

Digitized by Google
Original from UNIVERSITY OF CALIFORNIA
Generated on 2019-10-24 11:57 GMT / http://hdl.handle.net/2027/uc1.b3252758
Public Domain in the United States, Google-digitized / http://www.hathitrust.org/access_use#pd-us-google

MEDICAL SCHOOL
LIBRARY

Dr. Henry Horn
Memorial

Digitized by Google
Original from
UNIVERSITY OF CALIFORNIA
Generated on 2019-10-24 11:57 GMT / http://hdl.handle.net/2027/uc1.b3252758
Public Domain in the United States, Google-digitized / http://www.hathitrust.org/access_use#pd-us-google

Digitized by Google
Original from UNIVERSITY OF CALIFORNIA
Generated on 2019-10-24 11:57 GMT / http://hdl.handle.net/2027/uc1.b3252758
Public Domain in the United States, Google-digitized / http://www.hathitrust.org/access_use#pd-us-google

Generated on 2019-10-24 11:57 GMT / http://hdl.handle.net/2027/uc1.b3252758
Public Domain in the United States, Google-digitized / http://www.hathitrust.org/access_use#pd-us-google

Digitized by Google

Original from
UNIVERSITY OF CALIFORNIA

Generated on 2019-10-24 11:57 GMT / http://hdl.handle.net/2027/uc1.b3252758
Public Domain in the United States, Google-digitized / http://www.hathitrust.org/access_use#pd-us-google

Digitized by Google

Original from
UNIVERSITY OF CALIFORNIA

Generated on 2019-10-24 11:57 GMT / http://hdl.handle.net/2027/uc1.b3252758
Public Domain in the United States, Google-digitized / http://www.hathitrust.org/access_use#pd-us-google

Digitized by Google

Original from
UNIVERSITY OF CALIFORNIA

Monatsschrift

für

Ohrenheilkunde

und

Laryngo-Rhinologie.

Organ der Österreichischen otologischen Gesellschaft, der Wiener laryngologischen Gesellschaft und der Münchener laryngo-otologischen Gesellschaft.

Mitbegründet von

GRUBER, RÜDINGER, VOLTOLINI, WEBER-LIEL, L. v. SCHRÖTTER, E. ZUCKERKANDL.

Unter Mitwirkung von

Prof. Dr. G. ALEXANDER (Wien), Prof. Dr. F. ALT (Wien), Priv.-Doz. Dr. R. BÁRÁNY (Wien), Priv.-Doz. Dr. E. BAUMGARTEN (Budapest), Dr. O. BECK (Wien), Prof. Dr. A. BING (Wien), Dr. BLANLUET (Paris), Dr. G. BONDY (Wien), Prof. Dr. G. BRÜHL (Berlin), Prof. Dr. H. BURGER (Amsterdam), Dr. G. DANELON (Triest), Prof. D. DEMETRIADES (Athen), Priv.-Doz. Dr. J. FEIN (Wien), Priv.-Doz. Dr. H. FREY (Wien), Dr. E. FRÖSCHELS (Wien), Priv.-Doz. Dr. E. GLAS (Wien), Prof. Dr. B. GOMPERZ (Wien), Prof. Dr. M. GROSSMANN (Wien), Priv.-Doz. Dr. M. HAJEK (Wien), Priv.-Doz. Dr. V. HAMMERSCHLAG (Wien), Dr. HEINZE (Leipzig), Prof. Dr. HEYMANN (Berlin), Dr. R. HOFFMANN (Dresden), Prof. Dr. HOPMANN (Köln), Hofrat Dr. JÜRGENS (Warschau), Dr. J. KATZENSTEIN (Berlin), Dr. KELLER (Köln), Hofrat Dr. KIRCHNER (Würzburg), Dr. K. KOFLER (Wien), Priv.-Doz. Dr. H. KOSCHIER (Wien), Dr. LAW (London), Prof. Dr. LICHTENBERG (Budapest), Dr. LUBLINSKI (Berlin), Dr. L. MAHLER (Kopenhagen), Dr. H. MARSCHIK (Wien), Dr. MEKLER (Ufa), Dr. MENIER (Figeac), Priv.-Doz. Dr. H. NEUMANN (Wien), Prof. Dr. H. NEUMAYER (München), Prof. Dr. ONODI (Budapest), Prof. Dr. PAULSEN (Kiel), Prof. Dr. P. PIENIAZEK (Krakau), Prof. Dr. L. RÉTHI (Wien), Prof. Dr. A. ROSENBERG (Berlin), Priv.-Doz. Dr. W. ROTH (Wien), Dr. E. RUTTIN (Wien), Dr. A. SCHAPRINGER (New-York), Prof. Dr. A. SCHÖNEMANN (Bern), Dr. H. v. SCHRÖTTER (Wien), Dr. J. SENDZIAK (Warschau), Dr. A. SIKKEL (Haag), Dr. SPIRA (Krakau), Dr. E. STEPANOW (Moskau), Dr. H. STERN (Wien), Prof. Dr. STRÜBING (Greifswald), Dr. A. THOST (Hamburg), Dr. WEIL (Stuttgart), Dr. M. WEIL (Wien), Dr. ZIEM (Danzig)

herausgegeben von

Hofrat Prof. Dr. O. CHIARI
Wien,

Prof. Dr. A. JURASZ
Lemberg,

Prof. Dr. V. URBANTSCHITSCH
Wien.

Redakteure:

für Laryngo-Rhinologie:
Priv.-Doz. **Dr. OTTO KAHLER,**
Wien.

für Ohrenheilkunde:
Dr. ERNST URBANTSCHITSCH
Wien.

XLIV. Jahrgang.

URBAN & SCHWARZENBERG

BERLIN
N., FRIEDRICHSTRASSE 105b

WIEN
I., MAXIMILIANSTRASSE 4

1910.

Digitized by Google

Original from UNIVERSITY OF CALIFORNIA

Generated on 2019-10-24 11:57 GMT / http://hdl.handle.net/2027/uc1.b3252758
Public Domain in the United States, Google-digitized / http://www.hathitrust.org/access_use#pd-us-google

Generated on 2019-10-24 11:57 GMT / http://hdl.handle.net/2027/uc1.b3252758
Public Domain in the United States, Google-digitized / http://www.hathitrust.org/access_use#pd-us-google

Digitized by Google

Original from
UNIVERSITY OF CALIFORNIA

Hauptregister für den XLIV. Jahrgang.

Otologischer Teil.

Original-Artikel.

(Die Ziffern bedeuten die Seitenzahl, die Originalarbeiten sind durch fetten Druck angezeigt.)

Alexander G.: Weitere Studien über den durch Kompression und Aspiration auslösbaren labyrinthären Nystagmus 941.

— Der Anteil der Lehrer, der Eltern und des Schularztes in der Ohrhygiene der Schulkinder 1155.

Alt Ferdinand: Die Begutachtung der Unfallserkrankungen des Gehörorganes bei den Arbeiter-Unfallversicherungsanstalten 952.

Beck Oscar: Über die Erkrankungen des inneren Ohres und deren Beziehung zur Wassermannschen Serumreaktion 28.

— Über die Bedeutung der Syphilis für die Pathologie der Otosklerose 536.

— Gehörorgan und multiple Sklerose 1161.

Bing Albert: Zur Theorie der hörbessernden Wirkung des künstlichen Trommelfells 945, 1021.

Bondy Gustav: Totalaufmeißelung mit Erhaltung von Trommelfell und Gehörknöchelchen 15.

— Zur Frage der postoperativen Labyrinthitis 284.

Choronschitzky B.: Ein Fall von Zerstörung des Falloppischen Kanals durch Cholesteatom mit Erhaltung des Nervus facialis 1027.

Danelon Guglielmo: Über otogene Meningitis in ihrer Beziehung zum Cholesteatom des Ohres 760.

Frey Hugo: Die Begutachtung der Unfallsverletzungen des Gehörorganes bei Versicherten der Privatversicherungsanstalten 962.

Frey Hugo: Bemerkung zu Prof. A. Bings Aufsatz „Zur Theorie der hörbessernden Wirkung des künstlichen Trommelfelles“ 1181.

Fröschels E.: Über ein neues Symptom bei Otosklerose 23.

— Über das Vibrationsgefühl bei Otosklerose 785.

— Zur Otosklerosefrage 1216.

— Über Taubstumme und Hörstumme 1241, 1388.

Hammerschlag Viktor: Hereditär-degenerative Taubheit, progressive labyrinthäre Schwerhörigkeit und Otosklerose 769.

— Einige Details aus der Unfallsbegutachtung bei Eisenbahnangestellten 958.

Hecht: Sollen wir versuchen, persistierende trockene Trommelfellperforationen zur Vernarbung zu bringen 1006.

Hegener J.: Kritische Untersuchungen zur oberen Hörgrenze 750.

Herzog: Über das Fistelsymptom 451.

Jürgens E.: Der Sinus sigmoideus im Kindesalter 429, 509.

Kayser Rich.: Ein einfacher Ersatz für den Lärmapparat 1215.

Kirchner Karl: Beitrag zur Ätiologie des Othämatoms 1018.

Kretschmann: Ist das Salpingoskop eine Bereicherung des diagnostischen Instrumentariums 757.

Löwe Ludwig: Über die diagnostische Bedeutung der Gehörgangstamponade 1176.

Marum Artur: Zur Bedeutung der Wassermannschen Reaktion in der Otologie 1385.

1236

Digitized by Google

Original from UNIVERSITY OF CALIFORNIA

Generated on 2019-10-24 11:57 GMT / http://hdl.handle.net/2027/uc1.b3252758
Public Domain in the United States, Google-digitized / http://www.hathitrust.org/access_use#pd-us-google

Möller Jörgen: Eine einheitliche akumetrische Formel, von dem VIII. internationalen otologischen Kongreß zu Budapest 1909 angenommen 543.
Panse Rud.: H. Schwartze.
Preobraschensky S. S.: Die Anwendung der kombinierten Vibrationsmassage mittelst einer Metallmuschel gegen chronische Schwerhörigkeit und subjektive Gehörsempfindungen 201.
Rejtö Alexander: Starke Blutung der Trommelhöhle in Verbindung mit einer durch Influenza verursachten akuten Mittelohrentzündung 695.
Richter Ed.: Ueber Tremaprothesen bzw. Trommelfellersatz 1172.
Ruttin Erich: Eine Methode zur Korrektur abstehender Ohren und zum Verschluß retroaurikulärer Oeffnungen 196.
— Labyrintheiterung und Labyrinthoperation 459.
— Die Begutachtung dauernder Folgen der Verletzungen des inneren Ohres 969.
Schaefer: Gehörerschütterung und Geistesstörung 1149.
Scheibe: Vier Fälle von chronischer Mittelohreiterung mit randständiger Perforation, Vernarbung derselben und zeitweise auftretendem rostbraunem Ausfluß nebst Bemerkungen über die spontane Ausstoßung von Cholesteatommassen 279.
— Stimmgabel a' und Labyrinthitis 517.
Schönemann: Ueber den Einfluß nachgiebiger Trommelfellnarben auf die durch chronisch-katarrhalische Prozesse bedingte Mittelohrschwerhörigkeit 683.
Schwarz Gottwald: Die Röntgenstrahlen im Dienste der Ohrenheilkunde 675.
Spira S.: Ueber die Behandlung akuter Mittelohrentzündungen mit der Stauungshyperämie nach Bier 289.
Stein Konrad: Ueber die Verwendbarkeit der Scharlachrotsalbe bei Ohrenerkrankungen 214.
Steinschneider Lea: Ueber die Resorptionsfähigkeit des äußeren Gehörganges und die Permeabilität des Trommelfelles 461.
Streit Hermann: Ueber die operative Freilegung von Antrum und Kuppelraum mit Erhaltung des Trommelfelles und der Gehörknöchelchenkette 1229.
Urbantschitsch Ernst: Kopfnystagmus 1.
— Ueber den Einfluß der Kopfstellung auf die im Ohr befindlichen Sekrete 686.
— Ueber die Beziehungen der Syphilis zur Taubstummheit 774.
Urbantschitsch Viktor: Ueber die Durchgängigkeit des Trommelfelles für Luft 193.
— E. Zaufal.
— Ueber den Einfluß von Mittelohrentzündungen auf die Geruchsempfindungen 258.
Zitowitsch M.: Ueber die Behandlung der akuten Otitis media mit dem faradischen Strome 266.

Sachregister.

Abducensparese im Verlauf von Mittelohrentzündung 321, 794, 1045, 1037, 1300, 1432.
Absceß, epidural, ohne Labyrinthentzündung 64, 572; extradural 1051; extradural mit Sprachstörungen 324, 794, 1003; durch primäre Ostitis mastoidea 499; enorm ausgedehnt 554; bei Diabetes 792; Behandlung und Prognose 1001; intrameningeal 227, 798; intradural 1031; im Hirn s. Hirnabsceß und Schläfelappenabsceß; perisinuös 233, 255; im Occipitallappen 559; Prognose 64; retropharyngeal 296; retrolabyrinthär 558; Senkungsabsceß 255; suboccipital mit peribulbärer Eiterung 556.
Actinomycose des Felsenbeines 51, 243.
Acusticustumor 504, 791, 1295; der Membrana basilaris 700.
Akumetrische Formel 543, 562, 707, 1038, 1208.
Akustik, physiologische 322.
Alkoholneuritis 496.
Allgemeininfektion 1044, Pathogenese 1047.
Anästhesie, lokal 810.
Anatomie der Otitis externa beim Hund 319.
Antiphone 59.
Aplasie des äußeren Gehörganges 802.
Aquaeductus vestibuli 997.
Aristolöl 319.

Digitized by Google
Original from UNIVERSITY OF CALIFORNIA
Generated on 2019-10-24 11:57 GMT / http://hdl.handle.net/2027/uc1.b3252758
Public Domain in the United States, Google-digitized / http://www.hathitrust.org/access_use#pd-us-google

Ascaris lumbricoides in der Tube 60.
Ataxie, cerebellare 60.
Atresie, congenital mit Turmschädel 47; beider Gehörgänge 1291; s. Aplasie.
Attikeiterung 1000.
Ätzmittelträger 245.

Bacillus pyocyaneus 993.
Bakteriämie 984.
Basalfissur 238.
Begutachtung der Unfallserkrankungen 725; bei Arbeiter-Unfallversicherungsanstalten 952; bei Eisenbahnangestellten 958; bei Privatversicherungsgesellschaften 962; der Verletzungen des inneren Ohres 9691.
Beobachtungen aus der Praxis 815.
Bezold-Edelmannsche Reihe für den Nervenarzt 58.
Biersche Hyperämie in der Otologie 318.
Bismutpasta 1288.
Blicklähmung 981.
Blutschorf 791.
Blutuntersuchung bei Warzenfortsatzentzündung 735.
Bogengangapparat 55, 253, 708.
Bulbusthrombose, Freilegung 255; primär 805.

Carcinoma auriculae auf Lupusnarbe 805; der Ohrmuschel 1041; des Mittelohres 1268.
Cavernosusthrombose 256.
Cerebraler Symptomenkomplex 497.
Chlorom 470.
Cholesteatom 706, 1027; in den Mund durchgebrochen 54; mit eitriger Sinusthrombose 227; spontane Ausstoßung 279; und Meningitis 760; des Antrums 1000; des Mittelohres 1291.

Deformität der Ohrmuschel und eitriges Othämatom 235.
Differenztöne höherer Ordnung 700.
Diphtherie des Mittelohres 250; primär im Mittelohr 320.
Drüsenabsceß 717.
Ductus sacculo-cochlearis 1050.
Dumpfsein des äußeren Ohres 1199.
Durchgängigkeit des Trommelfells für Luft 193.
Elektrargol 485; bei Ohreiterung 1290.
Elephantiasis des Ohres 301; der Ohrmuschel 1276.
Encephalitis, akute hämorrhagische 802.
Endarteriitis der Cerebralgefäße 1421.
Epithel im Sulcus spiralis externus 570.
Epitheliom der Ohrmuschel 715.

Facialis 1027; Anastomose mit Hypoglossus 256; Lähmung 989, 1300; Parese bei Erkrankung des N. octavus durch Lues 223; Parese, kosmetische Behandlung 1051.
Falloppischer Kanal 1027.
Felsenbein 996; anatomische Untersuchungen 255.
Fenster, rundes, Verstopfung und ihre Folgen 1311.
Fistel im horizontalen Bogengang 714; im Bogengang, symptomlos verlaufend 224; bei Tuberkulose 225; des Labyrinths mit Plombe 1210.
Fistelsymptom 451, 709, 1430, 1432; bei Mittelohrerkrankungen 492.
Fossa canina 710.
Fremdkörper im Ohr 117, 1291; und Schläfenschmerz 1431.
Funktionsprüfung des Vestibularapparates 707; des Ohres 1039; des Labyrinthes mit Luft 1217.
Furunkel im äußeren Gehörgang 741.

Galtonpfeife 994, 1043, 1290.
Ganglion spirale 997; vestibulare 997.
Gehör, musikalisches 990.
Gehörgang, äußerer: photographische Aufnahmen der pulsatorischen Schwankungen der Luftsäule 249; Riesenpolyp 319; Resorptionsfähigkeit 461, 977; Morphologie bei Säugetieren 489; Furunkel 741; luetische Papeln 801; Aplasie 802; Atresie 822; Fremdkörper 996; Tamponade 1176.
Gehörorgan: Funktionelle Prüfung 252, 297; experimentelle Schädigung 483, 812; Schädigung durch Schalleinwirkung 484, 740; und multiple Sklerose 559, 1161; Schallauslösung 699; Unfallserkrankung 725; bei Vergiftung mit Chinin und Salizyl 1207; und Schmerzempfindung 1436; mikroskopische Präparate 408.
Gehörserschütterung 1149.
Geistesstörung und Gehörserschütterung 1149.
Geräusche, entotisch 808.
Geruchsempfindung und Mittelohrentzündung 258.
Geschwülste, kongenital 814.

Digitized by Google
Original from UNIVERSITY OF CALIFORNIA
Generated on 2019-10-24 11:57 GMT / http://hdl.handle.net/2027/uc1.b3252758
Public Domain in the United States, Google-digitized / http://www.hathitrust.org/access_use#pd-us-google

Gleichgewichtsstörung, Differentialdiagnose zwischen cerebellar und hysterisch 51.

Haarzellen, schallempfindende 253.
Handbuch der Ohrenkrankheiten 317.
Hautdesinfektion mit Jod 736.
Hemmungsfasern, vestibuläre 981.
Herxheimersche Reaktion im Oktavusgebiete 1281.
Hexamethylenamine auf der Schleimhaut des Mittelohres 1292.
Hirnabsceß 571, 557, 810, 982, 983, 1210.
Hirnkomplikation 741.
Hirnmesser 721.
Hirnnervenlähmung 44, 223.
Hirnprolaps 254.
Hirnpunktion, Gefahren 1207.
Hirntumor 809.
Hörapparat 1290.
Hörfähigkeit 1298.
Hörgrenze, obere 702, **750**, 1048.
Hörnerv 742.
Hörprüfungen 249, 702, 706; Worttabellen 703; objektives Maß 740.
Hörstörungen, anatomische Grundlagen 992.
Hörstummheit **806**, 991, **1241**, **1388**.
Hörtäuschung durch Salizylsäure 58.

Infektionsweg ins Schädelinnere 1032.
Inneres Ohr: Beziehung zur Lues **28**; Nekrose 570; cadaveröse Veränderungen 999.
Intrakranielle Veränderungen und Schwabachscher Versuch 1043.
Intrakranielle Erkrankungen 1209.

Jochfortsatzeiterung 717.
Jugularis bei eitriger Sinusthrombose 227.
Jugularisthrombose 555.
Jugularisunterbindung 975, 1034, 1035, 1210.

Kleinhirn und Vestibularapparat 713; und Vestibularsymptom 1209.
Kleinhirnabsceß 809; bei chronischer Labyrintheiterung 244, 910.
Kleinhirnbrückenwinkeltumor 53, 712.
Kleinhirnprolaps nach Trepanation 1314.
Kleinhirntumor 53, 557.
Knorpelleitung 223; für Stimmgabeltöne 487.
Komplikation, endokranielle 1189; intrakranielle und Stauungspapille 1274; oto-meningeale 486.
Konservative Radikaloperation 15; Behandlung chronischer Eiterungen 251.
Kopfnystagmus 1.
Kopfstellung beeinflußt durch Ohrsekrete 712, **686**.
Kosmetische Resultate bei Mastoidoperation 1039.
Krappfärbung 485.

Labyrinth 743, 983; Beziehung zur Lues 28, 40; Beiträge zur Labyrintherkrankung 62; Diagnose der Labyrinthzerstörung 63; Fistel, symptomlose **224**; Entzündung bei Meningitis 225; bei eitriger Sinusthrombose 227; Lehre der Labyrinthaffektion 322, 1003; Funktionsprüfung der L. 323; Degeneration postoperativ 492; Erkrankung, Behandlung, Verlauf, Prognose 493; einseitig, labyrinthlos 470; -einbruch 714; Symptome 819, 986; Chirurgie 820; operative Eröffnung 821; Sequester **987**; histologische Technik 998; kalor. Prüfung 1087, 1088.
Labyrintheiterung 570, 704, 1038; mit Ossifikation des Labyrinthes 1271; chronisch, circumscript 1294.
Labyrintherschütterung 1294.
Labyrinthitis postoperativ **284**, 570, 709, 1192; serös 300; und Labyrinthoperation **459**; und Stimmgabel a^1 **517**; mit Zerstörung des horizontalen Bogenganges 558; experimentell erzeugt 703; Behandlung, Verlauf, Prognose 976; bei akuter Mittelohreiterung 998, 1050; pathologische Anatomie 998; chirurgische Behandlung 1033; nicht traumatischen Charakters 1207; diffus und circumscript 1192; Nekrose 1432.
Labyrinthitis luetica 1050.
Labyrinthitis purulenta s. Labyrintheiterung.
Labyrinthschädigung 1295.
Lage der Kranken nach Ohroperation **487**.
Lärmapparat, einfacher Ersatz **1215**.
Lehrbuch der Ohren-, Nasen- und Kehlkopfkrankheiten 732; für Schwerhörige 734; für Ohrenheilkunde 1433.
Leptomeningitis 981.
Lokalanästhesie 1046.
Lues 1287, Beziehung zum inneren Ohr **28**, zum N. facialis 224; der Unschuldigen 482; und Otosklerose **536**; und Taubstummheit **774**; der Ohrmuschel 801; und Schwerhörigkeit 996; und Labyrinthitis 1050; und laesio aur. int.

Digitized by Google
Original from UNIVERSITY OF CALIFORNIA
Generated on 2019-10-24 11:57 GMT / http://hdl.handle.net/2027/uc1.b3252758
Public Domain in the United States, Google-digitized / http://www.hathitrust.org/access_use#pd-us-google

Hecht (Linz) 1333.
Hecht (München) 114, 116, 1352.
Hegener 852, 1337.
Heimendinger 180.
Heindl 166, 354.
Helbing 418.
Hellart 410.
Helmann 867, 906, 915.
Henrici 618.
Hermanides 412.
Heryng 180.
Herzenberg 369.
Herzog 1312.
Hess 375.
Hett 186, 1336, 1372.
Heydenreich 936.
Hie 864.
Higgins 1375.
Hirsch 168, 353.
Hirschland 1099.
Hoffmann (Dresden) 668.
Hoffmann (München) 112, 118, 124, 883, 1062, 1312, 1313, 1316, 1351.
Hollings 371.
Hopmann 657, 668.
Horcasitas 1127.
Horn H. 617.
Horn O. 425.
Hubrich 1336.
Hudson Makuen 1365.
Hueter 364.
Hurd 1378.
Hutter 160, 161, 162, 407, 581.

Iglauer 1238.
Imhofer 657, 856, 1371.
Irsai 1112, 1129.
Iványi 1378.
Iwanoff 619, 673, 1186, 1339.

Jackson 1098, 1147, 1380, 1382.
Jakobsen 125.
Jaques 671.
Jankowski 909.
Jansen 1079.
Jasinski 906.
Joachim 1079, 1323.
Jouty 1119.
Judt 908.
Jurasz 658, 911, 912, 913, 1140.

Kader 913.
Kafemann 373, 1092.
Kahler 109, 110, 111, 141, 161, 164, 355, 402, 426, 657, 661, 852, 1115.
Kalinowski 1100.
Karczewski 907.
Kassel 183.
Katz 617.
Katzenstein 1096, 1328, 1360, 1361, 1364.
Kiär 1198.
Killian 654, 656, 657, 659, 852, 853, 922, 1083, 1122, 1125.
Knile 120.
Knopf 937.
Koblanck 931.
Körner 934, 936.
Kofler 347, 356, 357, 402, 861.
Kopylow 1373.
Korminski 1128.
Koschier 370, 406, 407, 860, 1118, 1323, 1328.
Krämer 933.
Krebs 954.
Kreis 1190.
Kren 93.
Kretschmann 653, 659.
Kronenberg 121, 618.
Kubo 1376.
Küll 1143.
Kümmel 657, 853.
Kuttner 189, 658, 853.
Kyle 985, 1374.

Lafite-Dupont 410.
Lamann 837, 1096.
Landwehrmann 124.
Lang 367, 1080, 1124, 1129.
Lange 187, 1305.
Lanzberger 932.
Lanzurica 119, 1093.
Laub 1380.
Lautmann 862, 1121, 1360.
Lazarraga 1128.
Legura 873.
Leland 985.
Lemaitre 673.
Lenart 1129.
Lennhoff 54.
Leoz 54.
Lermoyez 930.
Letién 1127, 1128.
Levi 1322.
Levinger 182.
Lewis 1135.
Leyden 1142.
Liebl 669.
Lička 408.
Lithgow 1144.
Litwinowicz 912, 913.
Llorente 1128.
Loeb 1374.
Löwe 374, 1101, 1105.
Löwy 649.
Logan 1323.
Lubliner 908, 909, 910, 1114.
Lublinski 1140.
Luch 119.
Luigi 1139.
Lund 929.

Mader 416.
Mahn 931.
Makai 1378.
Makuen 1338.
Maljutin 1379.
Manasse 658, 870.
Mann 849.
Marschik 169, 171, 192, 355, 857, 1082, 1115, 1307.
Marx G. 934.
Marx H. 931.
Massei 123, 126, 612, 920.
May 374.
Mayer (Graz) 372.
Mayer (New York) 663, 916, 923, 1113, 1378.
Mekeschin 408, 1092.
Menzel 162, 164, 354, 359, 403, 407, 648, 651, 1376.
Menzers 122.
Meurers 935.
Meyer Artur 190.
Meyer Edmund 189, 656, 1146.
Meyer Fritz 929.
Meyer Robert 366.
Miller 1330.
Mink 411, 417.

Digitized by Google
Original from UNIVERSITY OF CALIFORNIA
Generated on 2019-10-24 11:57 GMT / http://hdl.handle.net/2027/uc1.b3252758
Public Domain in the United States, Google-digitized / http://www.hathitrust.org/access_use#pd-us-google

Moeller (Berlin) 1088.
Möller (Hamburg) 850.
Möller (Kopenhagen) 415, 425.
Molle 375.
Morelli 615, 927, 1114, 1119, 1124, 1126, 1129, 1367.
Mosher 1147.
Moszkowicz 650, 1366.
Moulinier 410.
Moure 663, 922, 1117.
Much 670.
Muck 123, 373.
Müller Friedrich 616.
Müller Rudolf 406.
Müller W. 1332.
Muszkat **72**, **152**.
Mygind 476, 666.

Nadoleczny **623**, 855, 1134, 1351.
Nager 620.
Navratil 1129, 1374, 1380.
Neisse 1331.
Nemai 922, 925, 1328.
Neuenborn 1099.
Neufeld (Berlin) 871.
Neufeld (Posen) 620, 1089.
Neumann, Fritz **389**, **600**, **1107**, 1113.
Neumann 866.
Neumayer 854, 1316, 1350. 1352.
Nieddn 1142.
Nikitin 1336.
Novotny 1100.
Nowicki 912.

Oberndorfer 112.
Oller 1128.
Onodi 368, 370, 409, 618, 1076, 1082, 1126, 1361.
Oppenheim, H. 173.
Oppenheim 908, 909.
Oppikofer 415.
Orembovski 408.
Orendorff 1375.
Orleansky 418.

Packard 1375.
Panse 659.
Passow 54.
Patermann 868.
Pauncz 662, 1078, 1382.
Perez 791.
Perlis 914, 915.
Peters 192.
Peterson 1340.
Peyser 932, 1377.
Piasecki 1095.
Pickenbach 1094.
Pieniazek 914.
Pierre 1379.
Plesch 191.
Poli 1367.
Polikier 908.
Pollacsek 1369.
Polyak 652, 924.
Poppi 1322.
Poras 363.
Portela 1126.
Porter 190.
Poyet 422.
Preobraschenski 1092, 1189.
Price-Brown 1334.
Przedborski 914.
Przygoda 909.

Rabinowitsch 364.
Reiche 375, 1094.
Renaux 373.
Reptö 373, 1374, 1378.
Réthi 161, 163, 188, 614, 664, 859, 925, 927, 1080, 1125, 1324.
Riester 425.
Ritter 122, 659.
Robertson 1378.
Robles 1128.
Roe 1377.
Roepke 365.
Romback 419.
Rosenberg 416, 653, 854, 1096.
Roshwell 1377.
Roth 168, 353.
Roux 1100.
Rücker 373.
Rump 366.
Ruprecht **386**, **388**, 654, 657, 1319, 1324, **1369**.
Ruttin **646**.
Rydygier, A. 866, 911, 932, 1339.
Rydygier, L. 911, 912, 932, 1099.

Salzburg 949.
Säng 1129.
Santaló 123.
Sargnon 661, 664.
Schade 426.
Schäfer 1318.
Schäfer, H. 1333.
Schäffer 1334.
Scheibe 1354.
Scheier 184, 871, 937.
Scheven 420.
Schichold 869.
Schiff 1141.
Schilling 674.
Schmidt 181.
Schmiegelow 976, 1089, 1098, 1200.
Schmuckert 1330.
Schneider 662.
Schönaich 863.
Schoenemann 868.
Scholtz 871.
Schousboe 360, 361.
Schröder 666.
v. Schroetter 183, 1110, 1115, 1116.
Schukow 412.
Schwabach 54.
Schwetz 937.
Seifert 191, 659.
Selbiger 1137.
Seljugin 364.
Semon 609.
Senator 667, 1133.
Seyffarth 669.
Siebenmann 410.
Siegel 179.
Siegmund 1133.
Sill 1330.
Simon, A. 1143.
Simon, G. 1332.
Skillern Ross Hall 1089.
Slawinsky 908.
Slek 913.
Smith 421.
Smoller 370.
Sokolowski 907, 908, 909, 910.
Sommer 186, 933.
Sonnenberg 915.

Digitized by Google
Original from UNIVERSITY OF CALIFORNIA
Generated on 2019-10-24 11:57 GMT / http://hdl.handle.net/2027/uc1.b3252758
Public Domain in the United States, Google-digitized / http://www.hathitrust.org/access_use#pd-us-google

Sonntag 53, 54, 184.
Spiess 1096, 1381.
Spirak 1098.
Srebrny 909, 1138.
Stankiewicz 906, 1095.
Stein 179, 672.
Steiner 1332.
Steppetat 182.
Stern 855, **893**, 1365.
Sternfeld 114.
Strandgaard 365.
Strazza 918.
Strebel 929.
Streit 183, 425, 1381.
Struckmann 671.
Stuart-Low 364.
Sturmann 655, 659.
Summers 1336.
Swerschensky 1187.
Symanowski 420, 1093.
Szleifstein 909, 910, 1139.

Tandler **621**.
Tapia 411, 1127, 1128.
Teyjanski 910.
Thost 613, 916, 924, 927.
Tiefenthal **1071**.
Tövölgyi 191, 367, 370, 1079. 1365. 1367.
Tomaszewski 906.
Tontschef 371.
Torhorst 185.
Touty 375.
Trautmann 1088, 1089.
Tuchendler 908.
Turner 1135.

Üchermann 125, 915, 923, 1080.
Uffenorde 417, 852.
Umbert 122.
Urbano 1128.
Urbantschitsch E. 294.

Vacher 371, 417, 669.
Vansant 1366.
Vargas 865.
Violett 374.
Vogel 192.

Waller 125, 362, 1191.
Walliczek 416.
Warnecke 1377.
Warnekros 1380.
Wassermann 655, 1333.
Waugh 187.
Weil 164, 167, 354, 359, 647, 650, 859, 921, 1078, 1081, 1124, 1126.
Welty 1116.
Wilms 936.
Winckler 653, 655, 659, 668.
Winter **630**.
Winternitz 1382.
Wojatschek 409.
Wolff (Berlin) 53.
Wolff (Würzburg) 186.
Wüstmann 938.

Yankauer 415.
Ylurre 1148.
Yonge 1335.

Zabel 1137.
Zablocki 911.
Zange 935.
Zarniko 177, 657, 659.
Ziem 667.
Ziembicki 911, 913.
Ziesche 665.
Zitowitsch 125, 368, 1088.
Zuckerkandl 120.
Zwaardemaker 183, 1325, 1328.
Zwillinger 192, 612, 934, 1129.

Vereinsberichte:

Dänische oto-laryngol. Gesellsch. 360.
XVI. internat. mediz. Kongreß (Budapest) 609, 660, 915, 1075, 1110, 1319, 1359.
Münchener laryngo-otologische Gesellschaft 112, 1311, 1350.
Polnische ärztliche Vereine 906.
Rhino-laryngol. Sektion der kgl. ungar. Ges. der Ärzte 1129.
St. Petersburger rhino-laryngo-otolog. Ges. 408, 1087.
III. spanischer oto-laryngol. Kongreß 1126.
Verein deutscher Laryngologen 652, 849.
Wiener laryngologische Gesellschaft 108, 160, 353, 401, 646, 856.

Druck von Gottlieb Gistel & Cie. in Wien.

Generated on 2019-10-24 11:57 GMT / http://hdl.handle.net/2027/uc1.b3252758
Public Domain in the United States, Google-digitized / http://www.hathitrust.org/access_use#pd-us-google
Digitized by Google
Original from UNIVERSITY OF CALIFORNIA

Generated on 2019-10-24 11:57 GMT / http://hdl.handle.net/2027/uc1.b3252758
Public Domain in the United States, Google-digitized / http://www.hathitrust.org/access_use#pd-us-google

Digitized by Google

Original from
UNIVERSITY OF CALIFORNIA

1425; hereditaria, mit „Ehrlich 606“ behandelt. 1425; Schädigung des Cochlear- und Vestibularapparates nach „Ehrlich 606“. 1426.
Lymphosarkom 572.

Mastoidektomie 1038; und primäre Heilung 1039.
Mastoiditis 490, 745, 1295; Bezoldsche 1001, 1312; bilateral 1002.
Membrana tectoria 745; Shrapnelli 792.
Menièrescher Symptomenkomplex. Neue Behandlung 60; mit E. 606 behandelt 1284; Symptomatologie 1293.
Meningitis 718, **760**, 977; in Heilung 54; bei Labyrinthitis 225; geheilt 244, 699; mit Rücksicht auf operative Behandlung 253, 1031; des 4. Ventrikels 499; Diagnose 500, 1030; und Septikämie 803; Heilbarkeit 820; Prognose 1030; circumscript 1299; Differentialdiagnose 1441.
Meningitis cerebrospinalis 1000.
Meningitis cerebrospinalis epidemica und Mittelohreiterung 497, 821.
Meningitis serosa 708, 745.
Metallohrmuschel zur Behandlung von subjektiven Gehörsempfindungen **201**.
Mikrotie 822.
Mißbildungen am Ohr 814.
Mittelohr: Tuberkulose 60; primäre Diphtherie 250; primäres Endotheliom 782; konservative Behandlung 996.
Mittelohreiterung. Behandlung 1049, 1291; Methode nach Bier 1049.
Mittelohrentzündung 989; Behandlung mit faradischem Strom **266**; Einfluß auf Geruchsempfindungen **258**; chronische mit Cholesteatom **279**; tuberkulöse 60; Behandlung mit Stauungshyperämie **289**, 1133, 1190, 1206; fibrinöse 568; eitrige s. Mittelohreiterung; durch Streptococcus mucosus 717, 718.
Monochord (Schulze) 1043.
Moorkur bei chronischem Katarrh und Otosklerose 249.
Morbicit 59.
Mucosus-Otitis 717, 718.

Nachbehandlung nach Radikaloperation ohne Tamponade 255.
Neoplasma des äußeren Ohres 321; der Ohrmuschel 808; bei Cerebellarabsceß 809.
Neuritis, N. facialis et vestibularis 223, 1313; acustica alcoholica 710; N. facialis, vestibularis et cochlearis 1313.
Noma des Ohres 1048.
Nystagmus, quantitative Messung 322, 323; bei Aspiration und Kompression **941**; Anfälle 980; durch rasche Kopfbewegungen 1024; als Maß für die Cochlearfunktion 1295.

Ohr, Bildungsfehler 914; cylindrisches Carcinom 1316.
Ohrblutung, spontan 996.
Ohren, Korrektur abstehender **196**; und Gynäkologie 1288.
Ohrenärztliche Tätigkeit des Sanitätsoffiziers 477; in der Schule 1037.
Ohrenheilkunde, 3 Vorträge über O. 246; Bericht über neuere Leistungen 246; und Wassermannsche Reaktion 980; Lehrbuch 992, 1433.
Ohrerkrankung und Adenoide 1189; durch Nasenrachenerkrankungen 1134.
Ohrgeräusche 740, 1041; Behandlung mit kombinierter Vibrationsmassage **201**, 1189.
Ohrhygiene **1155**.
Ohrkrankheiten, Ursache 985; bei Kindern 987; und Nasopharynx 987.
Ohrmodelle 1315.
Ohrmuschel, Epitheliom 715; luetische Papeln 801; Syphilis papulosa 1280; Amputation 1430; Fibrom 1437.
Ohrtrichter 814.
Ohrtrompete, Bedeutung der Mittelohrentzündung 1206.
Ossilektomie 499, 506.
Osteitis 746.
Osteom 711.
Othämatom mit Deformität der Ohrmuschel 235; Behandlung 721; Ätiologie **1018**.
Otitis media 817; als Frühsymptom von Allgemeininfektion 488; Dauererfolge bei konservativer Behandlung 488; Bakteriologie 490; Durchbruch ins Labyrinth 491; Chronischwerden von akuter O. 569; und starke Ohrblutung **695**; akute und Pyämie 742; acuta 818, 819, **266**; neues Symptom 1291; des Säuglingsalters 1048; s. auch Mittelohrentzündung.
Otochirurgie 1440.
Otolithiase 490.
Otologie bei den Armeen im Feldzug 486.

Digitized by Google
Original from UNIVERSITY OF CALIFORNIA
Generated on 2019-10-24 11:57 GMT / http://hdl.handle.net/2027/uc1.b3252758
Public Domain in the United States, Google-digitized / http://www.hathitrust.org/access_use#pd-us-google

Otosklerose 569, 995, 1203, **1216**; neues Symptom **23**; Moorkur 249; Pathologie **536**; und Vibrationsgefühl 562, **785**; labyrinthäre Schwerhörigkeit **769**, 799; und Schlammbäder 1189; familiär 1277, 1438.

Pachymeningitis externa et interna 474.
Paralabyrinthitis mit Bogengangsfistel 48, 1418.
Paralyse des Abducens und Facialis durch Otorrhöe 498.
Parasiten 995.
Pathologische Histologie 245.
Paukenhöhle 819, 987 und Fossa jugularis 1049.
Perichondritis, tuberkulöse 47; idiopathische 995.
Perhydrol 980.
Periostitis 808.
Pertonation 814.
Phenostal 58.
Physik, Handbuch 810.
Pirquetsche Reaktion in der Otiatrie 249.
Polyneuritis nach „Ehrlich 606" 1427.
Polyp des Gehörganges 319.
Pyämie infolge Osteophlebitis 92, 742; durch Mittelohreiterung 487, 1205; Behandlung 1046, 1211; otogen 1202, 1205.
Pyramidensequester 986.

Radikaloperation in kosmetischer Hinsicht 498; tamponlose Nachbehandlung 499; geschichtliche Entwicklung 477; Dauerheilung 1001; s. Totalaufmeißlung.
Retroauriculäre Öffnung, Verschluß derselben **196**.
Rhodanreaktion bei Ohrerkrankungen 1289.
Röntgenaufnahmen des Felsenbeines 712; von kongenitaler Atresie 793.
Röntgenbilder 1040; vom Schläfenbein 1290.
Röntgenphotographie 993.
Röntgenstrahlen in der Ohrenheilkunde **675**.
Ruptur, traumatische, des Trommelfells s. Trommelfell.

Salicylsäure und Gehörstäuschungen 58.
Salpingoskop **757**.
Sarkom des Mittelohres 55.
Schädelbasisfissur 1052.
Schädelgrube, Methode der Freilegung 715.
Schalleitungsapparat der heimischen Nagetiere 246; bewegliches Modell zur Demonstration der Mechanik 317; operative Eröffnung seiner abgestorbenen Verschlüsse 324; der ungarischen Nagetiere 1049.
Scharlachotitis 745.
Scharlachrotsalbe **214**, 471, 994, 1293, 1300.
Schläfebein, Folgen von Verletzungen 698; infantiler Typus 1037; Anatomie 1040; Sequester 1040.
Schläfelappenabsceß 54, 235, 557, 559, 802, 807, 1001, 1299; mit Occipitallappenabsceß 559; doppelter 1212; mit Encephalitis haemorrhagica 1399.
Schnecke, Funktion 701, 1183.
Schneckenfenster, Verlagerung 1049.
Schußverletzung 808.
Schwabachscher Versuch bei intrakraniellen Veränderungen 1043.
Schwerhörigenschule 976.
Schwerhörigkeit, Behandlung mit kombinierter Vibrationsmassage **201**; endemische 705; labyrinthäre **769**, 799; labyrinthäre, mit „Ehrlich 606" behandelt 1284; bei Lues 996; und Trommelfellnarben 712.
Sclerosis multiplex und Gehörorgan 559, **1161**.
Seekrankheit 229, 318, 723.
Senkungsabsceß bei chronischer Mittelohreiterung 1312.
Sepsis 708, 739, 1039; otogen 708.
Septikämie 323, 567, 568; unter dem Bilde einer Meningitis 803.
Sequester des Warzenfortsatzes 1292.
Sinusphlebitis 1202.
Sinus sigmoideus im Kindesalter **429**, **509**.
Sinusthrombose 44, 54, 63, 475, 555, 558, 792, 803, 984, 1202; mit Verwachsung der Wände 233; Kompressionsthrombose 236, 299; und Kleinhirnabsceß 244; Spontanheilung durch Obliteration 256; mit bemerkenswertem bakteriologischen Befund 295; durch extraduralen Prozeß 498; geheilt 805; infektiös 975, 984; Behandlung **977**; septisch 1003; und Meningitis **1431**.
Sprachstörungen bei extraduralem Absceß 324.
Sprachtaubheit 725.

Digitized by Google
Original from UNIVERSITY OF CALIFORNIA
Generated on 2019-10-24 11:57 GMT / http://hdl.handle.net/2027/uc1.b3252758
Public Domain in the United States, Google-digitized / http://www.hathitrust.org/access_use#pd-us-google

Stauungspapille bei intrakraniellen Komplikationen 1274.
Stenosen, postoperative, Behandlung derselben 1268.
Stimmgabelstiel, Schwingungsform 1047.
Stimmgabeluntersuchung 736; für Knochenleitung 1428.
Struma und kongenitale Taubheit 249.
Symptom, Wannersches 994.
Syphilis s. Lues.

Taubheit 1290; Feststellung einseitiger T. 59; und Struma 249; und nasale Permeabilität 486; Nachweis der Simulation 703; hysterisch 740; hereditär-degenerativ 769, 1293; kongenital 799; durch Autointoxikation 986; Simulation einseitiger 993; Klassifikation 1036; chronisch, katarrhalisch 1036; Verhütung 1039, 1438; nach Trauma 1439.
Taubstummenohren 706, 981, 999.
Taubstummenstatistik 712.
Taubstummenunterricht 568, 981.
Taubstummenuntersuchung 993.
Taubstummheit, Ätiologie 705, 739, 745, 806; Pathologie 710; Fortschritte in der Ausbildung 711; hereditär-generativ 739; und Syphilis 774, 1312; Differentialdiagnose 991; Anatomie 1285; Vorlesungen über T. 1241, 1388, 1438.
Teratom im Nasenrachenraum 990.
Terminologie, otologische 1038.
Thiosinamin bei Mittelohrkatarrh 1438.
Thrombophlebitis 1035; Klassifikation 1050.
Tonempfindung, Membrana tectoria 745.
Tonperception 983, 984.
Tonsillektomie 729.
Tonsillen, radikale Entfernung 988.
Tonstärke, objektives Maß 1289.
Totalaufmeißelung 708, 710, 810; mit Erhaltung der Gehörknöchel 15; mit Erhaltung der Cholesteatommatrix 296; Modifikation 799; mit Drahtsäge 1211; Nachbehandlung 1212, 1298; konservativ 1229; durch Meatus externus 1298, s. Radikaloperation.
Toxydermie 1039.
Tremaprothesen 1172.
Trommelfell: Luftdurchgängigkeit 193; künstlich aus Rauschsilber 234; Leistung des künstlichen T. 250, 1181; doppelte traumatische Ruptur 295, 1002; Ruptur durch contre-coup 296; Ruptur unter Wasser 296; Tonus 320; Permeabilität 461, 977; Zapfen 471; Funktion 473; Wirkungsweise des künstlichen T. 549, 701, 945, 1021; Narben und Schwerhörigkeit 683, 712; bilaterale traumatische Ruptur 1002; Perforation und deren Vernarbung 1005; intralamellärer Absceß 1041.
Trommelfellersatz 1172.
Tuba Eustachii 986.
Tubenabschluß 708, 986.
Tubenmündung 710.
Tubenprozesse, Diagnostik 118.
Tuberkulose des Mittelohres geheilt 60; und Labyrinthfistel 225.

Ulcus rodens der Ohrmuschel 489.
Unfallverletzung des Gehörorganes 797; s. Begutachtung.
Untersuchungsbesteck 388.
Urämie 741.

Vaccinia 1292; zur Behandlung der Otitis 1292.
Varix des Sinus transversus 1003.
Vestibularapparat 725; quantitative Funktionsprüfung 707; und Kleinhirn 713; seine Funktionen 1295; s. auch Labyrinth.
Vestibularnerv, isoliert erkrankt 44; und Lues 223; Ausschaltung nach „Ehrlich 606“ 1281, 1427, 1428.
Vestibularsymptom bei Kleinhirnerkrankung 1209.
Vibrationsgefühl 1288; bei Otosklerose 562, 785.
Vorhofbogengangapparat 701, 999.

Waetzmannscher Apparat 702.
Wannersches Symptom 994.
Warzenfortsatz, Durchleuchtung 241; Diagnose und Behandlung des Empyems 251; Perkussion - Auskultation 727; chirurgische Behandlung 1211; Nekrose 1429.
Wasserdrahtgebläse 719.
Wassermannsche Reaktion, Beziehung zum inneren Ohr 28, 485; in der Ohrenheilkunde 980, 994, 1385.

Digitized by Google
Original from UNIVERSITY OF CALIFORNIA
Generated on 2019-10-24 11:57 GMT / http://hdl.handle.net/2027/uc1.b3252758
Public Domain in the United States, Google-digitized / http://www.hathitrust.org/access_use#pd-us-google

Weberscher Versuch 318.
Wiedererlangung des Gehörs durch Niesakt 1424.
Zeigeversuch 1422.
Zimmermannsche Theorie 1205.
Zone, otologische 485, 1300.

Autorenregister.

Aboneker 256.
Alagna 997, 998.
Albert 1049.
Alexander 493, 570, **941**, 976, **1155**, 1294, 1295.
Alt **42**, 63, **234**, 725, **952**.
Arzt 980.
Aspisow 1087, 1207.
Auerbach 810.

Baldenwek 746.
Bar 739, 1039.
Bárány 40, 45, 46, 51, 223. 224, 225, 296, 297, 489, 549, 554, 701, 703, 713, 723, 736, 791, 799, 980, 981, 1204, 1209, 1210, 1268, 1422.
Barthes 821.
Bartou 1292.
Beck Karl 994.
Beck Oscar **28**, 242, **536**, 559, 561, 801, **1161**, 1280, 1281, 1284, 1426, 1427, 1428.
Belajow 1210.
Belinow 1211.
Belogolobow 1210.
Benesy 48, 1418.
Berens 986.
Beresowsky 1204.
Beyer 53, 471, 1049.
Bezold 317.
Bichaton 1438.
Bing **945**, **1021**.
Blake 1039.
Blau 246.
Blegvad **361**, 729.
Bloch 707.
Blum 1291.
Böhm 117.
Bondy **15**, 43, 223, **284**, 299, **714**, 1268.
Botey 572, 996, 1035.
Bourget 571.
Bruislin 986.
Braun H. 488.
Braun J. 47, 554, 1429.
Bregman 807.
Bresgen 980.
Brindel 1438.
Broc 572.
Brown 492, 819.
Bruch 741.
Brühl 485, 822.
Brunel 499, 506.
Brünings 706, 708, 712.
Bryant 253, 984.
Busch 485, 989, 1040, 1051, 1290.

Canje 256.
Cassirer 173.
Castex 992.
Cheatle 1037.
Citelli 255.
Choronshitzky **1023**.
Christie 1292.
Claus 318, 712, 989, 990, 1041.
Compaired 996, 1000, 1031
Cornet 569, 1438, 1439.
Coubert 486.
Courtade 1290.
Courtane 496.
Crokett 981.

Danelon **760**.
Dasenberger 319.
Dembinski 810.
Dench 982, 1031.
Denker 701, 1285.
Dennert 699.
Deshayes 499.
Dintenfass 241.
Dobrowolsky 1046.
Dölger 252, 477.
Dorter 1051.
Duel 568.
Durana **504**.

Edelmann 317, 740, 994, 1289.
Eitelberg 817, 1133.
Engelhardt 1299.

Federmann 736.
Federschmidt 1291.
Fernandez 1298.
Filmann 256.
Flatau 910, 1290.
Fleischmann 977.
Fliess 53.
Forster 1291.
Fournié 490, 745.
Franke 1287.
Frey 703, **962**, 1277, **1181**, 1428.
Freund 489.
Friedenberg 983, 987.
Fröschels **23**, 562, **785**, 806, 991, **1216**, **1241**, 1288, **1388**.

Gabszewicz 1003.
Galebsky 1087, 1088.
Gauder 1300.
Gauthier 820.
Gawrilow 1189.
Ghon 977.
Gibert 1050.
Grabowsky 810.
Gradenigo 562, 1038.
Gramstrup 476.
Grasser 742.
Graupner 470, 1041.
Grazzi 995.
Grossmann 471, 994.
Grünberg 62, 996.
Grünwald 814.
Guibal 821.
Guisez 317.
Guttmann 814.
Gyergyay 710.
Gyvert 745.

Haenlein 990.
Hald 63, 1192.

Digitized by Google
Original from UNIVERSITY OF CALIFORNIA
Generated on 2019-10-24 11:57 GMT / http://hdl.handle.net/2027/uc1.b3252758
Public Domain in the United States, Google-digitized / http://www.hathitrust.org/access_use#pd-us-google

Halasz 499.
Halsted 984.
Hammerschlag 799, **769**, 799, 958, 1293.
Hänlein 53.
Hansberg 708.
Hartmann 60, **734**, **976**.
Hasslauer 1043.
Hecht 1005, 1316.
Heermann 498.
Hegener 702, **750**, **1290**.
Hegetscheider 994.
Heimann 318, 808, **1203**.
Heine 63.
Helmholtz **1043**.
Herzer 60.
Herzfeld 256, 470.
Herzog **451**, 703, **709**, **1311**, 1312, 1313.
Heschl 47.
Hillebrecht 569.
Hinsberg 702, **922**.
Hoffmann 118, **1317**.
Holm 60.
Homuth 1048.
Hruda 490.
Huss 995.

Iglauer 1298.
Isemer 499.
Iwanow 1186.

Jacod 251.
Jacques **498**, 1037, **1300**.
Josefson 1295.
Jürgens **429**, **509**, **1211**.

Kalenda 995.
Kano 999, 1438.
Kayser **1215**.
Kiaer 727.
Kirchner **1018**.
Köbele 819.
Köhler 473.
Kopczinsky 809.
Körner 477, 732, **1295**.
Kraus 255.
Kraut 1050.
Kretschmann 711, **757**.
Kreis 1190.
Kühne 58.
Kyle 983, 985, 1135.

Lacke 317.
Lahoz 319, 1050.
Laker 249.
Lange 64, 1001.
Lannois 504.
Leidler 43, 245, 253, 792 **793**, 1209.
Leland 985.
Lermoyez 500, 1030, 1295.
Leutert 735.
Levy 1299.
Lewinger 497, 741.
Lieck 255.
Logau 985.
Lombard 1037.
Lossen 488.
Löwe **1176**.
Lubet 992.
Luc 567.
Lucien 498.
Lucin 1300.

Mackenzie 487.
Malutin 1189.
Manasse 248, 698.
Markowitsch 1205.
Martin 489, 1297.
Marum **1383**.
Marx 483, 812, 993, 998.
Massé 485.
Mauthner 794, 805.
Mayer O. 225, 238, 705.
Mc Kenzie 739.
Meignose 1300.
Mignon 485.
Möller 490, **543**, 1036, 1203.
Mölls 55.
Mosian 710.
Mossé 1290.
Mouré 1034, 1438.
Mouret 1032.
Muck 60, 993.
Müller R. 1212.
Müller J. 814.
Mygind 253, 362, 474, 1049.

Nadoleczny 250.
Nager 993, 999.
Neumann F. S. 1205.
Neumann H. 725, 977.
Nörregaard 1199.

Oertel 54, 993.
Okuszko 1003.
Oppenheim 173.
Orembowsky 1207.
Orzewochsky 809.

Packard 987.
Panse 699, 1212, **1213**.
Passow 498, 1041.
Perez 791.
Pierce 982, **1134**.
Pistre 1437.
Politzer 570, 1038.
Przedborski 914.
Preobraschensky **201**, 1189.

Quix 706.

Rabassa 1292.
Rae 984.
Reck 1038.
Reining 254.
Reinking 1208.
Rejitö 255, **695**, 1039.
Richardson 988.
Richter **1172**.
Rietschel 1048.
Rimini 487, 742.
Rontaler 815.
Rossem 55.
Roy 1300.
Rueda 570.
Ruprecht 388.
Ruttin **196**, 229, 235, **236**, 244, 300, **459**, 555, **556**, 557, 710, 715, 717, **718**, 791, 802, 803, 805, **818**, **969**, 1271, 1274, **1430**, 1431.

Sag 1288.
Saltet 486.
Schäfer **1149**.
Scheibe 251, **279**, **517**, 709.
Scheuer 482.
Schlesinger 812.
Schmiegelow 362, 475, **1033**.
Schönemann **683**, 712, **977**,
Schousboe 1050.
Schüler 249.
Schultze 60.
Schwarło 1046.

Digitized by Google
Original from UNIVERSITY OF CALIFORNIA
Generated on 2019-10-24 11:57 GMT / http://hdl.handle.net/2027/uc1.b3252758
Public Domain in the United States, Google-digitized / http://www.hathitrust.org/access_use#pd-us-google

Schwartze 246.
Schwarz **675**.
Shambaugh 570, 745, 849, 986.
Seitz 58.
Siebenmann 997.
Simanowsky 821, 1205.
Snow 986, 1039.
Sonntag 54.
Spira **289**, 1206.
Sprenger 59.
Stankiewicz 808.
Stein Conrad **214**, 1183, 1421.
Stein V. S. 1211.
Stein W. 250.
Steinhaus 245.
Steinschneider **461**.
Stella 748.
Stenger 1291.
Sterling 1045.
Stern 711.
Stewart 820.
Streit **1229**.
Struycken 1048.

Taptas 1035.
Tawse 740.
Theimer 797.
Theodore 1294.
Toreka 742.
Török 975.
Torrents 497.
Toubert 1442.
Tretrop 1038.
Trofimow 1189.

Uchermann 1202.
Uffenorde 491, 704, 706. 1044, 1047.
Urbantschitsch Ernst **1**, 51, 227, 233, 243, 244, 294, 295, 296, 558, 559, **686**, 705, 712, 715, **774**, 792, 802, 1206, 1276, 1424, 1431, 1432, 1436.
Urbantschitsch Viktor **193**, **257**, **258**, 557, 1433.

Váli 246, 1049.
Vargas 1001.
Veis 250.
Vogt 488.
Voss O. 59, 568, 708, 713, 1052, 1293.
Voss F. 1299.

Waetzmann 700, 702, 1047.
Wagener 53.
Walker 987.
Waller 1192.
Walter **1043**.
Wanner 712, 989, 1314, 1315.
White 1291.
Wingfield 740.
Winkler 710.
Wittmaak 708, 740, 742.
Wollf 53, 1001.
Wojatschek 249, 318, 492.
Wright 568, 984.

Yearsley 470, **471**, 1036.
Yoshii 484, 999.

Zebrowski 1002.
Ziegra 55.
Zickgraf 1289.
Zitowitsch **266**, 408, 496, 1205.

Vereinsberichte:

Ärztl. Section des Vereines der Freunde der Wissensch. in Posen: 810.
American Otological Society, Transactions: 981.
Berliner otologische Gesellsch.: 53, 54, 307, 309, 470, 471, 473, 988, 989, 1040.
Dänische oto-laryngol. Gesellsch.: 360, 474, 477, 727, 1191, 1198.
Deutsche otologische Gesellsch.: 698.
VIII. intern. otolog. Kongreß (Budapest), XVI. intern. med. Kongreß: 975, 1030, 1202.
Österr. otologische Gesellsch.: 40, 222, 233, 292, 548, 713, 791, 991, 1267, 1418.
XI. Pirogow-Kongreß: 1041.
Polnische ärztliche Vereine: 807.
I. Russischer Oto-Laryngologen-Kongreß in St. Petersburg: 1182.
81. Versammlung deutscher Naturforscher und Ärzte: 311; s. außerdem Vereinsberichte p. XXV.

Generated on 2019-10-24 11:57 GMT / http://hdl.handle.net/2027/uc1.b3252758
Public Domain in the United States, Google-digitized / http://www.hathitrust.org/access_use#pd-us-google
Digitized by Google
Original from UNIVERSITY OF CALIFORNIA

Laryngo-Rhinologischer Teil.

Original-Artikel.

Alexander Bruno: Zur Durchleuchtung der Kieferhöhle mit Glühlicht 1310.

Arzt L. und B. Grossmann: Zur Frage der Bedeutung der Wassermannschen Reaktion in der Rhinolaryngologie 341.

Baumgarten, Doz. Dr. Egmont: Die operative Behandlung einiger Stimmbandverdickungen 129.

— Sehstörungen durch Affektionen der Nase bedingt 1053.

Baurowicz, Prof. Dr. Alexander: Zur Operation der Gaumenmandeln mit der Schlinge 1301.

Bergh E.: Ein Fall von kongenitaler Cyste des weichen Gaumens 338.

Chiari, Hofrat Prof. Dr. O.: Über zwei Fälle von Fremdkörpern, welche mehrere Jahre nach ihrem Eindringen bronchoskopisch entfernt wurden, 65.

— Zum hundertsten Geburtstag Ludwig Türcks 823.

— Ein Todesfall bei der Bronchoscopia superior 877.

Gerber, Prof.: Bemerkung zu Ruttins: Zur Eröffnung der Kieferhöhle vom unteren Nasengang 645.

Glas, Doz. Dr. Emil: Zur Indikation und Operation der verbogenen Nasenscheidewand 573.

Goldmann Rudolf: Die Indikationen Ägyptens bei Erkrankungen des otolaryngologischen Spezialgebietes 133.

Goldstein M. A. und A. Muszkat: Lipom des Larynx 72, 152.

Grossmann s. Arzt.

Hajek, Doz. Dr. Mark: Mucocele der Keilbeinhöhle, kompliziert durch Neuritis optica. Operation, Heilung 331.

Halle, Dr.: Orale oder nasale Methode der Operationen an der Nasenscheidewand 826.

Hanzel, Dr. Friedrich: Angeborene cystische Erweiterung des Ductus thyreoglossus 381.

Hoffmann, Dr. R. (München): Beitrag zur Lehre und zur Therapie des Heufiebers 883.

— Beeinflussung der Basedowsymptome von der Nase aus 1062.

Hutter Fritz: Über die Behandlung der Larynxtuberkulose mittelst Galvanokaustik 581.

Kahler, Doz. Dr. Otto: Zur Pathologie und Klinik der gutartigen Oberkiefergeschwülste 141.

Kofler, Dr. Karl: Beitrag zur Behandlung mittlerer Synechien 347.

Kren Otto: Über Schleimhauterkrankungen der Mundhöhle bei einigen Dermatosen 93.

Lamann W.: Zum ferneren Ausbau meiner Theorie des oberen Schutzvorrichtungssystems VIII. Über den Zusammenhang zwischen der artikulierten menschlichen Sprache und den Gesetzen der Peristaltik 837.

Lange Viktor: Der blutende Polyp der Nasenscheidewand 1305.

Löwe Ludwig: Bei welchen Nasenerkrankungen ist die Radikalaufdeckung indiziert? 1101.

Digitized by Google
Original from UNIVERSITY OF CALIFORNIA
Generated on 2019-10-24 11:57 GMT / http://hdl.handle.net/2027/uc1.b3252758
Public Domain in the United States, Google-digitized / http://www.hathitrust.org/access_use#pd-us-google

Löwe: Ein paar Bemerkungen zu der Arbeit von Halle: „Orale oder nasale Methoden der Operationen an der Nasenscheidewand“ 1105.

Marschik Hermann: Technische Mitteilung (mit fünf Figuren) 1307.

Muszkat Al. s. Goldstein 72, 152.

Nadoleczny: Beobachtungen an Gesangschülern 623.

Neumann Fritz: Ein Beitrag zur Klinik des Skleroms 389, 600.

— Über Nasenscheidewandabscesse dentalen Ursprungs 1107.

Ruprecht Max: Technische Bemerkung über die Spritze und die Kanülen zur Injektionsanästhesie der Mandeln. (Mit 2 Figuren) 386.

Ruprecht Max: Ein handliches Untersuchungsbesteck für Hals-, Nasen- und Ohrenärzte. (Mit 1 Figur) 388.

Ruttin: Erwiderung auf den Artikel von Prof. Gerber „Zur Eröffnung der Kieferhöhle vom unteren Nasengang“. 646.

Schleifstein J. D.: Laryngostomie bei Sklerom 1341.

Stern Hugo: Die Bedeutung des sogenannten „primären Tones“ für die Stimmbildung 893.

Tandler J.: Emil Zuckerkandl † 621.

Tiefenthal Georg: Totale Aplasie einer Nasenhälfte. (Mit 3 Figuren) 1071.

Winter D.: Zur Pathogenese des bronchialen Asthma 630.

Sachregister.

Abdominaltyphus, Erkrankungen der oberen Luftwege bei A. 364.

Accessoriusparalyse 1144.

Adenoide Vegetationen (s. auch Rachenmandel) 1319; mit Abscеß 476; Häufigkeit und Symptome bei Kindern 863; Beziehungen zum Hypophysensystem 1321; zu Ohrenkrankheiten 1189; Schweres Magenleiden bei aden. Veget. 371; Symptome, klinische 1375; Wachstum im Schulalter 1189.

Adenotom 371, 866, 1352.

Adenotomie 53, 371, 417, 668, 1375; Anästhesie 1127. Blutung nach 1379; Hämophile Nachblutung 373, 1092; Komplikationen 1321; Septikopyämie nach A. 184; A. und Sprachstörungen 1134, 1358; Sprachfehler, Heilung nach A. 374; Thrombophlebitis nach A. 53; Torticollis nach A. 1089. 1092; Verwachsungen des weichen Gaumens mit dem Pharynx nach A. 1092.

Adrenalin, toxische Wirkungen 930.

Ägypten, Indikationen bei Erkrankungen des laryngologischen Spezialgebietes **133**.

Äthernarkoseapparat 1330.

Äthylchloridnarkose bei Halsoperationen von Kindern 1330.

Anämie, hypoplastische durch wiederholte kleinere Nasenblutungen 373.

Anästhesie, allgemeine bei Adenotomie 1127; lokale 863; lokale der Rachen- und Gaumenmandeln 1319; lokale der Gaumenmandeln 408; bei Kehlkopftuberkulose 1381; lokale bei Radikaloperation des Kieferhöhlenempyems 654; Spritze zur Lokalanästhesie der Mandeln **386**; lokale bei Totalexstirpation des Larynx 1128.

Angina 868; gangraenosa 1087; Ludovici 671; mit chronisch rezidivierender Parotitis 1140; phlegmonosa 374; ulceromembranacea Vincent 109, 868, 1377.

Angioma cavernosum der unteren Muschel 181, 415.

Antrumpolypen 182.

Aortenaneurysma, Diagnose durch Tracheoskopie 1129; Prognose 124.

Aphonie, hysterische 191, 1337.

Aplasie, totale, einer Nasenhälfte **1071**.

Arteria nasopalatina, Beziehungen zu Blutungen bei Septumoperationen 120.

Aryknorpel, Traumatische Affektion der 1381.

Asthma bronchiale, Beziehungen zur Nase 1336; bronchoskopische Behandlung 1100; Pathogenese **630**; A. nasale 924; Behandlung mit Resektion des N. ethmoidalis 1316, 1352.

Digitized by Google
Original from UNIVERSITY OF CALIFORNIA
Generated on 2019-10-24 11:57 GMT / http://hdl.handle.net/2027/uc1.b3252758
Public Domain in the United States, Google-digitized / http://www.hathitrust.org/access_use#pd-us-google

Atemfehler 191. Atemübungen 191.
Atmokausis bei Ozaena 850.
Atresie der Choanen, kongenitale einseitige 372, 1139.
Augenspatel für die Killiansche Radikaloperation 1307.

Balneotherapie 179.
Basedowsymptome, Beeinflussung von der Nase aus 1062.
Blutplasma als Heilmittel bei Erkrankungen des Auges, der Nase und des Halses 1330.
Blutung nach Adenotomie 373, 1092; nach der Luc schen Radikaloperation 108; nach Tonsillektomie 857, 1379.
Bronchien, Fremdkörper der 65, 125, 355, 379, 873, 1098.
Bronchoelektroskop, Verbesserungen 850.
Bronchoskopie 379, 426, 660, 907, 1099, 1100, 1129, 1146, 1147, 1382; Bedeutung für die innere Medizin 872; Behandlung bei Bronchialasthma 1100; bei Fremdkörpern 65, 125, 355, 379, 1098, 1191, 1382; Todesfall 125, 877.
Bronchoskopische Zangen 850.

Cartilago thyreoidea, Vernarbung linearer Wunden 918.
Chirurgie, Prinzipien der intranasalen 652.
Choanalatresie, kongenitale einseitige 372, 1139.
Choanalpolypen 367, 1376; einfache Radikaloperation 1124.
Cholera asiatica, Veränderungen in den oberen Luftwegen 408.
Cholesteatom der Kieferhöhle 668.
Chondrome der Nase und ihrer Nebenhöhlen 417.
Chordectomia externa bei Larynxstenose 672, 673.
Cocain 366, 1128; Ersatzmittel 1133; Vergiftung 116.
Coryfin 366, 1137.
Coryzas Brightiques 669.

Dakryocystitis chronica purulenta nach Luc-Caldwellscher Radikaloperation 356.
Diphtherie, Epidemie 670; Intubation 419; Pyocyanase 419; Röntgenstrahlen und Diphtheriegift 419; Serumbehandlung 375, 419, 670, 671, 929, 1094; intravenöse Serumbehandlung 375, 1094; Unschädlichmachung der Infektionsträger 666; u. Vincentsche Angina 1377.
Divertikel des Oesophagus 111, 914, 1098, 1148; der Trachea 355, 852.
Ductus thyreoglossus, angeborene cystische Erweiterung 381, 406.
Dyspnoe während des Schlafens 370.

Ecchondrose am Gießbeckenknorpel 124.
Elektrolyse 924.
Empyem (s. Nebenhöhleneiterungen).
Endographische Untersuchungsmethode von Magen, Darm und Speiseröhre 426.
Endoskopie, direkte 661; des Nasenrachenraums und Kehlkopfes 111, 849, 864, 1330.
Endotheliom des Kehlkopfes 870; von Siebbein und Stirnhöhle 54.
Entenschnabel für die Killiansche Radikaloperation 1308.
Epiglottiscyste 1381.
Epiglottitis tuberculosa 190.
Epipharyngoskopie 1374.
Ethmoidalneurosen 853.
Exophthalmus, hochgradiger, bei akutem Empyem des Siebbeins 121; infolge in die Orbita gewucherten Kieferhöhlenpolypen 411.
Exostose der Stirnhöhlen 658.

Fenstersonde 850.
Formamint 1095.
Fossa sphenoidalis, Operation der dort sitzenden Fibroide 656.
Fremdkörper der Bronchien 65, 125, 355, 379, 873, 1098; des Kehlkopfes 873; in den oberen Luftwegen und Speisewegen 192; der Lungen 674, 1088; im Morgagnischen Ventrikel 1100; im Nasenrachenraum 413; im Oesophagus 126, 192, 1099, 1339; der Stirnhöhle 182, 933; der Trachea 364, 873, 1100.

Galvanokaustik bei Larynxtuberkulose 581.

Digitized by Google
Original from UNIVERSITY OF CALIFORNIA
Generated on 2019-10-24 11:57 GMT / http://hdl.handle.net/2027/uc1.b3252758
Public Domain in the United States, Google-digitized / http://www.hathitrust.org/access_use#pd-us-google

Gaumen, Cyste des weichen **338**; epitheliale Perlen des G. und ihre Beziehungen zur Ätiologie der Geschwülste dieser Region 1123; Mischgeschwulst des G. 1378; Beziehungen des weichen G. zum Nervensystem 188, 664, 1141; Nystagmus des weichen G. bei cerebraler Erkrankung 190; Parese des G. 1365; Plastik 619.
Gaumenmandel (s. auch Tonsille und Mandel), Anatomie 1336; anatomische Verschiedenheiten und deren Einfluß auf die Behandlung 186; Gangrän 908; Operation mit der Schlinge **1301**.
Gaumenspalten 1380.
Gaumenspaltoperationen 418.
Gelenkrheumatismus nach operativem Trauma der Nasenschleimhaut 667.
Gesangsschüler, Beobachtungen an G. **623**, 855.
Gesichts- und Gaumendefekte, chirurgische und prothetische Deckung 936.
Glasbläser, Krankheiten der Mundhöhle bei G. 184.

Hämatemese, schwere, durch Läsion der Nasenscheidewand 373.
Hämophile Nachblutung nach Adenotomie 373.
Halswirbelsäulenlordose 1141.
Hemiplegie, Störungen der Kinese und Reflexerregbarkeit im Gaumen, Rachen und Kehlkopf 1141.
Herzneurose, nasale Beeinflussung 931.
Heufieber 112, **883**, 1335.
Hirnabsceß 173.
Hochfrequente Ströme zur Therapie der Rhinopharyngitis chron. und Ozaena 1326.
Hyperkeratose der Haut, Mitbeteiligung der Schleimhaut 409; des Kehlkopfes 612.
Hypopharyngoskopie 1094.
Hypophyse, Operation 374, 1200; Operation auf nasalem Wege 370; Tuberkulose 933.

Immunkörperbehandlung der Tuberkulose 1332, 1333.
Influenza 374.
Inhalationen im Altertum 1122; nach Körting 1367.
Instrumente, neues Gelenk für Hals-, Nasen- und Ohreninstrumente 853; zur endonasalen Eröffnung der Kieferhöhle und der Siebbeinzellen 618; neue **1307**, 1375.
Intranasalnaht 415.

Kehlkopf, Absceß 673; Carcinom 609, 610, 612, 1145, 1328; Carcinom bei jugendlichen Personen 1115; Cystischer Tumor 359, 425; dynamometrische Untersuchungen 1350; Endotheliom 870; Entzündung, brandige 871, 937; Exstirpation 355, 402, 909, 913; Fremdkörper des 873, 1100; Geschwür 1191; Geschwulst, Heilung ohne Behandlung 1338; Gonorrhoische Gelenkerkrankung 1337; Hämangiom der Stimmlippe 425; Hyperkeratose 612; Kontusion 909; Leukämie 110; Leukoplasie 422; Lipom **72**, **152**, 1127; Lupus, primärer 620, 871, 1096; Mischform des syphilitischen und tuberkulösen Geschwürs 123; Mißbildung, kongenitale 407; Nebenschilddrüse im Kehlkopf 162; Ödem 376; primäre Ödeme 1127; Pachydermie, diffuse 1096; Papillome, multiple 421; Pemphigus des 354; Rundzellensarkom 850; Sängerkatarrhe 191, 1097, 1365; Schnittwundenvernarbung 1381; Sklerom 401; Stenose 906, 916, 1128, 1143; Stenosenbehandlung, chirurgische 664, 915; Syphilis und maligne Tumoren 612; Syphilistherapie 1121; Trauma 1381; Totalexstirpation nach Gluck 111; Tumoren, maligne 1117; Ulcerationen zweifelhafter Ätiologie 908; Verknöcherung des 871; Vernarbung von Wunden des 918.
Kehlkopflähmungen (s. Accessoriusparalyse, Kinese, Lähmung und Rekurrensparalyse).
Kehlkopftuberkulose 166, 189, 379, **910**, 936, 938, 1369, 1380, 1381; Ätiologie 190, 1145; Beziehungen zur Lungentuberkulose 375, 1119; Galvanokaustik bei **581**; Inhalationen bei 1373; Quecksilberdampflichttherapie 938; Tuberkulinbehandlung, lokale 1128; Verlauf der K. bei der mit künstlichem Pneumothorax behandelten Lungenschwindsucht 1145.
Keilbeinhöhle, Augenstörungen bei Erkrankungen der 667; akute Eiterung

Digitized by Google
Original from UNIVERSITY OF CALIFORNIA
Generated on 2019-10-24 11:57 GMT / http://hdl.handle.net/2027/uc1.b3252758
Public Domain in the United States, Google-digitized / http://www.hathitrust.org/access_use#pd-us-google

mit intrakraniellen und orbitalen Komplikationen 1088; Mucocele der 331; Radikaloperation bei Empyem der 1089; Tumor der 171; Tumor der K. mit Augenveränderungen 367, 1120.
Keratosis pharyngis (s. auch Hyperkeratose) 185.
Kieferhöhle, Anatomie 1334; Auskultation der 411; Cholesteatom 668; Cyste 402, 417; Durchleuchtung 1310; Eröffnung vom unteren Nasengang 645, 646; Instrumente zur Eröffnung der K. 618, 1309; Pathologische Anatomie 180; Steinbildung in der 415; Trauma der 476; Tumoren, gutartige 1115.
Kieferhöhleneiterung 167, 416, 1088, 1136; mit Osteomyelitis 1129; Operation von der Nase aus 121, 669, 931; Pyämie nach 935; Radikaloperation des chronischen Kieferhöhlenempyems in Lokalanästhesie 654; Septicopyämie und starke Nachblutungen nach der Luc-schen Radikaloperation 108.
Kiemengangeiterung 1143.
Kinese, Störungen der K. im Gaumen, Rachen und Kehlkopf bei Hemiplegikern 1141.
Kontusion des Kehlkopfes 909.

Lähmung, traumatische, des IX., X. und XI. Hirnnerven 938.
Laryngitis ulceromembranacea 663.
Laryngokele 188.
Laryngo-Rhinologie 1373; in den Unionstaaten Nordamerikas 616.
Laryngoskop, anastigmatische Vergrößerungsspiegel 851; binoculares stereoskopisches Kehlkopffernrohr 852, 1337; Stereolaryngoskop 851.
Laryngoskopie, direkte 1099, 1100, 1129, 1146, 1330, 1382; Infektionsgefahr bei der L. Tuberkulöser 665.
Laryngospasmus 620.
Laryngostomie 910, 915, 1380; bei Perichondritis 673, 1186; bei Sklerose 1341.
Larynx s. Kehlkopf.
Lautgebungsstelle in der Hirnrinde 1096.
Lepra der oberen Luftwege 366; der Nase 119.
Leukämie, lymphatische, des Kehlkopfes 110.
Leukoplakie des Kehlkopfes 422.
Lichtkastenbad, elektrisches 374.
Lipom des Larynx 72, 152, 1127; der Tonsille 186.
Luftwege, obere, Balneotherapie 179; Chirurgie 179; Veränderungen bei Cholera asiatica 408; Erkrankungen bei Abdominaltyphus 364; Fremdkörper der 65, 125, 192, 355, 364, 379, 413, 873, 1098, 1100; Lepra der 366; descendierende Stenose 1339; Prognose der Stenosen bei Kindern 1133; Rotz 1372; Stenosen 666; Syphilis 862; Tuberkulose 180, 1373; Untersuchungsmethoden, direkte 1146; Veränderungen in Schwangerschaft, Geburt und Wochenbett 856.
Lungenblutungen 365, 1332.
Lungentuberkulose, Diazoreaktion 1331; Heilstättenbericht 1330; Immunkörperbehandlung 1332, 1333; Beziehungen zur Kehlkopftuberkulose 375, 1119; Lebensdauer bei 1332; Mundhygiene 1088; Naseninsufficienz bei 1134.
Lupus, primärer, des Kehlkopfes 871, 1096; primärer Larynx- und sekundärer Hautlupus 620, primärer der Schleimhäute 363.
Lymphatischer Schlundring 1093; Bedeutung für Appendicitis 1142; Bedeutung für Gelenkrheumatismus und Herzkrankheiten 375.

Makroglossie 906.
Malum perforans alae nasi 371.
Mandelentzündung (s. auch Angina), Beziehung zu Infektionskrankheiten 1094; Beziehung zu Rheumatismus 1094.
Mandeln, Funktion der 374; atypische Hypertrophien 619.
Mandelsteine 420.
Membran, diaphragmaartige im mittleren Nasengang 646; retronsale 111.
Milchsäurepräparat, neues 180.
Mucocele der Keilbeinhöhle 331; des Siebbeins 1134; der Stirnhöhle 658, 1090; traumatische M. der Stirnhöhle 118.
Münzen, Entfernung von M. aus dem Oesophagus 126.
Mundatmung, kieferorthopädische Behandlung 932.
Mundhöhle, Desinfektionsmethoden 1095; Krankheiten bei Glasbläsern 184; Pemphigus 164, 172, 354; Schleimhauterkrankungen bei Dermatosen 93.

Digitized by Google
Original from UNIVERSITY OF CALIFORNIA
Generated on 2019-10-24 11:57 GMT / http://hdl.handle.net/2027/uc1.b3252758
Public Domain in the United States, Google-digitized / http://www.hathitrust.org/access_use#pd-us-google

Mundboden, Dermoidcyste am 936.
Mundhygiene u. Lungentuberkulose 1088.
Mundwasser, schmerzstillendes 619.
Mundwinkel, Entwicklungsfehler 915.
Myasis 119.
Mycosis leptothricea des Nasenrachens 186.
Myxom des Nasengerüstes 377, 924.

Nase, Adenom 931, 1376; Aplasie, totale, einer Hälfte **1071**; nasales Asthma 924, 1316; Carcinom 850; Geschichte des Carcinoms der 183; Chondrome 417; Deformität 650; Diaphragma in der 294; endokranielle Komplikationen nasalen Ursprungs 1077; Epitheliom, gutartiges 649; Epitheliom 915; Gelenkrheumatismus nach operativem Trauma der Nasenschleimhaut 667; Lepra 119; Malum perforans alae nasi 371; Membran, diaphragmaartige im mittleren Nasengang 646; Muschelresektion 1366; Myxom des Nasengerüstes 357, 924; Osteomyelitis **54**; Papillarkrebs 1129; Papilloma durum 649; pseudosarkomatöser Polyp 865; Sarkom 1334; Sklerom 171, 401; Synechie **347**, 656, 934; Syphilistherapie 1121; Tuberkulinreaktion 408, 1092; Tuberkulöse Affektionen 1119; Tuberkulöse Infiltrate 363; maligne Tumoren 554, 1117, 1124, 1128, 1376.
Nasenatmung, absolute Luftdurchgängigkeit 183; Behinderung der N. und Medikamente 865; Insufficienz bei Lungentuberkulose 1134; Physiologie der 1140.
Nasenbluten 373, 1374; Kompressionspinzette 1333.
Nasenerkrankungen, Lehrbücher 177, 409, 928; Sehstörungen bei **1053**; als Ursache von Ohrenkrankheiten 985.
Nasenmuscheln, Angioma cavernosum der unteren 181, 415; Hypertrophien, neue Operation 1367.
Nasenoperationen 618; maligner Geschwülste 181; Prinzipien der intranasalen Chirurgie 652; Indikation für die Radikalaufdeckung der Nase **1101**; schädliche Folgen bei 1366.
Nasenrachenfibrome 370.
Nasenrachenpolypen 367; einfache Radikaloperation 1124.
Nasenrachenraum, Endoskopie 111, 849, 864, 1330, 1374; Fremdkörper 413; Lehrbuch der Krankheiten des 177; Mycosis leptothricea 186; Neubildung 370; Tamponade, Gefahren 372; Verwachsungen 1379.
Nasenscheidewand, Absceß, traumatischer 667; Abscesse dentalen Ursprungs **1107**; Blutentnahme zu serologischen Untersuchungszwecken 373; Entstehungsmodus der Difformitäten 417, 617; Fibroangiom 415; Fibroma oedematosum 181; Geschwulst 1129; Gumma 353; Hämatemese durch Läsion der 373; blutende Polypen 415, 1089, **1305**; Tuberkulose, operative Behandlung 370.
Nasenscheidewandoperationen 1367; einfache Fensterresektion 1122; zur Indikation und Operation der verbogenen Nasenscheidewand **573**; orale und nasale Methode **826**, **1105**; submucöse Fensterresektion 1088, 1138; Schnittführung bei der submucösen Resektion 655; Schwierigkeiten und Komplikationen der submucösen Resektion 617; submucöse Resektion der Crista lateralis septi 616; Stanze zur Resektion 669.
Nasensteine 618, 1129.
Nasenstenose, Behandlung 1333; vordere N. resp. Atresie, neue Operationsmethode 416.
Nasenwurzel, Cyste an der 184.
Nebenhöhlen, Chondrome 417; maligne Tumoren 1128; Therapie 414.
Nebenhöhleneiterungen 178, 1075, 1090, 1139, 1190, 1374; Bakteriologie 1135; Komplikation von Seite des Auges 357, 369, 667, 1089; Komplikation von Seite des Gehirns 1076; Komplikation von Seite des Magendarmkanals 1137; Komplikationen mit tödlichem Ausgang 935; konservative Behandlung 1078.
Nebenschilddrüse im Kehlkopf 162.
Nervus oculomotorius, Lähmung bei Krankheiten der Nase bzw. Keilbeinhöhle 667.
Neuritis optica bei Mucocele der Keilbeinhöhle **331**.
Neuritis retrobulbaris bei Nebenhöhleneiterung 357.
Nystagmus des Stimmbandes und weichen Gaumens bei cerebraler Erkrankung 190.

Oberkiefer, Cyste 402, 417; Dilatation 1198; gutartige Geschwülste **141**; Hyper-

Generated on 2019-10-24 11:57 GMT / http://hdl.handle.net/2027/uc1.b3252758
Public Domain in the United States, Google-digitized / http://www.hathitrust.org/access_use#pd-us-google
Digitized by Google
Original from UNIVERSITY OF CALIFORNIA

ostose 160; Osteomyelitis 1376; Weichteilcyste am 1137.
Oesophagoskopie 125, 126, 426, 912, 1098, 1099, 1129, 1147, 1148.
Oesophagospasmus 379, 1098.
Oesophagotomie 126, 192, 912.
Oesophagus, Carcinom 912; Divertikel 111, 914, 1098, 1148; Ektasien und Divertikel 914; Fremdkörper 192, 1099, 1339; Münzen im 126; Obliteration 361; Polyp 1094; Pulsionsdivertikel 111; narbige Stenose 939, 1148; Verätzung 1147, 1340.
Olfaktometrie 412.
Osteomyelitis der Nase 54.
Ozaena 371; Atmokausis bei 850; Beziehungen zur Syphilis 184, 1089; Erreger 791; Frühformen 926, 1374; hochfrequente Ströme, Behandlung mit 1326; Paraffininjektionen 865, 1187.

Pachydermia diffusa laryngis 1096.
Paraffininjektionen bei Ozaena 865; prothetische 926, 1333, 1374.
Paraffinspritze 179, 1374.
Parese des weichen Gaumens 1365.
Parotitis, chronisch rezidivierende bei Angina 1140.
Pemphigus der Mundschleimhaut 164, 172; der Mund- und Kehlkopfschleimhaut 354.
Perichondritis, Laryngostomie bei 673.
Peritonsillarabsceß 187.
Pharyngitis hypertrophica und granularis, physikalische oder mechanische Behandlung 1142.
Pharyngoskop, Hayssches 111, 864.
Pharynxaneurysmen 867, 915.
Pharynxhypophyse 1320.
Phonationszentren 1360.
Phonetik, experimentelle 1325.
Phonetische Therapie 1362, 1366.
Physikalische Methoden, neuere, in der Hand des Laryngologen 929.
Pneumothorax, Behandlung der Lungenschwindsucht mittelst künstlichem 666.
Postrhinoskopie, Spiegel mit erweitertem Gesichtsfeld 851.
Pulsionsdivertikel, pharyngo-oesophageales 111.
Pyocyanase 419, 1095, 1143.

Quecksilberdampflicht, Wirkung auf Kehlkopftuberkulose 938.

Rachen, Keratosis 185; Lymphangiom 910; Mischinfektionen 906, 1095; primäre Ödeme 1127; Pemphigus 1378; Sklerom 171; primäre Tuberkulose 360.
Rachenkatarrh, sogenannter und wirklicher 375, 1094; und Hyperchlorhydrie 1127.
Rachenmandeln (siehe auch Adenoide Vegetationen), Beziehungen zur Entwicklung des Organismus im Schulalter 866.
Rachentonsillotom 1336.
Recessus piriformis, angeborene Faltenbildung 402.
Recurrens, Anastomose mit Hypoglossus 1380; sensible Fasern 124, 189.
Recurrensparalyse 116, 423, 1127, 1359.
Reflexerregbarkeit, Störungen der R. im Gaumen, Rachen und Kehlkopf bei Hemiplegikern 1141.
Reinigungsfeder für die Dupuysche Kanüle 1309.
Retropharyngeale Abscesse 296, 671.
Rheumatische Erkrankungen, tonsillare Behandlung 869.
Rhinitis acuta 366.
Rhinitis vasomotoria 1335.
Rhinolaryngologische Winke für praktische Ärzte 408.
Rhinometrie 864.
Rhinopharyngitis chronica, hochfrequente Ströme 1326.
Rhinophyma 668.
Rhinoreaktion 410, 1092.
Rhinosklerom 171, 183, 192, 389, 401, 412, 413, 600, 669, 911, 914, 1113, 1341; Behandlung mit Röntgenstrahlen 192, 866, 932, 934; Prophylaxe 1110, 1138; Verbreitung in Ungarn 1112.
Riechzentrum 367.
Rinnenspatel 852.
Röntgenbehandlung bei Diphtherie 419; bei Kehlkopftuberkulose 936, 938; bei Sklerom 192, 866, 932, 934.
Röntgenographie, neue Darstellungsweise der Nebenhöhlen und des Schläfebeins 851; zur Diagnose von Nebenhöhlenerkrankungen 368, 417, 1370, 1377; zur Untersuchung der Stimmphysiologie 188; zum Nachweis von Zahnwurzelerkrankungen beim Kieferhöhlenempyem 618.
Rotz der oberen Luftwege 1372.

Saugbehandlung bei Erkrankung der oberen Luftwege 1133.

Digitized by Google
Original from UNIVERSITY OF CALIFORNIA
Generated on 2019-10-24 11:57 GMT / http://hdl.handle.net/2027/uc1.b3252758
Public Domain in the United States, Google-digitized / http://www.hathitrust.org/access_use#pd-us-google

Schilddrüse und Epilepsie 1133.
Schnupfen 374; bei Morbus Brightii 669.
Schutzvorrichtungssystem, Theorie des oberen 837.
Sehstörungen bei Affektionen der Nase 1053; bei Erkrankungen der Keilbeinhöhle 667; bei Polypen des Siebbeins 53.
Septum s. Nasenscheidewand.
Sequester, voluminöser, des ganzen harten Gaumens und Nasenseptums 119.
Siebbein, Mucocele des 1134, 1200; Sehstörungen bei Polypen des 53.
Siebbeineiterung, endokranielle Komplikationen 362; Erblindung bei 53; akute S. mit hochgradigem Exophthalmus 121; mit Fistelbildung ohne Nasensymptome 865.
Siebbeinoperation, Technik der radikalen extranasalen 169.
Singstimme des Schulkindes 620.
Sklerom s. Rhinosklerom.
Skorbut 1093.
Sonnenlicht, Wirkung auf Kehlkopftuberkulose 938.
Speicheldrüsen, Tuberkulose der 915.
Speicheloxydase, Verlust der S. als Krankheitsursache 410.
Speichelstein 123, 914, 1127.
Sporotrichose des Pharynx und Larynx 122.
Sprache, Zusammenhang mit den Gesetzen der Peristaltik 837, 1096; der Taubstummen 1364.
Sprachfehler, nach Adenotomie geheilt 374.
Sprachstörungen 937, 1365; und Adenotomie 1134, 1358.
Sprechkanüle 425.
Stanze, rückwärtsgreifende, für die Killiansche Radikaloperation 1308.
Statistik aus dem Ambulatorium von Prof. Symanowski (Petersburg) 409.
Stenose, chirurgische Behandlung der Larynx- und Trachealstenosen 664, 915; descendierende S. der oberen Luftwege 1339; des Larynx 906, 916, 1128, 1143; der Luftwege 666; des Ösophagus 939; Prognose bei Kindern 1133.
Stereolaryngoskopie 851.
Stimmband, gespaltenes 1096; Hämangiom 425; Nystagmus bei cerebraler Erkrankung 190; Verdickungen, operative Behandlung 129.
Stimmbildung, Bedeutung des primären Tones für die 855, 893.
Stimme, Intensitätsmessungen 1338; Muskelbewegungen bei Erzeugung der 1338; der Taubstummen 1364.
Stimmphysiologie, röntgenographische Beiträge 188, 937.
Stimmstörungen 191; funktionelle 191.
Stirnhöhle, Durchleuchtung, elektrische und radiographische 368, 1377; Endotheliom 54; Exostosen und Mucocele 658; Fistel 403, 648; Fremdkörper 182, 933; Geschwülste 369; Intranasale Drainage 1077; Mucocele 1090, 1200; Mucocele, traumatische 118; Pneumocele 182, 416; Verdoppelung und abnorme Bildung 122.
Stirnhöhlendefekte, Paraffininjektion 1316.
Stirnhöhleneiterung 120, 934, 1088; Recidiv 367; traumatische 404; Vortäuschung einer St. durch einen Fremdkörper der Augenbrauengegend 411.
Stirnhöhlenoperation, doppelseitige und deren ästhetischer Effekt 120; Fetttransplantation nach 934, Instrumente zur 1307, Radikaloperation 416, 856.
Struma, aberrans 162; intratracheale 124; Carcinom einer intratrachealen 1097; Heilung mit d'Arsonvalschen Strömen 1189.
Synechie, Behandlung 347, 656, 934.
Syphilisinfektion, extragenitale 1378.
Syringomyelie, Rachen- und Kehlkopfsymptome 672.

Tamponade, Gefahren der T. des Nasenrachenraumes 372.
Taschenbesteck 1329, 1369.
Thymustod, mechanischer 929.
Thyreohyoide Cysten 376.
Thyreoidea accessoria intratrachealis 124, 1351.
Thyreoidektomie 364.
Tonsillarabsceß 187.
Tonsille (s. auch Mandel), Anatomie und Chirurgie 418; Physiologie 1378; Hypertrophie 420; Lipom 186; einfache Operation 187; Sarkom 913, 1129, 1336; Tuberkulose 123; Tumor 911.
Tonsillektomie 672, 1378; Nachblutung 857, 1379.
Tonsillitis, Endemie mit Sepsis 669.
Tonsillotomie 672, 1378; Komplikationen 1321; Septikopyämie nach 184.
Torticollis nach Adenotomie 1089, 1092.
Torus palatinus 936.

Digitized by Google
Original from UNIVERSITY OF CALIFORNIA
Generated on 2019-10-24 11:57 GMT / http://hdl.handle.net/2027/uc1.b3252758
Public Domain in the United States, Google-digitized / http://www.hathitrust.org/access_use#pd-us-google

Trachea, primäres Carcinom 620, 913; Divertikel 355, 852; Fremdkörper 364, 873, 1100; Luetische Narben 355; Rhinosklerom und Osteom 192; Schnittwunden 1381; Sklerom 401; Stenose, chirurgische Behandlung 664, 915; Stenose nach Decanülement 852; Stenose durch Gumma 852; Stenose durch Sklerom, Heilung durch Röntgen 192.
Trachealwunden, Heilung infizierter 425.
Tracheoskopie 125, 379, 426, 660, 907, 1098, 1100, 1146, 1147; Diagnose von Aortenaneurysma durch 1129.
Tracheotomie, Vernarbung von Trachealwunden 424; abgebrochene Canüle nach T. in der Lunge 912; transversa 1097; als Ursache eines akuten Aneurysmas 1190.
Tröpfcheninfektion bei der Laryngoskopie Tuberkulöser 665.
Tuberculinreaktion der Nase 410, 1192.
Tuberkulose, Beziehung zwischen Lungen- und Kehlkopftuberkulose 190, 375, 1119; der Epiglottis 190; der Hypophyse 933; der oberen Luftwege 180, 914; Infiltrate der Nase 373; des Kehlkopfes 166, 189, 379, 581, 936, 938, 1128, 1145; neuere Medikamente und Nährmittel bei 666; künstlicher Pneumothorax bei Lungentuberkulose 666; Schluckschmerzen 938; Einfluß der Schwangerschaft auf Lungen- und Kehlkopftuberkulose 910; Seifeninjektion bei chirurgischer T. 1331; der Speicheldrüsen 915; Virulenz latenter tuberkulöser Herde 364.
Turbinotomia submucosa 659.

Untersuchungsbesteck, handliches, für Hals-, Nasen- und Ohrenärzte 388.
Uranokolobom, hinteres 109.

Vaguskern, Syringomyelie der Medulla oblongata in Höhe des V. 1116.
Vomer, Verlagerung 668. Totaldefekt bei Lues 1352.

Wangenhaken für die Luc-Caldwellsche Kieferhöhlenoperation 1309.
Wangenmuskulatur, Nekrose der W. bei Kieferhöhleneiterung 108.
Wäschestaub 365.
Wassermannsche Reaktion 341, 406.

Zahncyste 161, 162, 166, 167.
Zuckerkandlsche Drüse, Hypertrophie 123.
Zunge, gummöses Geschwür unter der Z. 354, Nigrities 421, 1093; Überbeweglichkeit 111.
Zungengrund, Leiomyadenom 420; Tumor am Z. 647; maligner Tumor 403; Ulcerationen 908.
Zungenhalter 1142.
Zungenstruma 122.

Autorenregister.

Adam 369.
Addison 1372.
Albrecht, Th. 379, 1100.
Albrecht, W. 417, 1096.
Alexander, Artur 184.
Alexander, Bruno 1310.
Alksne 618.
Anderega 417, 667.
Arandarenko 413.
Aron 124.
Aronson 854.
Arzt 341.
Auerbach 1376.
Aubertin 930.
Avellis 188, 619.

Barajas 863.
Baracz 911, 912.
Bárány 296.
Barberà 1127, 1128.
Barlatier 664.
Barth 188.
Barwill 189.
Baumgarten 129, 369, 371, 420, 615, 672, 920, 926, 1053, 1115, 1129, 1324, 1374.
Baurowicz 1134, 1138, 1301.
Beck J. C. 1375, 1381.
Bergh 338.
Berlin 670.
Beyer 53.
Binswanger 372.
Bircher 1097.
Blegvad 421, 668, 672.
von Bleiweiss 425.
Bloch, M. 366.
Bloch, Oskar 666.
Blum 1330.
Blumenfeld 180.
Blumenthal 1137.
Boenninghaus 118, 124, 854, 1090.
Böhm 116, 1358.
Börnstein 1381.
Botella 119, 1099, 1127, 1128.

Digitized by Google
Original from UNIVERSITY OF CALIFORNIA
Generated on 2019-10-24 11:57 GMT / http://hdl.handle.net/2027/uc1.b3252758
Public Domain in the United States, Google-digitized / http://www.hathitrust.org/access_use#pd-us-google

Botey 370, 865.
Boumann 1325.
Bourack 614, 920, 1086, 1190, 1321, 1324.
Bourgeois 376.
Bouteil 1092.
Brandenburg 1145.
Brandt 936.
Braun 111, 172, 353, 554.
Brauns 666.
Bresgen 924.
Breszel 868.
Broeckaert 376, 921, 927, 1326, 1359, 1361.
Brown-Kelly 182.
Bruck 366.
Brudzinski 906.
Brühl 120.
Brünings 126, 850, 938, 1129.
Burger 125.
Burmeister 126.
Butterfield 1336.

Calvo 123.
Candela 1127.
Casselberry 423.
Cassirer 173.
Castañeda 865, 1127.
Castex 1117.
Chavanne 373.
Chiari 65, 110, 164, 165, 379, 610, 615, 616, 823, 861, 877, 918, 924.
Chorazycki 1138.
Cisneros 612, 1145.
Citelli 424, 672, 934, 1319, 1320, 1321, 1325.
Claude 673.
Claus 1337.
Cohen 620, 1379.
Colo 1123.
Compaired 865, 1127, 1128.
Cornet 669.
Cortex 366.
Curschmann 1094.

David (Galatz) 671.
David (Paris) 1326.
Debinski 909.
Delavan 1143.
Delrez 1331.
Del Rio 663.
Denker 181, 654, 656, 657, 659, 1118, 1376.
Dimitriades 1122.
Dobrowolski 907, 908, 910.
Douchan 1136.
Dreyfuss 379.

Egger 376.
von Eicken 653, 656, 658, 660.
Eitelberg 1133.
Encina 1128, 1134.
Ephraim 872.
Erbrich 907, 908, 909, 1147.
Eysell 1333.

Faraci 1119.
Farlanc 1330.
Fein 109, 110, 374, 375, 401, 408, 646, 651, 860, 1094, 1115, 1122, 1322.
Fels 911.
Fernandez 411.
Ferreri 915.
Fette 375, 1094.
Finder 613, 922, 1081, 1122, 1360.
Flatau 620, 1327, 1362, 1364, 1365.
Fletcher-Ingals 921, 1077.
Fliess 54.
Fränkel, B. 673, 1373.
Franck 1097.
Freer 1088.
Frese 1089.
Freudenthal-Wolf 1077.

Gabszewicz 907.
Galdig 1133.
Galefski 1087, 1088, 1094.
Garcia 1148.
Garel 864, 928.
Gawrilow 866, 1189.
Gebanski 909.
Gerber 190, 413, 645, 669, 1370.
Gereda 1127.
Gerhartz 419.
Gibert 1097.
Gilmer 113.
Glas 108, 109, 163, 165, 166, 167, 354, 357, 404, 573, 647, 856.
Gleitsmann 614, 1125, 1324, 1361, 1373.
Glover 374.
Gluck 179, 610.
Golc 914.
Goldberg 915.
Goldmann 133.
Goldschmidt 925.
Goldstein 72, 152.
Gollegos 1127.
Gongora 1128.
Goris 619.
Grabower 938.
Gradi 1145.
Graeffner 1141.
Graley 1377.
Gramstrup 476.
Grant, Dunders 1081.
Grazzi 1142.
Greene 1338.
Groglik 914.
Gross 1370.
Grossmann B. 341.
Grossmann Michael 615, 924.
Grünwald 1358.
Grunmach 188.
Guitsez 379, 939.
Gutzmann 620, 1326, 1338, 1364.
Gyergyai 849, 1374.

Habermann 658.
Haenel 852.
Haenisch 1093.
Hänlein 53.
Hajek 109, 110, 121, 161, 165, 166, 168, 170, 178, 331, 354, 356, 357, 367, 405, 314, 614, 857, 859, 924, 1075, 1087, 1090.
Halasz 367, 1120.
Hald 1191.
Halle 826.
Hamm 185.
Hansberg 656.
Hanszel 381, 406.
Hartmann 852, 854.
Hasslauer 1329.
Hatschek 367.
Haymann 1379.

Digitized by Google
Original from UNIVERSITY OF CALIFORNIA
Generated on 2019-10-24 11:57 GMT / http://hdl.handle.net/2027/uc1.b3252758
Public Domain in the United States, Google-digitized / http://www.hathitrust.org/access_use#pd-us-google

MONATSSCHRIFT FÜR OHRENHEILKUNDE
UND
LARYNGO-RHINOLOGIE.

XLIV. Jahrg. 1910. 1. Heft.

Nachdruck verboten.

Otologischer Teil.

Original-Artikel.

Kopfnystagmus.

Vortrag, gehalten auf dem XVI. internationalen medizinischen Kongreß (VIII. internationalen Otologenkongreß) zu Budapest, August 1909.

Von Dr. **Ernst Urbantschitsch** in Wien.

Nach den bisherigen Forschungen steht der Vestibularapparat vermittelst des Deitersschen Kernes mit folgenden Partien des Cerebrospinalsystems in innigen Beziehungen: 1. durch das hintere Längsbündel (Fasc. longit. post.) mit den Augenmuskelkernen — **vestibulo-nucleare** Bahn; 2. durch das Corpus restiforme mit dem Kleinhirn — **vestibulo-cerebellare** Bahn; 3. durch das Vorderhorn des Halsmarkes mit dem Rückenmark — **vestibulo-spinale** Bahn.

V. Urbantschitsch[1]) war einer der ersten, der nachgewiesen hat, daß vom Gehörorgan aus ein reflektorischer Einfluß auf den motorischen Apparat des Auges ausgeübt werden kann. Die Untersuchungen der letzten Jahre haben diesbezüglich reichliche Klärung gebracht (Bárány u. a.), so daß über die innigen Beziehungen zwischen diesen beiden Organen kein Zweifel mehr bestehen kann. Diese Beziehungen sind so regelmäßige, daß Störungen auf diesem Gebiete mit Sicherheit auf mehr oder minder schwere Schädigungen dieser Organe (meistens des Vestibularapparates) schließen lassen. Die bisherigen Untersuchungen über diesen Gegenstand wurden fast ausschließlich am Menschen vorgenommen.

Auch über die vestibulo-cerebellare Bahn wurden schon Studien angestellt, zu denen in erster Linie die Untersuchungen von Bárány gehören. Auch hier handelt es sich allein um Untersuchungen am Menschen.

Anders liegen die Verhältnisse bezüglich der vestibulo-spinalen Bahn, worüber in der Literatur hauptsächlich Tierexperimente vorliegen (Ewald,

[1]) Schwartze, Handb. d. Ohrenheilk., I, pag. 459.

Digitized by Google
Original from UNIVERSITY OF CALIFORNIA
Generated on 2019-10-24 11:57 GMT / http://hdl.handle.net/2027/uc1.b3252758
Public Domain in the United States, Google-digitized / http://www.hathitrust.org/access_use#pd-us-google

Flourens, Goltz, Breuer, Högyes, Schiff etc.); auch am Menschen (Bárány).

Sowie nun beim Menschen hauptsächlich die vestibulo-bulbäre Bahn für den experimentellen Nachweis von besonderer Bedeutung zu sein scheint, spielt bei Tieren hingegen die Vestibulo-spinal-Bahn eine äußerst wichtige Rolle. Dies hat Ewald[1]) in überzeugender Weise durch zahlreiche Versuche gezeigt. Er hat nachgewiesen, daß der Muskeltonus der Körpermuskulatur vom Labyrinth abhängt, daß bei Läsion eines Labyrinthes auffallende Veränderungen im Gebrauch der verschiedenen Muskeln eintreten (Versuche an Tauben, Meerschweinchen, Kaninchen, Kakadus, Fröschen, Dohlen, Salamandern, Hunden), so zwar, daß sich die Muskeln der einen Seite, die vom Tonus des kranken Labyrinthes abhängen, nicht in der gleichen Weise wie ihre Antagonisten, die unter dem Einfluß des gesunden Labyrinthes stehen, kontrahieren, woraus Verdrehungen resultieren.

Besteht nun dieser Kampf der Muskeln im Bereiche des ganzen Kopfes, so müssen Verdrehungen des Kopfes daraus entstehen, die, wenn sie rasch auftreten, zu einer Desorientierung des Tieres führen. Die Folge dieser Tatsache ist nun, daß ein derartig affiziertes Tier jene Muskelwirkung, die die Verdrehung des Kopfes hervorruft, durch angestrengte Tätigkeit der geschwächten Antagonisten zu kompensieren trachtet. Es entsteht hierdurch ein länger anhaltendes Wackeln des Kopfes, das naturgemäß ebenso wie der Augennystagmus beim Menschen aus zwei Komponenten besteht: einer langsamen vestibularen und einer schnellen cerebralen. Wenn diese einzelnen Komponenten hier häufig nicht so deutlich zutage treten wie beim Augennystagmus, so erklärt sich diese Erscheinung zur Genüge aus den gröberen Verhältnissen der hiebei beteiligten Muskeln und der raschen Aufeinanderfolge der Bewegungen.

Diese Pendelbewegungen des Kopfes bei Tieren, die zuerst von Flourens nachgewiesen wurden, wurden von Breuer mit der Bezeichnung „Kopfnystagmus“ belegt und figurieren seither unter diesem Namen.

Es erscheint nun merkwürdig, daß bei manchen Tieren Kopfnystagmus auftritt, dieser aber bei anderen und beim Menschen bisher noch nicht beobachtet wurde. Diese Tatsache dürfte einer näheren Betrachtung wert sein.

Faßt man nur die krassen Gegensätze in dieser Beziehung ins Auge — Mensch und Vogel —, so wäre es sehr verlockend, die Erklärung für diese Erscheinung in der Verschiedenheit der Gesichtsbilder zu suchen und anscheinend auch zu finden. Der Mensch ist nämlich für binoculäres Sehen eingerichtet, die Gesichtsfelder des rechten und linken Auges decken sich zum großen Teil; die Augen stehen daher in der Frontalebene und sind sehr beweglich.

---

[1]) Physiol. Untersuchungen über das Endorgan des Nervus octavus. 1892.

Digitized by Google
Original from UNIVERSITY OF CALIFORNIA
Generated on 2019-10-24 11:57 GMT / http://hdl.handle.net/2027/uc1.b3252758
Public Domain in the United States, Google-digitized / http://www.hathitrust.org/access_use#pd-us-google

Die Vögel sind für monoculäres Sehen eingerichtet; die Gesichtsfelder beider Augen ergänzen sich; die Augen stehen in der Sagittalebene (nach rechts und links gerichtet) und sind nur wenig beweglich. Aus diesem Grunde werden Vögel, wenn sie zum Beispiel einen Gegenstand verfolgen wollen, ihre Kopfmuskulatur stets mehr in Anspruch nehmen als Menschen. Deshalb wäre bei bloßer Überlegung ein Kopfnystagmus bei diesen Tieren ebenso erklärlich wie er beim Menschen unwahrscheinlich ist.

Nun kommt aber ein Umstand hinzu, der diese theoretische Voraussetzung scheinbar zu erschüttern imstande ist. Kopfnystagmus kommt nämlich auch bei Tieren vor, deren Augen in der Frontalfläche zu liegen kommen, so beim Meerschweinchen. Trotz dieses scheinbaren Widerspruches dürfte die früher angegebene Voraussetzung eine richtige sein, allerdings mit kleinen Modifikationen.

Meerschweinchen scheinen nämlich nicht binocular fixieren zu können Es läßt sich nicht beobachten, daß diese Tiere einem Gegenstand nachschauen und ich konnte dementsprechend auch bei ihnen keinen optischen Nystagmus nachweisen. Bei ihnen dürfte demgemäß für das Schauen verschiedener Gegenstände die Kopfdrehung eine wichtige Rolle spielen.

Um diesem Gegenstande näher zu treten, beobachtete ich den optischen Nystagmus bei verschiedenen Tieren, und zwar in der Weise, daß ich mir einen Zylinder aus Pappe (mit ca. 1 *m* im Durchmesser und 40 *cm* Höhe) herstellte, deren Innenfläche abwechselnd schwarze und weiße Streifen zeigten. In die Mitte dieses Zylinders wurde das Tier gesetzt und der Zylinder um dieses gedreht. Bei diesen Versuchen hat sich eine große Schwierigkeit gezeigt; nämlich es gelingt meist sehr schwer und oft gar nicht, die Tiere zum Fixieren zu bewegen. Wenn ferner die Tiere einmal tatsächlich fixieren, so erfolgt die Fixation nur auf kurze Zeit. Man muß also von vornherein damit rechnen, daß in diesem Fall Tiere keinen so ausgesprochenen optischen Nystagmus aufweisen werden wie die Menschen; dieser ist vielmehr rudimentär, der kurzen Fixation entsprechend.

In ziemlich einwandfreier Weise gelang es mir bei dieser Versuchsanordnung, einen optischen Nystagmus bei einer Katze zu erzeugen. Ich untersuchte ferner daraufhin Hund, Affe, Kaninchen, Meerschweinchen. Eine Schwierigkeit bei dieser Untersuchung liegt darin, daß die Tiere gehalten werden müssen, sich dagegen aber wehren, was die Fixation wieder beeinträchtigt; bei freier Beweglichkeit ist meist eine genaue Beobachtung unmöglich. Bei Kaninchen und Meerschweinchen fand ich keine Spur eines optischen Nystagmus, beim Hund und Affen hie und da zwei bis drei kurze Schläge mit dem Bulbus, die meiner Meinung nach als rudimentär optischer Nystagmus aufzufassen sind. Jedenfalls halte ich es für erwiesen, daß Meerschweinchen und Kaninchen nicht einmal einen Versuch machen, einen Gegenstand zu fixieren, während

Digitized by Google
Original from UNIVERSITY OF CALIFORNIA
Generated on 2019-10-24 11:57 GMT / http://hdl.handle.net/2027/uc1.b3252758
Public Domain in the United States, Google-digitized / http://www.hathitrust.org/access_use#pd-us-google

alle anderen von mir untersuchten Säugetiere (Hund, Katze, Affe) zweifellos fixieren, wenn auch meist nur kurz.

Es würde wahrscheinlich bei einer anderen Versuchsanordnung eher gelingen, einen ausgesprochenen optischen Nystagmus (zum Beispiel beim Hund) nachzuweisen, beispielsweise durch Hungernlassen des Tieres und folgender Vorführung appetitanregender Gegenstände im Kreis um das Tier, doch halte ich den Nachweis eines stark ausgesprochenen optischen Nystagmus bei Tieren, die fixieren, für überflüssig, da er selbstverständlich ist und überdies in mehr oder minderem Grade von mir, wie eben erwähnt, bereits beobachtet wurde.

Da nun offenbar alle Tiere, die nicht fixieren, zum Schauen Kopfdrehungen mehr benutzen als Bulbusdrehungen, wird bei ihnen Kopfnystagmus verhältnismäßig leicht auftreten können.

In gleicher Weise, wie es zu Verdrehungen und Verkrümmungen der Kopfmuskulatur kommen kann, können solche auch an den Rumpfmuskeln zustande kommen. Wir können in diesen ein Analogon des Kopfnystagmus sehen. Der ganze Unterschied besteht offenbar nur darin, daß bei den Verkrümmungen des Rumpfes die cerebrale Komponente in Wegfall kommt, beziehungsweise daß solche allein keine Desorientierung herbeiführen; das Tier braucht sich nur niederzulegen, um die Schwäche der Rumpfmuskeln nicht so stark fühlen zu müssen. Handelt es sich wieder um die Extremitäten, so wird sich die Unsicherheit in der noch nicht gewohnten Innervation öfter in einem Zittern kundgeben, das zwar ebenfalls ein analoger Ausdruck ist wie der Kopfnystagmus, also auf dieselbe Ursache zurückzuführen wäre, keineswegs aber wie dieser aus zwei verschiedenen Komponenten besteht. Auf diese feinere Reaktion der Muskulatur der Augen und des Kopfhalsteiles hat übrigens schon Dreyfuss[1]) hingewiesen.

Daß solche Zwangsstellungen (bei Tieren) nicht nur bei Reizungen des Vestibularapparates, sondern auch bei Zerstörungen desselben vorkommen, ist schon länger bekannt. (Breuer, Exner, Ewald, Bechterew u. a.) Neumann beobachtete labyrinthkranke Meerschweinchen, bei denen die Diagnose der Labyrintheiterung nachträglich durch die Sektion erhärtet wurde, und konnte bei ihnen folgende Beobachtung anstellen: Auf der kranken Seite trat bei Beginn der Entzündung der Augapfel in die Stellung nach außen-oben, während der Bulbus auf der gesunden Seite nach unten-innen gerichtet war. Nach ganz kurzer Zeit änderte sich das Verhältnis derart, daß dann letzterer nach außen-oben und ersterer nach unten-innen gerichtet war.

In analoger Weise fand Biehl[2]) gelegentlich seiner Untersuchung auf Schafen und Fohlen bei Reizung des N. vestibularis-Stammes außer horizon-

[1]) Arch. f. d. ges. Physiol., Bd. 81, pag. 608.

[2]) Arbeiten aus dem neurologischen Institut von Obersteiner, 1907, 14.

Digitized by Google
Original from UNIVERSITY OF CALIFORNIA
Generated on 2019-10-24 11:57 GMT / http://hdl.handle.net/2027/uc1.b3252758
Public Domain in the United States, Google-digitized / http://www.hathitrust.org/access_use#pd-us-google

talem Nystagmus und Wendung der Augen gegen die operierte Seite Hebung des Auges der gereizten Seite bei Senkung des anderen Auges, wogegen bei Durchschneidung des Nerven die entgegengesetzte Augenstellung eintrat.

Vielfach hat man Orientierungsstörungen mit Störungen in der vestibulo-spinalen Bahn in Beziehung gebracht. Trétrôp[1]) (Anvers) spricht sich darüber folgendermaßen aus: „En ce qui concerne l'orientation de la tête et du corps, si les physiologistes ont observé une orientation anormale et des positions forcées chez les animaux en expérience, il résulte des recherches d'Alexander et de Bárány qu'on n'observe rien de special sous ce rapport chez l'homme atteint de labyrinthite." Ich führe diese Behauptung wörtlich nur aus dem Grunde an, da die Arbeit die jüngste auf diesem Gebiete ist, die neueren Forschungen berücksichtigt und dabei von der Überzeugung ausgeht, daß analoge Erscheinungen beim Menschen nicht vorkommen.

Diese Ansicht, die vielfach verbreitet ist, ist nicht richtig; daß sie aber verbreitet ist, erklärt sich, wie ich im Folgenden zeigen werde, aus drei Gründen:

1. Kommen diese Erscheinungen beim Menschen ausgeprägt und für jedermann am ersten Blick zu konstatieren, tatsächlich äußerst selten vor;

2. sind gewisse Muskelschwächen und selbst Körperhaltungen als analoge Erscheinung anzusehen, ich möchte fast sagen als das chronische Stadium der pathologisch veränderten Beeinflussung der Muskulatur seitens des Vestibularapparates;

3. endlich erscheint die vestibulo-spinale Bahn beim Menschen experimentell nachweisbar wie bei Tieren; ihr Nachweis erfordert aber eine genauere Beobachtung, eventuell unter Zuhilfenahme gewisser Kunstgriffe, um sie deutlich hervortreten zu lassen.

Ad 1. In der Literatur konnte ich allerdings keinen Fall von Kopfnystagmus beim Menschen finden. Dafür verfüge ich über zwei Fälle, die ich selbst beobachtet habe (einen Privatfall und einen aus der k. k. Universitäts-Ohrenklinik in Wien); ferner über eine mündlich mitgeteilte Beobachtung, die ich im Anschluß mitteilen möchte. Der erste Fall, der den Kopfnystagmus in überaus eklatanter Weise zeigte und ihn ganz unzweideutig und regelmäßig vom Labyrinth auslösen ließ, wurde von mir in der Österreichischen Otologischen Gesellschaft demonstriert.[2])

Da diese Fälle ein größeres Interesse bieten dürften, lasse ich ihre Krankengeschichten teilweise etwas ausführlicher folgen:

---

[1]) „Les pyolabyrinthites." Internationaler med. Kongreß, Bd. 1, pag. 84, Budapest 1909.

[2]) Monatsschr. f. Ohrenheilk., Bd. 42, pag. 189.

Digitized by Google
Original from UNIVERSITY OF CALIFORNIA
Generated on 2019-10-24 11:57 GMT / http://hdl.handle.net/2027/uc1.b3252758
Public Domain in the United States, Google-digitized / http://www.hathitrust.org/access_use#pd-us-google

I. Fall. Herr A. F., 35 Jahre alt, Reisender, stammt von gesunden Eltern, die beide noch leben. Die Mutter leidet derzeit an Osteomalacie, ein Bruder ist sehr nervös. Pat. hatte mehrere Gonorrhöeattacken, 1896 ein Ulcus molle. Er war stets leicht erregbar. Raucher, bis 27. November 1908 täglich 8—10 Zigarren (Trabucos), seither 1—2. Kein Potus, Alkoholgenuß sehr mäßig, seit obigem Datum 0; infolge seiner Beschäftigung (Abschluß von Geschäften in Tee und Kaffee) Tee- und Kaffeegenuß (täglich 1—2 Schalen „schwarzen Kaffees").

Pat. litt seit seinem 4. Lebensjahr an Otitis media purul. chron., die einem konservativen Therapieversuch trotzte; seit 1. Januar 1906 bestehen Kopfschmerzen und Schwindel, seit 22. auch Erbrechen, weshalb am 23. Januar 1906 die Radikaloperation ausgeführt werden mußte: Entfernung der cariösen Gehörknöchelchen (Hammer und Amboß); Dura über dem Tegmen in Bohnengröße freigelegt, Sinus nicht bloß. Da die Untersuchungsmethoden des Labyrinthes damals leider noch nicht so ausgebildet waren, fehlen diesbezügliche genauere Daten (so insbesonders bezüglich des calorischen Nystagmus etc.).

Das Gehör war vor der Operation am rechten Ohr normal; links hörte Pat. Konversationssprache 1 *m*, Flüstersprache 10 *cm*, Uhr ad concham.

Am 21. März 1906 wurde gelegentlich einer Geschäftsreise in Laibach der Verbandwechsel vorgenommen. Im Anschluß daran trat sehr intensive Otorrhöe („wie noch nie") auf, tags darauf Ödem des oberen Augenlides, später auch des unteren. Pat. fuhr daher gleich nach Wien (23. März). Ich fand Infiltration und Ödem des Planum tempor. sin.; Druckschmerzhaftigkeit an dieser Stelle, besonders etwas vorn ober dem Meat. audit. ext. sin. Sonst Wohlbefinden, kein Fieber; stärkerer (spontaner) horizontaler, schwacher rotatorischer Nystagmus nach links. Die Wundhöhle zeigte anscheinend gesunde Granulationsbildung.

Nach einigen Tagen Bettruhe und Behandlung war Pat. am 27. März schon so weit hergestellt, daß er zur Behandlung zu mir kommen konnte; die Schwellung war fast ganz zurückgegangen.

Am 14. April 1906 trug ich einige besonders üppig wuchernde Granulationen mit der kalten Schlinge ab. Weiters gute Wundheilung.

8. Dezember 1906. Als Patient zu einer Kontrolluntersuchung zu mir kam, konnte ich in der Gegend des horizontalen Bogenganges eine Fistel konstatieren. Über besondere Beschwerden klagte aber Pat. nicht. Durch Behandlung mit Jodtinktur schien diese Bogengangfistel überraschend schnell auszuheilen.

Pat. blieb dann bis 1. Juli 1908 aus. Bei der Untersuchung an diesem Tage zeigte sich die ganze Wundhöhle wie bei der letzten Untersuchung (vor ca. $1^1/_2$ Jahren) vollkommen ausgeheilt — bis auf die Fistel. Es bestand nämlich an dieser Stelle eine kleine, zirka linsengroße, von der Fistel ausgehende Cyste. Bei Berührung mit der Sonde trat intensiver Kopfnystagmus auf. Nach Eröffnung der Cyste konnte dieses Phänomen nicht mehr ausgelöst werden. Auf kurze Behandlung schien völlige Ausheilung eingetreten zu sein, worauf Pat. abermals verreiste, um am 29. November 1908 wieder in meiner Ordination zu erscheinen.

Der Befund und die näheren Erscheinungen sollen im Folgenden etwas ausführlicher wiedergegeben werden.

Generated on 2019-10-24 11:57 GMT / http://hdl.handle.net/2027/uc1.b3252758
Public Domain in the United States, Google-digitized / http://www.hathitrust.org/access_use#pd-us-google
Digitized by Google
Original from UNIVERSITY OF CALIFORNIA

Herr Dozent Dr. Hirschl war so freundlich, den neurologischen und internen Status aufzunehmen. Dem Befunde (Dezember 1908) entnehme ich folgendes: Statur klein und fett, 86 *kg* schwer. Schädel mesokephal, rund, etwas hydrokephal; horizontaler Schädelumfang 565 *mm*. Interner Befund (Herz, Lunge, Harn) normal. Rechte Pupille etwas weiter als die linke. Alle Reaktionen prompt; Reflexe gesteigert. Sensibilität normal, manchmal Andeutung von leichter, linkseitiger Hemihypästhesie. Hysterie kann weder nachgewiesen noch ausgeschlossen werden.

Bis zum 26. November 1908 fühlte sich Pat. ganz wohl. Tags darauf erlitt er einen Anfall, der sich in folgenden Erscheinungen dokumentierte: hochgradige Unruhe, Angstgefühl, Unvermögen zu lesen, Pupillen sehr weit, keine Kopfschmerzen, Brechreiz, geringes Schwindelgefühl. Am 5. und 12. Dezember 1908 traten analoge Anfälle auf, aber ohne Brechreiz und Schwindel. Die Dauer der einzelnen Anfälle betrug ca. 2—3 Stunden.

Infolge dieser Erscheinungen, von denen Pat. annahm, daß sie von seinem linken Ohr ausgehen konnten, suchte Pat. wieder meine Ordination auf. Ich konnte folgenden Befund erheben: In der ziemlich geräumigen Operationshöhle ist eine ungefähr haselnußkerngroße Cyste zu sehen, die von der Bogengangfistel ausgeht; ihre Wand ist ziemlich derb, von weißlicher Farbe; der Inhalt scheint flüssig zu sein. Gehör minimal, doch etwas vorhanden; Uhr a. c., laut ins Ohr gerufene Wörter werden trotz Anwendung des Bárányschen Lärmapparates percipiert. Rinne negativ, Weber nach links; Knochenleitung links verlängert. Stimmgabeln werden anscheinend percipiert, und zwar von A_1 (55) bis d^3. Luftleitung für c^1 um 30 Sekunden verkürzt. Spontaner, horizontaler Nystagmus → rechts bei Blick nach rechts, rotatorischer Nystagmus ↻ bei Blick nach links. Labyrinth calorisch erregbar. Bei Prüfung des „Fistelsymptoms" tritt bei Kompression rotatorischer und horizontaler Nystagmus nach links, bei Aspiration nach rechts auf. Hierbei zeigt sich ein eigentümlicher Kopfnystagmus: bei Kompression der Luft in der Operationshöhle treten intensive pendelnde Bewegungen des ganzen Kopfes nach rechts und links auf. Die rasche Komponente der Bewegung scheint nach links zu gehen und ist analog dem Augennystagmus; doch ist nur bei den ersten Schlägen Augen- und Kopfnystagmus synchron, da ersterer viel rascher als letzterer ist. In gleicher Weise läßt sich der Kopfnystagmus durch direkte Berührung (Eindrücken) der Cyste mit einer stärkeren geknöpften Sonde auslösen. Cocainisierung der betreffenden Partien ändert im wesentlichen nichts.

Am 16. Dezember 1908 nahm ich die Eröffnung und Ausräumung der Cyste vor: selbe war mit einer zwetschkenwasserartigen Flüssigkeit erfüllt, die Fistel selbst umgab ein Granulationspolster. Nach diesem Eingriff trat eine bedeutende subjektive Erleichterung auf und Angstzustände blieben fernerhin aus. Unmittelbar nach dieser Eröffnung zeigte sich für kurze Zeit ein vertikaler Kopfnystagmus; das Ohrensausen, das früher bestanden hatte, sistierte.

18. Dezember. Kopfnystagmus ist bedeutend geringer und nur mehr bei direktem Sondendruck oder starker Luftkompression auszulösen.

20. Dezember. Subjektives Gefühl etwas weniger gut, doch kein Angstgefühl. In den letzten zwei Tagen zweimal leichte Anwandlung eines Schwindelgefühls, aber sehr bald vorübergehend. Kopfnystagmus nur beim Eingehen der Sonde in die deut-

Digitized by Google
Original from UNIVERSITY OF CALIFORNIA
Generated on 2019-10-24 11:57 GMT / http://hdl.handle.net/2027/uc1.b3252758
Public Domain in the United States, Google-digitized / http://www.hathitrust.org/access_use#pd-us-google

lich sichtbare Fistel oder beim Eindrücken des Granulationspolsters in die Fisteläffnung. Druck auf sonstige Partien der Höhle, auch auf das Granulationspolster, sofern es nicht in die Fistel eingedrückt wird, rufen auch bei vorhandener Schmerzempfindung (die aber bei Hervorrufen des Kopfnystagmus immer fehlt) keinen Kopfnystagmus hervor.

Bei einer von mir vorgenommenen Prüfung der Sehschärfe machte ich die Wahrnehmung, daß Pat. in kurzer Entfernung der Gegenstände vor den Augen (zirka 6 *cm*) diese doppelt sieht; sonst war das Sehvermögen gut. Leider wollte Pat. keinen Augenarzt aufsuchen, der mir einen genaueren Befund hätte liefern können.

Bis 26. Februar 1909 fühlte sich Pat. verhältnismäßig recht wohl und unternahm auch in der Zwischenzeit Reisen. An diesem und dem folgenden Tag traten aber stark nervöse Erregungszustände auf, so daß ich dem Pat. dringend anriet, sich der Labyrinthoperation zu unterziehen, da ein otogener Ursprung der Nervenzustände nicht von der Hand zu weisen und eine weitere Komplikation zu befürchten war. Doch war Pat. hierzu nicht zu bewegen und in der Folge trat wieder Wohlbefinden ein, das bis jetzt (August 1909) anhielt.

II. Fall. Frau A. T., 28 Jahre alt. Seit dem 2. Jahre Otorrhöe bilateral. Am 21. September 1908 trat plötzlich so heftiger Schwindel auf, daß Pat. zu Boden stürzte, mit heftigen Schmerzen im Scheitelbein und Hinterhaupt; kein Erbrechen. Schwindel anhaltend. Befund: *a)* Rechts: Otit. med. pur. chron.; kleinlinsengroße Perforation im unteren-hinteren Quadranten. Konversations- und Flüstersprache durch Zimmerlänge. Rinne positiv; Knochenleitung verkürzt; C_1 und c^4 gehört. *b)* Links: Totaldestruktion des Trommelfelles, in der Paukenhöhle Granulationen. Rinne positiv, Weber nach links lateral; Knochenleitung verkürzt, C_1 und c^4 gehört. Konversationssprache durch Zimmerlänge, Flüstersprache 3 *m*. Bei extremen Blickstellungen spontaner Nystagmus, nach links stärker als nach rechts. Calorischer Nystagmus prompt. Fistelsymptom positiv: bei Kompression macht der Bulbus eine Bewegung nach oben, verbunden mit einer kleinen Rotation ↻ n. rechts, bei Aspiration entgegengesetzt. Bei Kompression Schwindel mit Neigung zum Falle nach rechts bei Aspiration nur Schwankungen ohne ausgesprochene Fallneigung.

29. September 1909. Radikaloperation (fec. Dr. Bondy). Warzenfortsatz sklerotisch, Antrum klein, Dura der mittleren Schädelgrube stark vorgelagert, so daß sie auf Zweihellerstückgröße bloßgelegt wird. Gehörknöchelchen intakt. Der horizontale Bogengang scheint intakt, desgleichen kann auch am Promontorium keine Fistel nachgewiesen werden. Plastik nach Panse. Primäre Klammernaht. Verband. Nach der Operation häufiges Erbrechen.

30. September. Kein Schwindel, kein Erbrechen.

5. Oktober. Erster Verbandwechsel. Die Wundhöhle beginnt zu granulieren.

6. Oktober. Aus der Klinik zur ambulatorischen Nachbehandlung entlassen.

Der Eiterausfluß hielt bis Dezember 1908 ziemlich stark an und es traten häufig Schwindelanfälle auf.

Der Befund, den ich am 20. Dezember 1908 aufnahm, war folgender: Otorrhöe rechts ausgeheilt. Links: Wundhöhle zum großen Teil, besonders nach hinten-oben mit Granulationen erfüllt. Kein spontaner Nystagmus. Pat. macht aber auch bei gewollt ruhiger Kopfhaltung häufig nickende Bewegungen mit dem Kopf, meist

Digitized by Google
Original from UNIVERSITY OF CALIFORNIA
Generated on 2019-10-24 11:57 GMT / http://hdl.handle.net/2027/uc1.b3252758
Public Domain in the United States, Google-digitized / http://www.hathitrust.org/access_use#pd-us-google

horizontal, zuweilen vertikal. Pat. beobachtet dieses „Kopfwackeln" seit 8 Tagen; nach dem Gefühl der Pat. neigt der Kopf mehr dazu, gegen die linke Seite abzuweichen. Bei Schwindelattacken, die etwa 6—7mal täglich für mehrere Sekunden auftreten, tritt das Kopfwackeln in verstärktem Maße auf — hauptsächlich nach links zu —, sehr selten vertikal (im Sinne der bejahenden Kopfbewegung). Bei Kompression tritt eine sehr schwache Augenrollung nach rechts auf mit mäßig heftigem Schwindel, bei Aspiration nach links (mit äußerst heftigem Schwindel und mit Übelkeiten); hierbei horizontaler, kleinschlägiger Kopfnystagmus und große Mattigkeit. Allerdings ist ein ähnlicher, wenn auch schwächerer Kopfnystagmus bei anderen Reizungen, die das Labyrinth nicht direkt treffen, zu beobachten. So tritt es zum Beispiel bei plötzlichem starken Hineinblasen von Luft in das rechte Ohr auf oder bei plötzlichem intensiven Kältereiz der anderen Gesichtshälfte.

Infolge der Labyrinthsymptome wird am 22. Dezember 1908 die Labyrinthoperation ausgeführt (fec. Prof. Urbantschitsch): Hautschnitt durch die alte Narbe. Freilegung der Dura der hinteren Schädelgrube, Eröffnung des Labyrinthes (nach Hinsberg). Zunächst Absprengung des horizontalen Bogenganges, der sehr undeutlich und osteophytisch verändert erschien, Eröffnung in 2—3 *mm* Länge. Eröffnung des Promontoriums. Kein Liquorabfluß. Versorgung der Wundhöhle. Durch 3 Tage bestand hierauf äußerst heftiger Schwindel, besonders beim Aufsetzen. Kopfnystagmus war zu beobachten, solange beim Aufsetzen Schwindel entstand und Ohrensausen vorhanden war (durch 4 Tage).

11. Januar 1909: Facialisparese. Spontaner Nystagmus bei Blick nach rechts und links sehr gering. Kein Kopfnystagmus.

III. Fall. Beobachtung von Bárány und Neumann (mündliche Mitteilung). Ein Mann erlitt eine traumatische Neurose, im Gefolge der sich auch Schwindel einstellte. Der Cochlearapparat erschien intakt. Behufs Prüfung des Vestibularapparates wurde der Pat. auf dem Drehstuhl gedreht. Beim Anhalten trat durch einige Zeit heftiges Wackeln des Kopfes auf.

So verschiedenartig sich eigentlich diese 3 Fälle verhalten und obgleich nur der erste Fall von vornherein ganz einwandsfrei erscheint, so haben sie doch so viel Gemeinsames, daß ihre Zusammenstellung in ein und dieselbe Gruppe gerechtfertigt ist. Man muß sich nämlich vor Augen halten, daß der Kopfnystagmus durch eine Anomalie des Labyrinthtonus zustande kommt.

In dem erst angeführten Fall trifft man die außerordentlich seltene Erscheinung, daß hier eine chronisch-eitrige, streng lokalisierte Labyrinthitis mit einer Fistelöffnung besteht, welch letztere wieder durch eine derbe Membran abgeschlossen ist, so daß man bequem direkte Labyrinthreizungen ausüben kann. Erleichtert werden diese experimentellen Reizungen durch die große Fläche, die die mit der Fistel kommunizierende Cyste bietet; vor allem aber durch die merkwürdigerweise noch zum Teil erhaltene Funktion des Labyrinthes. Mit der Entfernung der Cyste sind diese Versuche wesentlich erschwert, zuweilen gehemmt, da einesteils der direkte Angriffspunkt fehlt, andernteils die sich an der Fistelöffnung befindenden Granulationen durch ihre Vorlagerung

Digitized by Google
Original from UNIVERSITY OF CALIFORNIA
Generated on 2019-10-24 11:57 GMT / http://hdl.handle.net/2027/uc1.b3252758
Public Domain in the United States, Google-digitized / http://www.hathitrust.org/access_use#pd-us-google

vor die Öffnung eine wesentliche Erschwerung für die Versuche bieten, das Labyrinth unter erhöhtem Druck zu setzen. Der Kopfnystagmus wird in diesem Fall durch akute Labyrinthreizungen hervorgerufen.

In dem zweiten Fall kann der Kopfnystagmus nicht allein durch Labyrinthreizungen erzeugt werden (Prüfung des Fistelsymptoms etc.), sondern durch andere Reizungen, z. B. der Muskeln des Gesichtes, wobei auch bei Normalen Reaktionsbewegungen der Muskeln auftreten, die allerdings häufig so schwach sein können, daß sie (bei nicht genauer Beobachtung) übersehen werden. Durch den infolge der Labyrintherkrankung herabgesetzten Tonus der Kopfmuskulatur der einen Seite entsteht bei Reizungen natürlich ein Kampf der Antagonisten. Es mag einleuchtend erscheinen, daß in solchen Fällen Kopfnystagmus auftreten kann, selbst dann, wenn der Reiz nicht die geschwächten, sondern auch die normalen Muskelgruppen trifft.

In dem zweiten Fall liegt also der Unterschied gegenüber dem ersten darin, daß hier auch periphere Reize auslösend wirken konnten, daß also der Grund für den auftretenden Kopfnystagmus mehr in dem allem Anschein nach dauernd herabgesetzten Muskeltonus gelegen ist, während in dem ersten Fall durch zentrale Reize und demgemäß akut gesteigerten Labyrinthtonus bedingt war.

Der dritte Fall bietet in letzter Beziehung Analogien mit dem ersten Fall. Hier hat die Neurose natürlich (bei bestehender akuter Laesio auris internae) sehr begünstigend gewirkt. Es ist selbstverständlich, daß überhaupt Neurosen (Neurasthenie etc.) das Zustandekommen von Kopfnystagmus besonders begünstigen dürften, was aber an der Deutung dieser Erscheinung ebenso selbstverständlich nichts ändert.

Ad 2. Die häufigsten Muskelstörungen, die sich beim Menschen nachweisen lassen, sind die Augenmuskelstörungen, besonders des Abducens. Diese sind als Reflexerscheinungen keineswegs zu verwechseln mit jener Abducensparese, die Gradenigo als meningitischen Ursprunges hinstellt. In den in Frage kommenden Fällen ist der Ursprung der Störung schon deshalb nicht in einer Meningitis zu suchen, da keine Anhaltspunkte für eine solche zu finden sind und derartige Lähmungen meist zu lange andauern, als daß sie bloß meningogen erklärt werden könnten; bei Tieren währen diese Kopf- und Augenmuskelstörungen zum Beispiel bis zum Tode des Tieres (oft 2 Jahre) und sind nur bei einseitiger, nicht bei doppelseitiger Erkrankung zu beobachten. Ja bei einseitiger Erkrankung der Tiere (Kaninchen, Meerschweinchen) sind selbe sogar als ein konstantes Symptom zu beobachten.

Diese Augenmuskelstörungen sind eingehender von Sachs studiert worden, der aber hierfür eine Theorie aufstellt, der ich mit Neumann nicht beipflichten möchte. Sachs nimmt bei solchen Abducensparesen an, daß beim Fixieren eines Gegenstandes, bei dem der gelähmte Abducens in Aktion treten

Generated on 2019-10-24 11:57 GMT / http://hdl.handle.net/2027/uc1.b3252758
Public Domain in the United States, Google-digitized / http://www.hathitrust.org/access_use#pd-us-google
Digitized by Google
Original from UNIVERSITY OF CALIFORNIA

sollte, Strabismus aus folgendem Grunde auftritt: der Pat. mit einer beispielsweise rechtseitigen Abducensparese vermag seinen rechten Abducens nicht genügend nach außen zu wenden; um nun den Gegenstand dennoch zu sehen, benutzt er hierzu das linke Auge, das er zu diesem Zwecke in starke Konvergenzstellung zu bringen sucht; das Bild des rechten Auges unterdrückt er. Nun muß aber der Pat. wegen der starken Konvergenz auch stark akkommodieren: beide Tätigkeiten gehen ja Hand in Hand. Infolge dieses Umstandes ist aber eine genaue Fixation des betreffenden Gegenstandes um so mehr erschwert; der Gegenstand kann nicht deutlich erscheinen. Der gewünschte Effekt bleibt also aus. Viel einleuchtender als die rein optische zeigt sich die vestibuläre Erklärung dieses Strabismus: der Pat. hat überhaupt keine Lähmung des Abducens, sondern bloß einen stark herabgesetzten Tonus (infolge der Labyrintherkrankung); dies dokumentiert sich schon bei den Bestrebungen des Pat., seinen Bulbus in die extreme Seitenstellung zu bringen. Dies gelingt wohl für eine kurze Zeit, dann kehrt aber der Bulbus unter ruckartigen Bewegungen in seine Ruhestellung zurück. Bei wirklicher Lähmung wäre dies kaum möglich. Will der Pat. ein seitlich gelegenes Objekt betrachten, so sucht er dieses Ziel unter Aufwand großer Muskelanstrengung zu erreichen. Infolge des Mangels des richtigen Muskelgefühles setzt er sämtliche Augenmuskel dieser Seite in kräftigere Aktion, weshalb der nun stärkere innervierte Rectus internus die Oberhand gewinnt.

Derartige „Abducensparesen" finden sich als Convergenzkrampf in der Literatur beschrieben; ich glaube, daß die meisten reflektorisch vestibulären Ursprunges sind. Hierher gehören die Beobachtungen von Bárány[1]), Neumann[2]) etc.

Friedrich[3]) nimmt an, daß derartige vestibulo-reflektorische Augenstörungen nicht allzu selten sind. V. Urbantschitsch[4]) hat als einer der ersten darauf aufmerksam gemacht und wies auf otogene Pupillendifferenzen beider Augen hin. Desgleichen Moos (bei Labyrinthaffektionen). Auch Ostmann konnte nicht umhin, derartige Augenmuskelstörungen als labyrinthogen aufzufassen. Derartige Pupillenreaktionen durch Reizung beziehungsweise Verletzung des Bogengangapparates beschrieben ferner auch Cyon[5]), Panse[6]) und Schuryzin.

So wie nun Zwangsstellungen der Augen zweifellos bestehen können, finden sich in der Literatur auch andere Zwangstellungen der Körpermusku-

---

[1]) *Monatsschr. f.* Ohrenheilk., 1906.

[2]) *Monatsschr. f.* Ohrenheilk., 1908.

[3]) *Rhinologie,* Laryngologie und Otologie in ihren Beziehungen für die allgemeine *Medizin.*

[4]) *Lehrb. d.* Ohrenheilk., 1901, pag. 107.

[5]) *Zeitschr. f.* Ohrenheilk., Bd. XLI.

[6]) *Zeitschr. f.* Ohrenheilk., Bd. XL.

Digitized by Google
Original from UNIVERSITY OF CALIFORNIA
Generated on 2019-10-24 11:57 GMT / http://hdl.handle.net/2027/uc1.b3252758
Public Domain in the United States, Google-digitized / http://www.hathitrust.org/access_use#pd-us-google

latur verzeichnet, Beobachtungen, die allerdings nicht zu den häufigen gehören. Ich verweise hierbei nur auf die Beobachtungen von Okouneff[1]) und Curschmann[2]) bezüglich des labyrinthogenen Torticollis. Nach meinen Darlegungen halte ich die Ansicht von Kollarits[3]), der den labyrinthogenen Torticollis leugnet und jeden derartigen der Hysterie unterordnen will, nicht für richtig.

Über otogenen Torticollis berichten ferner V. Urbantschitsch[4]) sowie Gellé.[5])

Bei meinen Versuchen an Menschen, auf die ich noch später zu sprechen komme, konnte ich in einem Falle eine auffallende Zwangsstellung des Kopfes beobachten und bin überzeugt, daß solche Zwangsstellungen häufiger vorkommen als man annimmt, daß man sie nur nicht so häufig beobachtet, da sie oft nicht ausgesprochen, sondern bloß angedeutet sind.

Der in Frage kommende Fall betrifft ein 16jähriges Mädchen, das seit Kindheit mit einer chronischen eitrigen Mittelohrentzündung behaftet ist. Ich verband der Pat. die Augen und stellte nun eine Labyrinthreizung an durch langsame, doch länger einwirkende Abkühlung der Labyrinthwand. Ich befahl, den Kopf möglichst ruhig in der Mittellage zu halten. Nach 2 Minuten trat eine Drehung des Kopfes in dem Sinne ein, daß der Kopf etwas nach der kranken Seite geneigt und dabei das Kinn nach außen gedreht wurde. Ich richtete den Kopf wieder gerade, doch nach Ablauf von wenigen Sekunden (5—15) trat dieselbe Veränderung ein, von der Pat. keine Ahnung hatte und die sie nur durch meine Mitteilung und die Aufforderung, ihren Kopf ruhig in der Mittellage zu erhalten, erfuhr. Sie behauptete, ihren Kopf ohnedies immer in der gleichen Weise zu halten. Dieses Schauspiel wiederholte sich nach steter Korrektion durch ca. 6 Minuten. Die Kopfverdrehung erfolgte immer in gleicher Weise, und zwar allmählich. 8 Minuten nach Beginn der Untersuchung traten im Anschluß an eine vielleicht etwas zu rasche Kopfkorrektion Schwindel und Übelkeiten auf, die wohl durch Auftreten von Nystagmus infolge der raschen Korrektion bedingt waren. Allerdings ließe sich nicht von der Hand weisen, daß auch die weiterbestehende calorische Beeinflussung des Labyrinths mit von Einfluß war, doch scheint mir das deshalb unwahrscheinlicher, da ich verhältnismäßig selten nach so langsam einwirkendem Temperaturreiz nach Ablauf einer so langen Zeit derartige Erscheinungen gesehen habe.

---

[1]) Annal. des malad. de l'oreille et du larynx, 1894.

[2]) Über Labyrintherkrankungen als Ursache der Torticollis. Naturforscherversammlung, Dresden 1907. Deutsche Zeitschr. f. Nervenkrankh., Bd. XXXIII, pag. 305.

[3]) Lehrb. d. Ohrenheilk., 1901, pag. 103.

[4]) Annal. des malad. de l'oreille et du larynx, 1895, Nr. 4.

[5]) Weitere Beiträge zur Kenntnis der Torticollis mentalis (hystericus), mit einem Sektionsbefund. Deutsche Zeitschr. f. Nervenkrankh., Bd. XXXIII, pag. 305.

Digitized by Google
Original from UNIVERSITY OF CALIFORNIA
Generated on 2019-10-24 11:57 GMT / http://hdl.handle.net/2027/uc1.b3252758
Public Domain in the United States, Google-digitized / http://www.hathitrust.org/access_use#pd-us-google

Ad 3. Wenn die bisherigen experimentellen Untersuchungen über die vestibulo-spinale Bahn beim Menschen meist negativ ausgefallen sind, so sind hierfür besondere Umstände verantwortlich zu machen. So untersuchte Frey[1]) diesbezüglich Taubstumme, ohne zu einem greifbaren Resultat zu kommen. Der Grund hierfür ist vielleicht darin zu suchen, daß Frey Taubstumme mit beiderseitiger Labyrinthaffektion prüfte, oder es haben sich im Lauf der Zeit Kompensationen eingestellt, die die Störungen nicht so sehr zur Wahrnehmung kommen ließen. Wir dürfen nicht vergessen, daß der Organismus beim Menschen außerordentlich kompliziert ist und daß viele Einrichtungen vikariierend und kompensatorisch eintreten können. Ich erinnere hierbei nur an das vollkommen fehlende Muskelgefühl bei gewissen Erkrankungen (Tabes, multiple Sklerose); trotzdem kann hier die Kontrolle des Auges ein gutes Stück von dem fehlenden Sinne ersetzen; solche Pat. können zum Beispiel mit offenen Augen anstandslos einen Gegenstand durchs Zimmer tragen, ohne daß jemand von ihrer Krankheit diesbezüglich etwas wahrnimmt. Sobald ihnen die Augen verbunden werden, lassen sie den Gegenstand unfehlbar fallen. Und so gibt es unzählige andere Kompensationseinrichtungen, durch die eventuelle Störungen der spino-vestibularen Bahn verdeckt erscheinen.

Recht interessant sind die Prüfungen, die Maltese an Labyrinthkranken vorgenommen hat: Vor den Kranken mit verbundenen Augen wurde in Gesichtshöhe ein hölzernes Brettchen mit kreisrunder Öffnung gebracht; letztere war mit einer Metallplatte (Zink oder Kupfer) verschlossen. Der Pat. mußte mit einem starren Metallstäbchen die Metallplatte berühren, worauf ein elektrisches Läutewerk ertönte. Bei diesen Versuchen zeigte sich, daß Gesunde unter 20mal 16—18mal richtig trafen, Labyrinthkranke hingegen bloß 4—8mal.

In jüngster Zeit habe ich mich mit dem Nachweis der Aktion der spino-vestibularen Bahn beim Menschen zu beschäftigen begonnen und möchte, obgleich ich noch mitten in den Untersuchungen bin und selbe noch lange nicht abgeschlossen habe, dennoch in Anbetracht ihrer innigen Beziehungen zu diesem Thema und des Umstandes, daß durch allfällige Mithilfe anderer Autoren geklärtere Resultate auf diesem heiklen Gebiete zu erreichen sind, einige Beobachtungen jetzt schon mitteilen, ohne etwa damit Maximen aufstellen zu wollen.

Ich stellte calorische Labyrinthreizungen bei Ausschaltung des Gesichtssinnes an, indem ich langsam kaltes Wasser in ein Ohr rinnen ließ und die Augen des Pat. mit Wattebauschen und einer Binde verschlossen hielt. Da es sich um Untersuchungen handelte, die mehrere Minuten (gewöhnlich 6) dau-

[1]) Zeitschr. f. Ohrenheilk., XLVIII.

Digitized by Google
Original from UNIVERSITY OF CALIFORNIA
Generated on 2019-10-24 11:57 GMT / http://hdl.handle.net/2027/uc1.b3252758
Public Domain in the United States, Google-digitized / http://www.hathitrust.org/access_use#pd-us-google

erten, halten die Pat. die Augen meist nicht konstant zu, wenn sie nicht verbunden sind; ferner wollte ich die Muskelaktion, die der aktive gewaltsame Lidschluß mit sich bringt, ausschalten. Die Untersuchungen machte ich beim sitzenden Pat., während ich ihm gegenüber saß und mit der Hand leicht die Kniegegend berührte, um Zittern gleich selbst wahrnehmen zu können, ohne mich auf die Angaben des Pat. verlassen zu müssen. Wenn während der Untersuchung Schwindel auftrat, nahm ich von eventuell dabei sich zeigenden Muskelaktionen keine Notiz, da selbe eine Folgeerscheinung des Schwindelgefühles sein konnten. Bei Parallelversuchen, die ich bei denselben Personen mit offenen und geschlossenen Augen anstellte, konnte ich mich überzeugen, daß die Ausschaltung des Gesichtssinnes für die Untersuchungen von Bedeutung war.

Von meinen bisherigen Ergebnissen möchte ich zusammenfassend nur folgende erwähnen: In auffallender Häufigkeit trat (nur bei verbundenen Augen) durch die geschilderte Labyrinthreizung Schweißausbruch auf, der bald den Kopf, bald (und zwar bedeutend häufiger) den ganzen Körper betraf. Das Auftreten des Schweißes war natürlich auch objektiv nachweisbar. In einigen Fällen stellte sich Tremor der unteren Extremitäten (Knie) ein, bei anderen wieder Tremor oder leichtes Schwanken des Kopfes. Dieser Tremor zeigte sich mitunter durch längere Zeit kontinuierlich, zuweilen trat er jedoch nur periodisch auf (für kürzere Zeit).

Irgend eine Regelmäßigkeit des Auftretens dieser Erscheinungen bei verschiedenen Personen konnte ich nicht beobachten. Aber auch bei denselben Pat. konnte ich bei wiederholten Prüfungen an verschiedenen Tagen eine solche nicht beobachten. Ja, es scheint sogar, daß Personen, die man zum erstenmal prüft, derartige Erscheinungen etwas auffallender bieten als nach oftmaliger Prüfung. Es wäre nicht unmöglich, daß eine gewisse Gewöhnung an Reize zustandekommen kann, so daß der doch nur geringgradig veränderte Muskeltonus späterhin durch Angewöhnung unwillkürlich kompensiert wird. Am regelmäßigsten beobachtete ich noch trotz wiederholter Versuche die gesteigerte Schweißsekretion. In welcher Beziehung diese zum Labyrinthtonus steht, konnte ich noch nicht ermitteln. Eine reflektorische Reizung des Schweißsekretionszentrums kann man natürlich nicht von vornherein ausschließen; ich neige aber eher zu der Ansicht, daß es sich um eine Reizung des Sympathicus auf dem Wege der Spino-Vestibularbahn handelt.

Generated on 2019-10-24 11:57 GMT / http://hdl.handle.net/2027/uc1.b3252758
Public Domain in the United States, Google-digitized / http://www.hathitrust.org/access_use#pd-us-google
Digitized by Google
Original from UNIVERSITY OF CALIFORNIA

Aus der k. k. Universitäts-Ohrenklinik in Wien (Vorstand: Prof. V. Urbantschitsch).

Totalaufmeißelung mit Erhaltung von Trommelfell und Gehörknöchelchen.

Von Dr. **Gustav Bondy**, I. Assistenten der Klinik.

(Nach einem auf der 81. Versammlung Deutscher Naturforscher und Ärzte zu Salzburg gehaltenen Vortrag.)

Die Resultate der Totalaufmeißelung sind bekanntlich, was ihren Einfluß auf das Hörvermögen anlangt, keine sonderlich günstigen. Es kann nicht meine Aufgabe sein, an dieser Stelle auf die diesbezügliche Literatur näher einzugehen, ich verweise bloß auf die meines Wissens letzte über diesen Gegenstand vorliegende Publikation Ruttins[1]), die eine vollständige Literaturübersicht enthält und der ich auch die folgenden Daten entnehme. Ausgehend von der aus einem Materiale von ungefähr 1000 operierten Fällen geschöpften Erfahrung, daß bei einer Hörweite von etwa $1^1/_2$—2 *m* Konversationssprache die Totalaufmeißelung zumeist ohne Einfluß auf das Gehör bleibt, während bei besserem Gehör häufig eine erhebliche Schädigung desselben eintritt, sondert Ruttin sein Material (100 Fälle) in zwei Gruppen, Fälle mit einer Hörweite bis 2 *m* Konversationssprache und solche mit größerer Hörweite. Unter den 40 der letzteren Gruppe angehörigen Fällen fand sich nach der Operation 8mal ein besseres Gehör, 6 Fälle blieben stationär. In diesen 14 Fällen fand sich mit Ausnahme eines einzigen Falles, in dem eine kleine Perforation bei erhaltener Paukenhöhle bestand, stets Totaldefekt des Trommelfells mit totalem oder wenigstens partiellem Verlust der Gehörknöchelchen. Unter den 26 Fällen hingegen, in denen das Gehör nach der Operation verschlechtert war, finden sich 10 Fälle von erhaltener Paukenhöhle und kleiner Perforation. Die Gehörsverschlechterung ist in allen diesen Fällen eine ganz erhebliche. Insbesondere fand sich in zwei Fällen von Perforation der Shrapnellschen Membran mit intaktem Trommelfell[2]) eine Herabsetzung des Gehörs von 7 *m* auf $^1/_2$ *m* Konversationssprache. Es kann wohl kaum einem Zweifel unterliegen, daß diese Gehörsverschlechterung in erster Linie auf eine durch die Läsion der vorher intakten

---

[1]) *Les indications* de l'opération radicale bilatérale spécialement au point de vue du *résultat fonctionel*. Annales des maladies de l'oreille et du larynx. Tome XXXIV.

[2]) *Ich vermeide* die Bezeichnung pars tensa und pars flaccida, da ich die *Shrapnellsche* Membran als nicht zum Trommelfell gehörig ansehe. Siehe meine *Arbeit: Beiträge zur* vergleichenden Anatomie des Gehörorganes der Säuger. Anat. *Hefte, 1907, H. 106,* pag. 398.

Digitized by Google
Original from UNIVERSITY OF CALIFORNIA
Generated on 2019-10-24 11:57 GMT / http://hdl.handle.net/2027/uc1.b3252758
Public Domain in the United States, Google-digitized / http://www.hathitrust.org/access_use#pd-us-google

Gehörknöchelchenkette bedingte Schädigung des Schalleitungsapparates zu beziehen ist.

Von diesem Gesichtspunkte ausgehend, habe ich in einigen Fällen, wo ich eine ausschließlich auf Attik und Antrum beschränkte Affektion annehmen durfte, im Interesse des guten Gehörs die Totalaufmeißelung mit Erhaltung des Trommelfells und der Gehörknöchelchen, und zwar in etwas modifizierter Art, vorgenommen. In allen diesen Fällen fand sich bloß eine Perforation der Shrapnellschen Membran bei intaktem Trommelfell und gutem Gehör. Die konservative Behandlung war längere Zeit durchgeführt worden, aber resultatlos geblieben.

Zweck der Operation ist einerseits Schonung des Trommelfells und der Gehörknöchelchen, das heißt, es ist nicht nur von der Extraktion der letzteren abzusehen, sondern auch eine Luxation derselben strikte zu vermeiden. Andrerseits aber sind, um der hauptsächlichen Indikation, der Beseitigung der Eiterung, zu genügen, die Mittelohrräume möglichst ausgiebig freizulegen, auch um für den ungünstigen Fall, daß diese weiter andauern sollte, doch jedenfalls einen zweiten größeren Eingriff zu vermeiden. Der ersten Forderung wird man um so eher genügen können, je später die Paukenhöhle im Verlaufe der Operation zugänglich gemacht wird. Ich habe deshalb die Operation nach Art der einfachen Aufmeißelung begonnen, das heißt, ich schiebe nach Anlegung des Hautschnittes das Periost nur bis an den Gehörgang ab, ohne zunächst die membranöse Gehörgangswand abzulösen. Dadurch ist während der nun folgenden Eröffnung des Antrums und Ausräumung des Warzenfortsatzes die Paukenhöhle absolut sicher vor jeder Schädigung durch Instrumente, Tupfer oder eindringende Knochensplitter, es bedarf in diesem Zeitpunkte noch keiner speziell darauf gerichteten Aufmerksamkeit. Erst nach Beendigung dieses Teiles der Operation wird die membranöse Gehörgangswand abgelöst, die Brücke durchgemeißelt, die laterale Attikwand vollständig, der Facialwulst bis fast ins Niveau des Trommelfellansatzes abgetragen und die Gehörgangsplastik vorgenommen. Zur Vermeidung eines stärkeren Druckes bei der Tamponade werden die beiden Gehörgangslappen durch Nähte in ihrer Stellung fixiert, die retroaurikuläre Wunde sodann primär geschlossen. Nur in Fall I habe ich wegen des komplizierenden Extraduralabscesses den unteren Wundwinkel offen gelassen.

Die resultierende Operationshöhle hat demnach bis auf das Vorhandensein von Trommelfell und Gehörknöchelchen genau die Verhältnisse, wie sie durch die typische Totalaufmeißelung geschaffen werden, zu zeigen, insbesondere ist darauf zu achten, daß der Attik ebenso vollkommen freigelegt werde wie beim gewöhnlichen Operationsmodus. Indem man dadurch einerseits die besten Bedingungen für die Heilung schafft, vermeidet man andrerseits die Eventualität eines zweiten größeren Eingriffes. Sollte nämlich die Eiterung

Generated on 2019-10-24 11:58 GMT / http://hdl.handle.net/2027/uc1.b3252758
Public Domain in the United States, Google-digitized / http://www.hathitrust.org/access_use#pd-us-google
Digitized by Google
Original from UNIVERSITY OF CALIFORNIA

nicht sistieren, etwa weil eine Erkrankung des Hammerkopfes oder Amboßkörpers nicht zur Heilung kommt, so ist es sicher ein Leichtes, in Lokalanästhesie nicht nur die Gehörknöchelchen zu extrahieren, sondern damit auch schon dieselben Verhältnisse herzustellen, wie durch die typische Totalaufmeißelung.

Das vorstehend geschilderte Verfahren unterscheidet sich in zwei Punkten von den bisher angegebenen. Dadurch, daß die Operation nach Art der einfachen Aufmeißelung begonnen wird, das heißt die Ablösung des membranösen Gehörganges erst nach Beendigung der Warzenfortsatzoperation vorgenommen wird, ist die Gefahr einer intra operationem erfolgenden Läsion des schalleitenden Apparates auf ein Minimum reduziert. Vor Ablösung des Gehörganges überhaupt unmöglich, ist sie nach derselben bei der guten Übersichtlichkeit des Operationsterrains bei nur einiger Sorgfalt leicht und sicher zu vermeiden. Jedenfalls empfiehlt es sich, vor Ablösung des Gehörganges das Antrum nach vorn zu möglichst weit freizulegen, die ganze laterale und großenteils auch die vordere Antrumwand abzutragen, so daß der horizontale Bogengang vollständig sichtbar, die Brücke möglichst dünn wird. Das zweite Moment ist die vollständige Entfernung der lateralen Attikwand. In sämtlichen Fällen, in denen Genaueres über den Operationsmodus vermerkt ist, wurde die laterale Attikwand entweder überhaupt unberührt gelassen (Siebenmann[1]), Heath[2]), oder es wurde wenigstens ein Teil derselben, eine schmale Spange an der Trommelfellinsertion belassen (Jansen[3]), Biehl[4]), E. Urbantschitsch.[5]) Als Grund hierfür wird entweder die Erhaltung einer Stütze für das stehen gebliebene Trommelfell oder die Befürchtung einer Luxation der Gehörknöchelchen bei radikalem Vorgehen angegeben. Die Gefahr der Luxation wurde bereits besprochen. Was die Befürchtung anlangt, das Trommelfell könnte, seiner Stütze teilweise beraubt, in seiner Funktion geschädigt werden, so möchte ich darauf hinweisen, daß die Stütze des Trommelfells im Bereiche der Incisura Rivini, wie ich dies anderen Ortes[6]) eingehend dargelegt habe, nicht vom Knochen, sondern von dem den kurzen Hammerfortsatz in sich aufnehmenden Grenzstrang gebildet wird. Daran kann natürlich die Abmeiße-

[1]) *Encyclopädie* der Chirurgie von Kocher und Quervain. Art. Mittelohrentzündung, sowie 8. Versamml. d. Deutschen otol. Gesellsch. in Hamburg.

[2]) *The Lancet*, 1906.

[3]) *Verhandl.* d. Deutschen otol. Gesellsch. auf der 8. Versamml. in Hamburg. *Diskussion.*

[4]) *Ein kleiner* Beitrag zur Chirurgie des Mittelohres. Arch. f. Ohrenheilk., *Bd. 52.*

[5]) *Sitzungsbericht* d. Österr. otolog. Gesellschaft. Monatsschr. f. Ohrenheilk., *1908, pag. 664.*

[6]) *l. c.*

Digitized by Google
Original from UNIVERSITY OF CALIFORNIA
Generated on 2019-10-24 11:58 GMT / http://hdl.handle.net/2027/uc1.b3252758
Public Domain in the United States, Google-digitized / http://www.hathitrust.org/access_use#pd-us-google

lung der lateralen Attikwand nichts ändern. Tatsächlich zeigen auch die derart operierten Fälle nach der Heilung in Form, Aussehen und Beweglichkeit des Trommelfells dieselben Verhältnisse wie vor der Operation, in keinem Falle konnte ein Schlottern desselben konstatiert werden. Andrerseits ist die radikale Entfernung der lateralen Attikwand ein wichtiger Faktor für die Sistierung der Eiterung, denn nur so beseitigen wir die komplizierten, der Heilung hinderlichen Verhältnisse des äußeren Attik. Erblickt doch Grunert[1]) sogar bei der Hammer-Amboßextraktion das Hauptmoment nicht in der Freilegung des Attik in toto, „dessen größter Teil, der mediale, bei den hier in Frage kommenden chronischen Mittelohreiterungen gewöhnlich mit dem tympanalen Teile der Paukenhöhle ziemlich frei kommuniziert und der ja auch in vielen Fällen gar nicht, respektive gar nicht mehr der Sitz der Eiterung zu sein scheint, sondern vielmehr in der weiten Eröffnung und gänzlichen Zerstörung des kleinen lateralen Teiles des Attik, des von Kretschmann beschriebenen Hammer-Amboß-Schuppenraumes".

Sehr wichtig ist die präzise Indikationsstellung. Wenn z. B. Scheibe[2]) die Ossicula ohne Rücksicht auf den Trommelfellbefund nur bei nachgewiesener Zerstörung des Amboßstapesgelenkes und selbst da nicht in allen Fällen entfernt, oder Siebenmann[3]) unter 47 radikal operierten Fällen nur 12mal (darunter einmal unabsichtlich) Entfernung des Amboß verzeichnet, so ist der Widerspruch gegen diese Operationsmethode begreiflich. In derart großem Umfange kann die Belassung der Gehörknöchelchen, richtige Indikationsstellung für die Radikaloperation vorausgesetzt, keine Geltung haben. Nicht nur die Intaktheit der Gehörknöchelchenkette, auch die Intaktheit des Trommelfells, zumindest des allergrößten Teiles desselben, ist die notwendige Voraussetzung der Operation.

Es ist noch auf die Einwände zurückzukommen, die gegen diese Operationsmethode geltend gemacht wurden und wie sie namentlich von Schulze[4]), der in sehr scharfer Weise gegen dieselbe Stellung nimmt, breit dargelegt wurden. Die Diagnose des Erhaltenseins der normalen Gelenkverbindung zwischen Amboß und Steigbügel für die von mir für die Operation in Aussicht genommenen Fälle ausführlich zu begründen, ist wohl nicht nötig. Ob die Gelenkfunktion durch den Heilungsvorgang beeinträchtigt werden kann, kann wohl kaum Gegenstand theoretischer Erwägungen sein, hier entscheidet die

[1]) Mitteilungen über die Hammer-Amboßextraktion, mit besonderer Rücksicht auf die Diagnose der Amboßcaries. Archiv f. Ohrenheilk., Bd. 33.

[2]) v. Ruppert, Zur Behandlung und Prognose der chronischen Mittelohreiterung. Münchener med. Wochenschr., 1908, H. 21.

[3]) S. u. Oppikofer, Jahresbericht. Zeitschr. f. Ohrenheilk., Bd. 40.

[4]) Untersuchungen über die Caries der Gehörknöchelchen. Arch. f. Ohrenheilkunde, Bd. 60.

Digitized by Google
Original from UNIVERSITY OF CALIFORNIA
Generated on 2019-10-24 11:58 GMT / http://hdl.handle.net/2027/uc1.b3252758
Public Domain in the United States, Google-digitized / http://www.hathitrust.org/access_use#pd-us-google

Erfahrung und diese zeigt, daß eine Beeinträchtigung der Funktion nicht zu fürchten ist. Der Attik ist in den ausgeheilten Fällen vollständig zu übersehen. Nicht nur ist der Hammer-Amboßkörper gut differenzierbar, auch das obere Hammerband, das hintere Amboßband war in einem Falle deutlich sichtbar, in vollem Einklang mit dem von Jansen[1]) geschilderten Heilungsmodus: „Das überhäutete Granulationsgewebe schrumpft schließlich so weit, daß nur eine eihaut-, ja spinngewebedünne transparente Membran übrig bleibt, welche die Beweglichkeit der Knöchelchen offenbar kaum oder gar nicht beschränkt.“ Aber auch in den Fällen, wo die Ossicula nach erfolgter Heilung von dichterem, die Beweglichkeit beeinträchtigendem Narbengewebe bedeckt sein sollten, wäre ein solcher Adhäsivprozeß der Behandlung sehr leicht zugänglich. Daß nicht schon das Austupfen bei der Operation, die lange Tamponade bei Gelegenheit der Nachbehandlung schädliche Folgen nach sich ziehe, ist unschwer zu erreichen. Bei der lockeren Tamponade, die heute allgemein geübt wird, bei der guten Übersichtlichkeit der Wundhöhle, kann eine Läsion der Knöchelchen während der Nachbehandlung immer vermieden werden. Daß die in vielen Fällen nicht zu leugnende Gehörverschlechterung nach der Totalaufmeißelung nicht ausschließlich auf die Entfernung der Ossicula bezogen werden könne, ist gewiß nicht zu bestreiten, die auffällige Tatsache aber, daß eine Hörverschlechterung nach der Totalaufmeißelung im allgemeinen um so eher zu erwarten ist, je besser das Gehör vorher war, daß dies insbesondere Geltung hat für die Fälle mit intakter Gehörknöchelchenkette und nahezu erhaltenem Trommelfell, daß demgegenüber die Schonung von Trommelfell und Gehörknöchelchen für diese letztere Kategorie von Fällen ein ungleich besseres Gehör gewährleistet, all dies weist auf die Bedeutung dieser Organe für das Gehör. Und daran kann auch die in einzelnen Fällen zur Beobachtung kommende Hörverbesserung nach Hammer-Amboßextraktion oder gewöhnlicher Totalaufmeißelung nichts ändern.

Als direkte Nachteile der Operationsmethode führt Schulze die lange Heilungsdauer, die schmerzhafte Nachbehandlung sowie die Gefahr einer Rezidive in Fällen von Cholesteatom an. Daß die Nachbehandlung in irgend einem meiner Fälle schmerzhafter gewesen wäre als in einem Falle typischer Totalaufmeißelung, muß ich strikte verneinen, im Gegenteil, sie war auffallend geringer. Es erklärt sich dies in einfacher Weise aus der bekannten Tatsache, daß nur die Tamponade der Paukenhöhle schmerzhaft empfunden wird, während in Attik und Antrum selbst ein erheblicher Druck ohne wesentliche Beschwerden vertragen wird. Gerade die Tamponade der empfindlicheren Teile fällt aber hier weg. Was die Dauer der Nachbehandlung anlangt, so verweise

[1]) Bericht über die 8. Versammlung der Deutschen otologischen Gesellschaft zu Hamburg.

Digitized by Google
Original from UNIVERSITY OF CALIFORNIA
Generated on 2019-10-24 11:58 GMT / http://hdl.handle.net/2027/uc1.b3252758
Public Domain in the United States, Google-digitized / http://www.hathitrust.org/access_use#pd-us-google

ich auf die folgenden Krankengeschichten. Ob die Rezidivgefahr in den Fällen von Cholesteatom eine so außerordentlich erhöhte ist, wie sie Schulze hinzustellen bemüht ist, kann ich nach der kurzen Beobachtungszeit meiner Fälle (bei allen fand sich Cholesteatom) noch nicht entscheiden. Das Bild aber, das dieselben bieten, die glattwandige übersichtliche Höhle, läßt diese Befürchtung wohl als grundlos erscheinen. Die Schwartzesche Methode der typischen Antrumeröffnung aber der Totalaufmeißelung mit Erhaltung der Ossicula als Konkurrenzmethode gegenüberzustellen, ja sogar über sie zu stellen, ist eine Inkonsequenz, die nach all den vorhergehenden Ausführungen Schulzes nicht ganz verständlich ist.

Zusammenfassend möchte ich also nochmals bemerken: Der Vorteil dieser bei einiger Sorgfalt und Übung unschwer auszuführenden Methode liegt darin, daß eine Schädigung des Gehörs hintangehalten wird, eventuell sogar eine Besserung des Gehörs erzielt werden kann, die allerdings mit Rücksicht auf die Auswahl der Fälle keine außerordentliche sein kann. Daß dies speziell bei höhergradiger Schwerhörigkeit oder Taubheit des anderen Ohres von großer Bedeutung ist, braucht nicht näher ausgeführt zu werden. Nachteile konnten weder in bezug auf Dauer und Schmerzhaftigkeit der Nachbehandlung konstatiert werden, noch scheint in Cholesteatomfällen eine erhöhte Rezidivgefahr vorzuliegen.

Was die Indikationsstellung anlangt, so sind der eingangs erwähnten Erfahrung gemäß Fälle bis zu einer Hörweite von 2 *m* Konversationssprache von vornherein von dieser Operation auszuschließen. Auch von Fällen mit größerer Hörweite halte ich jedoch nur diejenigen Fälle für geeignet, wo die Kontinuität der Gehörknöchelchenkette mit Sicherheit anzunehmen, erhebliche Veränderungen in der Paukenhöhle auszuschließen sind, zunächst also Fälle von Perforation der Shrapnellschen Membran bei intaktem Trommelfell und gutem Gehör, selbstverständlich nur solchen, bei denen eine durch mindestens 4 Wochen fortgesetzte konservative Behandlung erfolglos geblieben ist. Auf diese Fälle beschränkt, wird sich die Operationsmethode mit Nutzen verwenden lassen.

* * *

Mein Material umfaßt derzeit 4 Fälle. Ein Fall davon (II) entspricht meiner oben aufgestellten Indikation nicht. Schon bei der Operation konnte ich die Anwesenheit des Hammer-Amboßkörpers nicht konstatieren. Da ich sie aber auch nicht sicher negieren konnte, habe ich von einer Extraktion abgesehen. Wie sich nunmehr nach Ausheilung des Falles zeigt, ist Hammerkopf und Amboßkörper tatsächlich nicht vorhanden. Das funktionelle Resultat ist wohl etwas besser als vor der Operation, bleibt aber, eben infolge der gestörten Gelenkverbindung, beträchtlich hinter dem der anderen Fälle zurück.

Digitized by Google
Original from UNIVERSITY OF CALIFORNIA
Generated on 2019-10-24 11:58 GMT / http://hdl.handle.net/2027/uc1.b3252758
Public Domain in the United States, Google-digitized / http://www.hathitrust.org/access_use#pd-us-google

Fall IV habe ich, trotzdem der Prozeß noch nicht völlig zur Ausheilung gekommen ist, im Hinblick auf das ausgezeichnete Gehör aufgenommen.

Fall I. Josef V., 24 Jahre alt, aufgenommen am 15. X. 1908.

Seit Kindheit Ohrenfluß rechts, seit 7 Wochen akute Exacerbation. Vor 4 Wochen wurde in der Heimat ein retroauriculärer Absceß eröffnet.

Status praesens: Etwa 1 *cm* lange, adhärente Narbe am Planum mastoideum. Im Gehörgang reichlich rahmiger, fötider Eiter. Große Perforation in der Shrapnellschen Membran, das Trommelfell intakt. Weber unbestimmt, Rinne beiderseits negativ, Knochenleitung verlängert. Hörweite: Beiderseits Konversationssprache durch den verfügbaren Raum (11 *m*), Flüstersprache 6 *m*. Ausgesprochenes Fistelsymptom rechts (bei Luftverdichtung Nyst. horiz. zur kranken, bei Luftverdünnung zur gesunden Seite).

24. X. Operation: Typischer Hautschnitt. Abschiebung des Periosts bis zum Gehörgang. Fistel am Planum mastoideum. Im Warzenfortsatz eine große, mit Eiter, Granulationen und Cholesteatom erfüllte Höhle, in deren Grunde die mit Granulationen bedeckte Dura beider Schädelgruben freiliegt. Resektion der Warzenfortsatzspitze, Freilegung der Dura bis ins Gesunde. Antrum sehr eng, von beiden Seiten von der Dura überlagert. Horizontaler Bogengang stark vorspringend, der Knochen oberhalb desselben erweicht, nach Entfernung dieser Partien mit dem scharfen Löffel wird auch der frontale Bogengang deutlich sichtbar. Nach sorgfältiger Glättung und Reinigung der freigelegten Partien wird nunmehr die häutige Gehörgangswand abgehebelt, die Brücke durchgemeißelt, die laterale Attikwand vollständig, die hintere Gehörgangswand bis ins Niveau des Trommelfellansatzes abgetragen, die Granulationen aus dem Attik vorsichtig mit einem kleinen, scharfen Löffel und der Pinzette entfernt. Am vorderen Pol des horizontalen Bogenganges findet sich eine feine, kreisrunde Fistel mit schwarz verfärbten Rändern. Bei Druck auf dieselbe mit einem Wattetupfer erfolgt eine große, langsame Bewegung der Bulbi zur gesunden Seite. Plastik nach Panse mit Naht beider Lappen. Lockere Tamponade der Wundhöhle vom Gehörgang aus. Klammernaht des retroauriculären Schnittes bis auf den unteren Winkel, der zur Drainage offen gelassen wird.

Der Verlauf war bis auf eine leichte Temperatursteigerung am 3. Tage afebril und ohne Besonderheiten. Am 30. XI. Vorstellung in der Österr. Otologischen Gesellschaft.

Status praesens: Attik und Antrum epidermisiert. Trommelfell mit dem Hammergriff deutlich sichtbar, intakt. Die Untersuchung mit dem Sieglescheu Trichter zeigt, daß es zu beiden Seiten des kurzen Fortsatzes adhärent, sonst frei beweglich ist. Hammer-Amboßkörper im Attik deutlich differenzierbar. Kleine Granulation am horizontalen Bogengang, Fistelsymptom unverändert. Hörweite: Konversationssprache durchs Zimmer, Flüstersprache 8 *m*.

Generated on 2019-10-24 11:58 GMT / http://hdl.handle.net/2027/uc1.b3252758
Public Domain in the United States, Google-digitized / http://www.hathitrust.org/access_use#pd-us-google
Digitized by Google
Original from UNIVERSITY OF CALIFORNIA

Fall II. Josef K., 33 Jahre alt, aufgenommen am 15. VI. 1909.

Mit 4 Jahren Scharlachotitis. Seither Ohrenfluß links, der bloß zeitweilig etwas geringer wurde. Vor 4 Wochen neuerliche Zunahme desselben und Schwindel. Konservative Behandlung erfolglos.

Status praesens: Rechts kleine, trockene Perforation der Shrapnellschen Membran, in derselben Cholesteatommassen sichtbar. Trommelfell intakt. Weber nach links. Rinne rechts positiv, links negativ. Knochenleitung beiderseits verlängert. Hörweite rechts für Konversations- und Flüstersprache durch den verfügbaren Raum (11 *m*), links Konversationssprache 3 *m*, Flüstersprache 50 *cm*.

17. VI. Operation: Typischer Hautschnitt. Abschiebung des Periosts bis an den Gehörgang. Eröffnung des Antrums. Warzenfortsatz sehr hart, vollständig sklerosiert. Sinus stark vorgelagert, so daß er gleich zu Beginn der Operation auf etwa Linsengröße freigelegt wird, ebenso die tiefstehende Dura der mittleren Schädelgrube. Antrum klein, vollständig mit Cholesteatom und Granulationen erfüllt. Nach Ausräumung desselben Abschiebung des häutigen Gehörganges. Durchmeißelung der Brücke, Abtragung der lateralen Attikwand, Glättung des Facialiswulstes. Plastik nach Panse mit Naht beider Lappen, lockere Tamponade, primäre Klammernaht des Hautschnittes. Der Hammer-Amboßkörper konnte nicht gesehen werden. Wundverlauf afebril, ohne Besonderheiten.

Am 15. VIII. vollständige Epidermisierung der Wundhöhle.

Status praesens vom 19. IX. 1909.

Trommelfell intakt, Hammergriff und kurzer Fortsatz deutlich, der obere Trommelfellrand frei, mit der inneren Trommelhöhlenwand nicht verwachsen. Der freigelegte Attik, ebenso das Antrum vollständig epidermisiert. Dagegen ist der Hammer-Amboßkörper nicht sichtbar. Hörweite: Konversationssprache $3^1/_2$ *m*, Flüstersprache 80 *cm*. Der vor der Operation bestandene Schwindel verschwunden.

Fall III. Josefine H., 18 Jahre alt, aufgenommen am 21. VII. 1909.

Seit Jahren Ohrenfluß rechts ohne sonstige Beschwerden. Seit über einem Monat an der Klinik ohne Erfolg konservativ behandelt.

Status praesens: Linkes Trommelfell normal. Rechts mäßige fötide Eiterung. Große Perforation in der Shrapnellschen Membran. Trommelfell intakt, kleine Narbe im hinteren unteren Quadranten. Weber nach rechts, Rinne links positiv, rechts negativ, Knochenleitung links normal, rechts verlängert. Hörweite: Links Konversations- und Flüstersprache durchs Zimmer (11 *m*), rechts Konversationssprache durchs Zimmer, Flüstersprache $3^1/_2$ *m*.

24. VII. Operation in typischer Weise. Warzenfortsatz vollständig sklerosiert. Im Antrum Cholesteatom, das einerseits bis an den Sinus, andrerseits bis an die Dura der mittleren Schädelgrube reicht. Sinus und Dura unver-

Digitized by Google
Original from UNIVERSITY OF CALIFORNIA
Generated on 2019-10-24 11:58 GMT / http://hdl.handle.net/2027/uc1.b3252758
Public Domain in the United States, Google-digitized / http://www.hathitrust.org/access_use#pd-us-google

ändert. Im Attik Granulationen, die vorsichtig mit der Pinzette und kleinem, scharfem Löffel entfernt werden. Hammer-Amboßkörper anscheinend intakt. Plastik nach Panse mit Naht beider Lappen, lockere Tamponade der Wundhöhle, primäre Klammernaht des Hautschnittes.

Ungestörter Wundverlauf, vollständige Epidermisierung der Wundhöhle am 30. VIII.

Status praesens vom 18. IX. 1909: Antrum und Attik vollständig epidermisiert, mit guter Übersichtlichkeit. Trommelfell intakt, im Attik der von einer zarten Narbe bedeckte Hammer-Amboßkörper. Das obere Hammerband sowie das hintere Amboßband deutlich sichtbar. Hörweite: Konversationssprache durchs Zimmer, Flüstersprache 10 *m*.

Fall IV. Mendel Z., 21 Jahre alt, aufgenommen am 15. VII. 1909.

Seit 10 Jahren Ohrenfluß links, vor 4 Jahren Labyrinthoperation links. Angeblich erst seit 2 Jahren Ohrenfluß rechts. Durch 4 Wochen fortgesetzte konservative Behandlung erfolglos.

Status praesens: Links ausgeheilte Radikaloperationshöhle. Rechts reichliche fötide Eiterung, große Perforation in der Shrapnellschen Membran, Trommelfell intakt. Rechts Konversationssprache durchs Zimmer (11 *m*), Flüstersprache 9 *m*. Weber nach rechts. Rinne negativ, Knochenleitung verlängert.

17. VII. Operation in typischer Weise. Warzenfortsatz vollständig sklerosiert. Antrum klein, mit fötidem Eiter und Granulationen erfüllt. Reichlich Granulationen im Attik. Hammer-Amboßkörper scheint intakt. Wundverlauf ohne Besonderheiten.

Status praesens vom 18. IX. Noch geringe Eiterung aus dem Attik, die mit Spülungen und Alkoholeinspritzungen behandelt wird. Hörweite wie vor der Operation.

Aus der k. k. Universitäts-Ohrenklinik in Wien (Vorstand: Prof. Dr. Viktor Urbantschitsch).

Über ein neues Symptom bei Otosklerose.[1])

Von Dr. **Emil Fröschels,** Aspiranten der Klinik.

Die klinische Diagnose der Otosklerose steht trotz der zahlreichen, zum *Teil bedeutenden* einschlägigen Publikationen der letzten Jahrzehnte noch *keineswegs auf fester* Grundlage. Es wurden wohl reichlich diagnostische Merk*male angegeben*, welcher dieser Krankheit eigen sind, doch sind dieselben nur

[1]) *Vortrag*, gehalten auf der 81. Versammlung deutscher Naturforscher und Ärzte *in Salzburg am* 21. September 1909.

Digitized by Google
Original from UNIVERSITY OF CALIFORNIA
Generated on 2019-10-24 11:58 GMT / http://hdl.handle.net/2027/uc1.b3252758
Public Domain in the United States, Google-digitized / http://www.hathitrust.org/access_use#pd-us-google

in einer geringen Anzahl von Fällen genügend ausgeprägt, und dem Ohrenarzt begegnen häufig Krankheitsbilder, die trotz des Mangels der charakteristischen Merkmale schon bei der ersten Untersuchung den Verdacht auf Otosklerose erwecken.

Die typische Otosklerose ist bekanntlich häufig erblich, beginnt oft frühzeitig, tangiert das Mittelohr nicht und bietet daher ein normales Trommelfellbild, welches eventuell einen rötlichen Schimmer von dem hyperämischen Promontorium durchdringen läßt. Bis zu einem gewissen Stadium der Krankheit ist der Rinne negativ, die Knochenleitung verlängert und die hohen Töne werden relativ besser wahrgenommen als die tiefen. Im weiteren Verlaufe fällt der Gellésche Versuch negativ aus, es wird, wenn schon das Labyrinth ergriffen ist, der Rinne undeutlich, die Knochenleitung verkürzt und die Perzeptionsfähigkeit der hohen Töne ebenfalls stark geschädigt. Die Patienten werden von quälenden Geräuschen belästigt, die oft noch über die Ertaubung dauern, welche meist das Ende der Otosklerose ist. Die Paracusis Willisii kommt in einer nicht großen Anzahl von Fällen vor. Eine Lufteinblasung ins Mittelohr verbessert das Gehör nicht.

Alle diese diagnostischen Hilfsmittel können versagen. Wenn wir sie in zwei Gruppen teilen: in solche, bei deren Fehlen die Diagnose „Otosklerose" falsch wäre, und in solche, welche, auch wenn sie nicht vorhanden sind, diese Diagnose nicht stören, so müssen wir sagen, daß sie alle in die zweite Gruppe gehören. Denn Erblichkeit und frühzeitiger Beginn wurden nur bei einem gewissen Prozentsatz der Otosklerose gefunden und können auch bei anderen Ohrerkrankungen vorkommen. Das Trommelfell kann durch Kombination mit Mittelohrerkrankungen verändert sein. Die bessere Perzeption von hohen Tönen und der negative Gellé müssen überhaupt nicht vorhanden sein und hängen sonst von dem Stadium des Leidens ab, welch letzteres Moment auch für den negativen Rinne und verlängerten Schwabach gilt. Und wenn Otosklerose mit einem Katarrh der Paukenhöhle kombiniert ist, so kann auf eine Lufteinblasung hin auch eine Hörverbesserung auftreten.

Wir stehen also häufig vor der Frage, ist eine Otosklerose vorhanden oder nicht, ohne, abgesehen von typischen Fällen, in der Lage zu sein, dieselbe zu beantworten. Ein wichtiger Grund dafür liegt in der seltenen Gelegenheit, die klinische Diagnose autoptisch zu überprüfen. Die Literatur weist relativ wenig sezierte Fälle typischer Otosklerose auf, und ebenfalls nur einige Obduktionsbefunde von Mittelohrerkrankungen, bei denen sich otosklerotische Veränderungen in der knöchernen Labyrinthkapsel fanden. Wir sind in dieser Frage auf die klinische Beobachtung angewiesen und müssen trachten, weitere Beziehungen zwischen den typischen und atypischen Formen der Otosklerose zu entdecken.

Generated on 2019-10-24 11:58 GMT / http://hdl.handle.net/2027/uc1.b3252758
Public Domain in the United States, Google-digitized / http://www.hathitrust.org/access_use#pd-us-google
Digitized by Google
Original from UNIVERSITY OF CALIFORNIA

Ich glaube nun, ein Symptom gefunden zu haben, welches für Otosklerose spezifisch ist.

Bei genauer Untersuchung von Patienten der Klinik fiel mir auf, daß Otosklerotiker zarte Manipulationen im äußeren Ohre viel geduldiger ertragen als andere Patienten. Da ich selbst bei Berührung dieses Körperteiles heftiges Kitzelgefühl empfand, dachte ich daran, daß sich vielleicht in dieser Hinsicht Unterschiede zwischen einzelnen Ohrerkrankungen ergeben könnten. Die systematische Prüfung von über 300 Patienten aller Arten und von 100 Ohrgesunden ergab nun tatsächlich, daß sich bei drei Gruppen von Krankheiten eine Abnahme des Kitzelgefühles feststellen läßt, nämlich bei der Otitis med. supp. chron., bei der typischen Otosklerose und bei einer großen Zahl von Otosklerosеverdächtigen.

Bevor wir darauf näher eingehen wollen, sei erwähnt, daß der äußere Gehörgang in der Regel außerordentlich kitzlig ist, und daß die ohrgesunden Individuen, welche dort keinen Kitzel empfinden, zu den Ausnahmen zählen. Physiologischerweise wird der Kitzel, wenn er empfunden wird, auf beiden Seiten gleich empfunden, vorausgesetzt, daß er gleichmäßig ausgelöst wird und nicht etwa Verunreinigungen des Meatus auditorius externus dies stören. Die hintere und die untere Wand des Gehörganges sind für das in Rede stehende Gefühl am empfindlichsten und sind deshalb für die Probe besonders geeignet. Am zweckmäßigsten wird diese folgendermaßen ausgeführt: Auf das eine Ende einer Bougie wird ein winziges Wattepinselchen aufgerollt und dieses etwa 1 *cm* tief in das Ohr eingeführt. Man hält die Bougie zwischen Daumen und Zeigefinger und dreht sie drei- bis viermal zart hin und her. Dabei beobachtet man die Miene des Patienten genau und wiederholt das Experiment in gleicher Weise sofort auf der anderen Seite. Da man ab und zu trotz aller Vorsicht nicht in der Lage ist, rechts und links genau gleich zart zu verfahren, kann man zu einem falschen Resultat kommen. Man kann bei gleicher Empfindlichkeit der beiden Ohren eine verschiedene Empfindung erzeugen und man kann umgekehrt Differenzen in der Empfindlichkeit verdecken. Daher soll nach etwa 1 Minute das Experiment wiederholt werden und nur gleichartige Resultate beider Proben als vollwertig angesehen werden. Bei der Beobachtung des Untersuchten sieht man häufig deutliche Reaktionen auf das Kitzelgefühl. Der Betreffende weicht mit dem Kopfe aus, lacht oder blinzelt, und diese objektiven Zeichen sind deshalb wichtig, weil der Arzt nicht ganz auf die subjektiven Angaben der Patienten angewiesen ist, die ja, zumal wenn sie Otosklerotiker sind, sehr oft nervös und leicht suggestibel sind.

Treten objektive Reaktionen nicht auf, so muß man besonders vorsichtig sein, um den Patienten nicht zu beeinflussen. Man stellt dann am besten — wie ich das fast immer getan habe — die Frage: „Nicht wahr, Sie empfinden auf beiden Seiten das Gleiche?“ Nur wenn ich durch einen Zufall über das

Digitized by Google
Original from UNIVERSITY OF CALIFORNIA
Generated on 2019-10-24 11:58 GMT / http://hdl.handle.net/2027/uc1.b3252758
Public Domain in the United States, Google-digitized / http://www.hathitrust.org/access_use#pd-us-google

Gehör des Patienten schon früher informiert war, stellte ich die konträre Suggestivfrage: „Nicht wahr, Sie empfinden auf dem besseren Ohre weniger?“

Nur durch das genaue Einhalten aller dieser Kautelen wird man zu einwandfreien Resultaten kommen.

Meine Ergebnisse sind nun in großen Zügen oben bereits erwähnt. Es waren drei Krankheitsgruppen, welche eine Abnahme des Kitzelgefühles aufwiesen. Dieselbe konnte daraus konstatiert werden, daß der Kitzel nicht beiderseits gleich empfunden wurde. Dasjenige Ohr, welches ihn schwächer verspürte, mußte einen Teil seiner Empfindlichkeit eingebüßt haben, da ja physiologischerweise nie solche Differenzen auftreten.

Wenn wir nun die einzelnen Gruppen besprechen, so ist bezüglich der chronischen Mittelohreiterung zu erwähnen, daß schon vor 25 Jahren V. Urbantschitsch bei dieser Krankheit eine Abnahme der Hautsensibilität — die ja auch das Kitzelgefühl umfaßt — nachgewiesen hat, und daß sich die Urbantschitschschen Resultate vollkommen mit den meinigen decken, so daß von einer neuerlichen ausführlichen Besprechung abgesehen werden kann.

Die Fälle typischer Otosklerose nun, von denen ich 40 beobachtete, wiesen in fast 93% das beschriebene Symptom auf, was bei dieser Krankheit um so leichter zu konstatieren ist, als sie ja in der Regel auf beiden Ohren verschieden weit fortgeschritten ist. Das bessere Ohr war kitzliger als das schlechtere, selbst wenn es schon fast taub war. Besonders ausgeprägt ist die Differenz in der Empfindlichkeit bei den Fällen einseitiger Otosklerose. Wenn beide Ohren im selben Stadium der Krankheit sind, läßt sich ein Unterschied in der beiderseitigen Kitzelempfindung nicht nachweisen, und wir können dann nur an der steinernen Ruhe, mit der die Individuen das meist sehr lästige Experiment über sich ergehen lassen, mit Wahrscheinlichkeit schließen, daß die Empfindlichkeit gesunken ist. Denn nur sehr selten zeigt ein normales, nicht kitzliges Individuum einen solchen Grad von Unempfindlichkeit. Doch da, wie erwähnt, die Krankheit in der Regel beiderseits nicht gleichmäßig fortschreitet, kommen die zuletzt besprochenen Fälle selten zur Beobachtung.

Bevor auf die dritte Gruppe, die Otoskleroseverdächtigen, eingegangen wird, sei das Verhalten der typischen, chronischen Mittelohrkatarrhe besprochen. Diejenigen Patienten nämlich, welche durch Lufteinblasungen einer Besserung oder Heilung zugeführt werden konnten, wiesen vom Beginn der Behandlung ein gleichmäßiges Empfinden des Kitzels auf, einerlei, ob sie einseitig erkrankt waren, oder ob beide Paukenhöhlen verschieden stark affiziert waren. Zahlreiche Fälle mehr minder weit fortgeschrittener Adhäsivprozesse hatten intensives Kitzelgefühl.

Wenn wir jetzt die oben angeführte dritte Gruppe betrachten, so war diese dadurch ausgezeichnet, daß bei bestehenden katarrhalisch-adhäsiven Veränderungen im Mittelohr der Stimmgabelbefund häufig viel schwere Verände-

Generated on 2019-10-24 11:58 GMT / http://hdl.handle.net/2027/uc1.b3252758
Public Domain in the United States, Google-digitized / http://www.hathitrust.org/access_use#pd-us-google
Digitized by Google
Original from UNIVERSITY OF CALIFORNIA

rungen verriet, als das Trommelfellbild sie annehmen ließ. Einige Male stimmten jedoch diese beiden miteinander überein, es handelte sich dann um verschieden stark entwickelte chronische Adhäsivprozesse oder Katarrhe. Es wurden von derartigen Fällen 26 beobachtet und diese wiesen das Kitzelsymptom auf. Da nun außerdem keiner dieser Patienten trotz langer Behandlung gebessert werden konnte, so glaube ich, der Schluß sei erlaubt, daß wir es hier mit einer Kombination mit Otosklerose zu tun haben.

Zusammenfassend können wir folgende Sätze aufstellen: 1. Die typische Otosklerose führt zu einer der Verschlechterung des Gehöres entsprechenden, fortschreitenden Abnahme des Kitzelgefühles.

2. Alte Fälle typischer chronischer Mittelohrkatarrhe und viele Adhäsivprozesse entbehren des Symptoms.

3. Die Fälle von katarrhalisch-adhäsiven Veränderungen, welche das Kitzelsymptom aufweisen, dürften zur Otosklerose gehören.

Wie ist nun das Symptom zu verwerten? Es kommt ihm eine diagnostische Bedeutung zu, und es ist geeignet, die Diagnosenstellung wesentlich zu vereinfachen. Denn wenn ich ohne vorherige Anamnese und Untersuchung fand, daß Differenzen in der beiderseitigen Kitzelempfindlichkeit vorhanden waren, fragte ich, ob der Patient Ohrenfluß habe oder gehabt habe. Wurde dies verneint, so schrieb ich die Diagnose „Otosklerose" in mein Buch, und die nachherige genaue Untersuchung und eventuell monatelange Beobachtung des Betreffenden hat mich bisher nie widerlegt. Bei Vorhandensein des Symptoms ist die Diagnose „Otosklerose" also sehr wahrscheinlich, resp. sie kann durch kein derzeit zu Gebote stehendes diagnostisches Hilfsmittel widerlegt werden.

Das Fehlen des Kitzelsymptoms wird auch unter Umständen einen diagnostischen Fingerzeig geben können. Man wird z. B. bei hochgradiger labyrinthärer Schwerhörigkeit und lebhaftem Kitzelreflex an eine primäre Affektion des inneren Ohres zu denken haben.

Das Symptom zu erklären, sind wir derzeit nicht in der Lage. An der Versorgung des äußeren Ohres beteiligen sich vier Nerven: Der Facialis, Trigeminus, Plexus cervicalis und der Vagus, welcher mit einem besonders starken Ast die hintere untere Gehörgangswand durchbohrt. Welcher von ihnen den Kitzel leitet, ist nicht bekannt, und wir können daher auch nicht sagen, durch wessen Schuld diese Empfindung erlischt. Immerhin ist es nicht uninteressant, zu wissen, daß bei der in ihrem Wesen so rätselhaften Otosklerose periphere Nerven den Dienst versagen.

Zum Schlusse sei noch erwähnt, daß von der systematischen Prüfung der übrigen sensiblen Eigenschaften des Gehörganges, wie Wärmegefühl, Tast- und Schmerzempfindung deshalb abgesehen wurde, weil die betreffenden Angaben der Patienten zu unverläßlich ausfielen.

Digitized by Google
Original from UNIVERSITY OF CALIFORNIA
Generated on 2019-10-24 11:58 GMT / http://hdl.handle.net/2027/uc1.b3252758
Public Domain in the United States, Google-digitized / http://www.hathitrust.org/access_use#pd-us-google

Aus der k. k. Universitätsohrenklinik in Wien (Vorstand: Prof. Dr. V. Urbantschitsch).

Über die Erkrankungen des inneren Ohres und deren Beziehung zur Wassermannschen Serumreaktion.

Von Dr. **Oscar Beck,** Aspirant der Klinik.

Unter jenen Erkrankungen, die in ätiologischer und therapeutischer Hinsicht dem Otologen die größten Schwierigkeiten bereiten, nehmen die Erkrankungen des inneren Ohres einen sehr wichtigen Platz ein. Mit um so größerer Freude muß daher jedes diagnostische Hilfsmittel begrüßt werden, welches etwas Licht in die Pathogenese dieser Erkrankungen bringen könnte.

Seitdem wir nun in der Lage sind, mittelst der Wassermannschen Reaktion die Lues auch in der intervallären Zeit und die Metalues zu erkennen, schien es fast herausfordernd, alle jene Kranken, bei denen weder klinisch noch anamnestisch ein Grund für ihre Affektion des inneren Ohres auffindbar war, systematisch auf Syphilis zu untersuchen.

Daß auch noch einige in unserer Gegend sehr seltene Krankheitsformen einen positiven Ausfall der Serumreaktion geben können, schien mir für meine Untersuchungen unwesentlich.

Zur Untersuchung kamen nur solche Kranke, bei denen jede Ätiologie für ihre Schwerhörigkeit fehlte, die eine venerische Infektion negierten und klinisch das Bild einer reinen „laesio auris internae" darboten.

Um möglichst einwandfreie Resultate zu erzielen, wurden Fälle, die akute fieberhafte Krankheiten überstanden hatten (Typhus, Scarlatina), von der Versuchsreihe ausgeschlossen, ebenso Kranke mit Verdacht auf eine Intoxikation oder überstandene Schädeltraumen, sowie Patienten, in deren Beruf ein ätiologisches Moment für eine Erkrankung des nervösen Apparates des Ohres gelegen ist (Kesselschmiede, Schlosser etc.).

Außer der unbekannten Ursache der Schwerhörigkeit mußten die zur Beobachtung verwerteten Patienten otoskopisch vollkommen normale Trommelfelle zeigen. Bestanden gleichzeitig Veränderungen, welche auf eine derzeit bestehende oder abgelaufene Affektion im Mittelohre schließen ließen, so wurde von solchen Kranken gleichfalls Abstand genommen. Fälle mit hochgradiger einseitiger Erkrankung des inneren Ohres, bei denen die Funktionsprüfung ein Schalleitungshindernis nicht mit Sicherheit ausschließen läßt, habe ich deshalb nicht in meine Versuchsreihe aufgenommen. Bei meinen Fällen mußte der Rinnesche Versuch beiderseits positiven Ausfall geben und die auf den Scheitel des Patienten aufgesetzte Stimmgabel zum besser hörenden Ohre

Generated on 2019-10-24 11:58 GMT / http://hdl.handle.net/2027/uc1.b3252758
Public Domain in the United States, Google-digitized / http://www.hathitrust.org/access_use#pd-us-google
Digitized by Google
Original from UNIVERSITY OF CALIFORNIA

lateralisiert werden. Die Perceptionsdauer für hohe Töne mußte verkürzt sein, ebenso die Luft- und Kopfknochenleitung.

Bisher kann ich über 34 solcher Kranken berichten, deren Blut der serologischen Untersuchung zugeführt wurde.

Die Blutsera hat der Leiter der serodiagnostischen Untersuchungsstation der Klinik Finger, Herr Dr. Rudolf Müller, in der von ihm angegebenen Modifikation der Wassermannschen Reaktion untersucht, wofür ich ihm an dieser Stelle bestens danke.

Zur Verwendung kamen alkoholischer Rinderherzenextrakt und aktives Patientenserum. Auf diese Art kann man bei geeigneter Dosierung die Reaktion zu ihrer Höchstleistung bringen.

Positive Reaktion kann auch bei Mangel klinischer Erscheinungen als Symptom aktiver Lues angesehen werden. Schwache und mittelstarke Reaktion kommt nur selten bei bestehenden luetischen Erscheinungen vor und ist als Grenzreaktion aufzufassen, da sie auch in Ausnahmefällen bei nicht luetischen Erkrankungen vorkommt, und läßt einen sicheren Schluß bei der Beurteilung bestehender Krankheitserscheinungen nach keiner Richtung zu.[1])

Das Resultat der Untersuchung der 34 Sera mittelst dieser Komplementbindungsreaktion ergab 22mal negativen Ausfall. Es waren also keine Anhaltspunkte für Lues vorhanden. 10 Fälle ergaben deutlich positive Reaktion, daher „deutliche Anhaltspunkte" für Lues. In 1 Fall, bei einer 39jährigen Frau, fand sich „mittelstark positive" Reaktion, daher Lues „wahrscheinlich", und bei einem 36 Jahre alten Kellner bestand positive Reaktion, welche „noch deutliche Anhaltspunkte" für Lues zeigte.

Inwieweit aus dem positiven Ausfall der Reaktion die Anhaltspunkte für Syphilis als „deutliche", „wahrscheinliche" angesprochen werden dürfen, hat mir Herr Dr. Müller auf jedem Befunde eigens vermerkt.

Wenn ich nun trotz der relativ geringen Zahl der Fälle das Resultat dieser Untersuchung in Prozenten ausdrücke, so ergibt sich, daß 32% aller jener Fälle von rein nervöser Schwerhörigkeit, bei denen Klinik und Anamnese keinen Grund für die Erkrankung zu finden vermochten, Individuen betraf, bei denen sicher Syphilis bestanden hatte. Es ist selbstverständlich daran zu denken, daß Untersuchungen an einem größeren Material etwas abweichende Zahlen ergeben könnten.

Auffallend ist es, daß nur 2 unter den positiv reagierenden Fällen Reizerscheinungen von seiten des vestibularen Labyrinthanteiles zeigten, während von den 22 Patienten mit gänzlich unbekannter Ätiologie ihrer Ohrenerkrankung

---

[1]) Dr. R. Müller, Über den technischen Ausbau der Wassermannschen Reaktion nebst Betrachtungen über deren Wert und Wesen. Wiener klin. Wochenschrift, 7. Oktober 1909.

Digitized by Google
Original from UNIVERSITY OF CALIFORNIA
Generated on 2019-10-24 11:58 GMT / http://hdl.handle.net/2027/uc1.b3252758
Public Domain in the United States, Google-digitized / http://www.hathitrust.org/access_use#pd-us-google

8 nicht so sehr wegen ihrer Schwerhörigkeit als wegen Schwindel und vorübergehender Gleichgewichtsstörungen das Spital aufsuchten.

Die Analogie mit anderen Intoxikationen, welche zu bestimmten Nerven eine gewisse Affinität zeigen (Tabak zum Opticus und Cochlearis, Blei zum Radialis, Metalues zu den Hintersträngen), legt den Gedanken nahe, daß auch der cochleare Labyrinthanteil einen solchen Locus minoris resistentiae für die Lues, resp. Metalues bilde, während der vestibulare Anteil gegen eben diese Noxe viel widerstandsfähiger zu sein scheint. Dies würde auch mit der bereits bekannten Tatsache übereinstimmen, daß der vestibulare Apparat bei nicht eitrigen Labyrinthaffektionen meist später erkrankt als der cochleare und isolierte Vestibulariserkrankungen zu den größten Seltenheiten gehören [Ruttin[1]), Bárány[2])].

Zur Zeit, da diese Versuche angestellt wurden, standen 2 Kranke wegen nervöser Schwerhörigkeit in Behandlung der Klinik, die nach ihrer eigenen Angabe luetisch infiziert waren und vor kurzer Zeit eine Schmier- und Jodkur beendet hatten. Es wurden bei ihnen Pilokarpininjektionen angewendet und das Hörvermögen besserte sich in überraschender Weise.

Die zuerst von Politzer gegen Labyrinthsyphilis vorgeschlagene Pilokarpinbehandlung gibt nach den Erfahrungen dieses Autors besonders bei rezenten Fällen gute Resultate. Deshalb meint Politzer, man möge erst dann zu einer Jod- oder Quecksilberkur übergehen, wenn nach 8—14 Tagen sich kein merkliches Resultat in der Hörweite ergeben hat. Auch Gorham Bacon und Gradenigo bestätigen dies.[3])

Eine Anzahl anderer Autoren wenden die Pilokarpinkur bei Innerohraffektionen als Ultimum refugium an, ohne davon besondere Erfolge gesehen zu haben.

Diese Verschiedenheit der Meinungen und die Beobachtung der zwei erwähnten Fälle unserer Klinik veranlassten mich, bei Erkrankungen des inneren Ohres ohne Rücksicht auf ihre Dauer Pilokarpininjektionen anzuwenden, um zu erheben, ob sich je nach der Art der Serumreaktion auch Unterschiede in der Wirkungsweise des Medikamentes ergeben würden.

Zur Vermeidung unangenehmer Zwischenfälle wurde mit einer ganz geringen Dosis begonnen, nämlich mit $^1/_{10}$ cm^3 einer 2%igen Lösung. Trat die erhoffte Wirkung ein, d. h. bekam der Patient starken Schweißausbruch und Speichelfluß, so wurde die Dosis solange beibehalten, bis der Organismus auf dieses Quantum nicht mehr reagierte, und dieselbe dann um $^1/_{10}$ cm^3 erhöht.

---

[1]) E. Ruttin, Zur Differentialdiagnose der Labyrinth- und Hörnervenerkrankungen. Zeitschrift für Ohrenheilkunde und die Krankheiten der Luftwege. 1909.

[2]) Bárány, Jahrbücher für Psychiatrie, 1907, S. 373.

[3]) Politzer, Lehrb. d. Ohrenh., 1908.

Digitized by Google
Original from UNIVERSITY OF CALIFORNIA
Generated on 2019-10-24 11:58 GMT / http://hdl.handle.net/2027/uc1.b3252758
Public Domain in the United States, Google-digitized / http://www.hathitrust.org/access_use#pd-us-google

Eine weitere Steigerung der Dosis wurde immer erst wieder vorgenommen, wenn die Wirkung der zuletzt angewendeten ausblieb. Die höchste der zur Anwendung gelangten Dosen betrug 1 cm^3 einer 2%igen Lösung. Auf diese Art war es möglich, bei einem 50jährigen, sehr dickleibigen Manne mit Aorteninsuffizienz die Kur ohne üblen Zufall durchzuführen.

In der eben geschilderten Weise wurden 10 Fälle mit negativer und 8 mit positiver Serumreaktion behandelt. In Zwischenräumen von 8 Tagen wurde eine genaue Funktionsprüfung vorgenommen. 6 Kranke mit pos. Reakt. zeigten eine wesentliche Besserung, 2 wurden nicht beeinflußt. Da die bei einer Funktionsprüfung für die Hörweite gefundenen Zahlen mehr minder größeren Schwankungen unterliegen und die Hörweite oft am selben Tage variiert, wurde jede Prüfung öfters vorgenommen und überdies noch von einem zweiten Kollegen (Dr. Danelon) kontrolliert. Die später angeführten Zahlen stellen den Durchschnitt der hierbei gefundenen Werte dar, die als Ergebnis mehrerer, voneinander vollkommen unabhängiger Untersuchungen Anspruch auf Verläßlichkeit machen können.

Diese auffälligen Unterschiede in dem Erfolge der Pilokarpinbehandlung bei luetischen und nicht luetischen Patienten lassen, besonders mit Berücksichtigung der eklatanten Wirkung dieser Behandlung bei den noch zu besprechenden 2 Fällen von Lues hereditaria, wohl nur die Deutung zu, daß 1. die Affektion des inneren Ohres mit der Lues in ätiologischen Zusammenhang zu bringen und 2. der Pilokarpinbehandlung für diese Fälle ein besonderer Einfluß zuzuerkennen ist. Dadurch ist auch zur Genüge klargestellt, warum die Pilokarpinbehandlung in einer Reihe von Fällen gute Resultate zu erzielen vermochte, während sie in einer anderen Reihe vollständig versagte.

Bei jenen Kranken hingegen, wo die Blutuntersuchung keine Anhaltspunkte für das Vorhandensein einer Lues ergab, wurde durch die Pilokarpinbehandlung entweder nur eine ganz geringe oder gar keine Besserung des Gehörs erzielt, in einem Falle trat sogar eine Verschlechterung ein. Allerdings gaben einige Patienten dieser letzteren Kategorie an, weniger intensiv und seltener von Schwindelgefühl befallen zu werden, als vor der Kur. Mit dieser Feststellung will ich allerdings nicht gesagt haben, und dies will ich nochmals ausdrücklich betonen, daß die Pilokarpinbehandlung in allen Fällen von luetischer Erkrankung des Labyrinths ein günstiges Resultat ergeben muß. Ich verfüge ja über 2 Fälle, bei welchen trotz sicherer Lues die Behandlung im Stich ließ.

Bei 2 positiven Fällen meiner Beobachtung handelte es sich sicher um *angeborene* Syphilis. Der eine betrifft ein 14jähriges Kind, der zweite ein *20jähriges Mädchen.* Die Hörverbesserung nach Pilokarpin ist um so auffallender, als ein großer Teil der Autoren die Ansicht vertritt, daß es sich bei hereditärer Lues stets um grobe anatomische Veränderungen des Labyrinthes handle. So

Digitized by Google
Original from UNIVERSITY OF CALIFORNIA
Generated on 2019-10-24 12:00 GMT / http://hdl.handle.net/2027/uc1.b3252758
Public Domain in the United States, Google-digitized / http://www.hathitrust.org/access_use#pd-us-google

fand sich in einem Falle von Politzer totale Verknöcherung des Labyrinthes, bei Moos und Steinbrügge[1]) eine Entzündung des ganzen Labyrinthes, Mangel der Nerven in der ersten Windung der Schnecke, Knochenneubildung und Bindegewebswucherung. Habermann[2]) beschreibt eine Usur des Knochens in der Basalwindung und längs der Gegend, in der sich das Ligamentum spirale anheftet. In dem Falle von Gradenigo[3]) bestand beiderseits vollständige Zerstörung des häutigen Labyrinthes und der Elemente der beiden Labyrinthfenster, Neubildung von Faser- und Knochengewebe. Auch Mayer[4]) beschreibt in den von ihm untersuchten Fällen von hereditärer Lues grobe anatomische Veränderungen. Dagegen meint Rosenstein[5]), daß nicht jede auf Lues hereditaria beruhende Taubheit durch die von Gradenigo[6]) nachgewiesene primäre Labyrinthitis bedingt sein müsse, sondern es könne ihr eine Neuritis acustica zugrunde liegen. Die 2 von mir beobachteten Fälle waren nicht vollständig taub, wohl aber hochgradig schwerhörig. Welches anatomische Substrat dieser Schwerhörigkeit zugrunde liegt, läßt sich natürlich nicht entscheiden. Doch zeigt der klinische Verlauf evident, daß es sich nicht um grob anatomische Läsionen gehandelt hat, sondern um einen rückbildungsfähigen Prozeß. Von derselben Erfahrung ausgehend, hat V. Urbantschitsch schon vor langer Zeit betont, daß man bei hereditär luetischen Kindern durch systematische Hörübungen eine Besserung des Gehöres bewirken könne.[7])

Welche praktisch verwertbaren Resultate ergeben sich nun aus den angeführten Tatsachen? Vor allem wird es angezeigt sein, jeden Patienten mit unbekannter Ätiologie seiner Innerohraffektion der serologischen Untersuchung zuzuführen. Ist aus dem Blutbefunde zu ersehen, daß der Kranke luetisch infiziert gewesen, so ist am ehesten von einer Pilokarpinkur Erfolg zu erwarten. Die Durchführung einer spezifischen Kur wird ja für den Gesamtorganismus kaum nachteilig sein; ob aber auch für das Gehörorgan dadurch etwas erreicht wird, muß, wie die bisher vorliegenden Erfahrungen zeigen, dahingestellt bleiben. Auch die Fälle von Tabes und Paralyse zeigen in einem hohen Prozentsatz einen positiven Ausfall der Wassermannschen Reaktion und trotzdem gibt die antiluetische Kur nach der Meinung der meisten Psychiater und Neurologen kein Resultat.

---

[1]) Zeitschrift für Ohrenheilkunde, Bd. 12, zitiert nach Gradenigo. Archiv für Ohrenheilkunde, Bd. 25.

[2]) Habermann, Die luetischen Erkrankungen des Gehörorganes. Haugs Sammlung klinischer Vorträge, 1896.

[3]) Archiv für Ohrenheilkunde, Bd. 25.

[4]) Archiv für Ohrenheilkunde, Bd. 77.

[5]) Archiv für Ohrenheilkunde, Bd. 65.

[6]) Gradenigo, Archiv für Ohrenheilkunde, Bd. 25.

[7]) V. Urbantschitsch, Über Hörübungen. Urban & Schwarzenberg, 1895.

Digitized by Google
Original from UNIVERSITY OF CALIFORNIA
Generated on 2019-10-24 11:58 GMT / http://hdl.handle.net/2027/uc1.b3252758
Public Domain in the United States, Google-digitized / http://www.hathitrust.org/access_use#pd-us-google

Datum	Menge	Rechtes Ohr	Linkes Ohr
Fall 1. E. P., 14 Jahre. Wassermann: positiv.			
13. III.	1/10	Konv.-Sp. 1/2 *m*, Flüst.-Sp. 0	Konv.-Sp. 1 *m*. Flüst.-Sp. 1/2 *m*
15. III.	2/10	—	—
17. III.	3/10	—	—
19. III.	4/10	—	—
21. III.	4/10	Konv.-Sp. 1 *m*, Flüst.-Sp. 1/2 *m*	Konv.-Sp. 1 3/4 *m*, Flüst.-Sp. 1 *m*
23. III.	5/10	—	—
25. III.	5/10	—	—
27. III.	6/10	—	—
29. III.	6/10	Konv.-Sp. 2 *m*, Flüst.-Sp. 1 *m*	Konv.-Sp. 2 1/2 *m*, Flüst.-Sp. 1 1/2 *m*
31. III.	7/10	—	—
2. IV.	7/10	—	—
4. IV.	7/10	—	—
6. IV.	7/10	—	—
8. IV.	8/10	Konv.-Sp. 3 *m*, Flüst.-Sp. 1 1/4 *m*	Konv.-Sp. 3 1/2 *m*, Flüst.-Sp. 2 *m*
10. IV.	8/10	—	—
12. IV.	8/10	—	—
14. IV.	8/10	—	—
16. IV.	8/10	Konv.-Sp. 3 1/2 *m*, Flüst.-Sp. 2 *m*	Konv.-Sp. 4 1/2 *m*, Flüst.-Sp. 2 1/2 *m*
18. IV.	9/10	—	—
20. IV.	9/10	Konv.-Sp. 3 1/2 *m*, Flüst.-Sp. 2 *m*	Konv.-Sp. 4 1/2 *m*, Flüst.-Sp. 2 1/2 *m*
Fall 2. Chr. A., 29 Jahre. Wassermann: positiv.			
22. III.	1/10	Konv.-Sp. 5 *m*, Flüst.-Sp. 1 1/3 *m*	Konv.-Sp. 2 1/2 *m*, Flüst.-Sp. 1 *m*
24. III.	2/10	—	—
26. III.	3/10	—	—
28. III.	4/10	—	—
30. III.	5/10	Konv.-Sp. 6 *m*, Flüst.-Sp. 3 *m*	Konv.-Sp. 3 1/2 *m*, Flüst.-Sp. 1 1/2 *m*
2. IV.	5/10	—	—
4. IV.	6/10	—	—
6. IV.	6/10	—	—
8. IV.	6/10	Konv.-Sp. 7 1/2 *m*, Flüst.-Sp. 4 *m*	Konv.-Sp. 4 *m*, Flüst.-Sp. 1 1/2 *m*
10. IV.	7/10	—	—
12. IV.	7/10	—	—
14. IV.	8/10	—	—
16. IV.	8/10	Konv.-Sp. 8 *m*, Flüst.-Sp. 4 *m*	Konv.-Sp. 4 1/2 *m*, Flüst.-Sp. 2 *m*
18. IV.	8/10	—	—

Digitized by Google
Original from UNIVERSITY OF CALIFORNIA
Generated on 2019-10-24 11:58 GMT / http://hdl.handle.net/2027/uc1.b3252758
Public Domain in the United States, Google-digitized / http://www.hathitrust.org/access_use#pd-us-google

Datum	Menge	Rechtes Ohr	Linkes Ohr
20. IV.	$^{9}/_{10}$	Konv.-Sp. 8 *m*, Flüst.-Sp. 4 *m*	Konv.-Sp. $4^{1}/_{2}$ *m*, Flüst.-Sp. 2 *m*
22. IV.	$^{9}/_{10}$	—	—
24. IV.	$^{9}/_{10}$	—	—
26. IV.	$^{9}/_{10}$	Konv.-Sp. 8 *m*, Flüst.-Sp. 4 *m*	Konv.-Sp. 5 *m*, Flüst.-Sp. $2^{1}/_{2}$ *m*
28. IV.	$^{10}/_{10}$	—	—
30. IV.	$^{10}/_{10}$	Konv.-Sp. 8 *m*, Flüst.-Sp. 4 *m*	Konv.-Sp. 5 *m*, Flüst.-Sp. $2^{1}/_{2}$ *m*
		Fall 3. Fr. E., 27 Jahre. Wassermann: positiv.	
5. IV.	$^{1}/_{10}$	Konv.-Sp. 4 *m*, Flüst.-Sp. 2 *m*	Konv.-Sp. 2 *m*, Flüst.-Sp. $^{1}/_{2}$ *m*
7. IV.	$^{2}/_{10}$	—	—
9. IV.	$^{3}/_{10}$	—	—
11. IV.	$^{4}/_{10}$	—	—
13. IV.	$^{5}/_{10}$	Konv.-Sp. 5 *m*, Flüst.-Sp. $2^{1}/_{2}$ *m*	Konv.-Sp. $2^{1}/_{2}$ *m*, Flüst.-Sp. $^{3}/_{4}$ *m*
15. IV.	$^{6}/_{10}$	—	—
17. IV.	$^{6}/_{10}$	—	—
19. IV.	$^{7}/_{10}$	—	—
21. IV.	$^{7}/_{10}$	Konv.-Sp. 6 *m*, Flüst.-Sp. $2^{1}/_{2}$ *m*	Konv.-Sp. $3^{1}/_{2}$ *m*, Flüst.-Sp. 1 *m*
23. IV.	$^{8}/_{10}$	—	—
25. IV.	$^{8}/_{10}$	—	—
27. IV.	$^{8}/_{10}$	—	—
29. IV.	$^{9}/_{10}$	Konv.-Sp. 6 *m*, Flüst.-Sp. 3 *m*	Konv.-Sp. $4^{1}/_{2}$ *m*, Flüst.-Sp. 2 *m*
1. V.	$^{9}/_{10}$	—	—
3. V.	$^{9}/_{10}$	—	—
5. V.	—	—	—
7. V.	—	Konv.-Sp. 7 *m*, Flüst.-Sp. 3 *m*	Konv.-Sp. 5 *m*, Flüst.-Sp. $2^{1}/_{2}$ *m*
9. V.	—	—	—
11. V.	—	—	—
13. V.	—	Konv.-Sp. 7 *m*, Flüst.-Sp. 3 *m*	Konv.-Sp. 5 *m*, Flüst.-Sp. $2^{1}/_{2}$ *m*
		Fall 4. A. F., 20 Jahre. Wassermann: positiv.	
12. V.	$^{1}/_{10}$	Konv.-Sp. 25 *cm*, Flüst.-Sp. 0	Konv.-Sp. 2 *m*, Flüst.-Sp. $1^{1}/_{2}$ *m*
14. V.	$^{2}/_{10}$	—	—
16. V.	$^{3}/_{10}$	—	—
18. V.	$^{4}/_{10}$	—	—
20. V.	$^{4}/_{10}$	—	—

Generated on 2019-10-24 11:58 GMT / http://hdl.handle.net/2027/uc1.b3252758
Public Domain in the United States, Google-digitized / http://www.hathitrust.org/access_use#pd-us-google
Digitized by Google
Original from UNIVERSITY OF CALIFORNIA

Datum	Menge	Rechtes Ohr	Linkes Ohr
22. V.	5/10	Konv.-Sp. 1 *m*, Flüst.-Sp. 1/4 *m*	Konv.-Sp. 4 *m*, Flüst.-Sp. 1 1/2 *m*
24. V.	5/10	—	—
26. V.	5/10	—	—
28. V.	6/10	—	—
30. V.	6/10	Konv.-Sp. 1 1/2 *m*, Flüst.-Sp. 1/2 *m*	Konv.-Sp. 5 *m*, Flüst.-Sp. 2 *m*
2. VI.	6/10	—	—
4. VI.	7/10	—	—
6. VI.	7/10	—	—
8. VI.	7/10	—	—
10. VI.	7/10	Konv.-Sp. 2 *m*, Flüst.-Sp. 3/4 *m*	Konv.-Sp. 6 *m*, Flüst.-Sp. 2 1/2 *m*
12. VI.	8/10	—	—
14. VI.	8/10	—	—
16. VI.	8/10	—	—
18. VI.	9/10	Konv.-Sp. 2 *m*, Flüst.-Sp. 1/2 *m*	Konv.-Sp. 7 *m*, Flüst.-Sp. 3 *m*
20. VI.	9/10	Wassermann: positiv.	

Fall 5. J. S., 30 Jahre. Wassermann: positiv.

7. VII.	1/10	Konv.-Sp. 15 *cm*, Flüst.-Sp. 0	Konv.-Sp. 2 *m*, Flüst.-Sp. 1/2 *m*
9. VII.	2/10	—	—
11. VII.	3/10	—	—
13. VII.	4/10	—	—
15. VII.	5/10	Konv.-Sp. 3/4 *m*, Flüst.-Sp. 0	Konv.-Sp. 4 *m*, Flüst.-Sp. 1 *m*
19. VII.	6/10	—	—
21. VII.	6/10	—	—
23. VII.	7/10	—	—
25. VII.	7/10	Konv.-Sp. 1 1/2 *m*, Flüst.-Sp. 1/2 *m*	Konv.-Sp. 5 *m*, Flüst.-Sp. 2 *m*
27. VII.	8/10	—	—
29. VII.	8/10	—	—
31. VII.	8/10	—	—
2. VIII.	9/10	—	—
4. VIII.	9/10	Konv.-Sp. 2 *m*, Flüst.-Sp. 1/2 *m*	Konv.-Sp. 6 *m*, Flüst.-Sp. 2 *m*
		Patient ist plötzlich ausgeblieben.	

Digitized by Google
Original from UNIVERSITY OF CALIFORNIA
Generated on 2019-10-24 11:58 GMT / http://hdl.handle.net/2027/uc1.b3252758
Public Domain in the United States, Google-digitized / http://www.hathitrust.org/access_use#pd-us-google

Datum	Menge	Rechtes Ohr	Linkes Ohr
		Fall 6. A. E., 36 Jahre. Wassermann: positiv.	
1. VIII.	1/10	Konv.-Sp. 5 *m*, Flüst.-Sp. 3/4 *m*	Konv.-Sp. 2 *m*, Flüst.-Sp. 1/4 *m*
3. VIII.	2/10	—	—
5. VIII.	3/10	—	—
7. VIII.	4/10	—	—
9. VIII.	5/10	Konv.-Sp. 6 *m*, Flüst.-Sp. 1 *m*	Konv.-Sp. 2 1/2 *m*, Flüst.-Sp. 1/4 *m*
11. VIII.	6/10	—	—
13. VIII.	6/10	—	—
15. VIII.	7/10	—	—
17. VIII.	7/10	Konv.-Sp. 6 1/2 *m*, Flüst.-Sp. 1 1/2 *m*	Konv.-Sp. 3 1/2 *m*, Flüst.-Sp. 1 *m*
19. VIII.	7/10	—	—
21. VIII.	8/10	—	—
23. VIII.	8/10	—	—
25. VIII.	8/10	Konv.-Sp. 6 *m*, Flüst.-Sp. 1 1/2 *m*	Konv.-Sp. 3 1/2 *m*, Flüst.-Sp. 1 *m*
		Fall 7. A. P., 26 Jahre. Wassermann: negativ.	
14. VI.	1/10	Konv.-Sp. 5 *m*, Flüst.-Sp. 1 1/2 *m*	Konv.-Sp. 2 *m*, Flüst.-Sp. 1/2 *m*
16. VI.	2/10	—	—
18. VI.	3/10	—	—
20. VI.	4/10	—	—
22. VI.	4/10	Konv.-Sp. 5 *m*, Flüst.-Sp. 1 1/2 *m*	Konv.-Sp. 2 *m*, Flüst.-Sp. 1/2 *m*
24. VI.	5/10	—	—
26. VI.	5/10	—	—
28. VI.	6/10	—	—
30. VI.	6/10	Konv.-Sp. 5 1/2 *m*, Flüst.-Sp. 1 1/2 *m*	Konv.-Sp. 2 *m*, Flüst.-Sp. 3/4 *m*
2. VII.	7/10	—	—
4. VII.	7/10	—	—
6. VII.	8/10	—	—
8. VII.	8/10	Konv.-Sp. 5 *m*, Flüst.-Sp. 2 *m*	Konv.-Sp. 2 *m*, Flüst.-Sp. 3/4 *m*
10. VII.	8/10	—	—
12. VII.	9/10	—	—
14. VII.	9/10	—	—
		Patient bleibt aus.	

Digitized by Google
Original from UNIVERSITY OF CALIFORNIA
Generated on 2019-10-24 11:58 GMT / http://hdl.handle.net/2027/uc1.b3252758
Public Domain in the United States, Google-digitized / http://www.hathitrust.org/access_use#pd-us-google

Datum	Menge	Rechtes Ohr	Linkes Ohr
Fall 8. J. F., 31 Jahre. Wassermann: negativ.			
25. VI.	1/10	Konv.-Sp. $2^1/_2$ *m*, Flüst.-Sp. $^3/_4$ *m*	Konv.-Sp. $3^1/_2$ *m*, Flüst.-Sp. $^3/_4$ *m*
27. VI.	2/10	—	—
29. VI.	3/10	—	—
2. VII.	4/10	—	—
4. VII.	5/10	Konv.-Sp. $2^1/_2$ *m*, Flüst.-Sp. $^3/_4$ *m*	Konv.-Sp. $3^1/_2$ *m*, Flüst.-Sp. 1 *m*
7. VII.	6/10	—	—
9. VII.	6/10	—	—
11. VII.	7/10	—	—
14. VII.	7/10	Konv.-Sp. 2 *m*, Flüst.-Sp. $^3/_4$ *m*	Konv.-Sp. $3^1/_2$ *m*, Flüst.-Sp. 1 *m*
16. VII.	7/10	—	—
18. VII.	8/10	—	—
20. VII.	8/10	—	—
22. VII.	8/10	Konv.-Sp. $2^1/_2$ *m*, Flüst.-Sp. $^3/_4$ *m*	Konv.-Sp. $3^1/_2$ *m*, Flüst.-Sp. $^1/_2$ *m*
24. VII.	9/10	—	—
26. VII.	9/10	—	—
29. VII.	9/10	Konv.-Sp. $2^1/_2$ *m*, Flüst.-Sp. $^3/_4$ *m*	Konv.-Sp. $3^1/_2$ *m*, Flüst.-Sp. $^1/_2$ *m*
Fall 9. L. S., 35 Jahre. Wassermann: negativ.			
25. VI.	1/10	Konv.-Sp. 5 *m*, Flüst.-Sp. 2 *m*	Konv.-Sp. 2 *m*, Flüst.-Sp. 1 *m*
27. VI.	2/10	—	—
29. VI.	3/10	—	—
1. VII.	4/10	—	—
3. VII.	4/10	Konv.-Sp. 4 *m*, Flüst.-Sp. $1^1/_2$ *m*	Konv.-Sp. 2 *m*, Flüst.-Sp. $^1/_2$ *m*
5. VII.	5/10	—	—
7. VII.	5/10	—	—
9. VII.	6/10	—	—
11. VII.	6/10	—	—
13. VII.	6/10	Konv.-Sp. 4 *m*, Flüst.-Sp. 2 *m*	Konv.-Sp. $1^1/_2$ *m*, Flüst.-Sp. $^1/_2$ *m*
15. VII.	7/10	—	—
17. VII.	7/10	—	—
19. VII.	7/10	—	—
21. VII.	7/10	Konv.-Sp. $4^1/_2$ *m*, Flüst.-Sp. 2 *m*	Konv.-Sp. $1^1/_2$ *m*, Flüst.-Sp. $^1/_2$ *m*
23. VII.	8/10	—	—
25. VII.	8/10	—	—
27. VII.	8/10	Konv.-Sp. $4^1/_2$ *m*, Flüst.-Sp. 2 *m*	Konv.-Sp. $1^1/_2$ *m*, Flüst.-Sp. $^1/_2$ *m*

Generated on 2019-10-24 11:58 GMT / http://hdl.handle.net/2027/uc1.b3252758
Public Domain in the United States, Google-digitized / http://www.hathitrust.org/access_use#pd-us-google
Digitized by Google
Original from UNIVERSITY OF CALIFORNIA

Datum	Menge	Rechtes Ohr	Linkes Ohr
		Fall 10. A. M., 42 Jahre. Wassermann: negativ.	
12. IV.	1/10	Konv.-Sp. 1/2 *m*, Flüst.-Sp. a. c.	Konv.-Sp. 1/2 *m*, Flüst.-Sp. a. c.
14. IV.	2/10	—	—
16. IV.	3/10	—	—
18. IV.	4/10	—	—
20. IV.	5/10	Konv.-Sp. 1/2 *m*, Flüst.-Sp. a. c.	Konv.-Sp. 1/2 *m*, Flüst.-Sp. a. c.
22. IV.	6/10	—	—
24. IV.	6/10	—	—
26. IV.	7/10	—	—
28. IV.	7/10	Konv.-Sp. 3/4 *m*, Flüst.-Sp. a. c.	Konv.-Sp. 1/2 *m*, Flüst.-Sp. 5 *cm*
30. IV.	8/10	—	—
2. V.	8/10	—	—
4. V.	8/10	—	—
6. V.	9/10	Konv.-Sp. 3/4 *m*, Flüst.-Sp. a. c.	Konv.-Sp. 1/2 *m*, Flüst.-Sp. a. c.
8. V.	9/10	—	—
13. V.	9/10	—	—
15. V.	10/10	Konv.-Sp. 3/4 *m*, Flüst.-Sp. a. c.	Konv.-Sp. 1/2 *m*, Flüst.-Sp. 5 *cm*
17. V.	10/10	—	—
19. V.	10/10	—	—
21. V.	10/10	—	—
23. V.	10/10	Konv.-Sp. 3/4 *m*, Flüst.-Sp. a. c.	Konv.-Sp. 1/2 *m*, Flüst.-Sp. 5 *cm*
		Fall 11. T. M., 50 Jahre. Wassermann: negativ.	
16. VII.	1/10	Konv.-Sp. 2 *m*, Flüst.-Sp. 1 *m*	Konv.-Sp. 3 *m*, Flüst.-Sp. 1 *m*
18. VII.	2/10	—	—
20. VII.	3/10	—	—
22. VII.	3/10	—	—
24. VII.	4/10	Konv.-Sp. 2 *m*, Flüst.-Sp. 1 *m*	Konv.-Sp. 3 *m*, Flüst.-Sp. 1 *m*
26. VII.	4/10	—	—
28. VII.	5/10	—	—
30. VII.	5/10	—	—
2. VIII.	5/10	Konv.-Sp. 2 1/4 *m*, Flüst.-Sp. 1 *m*	Konv.-Sp. 3 *m*, Flüst.-Sp. 1 *m*
4. VIII.	6/10	—	—
6. VIII.	6/10	—	—
8. VIII.	6/10	—	—

Generated on 2019-10-24 11:58 GMT / http://hdl.handle.net/2027/uc1.b3252758
Public Domain in the United States, Google-digitized / http://www.hathitrust.org/access_use#pd-us-google
Digitized by Google
Original from UNIVERSITY OF CALIFORNIA

Datum	Menge	Rechtes Ohr	Linkes Ohr
10. VIII.	$^{7}/_{10}$	**Konv.-Sp. 2 *m*,** Flüst.-Sp. 1 *m*	Konv.-Sp. 3 *m*, Flüst.-Sp. 1 *m*
12. VIII.	$^{7}/_{10}$	—	—
14. VIII.	$^{7}/_{10}$	—	—
16. VIII.	$^{8}/_{10}$	**Konv.-Sp. 2 *m*,** Flüst.-Sp. 1 *m*	Konv.-Sp. 3 *m*, Flüst.-Sp. 1 *m*

Fall 12. F. R., 50 Jahre. Wassermann: negativ.

19. VII.	$^{1}/_{10}$	**Konv.-Sp.** a. c., Flüst.-Sp. 0	Konv.-Sp. $^{3}/_{4}$ *m*, Flüst.-Sp. a. c.
21. VII.	$^{2}/_{10}$	—	—
23. VII.	$^{3}/_{10}$	—	—
25. VII.	$^{4}/_{10}$	—	—
27. VII.	$^{4}/_{10}$	—	—
29. VII.	$^{5}/_{10}$	Konv.-Sp. a. c., Flüst.-Sp. 0	Konv.-Sp. $^{3}/_{4}$ *m*, Flüst.-Sp. a. c.
1. VIII.	$^{5}/_{10}$	—	—
3. VIII.	$^{6}/_{10}$	—	—
5. VIII.	$^{6}/_{10}$	—	—
7. VIII.	$^{6}/_{10}$	Konv.-Sp. a. c., Flüst.-Sp. 0	Konv.-Sp. $^{3}/_{4}$ *m*, Flüst.-Sp. a. c.
9. VIII.	$^{7}/_{10}$	—	—
11. VIII.	$^{7}/_{10}$	—	—
13. VIII.	$^{7}/_{10}$	—	—
15. VIII.	$^{8}/_{10}$	—	—
17. VIII.	$^{8}/_{10}$	Konv.-Sp. a. c., Flüst.-Sp. 0	Konv.-Sp. $^{3}/_{4}$ *m*, Flüst.-Sp. a. c.

Nachtrag zu den Tabellen:

ad Fall 1: Die Patientin kam am *26. V.* wieder zur Untersuchung: Rechtes Ohr: Konv.-Sp. $3^{1}/_{2}$ *m*, Flüst.-Sp. 2 *m*; Linkes Ohr: Konv.-Sp. $4^{1}/_{4}$ *m*, Flüst.-Sp. 2*m*;

30. VI. R. O.: Konv.-Sp. $3^{1}/_{2}$ *m*, Flüst.-Sp. 2 *m*; L. O.: Konv.-Sp. 4 *m*, Flüst.-Sp. 2 *m*.

28. VII. R. O.: Konv.-Sp. 3 *m*, Flüst.-Sp. $1^{1}/_{2}$ *m*; L. O.: Konv.-Sp. 3 *m*, Flüst.-Sp. 1 *m*.

25. VIII. R. O.: Konv.-Sp. $2^{1}/_{2}$ *m*, Flüst.-Sp. 1 *m*; L. O.: Konv.-Sp. $2^{1}/_{2}$ *m*, Flüst.-Sp. 1 *m*.

ad Fall 3: *Die* weiteren Hörprüfungen ergeben:

2. VI. R. O.: **Konv.-Sp.** 6 *m*, Flüst.-Sp. 2 *m*; L. O.: Konv.-Sp. 4 *m*, Flüst.-Sp. 2 *m*.

1. VII. R. O.: **Konv.-Sp.** 5 *m*, Flüst.-Sp. 2 *m*; L. O.: Konv.-Sp. 4 *m*, Flüst.-Sp. $4^{1}/_{2}$ *m*.

19. VIII. R. O.: **Konv.-Sp.** 5 *m*, Flüst.-Sp. 2 *m*; L. O.: Konv.-Sp. 4 *m*, Flüst.-Sp. 1 *m*.

ad Fall 4: *25. VII.* R. O.: Konv.-Sp. 2 *m*. Flüst.-Sp. $^{1}/_{2}$ *m*; L. O.: Konv.-Sp. 7 *m*, Flüst.-Sp. 2 *m*; *26. VIII.* R. O.: Konv.-Sp. 2 *m*, Flüst.-Sp. $^{1}/_{2}$ *m*; L. O.: Konv.-Sp. 6 *m*, Flüst.-Sp. 2 *m*.

Digitized by Google
Original from UNIVERSITY OF CALIFORNIA
Generated on 2019-10-24 11:58 GMT / http://hdl.handle.net/2027/uc1.b3252758
Public Domain in the United States, Google-digitized / http://www.hathitrust.org/access_use#pd-us-google

Krafft-Ebing hält in seiner Monographie der progressiven Paralyse die merkurielle Behandlung nicht nur für nutzlos, sondern eher für schädlich und Obersteiner steht in der Neubearbeitung dieses Buches auf demselben Standpunkte. Wagner[1]) hat von Quecksilberbehandlung, kombiniert mit Tuberkulinimpfung, einen Stillstand des Prozesses bei der Paralyse beobachtet und Fischer in Prag spricht der Nukleintherapie warm das Wort. Weder dem Tuberkulin noch dem Nuklein kann man spezifischen Einfluß auf die Lues zuschreiben. Auch der von altersher bekannte Zittmanndecoct stellt keineswegs ein spezifisches Mittel dar und doch sind seine Erfolge in einzelnen Fällen eklatant. Es scheint nicht das Schwitzen als solches unbedingt notwendig, da zuweilen Erfolge ohne Schweißausbrüche beobachtet wurden. (Dr. Fuchs.[2]) In analoger Weise könnte man sich nun die Wirkung des Pilokarpins vorstellen, wobei es dahin gestellt bleiben mag, ob das Pilokarpin als solches oder die starke Schweißabsonderung diese Wirkung ausübt. Daß auch Schwitzkuren allein auf luetische Affektionen des inneren Ohres günstig wirken können, erhellt z. B. aus einer Beobachtung von V. Urbantschitsch, die er in seinem Lehrbuche anführt.[3]) Die günstigen Resultate der von mancher Seite bei Lues warmempfohlenen Schwitz- und Sonnenbäder dürfte zum Teil auf der schweißerregenden Wirkung dieser Prozeduren beruhen. Freilich kommt hier noch eine Reihe anderer Faktoren auch in Betracht.

Nach Beendigung meiner Arbeit ersehe ich, daß Herr Stabsarzt Dr. Busch[4]) in Berlin bei seinen Untersuchungen über nervöse Schwerhörigkeit und Wassermannsche Reaktion bei Fällen mit unbekannter Ätiologie der Erkrankung in 52% positiven Ausfall der Reaktion fand. Dieser Unterschied gegen die von mir gefundenen 32% mag sich wohl durch die Verschiedenheit des Krankenmaterials erklären. Auch ist zu bedenken, daß sowohl Busch als ich die Prozentzahlen von einer kleinen Anzahl von Fällen berechneten.

Vereinsberichte.

Österreichische otologische Gesellschaft.

Sitzung vom 29. November 1909.

Vorsitzender: Prof. Urbantschitsch.

I. Bárány: Fall von Labyrinthlues.

Bárány demonstriert einen 46jährigen Mann, der vor 22 Jahren Lues akquiriert hatte und damals antiluetisch behandelt worden war. Jetzt ist der

[1]) Wiener med. Wochenschrift, Nr. 37, 1909.

[2]) Dr. Fuchs, Demonstration in der Gesellschaft der Ärzte 1909.

[3]) 4. Auflage, 1901, S. 131.

[4]) Dr. H. Busch, Wassermannsche Serumreaktion bei nervöser Schwerhörigkeit und Otosklerose. Passow-Schäfer, 31. August 1909.

Digitized by Google
Original from UNIVERSITY OF CALIFORNIA
Generated on 2019-10-24 11:58 GMT / http://hdl.handle.net/2027/uc1.b3252758
Public Domain in the United States, Google-digitized / http://www.hathitrust.org/access_use#pd-us-google

Wassermann positiv. Seit 10 Jahren leidet er an Schwerhörigkeit und Sausen auf dem r. Ohr und Schwindel. Die Funktionsprüfung ergibt einen geringfügigen wechselnden spontanen Nystagmus. Kopfbewegungen rufen keinen Nystagmus hervor, der calorische Nystagmus ist auf der kranken Seite herabgesetzt, Drehreaktion ca. 20 auf beiden Seiten. Bei Kompression und Aspiration minimale Augenbewegungen nachweisbar, die von Schwindel begleitet sind. Derartige Augenbewegungen sind bereits von Hennebert beschrieben worden. Bárány stellt den Fall vor, weil es sich fragt, ob man es mit einer abnormen Erregbarkeit des Labyrinths oder mit abnormer Beweglichkeit des Steigbügels infolge einer luetischen Periostitis im Labyrinth zu tun hat. Mit Rücksicht auf den Umstand, daß Pat. zeitweise an Schwindel leidet, zeitweise schwindelfrei ist, die beschriebenen Augenbewegungen aber bisher stets in gleicher Stärke auslösbar waren, glaubt Bárány, daß man hier von einer abnormen Beweglichkeit sprechen soll, da ja bei abnormer Erregbarkeit anzunehmen wäre, daß sie parallel den subjektiven Zuständen des Pat. wechselt.

Diskussion.

Alexander: Der von Bárány vorgestellte Fall ist ein weiterer Beweis für die Richtigkeit der Behauptung, die ich in meiner mit Lassale publizierten Arbeit aufgestellt habe, daß unter Umständen auch in Fällen ohne Labyrinthfistel ein Kompressionsnystagmus nachweisbar sein kann. Ich habe in meiner Abteilung Fälle beobachtet, in welchen länger als durch mehrere Monate dieses Symptom bestand. Interessant ist, daß es sich in einem meiner Fälle gleichfalls um Lues gehandelt hat, und zwar um kongenitale Lues. Bezüglich der Diagnose der Fistel ist in der Arbeit von Lassale und mir darauf hingewiesen, daß das Fistelsymptom von dem Kompressionsnystagmus dadurch zu differenzieren ist, daß in jedem Falle von Labyrinthfistel sich anamnestisch zeitlich entsprechend dem Beginn der Fistelbildung ein charakteristischer Schwindel sich feststellen läßt. Die Leute mit positivem Kompressionsnystagmus oder Nystagmus bei Herabsetzung des Druckes (Aspiration) haben dagegen seit langer Zeit Schwindel wie dieser Pat. oder das Mädchen; man ist dann imstande, zu jeder beliebigen Zeit den Kompressions- und Entlastungsnystagmus auszulösen, ohne daß jemals ein schwerer Schwindelanfall vorausgegangen wäre. Gesteigerte Beweglichkeit der Gehörknöchelchen kann unter Umständen geeignet sein, den Kompressionsnystagmus auszulösen. In der Diskussionsbemerkung Báránys heißt es nun, meine Fälle seien ausschließlich solche von Stapesfisteln gewesen oder zumindest sei nicht der Nachweis erbracht, daß sie es nicht gewesen sind. Ich glaube nicht, daß ich diesen Nachweis zu führen habe. Ich glaube, daß, wenn Bárány das klinische Material daraufhin untersuchen wird, er ähnliche Fälle finden und zur Bestätigung meiner Ansicht gelangen wird.

Bárány: Ich habe bereits in meiner ersten Publikation, die 2 Jahre vor der Arbeit Alexanders und Lassales erschien, Fälle mitgeteilt, bei denen einerseits ein abnorm beweglicher Steigbügel von mir konstatiert wurde, andrerseits, bei denen die Frage diskutiert wurde, ob es sich um abnorme Beweglichkeit des Steigbügels oder um abnorme Erregbarkeit des Labyrinths handelt. In den Fällen von abnormer Beweglichkeit handelt es sich nicht um Nystagmus, sondern um langsame Augenbewegungen. Das von Alexander hervorgehobene Kriterium, daß bei Labyrinthfistel stets ein Schwindelanfall das Initialsymptom

Digitized by Google
Original from UNIVERSITY OF CALIFORNIA
Generated on 2019-10-24 11:58 GMT / http://hdl.handle.net/2027/uc1.b3252758
Public Domain in the United States, Google-digitized / http://www.hathitrust.org/access_use#pd-us-google

bildet, ist nicht stichhältig. Ich habe selber Fälle von zweifelloser Fistel gesehen, bei denen niemals spontaner Schwindel aufgetreten ist.

II. F. Alt: Demonstration eines Falles von Osteophlebispyämie.

Körner hat zuerst auf eine otogene Pyämie ohne Mitbeteiligung des Sinus aufmerksam gemacht und sie als Pyämie durch Osteophlebitis bezeichnet. Leutert hat diese Erkrankung geleugnet und gemeint, daß immer eine bei der Operation wandständige Thrombose im Sinus vorliege, die bei der Operation übersehen werden könne. Jansen hat eine solche Pyämie als äußerst seltenes Vorkommnis zugegeben.

Ich stelle Ihnen heute ein 18jähriges Mädchen vor, bei dem zweifellos eine solche otogene Osteophlebitispyämie vorliegt. Am 28. VIII. wurde ich zur Pat. pro consilio berufen und erhob, daß seit 5 Jahren eine linkseitige Otorrhöe nach Scharlach bestand. Seit einigen Tagen hohes Fieber, am letzten Tage halbstündiger Schüttelfrost. Mäßige Otorrhöe, Perforation h. o. nicht wandständig, sonst nirgends eine Veränderung im Organismus. Es lag daher nahe, Fieber und Schüttelfrost auf die Ohrerkrankung zu beziehen. Der vorgeschlagene sofortige operative Eingriff wurde abgelehnt. Nach 5 Tagen wurde ich wieder geholt. Wiederholte Schüttelfröste, fast keine Eiterung mehr. Ich nahm die Pat. ins Rudolfsspital auf und ließ noch, da ich die pyämischen Symptome nicht mit Sicherheit auf das Ohr beziehen konnte, eine genaue interne oculistische und gynäkologische Untersuchung vornehmen, welche aber einen negativen Befund ergab. Im Blute wurden Streptokokken nachgewiesen. Bei der Radikaloperation wurde nur eine Schleimhauteiterung im Antrum wahrgenommen. Freilegen des Sinus, der äußerlich unverändert ist, die Incision zeigt keine wandständige Thrombose. Ich war eigentlich über das Operationsresultat unzufrieden.

Die Pat. hatte noch 6 Schüttelfröste, anfangs täglich, später in größeren Intervallen, war dabei aber bei relativ gutem Befunde, hatte guten Appetit und Schlaf. Sie erhielt Elektragolinjektionen und Aspirin. Sie ist vollständig genesen. Im Verlaufe waren Schmerzen im rechten Hüftgelenk, in beiden Kniegelenken aufgetreten und hatte sich — die einzige eitrige Metastase — ein Absceß in der linken Axilla gebildet. Ich glaube, daß die Diagnose eine Osteophlebitispyämie nur aus dem weiteren Verlaufe sich ergeben kann und es entspricht auch dieser Erkrankung, daß die Metastase in den Gelenken bloß in der Axilla zu eitrigen Prozessen geführt hat.

Diskussion.

Politzer: Durch meine privaten und klinischen Fälle bin ich von der Existenz dieser Pyämieform überzeugt. Ich habe Fälle mit diploetischem Warzenfortsatz und kleinen disseminierten Abscessen gefunden, in denen es sich sicherlich um Osteophlebitis gehandelt hat. Auch glaube ich, daß es gerade bei diesen Prozessen zu Metastasen in den Gelenken kommt. Im allgemeinen kann man die Prognose hier günstig stellen. Ich habe in Budapest bei einem Arzt einen solchen Fall gesehen, wo sich ein Absceß am Schlüsselbeingelenk gebildet hat. Ich supponierte eine wandständige Thrombose und lehnte die vorgeschlagene Jugularisunterbindung ab. Der Absceß wurde eröffnet und es trat allmähliche Genesung ein.

Ernst Urbantschitsch: Ich glaube, daß in solchen Fällen die Infektion durch Einwanderung der Mikroorganismen durch den Sinus erfolgt. Ich habe vor 3 Jahren einen ähnlichen Fall beobachtet, in dem einige Wochen

Generated on 2019-10-24 11:58 GMT / http://hdl.handle.net/2027/uc1.b3252758
Public Domain in the United States, Google-digitized / http://www.hathitrust.org/access_use#pd-us-google
Digitized by Google
Original from UNIVERSITY OF CALIFORNIA

nach der Radikaloperation während 8 Tagen kontinuierliches hohes Fieber (40–41°) mit Schüttelfrösten bestand. Es mußte an eine Sinusaffektion gedacht werden. Die Sinusoperation deckte aber keine Thrombose auf. Die Blutuntersuchung ergab Reinkultur von Streptokokken. Auch hier hatten Gelenkschmerzen im linken Schultergelenk bestanden. Da die Streptokokken, die sich im Ohreiter fanden, auch im Blute in Reinkultur nachweisbar waren, also die Bakteriämie offenbar vom Ohr ausging, besteht die Wahrscheinlichkeit der Einwanderung durch den Sinus.

Alexander: Die Gegner der Osteophlebitistheorie meinen, daß die Venen des Warzenfortsatzes zu klein seien, um eine Aussaat zu erzeugen. Es ist schwer, exakte Beweise dagegen zu erbringen. Wohl aber hatten wir Gelegenheit, anatomische Befunde zu erheben, daß unter Umständen diese Venen für die Ausbreitung von Veränderungen von Bedeutung sein können. Ich verweise diesbezüglich auf einen ad exitum gekommenen Fall: Es fand sich Luft im Herzen, es ist also eine Luftaspiration erfolgt. Der Prosektor (Prof. Stoerk) erklärte, daß diese Aspiration auf dem Wege der Venen des Warzenfortsatzes erfolgt sei. Wenn diese Venen groß genug sind, Anlaß zu geben zur Luftaspiration, sind sie auch sicher groß genug, um für eine pyämische Allgemeininfektion die Ursache abzugeben.

Politzer bemerkt, daß zwischen den diploetischen Venen des Warzenfortsatzes und den übrigen Venen des Schläfenbeines außerordentliche Kommunikationen bestehen. Politzer hat eine Kanüle in das diploetische Gewebe eingeführt und blauen Farbstoff eingespritzt; sofort wurden alle Venen des Schläfenbeines gefüllt und bei mäßigem Druck ist auch der Farbstoff in die Sinus abgelaufen.

Bondy: Daß die Pathogenese nicht in allen Fällen die gleiche sein muß, geht aus einem an der Klinik beobachteten Falle hervor, in dem 6 Tage nach Beginn einer akuten Otitis wegen Druckempfindlichkeit des Processus mastoid. und Fieber die Aufmeißelung vorgenommen wurde. Bei der Operation fanden sich nur geringe Schleimhautveränderungen, keine Knochenerkrankungen. Drei Tage später ging die Frau an Sepsis zugrunde. Der Obduktionsbefund ergab neben dem typischen Bilde der Sepsis, daß sämtliche Sinus einschließlich des Bulbus normal waren. Aus dem Herzblut konnte Staphylococcus pyogenes gezüchtet werden. Es bleibt für diesen Fall nur die Annahme einer direkt von der Schleimhaut der Warzenzellen vermittelten Sepsis.

Alexander: Die Fälle, bei denen man selbst bei Exitus Mikroorganismen im Blute nachweisen kann, sind gewiß nicht häufig. Ich habe im Jahre 1903 einen Fall beobachtet, der ebenso verlief, wo ebenfalls die Einbruchspforte unbekannt war, zuletzt ergab sich jedoch eine eitrige Thrombose, ein abnormer Sinus petrosquamosus.

Alt: Ich glaube, daß eine otogene Pyämie durch Osteophlebitis existiert, nur stellt sie ein äußerst seltenes Vorkommnis dar. Die Diagnose dieser Erkrankung kann weder vor noch während der Operation gestellt werden, erst der weitere Verlauf ermöglicht sie.

III. Leidler demonstriert aus der Ohrenabteilung der allgemeinen Poliklinik (Vorstand Dozent Alexander) folgende Fälle:

1. G. W., 59 Jahre alt, Amtsdiener aus Wien. Pat. war stets gesund bis auf leichte, seit ca. 15 Jahren bestehende beiderseitige Schwerhörigkeit mit zeitweisem Ohrensausen. Vor 6 Tagen bekam Pat., bald nachdem er eine Blutwurst gegessen hatte, heftige Üblichkeiten und Fieber, so daß er sich ins Bett

Digitized by Google
Original from UNIVERSITY OF CALIFORNIA
Generated on 2019-10-24 11:58 GMT / http://hdl.handle.net/2027/uc1.b3252758
Public Domain in the United States, Google-digitized / http://www.hathitrust.org/access_use#pd-us-google

legen mußte. Einen Tag nachher bekam Pat. plötzlich eine heftige Schwindelattacke mit Drehung der Gegenstände und Brechreiz. Diese Attacke wiederholte sich, in den nächsten Tagen häufte sich Attacke auf Attacke, bis vor ca. 2 Tagen sich kontinuierlicher Schwindel einstellte. Eine Veränderung des Gehörs sowie des Ohrensausens ist nicht eingetreten.

Die interne Untersuchung des Pat. ergibt als Ausdruck von Arteriosklerose akzentuierten zweiten Aortenton, leichte Verbreiterung des Herzens nach links und stark geschlängelte rigide, periphere Gefäße. Puls 54. Temperatur normal. Hirnnerven außer N. vestibularis normal. Augenhintergrund normal.

Pat. hat eklatante Gleichgewichtsstörungen. Der Gang ist unsicher und breitspurig. Rhomberg positiv. Schwanken beim Stehen und Gehen mit geschlossenen Augen nach links. Hüpfen unmöglich. Beim Drehen des Kopfes nach links Fallen nach rückwärts. Ataktische Störungen bestehen weder in den oberen, noch in den unteren Extremitäten.

Beide Trommelfelle zeigen Narben und Verkalkungen. Hörweite für Konversationssprache rechts 3 *m*, links 4 *m*; für Flüstersprache rechts $^3/_4$ *m*, links $1^1/_2$ *m*. Weber nach rechts, Rinne beiderseits positiv, Schwabach leicht verkürzt. Uhr vom Knochen nicht gehört, hohe Töne verkürzt. Die Untersuchung des Vestibularapparates ergibt nun, daß das linke Ohr weder auf Drehung auf dem Drehstuhl, noch auf Ausspritzen mit kaltem Wasser reagiert, während die galvanische Reaktion erst bei 10 MA. eintritt. Der Vestibularapparat des rechten Ohres ist vollkommen intakt: 35° Drehnystagmus, prompte Reaktion auf kaltes Wasser, galvanische Reaktion bei 3 MA. Es besteht ferner spontaner rotatorischer Nystagmus nach rechts beim Blick geradeaus und nach rechts.

Es handelt sich in diesem Falle um eine isolierte, akute Erkrankung des linken Vestibularapparates. Die Ätiologie der Erkrankung ist nicht mit Sicherheit zu eruieren. Gegen die Wurstvergiftung, bei welcher häufig Kernerkrankungen von Hirnnerven beobachtet werden, spricht der Mangel an sonstigen Symptomen. Gegen die rheumatische Erkrankung spricht die Beschränkung auf einen einzigen Nerven. In Betracht käme noch eine Embolie eines kleinen, zum Labyrinth führenden Gefäßes auf arteriosklerotischer Basis. Auch über den anatomischen Sitz der Erkrankung kann man keine bestimmte Behauptung aufstellen. Gegen eine zentrale (Kleinhirn-) Erkrankung spricht der Charakter des Nystagmus, die Einseitigkeit und der Mangel an Ataxie. Gegen die Kernerkrankung spricht die vollkommene Isoliertheit der Lähmung. Es dürfte sich also um eine Erkrankung des Nerven- und Endapparates handeln mit fast vollkommener Aufhebung (galvanische Reaktion bestand noch) der Funktion.

IV. Fall 2 betrifft eine 24jährige Frau, welche durch eine akute Exacerbation einer alten chronischen Mittelohrentzündung links eine Sinusthrombose und Extraduralabsceß der hinteren Schädelgrube bekam. Während nun die Pat. am Beginne dieser letzteren Erkrankung ein Gehör von 6 *m* Konversationssprache und 4 *m* Flüstersprache hatte, ist während der ersten Tage der Exacerbation das Gehör sprungartig in 2 Tagen auf 0 gesunken, so daß Pat. am Tage der Operation, also ca. 8 Tage nach Beginn, bereits die Zeichen vollkommener Taubheit zeigte, d. h. sie hörte weder Konversation noch Flüstersprache (da auch das andere Ohr schwerhörig ist), hört a_1 nach Bezold nicht und hört durch den Hörschlauch nur Konversations-

Digitized by Google
Original from UNIVERSITY OF CALIFORNIA
Generated on 2019-10-24 11:58 GMT / http://hdl.handle.net/2027/uc1.b3252758
Public Domain in the United States, Google-digitized / http://www.hathitrust.org/access_use#pd-us-google

sprache mit Fehlern. Der Vestibularapparat war damals noch intakt. Heute, also ca. 4 Wochen nach Beginn der Erkrankung, ist auch die Funktion des Vestibularapparates erloschen. Da diese Zerstörungen des inneren Ohres ohne manifeste Symptome (wie Schwindel, Nystagmus, Fieber etc.) eingetreten sind, so muß man annehmen, daß es sich um eine nicht auf eitriger Basis eingetretene akute Degenerationsatrophie des inneren Ohres handelt, eine Erkrankung, die bereits einige Male im Anschluß an Radikaloperation (vgl. darüber die Arbeit von Brown, Arch. f. Ohrenheilk., 1909) an unserer Abteilung beobachtet wurde.

V. Der dritte Fall betrifft ein 24jähriges Mädchen, welches wegen chronischer Eiterung seit frühester Kindheit, Kopfschmerzen und Schwindel behufs Radikaloperation auf die Poliklinik aufgenommen wurde. Die Untersuchung ergab am äußeren Ohr normale Verhältnisse, Trommelfell und Hammer erhalten und an die innere Paukenhöhlenwand adhärent, die laterale Attikwand und ein Teil der oberen Gehörgangswand vollkommen zerstört. Von dieser Gegend kam reichlich fötider Eiter. Im Attik Granulationen. Wiederholte Untersuchung des Eiters auf Cholesteatom (Cholestearinkristalle, Epithelschuppen) blieb negativ. Hörweite und Stimmgabelbefund entsprachen einem hochgradigen Schalleitungshindernis ohne Mitbeteiligung des inneren Ohres. Die Totalaufmeißelung ergab nun ein den ganzen Warzenfortsatz einnehmendes, nach außen abgeschlossenes, walnußgroßes Cholesteatom. Dasselbe hatte die Dura der hinteren Schädelgrube und den Sinus in circa Kronenstückgröße freigelegt. Dura war leicht granulierend. Dieses Cholesteatom war nun gegen das Antrum vollkommen durch sklerotischen, dicken, offenbar neugebildeten Knochen abgeschlossen. Nach Abmeißelung desselben fand sich ein kleines Antrum und ein sehr hoher Attik vor, beide mit Polypen und Eiter gefüllt. Die Dura der mittleren Schädelgrube lag über dem Attik frei. Cholesteatom war hier nirgends zu finden. Am lateralen Bogengang Exostosen. Es handelt sich hier also um ein gegen die Mittelohrräume durch neugebildeten Knochen vollkommen abgeschlossenes Cholesteatom. Gegen die eventuelle Annahme eines angeborenen Cholesteatoms spricht die chronische Mittelohreiterung.

Diskussion.

Bárány bemerkt, daß der Nystagmus des Pat. für die Annahme einer akuten Labyrinthzerstörung zu gering ist. Ebenso spricht die von Leidler zugegebene wechselnde Stärke des Nystagmus gegen die Labyrinthzerstörung, da ein solcher Wechsel bei Labyrinthzerstörung nicht zu beobachten ist. Bei peripherer Labyrinthzerstörung müßte ein kontinuierlicher Nystagmus allmählich an Stärke abnehmen, bei zentraler Erkrankung ein gleich starker Nystagmus lange Zeit zu beobachten sein. Keines von beiden ist hier der Fall. Da Pat. außerdem angibt, daß er schon seit 10 Jahren an Schwindelanfällen leidet, ist wohl anzunehmen, daß bei einem peripher zerstörten Vestibularapparate Schwindelanfälle auf arteriosklerotischer Basis bei diesem Pat. vorliegen. Bárány erwähnt sodann die Erkrankung einer auf der Ohrenklinik bediensteten Wärterin, welche im Sommer zunächst mit leichtem Schwindel und Nystagmus erkrankte, welch letzterer nach einigen Tagen in einen starken kontinuierlichen rotatorischen und horizontalen Nystagmus nach links überging. Gleichzeitig trat eine leichte Schwäche des l. Abducens und Doppeltsehen auf, auch eine ganz minimale Ataxie der r. o. Extremität. Reaktion auf der r. Seite stark herabgesetzt, aber deutlich vorhanden. Die Gleichgewichtsstörungen hatten cerebel-

Digitized by Google
Original from UNIVERSITY OF CALIFORNIA
Generated on 2019-10-24 11:58 GMT / http://hdl.handle.net/2027/uc1.b3252758
Public Domain in the United States, Google-digitized / http://www.hathitrust.org/access_use#pd-us-google

laren Charakter, ließen sich durch Kopfdrehen nicht in der für vestibulare Störungen charakteristischen Weise in ihrer Richtung verändern. Als Ursache kam nur der Genuß von Wurst in Betracht. Pat. hat aber keine Darmstörungen dabei gehabt. Nach mehreren Monaten trat volle Heilung ein.

Alexander: Ich möchte ergänzend bemerken, daß die Bedeutung des Falles in folgendem gelegen ist: Wenn jemand im Verlaufe einer chronischen Mittelohreiterung ertaubt, bleibt die Möglichkeit vorhanden, daß als Fernwirkung der Eiterung ein degenerativer Prozeß oder eine zirkumskripte Eiterung im Labyrinth auftritt. Die Unsicherheit in der Terminologie ist sehr maßgebend für die Frage überhaupt.

Es zeigt sich bei der Untersuchung von Operierten ungemein häufig, daß postoperative Degenerationen im Labyrinth einsetzen. Wir können diese „postoperativen" Fälle eher verwerten, weil die Labyrinthveränderungen sich hier unter unseren Augen entwickeln und unter unseren Augen ablaufen. Der Fall reicht mit den Anfängen weiter zurück, er ist schon vorher ertaubt gewesen. Die Ertaubung ist aber gewiß als Folge einer Mittelohreiterung mit akut einsetzenden Erscheinungen entstanden. In diesen 4—5 Tagen war der Vestibularriß als der widerstandsfähigere Teil noch intakt. Nachher ist er auch zugrunde gegangen. Jetzt besteht ein total unerregbares Labyrinth.

Bárány bemerkt, daß das Granulationspolster in diesem Falle sehr dick ist; auf diese Weise kann die calorische Reaktion ausbleiben, wie Bondy es in einem Falle vor einigen Tagen beobachtet hat. Es wäre dieser Fall bemerkenswert, weil nie Schwindel aufgetreten ist. Ich habe das nie gesehen, daß eine totale Zerstörung des Vestibularapparates ohne Spur von Nystagmus und Schwindel auftritt. Ob die Behauptungen in der Literatur richtig sind, muß noch sehr genau geprüft werden. Der Drehnystagmus ist ja nicht so sehr verläßlich, er gestattet nur Wahrscheinlichkeitsschlüsse. Es wäre gerade die Prüfung des galvanischen Nystagmus in diesem Falle wichtig gewesen, die aber nicht vorgenommen wurde. In dem von Bondy beobachteten Falle war vom Gehörgang kein calorischer Nystagmus zu erzielen. Die Labyrinthwand war von einer dicken Narbenmasse bedeckt, außerdem bestand aber eine retro-aurikuläre Fistel und von hier aus ließ sich ein kräftiger calorischer Nystagmus auslösen. Der Fall ist auch bemerkenswert, weil die Drehreaktion hier vollständig versagte, indem sie Zahlen ergab wie bei Labyrinthzerstörung.

Gomperz kann die Prognose nach Radikaloperation nicht so ungünstig stellen wie Alexander. Er verfügt zwar nicht über eine so große Reihe von radikal operierten Fällen wie Alexander, muß aber sagen, daß in seinem schon mehrere Jahre weiter beobachteten Fällen keine Ertaubung eingetreten ist und Fälle von Verschlechterung auch zu den größten Seltenheiten gehören.

Alexander: In den Fällen, in denen es unter dem Einflusse einer nicht eitrigen Entzündung (Degeneration des Labyrinthes) zu einer Vernichtung der Erregbarkeit kam, habe ich an dem operierten Material nie einen bedeutenderen Schwindelanfall beobachtet, trotzdem es sich um Fälle handelt, die erwiesenermaßen mit vollständig normaler Erregbarkeit gekommen waren. Nach zwei bis drei Monaten zeigten sich die Degenerationserscheinungen. Die Patienten hatten einen geringen Labyrinthschwindel. Jedenfalls sind diese Fälle von den Fällen von Labyrintheiterung leicht zu unterscheiden.

Ich möchte daher nicht sagen, daß der vorliegende Fall ein Beispiel dafür ist, daß die vollständige Aufhebung der Erregbarkeit ohne jeden

Digitized by Google
Original from UNIVERSITY OF CALIFORNIA
Generated on 2019-10-24 11:58 GMT / http://hdl.handle.net/2027/uc1.b3252758
Public Domain in the United States, Google-digitized / http://www.hathitrust.org/access_use#pd-us-google

Schwindel erfolgen kann, sicher aber ist, daß kein typischer Schwindelanfall vorhanden war, wie er beim Eitereinbruch ins Labyrinth stets erfolgt.

Frey: In diesem Falle scheint mir die Tatsache interessant, daß offenbar durch die vom Cholesteatom induzierte Osteosklerose das Antrum vollständig von den pneumatischen Räumen des Warzenfortsatzes abgestoßen wurde. Einen solchen Fall habe ich selbst kürzlich beobachtet, über den ich demnächst mehr zu berichten haben werde. Es handelte sich um ein primäres Cholesteatom der hinteren Schädelgrube, das einen großen Teil des Proc. mast. konsumiert hatte und bei dem das intakte Antrum vom Warzenfortsatz durch einen soliden Knochenwall vollständig abgetrennt war. Ein solches Vorkommnis bestärkt sogar die Annahme der Existenz primärer Cholesteatome.

VI. Braun: Über einen Fall von Turmschädelbildung mit Atresie des knorpeligen Gehörganges. Aus der Ohrenabteilung des Mariahilfer Franz-Josef-Ambulatoriums (Vorstand: Dozent Dr. Frey).

6jähriger Knabe, seit Juli in Beobachtung mit deutlicher Turmschädelbildung, eine durch frühzeitige Verknöcherung der Sutura sagittal. et coronar. bedingte Änderung der Wachstumsrichtung des Schädels, charakterisiert durch Raumverengung in der vorderen und mittleren Schädelgrube, in schweren Fällen mit Hirndruck, Stauungspapille und schließlich Sehnervenatrophie vergesellschaftet. Diese Raumverengung wird kompensiert durch eine gleichmäßige Hebung der Calotte und, falls diese nicht genügt, tritt dann eine Ausdehnung des Schädels im unteren Abschnitte ein. So kommt dann die auffallende Verbreitung der Temporalgegend zustande. Auch in diesem Falle besteht eine auffallende Höhe, Breite und Kürze des Schädels. Die Röntgenplatte zeigt den Schädel intakt, den Knochen ziemlich dünn, die Raumverengung zeigt sich durch den deutlich hervortretenden Impressiones digitatae. Im Felsenbein zeigt sich seine Lichtung, die dem knöchernen Gehörgang entspricht, von etwa 6—8 *cm*, darin die kleinere Lichtung des inneren Gehörganges. Die pneumatischen Räume des Mittelohres sind reichlich, ziemlich ausgedehnt und vollkommen lufthaltig. Die Otoskopie ergibt links eine hochgradige Verengerung des knorpeligen Gehörganges, die schließlich zu einer ganz kleinen Lücke wird, während rechts ein spaltförmiger, auch für die Sonde nicht weiter passierbarer Abschluß zustande kommt. Die Gehörfunktion bis auf eine leichte Herabsetzung der Luftleitung ungestört. Auffallend ist hier noch der breite und flache harte Gaumen und die Weite der Nasengänge (adenoide Vegetationen von vorn sichtbar), die sich dem chamaeprosopen Typus nähert. Keine vorausgegangene Ohrerkrankung. Daß hier die Turmschädelbildung für die wohl angeborene Gehörgangsanomalie verantwortlich zu machen ist, dafür spricht die Beobachtung von anthropologischer Seite, die bei den künstlich erzeugten turmschädelähnlichen Bildungen der alten peruanischen Schädelformen neben Exostosenbildung hochgradige Verengerungen im knöchernen Gehörgangsteil feststellen konnte.

VII. F. Heschl: Ein Fall von Perichondritis tuberculosa auriculae. Aus der Ohrenabteilung des Kaiser Franz Josef-Ambulatoriums (Vorstand *Dozent Dr.* Hugo Frey).

In der *Junisitzung* hatte Herr Dozent Frey Gelegenheit, einen Fall von Tuberkulom des Ohrläppchens zu demonstrieren.

Der Fall betraf ein 23jähriges Mädchen, welches im Alter von 14 Jahren wegen einer Geschwulst an der linken Halsseite — offenbar tuberkulöser Natur — operiert wurde. Es entleerte sich Eiter und es dauerte 3—4 Jahre, bis diese Eiterung ausheilte. Nach 2jährigem Bestande dieser Eiterung, also

Digitized by Google
Original from UNIVERSITY OF CALIFORNIA
Generated on 2019-10-24 11:58 GMT / http://hdl.handle.net/2027/uc1.b3252758
Public Domain in the United States, Google-digitized / http://www.hathitrust.org/access_use#pd-us-google

mit 16 Jahren, trat eine kleine Geschwulst am linken Ohrläppchen auf, die nach 4jährigem Bestande operativ entfernt wurde. Ein Jahr später begann wieder im selben Ohrläppchen eine Geschwulst zu wachsen, die im Juni d. J., also nach 2jährigem Bestande operiert wurde. Bei der mikroskopischen Untersuchung erwies sich diese Geschwulst als ein Tuberculom.

Die Pat. war sonst gesund. Es mußte in diesem Falle also eine Infektion von außen, von der damals bestandenen Drüseneiterung am Halse angenommen werden.

Heute habe ich die Ehre, abermals einen Fall von tuberkulöser Erkrankung der Ohrmuschel vorzustellen. Es handelt sich um ein 13 Monate altes, mikrocephales, schwer rachitisches Kind. Es besteht disseminierte Tuberkulose der Lunge, vorwiegend linkseitig; am rechten Oberarm findet sich ein Hauttuberkulid mit der dazu gehörigen Drüseninfiltration.

Die rechte Ohrmuschel ist abstehend und zeigt an ihrer konkaven Seite in ihrem mittleren Drittel eine mäßige diffuse Schwellung, wodurch die Konturen verwaschen erscheinen, mit livider Verfärbung der Haut.

An der Rückseite ist an derselben Stelle eine deutliche Schwellung von etwa Kleinnußgröße, derb, mit livider Haut, an einer Stelle exulceriert und mit Borken bedeckt, nicht druckempfindlich.

Der Gehörgang ist beiderseits diffus verengt, aus der Tiefe kommt dünnes, übelriechendes Sekret, wohl auch tuberkulöser Natur.

Auf Grund der klinischen Symptome muß ich diese Erkrankung als eine Perichondritis tuberculosa auriculae ansprechen.

Aus der Anamnese erfahren wir, daß der Tumor bereits seit einigen Monaten beobachtet wird, während die Otorrhöe erst seit einigen Wochen bemerkt wird. Diese Anamnese spricht gegen die naheliegende Annahme, daß die Infektion von außen her, durch das otorrhoische Sekret, erfolgt ist; es muß vielmehr aus den Umständen des Falles angenommen werden, daß die Infektion auf dem Blutwege erfolgt ist.

Von einer operativen Behandlung muß wegen des Allgemeinzustandes abgesehen werden. Die Demonstration dieses Falles hat den Zweck, einen Beitrag zur — bisher noch recht spärlichen — Literatur der tuberkulösen Ohrmuschelerkrankungen zu liefern.

VIII. O. Bénesi. 43jährige Pat. aus der Ohrenabteilung der Allgemeinen Poliklinik (Dozent G. Alexander): Paralabyrinthitis mit Bogengangsfistel.

Seit dem 8. Lebensjahre nach Scharlach Eiterung im linken Ohr, die allmählich zur vollständigen Ertaubung führte; nie Schwindelanfälle; zeitweilig Kopfschmerzen in der linken Stirne und Schläfe. Vor zwei Jahren akute Mittelohrentzündung rechts, die ohne Eiterung ausheilte. Seit einiger Zeit bemerkte Pat. kurzdauerndes Schwindelgefühl beim raschen Bücken und beim Blick nach aufwärts. Am 16. Oktober plötzlich Drehschwindel mit gleichzeitigem Erbrechen wässeriger und schleimiger Massen. Seither konstant Schwindel, so daß Pat. nicht allein gehen kann.

Status praesens: 8. November 1909. Rechts: Trübes, glanzloses Trommelfell. Links: Gehörgang von fötidem Eiter erfüllt; totale Destruktion des Trommelfelles, granulierende Paukenhöhlenschleimhaut.

Funktionsprüfung des cochlearen Teiles: Rechts 12 *m* C. Spr., hohe und tiefe Töne normal. Weber zur gesunden Seite; Schwabach normal: Rinne positiv; Uhr K. pos.

Digitized by Google
Original from UNIVERSITY OF CALIFORNIA
Generated on 2019-10-24 11:58 GMT / http://hdl.handle.net/2027/uc1.b3252758
Public Domain in the United States, Google-digitized / http://www.hathitrust.org/access_use#pd-us-google

Links absolut taub (Hörschlauch, Stenger).

Vestibularapparat beiderseitig calorisch, galvanisch und nach Drehung gleiche normale Erregbarkeit.

Beim Blick nach rechts rotatorischer Spontannystagmus nach rechts. Fistelsymptom links, bei Kompression rotatorischer Nystagmus nach links, bei Dekompression nach rechts.

Hochgradige Gleichgewichtsstörungen.

Diagnose: Chronische Mittelohrentzündung; nicht eitrige Paralabyrinthitis mit Fistel (wahrscheinlich) im lateralen Bogengang. Indikation mit Rücksicht auf die normale Erregbarkeit des nicht akustischen Apparates; Radikaloperation.

Operation am 10. November 1909 (Dozent Alexander). Knochen sklerotisch; im Antrum haselnußgroßes Cholesteatom; am lateralen Bogengang eine trichterförmige, 1 *mm* tiefe, 3 *mm* breite Fistel mit schwarz verfärbtem Inhalt. Ausräumung der allenthalben granulierenden Schleimhaut; Plastik nach Panse; Wundversorgung.

Decursus: In den folgenden drei Tagen heftiger Schwindel; horizontaler und rotatorischer Nystagmus nach rechts beim Blick nach rechts. Temperatur normal. Am 4. Tag Schwindel schwächer; Pat. kann das Bett verlassen. Das Schwindelgefühl nahm immer mehr ab; die Wunde heilt normal; Pat. fühlt sich wohl und verläßt am 20. November zur weiteren ambulatorischen Behandlung das Spital.

Die am 27. November vorgenommene Untersuchung ergibt calorisch und galvanisch normale Erregbarkeit; kein Fistelsymptom.

Es handelt sich hier um eine chronische Eiterung mit totaler Ertaubung; der nicht akustische Apparat normal erregbar.

Anatomisch wäre der Fall in der Weise zu erklären, daß es auf Basis der chronischen Eiterung zu einem degenerativen Prozeß kam, der sich zunächst auf den cochlearen Teil des Labyrinthes beschränkte und zur allmählichen Ertaubung führte. Wir haben in den von Alexander zuerst beschriebenen postoperativen Ertaubungen Analoga. Dr. Cl. M. Brown hat als Aspirant der Ohrenabteilung des Herrn Dozenten Alexander eine größere Anzahl von postoperativen Ertaubungen ausführlich beschrieben (Arch. f. Ohrenheilk., 1909). Die von Alexander vorgenommene histologische Untersuchung derartiger Fälle führte ihn zu dem Schlusse, daß es sich um einen degenerativen, nicht eitrigen Prozeß im Labyrinthe handelt. Ein ähnlicher Prozeß dürfte sich auch bei den Fällen abspielen, die im Verlauf einer chronischen Eiterung ohne vorhergegangene Operation ertauben und bei welchen wir, da sie sich der klinischen Beobachtung meist entziehen, nur den schließlichen Effekt des Degenerationsprozesses — die Ertaubung — konstatieren können. Histologisch sind diese Prozesse bisher noch nicht beschrieben.

Im weiteren Verlauf der Eiterung unseres Falles kam es zu Paralabyrinthitis mit Fistelbildung am lateralen Bogengang.

Die Paralabyrinthitis hat zu keiner Vereiterung des Labyrinthes geführt, wie die positiv erhaltene Erregbarkeit des Vestibularapparates zeigt. Durch die Operation wurde die Fistel zur Heilung gebracht; die Schwindelanfälle sistierten.

Prognostisch läßt sich sagen, daß erfahrungsgemäß die Degeneration im Labyrinth fortschreitet und schließlich zur Unerregbarkeit des statischen Apparates führen wird.

Digitized by Google
Original from UNIVERSITY OF CALIFORNIA
Generated on 2019-10-24 11:58 GMT / http://hdl.handle.net/2027/uc1.b3252758
Public Domain in the United States, Google-digitized / http://www.hathitrust.org/access_use#pd-us-google

Der Effekt der Operation für die Patientin ist jedenfalls ein sehr günstiger, da sie von ihren Beschwerden (Schwindel, Eiterung) befreit ist und die schließliche Funktionslosigkeit des Vestibularapparates nicht mit Ausfallserscheinungen verbunden ist, die ihr zu Bewußtsein kommen.

Es ist noch von Bedeutung, das weitere Schicksal von ausgeheilter Paralabyrinthitis mit Fistel zu verfolgen. Vereinzelte derartige Fälle sind mehr weniger kurze Zeit nach der Operation von Bondy und Neumann vorgestellt worden. Das Labyrinth war erregbar, das Hörvermögen erhalten. Alexander verfügt dagegen über die Erfahrung des Dauerresultates derartiger Fälle und gelangte dadurch zur Ansicht, daß man prinzipiell eine Trennung in zwei Gruppen vornehmen muß, je nachdem Paralabyrinthitis und Labyrinthfistel im Verlauf einer akuten oder chronischen Eiterung eintritt. In beiden Fällen gelangt die Fistel nach der Mittelohroperation (in akuten Fällen Antrotomie, in chronischen Fällen Radikaloperation) zur Heilung. In akuten Fällen bleibt das Labyrinth auch späterhin intakt (gutes Hörvermögen; erhaltene Erregbarkeit des nicht akustischen Labyrinthes). Dagegen in Fällen von chronischer Mittelohreiterung mit Paralabyrinthitis und Fistelbildung tritt allmähliche Ertaubung und Erlöschen der Erregbarkeit des nicht akustischen Labyrinthes ein. Es handelt sich hier nach der Ansicht von Alexander um einen Degenerationsprozeß, der wahrscheinlich mit bindegewebiger Neubildung verbunden ist und der in seinen Anfängen in den chronischen Fällen weit vor die Zeit der Operation und auch der Paralabyrinthitis verlegt werden muß. Es lassen sich ja in einer großen Anzahl von Fällen von chronischer Mittelohreiterung, auch ohne daß besondere klinische Labyrinthsymptome aufgetreten wären, geringgradige degenerative Veränderungen in Form von Nervenatrophie und bindegewebiger Neubildung nachweisen. Unter dem Einfluß der Paralabyrinthitis und des Operationstraumas nehmen diese Veränderungen, wie Brown ausführt, zu und führen schließlich zur Ertaubung und zum Erlöschen der Erregbarkeit des nicht akustischen Apparates.

Diskussion.

Alexander: Ich möchte ergänzend bemerken, daß das Besondere des Falles darin gelegen ist, daß er von vornherein Symptome gibt, die auf Labyryntheiterung schließen lassen: Taubheit, Schwindel und Fistel. Die erhaltene Erregbarkeit spricht aber gegen Eiterung. Das Wesentliche ist demnach, wie die Taubheit zu erklären ist. Wir haben gefunden, daß, wenn die Patienten sich halbwegs beobachten, daß die Taubheit immer apoplektiform eingetreten ist. So konnten wir auch hier die Diagnose machen, daß nicht eine Labyrintheiterung vorliegt, sondern eine Perilabyrinthitis mit Fistelbildung. Es sind von den Kollegen Bárány, Ruttin und Neumann Fälle mit erhaltenem Hörvermögen und Fistel hier vorgestellt worden. Ein auffallender Unterschied besteht zwischen akuter Mittelohreiterung, mit Labyrinthfistel und chronischer Mittelohreiterung mit Labyrinthfistel. Die akuten heilen aus und die Funktion bleibt normal. (Ich verfüge über zwei Fälle mit erhaltenem guten Hörvermögen, 1 Fall der Klinik und 1 Fall der Poliklinik.) Dagegen sind die chronischen Fälle alle reaktionslos geworden. Wenn wir auch nicht eine eitrige Metastase oder eine Fortsetzung der Eiterung annehmen, bleibt doch bei akuten Fällen der gute Ausgang charakteristisch, bei den chronischen ist anfänglich der Verlauf wie bei den akuten, doch zeigt sich später volles Erlöschen der Funktion des Labyrinthes.

Generated on 2019-10-24 11:58 GMT / http://hdl.handle.net/2027/uc1.b3252758
Public Domain in the United States, Google-digitized / http://www.hathitrust.org/access_use#pd-us-google
Digitized by Google
Original from UNIVERSITY OF CALIFORNIA

IX. Ernst Urbantschitsch: Aktinomykose des Felsenbeins. Die 24jährige Frau, die ich Ihnen vorstelle, erkrankte anfangs Juli 1909 an einer linkseitigen Kieferentzündung, für die möglicherweise eine Zahnextraktion ätiologisch geltend gemacht werden könnte. Es traten Entzündungserscheinungen mit Fistelbildungen an der Wange auf, weshalb Pat. im September in Krakau operiert wurde. Wegen Fortschreitens der Erkrankung suchte sie am 4. XI. die Klinik Hochenegg auf. Es bestand damals Ödem der Kiefergegend mit zahlreichen eiternden Fisteln. Wegen Eiterausfluß aus dem Ohre wurde die Pat. der Ohrenklinik überwiesen. Der linke Gehörgang zeigte sich mit Eiter erfüllt, keine Perforation, dagegen in der hinteren oberen knöchernen Gehörgangswand eine kleine Knochenfistel mit kleinen Granulationen umsäumt, in den Proc. mast. führend. Bei Druck auf denselben dringt hier Eiter hervor. Retroauriculär im oberen Teile des Warzenfortsatzes Druckempfindlichkeit und Ödem, eine kronengroße, usurierte Stelle des Knochens, Fluktuation. Funktionsprüfung normal.

Die Fieberlosigkeit, der Mangel an wesentlichen Schmerzen bei fast intakter Paukenhöhle ließen auf eine besondere Art der Erkrankung schließen, weshalb Urbantschitsch eine Probepunktion der retroauriculären Stelle vornahm. Dieselbe ergab typische Aktinomykose.

Der Fall ist in zweifacher Hinsicht interessant. Erstens wegen der außerordentlichen Seltenheit von Atinomykose des Felsenbeins (bisher sind meines Wissens nur 6 Fälle publiziert). Zweitens weil auf der Klinik Hochenegg trotz genauester Untersuchung im primären Herd keine Aktinomycesdrusen nachgewiesen werden konnten, wogegen im sekundären Herd solche relativ leicht zu finden waren. Über den postoperativen Verlauf werde ich später berichten.

X. Bárány: Zur Differentialdiagose zwischen cerebellaren und hysterischen Gleichgewichtsstörungen.

Bárány demonstrierte einen Pat., der vor einem Jahre auf der Poliklinik wegen Labyrintheiterung operiert wurde. Nachher verlor er die vorher bestandenen Gleichgewichtsstörungen. Vor 6 Wochen Scharlach. Im Anschluß daran entwickelte sich allmählich das heutige Bild. Pat. kann ohne Unterstützung nicht stehen, sondern fällt stets nach links und hinten um. Die Richtung des Falles läßt sich durch Veränderung der Kopfstellung nicht beeinflussen. Spontaner Nystagmus mäßigen Grades nach beiden Seiten, also keine Beziehung zwischen Richtung des Nystagmus und Richtung des Fallens. Durch Ausspritzen des gesunden Ohres mit kaltem Wasser wird das Fallen nicht beeinflußt. Leichte Ataxie der oberen Extremität der kranken Seite, Adiadokokinesis (Babinsky) der kranken Seite, das heißt Pat. kann abwechselnde Pronation und Supination mit dem linken Vorderarm nicht entsprechend ausführen, während dies rechts ganz gut gelingt. Pat. macht im allgemeinen keinen schwerkranken Eindruck, ist witzelnder Stimmung. Kopfschmerzen, die sich suggestiv beeinflussen lassen, wie Pat. überhaupt anscheinend Suggestionen sehr zugänglich ist. Angedeutet ist eine Hypästhesie der kranken Seite. Sonstige hysterische Stigmata fehlen. Wie ich bereits auf dem Budapester Kongreß bemerkt habe, unterscheiden sich die cerebellaren Gleichgewichtsstörungen von den vestibulären dadurch, daß die Richtung des Fallens von der Stellung des Kopfes unabhängig ist und auch mit dem bestehenden Nystagmus in keine Beziehung gebracht werden kann. Außerdem habe ich gefunden, daß Kleinhirnkranke bei experimenteller Herrorrufung vestibulärer Reaktionsbewegungen Störungen im Ablaufe derselben insoferne zeigen, als auch bei diesen Reak-

Digitized by Google
Original from UNIVERSITY OF CALIFORNIA
Generated on 2019-10-24 11:58 GMT / http://hdl.handle.net/2027/uc1.b3252758
Public Domain in the United States, Google-digitized / http://www.hathitrust.org/access_use#pd-us-google

tionsbewegungen Störungen im Ablaufe derselben insofern zeigen, als auch bei diesen Reaktionsbewegungen die Richtung des Fallens sich nicht in typischer Weise durch Veränderung der Kopfstellung beeinflussen läßt. Ich habe seither eine größere Zahl von Kleinhirnkranken untersucht und das Symptom recht häufig bestätigt gefunden.

Was nun die Erklärung dieses Symptoms betrifft, so sind hierbei die Veränderungen des Deitersschen Kernes zunächst in Betracht zu ziehen. Damit die Veränderung der Kopfstellung während des Bestehens eines vestibulären Nystagmus einen Einfluß auf die Veränderung der Fallrichtung gewinne, müssen Verbindungen von der tiefen Sensibilität des Halses zu den Kernen bestehen, in welchen der reflektorische Einfluß des Nervus vestibularis auf die Körpermuskulatur sich geltend macht. Hier käme zunächst der Deiterssche Kern in Betracht. Bekannt ist, daß der Nervus vestibularis innige Verbindungen mit dem Deitersschen Kerne hat und daß von diesem Kern in das Rückenmark Fasern zu den Vorder- und Seitenhörnern ziehen, die auf die Innervation der Körpermuskulatur Einfluß ausüben können. Was aber nun die Beziehungen des Deitersschen Kernes zu der tiefen Sensibilität des Nackens betrifft, so ist es unmöglich, daß dieser Kern für sich das Zentrum darstellt, indem die Auslösung der Reaktionsbewegungen bei vestibulären Reizen zustandekommen. Wir müssen also nach einem anderen Zentrum Umschau halten. Es ziehen vom Deitersschen Kern zahlreiche Bahnen in das Kleinhirn, die tiefe Sensibilität des Halses besitzt reichliche Verbindungen mit den Kleinhirnkernen und rückläufige Fasern begeben sich vom Kleinhirn zum Deitersschen Kern. Wir dürfen daher annehmen, daß im Kleinhirn alle die verlangten Bahnen zusammentreffen, um die bei vestibulären Reizen auftretenden Reaktionsbewegungen auszulösen. Es ist daher begreiflich, daß bei Kleinhirnerkrankung Störungen in diesen Reaktionsbewegungen sich zeigen werden, namentlich auch der vestibulären Reize.

Was aber den vorgestellten Fall betrifft, läßt sich deshalb eine sichere Diagnose nicht stellen, weil bei ihm bei vestibulären Reizen überhaupt kein Einfluß auf das spontane Fallen beobachtet werden kann. Es ist ja bekannt, daß häufig die bei starken vestibulären Reizen auftretenden Reaktionsbewegungen ganz minimale sind, insbesondere aber nach Labyrinthoperation. Zufällig haben wir es hier mit einem solchen Falle zu tun und infolgedessen kann auch die genaue Untersuchung der vestibulären Gleichgewichtsstörungen eine Differentialdiagnose nicht herbeiführen.

Diskussion.

Alexander: Je mehr Fälle man genau untersucht, desto eher kann man feststellen, daß die seitliche Abweichung nur in den ersten Tagen nach Auftreten der Störung vorhanden ist. Später können die Patienten es so machen, wie sie wollen. Meine letzte Beobachtung betrifft eine Patientin mit Acusticustumor, der von Zeit zu Zeit auf die Poliklinik bestellt und dann demonstriert wird. Erst war er ein klassisches Objekt für Demonstration von Gangstörungen, später wurde er immer schlechter: Er kennt seine Fallrichtung und kompensiert bald zu wenig, bald zu viel. Das einzig Charakteristische in allen Fällen ist die Störung des Flankenganges. Dieses Symptom hat mich nie im Stich gelassen. Bei dem Pat. würde ich auf die Fallrichtung außerdem aus folgendem Grund gar keinen Wert legen. Pat. wurde von mir auf meiner Abteilung operiert (Labyrinthoperation). Er verblieb an der Poliklinik bis zur

Digitized by Google
Original from UNIVERSITY OF CALIFORNIA
Generated on 2019-10-24 11:58 GMT / http://hdl.handle.net/2027/uc1.b3252758
Public Domain in the United States, Google-digitized / http://www.hathitrust.org/access_use#pd-us-google

vollendeten Heilung und wurde später Badewärter auf der Abteilung des Hofrates Winternitz. In meinen Kursen habe ich den Pat. wiederholt demonstriert. Hierdurch und durch den unausgesetzten Verkehr mit Nervenleidenden ist er derzeit in den Angaben über seine eigene Krankheit nicht nur unverläßlich: er ahmt Symptome nach und übernimmt sie auch durch Suggestion. Bei dem Fall Báránys vermisse ich noch Angaben über die feinere Motilität der Bulbi und den Augenhintergrund. Ich glaube, daß, wenn der Flankengang gut ist, keine Veränderungen im Augenhintergrunde bestehen und die Motilität der Bulbi vollständig normal ist, kein Anlaß zur Annahme eines Kleinhirnabscesses vorliegt.

Berliner otologische Gesellschaft.

Sitzung vom 15. Januar 1909.

Vorsitzender: Herr Passow. Schriftführer: Herr Schwabach.

Vor der Tagesordnung: Herr Wagener: Demonstration einer Patientin, bei welcher die Diagnose Kleinhirnbrückenwinkeltumor gestellt ist. Seit mehreren Monaten besteht Kopfschmerz und Schwerhörigkeit rechts und zeitweise geringes Sausen. In den letzten Wochen starke Herabsetzung des Sehvermögens. Die Untersuchung ergibt normalen Trommelfellbefund beiderseits. Flüstersprache wird rechts am Ohr gehört, Weber wird nach links lateralisiert, Rinne ist negativ. Es besteht rhythmischer spontaner Nystagmus nach rechts, der kalorische Nystagmus ist rechts negativ, links unsicher. Galvanische Reizung (Anode hinter dem rechten Ohr) ergibt keine Reaktion. Auf Grund des Fehlens des galvanischen Nystagmus stellt Vortr. die Diagnose auf einen Kleinhirnbrückenwinkeltumor.

Tagesordnung:

Herr Beyer berichtet über einen Fall von plötzlicher Erblindung nach Erkrankung des Siebbeins. Es bestanden Polypen im mittleren Nasengange ohne Eiterung. Nach Ausräumung der Polypen besserte sich das Sehen auf kurze Zeit, doch trat bald wieder Verschlechterung auf, und hatte sich deutliche Atrophie der Pupillen, zentrales Skotom und starke peripherische Gesichtsfeldeinschränkung herausgebildet.

Herr Hänlein: Seltene Komplikation nach Adenotomie. Kurz nach der Adenotomie trat unter Temperatursteigerung Lidschwellung, Exophthalmus und Stauungspapille auf, die sich nur langsam zurückbildete. Es handelte sich jedenfalls um eine Thrombophlebitis, die von den Venen des Nasenrachenraumes fortgeleitet worden war.

Herr Wolff zeigt einen ähnlichen Fall, bei dem 3 Tage nach der Adenotomie ein Ödem des linken Oberlides, der ganzen linken Gesichtshälfte und des rechten Oberlides entstand. Differentialdiagnostisch kommt eine Venenthrombose oder der Durchbruch eines Nebenhöhlenempyems in Betracht. Die Röntgenuntersuchung ergab in dieser Beziehung keine Klarheit.

Diskussion:

Herr Sonntag glaubt, daß unangenehme Zufälle nach der Adenotomie häufiger sind als in der Literatur berichtet. Er sah vor einem halben Jahre bei einem 7jährigen Knaben nach der Adenotomie und Tonsillotomie eine foudroyante Septikopyämie eintreten, der der Knabe nach 10 Tagen erlag. 14 Tage vor der Operation hatte das Kind eine Angina durchgemacht.

Digitized by Google
Original from UNIVERSITY OF CALIFORNIA
Generated on 2019-10-24 12:00 GMT / http://hdl.handle.net/2027/uc1.b3252758
Public Domain in the United States, Google-digitized / http://www.hathitrust.org/access_use#pd-us-google

Herr Fließ berichtet ebenfalls über einen Exitus nach Adenotomie, der 24 Stunden nach der Operation eintrat. Die Sektion wurde nicht gestattet.

Herr Leoz sah unmittelbar nach der Adenotomie eine schwere septische Diphtherie auftreten, die sich offenbar am Tage der Operation schon im Inkubationsstadium befunden hatte.

Herr Lennhoff sah bei einem Kinde, welches wegen geringer Schwerhörigkeit adenotomiert worden war, in ganz kurzer Zeit sich das typische Bild einer Otosklerose entwickeln, und hält einen Zusammenhang nicht für ausgeschlossen.

Herr Schwabach und Herr Passow halten diese Annahme für sehr gewagt, Herr Passow bezweifelt außerdem, daß es sich um Otosklerose gehandelt habe.

Herr Oertel: Krankenvorstellungen.

1. Otogene Meningitis in Heilung. Fall von Labyrintheiterung mit ausgesprochen meningitischen Symptomen. Ausräumung des Labyrinths nach Neumann, Spaltung der Dura des Schläfenlappens und Kleinhirns. Dann mehrere Wochen hohes Fieber und starke Schmerzkrisen in Brust und Beinen. Dann fieberfrei, der große Prolaps des Schläfenlappens geht langsam zurück.

2. Linker Schläfenlappenabsceß oder Meningoencephalitis serosa. Radikaloperation nach Scharlacheiterung. Während der Nachbehandlung rechts Facialis- und Anaparese, linkseitig Kopfschmerzen und stolpernde Sprache. Ausgiebige Freilegung des Schläfenlappens und Punktion negativ. Nach mehreren Tagen völliger Apathie Besserung, doch besteht motorische und sensorische Aphasie, Agraphie und Alexie weiter.

Herr Sonntag: Krankendemonstrationen.

1. Endotheliom des Siebbeins und der Stirnhöhle bei einem 32jährigen Manne. Trotz zweier ausgiebiger Operationen neues Rezidiv. Das linke Auge, dessen Sehschärfe und Hintergrund normal ist, kann nicht spontan geöffnet werden und ist stark vorgetrieben. Unerträgliche Schmerzen in Stirn- und Scheitelgegend. Eine dritte Operation soll in nächster Zeit ausgeführt werden.

2. Osteomyelitische Erkrankung der Nase bei einer 77jährigen Frau. Auf dem Nasenrücken kirschgroßes tiefes Ulcus mit wallartig unterminierten Rändern, das Septum ist im vorderen Teil enorm verdickt und mit Granulationen bedeckt. Die mikroskopische Untersuchung ergibt einfaches Granulationsgewebe. Antiluetische Kur erfolglos. Frische osteomyelitische Herde und Narben an jeder Ulna, dem linken inneren Knöchel und Calcaneus.

A. Sonntag (Berlin).

Sitzung vom 12. Februar 1909.

Herr Oertel: 1. Cholesteatom mit Durchbruch nach dem Munde.

Die Patientin wurde mit der Diagnose Parotitis mit Durchbruch nach dem Gehörgange in das Krankenhaus geschickt. Es zeigte sich neben einer alten Mittelohreiterung und einer Fistel in der vorderen Gehörgangswand Schwellung der Wange und Kieferklemmen. Mehrere Schüttelfröste waren aufgetreten. Die Radikaloperation ergab ein walnußgroßes Cholesteatom, welches die vordere knöcherne Gehörgangswand perforiert hatte. An der Schädelbasis war eine große Absceßhöhle, nach der Tonsille zu ein Senkungsabsceß.

2. Demonstration eines Patienten mit ausgedehnter Sinusthrombose.

Radikaloperation wegen chronischer Mittelohreiterung mit randständiger Perforation und Schüttelfrösten. Es ergab sich ein Cholesteatom, welches die

Digitized by Google
Original from UNIVERSITY OF CALIFORNIA
Generated on 2019-10-24 12:01 GMT / http://hdl.handle.net/2027/uc1.b3252758
Public Domain in the United States, Google-digitized / http://www.hathitrust.org/access_use#pd-us-google

Sinuswand durchbrochen hatte. Der Thrombus ging nach unten bis über die Einmündungsstelle der Jugularis externa hinaus. Unterbindung der Jugularis communis und Resektion. Nach einigen Tagen wegen starker Temperatursteigerung erneute Operation. Dabei zeigt sich, daß der Thrombus sich distal bis weit über das Torcular erstreckt. Danach metastatische Pleuritis und Pericarditis und Gelenkeiterungen. Patientin hat septische Euphorie, doch läßt der Herzbefund den Ausgang zweifelhaft erscheinen. Außerdem zeigt Herr Oertel noch Röntgenbilder eines Aortenaneurysmas und eines Gebisses am Oesophagus.

Diskussion:

Herr Ritter sah einen Durchbruch durch die vordere Gehörgangswand, durch den das Kiefergelenk freigelegt worden war. Außerdem bestand ein Senkungsabsceß in die Muskulatur des Pharynx.

Herr Wagener: 1. Demonstration eines walnußgroßen Fibroms von einem Falle, der früher mit der Diagnose Kleinhirnbrückenwinkeltumor hier vorgestellt wurde. Bei der Operation wurde der Tumor, der wahrscheinlich von der Vorderfläche des Kleinhirns ausging, im Kleinhirnbrückenwinkel gefunden.

2. Präparate eines an eitriger Meningitis, Schläfenlappenabsceß und Caries des Tegmen antri infolge Cholesteatoms gestorbenen Patienten. Der knöcherne horizontale Bogengang ist durchbrochen, der häutige dagegen intakt und verdickt. Außer der Arrosion des knöchernen Bogenganges zeigt das Labyrinth keine mikroskopische Veränderung. Ein Versuch zur Erzeugung des Kompressionsnystagmus wäre in diesem Falle wahrscheinlich gefährlich gewesen.

Herr Ziegra: Mittelohrsarkome.

1. Lymphangiosarkom bei einem 13jährigen Knaben, von der Dura ausgehend. Antrum und Pauke von Tumormassen und leichtblutenden Granulationen angefüllt. Trotz ausgiebiger Operatien bald Rezidiv und schnelles Wachsen des Tumors, Lähmung aller Augennerven auf der kranken Seite, Senkungsabsceß.

2. Spindelzellensarkom bei einem 3jährigen Knaben, ausgehend wahrscheinlich vom Periost der hinteren Gehörgangswand. Gehörgang stark verengt, Schwellung hinter dem Ohr, Facialis- und Abducenslähmung. Bei der Operation zeigte es sich, daß der Tumor die hintere Gehörgangswand und einen großen Teil des Processus zerstört hatte.

Diskussion:

Herr Passow bemerkt, daß, wie auch in früheren Fällen, es sich hier wieder zeigte, daß auf den operativen Eingriff ein außerordentlich starkes Wachstum des Tumors folgt. Die Prognose ist deshalb stets infaust.

Herr Halle sah einen Fall, bei dem die Probeexcision aus den Granulationen eine anscheinende Otitis externa cancroid. ergab. Auch hier nach der Operation baldiges Rezidiv. A. Sonntag (Berlin).

Bücherbesprechungen.

Tumors of the Cerebellum. Von Charles K. Mölls, Charles H. Frazier, George E. de Schweinitz, T. H. Wiesenburg, Edward Lodholz. New-York, A. R. Elliott.

Schon 1905 ist ein ganz vorzügliches Buch über Kleinhirntumoren erschienen, welches leider weniger Beachtung gefunden hat als es verdient. Auch

Digitized by Google
Original from UNIVERSITY OF CALIFORNIA
Generated on 2019-10-24 12:00 GMT / http://hdl.handle.net/2027/uc1.b3252758
Public Domain in the United States, Google-digitized / http://www.hathitrust.org/access_use#pd-us-google

für uns Ohrenärzte sind bei der Schwierigkeit der Differentialdiagnose zwischen Labyrinth- und Kleinhirnerkrankung die einzelnen Merkmale, auf die bei der Untersuchung auf Kleinhirntumoren von den Verfassern hingewiesen worden ist, von größter Wichtigkeit. Ich halte es für sehr wünschenswert, daß auch bei Kleinhirnabsceß auf sie geachtet wird, und gebe deshalb im folgenden einen Auszug.

Allgemeine Hirnsymptome:

Kopfschmerz in 50% im Hinterkopf und zugleich bisweilen in der Stirn, wie umgekehrt bei Stirntumoren im Hinterkopf. Die Stärke des Kopfschmerzes ist sehr verschieden.

Übelkeit und Erbrechen ist häufig, kann aber im weiteren Verlauf schwinden.

Stauungspapille in 87% der Kleinhirntumoren, regelmäßiger als bei anderen, oft schnell hochgradig, viel Blutungen, schnell Blindheit.

Schwindel, 1. infolge Trigeminusreizung an der Innenfläche der Dura reflektiert zu dessen Bulbärkern und zum Vaguskern; 2. infolge Cerebellovestibulärreiz, besser in Bettruhe und bestimmter Kopfhaltung nach der kranken Seite.

Nystagmus oft verstärkt durch Blick nach der Seite, oben, unten, wagrecht, senkrecht oder beides in verschiedenen Richtungen verschieden schnell und weit, nicht immer beim Blick nach der kranken Seite verstärkt. (Fehlen können Gleichgewichtsstörungen bei symmetrischen Tumoren und langsamem Wachstum.)

Lähmungen, wohl infolge Beteiligung der Pyramidenbahnen. Bei Sitz im Wurm, besonders am Rumpf, schwächer an den Beinen, am wenigsten an den Armen.

Kopfhaltung beim Tierversuch nach der kranken Schulter, Augen oben dahin, Kinn entgegen. Wirbelsäule konkav nach dem Herd zu. (Klinisch: Bei Hirntuberkel der Hemisphäre Blick nach der kranken Seite.)

Hemiasynergie (Babinski): Ungleichmäßiges Ausstrecken des an den Bauch gebeugten Ober- und daran gelegten Unterschenkels ist unsicher.

Ataxie ist stets vorhanden, unsicher bei Sitz im Außenkeil eines Seitenlappens.

Romberg stets vorhanden, weniger als bei Tabes durch Augenschluß verstärkt.

Gang schwankend, unregelmäßiger in lateraler und vertikaler Richtung als bei Tabes. Das Schwanken findet öfters nach der kranken Seite statt. (Kleinhirnbahnen kreuzen nicht.)

Reizt der Tumor, entstehen Spasmen und Rigidität und Fall nach der gesunden Seite, Augenwendung nach der kranken.

Sitz im Kleinhirnteil.

Jede Kleinhirnhälfte beeinflußt die gleiche Körperseite.

Wahrscheinlich bewirkt

Zerstörung im Kopf des Wurmes Fall vorwärts, Reizung rückwärts,
" " Schwanzteil des Wurmes Fall rückwärts, Reizung vorwärts,
" des Laterallappens des Wurmes Fall zur kranken und zur gesunden Seite.

Die zerstörende Wirkung ist häufiger.

Selten kommen Spasmen und Kontrakturen, wohl durch Reiz des Pons und der Oblongata zustande. Tremor ist häufig.

Nie ist die Sensibilität, Haut- und Muskelsinn ungestört.

Digitized by Google
Original from UNIVERSITY OF CALIFORNIA
Generated on 2019-10-24 12:00 GMT / http://hdl.handle.net/2027/uc1.b3252758
Public Domain in the United States, Google-digitized / http://www.hathitrust.org/access_use#pd-us-google

Differentialdiagnose betreffend den Sitz eines Hirntumors.

Astereognosis spricht für Parietaltumor. Bei diesem ist Nystagmus nur bei Beteiligung der motorischen Augennervengegend vorhanden und sind die Erscheinungen ausgesprochen einseitig.

Präfrontaltumoren links beteiligen stets das Sensorium, dann beim Fortschreiten nach hinten kann Aphasie, Agraphie und Lähmung folgen.

Durch Cerebellartumoren können Wurzeln oder Stamm des Abducens, Facialis, Cochlearis, Trigeminus geschädigt werden.

Symptome von Pons und Oblongata sind Hemiparese, vasomotorische Störungen, Herz und Atmungsstörungen. Der Kniereflex ist stärker auf der gesunden Seite, infolge Pyramidendruck vor der Kreuzung.

Tiefe Reflexe verhalten sich verschieden, Babinski fehlt meist. Gelegentlich wurde Incontinentia alvi et urinae, Polyurie, Glycosurie, Muskelatrophie beobachtet. Rudolf Panse (Dresden-Neustadt).

Gewaarwordingen en reflexen, opgewekt vannit de halfcirkelvornivge Kanalen. Von D. A. van Rossem. Utrecht 1907.

Das sehr gut ausgestattete Buch van Rossems enthält, von den Tierexperimenten abgesehen, eine ganze Reihe wichtiger Versuche am Menschen. Zu denselben bediente sich Rossem einer Drehscheibe, die von einem elektrischen Motor betrieben wurde. Die Schnelligkeit der Umdrehung wurde genau registriert. Rossem bestimmte zunächst in einer sehr großen Anzahl von Einzelversuchen, bei denen er meist selber als Versuchsperson fungierte, das Minimum der Schnelligkeit, bei welcher eben eine Rotationsempfindung merkbar wurde. Bei einer Versuchsreihe wurde die Drehscheibe in gleichmäßige Rotation zersetzt; die Versuchspatientin hatte in dem Momente, wo sie die Drehung nicht mehr als solche empfand, ihre Kopfstellung zu verändern und aufzumerken, ob jetzt eine Drehempfindung auftrat. Es ergab sich, daß die Drehscheibe ungefähr mit einer Geschwindigkeit von 1° 36" in der Sekunde zu rotieren hatte, damit die Veränderung der Kopfstellung die Empfindung der Drehung hervorrief. Eine zweite Versuchsreihe wurde derart angestellt, daß die Drehscheibe aus der Ruhe heraus in eine gewisse Drehungsgeschwindigkeit versetzt wurde; die Versuchspatientin hatte achtzugeben, ob dabei eine Drehungsempfindung auftrat. Auch hier kam als mittleres Minimum 1° 36" heraus.

Mathematische Berechnungen ergaben, daß die Endgeschwindigkeit (1° 36") in $^1/_{45}$" erreicht wurde; daraus ergibt sich, daß die Beschleunigung 80° in der Sekunde betragen muß, wenn sie eben eine Drehungsempfindung hervorrufen soll. Bei der klinischen Prüfung, bei welcher die Geschwindigkeit von 180° in der Sekunde in ebenso kurzer Zeit erreicht wird, lassen wir also eine 100mal so große Beschleunigung, 8000° in der Sekunde, einwirken. Rossem stellte ferner Versuche über das Minimum perceptibile bei verschiedenen Kopfstellungen an und fand, daß eine Reizung der Vertikalkanäle bei rückwärts gebeugtem Kopfe rascher eine Drehungsempfindung auslöste, als eine Reizung der Horizontalkanäle. Rossem führt dies auf die größere Masse der Cupulae in den Vertikalkanälen zurück, ich glaube, daß es sich hier um zentrale Verhältnisse handelt. Rossem maß ferner die Reaktionszeit für Drehungsempfindungen, dieselbe ist eine recht beträchtliche, eine größere als bei den meisten anderen Sinnesorganen. Rossem glaubt, daß hier periphere anatomische Ursachen eine Rolle spielen. Auch die lange Dauer der einmal ausgelösten Emp-

Digitized by Google
Original from UNIVERSITY OF CALIFORNIA
Generated on 2019-10-24 12:00 GMT / http://hdl.handle.net/2027/uc1.b3252758
Public Domain in the United States, Google-digitized / http://www.hathitrust.org/access_use#pd-us-google

findung bezieht Rossem auf die Peripherie, wie ich jedoch wiederholt gezeigt habe, ist diese Annahme unmöglich und sind wohl alle diese Eigenheiten der vestibularen Erregungen zentral zu erklären. Unangenehm bemerkbar machten sich bei allen Versuchen Hallucinationen in der Art, daß die Versuchspatientin meinte, gedreht zu werden, ohne daß tatsächlich eine Drehung stattfand. Rossem hat durch geschickte Versuche diese Fehlerquelle umgangen. Sehr schade ist es, daß Rossem den während der Drehung auftretenden Augenbewegungen keine Beachtung geschenkt hat. Es wäre von großem Interesse, die beschriebenen Versuche nach dieser Richtung hin zu vervollständigen. Von Wichtigkeit wäre ferner, daß alle diese Versuche an einem größeren Beobachtungsmaterial durchgeführt werden, da bei den enormen Verschiedenheiten der einzelnen Individuen gegenüber vestibularen Reizen die an wenigen Versuchspersonen gewonnenen Zahlen eine allgemeine Geltung nicht beanspruchen können. Bárány.

Referate.

I. Allgemeines.

Phenostal (Diphenyloxalester). (Hygienisches Zentralbl., Bd. IV, 1908.)

Phenostal ist Carbolsäure in haltbarer Tablettenform. Es besitzt vor reiner Carbolsäure den Vorzug der geringen hygroskopischen Kraft und der Steigerung der bakteriziden Eigenschaften durch das Zusammenwirken von Carbolsäure und Oxalsäure. Ein Vorteil ist auch der schwache Geruch nach Carbolsäure. O. Beck.

Die Bezold-Edelmannsche kontinuierliche Tonreihe als Untersuchungsmethode für den Nervenarzt. Von Kühne. (Arch. f. Psych. u. Nervenkrankh., 45. Bd., H. 2.)

Kühne bringt für den Ohrenarzt in seiner Arbeit nichts Neues. Er bemüht sich, die Resultate der Ohrenheilkunde auf dem Gebiete der akustischen Funktionsprüfung dem Nervenarzt verständlich zu machen. Eine Behauptung Bezolds jedoch, die er aufnimmt, muß als unrichtig bezeichnet werden. Bezold ist der Meinung, daß das Nichthören der tiefen Stimmgabeln seiner Tonreihe auf Taubheit für diese Töne bezogen werden dürfe. Demgegenüber hat Urbantschitsch mit Recht hervorgehoben, daß die tiefen Stimmgabeln außerordentlich tonschwach sind und daß dieselben tiefen Töne, wenn man sie mit der Harmonika erzeugt, noch ganz gut gehört werden können.

Bárány.

Hörtäuschungen durch Salicylsäure. Von Dr. Seitz. (Korrespondenzbl. f. Schweizer Ärzte, 1909, Nr. 6.)

Seitz führt 36 Fälle von Hör- und Sinnestäuschungen an und ist der Ansicht, daß verschwindend selten höher Sprachlaute, sondern meist nur tiefstehende Geräusche, Klänge bis Musik, auch Sehtäuschungen und Störungen der Allgemeingefühle durch Aufnahme großer Dosen Aspirin sich einstellen. Der Erregungsort dieser subjektiven Empfindungen ist in der Hirnrinde zu

Generated on 2019-10-24 12:00 GMT / http://hdl.handle.net/2027/uc1.b3252758
Public Domain in the United States, Google-digitized / http://www.hathitrust.org/access_use#pd-us-google
Digitized by Google
Original from UNIVERSITY OF CALIFORNIA

suchen, derart, daß die Salicylsäure imstande ist, im Hirn aufgespeicherte Erinnerungsbilder wieder zu reproduzieren; deshalb ziehen die mit Salicyl behandelten Pat. zur Charakterisierung ihrer subjektiven Hörempfindungen immer Erinnerungen aus früher Erlebtem an. Die Arbeit ist sehr originell geschrieben mit einem kleinen Exkurs ins Metaphysische. Schönemann (Bern).

Ein neues Verfahren zur Feststellung einseitiger Taubheit. Von Prof. Doktor O. Voss. (Passow und Schäfer, Beiträge etc., Bd. II, H. 3—4.)

Das Verfahren besteht darin, daß ein Strom komprimierter Luft, wie er mit Hilfe eines sogenannten Wasserstrahlgebläses gewonnen und zum Katheterismus benutzt wird, in das hörende Ohr eingeleitet und dieses dadurch vom Hörakt vollständig ausgeschaltet wird. Zur Dosierung der erforderlichen Luftstromstärke verwendet Verfasser die von Lucae angegebenen Bomben mit komprimierter Luft. Um eine Beeinträchtigung des anderen Ohres durch das Blasegeräusch zu verhüten, wird dasselbe durch eine eigens konstruierte Kautschukkapsel gedämpft. Auf dem gleichen Prinzip beruht die von Bárány auf dem Deutschen Otologentag 1908 mitgeteilte Methode mit seinem Lärmapparat.

Bondy.

Antiphone. Von Dr. Sprenger (Stettin). (Berliner klin. Wochenschr., 1909, Nr. 19.)

Sprenger empfiehlt Paraffinantiphone, die den Vorzug der Weichheit, des exakten Verschlusses haben und diskret getragen werden können. Für dieselben werden zwei Indikationen angegeben: Abhaltung der Geräusche bei Neurasthenikern sowie „Schutz bei Pat. mit Ohreiterungen beim Baden".

Was die erste und für den Verfasser die wichtigste Indikation betrifft, so wird sich nicht jeder Neurastheniker ruhig gefallen lassen, sich auch nur für Viertelstunden sein Gehör ausschalten zu lassen — er wird die Geräusche meistens vorziehen. Doch können die Antiphone bei Detonationen (Schießübungen etc.) sowie als Schutz gegen Eindringen von Flüssigkeiten ins Ohr (beim Baden) gute Dienste leisten. Rauch.

Morbicid. (Monatsschr. f. Desinfektion, 1908, Bd. I.)

Morbicid ist ein Formaldehydseifenpräparat, das einer offizinellen 40%igen Formaldehydlösung gleichkommt. Ein Vergleich mit Formalin und Lysoformlösung ergab bei gleichem Formaldehydgehalt in den verglichenen Lösungen eine deutliche Überlegenheit des Morbicid, was durch die Wahl der verwendeten Seife bedingt zu sein scheint. (Hygien.-bakteriol. Abteilung des Untersuchungsamtes der Stadt Berlin.) Bei Temperaturen von 40° soll die Morbicidwirkung bedeutend gesteigert sein und fast die dreifache Desinfektionskraft des Lysoforms besitzen.

Das Mittel wird in der chemischen Fabrik Schulke und Mayr (Hamburg) hergestellt. O. Beck.

Digitized by Google
Original from UNIVERSITY OF CALIFORNIA
Generated on 2019-10-24 12:00 GMT / http://hdl.handle.net/2027/uc1.b3252758
Public Domain in the United States, Google-digitized / http://www.hathitrust.org/access_use#pd-us-google

Ascaris lumbricoides, durch die Tuba und aus dem Ohre hinaus passiert. Von Viktor Holm. (Ûgeskrift for Laeger, 1909, Nr. 6.)

Ein $3^1/_2$jähriges Mädchen hat chronische Ohreiterung; wegen plötzlich eintretender Ohrenschmerzen hat die Mutter eine Ausspülung vorgenommen und entdeckt den Wurm, der sich aus dem Ohre hinausarbeitet. Der Ascaris war 10 *cm* lang und ca. 2 *mm* dick. L. Mahler.

Die Verwendung des Natrium perboricum bei der Behandlung von Ohren-, Nasen-, Rachen- und Halskranken. Von Prof. Dr. Artur Hartmann (Berlin). (Deutsche med. Wochenschr., 1907, Nr. 38.)

Der Verf. empfiehlt dieses neue Präparat bei Mittelohreiterung, bei katarrhalischen und ulcerösen Prozessen in der Nase, im Pharynx und Kehlkopf wegen seiner hervorragenden Desinfektionskraft. Die Sekretion wird dünnflüssiger, farbloser und geringer. Besonders befriedigend sind die Erfolge von Einblasungen des Perborats bei der Nachbehandlung der Wundhöhlen bei Radikaloperierten. Bei Larynxphthise empfiehlt der Verf. insofern Vorsicht, als es nach den bisherigen Erfahrungen in reichlicher Menge eingeblasen, sehr reizend wirken kann. Zur Verwendung ist ein zweckmäßiger Pulverbläser erforderlich, den Hartmann hierzu konstruierte. O. Beck (Wien).

Eine neue Behandlungsweise des Menièreschen Symptomenkomplexes. Von Herzer (Rheinfelden). (Münchener med. Wochenschr., 56. Jahrg., Nr. 20.)

In der Annahme, daß die Ursache der Anfälle bei der Menièreschen Krankheit vasomotorische Störungen im Gebiete der Labyrinthgefäße seien, versuchte Verf. bei einem solchen Pat. die Vibrationsmassage der Nasenschleimhaut, verbunden mit der Vibrations- und Pneumomassage der um das äußere Ohr gelegenen Kopfpartien. Der Erfolg war ein ausgezeichneter. „Die Begründung des Heilerfolges scheint Herzer vor allem in der durch Behandlung der Nasenschleimhaut reflektorisch erzielten starken aktiven Hyperämie des Kopfes zu liegen, deren Anwesenheit lokal und in der Hyperämie der Konjunktiven zu erkennen war." Reinhard.

II. Äußeres Ohr und Mittelohr.

Ein zweiter Fall von beiderseitiger Mittelohrtuberkulose, der durch Saugwirkung vom Gehörgang aus zur Heilung kam. Von Dr. O. Muck (Essen). (Passow und Schäfer, Beiträge etc., Bd. II, H. 3—4.)

Beschreibung des Falles.

III. Labyrinth und Hörnerv.

Zur Lehre von der akuten cerebellaren Ataxie. Von Schultze. (Arch. f. Psych. u. Nervenkrankh., 45. Bd., H. 2.)

Schultze beschreibt 2 Fälle von „akuter cerebellarer Ataxie". Im ersten Falle handelt es sich um einen Mann mit progressiver Paralyse, bei welchem plötzlich Übelkeit, Erbrechen, Benommenheit, Schwindel und stärkste Unsicherheit im Gehen auftraten. Pat. klagte bei jeder Bewegung über typischen Drehschwindel. Nach 8—10 Tagen nahmen die Störungen etwas ab. Doch

Digitized by Google
Original from UNIVERSITY OF CALIFORNIA
Generated on 2019-10-24 12:00 GMT / http://hdl.handle.net/2027/uc1.b3252758
Public Domain in the United States, Google-digitized / http://www.hathitrust.org/access_use#pd-us-google

waren noch nach 2 Monaten Unsicherheit im Gang und Schwanken nachweisbar. Bei der Krankengeschichte dieses Falles ist zu bemerken, daß der Vestibularapparat gar nicht untersucht ist. Wohl wird dann im Verlaufe der Beschreibung des zweiten Falles mitgeteilt, daß bei diesem ersten Fall der Vestibularapparat calorisch, galvanisch und für Drehung normal erregbar war; doch wird nichts über den Zeitpunkt dieser Untersuchung angegeben. Wäre die Untersuchung rechtzeitig, das heißt zur Zeit der schweren vestibulären Störungen erfolgt, so wäre sie wohl auch dort angegeben. Durch den Mangel der Untersuchung des Vestibularapparates verliert der an und für sich interessante Fall vollständig an Beweiskraft. Es ist sehr wahrscheinlich, daß zur Zeit der schweren Gleichgewichtsstörungen eine schwere vestibulare Erkrankung bestand, die später wieder zurückgegangen ist. Keinesfalls läßt sich in einem Falle von ausgesprochenem Drehschwindel die Beteiligung des Vestibularapparates glatt ablehnen, wie der Verfasser dies tut.

Beim zweiten Falle handelte es sich um im Verlaufe eines Typhus aufgetretene Störungen. Pat. klagte über Schwindel und fiel mehrmals um. Die Untersuchung durch einen Ohrenarzt ergab: völlige Taubheit links, sehr hochgradige Schwerhörigkeit rechts, bei Blick nach rechts leichter Nystagmus, durch Abspritzen mit kaltem Wasser keine Veränderung. In diesem Status des Bogengangapparates fehlt die Angabe, ob bei raschen Kopfbewegungen Nystagmus aufgetreten sei respektive sich verstärkt habe. Ferner ist nicht angegeben, ob die Ausspritzung mit kaltem Wasser auf beiden Ohren vorgenommen wurde. Im späteren Verlaufe der Krankengeschichte wird angegeben, daß Pat. beim Stehen über sehr heftigen Schwindel klagte, es wird jedoch nicht berichtet, ob dabei ein Nystagmus zu beobachten war. In der Epikrise spricht Schultze eine Reihe von Behauptungen aus, die nicht unwidersprochen bleiben können: 1. „Bei gleichzeitigem Vorhandensein von Taubheit und cerebellarer Ataxie ist es geboten, an eine vestibuläre Erkrankung zu denken, da wir wissen, daß die vestibuläre Ataxie der cerebellaren durchaus gleicht.“ Demgegenüber muß betont werden, daß die vestibuläre Ataxie von der cerebellaren streng zu scheiden ist, wie Ref. schon an verschiedenen Orten betont hat. Die vestibuläre Ataxie ist in streng gesetzmäßiger Weise mit Nystagmus bestimmter Richtung verbunden. Die cerebellare ist trotz des Fehlens des Nystagmus vorhanden. Wohl tritt bei beiden ein Schwanken auf, bei der vestibulären Ataxie aber stets nach der Seite, bei der cerebellaren auch nach rückwärts usw.

Es würde zu weit führen, hier die Unterschiede auseinanderzusetzen; Ref. verweist auf seine Arbeiten, die dem Verfasser offenbar vollständig entgangen sind. Die nächste Behauptung ist, daß der calorische Nystagmus auch bei gesunden Ohren zuweilen sehr schwach ist, ja sogar ausbleiben kann. Mit dieser Behauptung steht der Verfasser allein. Ref. hat nie einen derartigen

Digitized by Google
Original from UNIVERSITY OF CALIFORNIA
Generated on 2019-10-24 12:00 GMT / http://hdl.handle.net/2027/uc1.b3252758
Public Domain in the United States, Google-digitized / http://www.hathitrust.org/access_use#pd-us-google

Fall gesehen und verweist auf die zahlreichen Bestätigungen, die seine Angaben in der Literatur gefunden haben.

Des weiteren greift der Verfasser die Behauptung Babinskis auf, daß bei einseitiger Erkrankung des Gehörorganes und querer Durchleitung des galvanischen Stromes durch den Kopf der Pat. stets nach der kranken Seite falle. Ref. hat auf Grund zahlreicher Beobachtungen dargetan, daß diese Behauptung Babinskis vollkommen unberechtigt ist. Babinski hat niemals eine korrekte galvanische Prüfung des Vestibularapparates vorgenommen, insbesondere niemals den galvanischen Nystagmus beobachtet. Wahrscheinlich handelt es sich bei seinen Pat. um suggestive Wirkungen.

Verfasser kommt dann nochmals auf die Ataxie zu sprechen. Er nimmt an, daß dieselbe auf Erkrankung des Cerebellums zu beziehen war, da sie noch bestand, nachdem schon längere Zeit der Vestibularapparat beiderseits unerregbar war, die Otiater aber allgemein annehmen, daß die doppelseitige Zerstörung des Vestibularapparates keine langdauernden Folgen hinterlasse. Wie Ref. betont hat, ist diese Frage trotz zahlreicher Bemühungen noch nicht entschieden, sicherlich wird aber bei bloßer Zerstörung des Vestibularapparates kein Schwindel auftreten, wie er in dem vom Verfasser beobachteten Falle noch nach beiderseitiger Zerstörung bestand. Es liegt hier die Annahme nahe, daß zentral eine Reizung des Vestibularapparates vorhanden war, trotzdem die Nervi vestibulares peripher gelähmt waren. Dies kann, wie Verfasser annimmt, sehr wohl durch eine Erkrankung des Kleinhirns gegeben sein. Wie weit aber die Ataxie vestibulär und wie weit sie reine Kleinhirnataxie war, läßt sich auf Grund der mangelhaften Untersuchung des Pat. nicht entscheiden.

Bárány.

Beiträge zur Kenntnis der Labyrintherkrankungen. Von Privatdozent Dr. med. Karl Grünberg. (Aus der Ohren- und Kehlkopfklinik der Universität Rostock.) (Passow und Schäfer, Beiträge etc., Bd. II, H. 3—4.)

Beschreibung und Besprechung folgender Fälle:

1. Otitis med. chron. (Pseudo-Cholesteatom), Fistel am horizontalen Bogengang, Labyrinthitis pur. ac., Labyrinthitis chron. circumsc. der Scala tymp. im Anfang der Basalwindung, eitrige Infiltration des Lig. annul. staped., Verknöcherung der hinteren Hälfte der Membr. tymp. secund., eitrige Einschmelzung ihrer vorderen Hälfte, labyrinthogene Meningitis purul. (Mit einer Figur.)

2. Otitis med. chron. (Pseudo-Cholesteatom). Residuen alter Labyrinthitis. Paukenhöhlen-Vorhof-Saccus-Fistel. Extraduralabsceß an der hinteren Pyramidenfläche mit Empyem des Saccus endolymphaticus, Durchbruch desselben in die hintere Schädelgrube, Kleinhirnabsceß. Labyrinthitis acuta. Meningitis purul. incip. Ausgedehnte lakunäre Resorption und Nekrose des Knochens der Felsenbeinpyramide. (3 Figuren.)

Generated on 2019-10-24 12:00 GMT / http://hdl.handle.net/2027/uc1.b3252758
Public Domain in the United States, Google-digitized / http://www.hathitrust.org/access_use#pd-us-google
Digitized by Google
Original from UNIVERSITY OF CALIFORNIA

3. Mehrfach rezidivierendes Cancroid der Ohrmuschel: Übergang auf Warzenfortsatz, Schläfenbeinschuppe, Paukenhöhle, Facialislähmung, Labyrintheinbruch durch den horizontalen und hinteren vertikalen Bogengang, ausgedehnte Zerstörung der Compacta und Spongiosa des Felsenbeines unter der zum großen Teil mitergriffenen Dura der mittleren und hinteren Schädelgrube. Saccus endolymphaticus und zentrales Drittel des Ductus in der Geschwulstwucherung aufgegangen. Eitrige Entzündung in den Bogengängen, circumscripte produktive Entzündung in einem Teil des Vorhofes, entzündliche, von einer frischen Meningitis induzierte Reizung in der Schnecke. (2 Figuren.)

Verfasser vertritt die Ansicht, daß es circumscript bleibende Labyrinthentzündungen gibt und daß eine Entzündung des Vorhofes unter gewissen, allerdings selten zutreffenden Bedingungen nicht notwendigerweise die Schnecke in Mitleidenschaft zu ziehen braucht.

Über die Diagnose der Labyrinthzerstörung. Von P. Tetens Hald. (Ugeskrift for Laeger, 1909, Nr. 4.)

Hald erwähnt die üblichen Untersuchungsmethoden des statischen und akustischen Labyrinths und beschreibt eine Modifikation des Bárányschen Lärmapparates, die das Hörvermögen des freien Ohres erheblich weniger herabsetzt, und meint, dadurch die Gefahr, kleine Hörreste zu übersehen, vermindert zu haben. L. Mahler.

IV. Otochirurgie.

Beiträge zur Therapie der otitischen Sinusthrombose. Von Alt. (Wiener med. Wochenschr., 1909, Nr. 13.)

Alt beschreibt einen Fall von otitischer Sinusthrombose mit Pyämie, bei welchem die Vena jugularis interna bis unter die Clavicula thrombosiert war. Alt unterband dieselbe noch im Bereiche des Thrombus 1 *cm* über der Clavicula. Der Thrombus wurde untersucht und ergab ein Bakteriengemisch; trotzdem demnach das zentrale Ende des Thrombus nicht erreicht war, trat kein weiteres Fieber und keine Metastase auf und der Fall kam zur Heilung.

Bárány.

Die Prognose des otitischen Hirnabscesses. Von Prof. Dr. B. Heine (Königsberg i. Pr.).

Von 40 von Heine während seiner Tätigkeit an der Berliner Universitäts-Ohrenklinik im Laufe von 2 Jahren beobachteten Hirnabscessen wurden 28 operiert, 12 bei der Obduktion gefunden. Geheilt wurden 6 (4 Temporal-, 1 Temporal- und Occipitallappen- und 1 Kleinhirnabceß), also 15% respektive 21·43% der operierten Fälle. Der Tod wird herbeigeführt durch den Abceß allein beziehungsweise durch eine von ihm ausgehende andere Hirnerkrankung, in erster Linie eitrige Meningitis, oder durch eine andere Hirnkomplikation der ursächlichen Mittelohrerkrankung, schließlich durch eine mit dem Ohrleiden nicht in Zusammenhang stehende Erkrankung. Selbst bei Ent-

Digitized by Google
Original from UNIVERSITY OF CALIFORNIA
Generated on 2019-10-24 12:00 GMT / http://hdl.handle.net/2027/uc1.b3252758
Public Domain in the United States, Google-digitized / http://www.hathitrust.org/access_use#pd-us-google

leerung des Abscesses ist die Prognose getrübt durch das mögliche Vorhandensein eines zweiten Abscesses, durch die unvollkommene Drainage des Abscesses und die mit ihr verbundene fortschreitende Encephalitis. Bondy.

Zur Pathologie tiefgelegener epiduraler Abscesse ohne Labyrinthentzündung. Von Prof. W. Lange (Greifswald). (Passow und Schäfer, Beiträge etc., Bd. II, H. 3—4.)

Ausführliche Beschreibung von 2 Fällen. In beiden war der Absceß durch einen langgestreckten entzündlichen Herd im perilabyrinthären Knochen mit der medialen Antrumwand in Verbindung, das Labyrinth frei. Zur Erklärung nimmt Lange eine diffuse Infektion sämtlicher Mittelohrräume einschließlich der pneumatischen Zellen im Beginne der Erkrankung an, die dort, wo günstige Bedingungen für den Eiterabfluß bestanden — Paukenhöhle — oder durch die Operation — Warzenfortsatz — abheilte. Vorfasser spricht sich weiters gegen die von Gradenigo vertretene Anschauung aus, die otogene Abducenslähmung sei durch einen entzündlichen Prozeß an der Pyramidenspitze hervorgerufen, da weder in den hier mitgeteilten, noch in einer Reihe von Fällen anderer Autoren trotz ausgedehnter epiduraler Eiterung eine Abducenslähmung bestand. Bondy.

Notizen und Personalien.

Bemerkungen zu dem Referate (XLIII. Bd., S. 476): Que devons nous attendre du traitement conservateur de la suppuration chronique de l'oreille moyenne. Par Scheibe (München). (Arch. internat. de laryng., d'otol. et de rhin., 1908, XI, XII.)

Durch eine Mitteilung des Herrn Dozenten Scheibe wurde ich darauf aufmerksam gemacht, daß den in meinem Referate gebrauchten Worten „krasser Widerspruch" eine falsche Bedeutung beigelegt wurde. Ich verweise deshalb auf dieses Referat im 6. Heft des XLIII. Jahrganges dieser Monatsschrift, in welchem ich selbst den „krassen Widerspruch mit der klinischen Erfahrung" dadurch aufkläre, daß die Scheibeschen Fälle lediglich Privatfälle waren, aus denen keineswegs allgemeine Schlüsse gezogen werden dürfen, wie der Autor dies tat. Der Fehler liegt also nach meiner Ansicht in der Schlußfolgerung; die Statistik wurde von mir keineswegs angetastet. Frösch el's.

Professor Wittmaack und Privatdozent Brünings beabsichtigen, vom 18. bis 23. April 1910 in der Ohrenklinik Jena **spezialärztliche Fortbildungskurse** abzuhalten (1. Normale und pathologische Histologie des inneren Ohres mit Berücksichtigung klinischer Krankheitsbilder. 2. Direkte Laryngo-Broncho-Oesophagoskopie mit Übungen am Lebenden. 3. Typische oto-rhinologische Operationen). Die Kurse können einzeln belegt werden. Nähere Auskunft durch die Direktion der Ohrenklinik.

Ernannt: Dr. Friedrich Wanner, Privatdozent für Ohrenheilkunde in München, zum Professor.

Habilitiert: Dr. Wojatschek als Privatdozent für Oto-Rhino-Laryngologie an der Militär-medizinischen Akademie in St. Petersburg.

Digitized by Google
Original from UNIVERSITY OF CALIFORNIA
Generated on 2019-10-24 12:00 GMT / http://hdl.handle.net/2027/uc1.b3252758
Public Domain in the United States, Google-digitized / http://www.hathitrust.org/access_use#pd-us-google

Prof. Dr. O. Chiari: Über zwei Fälle von Fremdkörpern, welche mehrere Jahre nach ihrem Eindringen bronchoskopisch entfernt wurden.

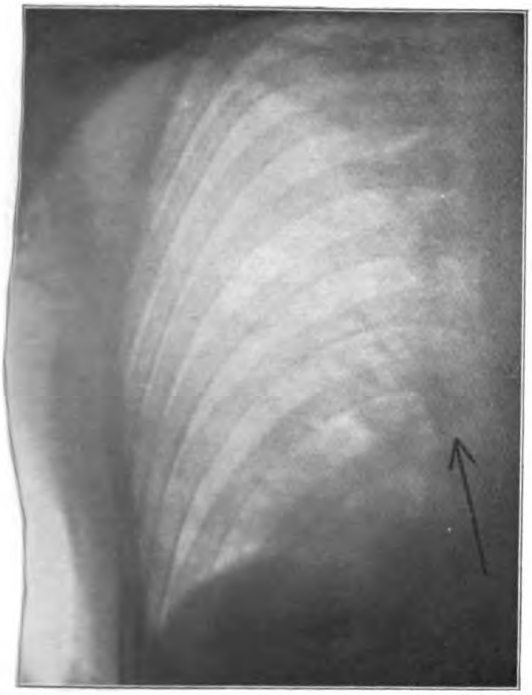

Figur. 1.

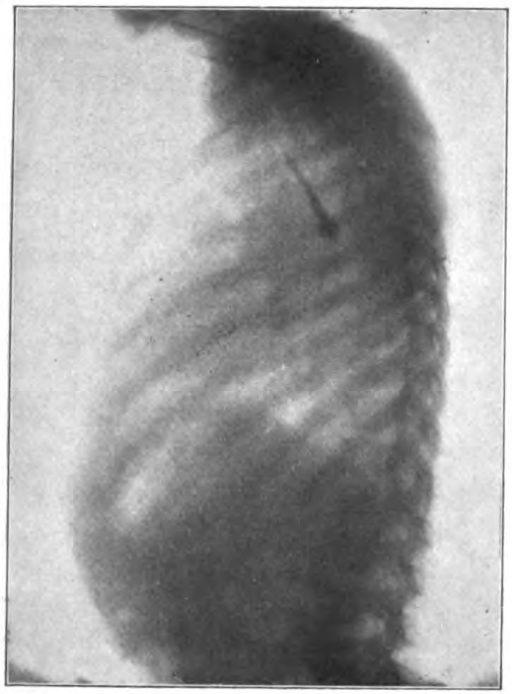

Figur 3.

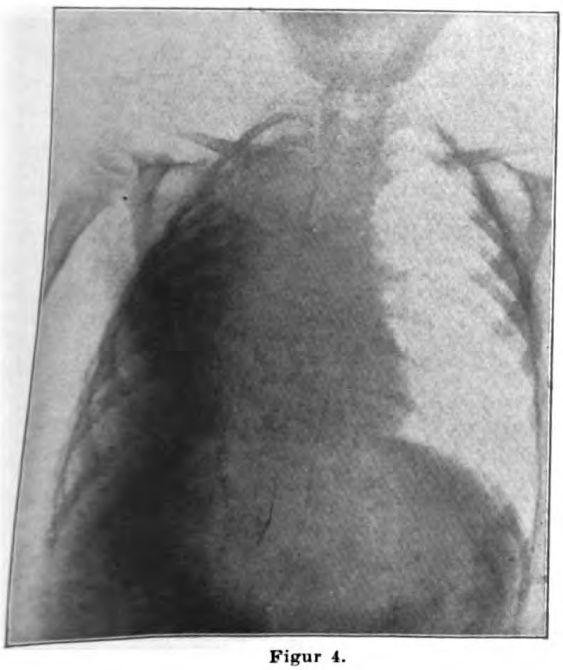

Figur 4.

Verlag von Urban & Schwarzenberg, Berlin u. Wien.

Druck von Gottlieb Gistel & Cie., Wien.

Digitized by Google

Original from UNIVERSITY OF CALIFORNIA

Generated on 2019-10-24 12:00 GMT / http://hdl.handle.net/2027/uc1.b3252758
Public Domain in the United States, Google-digitized / http://www.hathitrust.org/access_use#pd-us-google

Generated on 2019-10-24 12:00 GMT / http://hdl.handle.net/2027/uc1.b3252758
Public Domain in the United States, Google-digitized / http://www.hathitrust.org/access_use#pd-us-google

Digitized by Google

Original from
UNIVERSITY OF CALIFORNIA

Laryngo-Rhinologischer Teil.

Original-Artikel.

Aus der k. k. Universitätsklinik für Kehlkopf- und Nasenkrankheiten in Wien.

Über zwei Fälle von Fremdkörpern, welche mehrere Jahre nach ihrem Eindringen bronchoskopisch entfernt wurden.

Von Prof. Dr. **O. Chiari**, Wien.

(Mit 4 Textfiguren und 1 Tafel.)

Es sind zwar schon mehrere Beobachtungen von langem Verweilen von Fremdkörpern in den Bronchien bekannt, welche schließlich mit Hilfe der Killianschen Bronchoskopie glücklich extrahiert wurden. Unter anderem entfernte v. Eicken[1]) einen Kragenknopf nach 9jährigem, Spiess[2]) einen Knochen nach 4½jährigem, Killian[2]) einen solchen nach 4jährigem und einen Tapeziererнagel nach 4½jährigem, H. v. Schrötter[3]) ebenfalls einen Knochen nach 3½jährigem Verweilen in den tiefen Luftwegen etc. Diese Fälle sind aber immerhin sehr selten im Vergleiche zu den nach kurzem Verweilen extrahierten; konnte doch v. Eicken nach seiner Mitteilung am Budapester Kongreß 1909 über 400 Fälle von Fremdkörperextraktionen aus der Literatur sammeln. Deswegen erlaube ich mir auch zwei in letzter Zeit von mir operierte Fälle genauer mitzuteilen, nachdem ich sie in der Sitzung der k. k. Gesellschaft der Ärzte in Wien vom 26. November 1909 demonstriert habe.

Die Krankengeschichte des ersten Falles verdanke ich der Klinik v. Strümpell.

Konstanze St. wurde am 26. X. 1909 an der Klinik v. Strümpell aufgenommen. Sie war angeblich stets gesund; vor 7 Jahren (Oktober 1902) verschluckte sie zwei falsche Zähne, seit dieser Zeit begann ihr jetziges Leiden. Gleich nach dem Verschlucken der Zähne heftiges Drücken auf der Brust, starker Husten und Atemnot. Diese intensiven Beschwerden dauerten einige Tage, es stellte sich reichlicher Auswurf ein, häufiges Stechen in der rechten Brustseite; ein Arzt, den sie konsultierte, meinte, es sei nur ein Bronchialkatarrh, der sich bald bessern werde. 1903 begann Pat. zeitweise Blut auszu-

[1]) Deutsche med. Wochenschr., 1908, Nr. 17.

[2]) Zitiert nach Gottstein. Mitteil. aus den Grenzgebieten. Mikulicz-Gedenkband. 1907.

[3]) Klinik der Bronchoskopie. Jena 1906.

Digitized by Google
Original from UNIVERSITY OF CALIFORNIA
Generated on 2019-10-24 12:00 GMT / http://hdl.handle.net/2027/uc1.b3252758
Public Domain in the United States, Google-digitized / http://www.hathitrust.org/access_use#pd-us-google

husten, oft bis zu 2 Eßlöffel im Tag. Nach einem Jahr hörten diese Erscheinungen auf, doch litt sie permanent an Husten mit starkem Auswurf, der häufig sehr übelriechend war. Vor einigen Tagen suchte sie das Spital in Leoben auf, wo röntgenographisch der Fremdkörper im rechten Bronchus konstatiert wurde. Von dort wurde sie der Klinik v. Strümpell zugewiesen, die behufs Bronchoskopie unsere Klinik verständigte.

Status praes.: Kleine, schwächlich gebaute Pat.

Lungenbefund: Inspektion des Thorax: Vorn ist die rechte Thoraxhälfte abgeflacht, die rechte Schulter steht tiefer als die linke.

Hinten: Wirbelsäule nach links skoliotisch gekrümmt.

Grenzen vorn:

Rechts: Am unteren Rand der V. Rippe schlecht verschieblich

Links: „ „ „ „ VI. „ gut „

Vorn: keine Dämpfung, nur über der rechten Spitze verkürzter Schall.

Hinten: Linke Spitze in der Linie der Vertebra prominens. Rechte Spitze deutlich tiefer, rechts Schallverkürzung nach abwärts neben der Scapula bis in die Höhe des Angulus.

Links: Untere Grenze $1^1/_2$ Handbreite unter dem Angulus, gut verschieblich. Rechts: Handbreit unter dem Angulus geringe Verschieblichkeit.

Auskultation: Vorn rechts: Langes, hauchendes Inspirium, verlängertes Exspirium. Kein Rasseln. Links: Verschärftes vesiculäres Inspirium, verlängertes Exspirium.

Hinten: Rechte Spitze: Langgezogenes, sehr rasches Inspirium, ebenso Exspirium, keine Rasselgeräusche. In der Höhe der Spina scapulae Inspirium abgeschwächt, grobblasiges Rasseln, lang gezogenes, saccadiertes Exspirium. Weiter unten, Inspirium weich saccadiert, Exspirium saccadiert.

Links: Rauhes, vesiculäres Inspirium, grob saccadiert, verlängertes Exspirium, vereinzelte feinblasige Rhonchi.

Cor normal.

Abendliche Temperatursteigerung bis 38°. Häufige maulvolle, übelriechende Expektoration.

Röntgenbefund: Im rechten Bronchus (siehe Tafel I, Fig. 1) sieht man einen deutlichen, dichteren, zweigeteilten Schatten, der der Größe nach der durchleuchteten Prothese entsprechen könnte.

Am 28. X. 1909 führte ich nach sorgfältiger Bepinselung des Kehlkopfes und des oberen Teiles der Luftröhre der sitzenden Pat. einen Brüningsschen Röhrenspatel (Kaliber 10 *mm*) anstandslos durch den Kehlkopf in die Luftröhre ein, besprayte mit dem Brüningsschen Zerstäuber die Innenwand der Luftröhre mit $10^0/_0$iger Cocainlösung mit Zusatz einiger Tropfen Adrenalin und schob dann die Verlängerungsröhre in die Tiefe. Man sah mit dem Kahlerschen Elektroskop den linken Bronchus etwas gerötet, aber ohne Se-

Generated on 2019-10-24 12:00 GMT / http://hdl.handle.net/2027/uc1.b3252758
Public Domain in the United States, Google-digitized / http://www.hathitrust.org/access_use#pd-us-google
Digitized by Google
Original from UNIVERSITY OF CALIFORNIA

kret, während der Anfangsteil des rechten Hauptbronchus sehr viel Eiter enthielt. Nach Absaugen des Eiters zeigte sich der rechte Bronchus durch reichliche Granulationen verengert. Aus der Tiefe schoben sich immer neue Sekretmengen hervor und fortwährende Hustenanfälle entleerten große Mengen von stinkendem Schleim und Eiter, welche trotz öfterem Absaugen immer wieder den Einblick in die Tiefe verhinderten.

Bei Vorschieben des Rohres bis zum unteren Ende des Hauptbronchus konnte ich auch den Fremdkörper nicht sichten und mußte endlich nach ¾ Stunden wegen Unruhe der Pat. und Massigkeit des Sekretes die Untersuchung abbrechen. Zur weiteren Beobachtung ließ ich die Kranke an meiner Klinik aufnehmen.

Die Reaktion infolge der Untersuchung war sehr gering, ja die Pat. fühlte sich erleichtert, offenbar wegen der reichlichen Entleerung des Sekretes.

Am 30. X. erhielt die Pat. 0·02 *g* Morph. mur. subcutan und wurde in eine Stellung gebracht, wobei der Kopf und der Oberkörper senkrecht nach unten standen. Sie hustete auf diese Art kolossale Schleimmengen aus. Unmittelbar danach wurde der Kehlkopf cocainisiert, die Pat. in liegende Stellung gebracht und das 10 *mm*-Bronchoskop leicht eingeführt, wieder cocainisiert und endlich das Verlängerungsrohr in den rechten Hauptbronchus geschoben; Schleim und Eiter flossen teils leicht durch das Rohr ab, teils wurden sie abgesaugt. Die Granulationen bluteten zwar, aber durch Besprayen und Betupfen mit Cocain und Adrenalin wurde endlich das Gesichtsfeld so weit frei, daß man in der Tiefe eine quer gestellte braune Kante sehen konnte, welche ich für die Bifurkationsstelle der Bronchien zweiter Ordnung hielt. Hie und da sah ich in der Tiefe des Unterlappenbronchus einen weißlichen Körper, der sich bei Berührung mit der Fremdkörperzange hart anfühlte.

Ich entfernte nun mehrere der Granulationen mit der Pinzette, stillte die neuerliche Blutung und überzeugte mich nun, daß die vermeintliche Carina der Rand der Hartkautschukplatte des Fremdkörpers sei. Ich faßte ihn mit der gezähnten Fremdkörperpinzette und lockerte den Fremdkörper, zog ihn an das untere Ende des Rohres heran und schließlich das Rohr samt der Pinzette aus dem Munde heraus. Bei dieser Prozedur entleerte sich wieder eine große Menge jauchigen Sekrets, aber der Fremdkörper war nicht mehr in der Pinzette.

Da die Pat. nicht besonders angegriffen war, führte ich sofort ein Rohr von 12 *mm* Lumen ein, gelangte leicht in den rechten Hauptbronchus und sah dort in seiner Mitte die zwei weißen Zähne. Ich faßte sie und brachte sie in den unteren Teil der Trachea. Endlich entfernte ich sie beim dritten Anfassen leicht.

Es war eine kleine Prothese aus Hartkautschuk mit zwei Zähnen (siehe Fig. 2). Trotz der fast zweistündigen Dauer der Operation erholte sich die

Digitized by Google
Original from UNIVERSITY OF CALIFORNIA
Generated on 2019-10-24 12:00 GMT / http://hdl.handle.net/2027/uc1.b3252758
Public Domain in the United States, Google-digitized / http://www.hathitrust.org/access_use#pd-us-google

Pat. bald und fühlte sich sehr erleichtert. Schon am nächsten Tage war die Menge des Auswurfes bedeutend geringer und der fötide Geruch vollkommen verschwunden. Die Temperatur stieg von da nur selten über 37·5° C. Allgemeines Befinden hob sich bis zur Entlassung am 21. XI. in erfreulicher Weise.

Der Lungenbefund am 1. XI. 1909 war folgender:

Perkussion:

Vorn rechts: Im IV. Interkostalraum beginnt die relative Dämpfung, die nach unten in die Leberdämpfung übergeht.

In der Axilla steht die untere Lungengrenze an der V. Rippe und ist gut verschieblich.

Hinten rechts: Perkussion. Die ursprünglich vorhandene verkürzte Zone beginnt in der Höhe des VI. Dornfortsatzes. In der Höhe des VIII. Dornfortsatzes hellt sich der Schall auf. An der Basis wieder relative Dämpfung.

Auskultation:

Rechts vorn: Überall verschärftes Inspirium, das über der Dämpfungsgrenze einen stridorähnlichen Charakter annimmt.

Rechts hinten: Rauhes, verschärftes Inspirium und Exspirium, vereinzelt feuchte Rasselgeräusche.

Nach abwärts Inspirium rauher, Exspirium saccadiert besonders über der Zone relativer Dämpfung. Daselbst mittelblasige, grobknackende Geräusche.

Exspirium verlängert, amphorisch.

Die Pat. bot auch bei ihrer Entlassung am 21. XI. so ziemlich denselben Befund in den Lungen, nur hatte sich die rechtseitige Dämpfung noch mehr aufgehellt. Der Auswurf war nur mehr unbedeutend.

Der zweite Fall zeigte folgenden Verlauf:

K. M., 4 Jahre alt; aufgenommen 16. XI. 1909.

Die Mutter des jetzt 4jährigen Knaben gab an, daß das Kind bis vor zwei Jahren stets gesund war; damals begann seine jetzige Krankheit mit starkem Husten, Fieber, sehr reichlichem Auswurf. Das Kind magerte zusehends ab. Ein Arzt diagnostizierte eine eitrige Bronchitis. Seit Juli dieses Jahres stand das Kind im Karolinen-Kinderspital in Behandlung. Daselbst wurde eine Infiltration der r. Lunge konstatiert und röntgenologisch als Ursache derselben ein Fremdkörper nachgewiesen. Zweimal wurde dortselbst von Dr. Glas die Bronchoskopie ausgeführt, doch konnte der Fremdkörper wegen der starken Schleimmenge nicht gesichtet werden. Das Kind wurde deshalb der Klinik Eiselsberg zur Bronchotomie überwiesen, uns aber von dort zur Vornahme eines Versuches der bronchoskopischen Extraktion transferiert.

Status praesens: Stark abgemagertes, sehr intelligentes Kind. Starker Foetor ex ore. Fingerendglieder trommelschlägelartig. Lungenbefund: Rechts hinten Dämpfung entsprechend dem Oberlappen und der Spitze des Unter-

Digitized by Google
Original from UNIVERSITY OF CALIFORNIA
Generated on 2019-10-24 12:00 GMT / http://hdl.handle.net/2027/uc1.b3252758
Public Domain in the United States, Google-digitized / http://www.hathitrust.org/access_use#pd-us-google

lappens. Eine zweite dreieckige Dämpfung rechts hinten unten vom 8. Dornfortsatz abwärts.

Auskultatorisch über der oberen Dämpfung bronchiales Atmen hörbar, über der unteren abgeschwächtes Atmen. Diffuse Rasselgeräusche.

Vorn ziemlich intensive Dämpfung im Oberlappengebiet, sehr stark im Bereiche des Mittellappens.

Auskultatorisch über dem Oberlappen bronchiales Atmen, über dem Mittellappen abgeschwächtes unbestimmtes Atmen.

Fig. 2.

Natürliche Größe.

Fig. 5.

Natürliche Größe.

Fig. 6.

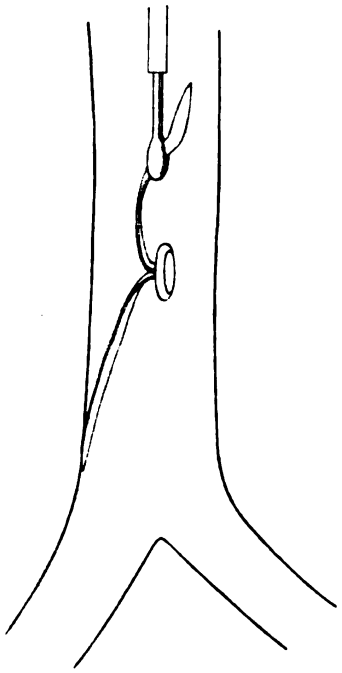

Lage des Fremdkörpers während der Extraktion. (Schematisch.)

Fig. 7.

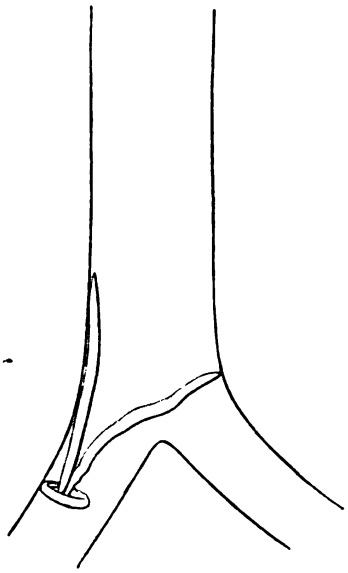

Lage des Fremdkörpers vor der Extraktion. (Schematisch.)

Eine Röntgenphotographie vom 9. XI. von der Klinik Eiselsberg von rechts nach links aufgenommen (s. Tafel I, Fig. 3) zeigt den metallischen Fremdkörper (man mußte ihn als metallisch annehmen, weil der Schatten ziemlich dunkel und scharf begrenzt war) lang und mit einem doppelt so dicken, nach unten stehenden Kopf; von vorn nach hinten durchleuchtet (s. Tafel I, Fig. 4) zeigte er zwei nach oben divergierende lange Teile, welche in der Trachea lagen, während der Verbindungsteil sich im rechten Hauptbronchus befand. Von den divergierenden Teilen war der eine gerade, der andere nach unten abgebogen und scheinbar in der Trachealwand verspießt. Die unteren Teile der

Digitized by Google
Original from UNIVERSITY OF CALIFORNIA
Generated on 2019-10-24 12:00 GMT / http://hdl.handle.net/2027/uc1.b3252758
Public Domain in the United States, Google-digitized / http://www.hathitrust.org/access_use#pd-us-google

rechten Lunge waren nach einem Skiagramm vom 4. VIII. 1908 von einem Infiltrate eingenommen. Inspiratorische Verschiebung des Mediastinums nach rechts. Der rechte Teil des Zwerchfells stand höher als der linke und machte geringere Exkursionen.

Am 9. XI. erschien im Röntgenbilde (s. Tafel I, Fig. 4) die ganze rechte Lunge verdichtet, die inspiratorische Anziehung des Mediastinums weniger ausgesprochen.

Am 18. XI. führte ich in Gegenwart von Hofrat v. Eiselsberg an dem liegenden, mit Billrothmischung narkotisierten Kinde die obere Bronchoskopie aus. Vor derselben wurde das Kind auf den Kopf gestellt, wobei sich eine große Menge eitrigen Sekretes entleerte.

Nach Einführung eines 8 *mm*-Röhrenspatels nach Brünings wird durch den Spray Cocain und Adrenalinmischung eingeblasen, das Sekret abgesaugt, worauf sich zwischen Granulationen eingebettet der metallische Fremdkörper zeigt.

Ich faßte den schmalen Fremdkörper mit der Fremdkörperpinzette und zog leicht an, zögerte aber, weiter vorzugehen und ließ wieder los. Es bestand nämlich bei der Divergenz der langen Schenkel des Fremdkörpers die Gefahr, daß beim starken Ziehen an einer Branche die andere die Trachealwand aufreißen würde und, wie v. Eiselsberg meinte, als Pflugschar wirken könnte.

v. Eiselsberg ermunterte mich aber, die Versuche fortzusetzen, weil eine Thorakotomie sehr gefährlich und wenig aussichtsvoll sei. Daher ging ich wieder mit der Fremdkörperpinzette ein, faßte die vorliegende Branche und zog sie an das untere Ende des Bronchoskops heran. Das weitere Herausziehen erforderte zu meinen Erstaunen eine ganz unbedeutende Kraftanwendung. Nur die Glottisspalte leistete einen etwas stärkeren Widerstand. Endlich war der Fremdkörper außer dem Munde und entpuppte sich als Papierheftklammer (s. Fig. 5), deren ganz weiche und biegsame Branchen $4^1/_2$ *cm* lang und $^1/_3$ *cm* breit waren. Diese weiche Beschaffenheit hatte die Extraktion ohne nennenswerte Kraftanwendung ermöglicht, weil sich die eine nicht gefaßte Branche bei Zug an der anderen um nahezu 180° gedreht hatte (s. Fig. 6), so daß beide nach der Extraktion fast in einer geraden Linie lagen; im Körper des Kindes hatten sie aber miteinander einen spitzen Winkel gebildet (siehe Fig. 7).

Nach der Operation, welche beiläufig $^3/_4$ Stunden gedauert hatte, erwachte das Kind bald aus der Narkose.

18. XI. Temp. nachmittags 37·4, abends geringgradiger Stridor; die Stenose steigert sich nachts wegen der kolossalen Schleimmengen, die nicht expektoriert werden können, so daß die Tracheotomia inferior ausgeführt werden muß.

Digitized by Google
Original from UNIVERSITY OF CALIFORNIA
Generated on 2019-10-24 12:00 GMT / http://hdl.handle.net/2027/uc1.b3252758
Public Domain in the United States, Google-digitized / http://www.hathitrust.org/access_use#pd-us-google

20. XI. Dämpfung hinten rechts etwas aufgehellt. Das Kind expektoriert leichter. Senfbäder. Strophantus. Mäßige, subglottische Schwellung.

23. XI. Dekanulierung. Atem vollkommen frei. Lungenbefund wenig verändert.

27. XI. Üppige Granulation an der Trachealfistel, massenhafte eitrige Expektoration. Die Trachealfistel verhindert hinreichendes Aushusten. Es ist daher täglich notwendig, den Pat. auf den Kopf zu stellen und dadurch mechanische Entleerung zu erzielen.

Laryngoskopie: Noch leichte, subglottische Schwellung. Trachealschleimhaut stark gerötet.

Hierauf langsame Besserung mit gelegentlich auftretenden höheren Temperaturen: wegen der mangelhaften Expektoration mußte das Kind noch öfters auf den Kopf gestellt werden, wobei sich immer große Sekretmengen entleerten.

1. XII. Interner Befund: Infiltration im rechten Ober- und Unterlappen, Obturationsatelektase im Mittellappen. Infiltration in den oberen Partien des linken Oberlappens.

6. XII. Subfebril, Sekretion unverändert. Interner Befund zeigt keine wesentlichen Änderungen gegenüber dem Status vor der Operation.

11. XII. Afebril, Sekretion dieselbe. Tracheotomiewunde geheilt.

18. XII. Temp. nachmittags 39°.

19. XII. Afebril.

22. XII. Untersuchung des Sputums auf Tuberkelbacillen negativ.

Anfangs Januar hatte sich das Kind bedeutend erholt, hatte guten Appetit und expektorierte weniger und leicht. Der Lungenbefund hatte sich insofern geändert, als die Infiltration im rechten Ober- und Unterlappen etwas sich aufzuhellen beginnt und die Rasselgeräusche geringer werden.

Die Schwierigkeit der Extraktion bei den chronischen Fremdkörperfällen liegt hauptsächlich in der Veränderung der Bronchien durch Granulationsbildung und in der starken Sekretion, welche die Orientierung erschwert. Zur Entfernung der Schleimmengen vor der bronchoskopischen Untersuchung ist das von uns in beiden Fällen angewendete „Umleeren des Patienten“ bestens zu empfehlen.

Erwähnenswert scheint noch die Bedeutung der Röntgenographie für die Diagnose der Fremdkörper. Speziell durch die Momentaufnahmen wird es ermöglicht, klare Bilder zu erzielen, auf denen die Fremdkörper sichtbar sind. Nach Burger[1]) wurde bei 107 Fremdkörpern der Bronchien die Röntgenuntersuchung 83mal mit positivem, 24mal mit negativem Resultat angewendet. Metallische Gegenstände werden wohl immer erkannt, Knochenstücke nur

[1]) Was leisten die Röntgenstrahlen in der Rhino-Laryngologie? Wiesbaden 1908.

Digitized by Google
Original from UNIVERSITY OF CALIFORNIA
Generated on 2019-10-24 12:00 GMT / http://hdl.handle.net/2027/uc1.b3252758
Public Domain in the United States, Google-digitized / http://www.hathitrust.org/access_use#pd-us-google

selten. Falsche Gebisse werden bei einer guten Aufnahme wohl immer nachweisbar sein, auch in einem Falle Wilds[1]) war die Röntgenphotographie positiv. Ist der Fremdkörper selbst nicht zu sehen, so ist doch die Röntgenmethode zur Diagnose wertvoll; auf dem Röntgenschirm lassen sich nämlich auch feine Differenzen in der Zwerchfellatmung nachweisen; häufig ist das Jacobsohn-Holzknechtsche Phänomen von inspiratorischer Anziehung des Mediastinalschattens gegen die erkrankte Seite zu sehen.

Wir verwenden an der Klinik jetzt die Brüningsschen Vorschieberöhren, welche vor den älteren Killianschen Röhren bedeutende Vorteile haben. Der Röhrenspatel ist viel leichter unter Leitung des Auges einzuführen, man kann durch das Vorschieberohr stets mit der optimalsten Rohrlänge arbeiten.

Zur Beleuchtung verwenden wir ein von meinem Assistenten Dr. Kahler konstruiertes Panelektroskop (Wiener med. Wochenschr., 1909, Nr. 42 u. ff.). Es beruht auf dem Prinzipe des alten Leiterschen, der Griff ist umsteckbar für die Untersuchung in sitzender respektive liegender Stellung, die Instrumente sind frei einführbar, was ein bedeutender Vorteil gegenüber dem Brüningsschen Instrumente ist.

Lipom des Larynx.[2])

Von **M. A. Goldstein**, St. Louis.

Aus dem Englischen übersetzt von Dr. **Alexander Muszkat**, Wien-Bad Reichenhall.

(Mit 8 Figuren.)

Von allen Neubildungen, welche im Larynx vorkommen, ist vielleicht keine so selten gefunden oder beschrieben worden als das Lipom. Die Beobachtung eines ungewöhnlich interessanten und lehrreichen Falles dieser Art gab mir Gelegenheit und Ansporn, die Literatur über diesen Gegenstand zu durchforschen, und ich habe es mir zur Aufgabe gemacht, nicht allein meinen eigenen Fall möglichst eingehend zu schildern, sondern auch alle authentischen Fälle sorgfältig aufzuspüren, welche bisher veröffentlicht worden sind.

Zu Beginn sei mir eine Kritik gestattet, welche nicht nur im vorliegenden Falle gerechtfertigt ist, sondern in vielen anderen unserer laryngologischen Literatur. Denjenigen von uns, welche die verschiedenen Zeitschriften, Archive und Handbücher häufig eingehend durchsucht haben, müssen sicherlich die mannigfaltigen Ungenauigkeiten, Widersprüche sowie falschen Zitate und Berichte aufgefallen sein, welche oft aus unserer erwähnten Wissenschaft einen verwickelten und unentwirrbaren Knoten machen.

---

[1]) Zitiert nach Burger.

[2]) Vorgestellt auf der XV. Jahresversammlung der Amerikanischen laryngo-rhinologischen und otologischen Gesellschaft.

Digitized by Google
Original from UNIVERSITY OF CALIFORNIA
Generated on 2019-10-24 12:01 GMT / http://hdl.handle.net/2027/uc1.b3252758
Public Domain in the United States, Google-digitized / http://www.hathitrust.org/access_use#pd-us-google

Ich kann nicht umhin, an den Anfang dieser Monographie die Bemerkungen von Mc Bride zu setzen, welcher, wie es scheint, vor fast 20 Jahren ähnliche Schwierigkeiten bei seinen literarischen Forschungen über Larynxlipom hatte. Er sagt:

„Ich möchte gern für einen Augenblick abschweifen, um gewisse Widersprüche hervorzuheben, welche ich während meiner literarischen Studien über einen Gegenstand entdeckt habe, der so begrenzt ist, daß man jedenfalls von denen, welche sich selbst als Autoritäten in der Laryngologie betrachten, einigermaßen Genauigkeit erwarten sollte. Eppinger (Pathologische Anatomie des Larynx und der Trachea, pag. 205) erwähnt ganz richtig die drei Beispiele, welche bis zum Jahre 1880 beobachtet worden sind, nämlich die von Wagner, Tobold und Bruns. Hinsichtlich des Falles von Wagner gibt er den Bericht aus dem Archiv für prakt. Heilkunde, 1872, pag. 108, und behauptet in etwas vorwurfsvollem Ton, daß die Geschwulst hühnereigroß war, daß aber weitere Angaben über ihre Befestigung und Lagebeziehung zum Kehlkopfinnern dort nicht zu finden wären." Nun muß ich sagen, daß ich diesen Bericht geprüft und ihn an der entsprechenden Stelle nicht im Archiv für prakt. Heilkunde, sondern im Archiv für Heilkunde (1872, pag. 108) gefunden habe, ferner daß ich dort festgestellt habe, daß das erwähnte Lipom „mittelst einer dünnen breiten Basis an der Mittellinie der Zunge und der Vorderfläche der Epiglottis befestigt war". Ich möchte hinzufügen, daß diese Geschwulst im Körper eines 13jährigen Mädchens gefunden wurde, welches an den Blattern starb, und welche, wie Wagner weiter mitteilt, von Wendt hätte operiert werden sollen. Hieraus können wir vermutlich schließen, daß im Augenblick keine bedrohlichen Symptome bestanden. Eppinger erwähnt auch Tobolds Fall, der im Archiv für prakt. Heilkunde, 1872, pag. 422, beschrieben sein soll. Ich weiß nicht, ob ein solches Archiv überhaupt existiert, aber das Archiv für Heilkunde, in welchem sich der vorige Fall fand, enthält keinen Bericht über ein Larynxlipom. Soviel über Eppingers Genauigkeit. Doch wenn wir uns jetzt zu Schrötters Schrift „Über das Vorkommen von Fettgewebe im Larynx" (Monatsschrift für Ohrenheilkunde, Juni 1884) wenden, so finden wir dieselben Ungenauigkeiten wiederholt. In Gottsteins Werk sind die irrigen Angaben nicht wiedergegeben, vielleicht weil überhaupt keine genauen Angaben in dem Buche zu finden sind, aber es wird ausdrücklich erwähnt, daß in Wagners Fall der Befestigungspunkt nicht angegeben ist, mit dem Hinweis, daß infolgedessen seine Mitteilungen nicht hätten auf ihre Richtigkeit geprüft werden können (Die Krankheiten des Kehlkopfes, 1888, pag. 149). Da ich nun Tobolds Fall bei keinem anderen Autoren finden kann als den oben erwähnten, so kann es nicht Wunder nehmen, daß ich wenig darüber weiß, und daß ich daher aus erklärlichen Gründen darauf verzichte, das wenige mitzuteilen, was von diesen Autoritäten darüber erwähnt wird. Mir liegt es fern, die Rolle eines

Digitized by Google
Original from UNIVERSITY OF CALIFORNIA
Generated on 2019-10-24 12:01 GMT / http://hdl.handle.net/2027/uc1.b3252758
Public Domain in the United States, Google-digitized / http://www.hathitrust.org/access_use#pd-us-google

voreingenommenen Kritikers zu spielen, aber das Übel, welches ich bei meinen Forschungen über ein so eng begrenztes Thema, wie das Larynxlipom ist, aufgedeckt habe, ist, glaube ich, weit verbreitet. Die Autoren sind allzu geneigt, jedem anderen wie die Schafe zu folgen, ohne die Angaben weiter zu prüfen, und so erhalten wir statt ständiger Wahrheit ständigen Irrtum. Die ganze medizinische Wissenschaft zu beherrschen, ist für einen einzigen ein Ding der Unmöglichkeit, aber andrerseits ist es nicht zu viel verlangt, daß diejenigen, welche unsere Lehrer und Pioniere sein wollen, sich erst selbst informieren sollen."

Ich persönlich habe alle über diesen Gegenstand erwähnten Mitteilungen geprüft und stimme in allen Teilen mit den Ausführungen Mc Brides überein.

Die Ätiologie der Lipome im Larynx ist ganz dunkel. Folgende drei ätiologische Möglichkeiten müssen ins Auge gefaßt werden:

1. Die Entwicklung von Fettzellen oder kleineren Inseln von Fettgewebe durch einfache Hyperplasie deutlich abgegrenzter oder eingekapselter Fettmassen.

In einer Diskussion, die ich kürzlich mit Chiari über diesen Gegenstand hatte, teilte mir dieser mit, daß er bei der mikroskopischen Untersuchung von Serienschnitten eines normalen Larynx ungefähr in der Höhe der Morgagnischen Ventrikel Fettzellen gefunden habe.

Es gibt vielleicht keine Körperhöhle endothelen Charakters, wo Fettgewebe oder Fettzellen für gewöhnlich so selten vorkommen als im Larynx.

In einigen der mitgeteilten Fälle, wie auch in dem des Autors, kann man aus dem Umstande, daß das Vorhandensein der Geschwulst dem Patienten viele Jahre bekannt war, vielleicht schließen, daß das Fettgewebe kongenital angelegt war und hyperplasiert ist.

2. Die Möglichkeit embryonalen Ursprungs eines Gewebes, welches vornehmlich zu solcher Fettentwicklung führt, darf nicht außer acht gelassen werden. Die Einstülpung einer einzigen Zelle des Mesoderms kann den ersten Kern für die Entstehung solch einer fettigen Metamorphose in einem sonst fettfreien Organ abgeben.

Bei dem Falle von v. Bruns, dessen mikroskopischer Befund ausführlich mitgeteilt worden ist, wird ein kleines Stückchen weißer Knorpel von der Größe eines Hanfkornes erwähnt, welcher in der Spitze des Tumors enthalten und vollkommen von Bindegewebe umgeben war. Im Lichte der Cellularpathologie haben Teratome einen solchen Ursprung, warum nicht auch Lipome?

3. Die neueste Theorie über Zellmetamorphose und Zellproliferation, wie sie Gideon Wells in seiner chemischen Pathologie vertritt, findet vielleicht eine sehr passende Erklärung für die Entstehung von Fett bei dieser Art von

Generated on 2019-10-24 12:01 GMT / http://hdl.handle.net/2027/uc1.b3252758
Public Domain in the United States, Google-digitized / http://www.hathitrust.org/access_use#pd-us-google
Digitized by Google
Original from UNIVERSITY OF CALIFORNIA

Neoplasmen. Jonathan Wright vertritt diese Theorie eifrig in seinem Bericht über die pathologische Untersuchung des vom Autor beobachteten Falles.

Dr. Wright schreibt: „Da das Lipom der gewöhnlichste gutartige Tumor ist, wenn es nicht gerade in der Mucosa seinen Sitz hat, so bietet für mich das Hauptinteresse bei der Geschwulst die Frage nach ihrer Ätiologie. Ich zweifle, ob es angängig ist, sie in die gewöhnliche Reihe der benignen Tumoren zu rechnen, welche eine mehr oder weniger ausgeprägte Verwandtschaft zu den Hyperplasien infolge von Entzündung und lokaler Überernährung zeigen, obgleich ich grundsätzlich der Ansicht bin, daß die Ursachen, die Phänomene hervorrufen, einander parallel sind.

„Hier bei den Lipomen scheint es sich mir nicht um die Zellteilung irgendwelcher Gewebselemente wie beim Fibrom, Osteom oder Adenom zu handeln. Es handelt sich nicht um die Erzeugung von Gleichem aus Gleichem. Vielmehr haben wir es zu tun 1. mit einer chemischen Veränderung per se, oder 2. mit irgend einer physikalischen Störung des Gleichgewichts, wobei fettige Materie sich nicht mehr in etwas anderes verwandelt und sich 3. in den Bindegewebszellen anhäuft. Mit anderen Worten: wir haben vor uns 1. die Umwandlung von Albumen in Fett, ein Vorgang, der, soviel ich weiß, im Reagensglas bisher noch nicht gezeigt werden konnte, oder 2. wir haben es mit einer spezifischen Zunahme der Oberflächenspannung der Bindegewebszellen zu tun, wobei Fettkügelchen adsorbiert und absorbiert werden, oder 3. was mir am wahrscheinlichsten vorkommt, wir haben in einem fibrös hyperplasierten Gewebe einen gestörten Chemismus von Zellen vor uns, wobei die Tätigkeit eines Fermentes aufgehoben ist, welches unter normalen Bedingungen die fettige Materie in Zerfallsprodukte und vielleicht in Protoplasma umwandelt. Ich glaube, daß dieser Gesichtspunkt die Anwesenheit von Fett bei verschiedenen Tumoren erklären würde, besonders bei denen, welche einer degenerativen Metamorphose unterliegen.

„Hauptsächlich aus diesem Grunde, glaube ich, ist ein Lipom ein Fibrom und kein gesonderter Tumor. Obwohl sich in den Schnitten Ihres Präparats mehr Fettkügelchen und weniger Bindegewebe vorfindet als sonst bei Lipomen der Mucosa, die ich untersucht, so bieten sie nichtsdestoweniger an verschiedenen Stellen erhebliche Unterschiede hinsichtlich der Menge des vorhandenen Bindegewebes.

Es handelt sich nur um einen Gradunterschied. Nur so ist es im Falle Dr. Hinkels begreiflich, daß der oft rezidivierende Tumor jedesmal eine verschiedene Menge Fettkügelchen hatte. Die fettige Turgescenz der Tumoren, von denen ich in meinem anderen Brief sprach, ist, glaube ich, besonders bedeutsam im Lichte des eben entwickelten Gesichtspunktes. Das glatte, halb erhabene Aussehen, welches die Ursache des häufig auffallenden klinischen Bildes ist, ist auf die große Affinität zum Fett zurückzuführen, welche in der

Digitized by Google
Original from UNIVERSITY OF CALIFORNIA
Generated on 2019-10-24 12:01 GMT / http://hdl.handle.net/2027/uc1.b3252758
Public Domain in the United States, Google-digitized / http://www.hathitrust.org/access_use#pd-us-google

Oberflächenspannung der Bindegewebszellen ihren Ausdruck findet. Das Fett wird vermutlich aus der Circulation herbeigezogen kraft dieser abnormen Affinität und ist nicht, wie gewöhnlich, auf dem Wege der Metamorphose entstanden, sondern vielmehr in oder in der Nähe der Bindegewebszellen aufgehäuft als Folge dieser pathologischen Affinität und des lokalen Fehlens eines Metabolismus.

Hoffentlich habe ich meine Meinung klargelegt und findet sie Ihr Interesse in Verbindung mit Ihrer seltenen Geschwulst."

Vom pathologischen Standpunkt existiert bei Larynxlipomen keine bestimmte Gestalt. In Jones Fall handelte es sich um ein langgestrecktes, gestieltes Neoplasma, welches mittelst eines dünnen, platten Bandes befestigt war. Die Fälle von Golbeck und v. Schrötter gehörten zu den formenreichen Abarten, welche die Wissenschaft als Lipoma arborescens bezeichnet. Der mikroskopische Befund im Falle Farlows gibt polypoides Lipom an.

Mehrere Fälle, welche hier eingerechnet werden, sind Fibrolipome oder bestehen aus verschiedenen Geweben.

Anscheinend gibt es bei diesen Neoplasmen keine Norm für ihre Größe und Gestalt; für gewöhnlich wächst ein Lipom langsam und man kann ohne weiteres annehmen, daß, wo keine erschwerenden Symptome vorkommen, solche Neoplasmen viele Jahre ohne ernstliche Gesundheitsschädigung oder Rückwirkung auf den Allgemeinzustand des Patienten wachsen können.

In Holts Fall, der doch schon 1854 veröffentlicht wurde, starb der Patient plötzlich an Erstickung und der Charakter der Geschwulst wurde auf dem Seciertisch festgestellt. Offenbar hat sich dieser Fall lange hingezogen, und das langsame Wachstum mag in seiner ungewöhnlichen Größe und seinem gestielten Aussehen seine Erklärung finden. Mc Brides Fälle wiesen beide mit ihren $1^1/_2$—2 Zoll im Längendurchmesser beträchtliche Größe auf, Köhlers Fall hat ähnliche Maße.

Das Alter, in welchem Larynxlipome beobachtet sind, reicht von 13 Jahren bei einem Mädchen (Wagners Fall) bis 80 Jahre bei einem Manne (Holts Fall). Diese Art Neoplasma scheint das männliche Geschlecht ebenso häufig zu befallen als das weibliche.

Desgleichen variiert auch der Befestigungspunkt in weiten Grenzen. Die Tumoren von Holt, Mc Bride und Köhler waren mittelst eines kleinen Stieles oder eines dünnen, platten Bandes an der Basis der Epiglottis oder in deren Nähe befestigt. Die Lipome von v. Bruns, Golbeck und Schrötter hatten eine breitere Basis und entsprangen im Gebiete der ary-epiglottischen Falten und an der Oberfläche der Larynxknorpel.

Mc Brides zweiter Fall hatte seine Befestigung mittelst eines schmalen Stieles im rechten Sinus piriformis. Mein eigener Fall war mit einem dünnen, platten Band an der lateralen Wand der Fossa ventricularis befestigt.

Generated on 2019-10-24 12:01 GMT / http://hdl.handle.net/2027/uc1.b3252758
Public Domain in the United States, Google-digitized / http://www.hathitrust.org/access_use#pd-us-google
Digitized by Google
Original from UNIVERSITY OF CALIFORNIA

Ein Punkt, welcher gewisses Interesse bietet, ist der, daß mehrere Fälle von reinem Lipom mit schlanken Stielen oder schmalen Bändern befestigt waren, während die Neoplasmen aus verschiedenen Geweben, wie die Fibrolipome und das Lipoma arborescens, eine breitere Basis zur Befestigung hatten.

Rezidive nach der Entfernung werden berichtet von v. Bruns, Mc Bride, Golbeck und Hinkel. Bei jedem dieser Fälle ließ sich feststellen, daß das Neoplasma nicht völlig exstirpiert worden war und daß an der Stelle der vorigen Geschwulst schnell eine neue auftrat. Das Wachstum der ersten war in allen Fällen langsam, das der rezidivierenden schnell.

Von den 12 mitgeteilten Fällen wurden 3 auf dem Seziertisch diagnostiziert; von dieser Reihe von Fällen wurden 6 mit Erfolg auf endolaryngealem Wege operiert. Golbecks Fall von ausgedehntem Lipoma arborescens wurde mittelst vorausgehender Tracheotomie und subhyoider Laryngotomie operiert. Aplavius' Fall wurde auf dem Wege der subhyoiden Pharyngotomie operiert.

Das beliebteste Instrument bei der endolaryngealen Operation war die galvanokaustische Schlinge; die Fälle von Hinkel, Farlow, Mc Bride und mein eigener wurden mit der kalten Schlinge operiert und im Anschluß daran hervorgezogen und mit langen, gebogenen Scheren abgeschnitten, weil der Schlingendraht sich gefangen hatte oder gebrochen war.

Diese Art Larynxneoplasma kommt so selten vor, daß es wirklich schwer ist, irgend welche bestimmten Schlüsse über den erwähnten Gegenstand zu ziehen. Im großen und ganzen sind wir berechtigt, zu sagen, daß ein Lipom lange Zeit im Larynx vorhanden sein kann, ohne schwere Symptome hervorzurufen oder den Allgemeinzustand des Patienten zu beeinträchtigen. In der Tat kann dieses Neoplasma bestehen, ohne daß der Patient seiner bewußt wird, bis es allmählich an Größe zunimmt und Druck- oder Verschlußsymptome macht.

Die Lipome im Larynx zeigen solange die Tendenz, zu rezidivieren, bis die Entfernung oder Exstirpation der Masse vollständig ist. Das Wachstum der Originalgeschwulst geht langsam vor sich, das der Rezidive nach unvollkommener Entfernung schnell.

Die Prognose ist im großen und ganzen gut und besonders günstig bei reinen Lipomen, die mittelst eines kleinen Stieles oder eines schmalen Bandes befestigt sind.

Selbst beobachtete Krankengeschichte.

Frau *P. D. P.*, weißer Rasse, verheiratet, 33 Jahre alt, wurde mir durch Dr. W. G. Moore in St. Louis und Dr. J. P. Baker in Salisbury (Mo.) überwiesen. Am 25. Oktober 1908 wurde ich zu der Patientin ins Hospital gerufen und fand sie in etwas liegender Stellung, auf der linken Seite, auf ihren linken

Digitized by Google
Original from UNIVERSITY OF CALIFORNIA
Generated on 2019-10-24 12:01 GMT / http://hdl.handle.net/2027/uc1.b3252758
Public Domain in the United States, Google-digitized / http://www.hathitrust.org/access_use#pd-us-google

Ellbogen und Kissen gestützt. Ihr Kopf hing in der Weise herab, daß das Kinn die linke Schulter berührte. Die Patientin bot den Anblick einer sehr schwer Leidenden: ihr Gesicht war bleich, die Haut feucht und klebrig, der Puls fadenförmig, beschleunigt, aber regelmäßig, die Zunge war schlaff und dick belegt, die Atmung oberflächlich, angestrengt, unregelmäßig, von deutlichem Stridor begleitet.

Gleich zu Beginn war es klar, daß die Dyspnoe die Hauptklage der Patientin bildete.

Erst am folgenden Tage wurde eine eingehende Untersuchung vorgenommen. Dr. Moore machte die physikalische Untersuchung und fand Herz und Lungen gesund, Sputum frei von Tuberkulose, Urin von normalem spezifischem Gewicht und frei von Eiweiß und Zucker.

Am 27. Oktober 1908 inspizierte ich den Larynx und fand einen großen, rundlichen, blaß gelblich-rötlichen Tumor, welcher die Glottis ganz ausfüllte, sich von der lateralen Wand des linken Morgagnischen Ventrikels erstreckte und, indem er das Taschenband nach oben drängte, beide Stimmlippen überlagerte. Entsprechend der ungewöhnlichen Größe dieses Tumors und seiner außerordentlich konvexen Oberfläche war das linke Taschenband gegen die Norm nach oben ausgedehnt und gewölbt, so daß es fast in einer Linie mit dem linken Aryknorpel zu sein schien. Auf der konvexen glänzenden Oberfläche des Tumors konnte man ein beträchtliches Capillarnetz erkennen. Die Geschwulst nahm das ganze Lumen der Glottis ein, sobald die Patientin aufrecht saß, mit Ausnahme eines kleinen Spaltes vorn zwischen dem kugeligen Tumor und dem rechten Stimmband. Die Atmung war in dieser Stellung beinahe unmöglich, da das Gewicht des Tumors die Glottis so vollkommen abschloß wie ein gut passendes Kugelventil (Fig. 1).

Mit einer Sonde wurde der Tumor unter gewissen Schwierigkeiten abgetastet und festgestellt, daß sein Befestigungspunkt in der linken Ventriculargrube sein müsse. Im Hinblick auf den festen Widerstand bei der Sondierung wurde angenommen, daß der Tumor mit einer mehr breiten und ausgedehnten Basis aufsitze.

Es wurde beobachtet, daß die Patientin Kopf und Hals deswegen auf die linke Seite neigte, um Erleichterung von der Dyspnoe zu bekommen, und daß sie diese Stellung seit einigen Monaten unbewußt herausgefunden hatte, als die Atmungsstörungen sich bemerkbar machten.

Bei der Digitaluntersuchung des äußeren Halses fühlte man einen großen, runden Körper scharf umgrenzt im linken Spatium cricothyreoideum. Bei jedem Schluckakt bewegte sich diese Masse recht beträchtlich unter den Fingern. Drüsenvergrößerungen irgend welcher Art wurden nicht gefunden, ebensowenig andere Symptome. Die Patientin macht folgende Angaben:

Digitized by Google
Original from UNIVERSITY OF CALIFORNIA
Generated on 2019-10-24 12:01 GMT / http://hdl.handle.net/2027/uc1.b3252758
Public Domain in the United States, Google-digitized / http://www.hathitrust.org/access_use#pd-us-google

Als Kind hatte sie einen schweren Anfall von Masern und Windpocken sowie einen leichten Scharlach. Mit 6 Jahren bekam sie einen heftigen Keuchhusten und ähnliche Hustenparoxysmen wiederholten sich nach den Angaben der Patienten mit gleicher Stärke und Regelmäßigkeit jeden Winter. Die Patientin hat von Kindheit an bis zu ihrer jetzigen Erkrankung stark zu Erkältungen, Influenza und konsekutiver Laryngitis geneigt. Vor ihrer Verheiratung war sie eine Reihe von Jahren Stimmbildungslehrerin.

Das jetzige Leiden scheint sich nach und nach entwickelt zu haben; der Ton ihrer Stimme wurde eigentümlich und veränderte allmählich, aber beständig seinen Charakter und sein Volumen. Niemals bestand vollkommene Aphonie, dafür trat in späteren Jahren mit zunehmender Häufigkeit Heiser-

Fig. 1.

Eigener Fall. Das Neoplasma bei direkter Inspektion.

keit auf. Beschwerden und Unbequemlichkeit traten nur während Erkältungen auf; erst in den letzten Jahren wurde die Atmung angestrengter, speziell bei Überanstrengung oder nervöser Erregung. In den letzten Monaten machten sich vornehmlich Erstickungsgefühl und Atmungsbeschwerden geltend.

Für Tuberkulose ergab sich kein Anhaltspunkt; hingegen starb ihr Großvater und Urgroßvater väterlicherseits an Krebs; 2 Brüder und 2 Schwestern starben an Halserkrankungen nach Scharlach; die Art dieser Infektion konnte nicht mehr genau bestimmt werden. Danach scheint es, als ob bei einigen Familienmitgliedern eine ungewöhnliche Prädisposition für Erkrankungen des Halses vorliege. Andere Angaben über die Familie, welche eine Beziehung zu dem vorliegenden Fall gehabt hätten, konnten nicht erlangt werden.

Ein Punkt, der bei der Erwägung der in diesem Fall möglichen Ätiologie speziell berücksichtigt werden muß, ist der Umstand, daß die Patientin

Generated on 2019-10-24 12:01 GMT / http://hdl.handle.net/2027/uc1.b3252758
Public Domain in the United States, Google-digitized / http://www.hathitrust.org/access_use#pd-us-google
Digitized by Google
Original from UNIVERSITY OF CALIFORNIA

schon seit ca. 15 Jahren über beinahe ständige Beschwerden beim Sprechen und Atmen geklagt hat. Diese beiden Symptome sind von Jahr zu Jahr schlimmer geworden und haben sich etwa 6 Wochen vor der Untersuchung zu ausgesprochener Dyspnoe gesteigert mit Veränderung des Allgemeinbefindens, häufigen Hustenparoxysmen und deutlicher Abmagerung, schlaflosen Nächten, nervöser Depression, Appetitlosigkeit und Verdauungsstörungen.

Am 29. Oktober wurde die Patientin in den Operationssaal gebracht und Pharynx wie Larynx bei halbliegender Stellung mit einem Spray von 5%iger Cocain- und 0·5‰ Adrenalinlösung anästhesiert. Außerdem wurde die Oberfläche der Neubildung im Larynx mit einer 10%igen Cocainlösung bepinselt.

Die genaue Natur der Geschwulst konnte dem makroskopischen Aussehen nach nicht mit Sicherheit bestimmt werden, auch nach der Untersuchung ergab sich nichts anderes, als daß sie ganz von einer Kapsel umgeben zu sein schien, bei der Berührung mit Sonde und Finger sich weich und elastisch anfühlte und auf ihrer oberen Fläche einige kleine verzweigte Gefäße erkennen ließ. Es war mir nicht möglich, zu bestimmen, ob der Tumor mit einem dünnen Stiel oder mit einer breiten, platten Insertion befestigt war. Indessen war ich fest überzeugt, daß der Ansatz sich irgendwo an der lateralen Wand der linken Ventriculargrube befinden müsse.

Es erhob sich nun die Frage, welchen operativen Weg man beschreiten sollte, namentlich ob man den Versuch machen sollte, die Geschwulst auf endolaryngealem Wege, durch Laryngotomie oder Pharyngotomia subhyoidea zu entfernen. Handelte es sich um ein Fibrom oder um ein Neoplasma mit reichlicher Blutgefäßentwicklung, so mußte man sich auf eine ansehnliche Hämorrhagie gefaßt machen, wenn man endolaryngeal operierte.

Meine Vorbereitungen für die Operation umfaßten auch alle notwendigen Vorkehrungen für die schnelle Vornahme sowohl einer Tracheo- als einer Laryngotomie. Ich benutzte eine gekrümmte Larynxkanüle und die Krausesche Schlinge, welche mit Draht Nr. 6 armiert war. Diese kalte Drahtschlinge wurde um den Tumor gelegt und beim ersten Versuch wurde die größere von den beiden Geschwülsten glatt entfernt. Die Blutung war sehr gering und wurde durch Adrenalin schnell gestillt. Ich war sehr überrascht, als ich nach der Entfernung dieses Tumors bei der Inspektion einen zweiten, beinahe ebenso großen entdeckte, welcher in der gewaltsam vergrößerten Fossa ventricularis saß.

Der Patientin wurde nun eine subcutane Injektion von Strychnin gegeben und ihr 5 Minuten Ruhe gegönnt. Da die Entfernung der ersten Geschwulst mit der kalten Drahtschlinge so leicht von statten ging, führte ich die frisch eingefädelte Canüle über die Konvexität des zweiten Tumors wieder ein. Wieder war ich so glücklich, die Geschwulst beim ersten Versuch zu fangen, aber als ich die Schlinge herausziehen wollte, mußte sich wohl ein Stückchen

Digitized by Google
Original from UNIVERSITY OF CALIFORNIA
Generated on 2019-10-24 12:01 GMT / http://hdl.handle.net/2027/uc1.b3252758
Public Domain in the United States, Google-digitized / http://www.hathitrust.org/access_use#pd-us-google

Geschwulstkapsel nahe dem Stiele in der Schlingenöse gefangen haben und bildete so eine unvorhergesehene Komplikation. Ich vermochte weder die Schlinge zu lösen noch auch den Stiel durchzuschneiden. Obendrein wurde die Patientin ganz nervös und begann zu husten. Ich legte den Larynxspiegel weg, warf das Licht meines Stirnspiegels direkt in den Kehlkopf, übte auf die ganze Masse einen kräftigen Zug aus, indem ich Schlinge, Tumor und Larynx gut nach vorn und oben zog, und schnitt, sobald ich einen direkten Einblick bekam, den Stiel mit einer langen, gebogenen Schere durch.

Die Patientin wurde sofort ins Bett gebracht, sie blutete nicht und zeigte weder eine Reaktion noch Erschöpfung. Unmittelbar nach der Operation konnte die Patientin ohne Beschwerden flach im Bett liegen, die Atmung war frei, jedoch bereitete ihr das Schlucken große Pein. Die Patientin wurde eine Woche im Bett behalten und bekam nur flüssige und breiige Nahrung. Im Zimmer wurde fortdauernd eine Mischung von Benzoin und Eucalyptol zerstäubt und für den Hals in häufigen Zwischenräumen warme Inhalationen mit Camphor. 2 Gran, Acid. carbol. 2 Gran, Menthol. 3 Gran, Vasel. 2 Unzen angewandt. Die Heilung verlief glatt und ohne Zwischenfälle.

Die Inspektion des Larynx nach Heilung der Wunde zeigte den linken Morgagnischen Ventrikel frei und das linke Taschenband wieder in der normalen Ebene und Lage. Die Stimmbänder schlossen ausgezeichnet und die Stimme verlor jenen eigentümlich umschleierten Charakter, welcher vor einigen Monaten bemerkt worden war. Die Art der Befestigung in der Taschenfalte konnte durch die Laryngoskopie nicht genau festgestellt werden, da es den Anschein hatte, als ob sie tief in der lateralen Wand dieser Falte eingebettet wäre.

Bei der Niederschrift dieser Zeilen, 7 Monate nach der Operation, gibt die Patientin an, daß sie sich vollkommen wohl fühlt. Zur Zeit der Operation wog sie 85 Pfd., ihr augenblickliches Gewicht ist 127 Pfd. Alle Symptome, wie Husten, Dyspnoe und andere Beschwerden, haben aufgehört. Ich hatte leider keine Gelegenheit, sie nochmals zu laryngoskopieren. Dem makroskopischen Aussehen nach boten beide Tumoren genau das nämliche Bild. Sie fühlten sich weich und elastisch an und jedes der beiden Neoplasmen war von einer besonderen Kapsel vollkommen umgeben. Die Kapsel der größeren und zuerst entfernten Geschwulst wies einen langen Schlitz auf. Zweifellos hatte sie an dieser Stelle der konvexen Oberfläche des zweiten Tumors aufgesessen. Die zweite Geschwulst hatte einen ähnlichen, aber besser umgrenzten Stiel. In frischem Zustand konnte man das Gefäßnetz, trotzdem es unter der Kapsel eingebettet war, doch deutlich sehen. Das große Präparat wog 32·1 *g*, das kleinere 37·1. Das große Präparat maß 2·83 *cm* in der Länge, 19·5 *cm* in der Breite und 27·9 *cm* in der Tiefe; das kleinere 27·8 *cm* in der Länge, 8·5 *cm* in der Breite und 14·5 *cm* in der Tiefe.

Digitized by Google
Original from UNIVERSITY OF CALIFORNIA
Generated on 2019-10-24 12:01 GMT / http://hdl.handle.net/2027/uc1.b3252758
Public Domain in the United States, Google-digitized / http://www.hathitrust.org/access_use#pd-us-google

Die Farbe war blaß, gelblich-rötlich; die Kapsel war glatt und durchscheinend.

Die Berichte über die mikroskopische Untersuchung, welche ich der Liebenswürdigkeit des Herrn Dr. Jonathan Wright in New-York und des Herrn Dr. R. L. Thompson, Direktor der pathologischen Abteilung an der medizinischen Fakultät der Universität zu St. Louis, verdanke, seien hier beigefügt.

Dr. Jonathan Wrights Bericht lautet:

Die Schnitte von dem Teil des Tumors, welcher für die mikroskopische Untersuchung ausgewählt wurde, zeigen ein Gewebe, welches fast ausschließlich aus Fettzellen besteht. Diese ähneln jedenfalls den gewöhnlichen Fett-

Fig. 2.

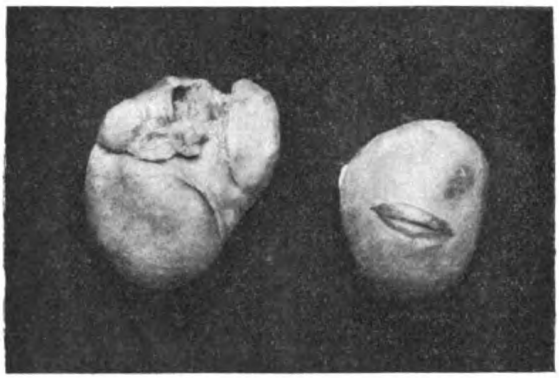

Eigener Fall. Multiple Lipome des Larynx. Photographie der Tumoren unmittelbar nach der Operation zur Illustration der natürlichen Größe, Gestalt und Kapsel.

zellen, wie man ihnen im normalen Panniculus adiposus begegnet, nur daß vielleicht einige von ihnen etwas größer sind. An einigen Stellen durchziehen bindegewebige Stränge das Gesichtsfeld, aber sie sind weniger zahlreich als sonst bei Lipomen. Um die Fettkügelchen gewahrt man eine gut ausgeprägte Grenzmembran. Die Kerne, welche zu jeder Fettzelle gehören, sind oval, an die Peripherie gedrängt, und unter der starken Vergrößerung erweckt ein Netzwerk innerhalb der Kerne den Eindruck, als ob auch im Nucleus Fett oder fettartige Partikelchen enthalten wären.

Einige dünnwandige Capillaren begleiten die bindegewebigen Stränge, von denen oben die Rede war. Am Rande der Geschwulst ist das Bindegewebe dichter, die Kerne zahlreicher, die Fettkügelchen kleiner. Hier scheint eine Kapsel aus durchsichtigen Fibrillen das Ganze zu umgeben. Die Oberfläche des geschnittenen Stückchens hat keine Epitheldecke.

Ich war der Meinung, daß diese Tumoren aus präformierten Fettzellen des Panniculus entstanden wären, aber ich bin zweifelhaft, ob diese Annahme

Generated on 2019-10-24 12:01 GMT / http://hdl.handle.net/2027/uc1.b3252758
Public Domain in the United States, Google-digitized / http://www.hathitrust.org/access_use#pd-us-google
Digitized by Google
Original from UNIVERSITY OF CALIFORNIA

genügt, um alle Tatsachen zu erklären. Es ist sehr wahrscheinlich, daß ein Teil des Protoplasmas von Zellen eines fibrösen Tumors in Fett verwandelt werden kann.

Dr. R. L. Thompsons Bericht lautet:

Das Untersuchungsobjekt besteht aus zwei kleinen Tumoren, welche $3 \times 2\,cm$ im Durchmesser haben und von Schleimhaut bedeckt sind. Die Tu-

Fig. 3.

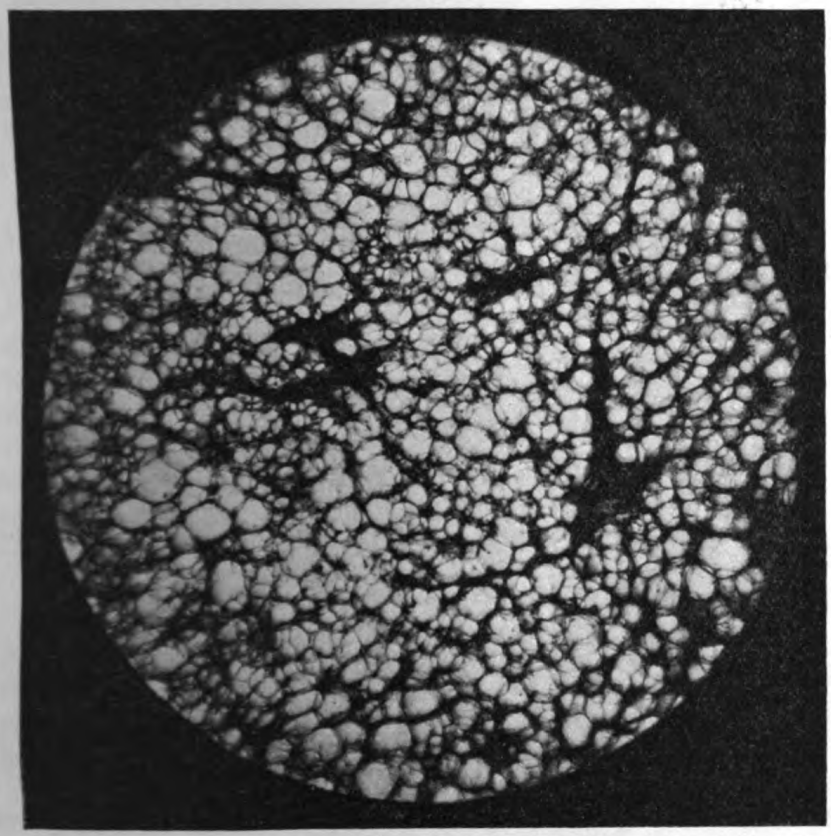

Eigener Fall. Mikrophotographie eines Schnittes durch die Geschwulst. (Schwache Vergrößerung.)

moren haben weiche Konsistenz, gelbe Farbe und bieten dem unbewaffneten Auge das Aussehen abgegrenzter Massen von Fettgewebe. Die Umrisse der Tumoren sind regelmäßige, Lappenbildung ist nicht wahrzunehmen. Auf einem Durchschnitt gewahrt man, daß das Fettgewebe von feinen, grauen Linien (Bälkchen) durchzogen ist.

Mikroskopische, mit Hämatoxylin und Eosin gefärbte Schnitte tun dar, daß die Masse gänzlich aus Fettgewebe besteht und nur von einer dünnen,

Generated on 2019-10-24 12:01 GMT / http://hdl.handle.net/2027/uc1.b3252758
Public Domain in the United States, Google-digitized / http://www.hathitrust.org/access_use#pd-us-google
Digitized by Google
Original from UNIVERSITY OF CALIFORNIA

bindegewebigen Kapsel umgeben ist. Bindegewebige Septa durchziehen die Masse, stützen das Fett und führen Blutgefäße mit sich. Eine beträchtliche Anzahl Lymph- und Plasmazellen sind im Bindegewebe sichtbar. An einer Stelle ist ein ganz deutlicher Haufen von Lymphzellen zu sehen. An einem Rande des Schnittes ist etwas Schleimgewebe zu sehen.

Fig. 4.

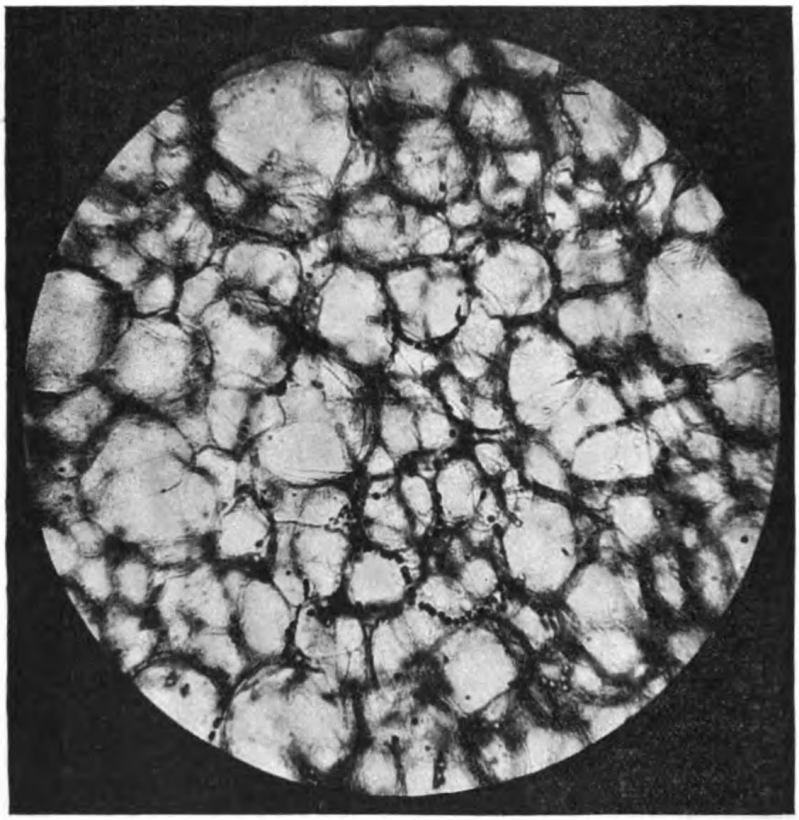

Eigener Fall. Mikrophotographie eines Schnittes durch die Geschwulst. (Starke Vergrößerung.)

Diagnose: Typisches Lipom mit leichten, chronischen Entzündungserscheinungen.

Schon früher mitgeteilte Fälle von Larynxlipom.

Im ganzen sind vor mir 12 Fälle publiziert worden, welche mit Sicherheit in die Klasse der Larynxlipome einzureihen sind, oder, um mich genauer auszudrücken, bei denen die Neoplasmen vom Larynx ausgehen oder dort ihre Befestigung haben.

Generated on 2019-10-24 12:01 GMT / http://hdl.handle.net/2027/uc1.b3252758
Public Domain in the United States, Google-digitized / http://www.hathitrust.org/access_use#pd-us-google
Digitized by Google
Original from UNIVERSITY OF CALIFORNIA

Fig. 5.

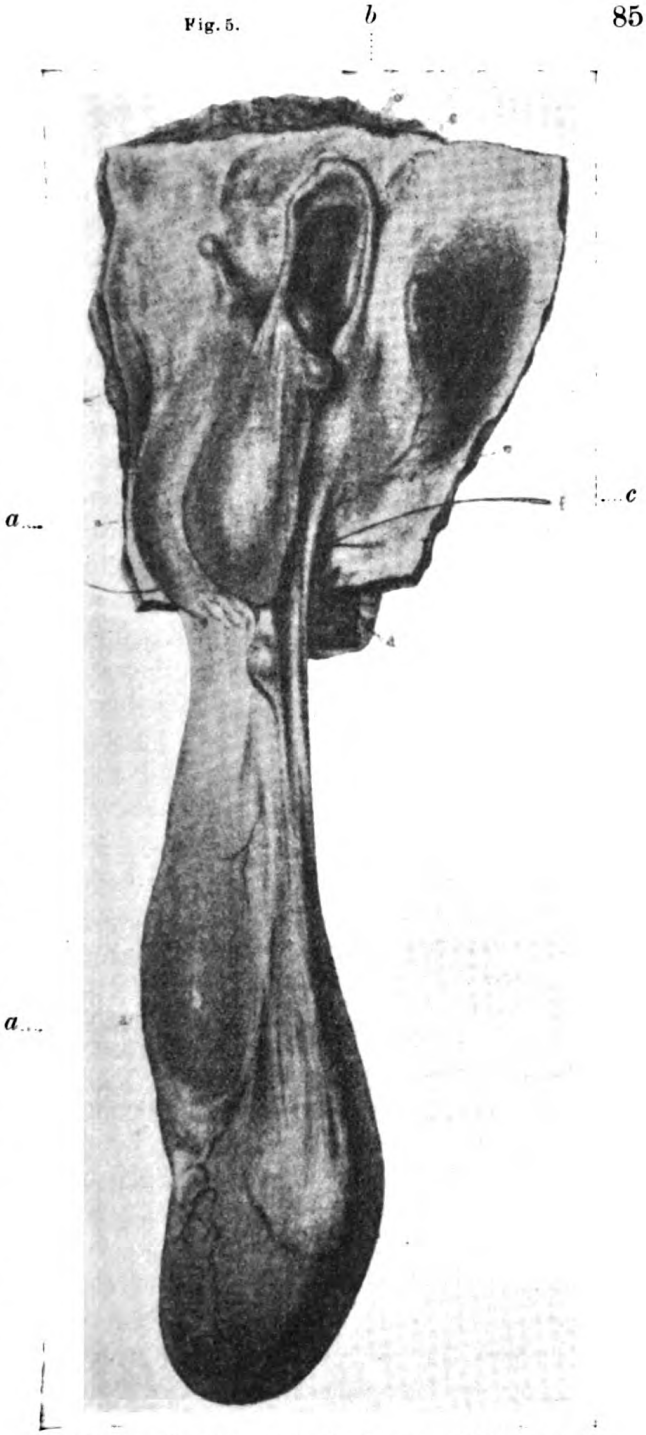

Fall Holt. Gestieltes Lipom des Larynx. Sektionspräparat. *a* Tumor. *b* Epiglottis. *c* Borste unter dem Tumor zur Bezeichnung seiner Grenze und Befestigung.

Fall 1.

Holt: Gestieltes Larynxlipom. (Verhandl. d. pathol. Gesellsch. in London, 1854, Bd. 5, pag. 123.)

J. A., 80 Jahre alt, kräftiger Mann von rüstigem Aussehen, stand in Behandlung der Herren Randolph und Rust in Westminster. Ihnen verdankt Mr. Holt die Gelegenheit, das Präparat zeigen zu können. Seit ungefähr 12 Jahren war die Aufmerksamkeit des Patienten auf seinen Hals gerichtet, infolge eines gelegentlichen, später zunehmenden Erstickungsgefühls, welches bei Ruhe nicht bedeutend war, bei Erregungen aber heftig wurde; dieses Gefühl wiederholte sich allmählich häufiger und er gewahrte eine Art Schwellung oder leichte Vorwölbung am oberen Teil des Halses. Vier Jahre vor seinem Tode preßte er beim Brechen eine große Masse heraus, die er so schnell als möglich zurückstoßen mußte, um nicht augenblicklich zu ersticken. Er war

Generated on 2019-10-24 12:01 GMT / http://hdl.handle.net/2027/uc1.b3252758
Public Domain in the United States, Google-digitized / http://www.hathitrust.org/access_use#pd-us-google
Digitized by Google
Original from UNIVERSITY OF CALIFORNIA

schon seit jeher eher imstande, Festes als Flüssiges zu schlucken; denn da er nicht gut kauen konnte, gebrauchte er die Vorsicht, die Speisen in sehr kleine Stücke zu zerschneiden. Beim Schlucken von Flüssigkeiten empfand er gelegentlich große Schwierigkeiten und Atemnot, doch zuletzt befand er sich, weil er alles sehr langsam zu sich nahm, verhältnismäßig wohl. Seine Stimme war heiser, gelegentlich aber auch deutlich, besonders wenn er ganz ruhig war: wenn er aber erregt war, wurde sie gurgelnd und unartikuliert. Er starb plötzlich, während er seine Pfeife rauchte, und es ist anzunehmen (denn dabei war niemand), daß der Tabakrauch plötzlichen Husten und Dislokation der Geschwulst erzeugt hat, wodurch augenblickliche Erstickung erfolgte.

Bei der Obduktion erwiesen sich die Eingeweide im allgemeinen als gesund und es ergab sich für den plötzlichen Exitus kein anderer Anhaltspunkt als die Anwesenheit des Tumors und seiner Befestigungen.

Bei der Untersuchung des Pharynx wurde ein großer, gestielter, fettiger Tumor entdeckt, welcher den Pharynx ausfüllte und sich abwärts 22·5 *cm* weit bis in den Oesophagus erstreckte. Befestigt war er vermittelst eines Bandes von Schleimhaut und Bindegewebe an der linken Seite der Epiglottis, welche er stark nach abwärts und links zog, wie um den vollständigen Verschluß des Larynx zu verhindern; ebenso war er mit dem oberen Teil des Pharynx und Oesophagus verbunden. Einige kleine, fettige Tumoren wurden auch in der Nachbarschaft gefunden.

Mr. Holt bemerkte, daß der eben erwähnte Fall besonders interessant war:

1. wegen seiner Seltenheit und der Größe des Tumors:

2. wegen des unvollkommenen Glottisverschlusses infolge der veränderten Lage der Epiglottis, ein Umstand, welcher häufig Veranlassung zum Eindringen von Fremdkörpern bot;

3. weil er keine dauernde Dyspnoe oder Veränderungen der Stimme verursacht haben soll.

Die mikroskopische Untersuchung von Mr. Ferguson und Mr. Partridge ergab:

Die gestielten Massen bestehen aus Fettgewebe, welches bei dem größeren Tumor in durch Bindegewebssepta getrennte Schichten angeordnet ist. Die mikroskopische Untersuchung des größeren Tumors zeigt, daß die inneren Teile hauptsächlich aus Fett bestehen, während die äußere, unmittelbar unter der Schleimhaut gelegene Schicht in wechselnder Dicke aus Bindegewebe zusammengesetzt ist. An einigen Stellen des größeren Tumors, wo eine gelbe Farbe unter der bedeckenden Schleimhaut durchschimmert, ist das Fett durch das Bindegewebe bis zur Oberfläche hindurchgewachsen. Die Tumoren sind mit dem submucösen Gewebe nur locker verbunden. Der bindegewebige

Generated on 2019-10-24 12:01 GMT / http://hdl.handle.net/2027/uc1.b3252758
Public Domain in the United States, Google-digitized / http://www.hathitrust.org/access_use#pd-us-google
Digitized by Google
Original from UNIVERSITY OF CALIFORNIA

Überzug ist bei dem größten und gestieltesten Tumor dicker als bei den kleinen.

Fall II.

Viktor v. Bruns: Ein Fall von großem Larynxlipom mit fibröser Basis am linken Aryknorpel. (Monographie: 23 neue Beobachtungen von Polypen des Kehlkopfes, pag. 154. Tübingen 1868.)

Fig. 6.

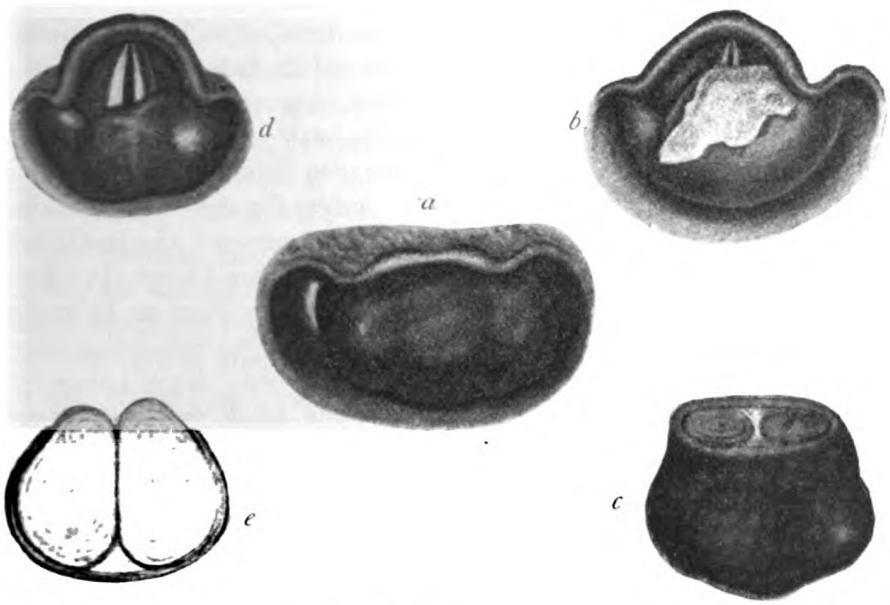

v. Bruns' Fall. Großes Lipom des Larynx mit fibröser Basis am linken Aryknorpel.
a Neoplasma vor der Operation. *b* Larynx nach Entfernung eines Teils der Geschwulst mittelst Galvanokauter. *c* Frontalschnitt durch die Geschwulst. *d* Larynx nach der zweiten galvanokaustischen Operation. *e* Teil der Geschwulst, welcher bei der fünften Operation entfernt wurde.

Patientin ist 25 Jahre alt, stammt aus Mecklenburg. Großes Lipom mit fibröser Basis am linken Aryknorpel; Exstirpation mit Galvanokauter, Schere und Zange. Viele Sitzungen.

Pat. hatte seit frühester Kindheit eine rauhe heisere Stimme. Im Alter von 17 Jahren Schmerzen tief im Halse, wechselnd, zu Zeiten schlimmer als zu anderen. Die Heiserkeit steigerte sich mit den Schmerzen. Kurzer Atem nur während des Tanzens, kann sich währenddessen nicht unterhalten. Oft möchten flüssige und feste Nahrungspartikel in den Larynx hineinschlüpfen. Sie sah eine Menge Ärzte, welche die lokale Erkrankung und den Allgemeinzustand

Generated on 2019-10-24 12:01 GMT / http://hdl.handle.net/2027/uc1.b3252758
Public Domain in the United States, Google-digitized / http://www.hathitrust.org/access_use#pd-us-google
Digitized by Google
Original from UNIVERSITY OF CALIFORNIA

behandelten; keine Besserung. v. Bruns sah sie zuerst im Jahre 1867. Er fand einen Tumor, welcher von der Epiglottis bis zur Oesophagushinterwand und von der rechten lateralen Pharynxwand bis zur linken reichte. Oberfläche des Tumors glatt und glänzend. Der Sagittaldurchmesser des Tumors (von vorn nach hinten) betrug 14·16 *mm*. Der Frontaldurchmesser des Tumors (von rechts nach links) betrug 25·30 *mm*.

Der Tumor, welcher an der linken Hälfte der Larynxhinterwand entsprang, war weich und elastisch. Diagnose: Lipom. Entfernung mit der glühenden Schlinge. An dem entfernten Stück konnte man eine äußere Kapsel und darin eingeschlossen zwei feste Körper unterscheiden, welche miteinander nur durch ganz lockeres Bindegewebe verbunden waren. Die Kapsel wurde von der den linken Aryknorpel und seine Nachbarschaft bedeckenden, gedehnten Schleimhaut gebildet. Die Oberfläche war glatt, glänzend und schlüpfrig. Der Tumor sah dunkel aus, teilweise blau, zweifellos infolge der Blutstauung, welche das Zuziehen der Schlinge während der Operation hervorgerufen hatte. Die Oberfläche oder den Überzug bildete eine äußere Epithel- und eine bindegewebige Blutgefäßschicht. Die letztere war zusammengesetzt aus unelastischem Bindegewebe, untermischt mit sehr viel feinen elastischen Fasern. Die fibrösen Bündel waren an der Peripherie reicher mit Kernen versehen als im Zentrum; sie verliefen parallel der Oberfläche des Tumors. Dieser Schleimhautüberzug war sehr reich mit dünnwandigen Blutgefäßen versehen, deren Lumen einen Durchmesser von 0·05 bis 0·1 *mm* besaß. Er hatte keine deutliche Membran, welche ihn vom Epithel trennte. Er besaß keine Papillen und hatte eine glatte Oberfläche.

Das Epithel wies zahlreiche Schichten auf, ungefähr 15. Die tieferen Zellschichten der Schleimhaut waren niedrig und zylindrisch und hatten ein diffuses, braunes Pigment. Näher zur Oberfläche nahmen die Zellen zuerst eine polyedrische, dann eine platte Form an und waren farblos. Das deutlich differenzierte Pflasterepithel war bedeckt von einer dünnen, zusammenhängenden Hornschicht, die sich nicht mehr klar unterscheiden ließ.

Der so eingeschlossene Kern des Tumors bestand aus zwei gleich großen, länglichen, festen, fettigen Geschwülsten, welche an den Stellen, wo sie mit den umgebenden Geweben in Berührung kamen, abgeplattete Ecken bildeten. Er enthielt Fettzellen von mittlerer Größe, welche mit Margarinkristallen angefüllt waren. Feste Bindegewebsfasern liefen zwischen den Fettträubchen hin und erschienen unter dem Mikroskop als weißlichgelbe, opake, gekrümmte Linien.

Die Operation hatte starke Schmerzen in Mund und Hals im Gefolge, ferner Erschwerung der Phonation und des Schluckens sowie leichtes Fieber. Der Zustand besserte sich in wenigen Tagen und die Heilung verlief ohne

Generated on 2019-10-24 12:01 GMT / http://hdl.handle.net/2027/uc1.b3252758
Public Domain in the United States, Google-digitized / http://www.hathitrust.org/access_use#pd-us-google
Digitized by Google
Original from UNIVERSITY OF CALIFORNIA

Unterbrechung. Der Schmerz hörte vollkommen auf und die Patientin konnte ohne Schwierigkeiten atmen. Die Stimme war immer noch etwas rauh. Schluckbeschwerden bestanden nicht. Als ich sie 5 Wochen später sah, waren links kaum noch Zeichen einer Narbe vorhanden. An dem Punkte, wo die Plica pharyngo-epiglottica entspringt, wurde ein zweiter Tumor entdeckt, welcher sich nach unten und rechts soweit erstreckte, als die Incisura interarytaenoidea reicht. Dieser Tumor hatte einen Durchmesser von 25 *mm* und verlegte den rechten Aryknorpel vollkommen. Der Tumor entsprang an der linken Seite.

Der Tumor ließ sich nur schwer erreichen, wurde jedoch endlich mit der glühenden Schlinge entfernt. Nur einen Teil desselben hatte man erhalten. Die Untersuchung zeigte, daß er dieselbe Konsistenz hatte wie der Originaltumor. Außerdem enthielt die Spitze dieses Tumors ein Stückchen weißen Knorpel von der Größe eines Hanfkorns, der vollkommen von Bindegewebe eingeschlossen war. Die Knorpelzellen waren klein, in dem blaßgelben und teilweise hyalinen Knorpel gruppenweise angeordnet, während die Grundsubstanz zahlreiche elastische Fasern aufwies.

Das Befinden nach der Operation war dasselbe wie bei der vorhergehenden. Als sich die Patientin genügend erholt hatte, wurden die stehen gebliebenen Reste der Geschwulst in mehreren Sitzungen entfernt. Die Patientin wurde nach einigen Monaten Behandlung entlassen. Die Gewebe waren an der Stelle der Erkrankung stets etwas stärker entwickelt als normal, aber man kam zu dem Entschluß, es der Natur zu überlassen, die weitere Atrophie des erkrankten Gewebes herbeizuführen.

Fall III.

E. Wagner: Lipoma des Kehlkopfes. (Archiv der Heilkunde, Nr. 2, pag. 108, Leipzig 1872.)

Dieser Fall ist den Sektionsprotokollen der Blatternepidemie in Leipzig entnommen. Bei einem Mädchen von 13 Jahren wurde im oberen Teil des Larynx ein Lipom gefunden. Diese Patientin ist für die Operation bestimmt gewesen, starb jedoch an den Blattern während der Epidemie.

Die Geschwulst hatte die Größe eines Hühnereis und war mittelst einer dünnen, breiten Falte an der Mittellinie des Zungenrückens und an der Vorderfläche der *Epiglottis* befestigt; sie war frei beweglich, im hinteren Teil sehr abgeplattet, sonst unregelmäßig gestaltet.

Fall IV.

Sidney Jones: Eine Fettgeschwulst des Larynx. (Verhandlungen der pathologischen Gesellschaft in London, 1880, Bd. 32, pag. 243.)

Digitized by Google
Original from UNIVERSITY OF CALIFORNIA
Generated on 2019-10-24 12:01 GMT / http://hdl.handle.net/2027/uc1.b3252758
Public Domain in the United States, Google-digitized / http://www.hathitrust.org/access_use#pd-us-google

Das Präparat rührt von einem 40jährigen Mann. Eine unregelmäßig gelappte Fettgeschwulst wird von feinem Bindegewebe zusammengehalten. An einer Stelle, welche durch eine Borste bezeichnet ist, befindet sich eine Cyste, die jetzt freigelegt ist; ihr Durchmesser beträgt ungefähr $^3/_4$ Zoll. Sie kommuniziert vermutlich mit der Oberfläche. Sie ist mit geschichtetem Schuppenepithel ausgekleidet, von dem einige losgelöste Stücke ganz und gar der Membran einer Hydatide ähnlich sind. Sie war an der rechten aryepiglottischen Falte befestigt und hing in den Pharynx hinein wie ein runder, glatter Tumor von ca. 2 Zoll Durchmesser, von Schleimhaut überzogen und mit großen Venen. Der Patient konnte diesen Tumor bis in die Mundhöhle vorstoßen. In die Schleimhaut wurde ein Einschnitt gemacht und sofort quoll die Masse, aus welcher das Präparat bestand, heraus.

Das Präparat befindet sich in der Sammlung des St. Thomas-Hospitals.

Fall V.

Golbek (oder Holbeck), Mark Karlowitsch: Lipoma multiplex arborescens aditus ad laryngem. (Sitzungsprotokolle der Kaiserl. kaukasischen medizinischen Gesellschaft, Tiflis 1891—1892, Bd. 28, pag. 422—427.)

Patient ist Armenier und 61 Jahre alt. Vor 10 oder 11 Jahren hatte er einen kleinen Tumor am Zungengrund, welcher 1883 exzidiert wurde. Er rezidivierte 2 oder 3 Jahre später und wurde einigemal ohne Erfolg wieder operiert. Seit einigen Jahren ist der Tumor so groß geworden, daß er die Atmung und das Schlucken erschwerte. Keine Syphilis.

Bei der Untersuchung ergab sich, daß der Patient undeutlich sprach, schwer atmete und gerade Flüssigkeiten schwer schlucken konnte. Er schlief in sitzender Stellung, den Kopf stark nach einer Seite geneigt. Den Mund oder Larynx mit dem Kehlkopfspiegel zu untersuchen, war unmöglich, da der Patient, der vornübergeneigt den Kopf tief herabhängen ließ, unter Dyspnoe litt, wenn er die Stellung seines Körpers wechselte. Bei der Besichtigung und Digitaluntersuchung der Mundhöhle konnte man vorn zwischen Zungenwurzel und Epiglottis zwei große, rötlichgelbe Tumoren sehen beziehungsweise fühlen, welche von einer glatten, glänzenden Schleimhaut bedeckt waren. Rechts hat der eine Tumor die Größe und Gestalt eines Hühnereis; nach links schließt sich an ihn ein Tumor von Walnußgröße. Der Tumor hatte eine breite Basis, keinen Stiel und war in der Vallecula glosso-epiglottica befestigt. Hinter dem rechten großen Tumor saß noch ein Tumor; seine Richtung war zum Larynx zu, sein hinteres Ende nahm den Larynxeingang ein. Dieser Tumor ist gewölbt, gleicht in Größe und Form dem Zeigefinger eines Erwachsenen und wurde in der Mundhöhle sichtbar, wenn der Patient sehr heftig hustete, oder

Digitized by Google
Original from UNIVERSITY OF CALIFORNIA
Generated on 2019-10-24 12:01 GMT / http://hdl.handle.net/2027/uc1.b3252758
Public Domain in the United States, Google-digitized / http://www.hathitrust.org/access_use#pd-us-google

bei Schluckbewegungen. Linkerseits sah man in der Gegend des Lig. glosso-epiglotticum laterale und der Plicae pharyngo-epiglotticae eine ganze Gruppe von deutlich abgegrenzten Tumoren, welche verschieden groß waren, von einer Nuß bis zu einer großen Erbse. Diese ganze Gruppe machte in Länge und Breite zusammen die Größe eines Zeigefingers aus. Die Tumoren erschienen teigig und ähnelten Lipomen.

Der große Tumor wurde vermittelst Ecraseur in einer Sitzung entfernt; es wurde ein Lipom festgestellt. Bei den anderen Tumoren fand man, daß sie sich in verschiedenem Niveau befinden und der Epiglottis fest anhaften. Deswegen mußten sie mit dem Messer entfernt werden. Nach einer vorbereitenden Tracheotomie unter Lokalanästhesie wurde eine Kanüle nach der Trendelenburg-Hahnschen Methode eingeführt, indem die Trachea vermittelst einer Kanüle tamponiert wurde, welche in einen zusammengepreßten Schwamm eingebettet und über welche ein Gazetampon gelegt war. Darauf wurde Pat. chloroformiert und operiert. Es wurden zwei Seidenligaturen angelegt, die eine am Lig. glosso-epiglottic. med., die andere an der Spitze des vorderen Tumors. Als nun vermittelst dieser Ligaturen die Tumoren nach vorn gezogen wurden, erwies es sich, daß sie noch immer nicht herausgeschnitten werden konnten. Infolgedessen wurde die rechte Wange vom Mundwinkel bis zum vorderen Rande des Masseter gespalten. Hierauf wurde die den Tumor überziehende Mucosa mit stumpfen Scheren getrennt und zunächst die großen vorderen Tumoren, dann der linke, schließlich die tiefer liegenden in der Gegend des Lig. glosso-epiglott. lateral. und der Plicae pharyngo-epiglott. entfernt. In der Basis der herausgeschnittenen Tumoren wurden drei Seidenligaturen angelegt. Es erfolgte nur eine sehr geringe Blutung. Die Wange wurde zugenäht, die Tamponkanüle durch eine gewöhnliche ersetzt und zum Schluß der übliche antiseptische Verband angelegt.

Fig. 7.

Golbeks Fall. Lipoma multiplex arborescens aditus ad laryngem.

In den ersten 6 Tagen war keine Temperatursteigerung zu verzeichnen. In den ersten 4 Tagen wurde die Nahrung durch hohe Eingießungen gegeben. Keine Eiterung. Am fünften Tage begann der Patient auf dem normalen Weg zu essen, beugte aber dabei den Kopf nach hinten. Am siebenten Tage zeigte das Thermometer abends 38·8° C. An der Wange 2 Furunkeln und Gesichts-

Generated on 2019-10-24 12:01 GMT / http://hdl.handle.net/2027/uc1.b3252758
Public Domain in the United States, Google-digitized / http://www.hathitrust.org/access_use#pd-us-google
Digitized by Google
Original from UNIVERSITY OF CALIFORNIA

ekzem. Am zwölften Tage normale Temperatur: die Furunkeln sind geheilt. Die Kanüle wurde am 6. Tage entfernt. Am 13. Tage erschien die Nahrung nicht mehr in der Tracheotomiewunde. Am 20. Tage war die Wunde vollkommen geheilt.

Es wurde festgestellt, daß die Tumoren aus lipomatösen, gänzlich getrennten Gruppen von verschiedener Größe bestanden und von Schleimhaut bekleidet waren. Der mittlere Tumor maß 6 : 5 *cm*, der rechte laterale 7 : 2 *cm*, der linke laterale bestand aus vielen Lipomen und maß 7·5 : 5 *cm*.

Die mikroskopische Untersuchung dieser Tumoren wurde von Seifert in Würzburg vorgenommen und die Beschreibung und Diagnose sind im Bericht von Köhlers Fall „Über Lipom des Kehlkopfes" (Sitzungsbericht d. phys.-med. Gesellsch. zu Würzburg, pag. 320—325) mit erwähnt.

Fall VI.

P. Mc Bride: Klinische Notizen über Fettumoren im Larynx. (Edinburgh med. Journal, Februar 1889.)

M. W. wurde mir von Dr. Carmichael am 23. Juli 1887 gebracht. Die Anamnese dieses Falles ist folgende:

Vor 6 Monaten bemerkte Patient, daß er beim Atmen mitunter ein eigentümliches Geräusch hervorbrachte, doch dauerte es nur 2—3 Minuten und kam ein- oder zweimal täglich vor. Gelegentlich belästigte ihn dieses Symptom, besonders wenn er lag, und schließlich begann er Schwierigkeiten beim Schlucken zu empfinden. Dabei hatte er keine Schmerzen, aber das Hinunterschlucken erforderte eine merkliche Anstrengung und war von einem Geräusch begleitet, welches Nahestehende deutlich hören konnten.

Bei der Untersuchung des Halses sah man hinter der Zunge einen blaßroten rundlichen Tumor. Die Untersuchung mit dem Kehlkopfspiegel und der Sonde ergab, daß er an der Epiglottis befestigt war und ungefähr die Größe eines Taubeneis hatte. Da mein Galvanokauter bei dem ersten Besuch des Patienten nicht gebrauchsfertig war, wurde der Draht der Jarvisschen Schlinge mit einem gebogenen Schaft um den Tumor gelegt und zugezogen. Um die Sache kurz zu machen, man fand, daß der Draht die Geschwulst nicht durchtrennen konnte und daß der gefaßte Teil eventuell mit einer gebogenen Schere abgeschnitten werden mußte. Dieser Teil stellte ungefähr die Hälfte des Tumors dar. Der Rest wurde vermittelst der unter Spiegelleitung angelegten galvanokaustischen Schlinge leicht entfernt. Die erste Portion der operierten Geschwulst händigte ich meinem Freund Dr. Alex. Bruce ein, welcher sie als Fibrolipom bezeichnete. Die andere Hälfte zeige ich Ihnen jetzt. Der zurückgebliebene Stumpf hatte eine breite Befestigung an der rechten Vallecula und dem an-

Generated on 2019-10-24 12:01 GMT / http://hdl.handle.net/2027/uc1.b3252758
Public Domain in the United States, Google-digitized / http://www.hathitrust.org/access_use#pd-us-google
Digitized by Google
Original from UNIVERSITY OF CALIFORNIA

liegenden Teil des Zungenrückens. Zuerst erzeugte der nach dem Brennen auftretende Schorf Foetor ex ore und einen schlechten Geschmack im Mund. Diese Symptome ließen bald unter dem Gebrauch eines borsäurehaltigen Gurgelwassers nach. Am 26. Dezember 1887 sah die Stelle folgendermaßen aus: „Die rechte Vallecula war nur von einer rundlichen Schwellung angefüllt, welche deutlich an der Epiglottis und dem anliegenden Teil der Zunge befestigt war." Am 3. Dezember 1888 brachte Dr. Carmichael den Patienten wieder zu mir und der Tumor war nicht nur rezidiviert, sondern hatte wieder die Größe erreicht wie bei der ersten Untersuchung. Dieser Rezidive maß ich quoad vitam keine große Bedeutung bei. Gleichzeitig ist es aber klar, daß die Tendenz, zu rezidivieren, so lange bestehen wird, als ein Teil des Tumors stehen gelassen wird, und daß die Aufgabe nicht leicht sein wird, die Geschwulst mitsamt der Kapsel bei dem Sitze derselben auf endolaryngealem Wege zu exstirpieren.

(Schluß folgt.)

Aus der k.k. Univ.-Klinik für Dermatologie zu Wien (Vorstand: Prof. Dr. G. Riehl).

Über Schleimhauterkrankungen der Mundhöhle bei einigen Dermatosen.

(Demonstrationsvortrag, gehalten gelegentlich der 81. Versammlung deutscher Naturforscher und Ärzte zu Salzburg am 20. September 1909.)

Von Dr. **Otto Kren**, I. Assistent.

(Mit 4 Figuren auf Tafel II.)

Hochansehnliche Versammlung!

Bekanntlich stellt eine große Gruppe von Hautkrankheiten nur ein Symptom einer Allgemeinerkrankung dar. Wir bezeichnen diese Krankheiten nach v. Hebra als symptomatische Hautkrankheiten. Bei dieser Krankheitsgruppe finden sich stets allgemein oder an einzelnen Organen lokalisierte Veränderungen und nicht selten auch eine Beteiligung der Mundschleimhaut. Als Repräsentanten dieser Krankheitsgruppe seien genannt die akuten Infektionskrankheiten wie Blattern und Masern, die chronischen wie Syphilis, Tuberkulose und Lepra und gewisse Konstitutionskrankheiten wie Leukämie.

Von den sogenannten idiopathischen Hauterkrankungen, welche unseres Wissens einem nur an der Haut sich abspielenden Krankheitsprozeß ihre Entstehung verdanken, überschreitet eine Reihe die Grenzen der äußeren Haut und bringt Eruptionen an den angrenzenden Schleimhäuten hervor.

Digitized by Google
Original from UNIVERSITY OF CALIFORNIA
Generated on 2019-10-24 12:01 GMT / http://hdl.handle.net/2027/uc1.b3252758
Public Domain in the United States, Google-digitized / http://www.hathitrust.org/access_use#pd-us-google

Diese Erkenntnis hat im Vereine mit anatomischen und physiologischen Beobachtungen zu Anfang des vorigen Jahrhunderts Wilbrand veranlaßt, eine Hypothese aufzustellen, nach welcher Haut und Schleimhäute als die verschiedenen Ramifikationen eines und desselben Hautorganes hingestellt werden. In seiner „Das Hautsystem in allen seinen Verzweigungen" betitelten Schrift führt er aus, daß die innere Auskleidung der Nasenhöhlen, der Mund- und Rachenhöhle, ferner der ganze Darmkanal von der Rachenhöhle bis zum After, die Luftröhre mit den Lungen, endlich die Generationsorgane sowie das ganze Urinsystem mit der äußeren Bedeckung des Körpers und den in diesen enthaltenen Exkretionsorganen nur ein einziges großes Ganze darstellen, das er zusammenfassend das „Hautsystem" nennt.

Er begründet diese seine Anschauung anatomisch, physiologisch und schließlich auch pathologisch.

In dem Abschnitte über die Pathologie sagt er, daß in allen Hautkrankheiten die größte Wechselwirkung zwischen der äußeren Haut und ihren inneren Verzweigungen besteht.

Die Begründung für diese seine Lehre sucht Wilbrand in der Tatsache, daß gewisse Hauterkrankungen mit katarrhalischen Affektionen der Nasen-, Rachen- und Kehlkopfschleimhaut und sogar der Lungen sich einstellen, andere hingegen wieder, wie die Pocken, sich von der äußeren Haut nach innen in die Mundhöhle und den Schlund, von hier aus allerdings selten weiter fortsetzen.

Denselben Gedanken Wilbrands hat Bohn im Jahre 1866 neuerdings aufgenommen und versucht, die Erkrankungen der Mundhöhle der Kinder den Krankheiten der Haut gegenüberzustellen.

Diese Hypothese ist in der von den genannten Autoren ausgesprochenen Art und Weise gewiß unrichtig, doch sie beweist, daß man den Schleimhauterkrankungen ein Interesse entgegengebracht hat, das in der neueren Zeit zum großen Teil wieder geschwunden ist.

Während in den Sechzigerjahren besonders bei den Pocken, beim Erysipel sowie beim Herpes zoster die Schleimhauterkrankungen ein reges Interesse hervorgerufen haben, finden wir in den neueren Lehrbüchern über Dermatologie die betreffenden Schleimhautläsionen nur nebensächlich berücksichtigt.

Jene Monographien und Lehrbücher aber, die zur Bereicherung unserer Kenntnisse der Mundhöhlenerkrankungen im allgemeinen erschienen sind, behandeln alle in mehr weniger ausführlicher Weise die selbständigen Schleimhauterkrankungen, wie Angina, Stomatitis und andere und bringen weiterhin meistenteils noch Mitteilungen über Tumoren und die chronischen Infektionskrankheiten. Jene Affektionen jedoch, die primär einem Hautleiden oder einer

Generated on 2019-10-24 12:01 GMT / http://hdl.handle.net/2027/uc1.b3252758
Public Domain in the United States, Google-digitized / http://www.hathitrust.org/access_use#pd-us-google
Digitized by Google
Original from UNIVERSITY OF CALIFORNIA

Allgemeinerkrankung entsprechen, werden in neuerer Zeit gar nicht oder nur in kurzen Zügen, niemals aber in erschöpfender Weise besprochen.

Ein zusammenfassendes Werk über die Erkrankungen der Haut in ihrer Lokalisation auf den Schleimhäuten existiert nicht.

Und doch beanspruchen die Schleimhautläsionen der Dermatosen ein großes Interesse.

Die klinischen Bilder, welche hier entstehen, sind stets vom Bilde der ursprünglichen Lokalisation sehr verschieden. Die Ursache hierfür ist in mehreren Momenten gelegen:

Vor allem ist die Verschiedenheit im anatomischen Bau eine so hervorragende, daß hierdurch schon eine beträchtliche Veränderung des klinischen Aussehens gegeben wird. Das Fehlen einer Hornschicht, das Fehlen der Haare, die Verminderung der Talgdrüsen, die viel lockerere Fügung der Bindegewebsfasern und Retezellen der Schleimhaut müssen nicht nur im normalen anatomischen Bau, sondern auch im pathologischen Bilde auffallende Veränderungen geben.

Es wird uns begreiflich, daß Entzündungen hier rascher einsetzen und intensiver auftreten. Exsudative Prozesse bedingen schwerer schädigende Erkrankungen der Papillar- und Reteschicht. Blasen kommen wegen des Fehlens der Hornschicht meistenteils überhaupt nicht zur Entwicklung, sondern das Rete zerfällt an solchen Stellen infolge hochgradigen Ödems.

Aber auch durch den Unterschied in den physiologischen Funktionen, speziell in der steten Bedeckung mit mazerierenden Sekreten und in der reichen Bakterienflora sehen wir ein Moment, das das Aussehen der Krankheitsherde an der Schleimhaut wesentlich verändert.

Dadurch wird die Diagnose in hohem Maße erschwert und, wenn Hautsymptome fehlen, manchmal geradezu unmöglich.

Dazu kommt noch, daß frisch einsetzende Entzündungen nur als rote elevierte Flecke erscheinen, denen Symptome, welche die komplizierter gebaute Epidermis gibt, wie Schuppenbildung, fehlen. Auch die an der Haut in der Regel deutlich sichtbare Atrophie ist an der Schleimhaut nicht erkennbar.

Unsere Aufgabe ist es somit, unser Auge an alle die Sekundärveränderungen in der Mundhöhle, besonders die Mazeration zu gewöhnen, von ihnen zu abstrahieren, oder aber mit ihnen so sehr zu rechnen, daß uns auch diese Krankheitsbilder geläufig werden.

In der Regel sind allerdings gleichzeitig bestehende Hautmanifestationen derselben Erkrankung vorhanden, so daß etwaige Zweifel sich auf leichte Weise beheben, manchmal jedoch fehlen diese Juvantia und man ist darauf angewiesen, aus dem Schleimhautbild allein die Diagnose zu machen.

Die Schleimhauterkrankung kann in einem solchen Falle allein ohne Hauterkrankung bestehen, wie wir es besonders häufig bei den blasen-

Digitized by Google
Original from UNIVERSITY OF CALIFORNIA
Generated on 2019-10-24 12:01 GMT / http://hdl.handle.net/2027/uc1.b3252758
Public Domain in the United States, Google-digitized / http://www.hathitrust.org/access_use#pd-us-google

bildenden Affektionen antreffen (ich erinnere an isolierte Schleimhautzosteren, an bloß im Munde lokalisiertes Erythema multiforme und urticatum und an den Pemphigus) oder es kann der Hautaffektion voraneilen.

So machen wir bei gewissen Krankheiten oftmals die Erfahrung, daß an der Schleimhaut die ersten Eruptionen sich einstellen, wie dies von den Blattern und Masern längst bekannt ist. Für die akuten Infektionskrankheiten hat darum die Beachtung der Schleimhautsymptome seit jeher große praktische Bedeutung besessen.

Andrerseits kennen wir wieder Hautkrankheiten, die niemals an der Schleimhaut Erscheinungen setzen, wenn auch die Haut in weiter Ausdehnung befallen ist.

Nach diesen einleitenden Worten sei mir gestattet, auf den Gegenstand meines heutigen Vortrages, auf die Lokalisation gewisser Dermatosen an der Schleimhaut der Mundhöhle einzugehen.

Viele Dermatosen können gelegentlich in der Mundhöhle oder aber auch an der Nasen-, der Conjunctival-, Urethral-, Vaginal- und Rectalschleimhaut Läsionen setzen.

Gewisse andere Hauterkrankungen wieder kommen an der Schleimhaut teils aus anatomischen, teils aus uns unbekannten Gründen nicht vor.

So ist es z. B. wegen des Fehlens von Haaranlagen nicht möglich, daß sich Follikulitiden an der Mundschleimhaut entwickeln. Auch die Akne, die so häufig in der Pubertätszeit die Gesichtshaut entstellt, kommt an der Mundschleimhaut niemals vor, trotzdem wir die Bildung von Talgdrüsen an der Mundschleimhaut bei Erwachsenen seit Jahren kennen.

Eine der häufigsten Hautkrankheiten, das Ekzem, lokalisiert sich nur höchst selten an der Mundschleimhaut, wenn wir es auch an den Lippen als ein banales Vorkommnis kennen. Wir wollen dabei von dem gleichzeitigen oder alternierenden Vorkommen von Ekzem und Asthma und ähnlichen Beobachtungen absehen.

Desgleichen fehlen auch Plaques von Psoriasis an der Schleimhaut. Es sind zwar in der Literatur einige Fälle beschrieben, von denen die Autoren (Wagner, Lang, Oppenheim) behaupten, daß sie echte Schleimhaut-Psoriasis darstellen; aber sie stehen in der Literatur bei der großen Zahl der Psoriasiskranken so vereinzelt da und sind in ihrer Diagnose so wenig begründet, daß wir einstweilen die Lokalisation dieser Erkrankung auf der Schleimhaut noch nicht als feststehend annehmen können. Ich erinnere mich da eines Falles, den ich vor zwei Jahren zu beobachten Gelegenheit hatte. Es war ein 22jähriger Bäckergehilfe mit Psoriasis. Auf der Wangenschleimhaut zeigte er in der Interdentalregion einige weißliche, scharf abgesetzte rundliche Epithelverdickungen. Ich meinte schon eine Psoriasis mucosae vor mir zu haben. Jedoch die histologische Untersuchung ergab, daß es sich bloß um eine Epithelver-

Digitized by Google
Original from UNIVERSITY OF CALIFORNIA
Generated on 2019-10-24 12:01 GMT / http://hdl.handle.net/2027/uc1.b3252758
Public Domain in the United States, Google-digitized / http://www.hathitrust.org/access_use#pd-us-google

Dr. Otto **Kren**: *Über Schleimhauterkrankungen der Mundhöhle bei einigen Dermatosen.*

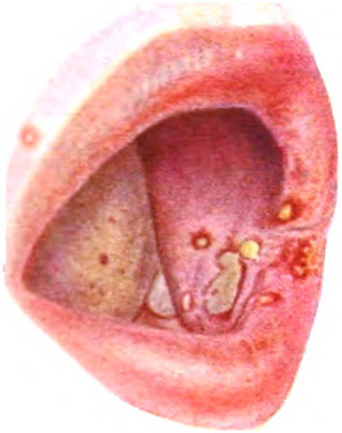

Figur 1.
Erythema multiforme.

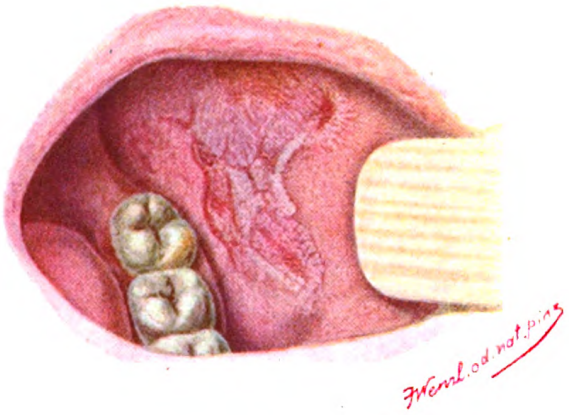

Figur 3.
Lupus erythematodes.

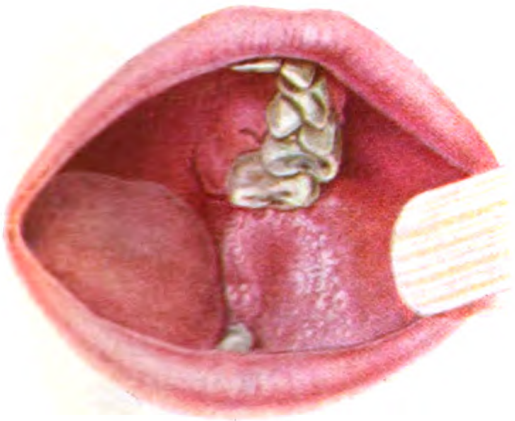

Figur 2.
Lichen ruber planus.

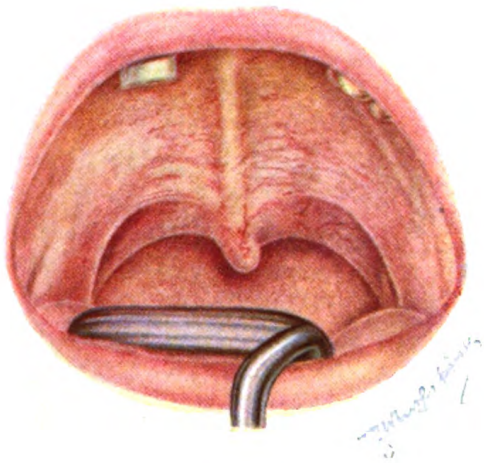

Figur 4.
Sclerodermia diffusa.

Verlag von Urban & Schwarzenberg, Berlin u. Wien.

Druck von Gottlieb Gistel & Cie., Wien.

Digitized by Google

Original from UNIVERSITY OF CALIFORNIA

Generated on 2019-10-24 12:01 GMT / http://hdl.handle.net/2027/uc1.b3252758
Public Domain in the United States, Google-digitized / http://www.hathitrust.org/access_use#pd-us-google

Generated on 2019-10-24 12:01 GMT / http://hdl.handle.net/2027/uc1.b3252758
Public Domain in the United States, Google-digitized / http://www.hathitrust.org/access_use#pd-us-google

Digitized by Google

Original from
UNIVERSITY OF CALIFORNIA

dickung ohne die charakteristische Papillarschichterkrankung handelte. Seither habe ich niemals mehr auch nur eine der Psoriasis möglicherweise zugehörige Schleimhauterkrankung gesehen.

Uns interessieren als Thema meines Vortrages zunächst einige Lokalisationen von bekannten typischen Hautkrankheiten an der Mundschleimhaut.

Vorweggenommen sei, daß auf die selbständigen Schleimhauterkrankungen, wie Anginen, Stomatitiden, auf Tuberkulose, Syphilis, Lepra und Rhinosklerom, auf gut- und bösartige Neubildungen sowie auf die Exantheme der akuten Infektionskrankheiten in diesem Vortrage nicht eingegangen werden soll.

Ich muß auch darauf verzichten, eine systematische Darstellung der Erkrankungen der Mundschleimhaut zu geben und erlaube mir, nur einzelne, besonders charakteristische Krankheitsbilder zu demonstrieren.

Vor allem dürften die akuten Entzündungen der Haut in ihrem Schleimhautsitz für Sie von besonderem Interesse sein. Von diesen sei das Erythema multiforme und Erythema urticatum eingehender besprochen.

Das Erythema multiforme zeigt auf der Haut bekanntlich vielerlei Variationen. Ebenso ist das Krankheitsbild der Schleimhaut äußerst polymorph. Von bloßen Erythemen bis zu deutlichen Erosionen existieren Übergänge in den mannigfaltigsten Formen.

Die Schleimhautläsionen dieser Erkrankungen treten oftmals auf der Schleimhaut allein oder hier als Vorboten der Hautläsion auf. Sie erweisen sich als hell- bis dunkelrote, kreisrunde, meistenteils konfluente kleinere oder bis linsengroße Flecke, welche besonders häufig an den Lippen, am weichen Gaumen und an den Übergangsstellen zwischen Uvula und Arcus palatoglossus gefunden werden. Die Umgrenzung der Plaques ist eine scharfe, mitunter sind sie am Rande dunkelrot gefärbt. In disseminierter Anordnung kommen derartige Exantheme nur selten vor, in der Regel sind sie in Gruppen gestellt und in den Gruppen konfluent. Auf diesen Erythemen findet man mitunter aufgesetzt kleine Epithelmacerationen als Ausdruck stärkerer Exsudation und als Pendant zu den Blasenbildungen auf der Haut. Da der Schleimhaut die Hornschichte fehlt, führt die Exsudation, die auf der Haut die Blase erzeugt, bloß zur Epitheldurchtränkung und mithin zur Maceration des Epithels. Es fehlen somit auch Blasenreste in Form von Epithelkrausen. Auf die Seltenheit echter Blasen und durch diese entstandene Epithelkrausen bei diesem Krankheitsbilde komme ich später zu sprechen.

Diese Epithelmacerationen sind häufig von einem schmalen, dunkelrot gefärbten oder auch blutigen Saum umgrenzt. (Demonstration.)

An der Wangenschleimhaut tritt das Erythem für gewöhnlich anders in Erscheinung. Hier sind es jene Formen der Erkrankung, die wir auch an anderen Stellen der Mundhöhle häufiger finden, nämlich runde, mitunter auch

Digitized by Google
Original from UNIVERSITY OF CALIFORNIA
Generated on 2019-10-24 12:01 GMT / http://hdl.handle.net/2027/uc1.b3252758
Public Domain in the United States, Google-digitized / http://www.hathitrust.org/access_use#pd-us-google

leicht polygonal umgrenzte, gelblichweiße, ziemlich festhaftende Epithelmacerationen, die von schmalen Säumen dunkelrot injizierter oder sogar blutig imbibierter Schleimhaut umsäumt sind. Diese Epithelmacerationen stehen oftmals isoliert oder sie konfluieren auch zu größeren, manchmal sogar den größten Teil der Wangen einnehmenden Plaques, die stets am Rande den dunkelroten, auch hämorrhagischen Saum zeigen. Die Entzündung der umgebenden Schleimhaut ist in manchen Fällen dabei sehr groß. (Demonstration.) (Fig. 1.)

In sehr seltenen Fällen kann man auch die auf der Haut vorkommenden Irisformen beobachten, die durch ringförmig angeordnete stärkere Exsudation zeigende Formen verschiedener Phasen zustande kommen. Es wechseln Erythemring mit Exsudatring in regelrechter Folge ab. Die Umgebung solcher Plaques ist für gewöhnlich etwas stärker geschwollen und eleviert. (Demonstration.)

Auch echte Blasenbildung kann man beobachten, allerdings nur äußerst selten und nur dann, wenn die Vesikelbildung so tief im Rete erfolgte, daß die darüber liegende Schicht dem Drucke des Transsudates widersteht, oder wenn es durch oftmalige Eruptionen an der Schleimhaut zu einer echten Leukoplakie gekommen ist. Auf dieser können sekundär noch Erythema multiforme-Efflorescenzen aufschießen, die dann als echte Bläschen erscheinen.

Die Rezidiven dieses Krankheitsbildes sind bekanntlich nicht selten; sie gehören sogar fast zur Regel, und man begegnet somit hin und wieder einer leichten Verdickung des Epithels als Residuum oft stattgehabter Erythemeruptionen.

Besonders deutlich treten diese Schleimhautverdickungen auf Grund exsudativer Prozesse hervor, die immerfort durch Jahre bestehen. So kann z. B. das Bild der Epidermolysis bullosa hereditaria im zweiten Lebensdezennium oder auch schon früher in der Interdentalregion beiderseits einen ca. 1 *cm* breiten Streifen deutlich verdickten leukoplakischen Epithels zustande bringen, der bloß als Effekt dieser jahrelang bestehenden, auf jedes kleine Trauma hin mit Exsudation antwortenden Entzündung aufzufassen ist.

Ähnlich den Erscheinungen des Erythems auf der Wangenschleimhaut sind auch die Läsionen der Zunge und der Caruncula sublingualis. Allerdings treten hier wieder meistenteils isoliert stehende Plaques auf. Sie zeigen das gelblichweiße Macerationsfeld zentral gelegen, von einem schmalen dunkelroten Saume umgrenzt; die ganze Gegend der Plaques leicht geschwollen. Die übrige Zunge ist meistenteils dick weiß belegt. (Demonstration.)

Auf dem Lippenrot treten wieder häufiger Blasen auf. Man findet sie entweder noch prall gespannt mit Serum gefüllt (Demonstration) oder aus den Epithelkrausen noch erkennbar (Demonstration) oder auch geplatzt und zu gelblichgrünen oder rotbraunen (blutigen) Krustenauflagerungen eingetrocknet. (Demonstration.)

Generated on 2019-10-24 12:01 GMT / http://hdl.handle.net/2027/uc1.b3252758
Public Domain in the United States, Google-digitized / http://www.hathitrust.org/access_use#pd-us-google
Digitized by Google
Original from UNIVERSITY OF CALIFORNIA

Die Beschwerden, welche die Affektion verursacht, sind verschiedentlich hochgradig. Die einen empfinden nur wenig Schmerzen höchstens beim Genuß von sauren, heißen oder sehr harten Speisen, die anderen wiederum klagen so sehr, daß sie jede Nahrungsaufnahme verweigern, ja sogar das Sprechen auf das allernotwendigste einschränken. Die Salivation ist für gewöhnlich gering.

Ein dem Erythema multiforme äußerst nahestehendes Krankheitsbild ist das Erythema urticatum. Es bildet bekanntlich an den Streckseiten der Extremitäten quaddelförmige und viel häufiger zirka erbsengroße, prall gespannte Bläschen mit serösem Inhalte.

Diese Erkrankung geht fast regelmäßig mit Schleimhautläsionen einher oder dieselben zeigen sich auch vor den Hauterscheinungen. Die Erkennung des Krankheitsbildes auf der Schleimhaut dünkt mir deshalb besonders wichtig, weil eine gewisse Ähnlichkeit mit den Aphthen nicht verkennbar ist. Jedoch hat auch diese Krankheitserscheinung ihr Charakteristisches.

Vor allem ist besonders die Lippenschleimhaut und die Zunge befallen. Es finden sich hier sehr kleine, in der Regel bloß hirsekorngroße, gelblichweiße oder auch reinweiße Epithelmacerationen disseminiert oder in Gruppen gestellt, die besonders durch ihre dunkelrot entzündete Umgebung hervorstechen. Mitunter sind es nur wenige Efflorescenzen, mitunter mehr. Bei schwereren Fällen sind die Efflorescenzen oft zu großen Gruppen konfluiert, die dann als gelblichweiße, ziemlich dicke Epithelmacerationen mit polyzyklischem Rand und dunkelrotem, injiziertem Saum zu erkennen sind. Die Efflorescenzen schwinden für gewöhnlich bald. In dem einen Bilde (Demonstration) erkennt man die einzelstehenden, ganz charakteristischen, im zweiten Bilde (Demonstration) die konfluenten Efflorescenzen.

Die Zunge weist die gleichen gelblichweißen Epithelmacerationen mit dem typischen, schmalen, dunkelroten Saum auf; sie unterscheiden sich von den Efflorescenzen des Erythema multiforme hauptsächlich durch ihre Kleinheit und dem breiteren Entzündungshof. (Demonstration.)

Von den toxischen Exanthemen soll nur erwähnt werden, daß viele von ihnen (Copaivabalsam, Hydrargyrum) oftmals ganz diffuse Rötungen namentlich des Gaumens machen, und daß nur sehr selten primäre Efflorescenzen in Form von leichten, knötchenförmigen Schwellungen zu erkennen sind. Die Form der diffusen Rötung des weichen Gaumens und manchmal sogar der ganzen Mundhöhle kommt allerdings am öftesten einer ganz eigentümlichen Hydrargyrum-Intoxikation der Haut zu, die in Form einer anfangs disseminierten, später aber konfluierenden und universell werdenden Erythembildung und Schwellung auftritt.

Über die gewöhnlichen Hydrargyrumstomatitiden mit den weißen oder gelblichweißen Belägen und oft ausgedehnten Ulcerationen kann ich füglich hinweggehen.

Digitized by Google
Original from UNIVERSITY OF CALIFORNIA
Generated on 2019-10-24 12:01 GMT / http://hdl.handle.net/2027/uc1.b3252758
Public Domain in the United States, Google-digitized / http://www.hathitrust.org/access_use#pd-us-google

Bekannt ist Ihnen allen, daß Antipyrin auf der Schleimhaut oftmals Erscheinungen hervorruft, die den bullösen Erkrankungen (Erythema multiforme, Pemphigus) sehr ähnlich sehen können. Die Differentialdiagnose kann da oft aus der Blaufärbung der zentral gelegenen und geschwollenen Schleimhaut gestellt werden, während am Rande dieser Plaques, am Lippenrot, bläschenförmige Efflorescenzen (Demonstration) oder an der Schleimhaut Epithelmacerationen auftreten.

Beim Pemphigus treten die ersten Symptome häufig auf der Schleimhaut auf. Da diese Erscheinungen infolge der stark exsudativen primären Efflorescenzen ebenso in Epithelmacerationen bestehen wie beim Erythema multiforme, ist die Differentialdiagnose oftmals sehr schwierig, vorausgesetzt, daß nicht eine längere Beobachtung des Patienten möglich ist. Differentialdiagnostisch wäre zu erwähnen, daß die ersten Erscheinungen beim Pemphigus, wenn sie auf der Schleimhaut auftreten, für gewöhnlich am weichen Gaumen sich lokalisieren; daß die Efflorescenzen größtenteils disseminiert stehen und daß die Entzündung und Schwellung in der Regel auffallend geringer als beim Erythema multiforme ist. Sehr viel häufiger findet dagegen eine Blutung am Rande der Epithelmacerationen statt. Die Herde zeigen auch die Tendenz, peripherwärts sich auszubreiten, und es ist kein seltenes Bild, wenn wir zentral schon überhäutete Efflorescenzen finden, die sich randwärts mit schmalen Epithelsaumdefekten und Blutungen fortschieben. (Demonstration.)

Im späteren Verlaufe zeigen sich dann allerdings auch auf der Wangenschleimhaut, der Zunge, den Lippen und in der Sublingualgegend ähnliche Efflorescenzen. Die Zunge ist in der Regel geschwollen. Es bestehen Zahneindrücke; jede einzelne Papille tritt manchmal aus dem weißen Zungenbelag mit oberflächlicher Erosion hervor, so daß hin und wieder die weiß belegte Zunge dicht mit roten Pünktchen bedeckt erscheint. (Demonstration.)

Hier kann man auch manchmal bei tieferliegenden Bläschenbildungen wiederum echte Vesikel, allerdings dann auch hämorrhagische erkennen.

In der Regel besteht, besonders wenn die Eruption in der Mundhöhle eine ausgedehnte ist, starke Salivation und große Schmerzhaftigkeit.

Im übrigen ist der Pemphigus ein Krankheitsbild, das vielleicht den Laryngologen ebenso häufig begegnet als den Dermatologen, so daß ich darüber hinweg zu anderen, Ihnen mehr Interesse bietenden Krankheitsbildern gehen kann.

Der Lichen ruber planus bietet für den Beobachter auf der Schleimhaut mannigfaltige Bilder. In dem einen Falle findet man besonders in der Interdentalregion der Wangen einzelne oder auch dicht gestellte, ungefähr hirsekorngroße, kugelige oder auch mehr polygonale, perlmutterweiße Knötchen, die auf einer nicht entzündeten, nicht geschwollenen Schleimhaut aufsitzen (Fig. 2). Die Anordnung dieser Efflorescenzen ist entweder eine regellose oder

Digitized by Google
Original from UNIVERSITY OF CALIFORNIA
Generated on 2019-10-24 12:01 GMT / http://hdl.handle.net/2027/uc1.b3252758
Public Domain in the United States, Google-digitized / http://www.hathitrust.org/access_use#pd-us-google

auch in einzelnen Streifen gegebene, so daß viele untereinander sich kreuzende Linien und dazu eingestreute Pünktchen das Bild eines Netzes auf der Schleimhaut ergeben. Sind die Efflorescenzen dichter, dann ist ihre Farbe oftmals eine deutlich blaßviolette, aus der einzelne Knötchen etwas heller, weiß, hervortreten. (Demonstration.) Diese Efflorescenzen können auch zu größeren Feldern konfluieren, jedoch ist das ein ziemlich seltenes Vorkommnis. Für den palpierenden Finger erweisen sich die Lichenknötchen äußerst derb.

Die Gruppierung der genannten weißen Knötchen kann jedoch auch zu exquisiten Ringformen sich ausbilden, die für gewöhnlich im seitlichen Vestibulum oris von der Gingiva auf die Wangenschleimhaut übergehen und kleinere oder auch ziemlich große Ringe darstellen können. Das Zentrum dieser Ringe ist blaß-violettrosa, während die Einsäumung durch einzelne dicht aneinandergestellte, den primären Efflorescenzen entsprechende Knötchen gegeben ist, die bei der oberflächlichen Betrachtung allerdings als weiße Linien imponieren, bei näherem Zusehen aber aus kleinsten Knötchen sich zusammensetzen, so daß der Rand fein gezackt ist. Von hier aus können eventuell auch kleine Streifchen wiederum durch in Linienbildung angeordnete Knötchen den Saum durchkreuzen. Solche als Gemmenformen bezeichnete Erscheinungen treten nur selten unilokulär auf; in der Regel finden sie sich in mehreren annulären Herden im Vestibulum oder an der Wangenschleimhaut vor. (Demonstration.)

Nicht übergehen möchte ich eine ganz seltene Form des Lichen ruber planus, den wir Dermatologen als Lichen planus pemphigoides bezeichnen. Er wird dadurch charakteristisch, daß das gewöhnlich typische Bild des Lichen ruber planus auf der Haut mit echten, ungefähr hanfkorngroßen oder größeren Bläschen untermengt ist. Diese Bläschen sitzen entweder auf normaler Haut oder auf schon durch Lichen veränderter.

Sie zeigen dann auch auf der Schleimhaut der Bläschenbildung entsprechende Epithelmacerationen, die häufig hämorrhagisch sind. Diese Epithelmacerationen überschreiten jedoch kaum einen Durchmesser von 3—4 *mm* und sind in das früher beschriebene Bild des Schleimhautlichen eingestreut.

Ganz anders sind die Erscheinungen des Lichen ruber planus auf der Zunge. Er scheint hier, entgegen manchen Publikationen, doch sehr selten vorzukommen und zeichnet sich durch manchmal scharf, manchmal unschärfer umgrenzte, rundliche, blasse Plaques aus, in deren Bereich die Zungenoberfläche glatt und mattweiß ist, so daß eine Papillenzeichnung nicht wahrgenommen werden kann. Von den wenigen Fällen, die ich zu beobachten Gelegenheit hatte, zeigt der demonstrierte Fall bloß auf leicht cyanotischer Zungenoberfläche einzelne mattweißliche runde Efflorescenzgruppen ohne sekundäre Veränderung und ohne Entzündung.

Digitized by Google
Original from UNIVERSITY OF CALIFORNIA
Generated on 2019-10-24 12:01 GMT / http://hdl.handle.net/2027/uc1.b3252758
Public Domain in the United States, Google-digitized / http://www.hathitrust.org/access_use#pd-us-google

Subjektive Erscheinungen fehlen, so daß sich die Patienten in der Regel der Existenz ihrer Schleimhautaffektion nicht bewußt sind.

Eine relativ häufig auf der Schleimhaut sich lokalisierende Dermatose ist der Lupus erythematodes. Wenn er auch in der Regel kombiniert mit Hautplaques zur Beobachtung kommt, so existieren doch auch Fälle, bei welchen die Schleimhauteruption das erste ist, was die Patienten zeigen. Da die subjektiven Erscheinungen dabei ziemlich störende sind, kommt der Patient schon mit der Schleimhauterkrankung zum Arzte. Manchmal ist es auch die Erkrankung des Lippenrotes, die primär einsetzt und die durch ihre Erscheinung eine relativ hochgradige Entstellung herbeiführt.

Die ganz frischen Plaques stellen Entzündungen ohne charakteristische Merkmale dar. Die späteren Stadien bieten für die Differenzierung sehr viel geringere Schwierigkeiten.

Diese letzteren repräsentieren sich an der Mundschleimhaut als oberflächliche Entzündung, die sich meist in scharfen Grenzen gegen die gesunde Umgebung abhebt. Die Randzone der Herde ist eleviert und von erweiterten, radiär gestellten Gefäßchen durchzogen, die sich in die Umgebung allmählich verlieren. Das Zentrum dieser Herde ist atrophisch, glatt, oftmals von zahllosen weißen oder bläulichweißen, dichtgestellten Pünktchen und Streifchen bedeckt. Ältere Herde zeigen die Randumsäumung nicht so sehr durch gefüllte Blutgefäßchen dunkelrot, sondern sind von einem schmalen oder breiteren, bläulichweißen Saum verdickten Epithels umgrenzt. Dieser weißliche Saum setzt sich aus einzelnen, dichtgestellten, kleinen, radiären Streifchen zusammen, die sich nach außen hin reisbesenartig auffasern. Auch die Zentren zeigen streifchen- und punktförmige Epithelverdickungen oder auch eine belegte Erosion und an manchen Stellen sogar oberflächliche Ulcerationen. (Demonstration.) (Fig. 3.)

Die Plaques sind gewöhnlich an der Wangenschleimhaut zwischen den Zahnreihen lokalisiert und aus mehreren Herden zusammengeflossen. Die dadurch polyzyklisch umgrenzte Randpartie weist dann in den meisten Fällen außer der Elevation und weißlichen Verfärbung noch deutlich das Ausstrahlen der einzelnen Epithelverdickungen nach der Peripherie hin auf. Isolierte Plaques fehlen für gewöhnlich. (Demonstration.)

Am Lippenrot sind die Erscheinungen die gleichen, nur daß hier die erweiterten Gefäßchen an den Randpartien der nicht zu alten Plaques deutlicher in Erscheinung treten. Meistenteils ist das primäre Bild am Lippenrot durch sich ablösende, schuppenähnliche Epithellamellen oder Blutkrusten verdeckt. Erst nach Maceration und Entfernung dieser Epithellamellen treten die Gefäßektasien, die pünktchen- und streifchenförmigen Epithelverdickungen deutlich hervor. Außerdem ist die Lippe oftmals in toto geschwollen, evertiert und blaurot verfärbt. (Demonstration.)

Digitized by Google
Original from UNIVERSITY OF CALIFORNIA
Generated on 2019-10-24 12:02 GMT / http://hdl.handle.net/2027/uc1.b3252758
Public Domain in the United States, Google-digitized / http://www.hathitrust.org/access_use#pd-us-google

Infolge der vielfachen erweiterten Blutgefäßchen kommt es an den Lippen sehr leicht zu blutigen Einrissen.

Die Erscheinungen dieser Erkrankung an der Schleimhaut sind durch die geschilderten Symptome so charakteristisch, daß eine Differentialdiagnose mit anderen Schleimhauterkrankungen für den Geübten wohl kaum in Betracht kommt.

Als eine ganz besonders seltene Erscheinung gestatte ich mir, auf die Schleimhauterkrankung bei Akanthosis nigricans hinzuweisen. Diese Affektion stellt eine an bestimmten Körperstellen lokalisierte Pigmentierung und Warzenbildung dar, die in der größten Mehrzahl der Fälle durch ein Neoplasma der Eingeweide kompliziert und vielleicht durch dieses begründet ist.

Das Schleimhautbild ist ein ganz typisches. Es entwickeln sich in der Regel zuerst an der Lippenschleimhaut, aber auch an der übrigen Mundschleimhaut sowie an der Vaginal- und Rectalschleimhaut ganze Rasen von Papillarwucherungen, die schon makroskopisch dadurch den einzelnen Papillen der Papillarschicht entsprechen, daß sie in sich die ausgezogenen Gefäßschlingen tragen. Das Auswachsen der Papillen ist ein derartiges, daß der Schleimhautrasen einem Smyrnateppich vergleichbar wird. An manchen Stellen erreichen die Papillen eine Länge von ungefähr $^3/_4$ *cm*.

Das Krankheitsbild kann sich gegen die normale Schleimhaut entweder scharfrandig oder durch allmähliches Indielängewachsen der Papillen unscharf umgrenzen. Zu einer Blutung aus diesen verlängerten Papillen kommt es nicht. An den Lippen bilden diese Papillenrasen eine bedeutende Entstellung, um so mehr, als sie sich nach außen mit dicken Krusten bedecken. Alle die befallenen Gebiete der Mundhöhle erkranken dabei auf gleiche Weise, so daß die ganze Mundhöhle manchmal mit einem aus unendlich vielen filiformen Gebilden zusammengesetzten Rasen dicht ausgekleidet ist.

Die Erscheinungen an der Schleimhaut treten meistenteils gleichzeitig mit der Hauterkrankung auf. Das Bild ist ein absolut eindeutiges. (Demonstration.)

Eine weitere sehr seltene Hautaffektion, die ebenfalls mit Schleimhauterkrankung einhergeht, stellt das Xeroderma pigmentosum dar.

Es tritt bekanntermaßen kurze Zeit nach der Geburt auf und zeichnet sich durch Pigmentflecke, Gefäßektasien und schließlich einsetzende Atrophie und konkomittierende Epithelialcarcinome im Gesichte und an den Händen aus.

Auf der Schleimhaut bemerkt man ebenfalls Pigmentflecke und ektatische Gefäßchen, die allerdings nicht in allen Fällen zu konstatieren sind: nur wenige Fälle der Literatur zeigen derartige Veränderungen. Die Erscheinungen sind an der Schleimhaut meistenteils nur geringfügiger Art. Das Lippenrot hingegen ist intensiver befallen, so daß es durch dichtgestellte Pig-

Digitized by Google
Original from UNIVERSITY OF CALIFORNIA
Generated on 2019-10-24 12:02 GMT / http://hdl.handle.net/2027/uc1.b3252758
Public Domain in the United States, Google-digitized / http://www.hathitrust.org/access_use#pd-us-google

mentierungen, die bis zur Schwarzfärbung nuanciert sein können, in seiner Totalität fleckig verfärbt ist. (Demonstration.)

Einzelne dieser Pigmentflecke und Gefäßektasien greifen vom Lippenrot auf die Schleimhaut über, sind jedoch auch als distinkt stehende Veränderungen am Gaumen mitunter erkennbar. (Demonstration.)

Des genaueren möchte ich mir gestatten, die Sklerodermie zu besprechen. Speziell die diffuse Sklerodermie, die als Sklerodaktylie einsetzt, zeigt an der Schleimhaut der Mundhöhle fast stets Veränderungen, die allerdings bisnun den meisten Beobachtern entgangen sind. Wir finden in allen diesbezüglichen Publikationen und auch in der großen Monographie von Heller und Lewin sowie in dem vor einigen Jahren erschienenen Referat von Notthafft die Schleimhautveränderungen bei der Sklerodermie nur in einem geringen Prozentsatze der Fälle verzeichnet.

Ein genaueres Studium dieser Erkrankung ergibt jedoch, daß die meisten Fälle dieser Affektion auch eine entsprechende Schleimhauterkrankung aufweisen, was als von vornherein wahrscheinlich anzunehmen ist, wenn wir die Sklerodermie als eine Systemerkrankung des Bindegewebes auffassen. Obgleich wir selten in die Lage kommen, aus dem Schleimhautbild die Diagnose stellen zu müssen, weil meistenteils die Hautaffektion der Schleimhauterkrankung vorangeht, so erscheint es doch wichtig, das Krankheitsbild auf der Schleimhaut festzustellen.

Die Initialstadien der Sklerodermie in Form von Ödem und Infiltration sowie das Endstadium in Form der Atrophie finden sich auf der Schleimhaut wieder; nur ist der Verlauf der ganzen Erkrankung hier ein bedeutend rascherer als auf der Haut, so daß sich uns das Endstadium, nämlich die Atrophie, sehr viel häufiger repräsentiert als die genannten Anfangsstadien.

In manchen Fällen findet man an der Wangenschleimhaut scheibenförmige und selbst ringförmige Herde, welche im Zentrum Atrophie, gegen die Peripherie zu das Anfangsstadium der Sklerose und manchmal sogar das der primären Schwellung erkennen lassen. Öfters jedoch ist die Ausbreitung in der Mundhöhle eine diffuse und am häufigsten zeigt sich die Mundhöhle total atrophisch. Die Erscheinungen sind dabei an einzelnen Partien der Mundhöhle durch die Form der Gebilde verschieden. So sehen wir an der Wangenschleimhaut in den ersten Stadien Zahneindrücke, im Endstadium die Schleimhaut ihres normalen Turgors entbehrend, glatt, trocken und blaß, selten auch fleckig pigmentiert; die Gaumenbogen sind dünn, ihre normale Wölbung ist zum Teile verstrichen. Die Arcus palatoglossus und palatopharyngeus sind schmale, oft straff gespannte, substanzarme Schleimhautduplikaturen geworden, deren Rand oft sehnigweiß glänzt. (Demonstration.) (Fig. 4.) Die atrophischen Verziehungen sind dabei nicht immer symmetrisch, so daß der eine Gaumenbogen auch tiefer stehen kann als der andere. (Demonstration.)

Generated on 2019-10-24 12:02 GMT / http://hdl.handle.net/2027/uc1.b3252758
Public Domain in the United States, Google-digitized / http://www.hathitrust.org/access_use#pd-us-google
Digitized by Google
Original from UNIVERSITY OF CALIFORNIA

Die Uvula, anfänglich durch Schwellung etwas vergrößert, schrumpft im atrophischen Stadium zu einem kleinen, manchmal schief gestellten, öfters auch nach vorn verzogenem Zäpfchen zusammen. (Demonstration.)

Der weiche Gaumen ist von Gefäßektasien durchzogen und läßt, atrophisch geworden, sehnige, submucöse Streifen an der Oberfläche durchscheinen. Die Atrophie wird dabei zuweilen so hochgradig, daß man den Eindruck eines ausgeheilten Tonsillarabscesses gewinnt. Die Raphe des Gaumens ist vollkommen blaß, fast weiß. Die Tonsillen sind durch Atrophie oft total geschwunden. Die Pharynxwand ist glatt, abgeblaßt; auch bei den angestrengtesten Würgebewegungen injizieren sich sämtliche in Mitleidenschaft gezogenen Gebilde nur sehr wenig, so daß sie niemals dunkelrot werden.

Am auffallendsten sind die Veränderungen an der Zunge und an der Lippenschleimhaut.

Die Zunge kann sowohl in ihrem Muskelkörper als auch in ihrem Schleimhautüberzug vollständig atrophisch werden, so daß sie als ganz kleines kegelförmiges Gebilde sehr wenig beweglich, ungelenk und steif erscheint. Die Papillen sind bei weit vorgeschrittenen Fällen geschwunden. Die Zungenoberfläche ist glatt, vollkommen abgeblaßt, an der Unterseite scheinen durch die atrophische Schleimhaut die venösen Gefäße deutlich durch. Das Frenulum linguae wird zu kurz und geht schließlich im Schrumpfungsprozeß vollkommen auf.

Durch diese Erscheinungen wird die Zunge selbstredend in allen ihren Funktionen schwer geschädigt. Die Kau- und Schluckbewegungen sind besonders schwer gestört.

Die Gingiva schrumpft so sehr, daß die Zähne mit ihrem Collum und sogar mit einem Teil ihrer Radix bloßliegen und schließlich ausfallen. Die Gingiva wird dann so atrophisch, daß sie bei auch relativ noch jungen Individuen einem senilen, zahnlosen Alveolfortsatz gleicht.

In ganz seltenen Fällen sieht man, daß die atrophische Schleimhaut dort, wo sie einem längeren Druck ausgesetzt ist, auch Druckgeschwüre mit scharfen Rändern und kraterförmigen Substanzverlusten erzeugt. (Demonstration.)

Das Lippenrot ist schmal, vielfach durch radiär um den Mund gestellte Kerben geteilt, trocken, diffus oder fleckig pigmentiert. Die Lippenschleimhaut ist atrophisch, glatt, von ektatischen Gefäßen durchzogen.

Dieselben Erscheinungen, wie sie jetzt in der Mundhöhle beschrieben worden sind, spielen sich wahrscheinlich auch im Larynx ab. Die in manchen Befunden vorkommende Externusparese dürfte eine Atrophie des betreffenden Stimmbandmuskels darstellen; wenigstens sind in einigen Fällen Larynxbefunde beschrieben, die so zu deuten wären (Sottas). Genauere Beobachtungen über die entsprechenden Larynxerkrankungen liegen noch nicht vor; jedenfalls aber ist die bei der Sklerodermie in vorgeschrittenen Fällen stets zu beobachtende

Digitized by Google
Original from UNIVERSITY OF CALIFORNIA
Generated on 2019-10-24 12:02 GMT / http://hdl.handle.net/2027/uc1.b3252758
Public Domain in the United States, Google-digitized / http://www.hathitrust.org/access_use#pd-us-google

monotone und leise Sprache zum größten Teile auf eine Larynxerkrankung zurückzuführen.

Die subjektiven Beschwerden rekrutieren sich aus Trockenheit im Munde, Schwierigkeit zu kauen, oftmaligem Verschlucken sowohl in den Nasenrachenraum als auch in seltenen Fällen in die Trachea und am häufigsten aus der Unmöglichkeit, den Mund normal weit zu öffnen. Diese Beschwerde ist manchmal so hochgradig, daß die Patienten nicht einmal imstande sind, Bissen in den Mund einzuführen.

Von den Mißbildungen im weiteren Sinne dürften besonders zwei Ihr Interesse erwecken: der Naevus Pringle und die multiplen Teleangiektasien.

Die erstere Mißbildung stellt bekanntermaßen in den zentralen Partien des Gesichtes lokalisierte hirsekorn- bis hanfkorngroße Knötchen dar, die zum Teil von der Farbe der normalen Haut, zum Teil hellrot sind oder auch kleine Gefäßektasien aufweisen. Dieselben Knötchen lokalisieren sich nun ziemlich häufig auch an der Gingiva, sehr selten an anderen Schleimhautpartien der Mundhöhle. Sie charakterisieren sich durch ihr multiples Auftreten von ebenso großen Knötchen wie im Gesichte, die manchmal nur einzelne Partien oder aber auch die ganze Gingiva rasenförmig bedecken und dadurch diesem Gebilde ein drusiges Aussehen geben. An ihrer Oberfläche sind sie entweder gar nicht verändert oder das Epithel ist hier ein wenig verdickt und infolgedessen weißlich verfärbt. Sie machen durchaus den Eindruck gutartiger, kleiner Tumoren, ulcerieren niemals und verursachen den Patienten auch keine Beschwerden. (Demonstration.)

Die zweite Mißbildung stellt eine viel seltenere Affektion dar, die uns auf dem letzten Laryngologen-Kongreß in Wien von Brown, Kelly (Glasgow) in vier Bildern neuerdings vorgeführt worden ist. Es sind die multiplen Teleangiektasien. Diese Teleangiektasien stellen flecken- oder knötchenförmige, hellrote oder blaurote Efflorescenzen dar, die distinkt oder in Gruppen gestellt sowohl an der Schleimhaut des Mundes und der Nase als auch auf der Haut des Gesichtes und an anderen Körperpartien sich lokalisieren. Sie sind besonders dadurch von Bedeutung, daß aus diesen Efflorescenzen öfters eine ziemlich starke Blutung erfolgt. Diese Naevusform hat mit dem Naevus Pringle nichts gemein. (Demonstration.)

Von den selteneren Tumoren möchte ich mir gestatten, bloß auf zwei Neubildungen hinzuweisen, die auch als Teilerscheinungen bestimmter Hautaffektionen bekannt sind: auf das Xanthoma diabeticorum und das Sarcoma idiopathicum (Kaposi).

Das Xanthoma diabeticorum tritt bekanntlich auf der Haut mitunter in subakuten massenhaften Eruptionen blaßgelber Knötchenbildungen von

Generated on 2019-10-24 12:02 GMT / http://hdl.handle.net/2027/uc1.b3252758
Public Domain in the United States, Google-digitized / http://www.hathitrust.org/access_use#pd-us-google
Digitized by Google
Original from UNIVERSITY OF CALIFORNIA

Hirse- bis Hanfkorngröße auf. Gelegentlich dieser Eruptionen sehen wir auch auf der Mundschleimhaut Efflorescenzen auftreten. Sie lokalisieren sich namentlich an der Lippenschleimhaut und an der Gingiva in gleicher Farbe und Form wie an der Haut. (Demonstration.)

Der streifenförmigen Xanthomzelleneinlagerung an der Beugeseite der Fingergelenke entsprechend, kommen auch Lokalisationen an der Gingiva zur Beobachtung, die deutlich gelb gefärbte streifenförmige Einlagerungen an den Arkaden darstellen.

Die dem Zahn anliegende Gingiva erscheint von Xanthomzellen in einem zirka 2 *mm* breiten gelben Saume infiltriert. Die einzelnen Interdentalpapillen sind in den von mir beobachteten Fällen freigeblieben. (Demonstration.)

Ein für den Dermatologen besonders interessantes Krankheitsbild ist das bekannte von Kaposi beschriebene Sarcoma idiopathicum multiplex. Es bildet auf der Schleimhaut teils flache, teils halbkügelige Knoten. Die ersteren sind meist symmetrisch an der Grenze zwischen weichem und hartem Gaumen lokalisiert und stellen rotviolette, nur wenig elevierte Infiltrate dar, die unter Pigmentierung allmählich sich rückbilden. (Demonstration.) Die halbkugeligen dunkelroten Knoten sind erbsen- bis haselnußgroß, zeigen auch sekundär aufsitzende kleinere Knoten, so daß die Tumoren als breitaufsitzende himbeerähnliche Geschwulst imponieren, oder aber sie sind gestielt. Sie lokalisieren sich am Alveolarfortsatz (Demonstration), an der Zunge (Demonstration) oder der Gingiva und Lippenschleimhaut. (Demonstration.) Im letzteren Falle sind sie von der darüberliegenden Schleimhaut abgeschliffen und dann schmierig belegt. Eine spontane Ulceration der Knoten kommt nicht vor. Ebenso kommt es aus ihnen fast niemals zu einer Blutung.

Auch diese großen Knoten können sich spontan unter Hinterlassung einer Pigmentierung vollständig zurückbilden.

Wenn ich mir auch bewußt bin, nur einen kleinen Beitrag zur Lokalisation gewisser Hauterkrankungen auf der Mundschleimhaut gegeben zu haben, so hoffe ich doch, dadurch die Anregung zu geben, daß das laryngologisch-dermatologische Grenzgebiet auf beiden Seiten eines eingehenderen Studiums gewürdigt werde, als es bisnun erfahren hat.

Erklärung der Abbildungen auf Tafel II.

Fig. 1. Erythema multiforme.
Fig. 2. Lichen ruber planus.
Fig. 3. Lupus erythematodes.
Fig. 4. Sclerodermia diffusa (Sclerodactylie).

Digitized by Google
Original from UNIVERSITY OF CALIFORNIA
Generated on 2019-10-24 12:02 GMT / http://hdl.handle.net/2027/uc1.b3252758
Public Domain in the United States, Google-digitized / http://www.hathitrust.org/access_use#pd-us-google

Vereinsberichte.

Wiener laryngologische Gesellschaft.

Sitzung vom 3. November 1909.

(Offizielles Protokoll.)

Vorsitzender: Hofrat Prof. O. Chiari.
Schriftführer: Dr. Menzel.

Doz. Dr. Roth berichtet, daß er während der Ferien in Abwesenheit des Herrn Präsidenten Hofrates Chiari die Wiener laryngologische Gesellschaft gemeinsam mit den Herren Prof. Großmann und Doz. Fein gelegentlich der Enthüllung des Grabdenkmales von weil. Prof. R. v. Schrötter auf dem Zentralfriedhofe vertreten habe.

1. Doz. Dr. Glas demonstriert einen Patienten, bei dem er wegen schwerer, zu pyämischen Erscheinungen führender Kieferhöhleneiterung die Lucsche Radikaloperation mit Wegnahme der ganzen Caninawand hatte machen müssen, welcher Fall in Heilung ausging. Bei diesem Patienten waren im Anschlusse an einen Schnupfen und Zahnschmerzen Schüttelfröste und starkes intermittierendes Fieber mit hochgradiger Schwellung der linken Wange aufgetreten. Dem Patienten wurde vom Zahnarzt der zweite Prämolaris extrahiert, ohne daß die Erscheinungen irgendwie besser geworden wären. Nun kamen noch starke Blutungen durch die eröffnete Alveole hinzu, welche zweimal außerordentlich profus waren. Mit Rücksicht auf die schweren septischen Erscheinungen und die allgemeine Prostration wurde ein Chirurg gerufen, der damals mit Rücksicht auf diesen Befund einen operativen Eingriff ablehnte. Als Vortragender den Patienten zu Gesicht bekam, riet er mit Rücksicht auf die septischen Erscheinungen, die wiederholten alveolaren Blutungen und den fötiden Ausfluß eine radikale Operation an, welche einige Tage später in Narkose ausgeführt wurde. Hierbei fand man die Kieferhöhle mit jauchigem Sekret gefüllt, Polypenbildung der Wand, völlige Nekrose der Facies canina bis weit hinten in das Gebiet der Fossa pterygopalatina, schließlich Nekrose der Wangenmuskulatur, welche die Ursache der starken Blutungen gewesen war. Acht Tage nach der Operation — das Fieber war gleich danach völlig geschwunden — trat ganz plötzlich ohne äußere Ursache eine kolossale Blutung auf, welche erst nach langen Mühen (Paquelin, Kaustik, Tamponade etc.) gestillt werden konnte. Die große Hinfälligkeit des Patienten machte damals eine Kochsalzinfusion von 2 *l* notwendig. 14 Tage später wurde Patient aus dem Sanatorium entlassen. Nach drei Wochen trat aufs neue ganz plötzlich eine kolossale Blutung auf, welche die neuerliche Überführung des Patienten ins Sanatorium notwendig machte und erst nach vielen Mühen gestillt werden konnte, in welchem sehr gefährlichen Zustande auch Herr Hofrat Chiari den Patienten zu sehen Gelegenheit hatte. — Nun, nach fünf Monaten befindet sich Patient vollkommen wohl, in der Nase sieht man die große infraturbinale Öffnung und eine kleine Alveolenfistel. Der Fall erscheint wegen der im Gefolge der Erkrankung aufgetretenen septicopyämischen Erscheinungen besonders bemerkenswert sowie im Hinblick auf die schweren, durch die Nekrose der Wangenmuskulatur bedingten Blutungen.

Generated on 2019-10-24 12:02 GMT / http://hdl.handle.net/2027/uc1.b3252758
Public Domain in the United States, Google-digitized / http://www.hathitrust.org/access_use#pd-us-google
Digitized by Google
Original from UNIVERSITY OF CALIFORNIA

Doz. Dr. Hajek steht auf dem Standpunkte, daß es sich in dem vorliegenden Falle pathologisch-anatomisch nicht um eine Antritis exulcerans atque perforans handelt, wie Vortragender ausgeführt hat, sondern um periostitische Nekrose der knöchernen Facies canina mit sekundärer Eiterung der Kieferhöhle. Für die Aufstellung der Form Antritis ulcerans muß der Beweis geliefert werden, daß die Antritis das Primäre, die Knochenveränderung dagegen das Sekundäre ist. Übrigens hat auch Doz. Hajek einen Fall beobachtet, in welchem 8 Tage nach der Operation eine Blutung aus einer Naht der Wangenschleimhaut auftrat.

Priv.-Doz. Dr. Fein berichtet über einen hierher gehörigen Fall, der ihm vor einiger Zeit mit der Diagnose Empyem der Kieferhöhle zugeschickt worden war, bei welchem es sich jedoch herausstellte, daß nur die laterale Nasenwand ulcerös erkrankt war, während die Kieferhöhle normale Verhältnisse aufwies. Damit, daß eine Wand der Kieferhöhle einen ulcerösen Knochenprozeß aufweist und mit der Höhle kommuniziert, ist noch nicht der Beweis der primären Erkrankung der Höhle erbracht.

Dr. Kahler sah auch einmal nach einer Radikaloperation nach Luc-Caldwell eine erhebliche Nachblutung, und zwar aus dem hinteren Anteil der lateralen Nasenwand. Es war offenbar die Öffnung im unteren Nasengange zu weit nach hinten verlegt worden, dabei kam es zu einer Verletzung der am Rande der vertikalen Platte des Gaumenbeines verlaufenden Arterie. Schon während der Operation starke Blutung, die nach Tamponade stand. Nach der Entfernung des Tampons am achten Tage neuerliche, sehr heftige Blutung, die nach der Nasentamponade nicht zum Stehen zu bringen war. Es blutete durch die Kieferhöhle und durch den Schnitt in der Fossa canina heraus. Erst nach der Tamponade der Kieferhöhle durch die Fossa canina stand die Blutung. Dr. Kahler warnt daher davor, die Öffnung im unteren Nasengange zu sehr nach hinten zu erweitern.

Dr. Glas: Bei solchen Fällen, zumal wenn man dieselben erst relativ spät zu Gesicht bekommt, ist es immer schwer, das Primäre zu konstatieren, da es sich schwer sagen läßt, ob es sich um ein Empyem mit Durchbruch (exulcerans atque perforans) handelt, oder um eine Periostitis der Caninawand, die sekundär zur Kieferhöhleneiterung geführt hat. Jedenfalls waren, als Patient zur Beobachtung kam, beide Prozesse vorhanden und ist hierbei die radikale Kieferhöhlenoperation absolut indiziert.

Weiters stellt Doz. Dr. Glas folgende Fälle aus seinem Ambulatorium vor:

2. Eine Frau mit Geschwüren an der rechten Wangenschleimhaut und an der Gingiva hinter dem rechten unteren Molaris, die früher auch das typische Bild einer Angina ulceromembranacea Vincent gezeigt hatte (Angina chancriforme, diphtheroides). Er verweist auf das jetzt gehäufte Auftreten dieser Erkrankung (ein Fall wurde ihm erst am selben Tage mit der Wahrscheinlichkeitsdiagnose eines Mandelschankers zugesandt) und demonstriert im Anschlusse daran Präparate, welche den Bacillus fusiformis und die Spirochaeta refringens in großer Menge zeigen.

3. Einen Patienten mit hinterem Uranokolobom und völlig gespaltener Uvula, der ganz kolossale hintere Enden der unteren Muschel hat. Bei Palpation des harten Gaumens kann man einen dreieckigen Spalt zwischen den Proc. palatini der Gaumenbeine konstatieren. Glas glaubt, zwischen dieser Entwicklungshemmung und den kolossalen hinteren Enden einen gewissen Zusammenhang annehmen zu dürfen, insoferne als die unge-

Digitized by Google
Original from UNIVERSITY OF CALIFORNIA
Generated on 2019-10-24 12:02 GMT / http://hdl.handle.net/2027/uc1.b3252758
Public Domain in the United States, Google-digitized / http://www.hathitrust.org/access_use#pd-us-google

deckte Lage der hinteren Muschelpartien dieselben dem Luftstrom und damit häufigeren Infektionen um so eher aussetzt, auf welche wiederholte Reize die Muscheln mit dieser starken Hypertrophie antworten.

Priv.-Doz. Dr. Fein erinnert an die Tatsache, welche er vor einigen Jahren durch zahlreiche Untersuchungen festgestellt hat, daß mit Uranokolobomen behaftete Personen fast ausnahmslos eine beträchtliche Hyperplasie der Rachenmandel aufweisen. Der Umstand, daß diese Hyperplasie schon in der frühesten Kindheit — also bei 1—2jährigen und noch jüngeren Kindern — vorgefunden wird, läßt es nicht wahrscheinlich erscheinen, daß es sich um Entzündungsvorgänge handelt, welche etwa durch das ungehinderte Zuströmen der kalten Luft, wie Dr. Glas annimmt, verursacht werden.

Doz. Dr. Hajek sah den zuletzt gezeigten Fall vor Wochen gleichfalls in seinem Ambulatorium und warnte schon damals vor der Operation der hinteren Enden, weil diese jedenfalls die Sprache stark beeinträchtigt hätte.

Hofrat Prof. Chiari schließt sich den Ausführungen des Dozenten Dr. Hajek an.

Doz. Dr. Glas (Schlußwort): Auch ich glaube in diesen Hypertrophien einen Schutz erblicken zu können und messe diesen Hypertrophien eine vikariierende Funktion zu, so daß ich, trotzdem ich Patienten schon vor Wochen zu Gesicht bekommen habe, nicht daran dachte, diese hinteren Enden, so kolossal und einladend sie auch sein mögen, zu entfernen. Was die Bemerkung des Herrn Doz. Dr. Fein anbelangt, so war meine Erklärung der Hypertrophien nur eine Hypothese, welche sich mit Rücksicht auf die ganz abnorm starke Hypertrophie der hinteren Enden und deren völliges Freiliegen ungezwungen aufgedrängt hat. Jedenfalls gehören solche Vergrößerungen zu den selteneren Fällen und erscheinen hier gerade durch das Zusammentreffen mit dieser Entwicklungshemmung im Gaumengebiete interessant.

4. Dr. Kahler: Der 50jährige Patient leidet seit drei Jahren an lymphatischer Leukämie. Seit einem Jahre ist er angeblich heiser. Bei der laryngoskopischen Untersuchung sieht man eine höckerige Infiltration der linken Stimmlippe. Die Infiltrate sind blaßgrau, wie durchscheinend, von typischem leukämischen Aussehen. Leukämische Veränderungen sind auch im Nasen-Rachenraume zu sehen. Ich sah den Patienten schon einmal vor zwei Jahren. Er hatte damals einen vollständig normalen Larynx. Im Nasen-Rachenraume sah man eine starke Vergrößerung der Rachentonsille, sie war glatt, wie durchscheinend, leukämische Infiltrate waren auch beiderseits an den Tubenwülsten zu sehen. Dieses Bild hat nun eine auffallende Veränderung im Laufe der Jahre erfahren. Man sieht jetzt die Rachentonsille nur wenig vergrößert, beiderseits die Choanen einengende, über die Tubenwülste zum weichen Gaumen ziehende, membranartige narbige Infiltrate. Diese Rückbildung der Infiltrate scheint mir bemerkenswert. Bekanntlich kommt es ja nicht selten zur Rückbildung leukämischer Drüsen, so wird es eben auch hier zur Schrumpfung der Infiltrate gekommen sein, möglicherweise nach Ulceration derselben. Die leukämischen Affektionen der oberen Luftwege sind nicht so selten beobachtet worden (Schrötter, Mayer, Menzel u. a.). Die Lokalisation an der Stimmlippe dürfte aber zu den Seltenheiten gehören. Therapeutisch wäre hier an die Röntgenbestrahlung nach der Mader- oder Brüningschen Methode zu denken. Demonstration des Nasen-Rachenraumbildes mit dem Hayschen Pharyngoskop, einem nach Art der Cystoskope konstruierten Instrument, das einen vollständigen Überblick über den Nasen-Rachenraum

Generated on 2019-10-24 12:02 GMT / http://hdl.handle.net/2027/uc1.b3252758
Public Domain in the United States, Google-digitized / http://www.hathitrust.org/access_use#pd-us-google
Digitized by Google
Original from UNIVERSITY OF CALIFORNIA

gewahrt und in manchen Fällen leichter die Rhinoskopie ermöglichen wird, da es bei geschlossenem Munde anwendbar, wobei bekanntlich vielen Patienten die Erschlaffung des Gaumensegels leichter möglich ist.

5. Des weiteren demonstriert Dr. Kahler einen Fall von Überbeweglichkeit der Zunge. Patient kann seine Zunge hinter das Velum bringen. Interessant ist, wie der Patient zu dieser Kunstfertigkeit kam. Er leidet an einem chronischen Nasen-Rachenkatarrh mit Krustenbildung und Fremdkörpergefühl hinter dem Velum. Er versuchte nun, so lange mit der Zunge die ihn störenden Punkte zu berühren, bis es ihm gelang, die Zunge hinter den weichen Gaumen zu bringen. Hofrat Chiari hat schon mehrere solche Fälle beobachtet, in der Literatur konnte Vortragender keinen derartigen Fall finden.

6. Dr. Kahler demonstriert sodann einen 32jährigen Patienten mit einer retronasalen Membran. Es handelte sich um einen typischen Fall, wie er zuerst von Chiari beschrieben wurde. Die Membran inseriert am Rachendach und am Velum, hat in der Mitte eine etwa haselnußgroße Öffnung, durch dieselbe ist das Septum und der mediale Anteil beider Choanen zu sehen. Demonstration mit dem Hayschen Pharyngoskop.

7. Zum Schlusse demonstriert Dr. Kahler einen 42jährigen Patienten, bei dem Dr. Marschik am 27. September 1909 die totale Exstirpation des Larynx nach Gluck wegen Carcinom ausgeführt hat. Bei Patienten, der jetzt absolut nicht reden kann, wird jetzt mit Sprachübungen begonnen; er soll in der nächsten Sitzung wieder vorgestellt werden.

8. Dr. J. Braun demonstriert einen Fall von pharyngo-oesophagealem Pulsionsdivertikel des Oesophagus. Bei dem 61jährigen Patienten aus dem Kassenambulatorium des Doz. Dr. Hajek bestehen die Beschwerden seit etwa fünf Jahren in Schluckschmerzen, Druck nach der Nahrungsaufnahme in der oberen Brustgegend, zunehmend erschwerte Nahrungsaufnahme, so daß er seit etwa 1½ Jahren nur flüssige breiige Kost zu sich nehmen kann. Schließlich kommt es in letzter Zeit zu häufigem Erbrechen, längere Zeit, oft bis zu 24 Stunden, nach den letzten Mahlzeiten; die Speisenreste sind ganz unverändert und unverdaut. Hochgradige Gewichtsabnahme. Der dekrepide Patient, der eine Zeitlang unter der Diagnose „Carcinom" geführt worden war, bietet äußerlich in der Halsgegend keine besonderen Merkmale. Doch gelingt es zuweilen durch Druck auf die seitlichen Halsteile, namentlich nach vorausgegangener Nahrungsaufnahme, gurrende und glucksende Geräusche zu erzeugen. Bei der Laryngoskopie sieht man zuweilen aus dem Oesophagusmund große Schleimmassen hervorquellen. Die Sondierung ergibt, 22 *cm* von der oberen Zahnreihe entfernt, ein auch nach wiederholter Bougierung und selbst für die dünnsten Sonden unpassierbares Hindernis. Der oesophagoskopische Befund war wegen der kolossalen Speichel- und Schleimmassen, welche die fortwährende Anwendung von Tupfern und Speichelpumpe notwendig machte, nur schwer zu deuten. Doch konnte nach mehreren Versuchen schon oesophagoskopisch die Wahrscheinlichkeitsdiagnose „Divertikel" gemacht werden, nachdem es gelungen war, die von Stark und Gottstein beschriebene „Randschwelle", nämlich die den Eingang des Divertikels bildende Schleimhautfalte, gerade noch einzustellen. Innerhalb dieses Hohlraumes mit dem Oesophagoskop war ziemlich unbegrenzte Exkursionsmöglichkeit vorhanden, dagegen konnte man über die markierende Falte hinaus nicht in das Speiserohr weiter gelangen. Der radiologische Befund bestätigte die Diagnose. Man sieht

Digitized by Google
Original from UNIVERSITY OF CALIFORNIA
Generated on 2019-10-24 12:02 GMT / http://hdl.handle.net/2027/uc1.b3252758
Public Domain in the United States, Google-digitized / http://www.hathitrust.org/access_use#pd-us-google

auf der Platte, die in „Fechterstellung“ nach Wismutbreinahrung aufgenommen ist, den rundlichen Divertikelsack in der Höhe der oberen Brustapertur hinter und ober dem Gefäßschatten. Als Therapie käme nur die Exstirpation des Sackes in Betracht nach vorausgegangener Gastrostomie zur Hebung des Ernährungszustandes. Dieser Fall bestätigt abermals die große Bedeutung und sogar die Überlegenheit der radiologischen Diagnose gegenüber der Oesophagoskopie in Fällen von Divertikel, die radiologisch schon wiederholt (mit den Kienböckschen Fällen etwa 20), oesophagoskopisch nur höchst selten diagnostiziert werden konnten. Einen in bezug auf Größe und Lage ähnlichen Fall hat mein Chef Dr. Hajek 1908 in der k. k. Gesellschaft der Ärzte vorgestellt, wobei ebenfalls Dr. Robinson den radiologischen Befund erhoben hat. Letzterer Fall wurde von Schnitzler operiert und geheilt. Der jetzt in Rede stehende Patient verweigert die Exstirpation.

Münchner Laryngo-otologische Gesellschaft.

45. Sitzung. 10. Februar 1908.

Hoffmann: Über Heufieber.

Hoffmann definiert das Heufieber als einen Reizzustand der Vasodilatatoren im Bereich des sensiblen Trigeminus des Auges und der Nase, hervorgerufen durch das Pollentoxin. Als prädisponierend kommt vor allem eine Hypersekretion der Thyreoidea (vielleicht auch der Hypophysis) in Betracht, die die Vasodilatation im Bereich des Kopfes begünstigt. Die Labilität der Vasomotoren kommt bei den Heufieberträgern in der Neigung zu Urticaria und Erythemen zum Ausdruck.

Therapie: 14 Tage vor Beginn der Grasblüte 3mal täglich 25 Tropfen Extract. fluid. Hydrast. canad. und Ergot. aa., bei Auftreten von Heufiebererscheinungen zu verdoppeln, Staubbinde sowie eine Anästhesin-Borsalbe. Eventuell innerlich Antithyreoidin. Interaglutaeale Injektionen von Adrenalin wären empfehlenswert. Im Intervall Versuch, eine Hyperplasie der Thyreoidea durch Thyreoidin etc. zu bekämpfen. In Fällen, die jeder Therapie trotzen, wird Alkoholinjektion in den Nerv. ethmoidal., eventuell auch in den Trig. II. empfohlen.

Mader: Gibt es einen Tubenkatarrh oder nicht?

Diskussion.

Wanner, Herzog, Neumayer, Hecht, Hoffmann, Dollmann.

46. Sitzung. 9. November 1908.

1. Vortrag von Dr. Hecht: Die klinische Verwertung pathologisch-histologischer Diagnosen. (Mit Krankendemonstration und Vorweisung mikroskopischer Präparate.) (Ist in extenso in Heft 11, 1908, dieser Monatsschrift erschienen.)

Diskussion.

Herr Oberndorfer: Herr Hecht hat die Frage aufgeworfen, wieso es komme, daß die ersten oberflächlich entnommenen Proben in seinem ersten mitgeteilten Falle Tuberkulose ergeben hätten, während spätere Proben, die aus

Digitized by Google
Original from UNIVERSITY OF CALIFORNIA
Generated on 2019-10-24 12:02 GMT / http://hdl.handle.net/2027/uc1.b3252758
Public Domain in the United States, Google-digitized / http://www.hathitrust.org/access_use#pd-us-google

der ganzen Dicke des Gewebes entnommen waren, nur syphilitische Produkte und keine Tuberkulose erklären ließen. Hierbei wäre vor allem zu bemerken, daß bei chronischen indurierenden Formen der Larynxtuberkulose, um die es sich hier handelte, Knötchen überaus spärlich aufzutreten brauchen, also nicht in jedem Schnitte gefunden werden müssen; dann, daß die Diagnose „syphilitische Granulationen" mit zu den schwierigsten überhaupt gehört, die sich, wenn nicht direkt gummöses Gewebe in der Nähe liegt oder die Spirochaete pallida einwandfrei nachgewiesen wird, mit Sicherheit überhaupt nicht stellen läßt; da alle derartigen Gewebsveränderungen, wie sie im vorliegenden Fall vorhanden waren, syphilitischer Natur sein können, ebenso gut aber auch Produkte einer subacuten indurierenden andersartigen Entzündung darstellen können, häufig sogar tuberkulöse Produkte sind. Wir finden bei wenig virulenter Tuberkelbazilleninfektion nicht zu selten in weiterer Entfernung des Bazillenherdes derartige indurierende Prozesse, die wahrscheinlich toxischen, von den Bazillen gebildeten diffundierten Stoffen ihre Entstehung verdanken; die Knötchen, wenn solche vorhanden sind, können hierbei vereinzelt sein, und, wie erwähnt, durch ihre fernere Lage von der Infiltration der Untersuchung ganz entgehen. Übrigens braucht es bei derartig chronischen Tuberkulösen zur Knötchenbildung gar nicht zu kommen, das Fehlen der Knötchen in auch tiefgreifenden Probeexzisionen hat demnach nichts Auffallendes. Sind aber einmal typische Knötchen nachweisbar gewesen, so ist die Diagnose auch für künftige Exzisionen gesichert.

Was nun die Bemerkung des Herrn Hecht anlangt, man solle den Pathologen nicht die Details der Krankengeschichte bei Übersendung des mikroskopisch zu untersuchenden Stückchens mitteilen, um den Pathologen objektiv urteilen lassen zu können, so muß ich gestehen, daß ich gerade entgegengesetzter Meinung bin. Ohne Information werden wir vor allem häufig nicht die für das vorliegende Präparat geeignete Fixation oder Färbung vornehmen können — ich erinnere nur an die Schwierigkeit des Tuberkelbazillennachweises bei Formalinfixierung. Übrigens wird ein erfahrener Pathologe durch klinische Angaben in seinem Urteil sicher nicht beeinflußt werden.

Herr Gilmer (a. G.) empfiehlt, bei flächenhaften Affektionen wie im vorliegenden Fall zur Entnahme von Probestückchen das Messer nicht parallel zur Hautoberfläche zu führen, da man sonst leicht bei der mikroskopischen Untersuchung Flachschnitte erhält, die dann besonders bei stark gewucherten Papillen das Bild von Krebszapfen zeigen können. Man soll möglichst schmale, aber tiefe Keile exzidieren und die Oberfläche etwa durch eine eingestochene dünne Nadel für den Pathologen kenntlich machen.

Im vorliegenden Fall wurde vom Referenten zuerst die Diagnose „Acne rosacea hypertroph." gestellt und Röntgenbehandlung eingeleitet, gestützt auf den ausgezeichneten Erfolg bei einem ähnlichen, noch viel schwereren Fall. Die Bestrahlungen hatten nun anfänglich die Wirkung, daß die zum Teil tiefen Geschwüre sich reinigten und unter Bildung von festen Narben mit hypertrophischen Rändern ausheilten. Am Rande der behandelten Stellen und in den Nasolabialfalten, auch an den Wangen bildeten sich jedoch immer wieder neue Bläschen, die dann zu größeren, stark geröteten, leicht ulzerierten Flächen konfluierten, die nie ganz zur Heilung gebracht werden konnten, da immer am Rand neue Eruptionen entstanden. Immerhin zeigt diese Form von Hauttuberkulose (Skrophuloderma) wesentlich größere Heilungstendenz als Lupus. Zu empfehlen ist eine Kombination von Röntgenbestrahlung mit Kauterstiche-

Digitized by Google
Original from UNIVERSITY OF CALIFORNIA
Generated on 2019-10-24 12:02 GMT / http://hdl.handle.net/2027/uc1.b3252758
Public Domain in the United States, Google-digitized / http://www.hathitrust.org/access_use#pd-us-google

lungen und Holländerschem Verfahren, wodurch entstellende Operationen wohl vermieden werden können. — Bestrahlt wurde, unter vorsichtiger Kontrolle mit dem Kienböckschen Quantimeter, immer nur soviel, bis eine Dermatitis zweiten Grades erreicht war.

Herr Sternfeld: Die Frage der „klinischen Verwertung histologischer Diagnosen" erinnert mich an einen Fall aus meiner Praxis, der zwar laryngologisch gar kein besonderes Interesse bietet, aber von allgemeinem großen Interesse sein dürfte. Ich wurde am 1. Juni d. J. von einem Kollegen gebeten, einen Kranken von ihm, der an „Enteritis fibrinosa" erkrankt sei, laryngologisch zu untersuchen, den ich schon im vorigen Jahr im Monat Januar, wo er an Bronchitis erkrankt war, laryngoskopisch zu untersuchen Gelegenheit hatte. Außer einer chronischen Pharyngitis und einer follikulären Angina war nichts Wesentliches an dem Kranken zu konstatieren, insbesondere bestätigte sich der Verdacht einer sekundären bösartigen Neubildung im Pharynx oder Larynx, der wegen Diarrhöe, Erbrechen, Abmagerung und angeblicher Eiterung aus dem Halse bestand, nicht. Die Untersuchung des „Darmabganges", die im hiesigen pathologischen Institute ausgeführt wurde, ließ den „Verdacht" auf Darmcarcinom nicht unterdrücken, bestätigte vielmehr denselben, indem die mikroskopische Diagnose lautete: „Es besteht der dringende Verdacht einer (wahrscheinlich epithelialen) Neubildung." Ein hinzugezogener Chirurg konnte zwar ebensowenig wie der behandelnde Arzt oder ich klinisch das Vorhandensein eines Carcinoms bzw. eines Tumors nachweisen, es wurde jedoch auf Grund der pathologisch-anatomischen Diagnose die Operation (Laparotomie) beschlossen und sollte in einigen Tagen stattfinden. Am selben Tage, an dem der Kranke operiert werden sollte, hatte ich Gelegenheit, der „Sektion" beizuwohnen. Der Kranke war nämlich plötzlich (2 Tage, nachdem ich ihn gesehen hatte) an „Herzschwäche" gestorben. Der Darm war — makroskopisch wenigstens — gesund und es wurde außer einem ganz schlaffen Herzmuskel kein wesentlicher pathologischer Befund für die Todesursache aufgefunden. — Sie mögen hieraus nur ersehen, welche unliebsamen Folgen unter Umständen eine solche „histologische Diagnose" für den Praktiker haben kann. Zum Glück, daß hier der Tod der Operation zuvorgekommen ist, denn sehr wahrscheinlich wäre der Todesfall vor oder während der Operation bzw. der Narkose eingetreten und die Sektion hätte kein Carcinom, sondern einen normalen Darm ergeben, was für die behandelnden Ärzte jedenfalls sehr unangenehm und unter Umständen von den schwersten Folgen hätte begleitet sein können.

2. Krankendemonstrationen von Dr. Hecht:

a) 37jähriger Taglöhner kam im Februar 1899 wegen Stirnkopfschmerz, der auf die Mitte der Stirne, ausstrahlend von der Nasenwurzel, lokalisiert wurde, zur Untersuchung.

Der objektive Befund zeitigte folgende Diagnose: Spina septi sin., Rhino-Pharyngit. chron.; Tonsillit. fossular. chron. bilaterale; Residuen otit. med. supp. chron. bil. Kephalaea ohne nachweisbare Ursache. Die Durchleuchtung der Nebenhöhlen war ohne besonderen Befund.

Pat. stand von Februar bis Oktober 1899 mit Unterbrechungen in Behandlung. Die linkseitige Spina wurde mittelst Elektrolyse eingeschmolzen, die rechte untere Muschel mit Trichloressigsäure geätzt. In der Siebbeingegend rechts zeigte sich zeitweise etwas schleimiges Sekret, doch war in der Nase beiderseits nie Eiter wahrnehmbar. Der Kopfschmerz zeigte angeblich auf

Generated on 2019-10-24 12:02 GMT / http://hdl.handle.net/2027/uc1.b3252758
Public Domain in the United States, Google-digitized / http://www.hathitrust.org/access_use#pd-us-google
Digitized by Google
Original from UNIVERSITY OF CALIFORNIA

Faradisation und Galvanisation vorübergehend etwas Besserung. Im Februar und März 1900 war Pat. wieder mehrmals mit der gleichen Beschwerde und gleichem Befund in der Sprechstunde; er hatte inzwischen noch mehrere Spezialärzte und die Poliklinik konsultiert. Da Pat. einen psychopathen Eindruck macht und der Kopfschmerz als nicht nasaler Natur angesprochen wird, wird ihm Krankenhausbeobachtung empfohlen.

Juni 1905 erscheint Pat. wieder mit den gleichen Klagen über Kopfschmerz, eine mehrfache anderweitige nasale Behandlung war gleichfalls erfolglos geblieben, Krankenhausbeobachtung wird abgelehnt.

März 1908 erscheint Pat. wieder mit unverändertem Kopfschmerz und berichtet, daß er bereits zweimal operiert worden sei; die Erkundigung bei den betreffenden Kollegen ergab folgendes Resultat: Vor 2 Jahren wollte Kollege Thanisch, der einen Prozeß der rechten Stirnhöhle vermutete, die Höhle eröffnen, konstatierte jedoch, daß die rechte Stirnhöhle überhaupt fehle; er drang bis zur Dura vor, ohne irgend etwas Pathologisches zu finden. Die Kopfschmerzen blieben unverändert.

Im Jahre 1907 suchte Pat. Kollegen Mader auf, der ohne Kenntnis der früheren Verhältnisse gleichfalls die Hirnhöhle und Siebbein von außen freilegte und gleichfalls keine rechte Stirnhöhle finden konnte.

Jetzt verlangt Pat. zum dritten Male operiert zu werden! Der Befund ist, abgesehen von den operativen Veränderungen des Cavum nasi, der gleiche wie im Jahre 1899.

Ich schickte nun Pat. zur Aufnahme des Nervenstatus zu Dr. Struppler, der als Ursache der Kopfschmerzen eine chronische Pachymeningitis auf arteriosklerotischer Basis vermutete. Auch seine Behandlung (u. a. Thiosinamininjektionen) blieben ohne Erfolg. Die Untersuchung des Augenhintergrundes durch Dr. Salzer ergab nichts von der Norm abweichendes.

Mehrfache von Dr. Gilmer aufgenommene Röntgenphotographien ergeben gleichfalls keine Klarheit, im Gegenteil, sie bieten uns einen Befund, der uns neue Rätsel aufgibt. Die Aufnahme im fronto-occipitalen Durchmesser läßt keine Konturen beider Stirnhöhlen erkennen, nur zeigt sich im alten Operationsgebiet eine hellere Stelle gegenüber der linken Seite, dagegen zeigen sich beiderseits oberhalb des Gebietes, in dem sonst die Stirnhöhlen liegen, zwei dunkle birnförmige Schatten, für die uns eine Erklärung fehlt. Die Aufnahme von der Seite zeigt die Konfiguration der sehr dicken Schädelknochen; hinter dem knöchernen Stirnbein finden wir anscheinend bereits innerhalb der Schädelhöhle einen bogenförmigen, auffallend hellen Schatten, der etwa der Falx entsprechen könnte, doch ist auch aus diesen Bildern, wie Sie sich selbst überzeugen können, keine Klärung der Diagnose zu erreichen. (Demonstration des Patienten und der photographischen Platten.)

Einen weiteren operativen Eingriff halte ich für kontraindiziert, vielleicht wird die weitere Beobachtung des Pat. durch den Nervenarzt die Ursache seiner Beschwerden klären.

Herr Gilmer (a. G.). (Demonstration der Röntgenplatten des Pat. ohne Stirnhöhle.) Es wurden mehrere Aufnahmen in seitlicher und occipito-frontaler Strahlenrichtung gemacht (letztere teils in Stirn-Nasen-, teils in Nasen-Kinnlage). Eine ganz leichte Aufhellung zu beiden Seiten der Crista frontalis kann nicht als Stirnhöhle angesprochen werden, da sie viel zu hoch hinaufreicht und keine scharfe Grenze zeigt; sie ist wohl durch eine dünnere Knochenlage entstanden. Auch bei der seitlichen Aufnahme kann eine Aufhellung zwischen

Digitized by Google
Original from UNIVERSITY OF CALIFORNIA
Generated on 2019-10-24 12:02 GMT / http://hdl.handle.net/2027/uc1.b3252758
Public Domain in the United States, Google-digitized / http://www.hathitrust.org/access_use#pd-us-google

den dunklen Corticalisblättern des Stirnbeins nur als Diploë, nicht als Rudiment einer Höhle aufgefaßt werden. Eine Stirnhöhle ist demnach sicher nicht vorhanden; ein anatomisches Substrat für die Beschwerden des Pat. kann auch durch Röntgenuntersuchung nicht gefunden werden. (Anschließend Demonstration mehrerer Kiefer- und Stirnhöhlenerkrankungen, sowie von Siebbeineiterungen im Röntgenbild.)

b) 23jähriger Schreiner kommt wegen Heiserkeit zur Untersuchung. Es findet sich eine linkseitige Recurrensparalyse, die angeblich im Anschluß an eine phlegmonöse Angina entstanden sein soll. Anamnestisch ist außer einer geringen Abmagerung in letzter Zeit nichts zu eruieren. Die Allgemeinuntersuchung ergibt eine mäßige Infiltration der Hals- und Nackendrüsen, eine geringe Schalldifferenz über beiden Lungenspitzen, nicht ganz reine Herztöne. Urin in Ordnung. Die Röntgendurchleuchtung zeigt starke Schatten der Hilusdrüsen beiderseits, sonst keinen pathologischen Befund. Die Recurrensparalyse hat sich im Verlaufe von fast 6 Wochen nicht geändert, eine toxische Basis erscheint unwahrscheinlich.

c) 39jähriger Braugehilfe kommt vor 2 Tagen wegen Schluckbeschwerden, die angeblich anschließend an den Genuß eines „Bretzels" aufgetreten sind, zur Behandlung. Die Atmung ist frei, es besteht kein Fieber.

Der Kehlkopf zeigt eine mäßige Schwellung und Rötung der linken Hälfte, die linke Arygegend ist stärker geschwollen und gerötet, auf derselben zeigt sich ein dicker, grauweißer, speckiger, anscheinend membranöser, nicht abwischbarer Belag. Motilität wenig beeinträchtigt. Der linke Sinus pyriformis ist verengert. Auf der diffus-mäßig ödematös geschwellten und geröteten Epiglottis zeigen sich an ihrem linken freien Rand zwei kleine, circumscripte, plaqueartige Verfärbungen. Palpation läßt die geschwellte Arygegend außen als derbe Infiltration fühlen, Palpation ist schmerzhaft.

Um das Bild für die heutige Demonstration nicht zu trüben, wurde vorerst von einer Entfernung des Belages behufs mikroskopischer Diagnose Abstand genommen. Pulmones sind in Ordnung. Am Membrum ist nichts nachweisbar. Hals-Nackendrüsen wenig infiltriert; Occipital- und Brustdrüsen nicht fühlbar. Cubitaldrüsen beiderseits stark geschwellt, an beiden Armen infiltriert. Drüsenstränge fühlbar (beiderseits Fingerverletzungen). Inguinaldrüsen beiderseits infiltriert. Kein Hinweis für Lues, auch anamnestisch nicht. Die Möglichkeit, daß der Prozeß traumatischer Natur, ist nicht von der Hand zu weisen.

d) Bericht über einen zweiten Fall, bei dem sich anläßlich einer Kieferhöhlenradikaloperation wieder ein Zahn in der Höhle fand.

Böhm: Kasuistische Mitteilungen.

1. Cocainvergiftung mit auffallenden Symptomen. Bei einem 24jährigen kräftigen jungen Mann trat gelegentlich der operativen Entfernung einer rechtseitigen Spina narium nach vorausgegangener Übelkeit und Schweißausbruch ein Ohnmachtsanfall auf. Während das Bewußtsein sehr rasch wiederkehrte, bestanden kleiner frequenter Puls und große Kälte der Haut noch fort. Dazu gesellten sich klonische Krämpfe der Beugemuskulatur der Vorderarme und Hände, wodurch letztere symmetrisch nach gleichen Zeitabschnitten nach einwärts gezogen wurden. In der Zwischenzeit bestand leichter Tremor. Nach ungefähr 2 Minuten langer Dauer hörten die Krämpfe allmählich auf, dagegen stellte sich starkes Ödem beider Hände und Vorderarme ein. Das Ödem war so stark, daß die ziemlich weiten Manschetten des Pat. ganz fest aufsaßen

Generated on 2019-10-24 12:02 GMT / http://hdl.handle.net/2027/uc1.b3252758
Public Domain in the United States, Google-digitized / http://www.hathitrust.org/access_use#pd-us-google
Digitized by Google
Original from UNIVERSITY OF CALIFORNIA

und nicht vor- und rückwärts bewegt werden konnten. Das Ödem war beschränkt und ging nicht über die Ellenbogengegend hinaus. Weder an den Beinen noch sonst irgendwo waren ödematöse Erscheinungen zu konstatieren. Nach ca. 10—15 Minuten nahm das Ödem wieder ab und war nach weiteren 15 Minuten so ziemlich verschwunden. Etwa $^1/_2$ Stunde nach dem Anfall verließ Pat. ziemlich wohl die Sprechstunde.

Zu bemerken ist, daß die verabreichte Dosis Cocain eine geringe war und jedenfalls die Maximaldosis nicht überschreitend keinesfalls größer, als wie die tagtäglichen bei anderen Patienten verabreichten Dosen, die ohne Nachteil ertragen wurden.

Pat. war ein sehr kräftiger, anscheinend nicht neuropathisch veranlagter Mann. Da das Ödem streng lokalisiert war, dürfte es seinen Ursprung nicht von der vorübergehenden Herzschwäche genommen haben, sondern durch eine auf die Krämpfe der Vorderarme folgende Lähmung der Vasomotoren zustande gekommen sein. (Es müßte also eine überaus große Empfindlichkeit, speziell der Vorderarmvasomotoren, bestanden haben.)

2. Eigenartige Fremdkörper im Ohr konnte ich vor einiger Zeit beobachten. Es handelte sich um Sandkörnchen, die gelegentlich eines Sonnen- und Sandbades ins Ohr gelangt waren. Bei dieser zur Zeit modernen Badeart pflegen sich die Badenden beinahe ganz in den Sand einzuwühlen.

Nach einem solchen Bade merkte Pat. Schmerzen im Ohr beim Schneuzen, die er als stechendes Gefühl beschrieb und den dialektischen aber sehr bezeichneten Ausdruck: „es krailt“ gebrauchte. Besonders lästig empfand er eine im Lokal, wo er als Schankkellner in Stellung war, spielende Blechmusik. In der Ruhe verspürte er keine Schmerzen.

Durch den Ohrentrichter sah man mehrere Sandkörnchen durch den Reflex entsprechend vergrößert, nebeneinander liegen, dicht am Trf. anliegend. Weitere Sandkörnchen scheinen sich im Sinus meatus ac. ext. befunden zu haben, denn durch Ausspülung mit kräftigem Strahl entleerten sich ca. 20 runde Sandkörnchen. Die Schmerzen beim Schneuzen und bei lauten Geräuschen sind wohl durch die Bewegungen des Trf. entstanden, das bei seinen Auswärtsbewegungen die im Sinus liegenden Sandkörnchen gegen die äußere Wand des Sinus preßte und so einklemmte.

3. Noch einen weiteren interessanten Fall von Fremdkörper im Ohr konnte ich kürzlich beobachten. Es handelte sich um einen Ökonomen aus der Gegend von Moosburg, der angab, sich vor einigen Tagen beim Streumähen im Walde einen Weidensproß ins Ohr gestoßen zu haben, seitdem verspüre er Schmerzen und sei schwerhörig. Bei der Untersuchung fand ich den über 1 *cm* langen Weidensproß, den ich Ihnen hier demonstriere, quer im Gehörgang liegen, das vordere Ende, das offenbar das Trf. durchstoßen hatte, in Blutkrusten eingebettet, das hintere Ende fest der hinteren Gehörgangswand anliegend. Nach Entfernung des ziemlich fest sitzenden Fremdkörpers mit einem Zängchen blutete es etwas aus der Trf.-Wunde, die im vorderen unteren Quadranten lag, und, soweit man sehen konnte, ziemlich groß war und zerrissene Ränder hatte. Ich staubte Borsäure ein und legte einen Gazestreifen ein.

Als Pat. 8 Tage später wieder kam, war die Wunde reaktionslos, hatte sich schon bedeutend verkleinert und die Gehörweite, die beim ersten Besuch nur ca. 1 *m* für Flüstersprache betragen hatte, war wieder bis auf 5 *m* hinaufgegangen.

Digitized by Google
Original from UNIVERSITY OF CALIFORNIA
Generated on 2019-10-24 12:02 GMT / http://hdl.handle.net/2027/uc1.b3252758
Public Domain in the United States, Google-digitized / http://www.hathitrust.org/access_use#pd-us-google

Hoffmann: *a)* Demonstration[1]) von Instrumenten.

1. Feststehende Nadel mit Behälter steriler Seide, bei der das Hineinfädeln des Fadens erspart wird, für die Schleimhautnaht z. B. bei der Zenkerschen Operation.

2. Modifikation des Preysingschen Hirnmessers (Doppelklinge mit abgeschliffener Spitze).

b) Einfaches Mittel, um bei Nasenspülungen das Eindringen von Wasser in die Tube zu verhüten. Es wird ein Pfropf so zwischen die Molares gelegt, daß die Kiefer maximal geöffnet sind, dann ist der Schluckakt unmöglich und damit die Eröffnung der Tube.

Hoffmann: Zur Diagnostik der Tubenprozesse.

Außer dem charakteristischen Trommelfellbefund bei Tubenprozessen findet man folgende Differenz in der Knochenleitung gegenüber dem sonstigen Befund: Normalerweise tritt im Moment des Schluckaktes eine deutliche Verstärkung der Knochenleitung auf, wenn eine tönende Stimmgabel, z. B. A, auf dem Scheitel steht. Bei Tubenprozessen fällt diese Verstärkung weg, die Intensität des Tones ändert sich nicht. Ist nach erfolgreichem Politzern (Heraufsetzung der Hörweite) der Versuch negativ ausgefallen, so ist ein baldiges Herabsinken der Hörweite zu erwarten. Die Veränderung der Intensität der Knochenleitung kann nicht auf der beim Schluckakt auftretenden Luftverdichtung im Mittelohr bezogen werden, sondern ist auf Kontraktionsvorgänge in der Binnenmuskulatur zurückzuführen, da einerseits auch bei Perforationen des Trommelfells der Versuch negativ ausfallen kann, wo also im Mittelohr keine Luftdifferenz entstehen kann, ich aber andrerseits durch Kontraktion des Orbicularis (ohne Beteiligung der Schlundmuskulatur) dieselbe Tonverstärkung, wenn auch in geringerem Grade, erreichen kann.

Bücherbesprechung.

Festschrift für Prof. Heymann (Zeitschrift für Laryngologie, Bd. I, Heft 6. Kurt Kabitzsch, Würzburg). Das 6. Heft der Blumenfeldschen Zeitschrift ist als Festschrift zur Feier des 60. Geburtstages Paul Heymanns erschienen. Die zahlreichen inländischen und ausländischen Schüler und Freunde des allgemein bekannten und hochgeschätzten Forschers haben durch interessante Beiträge den stattlichen, mit einem wohlgelungenen Porträt des verdienstvollen Jubilars gezierten Band bereichert. Die sachliche Besprechung der einzelnen Artikel findet sich im Referatenteil des Blattes. Kahler.

Referate.

I. Nase und Nebenhöhlen.

Zur Kenntnis der traumatischen Mukocele des Sinus frontalis, insbesondere ihres Vorstadiums. Von Privatdozent Dr. Georg Boenninghaus. (Passow und Schäfer, Beiträge etc., Bd. 3, Heft 1 und 2.)

Mitteilung von vier einschlägigen Fällen. In einem Falle hatte die Affektion bereits zur Usur der äußeren Knochenwand geführt. „An Verschluß der Stirn-

[1]) Zu beziehen durch Patsch, München, Payerstraße.

Digitized by Google
Original from UNIVERSITY OF CALIFORNIA
Generated on 2019-10-24 12:02 GMT / http://hdl.handle.net/2027/uc1.b3252758
Public Domain in the United States, Google-digitized / http://www.hathitrust.org/access_use#pd-us-google

höhle mit konsekutiver Eiteransammlung ist zu denken, wenn nach Stirntrauma Kopfschmerz ohne Naseneiterung zurückbleibt. Das konstanteste Zeichen dieses Zustandes ist zunächst Dämpfung der betreffenden Stirnhälfte, weniger Verdunkelung derselben. Diese Zeichen können jahrelang der Ausdehnung der Stirnhöhle, der eigentlichen Mukocelenbildung vorausgehen. Die Ausdehnung selbst macht sich zunächst als Abflachung des Stirnbodens bemerkbar oder als Prominenz der Stirn." Bondy.

Manifestaciones nasales de la lepra. Nasale Manifestationen der Lepra. Von Vilardose Luch. (Revista barcelonesa de Enfermedades de oi do gorganta y noriz. 30. September 1909.)

Ein Patient, der mit Aussatz infiziert war, hatte nasale Läsionen: Anfangs Ödem und Rötung der Mukosa, dann Lepratumoren (Leprome), die sich exulzerierten und eine fötide Ozaena verursachten. Es waren keine Zerstörungen des Knorpels oder der Knochen vorhanden; es bestand nur die rein hypertrophische Form. Das Naseninnere ist voll Narben und eine harte, leicht blutende, polypartige Masse beeinträchtigt die Durchgängigkeit. Fast überall ist die Schleimhaut anästhetisch. Die Behandlung bestand in intramuskulären Injektionen von Chaulmoograöl. Der Erfolg war ein überraschender: die Ozaena ist verschwunden und die Nase hat ihre Durchgängigkeit wieder erlangt. Menier.

Dos casos de miasis. Zwei Fälle von Myasis. Von E. Lanzurica (Von Pampa Central. Argentinische Republik.) (Revista ibero americana de Ciencias médicas. August 1909.)

In zwei Fällen konnte Verfasser das Vorhandensein von Puppen der Lucilia macellaria, Sive Sarcophago anthropophaga konstatieren. Sie hatten in beiden Fällen die Nasenschleimhaut gefressen. Der zweite Patient beherbergte 13 Puppen. Die besten Mittel gegen den Schmarotzer sind: Sublimatspülungen (1:4000), Jodoformeinblasungen in die Nase, Chloroformwasser und Aufguß von Ocymum basilicum Linnai (Al Albahaca der Spanier); außerdem die Extrahierung mittelst Pinzetten. Menier.

Enorme Secuestro que comprende todo et velo duro y tabique nasal. Voluminöser Sequester aus dem ganzen harten Gaumen- und Nasenseptum gebildet. Von Botella. (Boletin de Laringologia, Madrid. September-Oktober 1909.)

Ein Patient wurde 1904 luetisch infiziert; die Infektion nahm einen sehr schweren Verlauf; im Jahre 1906 hatte er ein Gumma des weichen Gaumens, welches eine Perforation hinterließ. Dazu starke Nasenblutungen mit Ausstoßung zahlreicher Sequester (einer war vom Vomer gebildet). Im Jahre 1908 rechtseitige Taubheit und Ausstoßung eines Knochenstückchens ohne irgendwelche Eiterung. Verfasser konnte durch die Perforation des Gaumens einen Sequester entfernen, der vom ganzen Gaumengewölbe (maxillares et ossa palatina) gebildet war. Heilung nach Spülungen mit Wasserstoffsuperoxyd. Patient, der stark angegriffen war, hat sich erholt und kann dank einer

Digitized by Google
Original from UNIVERSITY OF CALIFORNIA
Generated on 2019-10-24 12:02 GMT / http://hdl.handle.net/2027/uc1.b3252758
Public Domain in the United States, Google-digitized / http://www.hathitrust.org/access_use#pd-us-google

Prothese gut sprechen und essen. Das Interessanteste ist, daß der Sequester mitten in antiluetischer Behandlung sich gebildet hat. Menier.

Über Beziehung der Art. nasopalatina zu Blutungen bei Septumoperationen. Von E. Zuckerkandl. (Zeitschr. f. Laryngol., Bd. I, H. 6.)

Nach einleitenden Bemerkungen über die Literatur der Blutungen bei Resektion von Verbiegungen und Leisten der Nasenscheidewand, über moderne Operationsmethoden bei diesen Deformationen sowie über die Anatomie der Nasenscheidewand und die Anomalien derselben kommt der Verf. auf die Topik der septalen Gefäße zu sprechen und betont, daß die Lage und der Verlauf der Hauptarterien durch die Deformation keine Abänderung erfahre. Er führt weiter aus, daß eine stärkere (arterielle) Blutung sehr wahrscheinlich auf die Verletzung des unteren Astes der Art. nasopalatina, ja bei bis an den hinteren Vomerrand ausgedehnten Resektionen des Septums selbst auf eine solche des Hauptstammes der Art. nasopalatina zurückzuführen sei, und weist darauf hin, wann die Gefahr einer solchen Verletzung auftrete und wie dieselbe vermieden werden könne. Bis nahe an die Choanen operierend heranzugehen, wäre nach seinen anatomischen Erfahrungen in keinem der beobachteten Fälle notwendig gewesen. Kofler.

Zur Kasuistik der Stirnhöhleneiterungen. Von Gustav Brühl (Berlin). (Zeitschr. f. Laryngol., Bd. I, H. 6.)

Der Autor ist übereinstimmend mit den Beobachtungen vieler anderer Spezialkollegen der Ansicht, daß die rhinogenen intrakraniellen Komplikationen ungleich seltener sind als die otogenen und glaubt, daß in dieser Hinsicht jene Spezialkollegen, die in gleicher Weise Ohren- und Nasenkranke behandeln, ein besseres Urteil abgeben können, als man es aus einer Statistik heraus sich bilden könnne. Er selbst habe im letzten Dezennium unter zirka 35.000 Ohren-, Nasen- und Halskranken eine große Reihe von otogenen intrakraniellen Komplikationen und Todesfällen gesehen, aber nicht einen einzigen Todesfall infolge einer Nebenhöhlenerkrankung. Zum Schlusse beschreibt der Autor einige interessante Fälle, so einen Fall von Pachymeningitis externa im Verlauf von Sinusitis frontalis, zwei Fälle von Durchbruch nach der Orbita durch die Lamina papyracea bei kombinierter Stirn-, Oberkiefer- und Siebbeineiterung wahrscheinlich dentalen Ursprungs, und schließlich einen Fall, bei welchem im Anschluß an eine Ausblasung der Stirnhöhle eine ca. 16stündige völlige, beiderseitige Erblindung aufgetreten ist. Kofler.

Über doppelseitige Stirnhöhlenoperation und deren ästhetischen Effekt. Von Th. E. ter Knile (Euschede, Holland). (Zeitschr. f. Laryngol., Bd. I, H. 6.)

Der Verf. beschreibt 3 Fälle von doppelseitiger Stirnhöhlenoperation, von denen einer nach Riedel, die anderen zwei nach Kilian operiert wurden; der kosmetische Effekt war bei allen dreien, insbesondere aber beim ersten, ein vorzüglicher. Den Erfolg macht der Autor hauptsächlich von zwei Bedin-

Generated on 2019-10-24 12:02 GMT / http://hdl.handle.net/2027/uc1.b3252758
Public Domain in the United States, Google-digitized / http://www.hathitrust.org/access_use#pd-us-google
Digitized by Google
Original from UNIVERSITY OF CALIFORNIA

gungen abhängig, nämlich: 1. daß man soviel wegmeißelt, daß nirgends eine unmittelbare Niveaudifferenz entsteht; 2. daß man die Kommunikation mit der Nase so breit macht, daß ein primärer Schluß der ganzen Hautperiostwunde stattfindet; andere Momente, wie Größe und Form der Höhle, oder ob die Operation einseitig oder doppelseitig ausgeführt wurde, spielen selbstverständlich dabei auch eine wichtige Rolle; doppelseitig ausgeführte Operationen geben in der Regel wegen der Symmetrie ein besseres kosmetisches Resultat. Bei seinen doppelseitigen Operationen war Verf. nie gezwungen, einen auf den Augenbrauenschnitt senkrechten Schnitt auszuführen. Kofler.

Über die Operation des Empyems der Kieferhöhle von der Nase aus. Von Dr. E. Kronenberg (Solingen). (Zeitschr. f. Laryngol., Bd. I, H. 6.)

Der Autor findet, daß die breite Freilegung der Kieferhöhle mit großer persistierender Öffnung nach der Nase viele durch konservative Methoden und durch die breite Eröffnung von der Fossa canina aus allein nicht heilbare Empyeme zur Heilung bringt, schildert die Operation als einfach, ambulatorisch ausführbar und sehr bequem in ihrer Nachbehandlung und findet sie daher geeignet, in vielen, nach seinem Dafürhalten weitaus der Mehrzahl der Fälle, die Eröffnung vom Munde mit breiter Daueröffnung nach der Nase zu ersetzen. Ungeeignet ist die Operation in Fällen, in denen mit Wahrscheinlichkeit stärkere Veränderungen der Höhlenwand, massenhafte Wucherungen, Polypen u. dgl. zu erwarten sind, oder in denen es sich um andere Komplikationen — doppelte Höhlen etc. — handelt. Wenn nach Vornahme der nasalen Operation solche Zustände gefunden wurden, könne man ihr bequem die Eröffnung vom Munde aus nachfolgen lassen; dasselbe soll geschehen, wenn einige Wochen nach Vornahme des nasalen Eingriffes die Eiterung nicht erheblich nachgelassen hat oder der Fötor fortbesteht. Alles in allem sei nach des Autors Ansicht die Operation ein großer Fortschritt in der Behandlung des chronischen Kieferhöhlenempyems und für geeignete Fälle auf das wärmste zu empfehlen; nach seiner Überzeugung dürfte mit der Zeit die bucconasale Methode viel weniger geübt werden als die endonasale. Kofler.

Akutes Empyem des Siebbeinlabyrinthes mit hochgradigem Exophthalmus. Endonasale Eröffnung. Heilung. Ein Beitrag zur Frage der Dilatation der Nebenhöhlenwände bei akuten Entzündungen. Von M. Hajek (Wien). (Zeitschr. f. Laryngol., Bd. I, H. 6.)

In einem mit rechtseitigem chronischen Kieferhöhlenempyem behafteten Falle sah der Verf. unter den Symptomen eines akuten Schnupfens eine Eiterung in einer großen, fast den ganzen Umfang des Siebbeins einnehmenden, teilweise in die mittlere Nasenmuschel verlagerten Siebbeinzelle entstehen, welche innerhalb einiger Tage zu wesentlicher Dilatation des hinteren Teiles des Labyrinths orbitalwärts mit konsekutivem Exophthalmus geführt hat, ohne in der Orbita entzündliche Erscheinungen hervorzurufen. Nach Eröffnung des

Digitized by Google
Original from UNIVERSITY OF CALIFORNIA
Generated on 2019-10-24 12:02 GMT / http://hdl.handle.net/2027/uc1.b3252758
Public Domain in the United States, Google-digitized / http://www.hathitrust.org/access_use#pd-us-google

Siebbeinlabyrinths und Entleerung des Eiters ging der Exophthalmus sofort zurück. Die rasch erfolgte Heilung und die mikroskopische Untersuchung der Höhlenschleimhaut bekräftigen den akuten Charakter des Prozesses. Auf Grund des beobachteten Falles bin ich, schreibt der Verf., genötigt, meinen Skeptizismus hinsichtlich der Möglichkeit der Entstehung einer Dilatation der knöchernen Wände des Siebbeinlabyrinths infolge einer primären akuten und chronischen Entzündung im Prinzip fallen zu lassen, wenn ich auch daran festhalten muß, daß nach den bisherigen Beobachtungen dieser Vorgang doch nur zu den selteneren Vorkommnissen gehören dürfte. Kofler.

Über Verdoppelung und abnorme Bildung der Stirnhöhle. (Mit Tafel XIV bis XVII.) Von G. Ritter (Berlin). (Zeitschr. f. Laryngol., Bd. I, H. 6.)

Der Autor präzisiert die Ausdrücke „Teilung" und „Doppelbildung" der Stirnhöhle, verwirft den ersteren Ausdruck ganz und will, um allen Mißverständnissen aus dem Wege zu gehen, an dessen Stelle den Ausdruck „Kammerbildung" gesetzt wissen. Er weist darauf hin, welche Bedingungen erfüllt sein müssen, damit man von einer Doppelbildung der Stirnhöhle sprechen könne, und führt 3 Arten des Zustandekommens von Doppelbildung an. Zum Schlusse beschreibt er 2 Fälle von sekundärer Stirnhöhlenbildung: in dem einen Falle gelangte eine Gruppe von vorderen Siebbeinzellen, in dem anderen sogar das hintere Siebbeinlabyrinth zur Bildung einer sekundären Stirnhöhle. Kofler.

II. Pharynx und Mundhöhle.

Zur Kasuistik der Zungenstruma. Von Dr. Menzers, Assistent der Universitätsklinik für Ohren-, Nasen- und Kehlkopfkranke zu Heidelberg. (Direktor: Prof. Dr. W. Kümmel.) (Zeitschr. f. Ohrenheilk., Bd. 59, Heft 4.)

Bei einem 20jährigen, körperlich und geistig zurückgebliebenen Mädchen fand sich am Zungengrunde eine walnußgroße Tumormasse, die oberflächlich gangränös war. Diagnose: Zungenstruma. Therapie: partielle Entfernung mittels galvanokaustischer Glühschlinge. Nach der Operation Wohlbefinden der Patientin.
E. Urbantschitsch.

La sporotricosis faringo-laringea. Die Pharynx- und Larynxsporotrichose. Von Umbert. (Revista barcelonesa de Enfermedades de oido etc. 30. September 1909.)

Das Sporotrichum Bourmanii verursacht oft Läsionen im Larynx und im Pharynx, welche den luetischen Affekten ähnlich sind und durch die Jodkalikur geheilt werden können. Um diagnostischen Irrtümern vorzubeugen, ist es notwendig, die Hauptcharaktere der Sporotrichosis zu kennen; das sind: 1. Die Sporotrichosis ist vielgestaltig (zur gleichen Zeit beobachtet man Gummata, Schleimhautplaques, Lymphangitis, Geschwüre); die Syphilis dagegen bietet zu einer gegebenen Zeit ihrer Evolution nur Erscheinungen einer und derselben Natur; 2. die Sporotrichosis hat eine sehr schnelle Evolution; ein Gumma entwickelt sich und ulzeriert in weniger als 14 Tagen; 3. die Ge-

Generated on 2019-10-24 12:02 GMT / http://hdl.handle.net/2027/uc1.b3252758
Public Domain in the United States, Google-digitized / http://www.hathitrust.org/access_use#pd-us-google
Digitized by Google
Original from UNIVERSITY OF CALIFORNIA

schwüre, wenn solche vorhanden sind, haben einen zottigen, papillomatösen Grund, den man bei der Lues niemals trifft; 4. die Geschwüre bilden kleine Abszesse, die durch eine Fistelöffnung einen spärlichen Eiter fließen lassen. Menier.

Calculo del conducto de Wharton del tamaño de un huevo de paloma. Speichelstein von Ductus Whartonii, von der Größe eines Taubeneies. Von Sanchez Calvo. (Boletin de laringologia etc. Juli-August 1909.)

6jährige Patientin mit einem Tumor unter der Zunge, Dysphagie und Drüsenvergrößerung. Eine Inzision deckte eine grauweiße Masse, die mit einer Kornzange extrahiert wurde. Der Stein ist rund und größer als ein Taubenei. Nach zehn Tagen (Behandlung mit Jodkarbolsäurespülungen) verschwanden alle krankhaften Erscheinungen. Menier.

Un caso de tuberculosis ulcerosa cronica primitiva de ambas amigdalas palatinas. Fall von chronischer, primärer, ulceröser Tuberkulose beider Gaumentonsillen. Von Ramirez Santaló, Militärarzt. (Boletin de laringologia, rinologia etc. Madrid, September-Oktober 1909.)

Bei einem Soldaten entwickelte sich eine Tonsillitis links; man konnte keinen Eiter finden. Hypertrophie der rechten Tonsille und Rhinitis atrophicans. Patient trug Narben, die von früheren Adenitiden herrührten. Nach Abtragung beider Tonsillen bildeten sich auf den Stümpfen große Ulcerationen, in welchen man Riesenzellen, aber keine Tuberkulosebazillen fand. — Einen zweiten analogen Fall beobachtete auch Verfasser; dabei fand er nur einen kleinen Diplokokkus. Er setzt die interessantesten Punkte der Differentialdiagnose auseinander (Lupus, luetische Affekte, Strahlenpilzkrankheit, landläufige Entzündungen, bösartige Neubildungen). Die Behandlung muß in Auskratzungen und Pinselungen mit Ätzmitteln bestehen (Chlorzink, Kreosot, Methylenblau, Carbolsäure, Milchsäure, Naphtolum camphoratum-Carbolsäure, Chromsäure usw.). Menier.

Ein Fall von Hypertrophie der Zuckerkandlschen Drüse. Von Dr. R. Vitto Massei (Neapel). (Zeitschr. f. Laryngol., Bd. I, H. 6.)

Nach einem kurzen entwicklungsgeschichtlichen Überblick bringt der Autor die Krankengeschichte des Falles und bespricht eingehend die histologische Struktur des exstirpierten Tumors. Kofler.

III. Larynx.

Ein Beitrag zur Kenntnis der Mischform des syphilitischen und tuberkulösen Larynxgeschwürs. Von Dr. O. Muck (Essen, Rheinld.). (Archiv f. Laryngol., *Bd. 19, Heft 2.*)

Es handelt sich im beschriebenen Falle nach Verf. um ein Gumma des Stimmbandes, nach dessen Zerfall sich (durch Sputuminfektion?) auf dem Substrat des luetischen Geschwürs eine Tuberkulose ausbildete. Die klinische Diagnose wurde ex juvantibus auf Lues gestellt; der pathologisch-anatomische Befund ergab später Tuberkulose. R. Hoffmann (Dresden).

Digitized by Google
Original from UNIVERSITY OF CALIFORNIA
Generated on 2019-10-24 12:02 GMT / http://hdl.handle.net/2027/uc1.b3252758
Public Domain in the United States, Google-digitized / http://www.hathitrust.org/access_use#pd-us-google

Ecchondrose am Gießbeckenknorpel. Von Dr. Landwehrmann in Magdeburg. (Aus der Universitätsohren- und Kehlkopfklinik zu Rostock [Direktor: Prof. Dr. Körner].) (Zeitschr. f. Ohrenheilk., Bd. 59, Heft 4.)

Bei einer 28jährigen Patientin fand sich ein kleiner dornförmiger Auswuchs am rechten Processus vocalis, dicht unter dem Stimmbandansatz, wenige Millimeter lang und breit, vollständig starr. Entfernung mit der Doppelkürette: Knorpel mit dünnem Schleimhautüberzug. Anhaltende Heiserkeit infolge Internusparese, wahrscheinlich infolge funktioneller Neurose. E. Urbantschitsch.

Führt der Recurrens des Menschen sensible Fasern? Von Privatdozent Dr. Georg Boenninghaus-Breslau. (Passow und Schäfer, Beiträge etc., Bd. 2, Heft 6.)

Boenninghaus bejaht diese Frage auf Grund folgender Krankenbeobachtung. Bei einer Patientin, die wegen Struma maligna operiert wurde, mußte der Eingriff in Lokalanästhesie vorgenommen werden, da der eine Recurrens bereits gelähmt war, der andere voraussichtlich in größerer Ausdehnung freigelegt werden mußte. Durch häufiges Phonierenlassen sollte die Gefahr einer Verletzung desselben umgangen werden. Nach der tatsächlich erfolgten Freilegung erwies sich jede Berührung des Nerven als äußerst schmerzhaft. Wahrscheinlich beziehe der Recurrens, analog dem Hunde und der Ziege, diese sensiblen Fasern vermittels des Ramus communicans aus dem Laryngeus superior. Bondy.

Die Prognose der Aortenaneurysmen. Von Dr. E. Aron (Berlin). (Zeitschr. f. Laryngol., Bd. I, 6. Heft.)

In jedem Falle von Recurrenslähmung ist der Brustkorb zu durchleuchten; findet sich als Ursache ein Aortenaneurysma, so ist bei syphilitischer Grundlage desselben eine energische, lange fortgesetzte antiluetische Therapie einzuschlagen, und zwar gleichzeitig mit Jod und Quecksilber; bei einem frühzeitig erkannten Aortenaneurysma auf syphilitischer Basis darf man die Prognose relativ günstig stellen; zum mindesten gelingt es, einen Teil der Fälle günstig zu beeinflussen. Kofler.

IV. Trachea, Bronchien, Oesophagus.

Thyreoidea accessoria intratrachealis. Von Dr. Rudolf Hoffmann, 1. Assistent der königl. laryngol. Poliklinik der Universität München. (Vorstand: Prof. Dr. Neumayer.) (Zeitschr. f. Ohrenheilk., Bd. 59, Heft 4.)

Bei einem 25jährigen Fräulein wurde obige Diagnose gestellt und der Tumor submukös ausgeschält. Die histologische Untersuchung ergab das reine Bild einer normalen Schilddrüse. Verf. möchte folgende Einteilung der intratrachealen Schilddrüsentumoren vorschlagen: I. intrauterin angelegte [a) mit der Mutterdrüse in continuo zusammenhängend — Thyreoidea aberrans; b) vollkommen von ihr losgelöst — Thyreoidea accessoria] und II. extrauterin entstandene [a) benigne, b) maligne]. Ferner bespricht der Autor Diagnose, Prognose und Therapie. Für erstere ist wichtig, daß der Tumor im Bereich

Digitized by Google
Original from UNIVERSITY OF CALIFORNIA
Generated on 2019-10-24 12:02 GMT / http://hdl.handle.net/2027/uc1.b3252758
Public Domain in the United States, Google-digitized / http://www.hathitrust.org/access_use#pd-us-google

des Ringknorpels, resp. der ersten beiden Trachealringe sitzt, gewöhnlich an der Rückwand, frei von Ulcerationen. Zur Zeit der Menses oder Gravidität sind die Atembeschwerden stärker. Die Prognose ist gut. Therapeutisch haben sich Thyreoidin- und Jodgaben bewährt, doch empfiehlt sich die Jodtherapie nur im Krankenhaus. Das chirurgische Eingreifen bleibt aber die einzige exakte Therapie. E. Urbantschitsch.

Ein tödlich verlaufener bronchoskopischer Fremdkörperfall. Von Prof. H. Burger (Amsterdam). (Zeitschr. f. Laryngol., Bd. I, H. 6.)

In dem zuerst geschilderten, glücklich verlaufenen Falle war folgendes bemerkenswert: 1. das negative Ergebnis der Röntgenuntersuchung, zumal bei einem metallischen Fremdkörper im rechten Bronchus, 2. das Mißlingen der Umdrehung des Zangenansatzes, einer Prozedur, die schließlich wegen Ansammlung von Schleim im Lumen blind ausgeführt werden mußte. Bei dem zweiten, tödlich verlaufenen Falle, der, bevor er an die Klinik Prof. Burgers kam, anderwärts zuerst nach der alten chirurgischen Methode behandelt wurde, kam es zu einer Infektion seitens des Fremdkörpers, die offenbar durch die mehrere Stunden lang ohne genügendes Licht fortgesetzten Manipulationen im Bronchialtrakt in erheblichem Maße gefördert worden war. Der Autor, dem die Entfernung der durch die andernorts ausgeführten Manipulationen bis tief in den Unterlappen gestoßenen Kanüle leicht und schnell gelang, schreibt, daß ein blindes Vorgehen mit Pinzetten und Zangen in die unteren Luftwege nicht länger statthaft sei, seitdem wir das Mittel in der Hand haben, diese Teile bei heller Beleuchtung lokal zu behandeln. Kofler.

Fremdkörper in der Lunge. Bronchoscopia inferior. Entfernung. Heilung. Von V. Üchermann. (Norsk Magazin f. Laegevidensk., 1909, Nr. 3.)

Üchermann teilt einen Fall mit von Entfernung einer gebrannten Kaffeebohne aus dem linken Bronchus durch einen dazu besonders konstruierten Apparat. L. Mahler.

Bronchoskopische Entfernung eines Fremdkörpers aus dem linken Bronchus. Von C. T. Jacobsen. (Hospitalstidende, 1909, Nr. 8.)

Durch Bronchoscopia inf. wurde bei einem 5jährigen Kinde die Schale eines Pflaumenkernes aus dem linken Bronchus entfernt. Heilung.

L. Mahler.

Beitrag zur Kasuistik der mittelst Tracheobronchoskopie nach Killian entfernten Fremdkörper der oberen Luftwege. Von Privatdozent Dr. Zitowitsch. (Zeitschr. f. Ohrenheilk., 1909, Bd. LVIII, 3. u. 4. Heft.)

Mitteilung von 5 Fällen. E. Urbantschitsch.

Oesophagoskopie, Tracheoskopie und Bronchoskopie. Von Wilhelm Waller. (Hygiea. 1909, Nr. 4.)

Waller hebt die große Bedeutung der genannten Untersuchungsmethoden hervor und teilt einen Fall von Entfernung eines Oesophaguspolypen außer

Digitized by Google
Original from UNIVERSITY OF CALIFORNIA
Generated on 2019-10-24 12:02 GMT / http://hdl.handle.net/2027/uc1.b3252758
Public Domain in the United States, Google-digitized / http://www.hathitrust.org/access_use#pd-us-google

mehreren gelungenen Fällen von Extraktionen von fremden Körpern in Oesophagus, Trachea und Bronchien mit. L. Mahler.

Zwei Speiseröhrenschnitte zwecks Entfernung künstlicher Gebisse. Von Dr. R. Burmeister. (Deutsche med. Wochenschr., Nr. 14.)

In beiden Fällen konnte das Oesophagoskop wegen der starken Schmerzen nicht eingeführt werden. In beiden Fällen wurde die typische Oesophagotomia externa ausgeführt. Im ersten Fall gelang es durch eine kleine Wunde in der Oesophaguswand, die Prothese zu mobilisieren und per os zu extrahieren. Die Patientin wurde durch 14 Tage nach der Operation mittelst des durch die Oesophaguswunde eingeführten Schlauches ernährt. Bei beiden Patienten eiterten die Wunden stark, kamen aber im Verlaufe von ungefähr sechs Wochen zur definitiven Vernarbung. F. Neumann.

Über Fortschritte in der oesophagoskopischen Behandlung verschluckter Fremdkörper. Von Dozent Dr. W. Brünings (Freiburg). (Deutsche med. Klinik, 1909, Nr. 17.)

Der Autor weist auf die Gefahren hin, die die blinde Einführung der Oesophagoskope verschiedener Konstruktion mit sich bringen. Ein blind eingeführtes Oesophagoskop wirkt so wie die verpönte Schlundsonde; einen sehr fest sitzenden Fremdkörper treibt man noch fester in die Oesophaguswand, einen lockeren Fremdkörper stößt man in die Tiefe — Tatsachen, die jedem Oesophagoskopiker bekannt sind. Auf diese Weise wird oft der therapeutische Zweck der Oesophagoskopie vereitelt und das Leben des Patienten gefährdet. Die von Brünings angegebenen Oesophagoskope dagegen haben folgende Vorteile: 1. Man kann sie unter Leitung des Auges einführen ohne Mandrin. 2. Man arbeitet mit optimaler Röhrenlänge mit kürzester Zange und bei möglichster Größe und Helligkeit des Gesichtsfeldes. 3. Das einmal eingeführte Instrument gestattet, den Oesophagus in seiner ganzen Länge zu besichtigen. 4. Die Oesophagoskopie kann ohne vorherige explorative Sondierung vorgenommen werden. Der Verfasser läßt noch eine kurze, aber sehr genaue Beschreibung seines Instrumentes und der Technik folgen und spricht sich dabei für die Anwendung der Außenlampe beim Oesophagoskop aus. F. Neumann.

Wie sollen Münzen aus der Speiseröhre entfernt werden? Klinische Bemerkungen von Prof. F. Massei (Neapel). (Zeitschr. f. Laryngol., Bd. I, H. 6.)

Der Verf. ist bemüht, in Fällen, wo Münzen oder münzenähnliche Körper in die Speiseröhre geraten sind, feste Normen des Handelns zu geben, welche insbesondere für den Praktiker und Landarzt von Wichtigkeit sind, dem nicht immer alle Behelfe zur Verfügung stehen, wie dies zum Beispiel an einer Klinik der Fall ist. Er vergleicht die zwei Instrumente, die er gewöhnlich zur Entfernung der Münzen benutzt, den „Kirmissonschen Haken“ und den „Graefeschen Münzenfänger“ miteinander, entscheidet sich zugunsten des ersteren, da er nicht die dem letzteren zur Last gelegten Ge-

Digitized by Google
Original from UNIVERSITY OF CALIFORNIA
Generated on 2019-10-24 12:02 GMT / http://hdl.handle.net/2027/uc1.b3252758
Public Domain in the United States, Google-digitized / http://www.hathitrust.org/access_use#pd-us-google

fahren in sich birgt, und empfiehlt ihn aufs wärmste zum Gebrauche in derartigen Fällen. Der Autor hält die Ausführung der Oesophagoskopie bei Kindern, wenn so beschaffene Körper in der Nähe des Oesophaguseinganges stecken, für nicht angezeigt und versichert: 1. daß man ohne jedes Bedenken stets das Eingreifen per vias naturales, selbst auf die Gefahr hin, im Dunklen zu arbeiten, vorziehen soll; 2. daß dieses Vorgehen absolut gefahrlos ist und bis zu gewissem Grade sogar die radioskopische Untersuchung überflüssig macht: ist der Fremdkörper da, dann kommt er auch heraus; wenn nicht, dann ist mit dem Versuch kein Schaden angerichtet. In über 100 derartigen Fällen habe er keinen einzigen Mißerfolg zu verzeichnen gehabt. Kofler.

Notizen und Personalien.

Internationaler Laryngo-Rhinologenkongreß.

Sehr geehrter Herr Collega!

Die Entscheidung über Ort und Zeit des nächsten internationalen Laryngo-Rhinologenkongresses wurde gelegentlich des Budapester internationalen medizinischen Kongresses von dem leider nicht vollzähligen internationalen Komitee einem engeren Komitee, bestehend aus B. Fränkel, Dundas Grant, Moure und O. Chiari als Präsidenten, übertragen.

Da ich aber bei dieser wichtigen Angelegenheit die Stimmen aller Mitglieder des internationalen Komitees hören wollte, sandte ich an alle ein Rundschreiben.

Die letzte Antwort lief erst heute ein. Die Wünsche der einzelnen Herren lauten wie folgt:

	Zeit	Ort
B. Fränkel	1911	Berlin
P. Heymann	1911	„
F. Massei	1911	„
E. J. Moure	1911	„
P. Hellat	1911	jede größere mitteleuropäische Stadt
L. Lubliner	1911	Kopenhagen
G. M. Lefferts	1912	Boston
J. W. Gleitsmann	1912	Amerika (Boston)
Chiari	1911	Berlin
Dundas Grant	1911	„

Es liegen also 6 Stimmen für 1911 und Berlin, eine für Kopenhagen 1911, eine für eine größere mitteleuropäische Stadt 1911 und zwei für 1912 und Boston vor. Die Mehrzahl hat sich also für 1911 und Berlin ausgesprochen, und zwar alle Mitglieder des engeren Komitees.

Wir hatten natürlich alle die Absicht, den nächsten internationalen Laryngo-Rhinologenkongreß zusammen mit dem Otologenkongreß zu veranstalten. Deswegen wandten besonders Moure und ich uns an das internationale Otologenkomitee, um dieses zu bewegen, den Otologenkongreß auf 1911 zu verlegen. Alle unsere Bemühungen waren aber in dieser Hinsicht vergebens.

So haben denn schließlich die meisten Herren unseres Komitees für 1911 und Berlin gestimmt, doch haben die meisten sich auch dahin ausgesprochen, daß für die Zukunft die äußersten Anstrengungen zu machen seien, damit die Laryngo-Rhinologen und Otologen im Anschluß aneinander ihre internationalen Kongresse abhalten. Es entspricht ja dies dem Komiteebeschluß in Budapest 1909, welcher Beschluß eben durch den Wunsch sehr vieler Fachkollegen aus allen Ländern hervorgerufen wurde.

Digitized by Google
Original from UNIVERSITY OF CALIFORNIA
Generated on 2019-10-24 12:02 GMT / http://hdl.handle.net/2027/uc1.b3252758
Public Domain in the United States, Google-digitized / http://www.hathitrust.org/access_use#pd-us-google

Das Komitee wird sicher weiter dahin arbeiten, daß wenigstens in der Zukunft dieser Wunsch erfüllt wird.

Es würden sich dann Laryngo-Rhinologen mit den Otologen alle 4 Jahre zu einem internationalen Kongreß zusammenfinden, und zwar zwischen je zwei internationalen medizinischen Kongressen, wie das in der Oktobernummer von 1909 des Semonschen Internationalen Zentralblattes für Laryngologie, Rhinologie etc. erörtert wurde. Dort sind auch die Komiteebeschlüsse betreffs der Referate, der Kongreßsprachen etc. einzusehen.

Es ergibt sich also als Komiteebeschluß, daß der dritte internationale Laryngo-Rhinologenkongreß 1911 in Berlin tagen wird. B. Fränkel hat auch bereits in einem Schreiben vom 22. Oktober 1909 erklärt, daß er die Wahl Berlins als eine hohe Auszeichnung betrachten und dafür sorgen würde, daß die Einladung des Kongresses von den beteiligten Faktoren in aller Form erfolge.

Ferner gereicht es mir zur besonderen Genugtuung, mitzuteilen, daß das Harvard College in Boston am 22. November 1909 den Beschluß gefaßt hat, „daß der internationale laryngologische Kongreß eingeladen wird, seine nächste Zusammenkunft in dem Gebäude der Harvard Medical School abzuhalten". Natürlich können wir dieser Einladung nicht Folge leisten, doch werde ich für diese Ehre im Namen des Komitees danken.

Zu unserem großen Bedauern ist unser berühmter amerikanischer Kollege George M. Lefferts aus unserem Komitee ausgetreten, weil er wegen seines Alters und verschiedener Geschäftsangelegenheiten die Pflichten eines aktiven Mitgliedes nicht erfüllen könne.

Es obliegt nun noch dem internationalen Komitee, die Referate zu bestimmen sowie auch in Gemeinschaft mit dem lokalen Berliner Komitee das Datum festzusetzen.

Mir erscheint es am besten, 3 Tage für die Kongreßverhandlungen zu bestimmen und den Kongreß Ende August abzuhalten, weil um diese Zeit sehr viele amerikanische Kollegen Europa besuchen und die größte Hitze bereits vorüber ist.

Ich ersuche deshalb alle Mitglieder des Komitees, mir umgehend ihre Ansichten über das Datum und die Dauer des Kongresses zukommen zu lassen und zugleich die Themata der drei Referate sowie je zwei Referenten vorzuschlagen.

Wien, I., Bellariastraße 12, 27. Dezember 1909.

O. Chiari,
Präsident des internationalen Komitees der Laryngo-Rhinologenkongresse.

Aus **Berlin** wird uns geschrieben: Nach den Mitteilungen des Vorsitzenden des internationalen Komitees für den III. Laryngo-Rhinologenkongreß soll derselbe 1911 in Berlin stattfinden. Die Laryngologische Gesellschaft zu Berlin hat in ihrer Generalversammlung vom 14. Januar d. J. ihre herzliche Freude darüber ausgesprochen, daß Berlin die Ehre haben soll, den Kongreß zu beherbergen. Der Gesamtvorstand der Laryngologischen Gesellschaft hat sich als Exekutivkomitee für den Kongreß konstituiert und wird sich durch Kooptation bekannter Laryngologen aus Deutschland ergänzen. Der Kongreß soll Ende August oder Anfang September statthaben. Den Kongreß betreffende Anfragen an den Schriftführer des Exekutivkomitees, Professor Rosenberg, Berlin NW. 6, Schiffbauerdamm 26, respektive an Dr. Finder, Berlin W. 62, Nettelbeckstraße 17, den Schriftführer des internationalen Komitees, welches sich die Bestimmung der Referate und Referenten vorbehalten hat.

Für den wissenschaftlichen Teil verantwortlicher Redakteur: **Dr. Ernst Urbantschitsch, Dr. Otto Kahler.**
Herausgeber, Eigentümer und Verleger: **Urban & Schwarzenberg.**

Druck von Gottlieb Gistel & Cie., Wien, III., Münzgasse 6.

Digitized by Google
Original from UNIVERSITY OF CALIFORNIA
Generated on 2019-10-24 12:02 GMT / http://hdl.handle.net/2027/uc1.b3252758
Public Domain in the United States, Google-digitized / http://www.hathitrust.org/access_use#pd-us-google

MONATSSCHRIFT FÜR OHRENHEILKUNDE
UND
LARYNGO-RHINOLOGIE.

XLIV. Jahrg. 1910. 2. Heft.

Nachdruck verboten.

Laryngo-Rhinologischer Teil.

Original-Artikel.

Die operative Behandlung einiger Stimmbandverdickungen.

Von Dozent **Dr. Egmont Baumgarten** in Budapest.

Ich finde in den großen Lehrbüchern und in der Literatur wenig Daten über die Stimmbandverdickungen. Es wird erwähnt, daß sie als Endresultate des chronischen Katarrhes vorkommen, aber wie dieselben in einzelnen Fällen entstehen können und wie sie behandelt werden sollen, darüber wird nicht berichtet. Ich habe vor Jahren eine ganz besondere einseitige Stimmbandverdickung beobachtet und gelang es mir, die durch die Verdickung seit Jahren bestehende Heiserkeit durch ein neues Operationsverfahren endgültig zu heilen, aber ich mußte Jahre hindurch auf einen analogen Fall warten, bis ich jetzt wieder solche Fälle Gelegenheit hatte zu beobachten und bei ihnen die von mir angewandte Operation mit Erfolg ausführen konnte, so daß ich endlich dieses Verfahren bei diesen speziellen Fällen zu beschreiben und zu empfehlen mir erlaube.

Mein erster Fall betraf einen 50jährigen Abgeordneten, der früher wegen seiner lauten Stimme im Parlamente als Zwischenrufer bekannt war. Anläßlich einer Abgeordnetenwahl verlor er nach einer Programmrede im Freien bei sehr großer Kälte plötzlich seine Stimme, nachdem er vorher von Dorf zu Dorf fahrend viele Gelage mitgemacht und viel getrunken und dabei ein Dutzend Reden gehalten hatte. Er wurde durch längere Zeit hindurch behandelt, doch ohne Erfolg. Als ich Patienten zuerst sah, klang seine Stimme, wie er und seine Kollegen dies treffend bezeichneten, wie ein gebrochener Topf, und als er lauter sprechen wollte, versagte die Stimme gänzlich. Bei der Kehlkopfuntersuchung fand ich die Stimmbänder sehr rot und die ganze Kehlkopfschleimhaut sehr injiziert. Durch zwei Wochen hindurch wendete ich immer stärkere Lösungen von Argent. nitr. zur Pinselung an, doch besserte sich die Stimme nicht wesentlich, die Injektion der Kehlkopfschleimhaut verschwand.

Digitized by Google
Original from UNIVERSITY OF CALIFORNIA
Generated on 2019-10-24 12:02 GMT / http://hdl.handle.net/2027/uc1.b3252758
Public Domain in the United States, Google-digitized / http://www.hathitrust.org/access_use#pd-us-google

doch das rechte Stimmband erscheint viel dicker als das nun normale linke. Bei der Phonation sieht man, daß das rechte Stimmband sich nicht vollständig anspannt, bei den höheren Tönen zeigt es eine faltenförmige, wellige Oberfläche. Es sah das Kehlkopfbild so aus, wie dies bei der Lähmung des Cricothyreoideus beschrieben wird.

Ich entschloß mich, da ich einen Erfolg erzielen wollte, das rechte Stimmband mit der Lapisperle mehrere Male zu berühren. Als ich den Kehlkopf gut cocainisierte und mit der Kehlkopfsonde, bevor die Lapisperle angeschmolzen war, einging, um mich zu überzeugen, ob schon totale Anästhesie besteht und ob die Sonde genug lang ist, bemerkte ich, daß ich die Oberfläche des Stimmbandes hin- und herschieben konnte, da dieselbe nicht fest mit der Unterlage verbunden war. Sofort entschloß ich mich, diese verschiebbare obere Falte des Stimmbandes zu entfernen, und führte dies mit einer scharfen, kleinen Pinzette sogleich aus. Ich hob mit der Pinzette die Falte nahe zur vorderen Kommissur empor und konnte sie wie einen Handschuhfinger in einem Stücke bis zum Processus vocalis herabziehen. Ein bis zwei noch zurückgebliebene Reste im vorderen Winkel und am Processus vocalis entfernte ich hierauf einzeln. Keine Blutung, keine Reaktion, die Oberfläche des abgeschälten Stimmbandes sieht nicht so aus, als ob sie eine wunde Fläche, sondern als ob ein normales rosafarbiges Stimmband vorhanden wäre. Nach 8 Tagen war das Stimmband so weiß wie das andere und Patient hat seine frühere kräftige Stimme wieder. Der Erfolg war ein glänzender, schon nach 4 Tagen sah man keine Spur des Eingriffes am Stimmbande.

Im zweiten Falle trat bei einem Verteidiger langsam Heiserkeit auf, bis er endlich seine Stimme ganz einbüßte. Bei der Kehlkopfuntersuchung sah ich am rechten Stimmbande ein größeres und mehrere kleine Papillome im vorderen Anteile. Die Entfernung dieser Gebilde war sehr mühsam, da Patient eine sehr dicke und kurze Zunge hatte, die Epiglottis sich fast gar nicht hob und der Mund gleich voll mit Flüssigkeit war, da bei Öffnen des Mundes aus den beiden Öffnungen des Ductus Stenonianus der Speichel wie aus einem Springbrunnen hervorströmte. Die Epiglottis mußte mit dem Instrumente immer hervorgedrückt werden, um ein Papillom zu fassen, dabei waren 10—15 Pinselungen mit einer 20%igen Cocainlösung nötig, um operieren zu können, so daß in einer Sitzung wegen Erschöpfung des Patienten immer nur 1—3 Papillome entfernt werden konnten. Danach trat dann eine totale Aphonie ein, die 5—7 Tage dauerte. Endlich als nach großer Plage das Stimmband ganz rein war, war dennoch noch keine reine Stimme vorhanden, denn das linke Stimmband zeigte im vorderen Anteile eine ähnliche Verdickung wie im oben beschriebenen Falle, doch war keine so auffallende Faltenbildung vorhanden. Nach starker Cocainisierung versuchte ich die Abschälung des verdickten Stimmbandes, was mir auch gelang, doch konnte ich dies nicht so in toto entfernen wie im ersten Falle, sondern

Generated on 2019-10-24 12:02 GMT / http://hdl.handle.net/2027/uc1.b3252758
Public Domain in the United States, Google-digitized / http://www.hathitrust.org/access_use#pd-us-google
Digitized by Google
Original from UNIVERSITY OF CALIFORNIA

nur in kleineren Stücken. Das Stimmband sah nach der Operation anders aus, da an mehreren Stellen die obere Schichte mit der Unterlage adhärent war. Schon nach 4 Tagen war die Wunde mit frischem Epithel bedeckt und nach 14 Tagen konnte der Patient nach zweijähriger Heiserkeit mit klarer Stimme sprechen. Die Heilung hält jetzt seit 6 Jahren unverändert an.

Im dritten Falle waren solche Erscheinungen vorhanden, welche meines Wissens bisher nicht beschrieben wurden. Bei einem 50jährigen Kollegen, der viele Reden hielt, besteht seit vielen Monaten Heiserkeit, doch kümmerte er sich wenig darum, bis ihm endlich das Sprechen schwer fiel. Bei der Kehlkopfuntersuchung fällt es auf, daß beide Stimmbänder vom vorderen Winkel bis zum Processus vocalis an der Oberfläche bis zum freien Rande kolbig aufgetrieben erscheinen. Die obere Fläche der Stimmbänder ist verdickt, rosafarbig und hatte ich den Eindruck, als ob diese symmetrischen Verdickungen seröse Infiltrationen wären. Nachdem Hölleinsteinpinselungen zu keinem Ziele führten, schlug ich dem Kollegen mein operatives Verfahren vor, wozu er sich gleich entschloß. Nach Cocainisierung faßte ich mit der scharfen Pinzette die obere Lamelle des Stimmbandes, doch konnte ich dieselbe nicht so herabziehen wie im ersten Falle. Die Lamelle war sehr dünn und riß gleich ein, dabei entleerte sich an dieser Stelle eine lymphartige Flüssigkeit und die Anschwellung im Umkreise verschwand. Dieses Verfahren befolgte ich an mehreren Stellen, besonders entlang des freien Randes. Nach wenigen Tagen waren die Stimmbänder wieder normal und die Stimme kehrte wieder. Nach einem Jahre wurde die Stimme wieder umflort, und war eine ähnliche Veränderung, jedoch in geringerem Maße, vorhanden. Nach Abtragung der Schwellung an den freien Rändern kehrte die Stimme wieder. Jetzt nach zwei Jahren geringere Heiserkeit, jedoch wartet Patient, bis es wieder schlechter wird.

In den Lehrbüchern ist von den Stimmbandverdickungen nur erwähnt, daß sie bei chronischen Katarrhen vorkommen und daß die Schleimhautverdickungen meist den ganzen Kehlkopf betreffen, doch an den Stimmbändern am deutlichsten bemerkbar sind. Die Verdickungen bei Lues, Tuberkulose, Carcinom berücksichtige ich bei dieser Gelegenheit nicht, ebenso nicht die Laryngitis hypertrophica subcordalis und die anderen Formen des beginnenden Kehlkopfskleroms.

Die drei mitgeteilten Fälle zeigen, daß die Stimmbandverdickungen durch verschiedene Ursachen entstehen können und daß in diesen Fällen nur das Stimmband Verdickungen zeigt. Bei allen war das erste Symptom Heiserkeit, fast in der Regel ist dies auch nur das einzige Symptom, und nur selten und nach längerer Dauer klagen die Patienten, daß sie bei größerer Anstrengung tonlos werden und einen kleinen Schmerz in der Kehle verspüren.

Im ersten Falle können wir annehmen, daß bei dem Kranken wahrscheinlich damals in der Nacht bei der Programmrede, nachdem er viel

Digitized by Google
Original from UNIVERSITY OF CALIFORNIA
Generated on 2019-10-24 12:02 GMT / http://hdl.handle.net/2027/uc1.b3252758
Public Domain in the United States, Google-digitized / http://www.hathitrust.org/access_use#pd-us-google

Champagner getrunken hatte und sehr laut schrie, am rechten Stimmbande ein Hämatom entstanden ist, wodurch er plötzlich die Stimme verloren hat. Solche Erscheinungen wurden ja bei Sängerinnen oder bei Militäristen schon nach angestrengtem Singen oder beim Kommandieren beobachtet. Es ist unwahrscheinlich, daß in diesem Falle, wie dies auch schon beobachtet wurde, ein Riß im Stimmbande eingetreten wäre, da am Stimmbande keine Spur einer Narbe zu sehen war. Der Bluterguß erfolgte in der Submucosa, wodurch die oberste Schichte des Stimmbandes abgehoben wurde. Das Blut wurde langsam resorbiert, das Stimmband blieb verdickt und die obere Lamelle blieb mit der Unterlage nur in loser Verbindung.

Im zweiten Falle ist die einfache Erklärung genügend, das fortwährende Reiben der am anderen Stimmbande gefundenen Neugebilde war die Ursache des Katarrhes und der mechanische Reiz die Ursache der Verdickung.

Papillome können das Bild einer einseitigen Stimmbandverdickung vortäuschen. Erst unlängst sah und operierte ich einen Patienten, dessen rechtes Stimmband verdickt war und eine unebene Oberfläche zeigte und der seit Jahren heiser war. Das Stimmband war ebenso weiß wie das linke. Ich dachte schon, daß ich wieder eine solche Verdickung vor mir habe, aber beim Pinseln mit Cocain merkte ich schon, daß es blutete und daß die Verdickung nur ein Rasen von Papillomen war, die das Stimmband bedeckten.

Viel schwieriger ist die Erklärung des dritten Falles. In diesem Falle war die Verdickung nicht einseitig, sondern symmetrisch auf beiden Seiten, doch war nicht nur die Oberfläche, sondern auch der freie Rand dabei beteiligt. Eine einfache chronische Verdickung konnte das nicht sein. Der Umstand, daß bei der Operation bei jeder Abhebung der dünnen Oberhaut ein bis zwei Tropfen seröse oder lymphoide Flüssigkeit sich entleerten, konnte zwei Möglichkeiten zulassen. Die eine Möglichkeit war ein chronisches Ödem. Patient war aber nicht nierenkrank, auch ist es schwer anzunehmen, daß das Ödem so symmetrisch an beiden Stimmbändern aufgetreten sei, und nur an diesen und nur an den vorderen zwei Dritteln sichtbar war. Ich glaube vielmehr an die andere Möglichkeit, und zwar an eine Lymphectasie, denn diese kann symmetrisch sein und Jahre hindurch bestehen. Auch der Umstand, daß nach einem Jahre das Bild fast dasselbe war wie zuerst, spricht dafür. Wenn wir bei einem Ödem einstechen oder die Oberfläche abtragen, fließt der ganze Inhalt sofort ab und die Erhebung sinkt zusammen; in diesem Falle war dies nicht der Fall, sondern es entleerte sich nur das Sekret von der abgetragenen Stelle, das im Umkreise hingegen nicht.

Im ersten Falle wurde das abgetragene Stück mikroskopisch untersucht, es war nur normale Schleimhaut gefunden worden, ebenso im zweiten Falle. Im dritten Falle war das Häutchen innen so dünn und klein, daß es nicht untersucht werden konnte, auch war es leider unmöglich, einen Tropfen

Digitized by Google
Original from UNIVERSITY OF CALIFORNIA
Generated on 2019-10-24 12:02 GMT / http://hdl.handle.net/2027/uc1.b3252758
Public Domain in the United States, Google-digitized / http://www.hathitrust.org/access_use#pd-us-google

Sekret zu untersuchen, denn dies hätte eine bessere Erklärung abgegeben, aber man konnte es nicht auffangen.

Die Operation war im ersten Falle zwar leicht, in den anderen Fällen war sie um vieles mühsamer, aber bereitete in keinem Falle den Patienten Unannehmlichkeiten. Nachdem es, wenn die obere Lamelle des Stimmbandes mit der Unterlage nicht lose verbunden ist, bereits unmöglich ist, diese von der Unterlage abzuheben, empfehle ich bei solchen Stimmbandverdickungen, wenn die Pinselungen zu keinem Ziele führen, meine Operationsmethode, da dieselbe in den angewandten Fällen ein glänzendes Resultat ergab. Ich muß aber nochmals darauf aufmerksam machen, daß man das Abheben oder Abschälen nicht gewaltsam ausführen darf; die Schleimhaut muß sich leicht abheben lassen und man darf nur soviel abziehen, als sich leicht ablösen läßt, da so keine Unannehmlichkeit entstehen kann.

Die Natur macht diese seltenen Fälle uns schon operationsgerecht und ist die Ausführung deshalb leicht und muß auch eine leichte sein.

Die Indikationen Ägyptens bei Erkrankungen des oto-laryngologischen Spezialgebietes.

Von Dr. **Rudolf Goldmann**, Kairo.

Dank der englischen Okkupation ist mit der öffentlichen Sicherheit und Ordnung Ägypten für den Touristen und den Freund der Sonne immer mehr in Mode gekommen. Vereinigt es doch die großartigsten Denkmäler der ältesten und darauf folgenden Kunstepochen mit dem buntesten orientalischen Leben und einem einzigartigen Winterklima. Diesem nun verdankt es einen jährlich wachsenden Zulauf von Kranken, vor allem Nieren-, Rheumatismus-, Gicht-, Syphilis- und Lungenkranken. Daß es auch einer Beachtung von seiten der Oto-Laryngologen würdig ist, will ich in folgendem auf Grund meiner ca. 2jährigen Beobachtungen ausführen.

Mit Ausnahme des Küstenstriches am mittelländischen Meere hat Ägypten entsprechend seiner Nachbarschaft im Westen und Osten ein ausgesprochenes Wüsten- und entsprechend seiner Breitenlage ein subtropisches Klima. Die Luft ist trocken, der Himmel klar oder nur mit spärlichen Wolken bedeckt[1]), so daß die Kraft der südlichen Sonne voll zur Geltung kommt.[2])

---

[1]) *Die Bewölkung* beträgt während der Wintermonate ca. 50% der möglichen, *während z. B. Berlin* 57% Bewölkung während der Sommermonate hat (Engel Bey, *Das Winterklima* Ägyptens).

[2]) *Die Sonnenscheindauer* in Helouan (1/2 Stunde von Kairo entfernt) beträgt *täglich* ca. 4—6 Stunden mehr als in Davos, das eben wegen seiner langen Sonnenscheindauer bekannt ist (Engel Bey).

Digitized by Google
Original from UNIVERSITY OF CALIFORNIA
Generated on 2019-10-24 12:02 GMT / http://hdl.handle.net/2027/uc1.b3252758
Public Domain in the United States, Google-digitized / http://www.hathitrust.org/access_use#pd-us-google

Die mittlere Tagestemperatur der Monate Dezember, Januar, Februar beträgt ungefähr so viel wie diejenige der zwei letzten Drittel des Mai resp. der des September in Frankfurt am Main oder in Berlin (Engel Bey l. c.). Dazu kommt, daß sowohl die interdiurne Variabilität — das ist die Veränderung der mittleren Temperatur von Tag zu Tag — als diejenige von Monat zu Monat eine geringe ist, so daß der temperaturempfindliche Kranke von den in Europa so häufigen und gefährlichen Temperaturschwankungen verschont bleibt. Der täglichen nicht unbedeutenden Abkühlung nach Sonnenuntergang läßt sich wegen ihrer Regelmäßigkeit mit geringer Vorsicht leicht begegnen.

Der Intensität der Wärmestrahlung entsprechend, ist auch die der chemischen Energie sehr bedeutend, z. B. in der Zeit der Frühlingsäquinoktien in Kairo doppelt so groß als in Heidelberg. Diesem Umstande glaube ich es zuschreiben zu dürfen, daß sowohl unter der ansässigen europäischen, noch mehr aber unter der einheimischen arabischen und schwarzen Bevölkerung der Lupus der Haut und auch der angrenzenden Schleimhäute eine mir von hiesigen vielbeschäftigten Dermatologen bestätigte Rarität ist. Schon aus diesem Grunde halte ich Ägypten zur Lupusstation prädestiniert.

Entsprechend dem geringen Feuchtigkeitsgehalt der Luft ist die Zahl der Regentage verschwindend klein[1]), womit die Durchnässung, besonders der Füße, eine häufige Erkältungsursache Mitteleuropas, fast in Wegfall kommt.

Die Trockenheit der Luft fördert die Schweißverdunstung und die Wasserabgabe durch die Respiration: die Empfindung der Schwüle fehlt deshalb selbst bei höheren Temperaturen, solange der Himmel klar und das Barometer nicht gefallen ist, und zugleich die Erkältungsgefahr, in der sich der schweißbedeckte Körper befindet, abgesehen davon, daß die unbehinderte Per- und Respiration den Gesamtstoffwechsel erleichtert. Ich betone noch besonders, daß Schweißfüße, die für ihren Träger eine stete Ursache für Nasenkatarrhe sind, hier die Möglichkeit finden, durch hygienische Fußbekleidung, (leichte und lichte Schuhe, eventuell Sandalen und poröse Strümpfe im Gegensatz zu unserer unhygienischen, luftundurchlässigen und wärmeabsorbierenden europäischen Fußbekleidung) und entsprechend geringere Schweißproduktion einerseits und die rasche Abgabe des Schweißes an die Luft andrerseits geheilt oder gebessert zu werden.

Wohl nur seinem einzigartigen Klima mit seiner kräftigen bakteriziden Sonne hat es Ägypten zu verdanken, daß die Influenzaepidemien im Winter 1889/90 und 1892[2]) nur einen verschwindend kleinen Bruchteil der meist

[1]) Maximum im Dezember und Januar 6, Oktober 1, Mai bis Oktober fast 0, dagegen in Berlin monatlich 15 Regentage!

[2]) Engel Bey, die Influenzaepidemien in Ägypten im Winter 1889/90 und 1892.

Digitized by Google
Original from UNIVERSITY OF CALIFORNIA
Generated on 2019-10-24 12:02 GMT / http://hdl.handle.net/2027/uc1.b3252758
Public Domain in the United States, Google-digitized / http://www.hathitrust.org/access_use#pd-us-google

unter den denkbar unhygienischesten Bedingungen lebenden Bevölkerung betroffen haben. Diese Epidemien sind für den Oto-Rhinologen, abgesehen von der absoluten Höhe der Erkrankungsziffer, noch durch die seltene, meist geringe Mitbeteiligung der Nase und das ganz vereinzelte[1]) Auftreten von Nebenhöhlensymptomen (Stirn- und Kopfschmerzen) und die geringe Zahl von akuten Otitiden interessant.

Nicht so leicht verständlich als in allgemein ätiologischer und prophylaktischer Hinsicht sind für den Oto-Laryngologen die Vorzüge des ägyptischen Winterklimas in bezug auf die Ätiologie und den Verlauf der einzelnen Krankheitsgruppen.

Politzer hält sowohl für sekretorische Katarrhe wie für chronische Adhäsivprozesse des Ohres den Aufenthalt in südlichen Klimaten für angezeigt, ich füge nur hinzu, daß Ägypten dieser Indikation vom ätiologischen Standpunkte entspricht, mag es sich im einzelnen Falle um Erkältungsempfänglichkeit mit rezidivierenden Nasenaffektionen oder um Diathesen wie Skrofulose, Tuberkulose, Gicht, Rheumatismus und Syphilis handeln.

Wenn Körner neuerdings bei der chronischen Otitis media die Allgemeinbehandlung betont, so entsprechen die südlichen Kurorte, vor allem Ägypten, dieser Indikation im Winter am besten. Hier hat der Kranke die Möglichkeit, täglich durch Stunden ruhend oder in Bewegung die Sonne auf seinen Körper wirken zu lassen, ohne den Nachteil von Liege- und selbst Bewegungskuren in mitteleuropäischen Kurorten, der mit jeder gegen Kälte schützenden Kleidung für die Aktivität der Haut als Sekretionsorgan und ihre Widerstandsfähigkeit gegen die Einflüsse der Außenluft verbunden ist, und ohne Gefahr zu laufen, durch Erkältung eine akute Exacerbation oder einen den Verlauf retardierenden Tubenkatarrh zu akquirieren. Dazu kommt der günstige Einfluß der Trockenheit der Luft, den ich als einen Ägypten allein zukommenden Heilfaktor für Mittelohreiterungen ansehe. Nicht anders vermag ich mir unter vielen anderen folgende Fälle zu erklären, die monatelang in Europa ohne Erfolg behandelt waren und hier auffallend rasch, meist bei einfacher Trockenbehandlung, sistierten:

J. B., deutscher Brauer, 49 Jahre alt, leidet seit seinem 7. Lebensjahre an chronischer Mittelohreiterung nach Scharlach, Schwerhörigkeit, heftigem Sausen in beiden Ohren bei Tag und Nacht; hat verschiedene Behandlungen in Frankreich, Deutschland und Südamerika ohne Erfolg erfahren.

Status am 6. II.: Profuse eitrige Sekretion aus beiden Ohren.

Links: Trommelfell nur in dem oberen Drittel erhalten: Hammergriff skelettiert, verdickt und am Promontorium fixiert. Die Paukenhöhlenschleimhaut mit Granulationen bedeckt. Der lange Amboßschenkel fehlt.

[1]) Bei Gelegenheit einer mündlichen Unterredung teilte mir Engel Bey allerdings mit, auch einige Fälle von Nebenhöhlenaffektionen beobachtet zu haben.

Digitized by Google
Original from UNIVERSITY OF CALIFORNIA
Generated on 2019-10-24 12:02 GMT / http://hdl.handle.net/2027/uc1.b3252758
Public Domain in the United States, Google-digitized / http://www.hathitrust.org/access_use#pd-us-google

Rechts: Trommelfell wie links mit Erhaltung des langen Amboßschenkels.

Gehörprüfung: Flspr. links 3 *m*, rechts 20 *cm*.

Tongehör vorwiegend in den unteren Partien der Tonreihe abgeschwächt.

Therapie: Wasserstoffsuperoxyd, das auch früher schon verwendet worden war, einfache Reinigung mit Watte. Borsäure wird wegen starker Reaktion in Form von starker Eiterung und verstärktem Sausen nach einmaliger Applikation fortgelassen. Nach 8tägiger Behandlung sind die Ohren trocken, Rezidive in der folgenden Woche nach Coryza; am 10. III. beide Ohren trocken, am 1. IV. ist das Sausen im linken Ohre verschwunden, rechts bis auf einen geringen Rest.

Mit Massage mittelst Drucksonde und Luftdusche Flspr. rechts 3 *m*, links 5 *m*.

Herr L., Hörer der Hochschule für Bodenkultur in H., 23 Jahre alt, leidet seit 1905 an einer Eiterung des rechten Ohres, die plötzlich völlig schmerzlos begann und damals als tuberkulös erklärt wurde. Kurze Zeit danach Hämoptoe, von der er sich rasch erholte. Kuren in verschiedenen Stationen, zuletzt in Davos, hatten bloß den Frfolg, daß die Eiterung in eine mehr schleimige Sekretion überging. Seit 14 Tagen ist er in Helonan, innerhalb welcher Zeit Patient eine wesentliche Abnahme des Ausflusses wahrnahm.

Status ohne Besonderheit. Behandlung: einfaches Austupfen. Am 3. Tage (2. IV. 1909) war das Ohr trocken und blieb es auch innerhalb der nächsten 10 Tage bis zu seiner Abreise.

Herr B., Menager eines hiesigen Hotels, leidet seit Kindheit an dem linken Ohre, das von Zeit zu Zeit immer wieder stärker näßt und schlecht hört. Seit 4 Monaten eitert es kontinuierlich. Status am 5. X. 1909: Übelriechende, schmutzig gefärbte Eiterung mit Cholesteatomschollen. Das Trommelfell zeigt eine randständige Perforation im hinteren oberen Quadranten; Fehlen des langen Amboßschenkels, Freiliegen des Stapesköpfchens, eine Narbe unterhalb der Mitte des Hammergriffes. Flspr. links $^1/_2$ *m*, rechts 6 *m*. Tongehör vorwiegend an der unteren Tongrenze abgeschwächt. Wegen Empfindlichkeit des Patienten bloß Ausspritzen mit der Ohrenspritze. Bereits am 9. X. ist das Ohr trocken und bleibt es auch trotz Einlagen von Watte und Silber zur Gehörverbesserung. Gehörprüfung am 15. X. Flspr. links 4—5 *m* (100, 5), rechts 6 *m*.

13jähriges koptisches Mädchen leidet seit 8 Jahren an beiderseitiger Mittelohreiterung. Status am 10. I. 1908: Trommelfelldefekt beiderseits in der unteren Hälfte mit glatten Rändern und granulierender Paukenhöhle, Sekret gering, aber übelriechend. Trockenbehandlung mit Borsäure; Dauerheilung in 5 Tagen.

Diesen Fällen könnte ich noch eine Reihe anderer hinzufügen, die alle überraschend schnell zur Heilung kamen. Nur ausnahmsweise, wenn Knöchelchen- oder Felsenbeincaries, Cholesteatom größeren Kalibers oder stärker granulierende

Digitized by Google
Original from UNIVERSITY OF CALIFORNIA
Generated on 2019-10-24 12:02 GMT / http://hdl.handle.net/2027/uc1.b3252758
Public Domain in the United States, Google-digitized / http://www.hathitrust.org/access_use#pd-us-google

Mittelohrräume vorhanden waren, erforderte die Heilung eine längere konservative oder operative Behandlung. Ob die spontane Ausheilung von Mittelohreiterungen hier öfters vorkommt als in Europa, darüber konnte ich bis jetzt noch kein Urteil gewinnen.

Was die Otosklerose (Spongiosierung der Labyrinthkapsel) betrifft, so erscheint es auf den ersten Blick vielleicht gezwungen, von einem günstigen Einfluß des Klimas zu sprechen. Und doch dürfen wir ihn schon mit Rücksicht auf ihre allerdings noch umstrittene Ätiologie (Erkältung nach Liebenmann und Hartmann, Lues nach Habermann und Gradenigo, Anämie nach Walb, Gicht nach Buck u. a.) bis zu einem gewissen Grade erwarten. Auch prophylaktisch ließe sich durch Vermeidung von Mittelohrkatarrh und durch Abhärtungsmöglichkeit einiges erzielen. Mehr Interesse bietet jedoch die Tatsache, daß die Sklerose in Ägypten eine bei Europäern, noch mehr unter der einheimischen arabischen Bevölkerung viel seltenere Erkrankung ist als in Europa. Unter meinen 47 Fällen von progressiver Schwerhörigkeit ohne vorangegangene Eiterung und mit Ausschluß von nervösen Affektionen, wovon auf Europäer 16[1]), auf Araber 31[1]) entfallen, konnte ich mit Bestimmtheit 39 Fälle als chronisch adhäsive Otitis media diagnostizieren, wobei wir 1. Trommelfell- (Lage und Beweglichkeit) und Tubenbefund (verminderte oder aufgehobene Durchgängigkeit), 2. auffallende Gehörverbesserung durch Luftdusche und pneumatische, respektive Drucksondenmassage als Anhaltspunkte dienten. Unter den restierenden 8 Fällen von Sklerose waren 6 Europäer respektive Juden und 2 Araber. Unter den Europäern hatte eine deutsche Krankenschwester ihr Leiden aus Europa mitgebracht, von einer Griechin und einer Türkin vermute ich es ebenfalls; ferner ein jüdisches Geschwisterpaar, wovon die Schwester sehr anämisch ist und unter drückenden Verhältnissen gelebt hat, und ein deutscher Geometer mit Lues in der Anamnese.

Obgleich die absolute Zahl meiner Beobachtungen eine geringe ist, so glaube ich doch, daß obige Zahlen kein Zufall sind. Wenn auch das Mißverhältnis von europäischen zu arabischen Sklerosen = 6 : 1 zum Teil dadurch erklärt ist, daß die Krankheit importiert ist, so müssen wir doch den Überschuß auf andere Weise zu erklären versuchen: psychische, nervöse und physische Überanstrengung unter durchaus fremden Erwerbsverhältnissen, dazu die erschlaffende, anämisierende Wirkung des langen ägyptischen Sommers (meine Patienten zählen unter die wenig bemittelte Klasse, die sich nicht den kostspieligen Sommeraufenthalt in Europa gönnen kann), dürften schon aus folgender Erwägung der Hauptgrund sein: Unter der arabischen Bevölkerung ist die Lues mindestens ebenso häufig und ebenso schwer verlaufend wie unter

[1]) Diese Zahlen entsprechen der Gesamtziffer meiner Fälle: 123 Europäer, 265 Araber.

Digitized by Google
Original from UNIVERSITY OF CALIFORNIA
Generated on 2019-10-24 12:02 GMT / http://hdl.handle.net/2027/uc1.b3252758
Public Domain in the United States, Google-digitized / http://www.hathitrust.org/access_use#pd-us-google

der europäischen; Erkältungen kommen sicherlich viel häufiger vor, da der Winter von ihr viel mehr als solcher empfunden wird als vom Europäer; ebenso anämische Zustände bei den im Hause eingeschlossenen Frauen. Hingegen hat der Anhänger des Islam in seiner Religion und seinen Sitten, ferner in seiner ländlichen oder doch patriarchalischen Lebensweise und in seiner durch Frühheiraten begründeten kräftigen Konstitution ein hinlängliches Äquivalent gegen die Schäden durch Genuß von Kaffee und Tabak, durch Aufregungen des Geschäftslebens und den Sommer. Für den nur den Winter in Muße hier verbringenden Kranken fallen diese Faktoren von vornherein weg, so daß ihm die absolute Höhe der Erkrankungsziffer im Verein mit der ätiologischen, prophylaktischen und psychischen Erwägung als reiner Trost entgegenwinkt.

Gehen bereits aus dem einleitenden Teil die günstigen Bedingungen des ägyptischen Winterklimas in bezug auf die Prophylaxe von akuten Nasenaffektionen hervor, so ist auch der raschere Verlauf derselben schon aus der höheren Tagestemperatur, die als Derivans durch die Tätigkeit der Haut wirkt, und aus der relativen Trockenheit der Luft von vornherein verständlich. Diesem Umstande sowie der geringen Höhe der absoluten Erkrankungsziffer der Coryza, ob dieselbe selbständig oder als Teilerscheinung von akuten Infektionskrankheiten, von denen nicht nur die Influenza, sondern auch die Masern und Scharlach hier eine weit geringere Verbreitung haben als in Europa, läßt es sich zum Teil zuschreiben, daß schon die Zahl der akuten Nebenhöhlenaffektionen eine relativ sehr niedrige ist. Für die noch auffallendere Seltenheit an chronischen Erkrankungen der Nebenhöhlen glaube ich in der eben erwähnten Tatsache den zureichenden Grund zu erkennen, indem nicht nur die Seltenheit, sondern auch der rasche Verlauf der akuten Affektionen der Nasenhöhle das zur Eliminierung des Sekrets so wichtige Flimmerepithel der Sinuse eher vor der Metaplasie und die Schleimhaut vor dem Chronischwerden der Entzündung durch Retention bewahrt. So erkläre ich es mir, daß ich bisher nur 13 Fälle von Nebenhöhleneiterung konstatieren konnte, darunter 10 bei Europäern, wovon einige die Krankheit importiert haben, und zwar:

1. Armenischer Tabakarbeiter mit Siebbeineiterung und Polypenbildung beiderseits; war schon vor 4 Jahren in Konstantinopel wiederholt operativ behandelt worden.

2. Deutscher Kellner mit Stirnhöhleneiterung infolge Ozaena post perforationem septi infolge einer vor einigen Jahren überstandenen Operation; ist nur den Winter über in Ägypten beschäftigt.

3. Stirnhöhleneiterung bei einem 60jährigen österreichischen Arzte mit Polypenbildung; ist schon vor 4 Jahren operiert worden. Schwächliche Konstitution.

4. Keilbeineiterung, nach Angabe des Kranken subakut, bei einem deutschen Eisenbahnbeamten, der in Ägypten angestellt ist, angeblich bald von selbst geheilt.

Generated on 2019-10-24 12:02 GMT / http://hdl.handle.net/2027/uc1.b3252758
Public Domain in the United States, Google-digitized / http://www.hathitrust.org/access_use#pd-us-google
Digitized by Google
Original from UNIVERSITY OF CALIFORNIA

5. Siebbeineiterung bei einer 30jährigen Frau, die erst kurze Zeit in Ägypten lebt und schon in Europa daran gelitten hat.

6. Hintere Siebbeineiterung bei einem 62jährigen Manne, der jeden Sommer in Europa zubringt und vor 7 Jahren wegen Polypen operiert wurde.

7. Kieferhöhleneiterung bei mir, noch aus Europa stammend, nach Influenza und mitbedingt durch Caries des 2. Prämolars, nach Behandlung des Zahnes geheilt.

8. Kieferhöhleneiterung seit einigen Monaten

9. Siebbeineiterung rechts mit Polypenbildung.

10. Stirnhöhleneiterung bei einer italienischen Näherin, in dem wenig gesundheitszuträglichen Suez akquiriert, von ca. dreijähriger Dauer.

Von den 5 Fällen bei Arabern waren 4 Siebbeineiterungen, davon eine hintere, wahrscheinlich bedingt durch eine ziemlich bedeutende Rachenmandelhyperplasie, und eine vordere mit Hemihydrosis capitis ohne Pupillendifferenz und Temperaturdifferenz der Wange oder des Ohres, und eine Kieferhöhleneiterung dentalen Ursprunges.

Für die Rhinitis chronica befürwortet Heymann das Höhenklima von Davos; noch weit besser dürfte sich aus den bereits im allgemeinen Teil angeführten Gründen Ägypten dafür eignen.

Nach Politzer ist die Otosklerose häufig mit Ozaena gepaart. Eine Bestätigung dieser Beobachtung finde ich entsprechend der Seltenheit der Sklerose darin, daß ich hier wohl Ozaena postoperativer und luetischer Natur, aber keinen einzigen Fall von genuiner Ozaena[1]) beobachtet habe, trotz der Verbreitung von Lues[2]) und besonders von Diphtherie und auch von Masern, die alle ätiologisch in Betracht kommen, nur eine wichtige Infektionskrankheit, der Scharlach, ist in Ägypten so gut wie unbekannt. Außerdem ist eine wichtige Ursache, die chronische Entzündung der Schleimhaut infolge wiederholter Erkältungsattacken mit konsekutiver Atrophie, fast gänzlich auszuscheiden, in beschränktem Maße die unter der Maske der Ozaena erscheinenden Nebenhöhleneiterungen und die wohl berücksichtigungswerten chemischen[3]) und mechanischen Beimengungen der Luft in und außerhalb der Wohn- und Arbeitsräume, die hier größtenteils unter freiem Himmel oder in notdürftigen, daher gut ventilierten Gebäuden untergebracht sind. Trotzdem halte ich auch die im

---

[1]) Während der Korrektur wurden mir 2 Fälle von Ozaena (typische Rhinitis atrophicans) bei einem jugendlichen Schwesternpaar zugeschickt, dessen Vater, Österreicher, auch durch Jahre daran gelitten hatte.

[2]) Allerdings ist die Luesätiologie durch die neuesten Untersuchungen an der Killianschen Klinik, die durchwegs negative Wassermannsche Reaktion ergaben, sehr zweifelhaft geworden.

[3]) Vor allem ist durch die äußerst geringe Industrieentwicklung das Fehlen von Wärmeanlagen in den Wohnungen und durch den geringen Kohlenverbrauch in den Küchen die Rauchplage unbekannt.

Digitized by Google
Original from UNIVERSITY OF CALIFORNIA
Generated on 2019-10-24 12:02 GMT / http://hdl.handle.net/2027/uc1.b3252758
Public Domain in the United States, Google-digitized / http://www.hathitrust.org/access_use#pd-us-google

Grunde gesunde und kräftige Konstitution der Araber als einen wichtigen Schutz gegen die Entstehung der Ozaena, soweit sie als Konstitutionskrankheit zu betrachten ist.

Die Hypertrophie der Rachentonsille ist hier entschieden seltener und erreicht nicht die Dimensionen, die wir in Europa oft schon bei kleinen Kindern antreffen. Auch fehlt sie anscheinend viel häufiger bei der Hypertrophie der übrigen Tonsillen. Ich glaube auch in diesem Punkte auf die relative Seltenheit von akuten Entzündungen der Nase und des Nasenrachenraumes rekurrieren zu dürfen.

Wenn Chiari für die chronischen Entzündungen des Rachens und Nasenrachenraumes den Aufenthalt im Süden empfiehlt, so möchte ich dies nur mit der Einschränkung gelten lassen, daß in jedem Falle die Ätiologie der Affektion, vor allem in bezug auf den Zustand der Nase, genügend beachtet wird. Primäre Entzündungen, wie sie bei anämischen oder schwächlichen Individuen mit torpidem Stoffwechsel infolge thermischer Reize, im ganzen selten genug, vorkommen, werden, was Rezidive und Disposition betrifft, hier gewiß die besten Kurbedingungen finden, die überwiegende Zahl von sekundären Affektionen nur insoweit, als deren Ursachen durch die klimatischen Faktoren allein oder in Verbindung mit der notwendigen lokalen Therapie beseitigt werden können.

Besser gewürdigt ist Ägypten von Laryngologen[1]) im engeren Sinne. Für chronische Katarrhe des Kehlkopfes und der tieferen Luftwege und für die Disposition hierzu bietet es zweifellos das allerbeste Klima. Die heiseren Kranken meiner Sprechstunde waren auch ausschließlich Fälle mit schweren organischen Veränderungen (Lues, Tuberkulose, partielle oder totale Recurrenslähmungen) oder mit eine Kehlkopfaffektion vortäuschender Lungentuberkulose. Chronische Katarrhe des Larynx und Sängerknötchen habe ich hier noch nicht gesehen. Die klaren lauten Stimmen der Araber, die dem Fremden auffallen, und auch der Europäer, machen meine negative Beobachtung verständlich.

Der an Tuberkulose des Kehlkopfs Erkrankte findet hier neben dem am besten gekannten günstigen Einfluß auf das Allgemeinbefinden des Tuberkulösen, selbst des Fiebernden, den besten Schutz gegen die Unbilden des europäischen Winters, denen er auch in den Kurorten der Riviera, am Genfersee und in Südtirol nicht entgeht. Die bis zu einer gewissen Grenze wirksame, für den Patienten jedoch am angenehmsten empfundene, überdies von ihm selbst durchführbare Behandlung mit direktem Sonnenlicht kann hier aus äußeren Gründen viel konsequenter durchgeführt werden als in jedem anderen Kurorte. Abgesehen von den mir bekannt gewordenen Fällen von Lungentuber-

[1]) Die Warnung Chiaris, daß die Patienten in den südlichen Kurorten Vorsicht beim Übergang von sonnigen Orten in den Schatten zu beobachten haben, ist dank der Schattenarmut der ägyptischen Wüstenkurorte fast überflüssig.

Digitized by Google
Original from UNIVERSITY OF CALIFORNIA
Generated on 2019-10-24 12:02 GMT / http://hdl.handle.net/2027/uc1.b3252758
Public Domain in the United States, Google-digitized / http://www.hathitrust.org/access_use#pd-us-google

kulose bei Europäern, die hier ausgeheilt sind, so daß diese imstande sind, unter keineswegs allzu hygienischen Verhältnissen, oft in aller Hygiene spottenden arabischen Stadtteilen auch den Sommer über zu arbeiten, hatte ich erst kürzlich Gelegenheit, einen mit schwerster Larynxtuberkulose (ausgedehnte Geschwüre an der stark verdickten und entzündeten starren Epiglottis, Perichondritis der Aryknorpel mit starker Verengung der Glottis respiratoria, multiplen Geschwüren und Granulationen der Stimmbänder, vollständige Unfähigkeit zu essen und nahezu vollständige zu trinken) stark und kontinuierlich fiebernden, objektiv hoffnungslosen Lungenkranken, der anfangs Februar hierher gekommen war, sich in einem Wüstenvororte Kairos trotz der Sommerhitze, die vergangenes Jahr ganz besonders hochgradig war, sich soweit erholen sehen, daß er bald darauf in Kairo ein kleines Geschäft eröffnete und es zu versorgen imstande ist, eine Tatsache, die ich anderswo nicht für möglich halten würde. Auch Engel Bey erwähnt, daß Lungenkranke selbst die für den Normalmenschen erschlaffenden Chamsine, das sind die in der Zeit von Ostern bis Pfingsten zuweilen wehenden, zumeist trockenen und heißen Südwinde, gerade wegen ihrer Wärme angenehm empfinden.

Während allgemein die Monate November bis April als die günstigsten Kurmonate in Ägypten gelten, können wir für Lungen-, Kehlkopf-, Nasen- und Ohrenkranke mit Ausnahme der Otosklerose, auf welche höhere Temperaturen kaum günstig wirken dürften, die Saison bis auf den Oktober und Mai ausdehnen.

Literatur: Buck vide Politzer. — Chiari, Heymanns Handbuch (Chronische Affektionen des Rachens und Nasenrachens). — Denker, Otosklerose. Wiesbaden 1904. — Engel Bey, 1. Das Winterklima Ägyptens. 2. Die Influenzaepidemien 1889/90 und 1892 in Ägypten. — Gradenigo, Habermann vide Denker. — Hartmann, Heymann, Heymanns Handbuch: Chronische Rhinitis. — Korner, Bericht der 17. Vers. d. deutschen otolog. Ges., Heidelberg 1908. — Politzer, Lehrbuch der Ohrenheilkunde, 1908. — Siebenmann vide Denker. — Walb vide Politzer.

Aus der k. k. Universitätsklinik für Kehlkopf- und Nasenkrankheiten (Vorstand: Hofrat Chiari) in Wien.

Zur Pathologie und Klinik der gutartigen Oberkiefergeschwülste.[1])

Von Dr. **Otto Kahler**, Assistent der Klinik.

(Mit 3 Textfiguren und 1 Tafel.)

I. Über Kieferhöhlenfibrome.

Von den Geschwülsten des Oberkiefers sind hauptsächlich diejenigen von rhinologischem Interesse, die ihren Sitz primär in der Kieferhöhle haben oder

[1]) Nach einem am XVI. internationalen medizinischen Kongreß in Budapest gehaltenen Vortrag.

Digitized by Google
Original from UNIVERSITY OF CALIFORNIA
Generated on 2019-10-24 12:02 GMT / http://hdl.handle.net/2027/uc1.b3252758
Public Domain in the United States, Google-digitized / http://www.hathitrust.org/access_use#pd-us-google

sekundär in dieselbe hineingewachsen sind. Oft werden wir ja in die Lage kommen, zwischen Tumoren und entzündlichen Erkrankungen entscheiden zu müssen. Verhältnismäßig häufig kommen maligne Tumoren des Antrum zur Beobachtung, doch läßt es sich in den meisten Fällen, wie schon Killian[1]) betonte, nicht entscheiden, ob dieselben wirklich primär ihren Sitz in der Kieferhöhle hatten oder sekundär aus der Nasenhöhle in dieselbe hineingewachsen waren, da diese Fälle zumeist in sehr vorgeschrittenem Stadium zur Beobachtung kommen. Bei weitem seltener sehen wir, wenn man von den auf entzündlicher Basis entstandenen Polypen und Cysten absieht, gutartige Tumoren des Sinus maxillaris. Polypen und Cysten werden sehr häufig gefunden. Heymann[2]) stellte darüber Untersuchungen an und fand sie durchschnittlich bei jedem neunten bis zehnten Menschen. Von den anderen Tumoren scheinen die häufigsten die Osteome zu sein, die teils als Exostosen, teils als freie Osteome beschrieben wurden.

Seltener sind die Fibrome der Kieferhöhle. Sie kommen in zwei Formen zur Beobachtung. Die erste Form ist die periostale, es kann zur Fibrombildung vom Periost des Antrum aus kommen. Es scheint diese Form nach Virchow, Ziegler u. a. die häufigste Form der Fibrome der Kieferknochen überhaupt zu sein.

Die in der Literatur bisher beschriebenen Antrumtumoren dieser Gruppe sind folgende:

Nelaton[3]) entfernte aus der Kieferhöhle ein taubeneigroßes Fibrom, das von Schleimhaut bekleidet war; einen ähnlichen Fall beschreibt Heath.[4]) Koch[5]) sah ein Fibrom, das die Kieferhöhle vollständig ausfüllte und auch schon Verdrängungserscheinungen machte. Hammond[6]) berichtet über einen 38jährigen Mann mit Nasenverstopfung und Schmerzen in der linken Gesichtshälfte und in der Nase, Granulationen und ausgebreiteter Nekrose der äußeren Nasenwand nebst Perforation nach der Kieferhöhle. Durch die Öffnung war eine feste Masse sichtbar, die das Antrum erfüllte. Eröffnung von der Fossa canina, Entfernung der Geschwulst mit der Schlinge. Histologisch erwies sie sich als ein hartes Fibrom.

Fitzgerald Powell[7]) berichtete über ein Fibrom der rechten Kieferhöhle, das die Choanen verstopfte. Es wucherte durch einen Defekt im hinteren

---

[1]) Die Krankheiten der Kieferhöhle in Heymanns Handb. d. Laryngol. und Rhinologie, Bd. III, 2, pag. 1078.

[2]) Virchows Archiv, Bd. 129.

[3]) Zitiert nach Killian.

[4]) Zitiert nach Killian.

[5]) Annal. de malad. d'oreilles, 1885.

[6]) Semons Zentralbl. f. Laryng., 1898, pag. 365.

[7]) Semons Zentralbl. f. Laryng., 1903, pag. 117.

Digitized by Google
Original from UNIVERSITY OF CALIFORNIA
Generated on 2019-10-24 12:02 GMT / http://hdl.handle.net/2027/uc1.b3252758
Public Domain in the United States, Google-digitized / http://www.hathitrust.org/access_use#pd-us-google

Drittel der medialen Wand gegen die Nase und war von Kleinnierengröße. Lanswers[1]) entfernte bei einer 30jährigen Frau nach breiter Eröffnung von der Fossa canina durch Zerstückelung des Tumors ein Fibrom des Sinus maxillaris.

Hierher gehört vermutlich auch der Fall Murayamas.[2]) Er sah bei einem 30jährigen Reishändler, der seit 10 Monaten an rechtseitiger Nasenverstopfung, schleimigem Nasenausfluß und Anschwellung des Oberkiefers litt, eine Fistel zwischen den beiden oberen Prämolarzähnen. Wegen Verdacht auf Zahncyste eröffnete er probeweise die Oberkieferhöhle von der Fossa canina aus und fand eine rundliche, blutende, weiche Tumormasse, die er nach breiter Eröffnung der Höhle exstirpierte. Sie entstammte dem Periost der medialen Höhlenwand, mikroskopisch ein bindegewebiges Stroma, darin Blutansammlung. Vermutlich ein weiches Fibrom.

Die zweite Form, in der Fibrome des Sinus zur Beobachtung kommen, sind die sogenannten zentralen Fibrome. Sie entstehen im Knochen selbst, treiben dessen Wandungen auf und können so in die Kieferhöhle hineinragen, ja sie ganz ausfüllen. Diese Tumoren lokalisieren sich häufiger am Unterkiefer. Am Oberkiefer kamen bisher nur 3 Fälle zur Beobachtung. Einen solchen Fall bildet Zuckerkandl[3]) in seinem Lehrbuch ab. Es handelte sich um eine nußgroße, in die Kieferhöhle vorspringende Geschwulst, die von einer dünnen Knochenschale und Schleimhaut bekleidet war.

Küster[4]) beobachtete eine 33jährige Frau, bei welcher es ohne Schmerzen zu einer Auftreibung des linken Oberkiefers gekommen war. Bei der Operation fand sich ein Tumor, vom hinteren Teil des Proc. alveolaris ausgehend, gegen die Kieferhöhle vorgewachsen, so daß dieselbe bis auf einen 3 *mm* breiten Spalt verschmälert war. Oberkieferresektion. Der in fast allen Dimensionen aufgetriebene Knochen zeigte überall über dem Tumor noch eine knöcherne Decke, mit Ausnahme des hinteren Teiles des Proc. alveolaris, wo die Geschwulst, nur von einer Lage platten Epithels bekleidet, in knolliger Form in die Mundhöhle vorragt. Am Durchschnitt war die Geschwulst weißlich-rötlich, faserig, an einigen Stellen etwas schleimig. Histologisch Fibrom. Einen ähnlichen Fall beobachtete auch Schulz[5]), der mir jedoch im Original nicht zugänglich war.

Lacquel Lavertin und Cauzard[6]) beschrieben ein diffuses Fibrom der Markräume des Oberkiefers, das wohl auch in diese Kategorie zu rechnen ist.

[1]) Semons Zentralbl. f. Laryng., 1899, pag. 356.
[2]) Semons Zentralbl. f. Laryng., 1908, pag 13.
[3]) Anatomie der Nasenhöhle, Bd. 1, pag. 318.
[4]) Langenbecks Archiv, Bd. 12.
[5]) Zitiert nach Killian.
[6]) Semons Zentralbl. f. Laryng., 1908, pag. 487.

Digitized by Google
Original from UNIVERSITY OF CALIFORNIA
Generated on 2019-10-24 12:02 GMT / http://hdl.handle.net/2027/uc1.b3252758
Public Domain in the United States, Google-digitized / http://www.hathitrust.org/access_use#pd-us-google

Der Tumor war aus zwei verschiedenen Geweben zusammengesetzt, die sich miteinander mischten. Knochenbälkchen und Bindegewebsfasern. Die intertrabecularen Markräume waren von jungem Bindegewebe erfüllt, die dem der Fibrome gleichen, es handelte sich also um ein Osteofibrom.

An Hofrat Chiaris Klinik kamen nun im letzten Jahre 2 Pat. mit Fibrom der Kieferhöhle zur Beobachtung, deren Krankengeschichten hier mitgeteilt werden sollen.

1. Johann H., 50 Jahre alt, 9. II. 1909, gibt an, daß er seit einem Jahre eine Schwellung der rechten Wange bemerke. Seit einem halben Jahre bestehen auch Schmerzen im rechten Oberkiefer, Gefühl eines dumpfen Druckes, zeitweise Zahnschmerzen. Pat. war früher niemals krank, Lues negiert. Status bei der Aufnahme: Großer, gutgenährter Pat. von kräftigem Knochenbau, auf den ersten Blick fällt eine Vortreibung des rechten Oberkiefers auf. Die Fossa canina etwas vorgewölbt, bei der Palpation erweist sich diese Vorwölbung als knochenhart. Kein Pergamentknittern. Die rechte Gaumenseite etwas abgeflacht. Die Rhinoskopie ergibt normalen Befund. Bei der Durchleuchtung nach Vohsen zeigte sich vollkommene Lichtundurchlässigkeit rechts, gute Durchleuchtbarkeit links. Röntgenbefund: Oberkieferhöhle rechts verschleiert durch einen dichten Schatten, der dem verbreiterten Oberkieferkörper entspricht (s. Taf. III, Fig. 1). Rechte Stirnhöhle fehlt. Die Probepunktion vom unteren Nasengang, die ganz leicht ausführbar war, ergab keinen Eiter.

Wir dachten zuerst an eine Kiefercyste, obwohl einiges gegen die Diagnose sprach. Es fand sich in der Nase kein Gerberscher Wulst, es fehlte das Pergamentknittern. Die Operation ergab Aufschluß.

Radikaloperation am 15. II. 1909 (Hofrat Chiari). Aufmeißelung des Antrum von der Fossa canina. Die Kieferhöhle ausgefüllt von einem weißlichen, derbfaserigen Tumor, der der vorderen und seitlichen Wand aufsitzt und nur einen kleinen Spalt des Sinus maxillaris medial nach oben freiläßt. Exkochleation des Tumors. Drainage gegen die Fossa canina. Reaktionsloser Wundverlauf. Da jedoch nach einiger Zeit sich in der Fossa canina eine Fistel bildete, wurde die Höhle noch ein zweitesmal eröffnet, ein wohl bei der ersten Operation im äußersten lateralen Winkel stehen gebliebener kleiner Rest der Geschwulst entfernt und eine breite Öffnung gegen den unteren Nasengang angelegt. Vollständiger Verschluß der Wunde in der Fossa canina. Seither ist Pat. vollkommen geheilt.

Die histologische Untersuchung ergab folgenden Befund:

Das Tumorgewebe besteht aus straffen Bündeln kernarmen Bindegewebes, das sehr gefäßarm ist, keine Anzeichen von Malignität oder Entzündung (siehe Fig. 2).

Es handelt sich also um ein derbes Fibrom.

2. Friedrich S., 34 Jahre alt, 17. II. 1909. Pat. war bis zum Beginn seiner jetzigen Erkrankung nie ernstlich krank. Er gibt an, daß vor zirka 1 Jahre sich kurz hintereinander mehrere Zähne des Oberkiefers der linken Seite lockerten, so daß er sie selbst extrahieren konnte. Bald darauf fiel ihm eine Auftreibung des Oberkiefers und eine Vorwölbung an der Gaumenplatte auf, die sich im Verlaufe von 4 Monaten zu einer Geschwulst entwickelte. Einmal hatte er das Gefühl, als wenn

Generated on 2019-10-24 12:02 GMT / http://hdl.handle.net/2027/uc1.b3252758
Public Domain in the United States, Google-digitized / http://www.hathitrust.org/access_use#pd-us-google
Digitized by Google
Original from UNIVERSITY OF CALIFORNIA

Dr. Otto Kahler: Zur Pathologie und Klinik der gutartigen Oberkiefergeschwülste.

Figur 1.

Figur 3.

Figur 5.

Figur 6.

Verlag von Urban & Schwarzenberg, Berlin u. Wien.

Druck von Gottlieb Gistel & Cie., Wien.

Digitized by Google

Original from UNIVERSITY OF CALIFORNIA

Generated on 2019-10-24 12:02 GMT / http://hdl.handle.net/2027/uc1.b3252758
Public Domain in the United States, Google-digitized / http://www.hathitrust.org/access_use#pd-us-google

Generated on 2019-10-24 12:02 GMT / http://hdl.handle.net/2027/uc1.b3252758
Public Domain in the United States, Google-digitized / http://www.hathitrust.org/access_use#pd-us-google

Digitized by Google

Original from
UNIVERSITY OF CALIFORNIA

diese geplatzt wäre. Er spuckte dann auch viel Blut aus. Seither rapides Wachstum. Pat. hat keine Schmerzen, doch hindert ihn die Größe der Geschwulst am Essen.

Status: Kräftiger, gut genährter Pat., innere Organe normal. Man sieht eine mäßige Auftreibung der linken Wangengegend und Verbreiterung der linken Nasenhälfte. Bei Inspektion der Mundhöhle sieht man den linken Alveolarfächer und die linke Hälfte des Gaumens von einem Tumor eingenommen; dieser hat eine Höhe von zirka 2 bis $2^1/_2$ *cm* und etwas überhängende Ränder, so daß er eigentlich nur bis auf etwa $2^1/_2$ *cm* an die Rhaphe palladi heranreicht, während es wegen des überhängenden

Fig. 2.



Randes den Anschein hat, als ob er die Mittellinie überschreiten würde. An den Seiten sieht man überall das Ende der Schleimhaut als feinen Saum. Die Oberfläche des Tumors ist ulzeriert, wie buckelig, das Gewebe sieht homogen aus, ist von graurötlicher Farbe, stellenweise nekrotisch belegt. Der Tumor sitzt seiner Unterlage fest auf, ist von ziemlich derber Konsistenz. Die Fossa canina mäßig vorgewölbt, zeigt bei der Palpation ihre knöcherne Bekleidung.

Bei der Rhinoscopia anterior sieht man eine Vorwölbung der lateralen Nasenwand. Die untere Muschel ganz an das Septum gedrängt, die mittlere nicht zu sehen. Es wird die Probepunktion versucht, doch läßt sich durch die Nadel kein Wasser treiben. Die Durchleuchtung ergibt vollständige Lichtundurchlässigkeit links, gute Durchleuchtbarkeit rechts. Die Röntgenaufnahme zeigte einen Defekt, entsprechend

Generated on 2019-10-24 12:02 GMT / http://hdl.handle.net/2027/uc1.b3252758
Public Domain in the United States, Google-digitized / http://www.hathitrust.org/access_use#pd-us-google
Digitized by Google
Original from UNIVERSITY OF CALIFORNIA

dem linken Oberkiefer, dem Alveolarfortsatz und dem Jochbeinfortsatz (s. Taf. III, Fig. 3). Das ganze Bild sprach für einen malignen Tumor. Zur Feststellung der Art desselben wurde eine Probeexcision ausgeführt, die das Bild eines ödematösen Fibroms ergab. Wegen des starken Wachstums der Geschwulst dachten wir an eine eventuelle zentrale maligne Degeneration und schlugen dem Pat. die Radikaloperation vor, in die er auch einwilligte.

Operation am 4. III. (Dr. Kahler): Eine halbe Stunde vor der Operation 0·015 Morphium subcutan, Narkose mit Billrothmischung. Unterbindung der Carotis externa an der typischen Stelle, Hautschnitt nach Weber, Freipräparieren des Ober-

Fig. 4.

kiefers, dabei zeigt sich, daß die vordere Wand papierdünn ist, der Tumor den ganzen Oberkiefer einnimmt. Es wird daher die typische Oberkieferresektion ausgeführt. Blutung dabei äußerst gering. Reaktionslose Heilung. Pat. wurde 12 Tage nach der Operation entlassen.

Die Untersuchung des gewonnenen Präparates ergab, daß der Oberkieferknochen überall atrophisch, papierdünn war. Das Gewebe erwies sich am Durchschnitt als mäßig derb, faserig, stellenweise wie gequollen aussehend. Die histologische Untersuchung zeigte dasselbe Bild wie bei der Probeexcision. Ein kernarmes, lockeres, faseriges Gewebe, keine leukocytäre Infiltration, sehr spärliche Vascularisation (s. Fig. 4). Von der Kieferhöhlenschleimhaut nichts

Generated on 2019-10-24 12:02 GMT / http://hdl.handle.net/2027/uc1.b3252758
Public Domain in the United States, Google-digitized / http://www.hathitrust.org/access_use#pd-us-google
Digitized by Google
Original from UNIVERSITY OF CALIFORNIA

mehr nachweisbar. Der Knochen atrophisch, zeigt keine pathologische Veränderung.

Während im ersten Falle es sich zweifellos um ein periostales Fibrom handelte, können wir im zweiten Falle nicht entscheiden, zu welcher Gruppe er gehört, da der Tumor durch sein Wachstum schon den ganzen Oberkiefer eingenommen hat. Dafür, daß er primär in der Kieferhöhle entstanden oder zuerst gegen dieselbe gewachsen, spricht das als erstes Symptom bemerkte Lockern der Zähne, das späte Bemerken der Geschwulst.

Die Fibrome der Kieferhöhle machen im Beginn weder subjektive noch objektive Symptome. Hin und wieder werden Schmerzen angegeben, so in unserem Fall 1, die wohl auf den Druck auf den Infraorbitalnerven zurückzuführen sind. Objektive Symptome treten erst auf, wenn der Tumor so weit gewachsen, daß er Verdrängungserscheinungen macht. Da die Tumoren zuerst gegen die Höhle wachsen, wird dies erst ziemlich spät der Fall sein.

Sekundäre Eiterungen, wie sie bei malignen Tumoren der Kieferhöhle fast stets vorkommen, wurden bei den Fibromen nur selten beobachtet, wohl weil sie nicht exulzerieren.

Die Diagnosestellung bei gutartigen Tumoren der Kieferhöhle wird häufig auf Schwierigkeiten stoßen. Erst kürzlich hat Chiari[1]) unter Mitteilung eines Falles von Angiom der Kieferhöhle, bei dem die Diagnose durch die bei der Punktion auftretenden starken Blutungen gestellt werden konnte, dieses Thema einer eingehenden Erörterung unterzogen. Wertvoll zur Diagnose scheint uns die Röntgenaufnahme zu sein. Wir konnten im ersten Falle einen dichten Schatten nachweisen, der nur durch einen Tumor hervorgerufen sein konnte; im zweiten Fall sah man den durch die Tumorbildung hervorgerufenen Defekt im Knochen. Bei Eiterungen finden sich wohl Verschleierungen, jedoch keine so dichten Schattenbildungen, auch sind die Grenzen der Kieferhöhle scharf zu sehen. In unserem zweiten Falle war die Diagnose Tumor schon nach dem klinischen Bilde zu stellen. In unserem ersten Falle kamen alle jene Erkrankungen in Betracht, welche Vorwölbungen in der Fossa canina zur Folge haben. Es sind dies vor allem die Kiefercysten, für deren Diagnose bekanntlich Gerber[2]) ein Symptom fand, welches typisch für diese Erkrankung sein soll. Es ist dies eine Vorwölbung im unteren Nasengang. Chiari[2]) hat jedoch darauf hingewiesen, daß sich dieser Wulst nur bei großen Cysten oder bei jenen kleineren findet, die von den mittleren Zähnen ausgehen. Häufig findet sich auch eine Unregelmäßigkeit des Nasenbodens, ohne daß eine Kiefercyste vorhanden ist. Doch fand er einen ausgesprochenen Wulst unter 50 Pat., links bei 8 Pat., rechts bei 2 Pat.

---

[1]) Deutsche med. Wochenschr., 1905, Nr. 39.
[2]) Deutsche med. Wochenschr., 1905, Nr. 50.

Digitized by Google
Original from UNIVERSITY OF CALIFORNIA
Generated on 2019-10-24 12:02 GMT / http://hdl.handle.net/2027/uc1.b3252758
Public Domain in the United States, Google-digitized / http://www.hathitrust.org/access_use#pd-us-google

Wir müssen ferner hier auch die entzündlichen Erkrankungen berücksichtigen, die, wenn auch selten, eine Ektasie des Antrums zur Folge haben. Es sind dies die Fälle von klassischem Empyem (Billroth[1]) und Dmochowsky[2]), deren Vorkommen zwar von einigen Autoren angezweifelt wird, da sie diese Fälle für große, erweiterte Kiefercysten erklären, doch sind die erwähnten so genau klinisch beschrieben, daß an dem Vorkommen dieser Erkrankung nicht gezweifelt werden darf. Das Verdienst Kunerts[3]) und Gerbers[4]), darauf hingewiesen zu haben, daß die meisten in der Literatur unter dem Titel Empyem mit Ektasie der Höhle beschriebenen Fälle Kiefercysten waren, muß jedoch anerkannt werden. Sicher wird die Diagnose der Fibrome, was schon Chiari[5]) betonte, stets wohl nur durch die probatorische Eröffnung der Kieferhöhle zu stellen sein, Unterstützung wird sie durch die Röntgenaufnahme finden.

Die Therapie muß in der frühzeitigen radikalen Entfernung bestehen. Wir sehen aus unserem zweiten Falle, daß es durch exzessiyes Wachstum zu Verdrängungserscheinungen, Atrophierung des Knochens kommt, so daß eine totale Oberkieferresektion notwendig wird.

II. Über partielle Hyperostose des Oberkiefers.

Im Anschluß an die besprochenen Fälle von Kieferhöhlenfibrom sei diese Erkrankung hier besprochen, da sie auch differentialdiagnostisch in unserer Spezialität in Betracht kommen kann. Wir beobachteten an der Klinik einen derartigen Fall, dessen Krankengeschichte zuerst mitgeteilt werden soll.

Josefine Z., 19 J., gab an, daß sie seit ihrem 12. Lebensjahr eine langsam zunehmende Schwellung der rechten Gesichtshälfte beobachtete. Auch merkte sie eine Verbreiterung der rechten Nasenseite und Luftmangel in derselben. Sie suchte deshalb vor 5 Jahren zum ersten Male unsere Klinik auf. Die Untersuchung ergab damals eine mäßige Vorwölbung in der Fossa canina, die sehr hart war, bei der Rhinoskopie zeigte sich eine Vorwölbung der lateralen Nasenwand. Es wurde die Punktion der Kieferhöhle versucht, doch erfolglos. Daher probeweise Eröffnung von der Fossa canina zur Feststellung der Diagnose, die zwischen Kiefercyste, Tumor, Eiterung mit Dilatation schwankte. Die vordere Wand des Antrums war ca. 1 *cm* stark, knochenhart, scheinbar nicht pathologisch verändert. Die histologische Untersuchung wurde damals nicht vorgenommen. Die Kieferhöhle voltständig normal, von auffallenden geringen Dimensionen. Da Pat. in eine weitere Operation damals nicht einwilligte, wurde sie entlassen.

---

[1]) Zitiert nach Killian.
[2]) Arch. f. Laryng., Bd. 3.
[3]) Arch. f. Laryng., Bd. 7, pag. 35.
[4]) Arch. f. Laryng., Bd. 16, pag. 502.
[5]) L. c.

Digitized by Google
Original from UNIVERSITY OF CALIFORNIA
Generated on 2019-10-24 12:02 GMT / http://hdl.handle.net/2027/uc1.b3252758
Public Domain in the United States, Google-digitized / http://www.hathitrust.org/access_use#pd-us-google

Am 21. VII. 1909 suchte sie unsere Klinik wieder auf, die Schwellung der rechten Gesichtshälfte ist stärker geworden, auch links sieht man jetzt eine Vorwölbung, zumal in der Gegend des Proc. nasofrontalis.

Die Rhinoskopie ergibt die Nasenhöhle beiderseits sehr eng, durch Vorwölbung der lateralen Nasenwand. Die unteren Muscheln sind ganz an das Septum gedrängt, die mittleren Muscheln deshalb nicht zu sehen.

Die Röntgenuntersuchung ergab folgenden Befund (s. Taf. III, Fig. 5 u. 6).

Entsprechend den Schwellungen erkennt man Schatten von Knochendichte, die auch die Kieferhöhle in ihrem vorderen Teile einnehmen. Der Tumor zeigt spongiöse Struktur.

Wir stellten nach diesem Befunde die Diagnose einer diffusen Hyperostose der Oberkiefer, versuchten zunächst trotz negativer luetischer Anamnese und negativem Wassermann eine Einreibungskur und Jodkalimedikation. Da diese Behandlung jedoch ohne Erfolg war, schlugen wir der Pat. eine kosmetische Operation vor, die ich am 5. VIII. 1909 ausführte.

Operation in Narkose. Schnitt nach Rouge in der Übergangsfalte am Alveolarfortsatz. Hinaufpräparierung der Gesichtsmaske. Der freigelegte Knochen zeigte sich hochgradig verändert, er ist rot, sehr weich, porös, schwammartig. Abmeißelung der prominenten Partien, Entfernung der die laterale Nasenwand bildenden Teile des Oberkiefers, um der Pat. Luft zu verschaffen. Die Kieferhöhle beiderseits vollkommen obliteriert. Rechts ist es nicht möglich, die ganzen pathologisch erkrankten Knochenpartien zu entfernen, ohne eine Entstellung der Pat. zu verursachen. Links konnte im Gesunden operiert werden. Der Knochen ist stellenweise so weich, daß er mit dem scharfen Löffel abgekratzt werden kann. Reaktionslose Heilung, das kosmetische Resultat sehr gut.

Die histologische Untersuchung[1]) des excidierten Knochens ergab folgenden Befund (s. Fig. 7): Es handelt sich um eine Knochenspongiosa, deren Zwischenräume mit fibrösem Mark erfüllt sind. Dieses ist zumeist sehr derb, faserreich und kernarm. An manchen Stellen hat es etwas jüngeren Charakter, ist reich an Kernen, arm an Fibrillen. Stellenweise Lymphocytenansammlung im fibrösen Mark. Hie und da einzelne Fettzellen, Blutgefäße spärlich, Blutablagerungen und Pigmentablagerungen fehlen. Die Knochenbälkchen bestehen zum Teil aus typischen lamellaren Knochen, zum Teil aus geflechtartigem Knochengewebe. Innerhalb der Bälkchen sehr zahlreiche Kittlinien. Die Begrenzung der normalen Bälkchen zum Teil sehr unregelmäßig, zackig, doch sind Osteoblasten nirgends nachweisbar. Osteoblasten an sehr spärlichen Stellen. Die Knochenkörperchen zeigen streckenweise keine Kernfärbung.

In der Literatur finden sich nur wenige ähnliche Fälle. Sie wurden teils als partielle Hyperostosen, teils als Osteome, teils als Leontiasis ossea beschrieben.

[1]) Für die Unterstützung bei derselben bin ich Herrn Assistenten Dr. Erdheim zu Dank verpflichtet.

Digitized by Google
Original from UNIVERSITY OF CALIFORNIA
Generated on 2019-10-24 12:02 GMT / http://hdl.handle.net/2027/uc1.b3252758
Public Domain in the United States, Google-digitized / http://www.hathitrust.org/access_use#pd-us-google

Walliczek[1]) berichtet über 6 Fälle, die unseren ganz ähneln. Er bezeichnet diese Erkrankung als partielle Hyperostose im Gegensatze zu der diffusen, von Virchow als Leontiasis bezeichneten. Außer einer eigenen führt er 5 Beobachtungen aus der Literatur an (B. Fraenkel 2, Forcade 1, Poisson 1, Grunmach 1). Die Abgrenzung dieses Krankheitsbildes von der

Fig. 7.

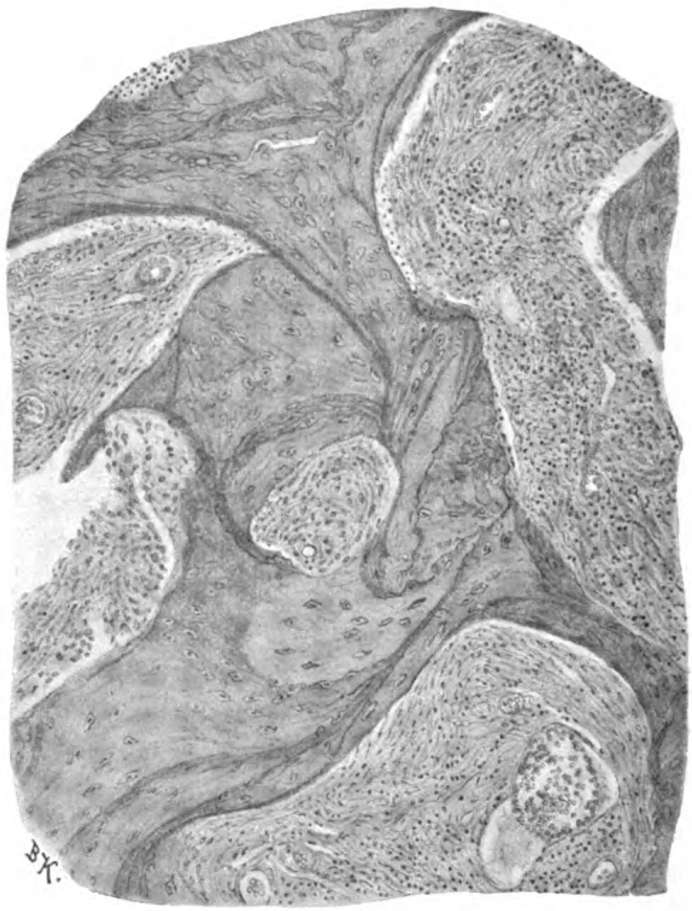

Leontiasis ossea erscheint nicht angezeigt, da es sich in diesen Fällen wohl um Frühstadien dieses Prozesses handeln dürfte. Bockenheimer[2]), aus dessen Feder die letzte größere zusammenfassende Arbeit über Leontiasis stammt, will statt dieser Bezeichnung lieber den Namen diffuse Hyperostosen der Schädel- und Gesichtsknochen angewendet wissen, bringt auch die von

[1]) Berliner klin. Wochenschr., 1907, Nr. 28.

[2]) Langenbecks Archiv, Bd. 85, pag. 511.

Digitized by Google
Original from UNIVERSITY OF CALIFORNIA
Generated on 2019-10-24 12:03 GMT / http://hdl.handle.net/2027/uc1.b3252758
Public Domain in the United States, Google-digitized / http://www.hathitrust.org/access_use#pd-us-google

Walliczek angeführten Beobachtungen von Fraenkel, Poisson und Forcade, außerdem zeigten dasselbe Bild ein Pat. Bockenheimers und die Beobachtungen Howships, Stanleys, Paquets und Bardenheuers. Auch er ist der Ansicht, daß sich die diffusen und partiellen Hyperostosen oft nicht auseinanderhalten lassen. Es könnten aber auch breitere Osteome der vorderen Kieferhöhlenwand ebenfalls dasselbe Krankheitsbild vortäuschen, so die von Bruhn[1]), Vischer[2]) u. a. beschriebenen Fälle.

Was die Ätiologie unserer Erkrankung betrifft, so wird in einigen Fällen ein Trauma als ätiologisches Moment angegeben (Scheier, Fraenkel[3]), Bardenheuer[4]). Im Falle Forcades[5]) war eine Operation die Ursache, Walliczek glaubt in einer vorhergegangenen Zahnerkrankung das ursächliche Moment zu sehen. In den meisten Fällen sowie auch in unseren ist anamnestisch kein ätiologisches Moment zu eruieren, wir möchten daher mit Bockenheimer diese Erkrankung auf eine fehlerhafte Anlage zurückführen.

Pathologisch-anatomische Untersuchungen des Knochens zeigten meist denselben porös bimssteinartig spongiös, wie in unserem Falle.

Bockenheimer sah bei der Untersuchung eines von seinem Pat. gewonnenen Präparates ähnliche Bilder, wie er sie bei der Ostitis deformans fibrosa der langen Röhrenknochen fand, und hält es auch nach den bisher vorhandenen mikroskopischen Daten anderer Autoren für wahrscheinlich, daß die diffusen Hyperostosen der Schädel- und Gesichtsknochen nichts anderes sind als eine Ostitis deformans fibrosa.

Nach dem histologischen Bild in unserem Falle ist diese Diagnose nicht sicher zu stellen. Es fehlen die für den Prozeß charakteristischen Riesenzellen, Nekrosen, Blutungen, Pigmentierungen, Osteoblasten. Wir können nach unserem Befunde nur sagen, daß es sich um eine nicht durch Entzündung bedingte pathologische Veränderung des Knochens handelt. Die von Bockenheimer als wahrscheinlich für Ostitis fibrosa bezeichneten Fälle ähneln übrigens im klinischen Bilde nicht ganz dem von uns beschriebenen, sie sind vorgeschrittener, zeigten Hyperostosen an verschiedenen Stellen des Schädels.

Die Symptome der partiellen Hyperostosen sind charakterisiert durch die entstellenden Vorwölbungen im Gesicht. Frühzeitig kommt es zu einer Obliteration der Kieferhöhle. Der Prozeß beginnt meist einseitig, tritt jedoch bald auf die andere Seite über. Beschwerden treten meist zuerst von Seite der Nase auf. Die Pat. klagen über Luftmangel.

---

[1]) Zitiert nach Perthes, Die Verletzungen und Krankheiten der Kiefer. Deutsche Chirurgie, 33a.

[2]) Deutsche Zeitschr. f. Chir., 77, pag. 274.

[3]) Berliner klin. Wochenschr., 1906, pag. 275.

[4]) Zitiert nach Bockenheimer.

[5]) Zitiert nach Bockenheimer.

Digitized by Google
Original from UNIVERSITY OF CALIFORNIA
Generated on 2019-10-24 12:03 GMT / http://hdl.handle.net/2027/uc1.b3252758
Public Domain in the United States, Google-digitized / http://www.hathitrust.org/access_use#pd-us-google

Die Diagnose wird, wenn der Prozeß einmal beiderseitig lokalisiert ist, keine Schwierigkeit machen. Bei einseitiger Lokalisation wird die Diagnose oft zweifelhaft bleiben und nur durch die Probeeröffnung fixiert werden können. In Differentialdiagnose kommen hier zunächst entzündliche Hyperostosen, wie sie bei Lues, eventuell auch, wenn auch selten bei Tuberkulose, gefunden werden. Auch ein Tumor kann unter denselben klinischen Erscheinungen auftreten wie der von uns beschriebene Fall 1 von Fibrom des Antrum Highmori.

Die Röntgenaufnahme zeigte in unserem Falle sehr schön, daß es sich hier um einen knöchernen Tumor handelte. Man sah deutlich die spongiöse Natur desselben. Es wird sich also bei diesen Fällen zur Sicherung der Diagnose die Röntgenuntersuchung heranziehen lassen, die auch von Perthes[1]) für die Untersuchung der Stirnhöhlenosteome empfohlen wurde.

Die Prognose der Erkrankung ist quoad sanationem nach den Erfahrungen der Autoren zweifelhaft zu stellen.

Es kann in manchen Fällen trotz Operation zur weiteren Ausbreitung des Prozesses kommen, wie in dem Fall Forcades, bei dem sich kolossale Hyperostosen am ganzen Schädel entwickelten.

Bezüglich der Therapie sei erwähnt, daß in einem Fall (Fraenkel) die antiluetische Behandlung mit Quecksilber und Jodkali, trotzdem Lues anamnestisch nicht nachweisbar war, Erfolg brachte. Es kam zu einem Stillstand der Erkrankung.

Bei Walliczeks Patienten war, so wie bei unserem, dieser Versuch nicht von Erfolg begleitet. Die meisten Autoren beschränken sich auf kosmetische Operationen, Wegmeißelung der prominenten Knochenpartien, da erfahrungsgemäß der Prozeß auch durch radikale Operationen nicht zum Stillstand zu bringen ist.

Als beste Operationsmethode erscheint uns hier die von uns angewendete Rougesche resp. Denckersche, da hier jeder Hautschnitt vermieden wird. Es gelang leicht, auf diesem Wege die prominenten Knochenpartien zu entfernen. Wichtig erscheint uns speziell die die Nasenhöhle verengernde Knochenwucherung zu beseitigen, da die behinderte Nasenatmung das lästigste Symptom dieser Erkrankung sein dürfte.

Lipom des Larynx.

Von **M. A. Goldstein**, St. Louis.

Aus dem Englischen übersetzt von Dr. **Alexander Muszkat**, Wien-Bad Reichenhall.

(Mit 8 Figuren.)

(Schluß.)

Fall VII.

P. Mc Bride: Klinische Notizen über Fettumoren im Larynx. (Edinburgh med. Journal, Februar 1889.)

[1]) Langenbecks Arch. f. klin. Chir., Bd. 72, H. 4.

Digitized by Google

Original from UNIVERSITY OF CALIFORNIA

Generated on 2019-10-24 12:03 GMT / http://hdl.handle.net/2027/uc1.b3252758
Public Domain in the United States, Google-digitized / http://www.hathitrust.org/access_use#pd-us-google

P. B., 71 Jahre alt, Pförtner, wandte sich am 16. November 1888 zwecks Behandlung an das königl. Krankenhaus und machte folgende Angaben:

Vor etwa 5 oder 6 Jahren fühlte Patient einen Klumpen im Hals und trotzdem er davon wußte, beobachtete er nicht, daß dieser ihn beim Atmen hinderte, ihm Schmerzen verursachte oder ihn beim Schlucken störte. Nach und nach wuchs er und verursachte letzten September eine Trübung der Stimme und Erschwerung der Atmung, wenn Patient auf der linken Seite lag. Zuletzt bemerkte er Schwierigkeiten beim Schlucken, doch waren niemals Schmerzen vorhanden. Der Schlaf war nie gestört.

Bei der laryngoskopischen Untersuchung erblickte man eine blaßrötliche Masse, welche den linken Aryknorpel überlagerte. Bei Berührung mit einer Sonde erfolgte ein Hustenstoß, welcher den Tumor bis zur Höhe des Zungenrückens aufwärts stieß. Die Geschwulst wurde bei Gelegenheit mit einer Vulsellumzange ergriffen; sodann wurde die galvanokaustische Schlinge darüber gestülpt und als sie gut anlag, zugezogen und der Tumor entfernt. Der letztere war ganz so groß wie das Ei eines Kampfhuhns. Ein Stück davon wurde von Dr. Martin untersucht, welcher fand, daß es aus Fettgewebe bestand. Ich zeige Ihnen jetzt besagtes Lipom und Sie werden auf den ersten Blick sehen, daß es auch eine deutlich ausgebildete Kapsel hat. Nach der Entfernung konnte man sehen, daß der Stiel schmal und am lateralen Teil des rechten Sinus pyriformis befestigt war. Dem Patienten wurde von Prof. Annandale freundlichst ein Bett für einen oder zwei Tage zur Verfügung gestellt, weil ich fürchtete, daß der galvanokaustische Eingriff Laryngitis im Gefolge haben könnte. Indessen trat eine so unangenehme Folge nicht ein und schon eine Woche nach der Operation war am lateralen und vorderen Teil des Sinus piriformis ein weißer Schorf sichtbar. Aus den sehr wenigen vereinzelt mitgeteilten Fällen kann man hinsichtlich der Diagnose und Prognose von Fetttumoren im Larynx unmöglich allgemein gültige Schlüsse ziehen. Immerhin können wir sagen, daß sie charakterisiert sind: 1. durch ihre hellrötliche Farbe, 2. durch das Mißverhältnis zwischen ihrer Größe und den Symptomen, welche sie hervorrufen; und aus meinem ersten Fall sind wir auch berechtigt, den Schluß zu ziehen, daß bei unvollkommener Entfernung eine Rezidive sehr schnell auftreten kann.

Da ich gerade darüber schreibe, habe ich bei meinem ersten Fall, bei welchem, wie erinnerlich, eine Rezidive eintrat, wiederum eine Operation vorgenommen. Der Tumor wurde mit einer festen, schweren Hakenzange gefaßt. Darüber wurde die galvanokaustische Schlinge angelegt und die Geschwulst, die ich Ihnen jetzt zeige, entfernt. Wenn man hinsah, hatte es den Anschein, als ob sie eher enukleiert als abgeschnitten worden wäre. Bei der laryngoskopischen Untersuchung nach der Operation, welche keine nennenswerte Blutung hervorrief, sah man eine Excavation, welche dem Befestigungspunkt ent-

Digitized by Google
Original from UNIVERSITY OF CALIFORNIA
Generated on 2019-10-24 12:03 GMT / http://hdl.handle.net/2027/uc1.b3252758
Public Domain in the United States, Google-digitized / http://www.hathitrust.org/access_use#pd-us-google

sprach. Ferner bemerkte man, daß der rechte Rand der Epiglottis etwas excaviert war, wahrscheinlich infolge des Druckes der etwas hängenden Geschwulst, welche, trotzdem sie mit einer breiten Basis befestigt war, das Bestreben hatte, in den Larynxraum hinüber zu hängen.

Diese letzte Operation scheint den Rat zu rechtfertigen, daß man nicht nur die Kapsel des Fettumors, sondern auch das Fettgewebe selbst fassen muß, und zwar so, daß das letztere aus seinem Bett gezogen und so vollständig als möglich enucleiert werden kann. Ich kann noch hinzufügen, daß der Patient bei der letzten Untersuchung eine völlige Vernarbung aufwies, daß hingegen keine nennenswerte Reaktion der Entfernung der Geschwulst folgte.

Fall VIII.

L. v. Schroetter: Lipoma des Kehlkopfes. (Vorlesungen über die Krankheiten des Kehlkopfes, 1893, pag. 271.)

Fig. 8.

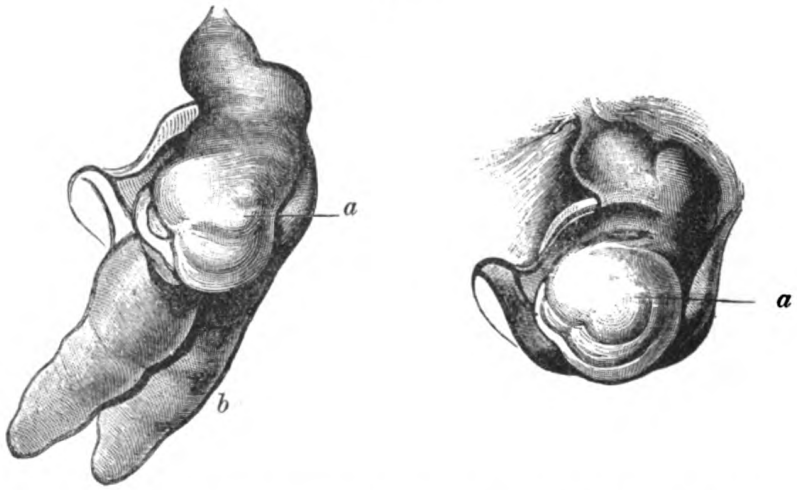

v. Schroetters Fall. Lipoma arborescens. *a* Runde gelbliche Narbe nach der Kauterisation. *b* Fingerförmige Fortsätze des Neoplasma.

Ich habe Gelegenheit gehabt, einen ungewöhnlichen und gut ausgesprochenen Fall von Larynxlipom zu beobachten.

Es war befestigt am Lig. glosso-epiglott. med., dem lateralen Rand der Epiglottis, dem Lig. pharyngo-epiglott. und längs der ganzen aryepiglottischen Falte der linken Seite. Die Geschwulst erstreckte sich teils in den Larynx, teils in den Sinus piriformis und teils in den Raum zwischen hinterer Larynxwand und Pharynxwand. Die Geschwulst war frei beweglich, von rötlicher Farbe und außerordentlich weich.

Generated on 2019-10-24 12:03 GMT / http://hdl.handle.net/2027/uc1.b3252758
Public Domain in the United States, Google-digitized / http://www.hathitrust.org/access_use#pd-us-google
Digitized by Google
Original from UNIVERSITY OF CALIFORNIA

Der Tumor wurde mit Hilfe des Galvanokauters entfernt. Er wog 10 *g* und die einzelnen fingerförmigen Fortsätze maßen 37 *mm* der Länge und 12 *mm* der Breite nach.

Die genaue Untersuchung des Neoplasma wurde von Dr. Paltauf vorgenommen; die Diagnose lautete auf Lipoma arborescens, ausgehend vom submucösen Gewebe. Besonders bemerkenswert war, daß das Gewebe, von welchem die Geschwulst ihren Ursprung genommen hatte, normalerweise sehr fettarm ist.

Dieses Neoplasma bestand aus in kleinen Läppchen angeordnetem Fettgewebe und war reichlich durchsetzt von Bindegewebsfasern und Blutgefäßen. Die bedeckende Schleimhaut ist von zahlreichen dilatierten und hyperämischen Blutgefäßen völlig durchzogen, um welche viele durch die Wand ausgetretene Lymphzellen zu sehen sind, welcher Befund gerade bei dieser exquisiten Form von Polypenbildung, wo vielfältige Gelegenheit zu Stasen gegeben ist, nicht wunderbar ist. Das geschichtete Plattenepithel ist stellenweise sehr mächtig.

Die nebenstehenden Zeichnungen wurden erst angefertigt, nachdem ein Teil des Neoplasma mit dem Galvanokauter entfernt worden war; beide Zeichnungen zeigen die runde, gelbliche Oberfläche, die von der galvanokaustischen Narbe herrührt. Fig. *B* zeigt die fingerförmigen Fortsätze des Neoplasma, welche bis in den Pharynx und Larynx reichten.

Fall IX.

Koehler: Über Lipom des Kehlkopfes. Bericht von Seifert (Würzburg). (Sitzungsber. d. phys.-med. Gesellsch. zu Würzburg, 1894, pag. 320—325.)

Patient, 45 Jahre alt, hat einige Jahre vor der Operation eine Veränderung seiner Stimme bemerkt. Er suchte erst ärztliche Hilfe auf, als sich die Atmung verschlechterte. Die Untersuchung ergab einen taubeneigroßen Tumor von blaßroter Farbe, welcher die hinteren zwei Drittel des Larynxlumens einnahm. Er entsprang von der Vorderfläche der Larynxhinterwand. Er wurde mittelst galvanokaustischer Schlinge entfernt.

Die mikroskopische Untersuchung der Tumoren im Falle Golbeks und Koehlers hat Seifert beide im selben Bericht mitgeteilt:

Das mikroskopische Bild beider Tumoren war ähnlich. Die gut erhaltene Epitheldecke bestand aus Pflasterepithel, welches an gewissen Punkten tief in die Gewebe hineinreichte; an anderen Stellen hatte man den Eindruck papillenähnlicher Struktur. Bindegewebe fand sich vornehmlich nahe der Oberfläche des Tumors. Unmittelbar unter dem Epithel waren Fettzellen verstreut, weiter zum Zentrum hin sah man zahlreiche Fettläppchen, welche zum Teil aus großen Fettzellen zusammengesetzt waren und durch schmale oder breite, der Oberfläche des Tumors parallel laufende Bindegewebsstränge getrennt wurden.

Digitized by Google
Original from UNIVERSITY OF CALIFORNIA
Generated on 2019-10-24 12:03 GMT / http://hdl.handle.net/2027/uc1.b3252758
Public Domain in the United States, Google-digitized / http://www.hathitrust.org/access_use#pd-us-google

In der Umgebung der Fettläppchen und in der Bindegewebsschicht sah man eine beträchtliche zellige Infiltration.

Die Blutgefäße waren teilweise dilatiert; ihre Wand erschien beträchtlich verdickt, was besser an den Arterien als an den Venen wahrgenommen werden konnte. Auch in der Umgebung der Gefäße beobachtete man eine beträchtliche zellige Infiltration.

Fall X.

John W. Farlow: Ein Fall von polypoidem Lipom im Larynx. (New-York med. Journal, 16. November 1895, Bd. 62, pag. 610.)

Im März 1893 konsultierte der 63jährige J. W. meinen Kollegen Dr. F. W. Knowles wegen eines Polypen im Halse. Er war stets gesund gewesen. Vor ungefähr 15 Jahren bemerkte er zum erstenmal Beschwerden im Halse, und vor 2 Jahren hatte sein Hausarzt ihm ein Stück von 2 Zoll Länge mit einer geraden Schere entfernt. Wenn er seinen Kopf nach vorn und unten beugte und dabei hustete, kam eine polypoide Geschwulst zum Vorschein deren Spitze mindestens einen halben Zoll zwischen den Lippen hervorgezogen werden konnte. Als ich ihn zu sehen bekam, hielt er gerade den Tumor, in eine Falte seines Taschentuches eingewickelt, mit den Fingern der rechten Hand aus dem rechten Mundwinkel heraus. Die Geschwulst hatte einige Fortsätze und erinnerte an eine verzweigte Koralle. Sie verschloß die Larynxöffnung fast ganz und schien an der Larynxhinterwand dicht über dem rechten Aryknorpel befestigt zu sein. Wenn er den Tumor losließ, fiel er in den Pharynx zurück und ein Stück reichte zwischen den Stimmbändern bis in den subglottischen Raum und die Trachea hinab. Dieses Stück war etwas schmäler und zusammengeschnürt, wohl infolge der Tätigkeit der Stimmbänder.

Mehrere Monate lang wurde er von kurzem Atem sehr gequält, was nur natürlich ist, wenn man bedenkt, wie sehr der Larynx verlegt war.

Beim ersten Besuche des Patienten versuchte Dr. Knowles die Entfernung der Geschwulst mit einer kalten Schlinge, jedoch zwang ihn ein Versagen der Schlinge, lange gebogene Scheren zu gebrauchen, um den Draht zu befreien, und dabei entfernte er 2 große Stücke. Die Atmung des Patienten war so gebessert, daß er jedwede weitere Behandlung zurückwies, bis zum Dezember 1894, wo er wieder erschien mit der Angabe, die Geschwulst hätte entschieden an Größe zugenommen. Mit einem Galvanokauter entfernte Dr. Knowles den Rest der Geschwulst in drei Portionen. Es erwies sich, daß sie sehr tief unten im Pharynx befestigt war. Drei Monate später war keine Rezidive eingetreten. Die mikroskopische Untersuchung ergab, daß es sich um ein submucöses polypoides Lipom handelt. Dr. Farlow zeigte die in Alkohol konservierten Präparate und außerdem die Photographie in natürlicher Größe, nach den frischen Präparaten aufgenommen.

Digitized by Google
Original from UNIVERSITY OF CALIFORNIA
Generated on 2019-10-24 12:03 GMT / http://hdl.handle.net/2027/uc1.b3252758
Public Domain in the United States, Google-digitized / http://www.hathitrust.org/access_use#pd-us-google

Fall XI.

Frank W. Hinkel: Bericht über einen Fall von Fibrolipom im Larynx. (Verhandl. d. 20. Jahresversammlung d. amerikanischen laryngol. Gesellschaft, Brooklyn, New-York, 16. Mai 1898, pag. 75.)

Frau F., 55 Jahre alt, konsultierte mich am 22. März 1895. Ihren Angaben nach befand sie sich stets ausnehmend wohl. Im Winter 1883 gewahrte sie am Zungenrücken eine Art Gewächs. Sie konsultierte Dr. Roswell Park aus Buffalo, welcher einen langen, schlanken, zylindrischen Tumor entfernte. So wie ihn die Patientin in Alkohol aufbewahrt hatte, maß er etwa $1^3/_4$ Zoll in der Länge und $^1/_3$ Zoll im Durchmesser. Sie berichtete, daß er mit der Schere entfernt worden wäre, und zwar mit Leichtigkeit und ohne Mühe. Nach einigen Jahren traten die Symptome allmählich wieder auf, und zehn Jahre später, im Februar 1893, entfernte Dr. Park auf dieselbe Weise eine annähernd kugelige Masse von ungefähr $^1/_3$ Zoll Durchmesser. Im August 1894 entfernte Dr. Park wiederum einen Tumor in Gestalt und Aussehen ähnlich dem im Jahre 1893 entfernten. Die Symptome kehrten schnell wieder. Als sie mich 1895 konsultierte und auch späterhin, klagte sie weder über Schmerzen, Husten oder Auswurf. Auch bestanden keine Schlingbeschwerden. Die Sprache war normal, aber die Singstimme klang schlechter. Weder zu jener Zeit noch später bestanden andere Symptome als ein Fremdkörpergefühl im Halse.

Ihr Vater starb an „Gesichtskrebs, welcher wie ein Muttermal unter dem linken Auge begann".

Sie bot das Bild guter Gesundheit dar. Weder in der Nase noch im Nasenrachenraum war etwas abnormales zu sehen. Von dem oberen Rand der Epiglottis linkerseits hing ein gelblichweißer Tumor von schlaffem Aussehen in den linken Sinus piriformis, ruhte jedoch über der aryepiglottischen Falte und dem Aryknorpel und verdeckte sie. Bei der Sondierung fühlte er sich weich und teigig an. Die Zungenwurzel erschien etwas varicös. Schnell war der Tumor in der galvanokaustischen Schlinge gefangen. Zu meiner Überraschung konnte ich jedoch, trotzdem der Tumor so weich aussah und sich anfühlte, die Schlinge nicht herausziehen. So gebrauchte ich denn die Schlinge, um den Tumor soweit hervorzuziehen, daß man ihn erreichen konnte, und entfernte ihn dann in drei Portionen mit der gekrümmten Schere. Sie schnitt wie durch ein dickes, hartes Gewebe, ohne Schmerz oder Blutung zu erzeugen. Nach vollendeter Heilung blieb eine kleine Schwellung an der linken Hälfte der Fossa glosso-epiglottica bestehen, welche etwas auf dem linken vertikalen Epiglottisrand übergriff und sich auch bis zur vorderen Wand des Sinus piriformis erstreckte. Die Farbe dieser Teile war vollkommen normal.

Am 9. März 1898 konsultierte Frau F. mich wieder und erzählte, daß sie während des verflossenen Winters leichte Beschwerden im Halse gehabt

Digitized by Google
Original from UNIVERSITY OF CALIFORNIA
Generated on 2019-10-24 12:03 GMT / http://hdl.handle.net/2027/uc1.b3252758
Public Domain in the United States, Google-digitized / http://www.hathitrust.org/access_use#pd-us-google

hätte. Die Untersuchung entdeckte einen gelblichweißen, glatten, länglichen Tumor, welcher dem freien Rand der Epiglottis breit aufsaß und nach rechts hinunterhing, so daß es den Anschein hatte, als ob die rechte Seite der Epiglottis mit einem Turban versehen oder in sich selbst vertikal gefaltet wäre. Die linke aryepiglottische Falte war sehr verdickt und verdeckte den linken Aryknorpel und einen Teil des linken Stimmbandes, indem sie in das Lumen des Larynxeinganges hineinragte und zum Teil auch den linken Sinus piriformis anfüllte. Farbe und Beweglichkeit der Stimmbänder waren normal. Auch die Taschenbänder zeigten keine Veränderung. Die Patientin war imstande, einen kleinen Teil des Tumors an der Epiglottis in das Gesichtsfeld auf einen Teil der Zunge zu bringen, wo er sich sehr ähnlich einem Polypen ausnahm. Mit Zange und Schere wurde er schnell entfernt. Er zeigte zwei fingerförmige Fortsätze und war etwa $^3/_4$ Zoll lang. Mit einer starken Schlinge in gekrümmter Kanüle fing ich beim zweiten Eingehen die schlaff herunterhängende Laryngealfläche der linken aryepiglottischen Falte. Der Draht brach sogleich, da er sehr spröde war. Nach der Operation bot die Epiglottis ein eigentümliches Aussehen. Die ganze Fossa glossoepiglottica war beinahe bis zur Höhe der Epiglottisspitze mit einem Gewebe ausgefüllt, welches augenscheinlich dem entfernten Tumor ähnlich war. Der Effekt war, daß es aussah, als ob die Epiglottis nahe ihrer Ansatzstelle amputiert worden wäre, während sie in der Tat, von der laryngealen Fläche gesehen, von normaler Größe und Aussehen war.

Da Frau F. augenblicklich nicht unter unangenehmen Symptomen zu leiden hatte, wurde kein weiterer Versuch gemacht, die Vorwölbung an der linken aryepiglottischen Falte zu entfernen.

Fortwährende Rezidive dieses Tumors sowie sein eigentümliches und nicht zu klassifizierendes Aussehen veranlaßten mich, die vorliegenden Präparate an Dr. Jonathan Wright zur Untersuchung zu senden. Bei seiner gewohnten Liebenswürdigkeit und seinem aufmerksamen Interesse allen pathologischen Fällen gegenüber hat Dr. Wright diesen Untersuchungsstücken ein sorgfältiges Studium gewidmet und die Präparate gemacht, welche den Hauptwert seines Berichtes bilden.

Aus dem mikroskopischen Bilde hat er sofort vermutet, daß es sich bei diesem Tumor um ein Lipom des Larynx handle. Eine spätere mikroskopische Untersuchung bestätigte diese Meinung.

Hier folgt sein Bericht:

„Nr. 644. Ich erhielt von Dr. Hinkel zu verschiedenen Zeiten verschiedene Präparate, die dem Larynx, und zwar immer demselben Falle entstammen und die Tendenz zeigen, die Form langer, fingerförmiger Auswüchse anzunehmen. Das eine wurde 1883 operiert. Nachdem es 15 Jahre in Alkohol gelegen hat, mißt es 45 *mm* in der Länge und etwa 8 *mm* an der breitesten Stelle. Andere Geschwülste hatten mehr oder weniger dieselbe Gestalt. Einige

Digitized by Google
Original from UNIVERSITY OF CALIFORNIA
Generated on 2019-10-24 12:03 GMT / http://hdl.handle.net/2027/uc1.b3252758
Public Domain in the United States, Google-digitized / http://www.hathitrust.org/access_use#pd-us-google

waren wulstig, andere mehr flach. Ihre Gestalt scheint je nach der Struktur verschieden zu sein. Im folgenden gebe ich ihre mikroskopischen und hervorstechendsten Merkmale und folge dabei den Daten ihrer Herausnahme.

1883. Besteht teilweise aus Fettzellen, namentlich an den distalen Partien, während die Basis mehr fibröses Gewebe besitzt.

1893 und 1894. Diese Geschwülste sehen flacher aus und bestehen zum größten Teil aus gewelltem, elastischem Bindegewebe, doch kann man hie und da auch einige Fettzellen entdecken.

1895. Eine lange, wulstig aussehende Geschwulst zeigt starkes Überwiegen von Fettgewebe.

1898. Eine flachere Geschwulst besteht beinahe ausschließlich aus gekräuselten elastischen Fasern. An ein oder zwei umschriebenen Stellen gewahrt man rundzellige Infiltration.

Die Oberfläche aller dieser Geschwülste ist von geschichtetem Plattenepithel bedeckt.

Dieser Fall ist nicht nur in Anbetracht seiner Seltenheit von Interesse, sondern auch in Anbetracht der hartnäckigen Rezidive der Geschwulst und der allmählichen Durchwachsung der benachbarten Gewebe.

Außerdem ist eine interessante Umbildung in der Art der Geschwülste zu verfolgen, welche nach der Operation lipomatöser Tumoren wieder auftreten. Das ist in den Zeichnungen von Schnitten, die Dr. Wright angefertigt hat, gut zu sehen.

Fig. 1 stellt einen Schnitt von dem ersten Tumor dar, welcher 1895 operiert wurde. Dieser Tumor glich, wie Dr. Wright feststellte, in seiner Struktur vollkommen dem ursprünglichen Gewächs, welches Dr. Park 1883 entfernt hatte. Beide zeigen eine gut ausgeprägte lipomatöse Struktur.

Fig. 2 zeigt den rezidivierten, in diesem Jahr operierten Tumor und läßt erkennen, daß er vornehmlich fibröse Struktur besitzt.

Fall XII.

Aplaviu (Kasan): Ein Fall von Lipoma durum im Cavum pharyngo-laryngeale, operiert mittelst Pharyngotomia subhyoidea. (Archiv f. klin. Chir. 1891, Bd. 41.)

Aplaviu berichtet von einem Fall bei einem 28jährigen Mann, bei welchem zur Entfernung eines Neoplasma im Cavum pharyngo-laryngeale die Pharyngotomia subhyoidea vorgenommen wurde. Bei der digitalen Untersuchung wurde festgestellt, daß die Geschwulst an der hinteren Wand der Cartilago cricoidea befestigt, daß sie frei beweglich war und daß der Patient die Masse beliebig nach oben in den Nasenrachenraum oder in den Oesophaguseingang stoßen konnte. Die Geschwulst maß 10 *cm* in der Länge und 4·3 *cm* in der Breite.

Digitized by Google
Original from UNIVERSITY OF CALIFORNIA
Generated on 2019-10-24 12:03 GMT / http://hdl.handle.net/2027/uc1.b3252758
Public Domain in the United States, Google-digitized / http://www.hathitrust.org/access_use#pd-us-google

Die Diagnose nach der mikroskopischen Untersuchung lautete auf Lipoma durum mit recht gut ausgebildeten Blutgefäßen im Zentrum und in der Spitze der Geschwulst.

Die Geschwulst wurde vermittelst der Pharyngotomia subhyoidea entfernt. Der Autor fügt im Anschluß an den Kreuzschnitt von Malgaigne die Resektion des Zungenbeinhorns mit festen, scharfen Scheren an. Dies bewirkt eine außerordentliche Beweglichkeit des Larynx und der Aditus kann so in die Ebene der Incisionswunde gezogen werden. Eine vorher ausgeführte Tracheotomie bewirkt nicht die gleiche Beweglichkeit wie diese Technik.

Zum Schluß möchte ich Herrn Dr. Jonathan Wright meinen Dank und meine Anerkennung aussprechen für das Interesse, das er bei der mikroskopischen Untersuchung dieses Falles bewiesen hat, für sein wertvolles Urteil bei der mikroskopischen Diagnose und für die vorzüglichen Photographien der Schnitte, die unter seiner Aufsicht angefertigt wurden; ferner Herrn Dr. R. L. Thompson für seine schnelle Berichterstattung über die pathologische Diagnose und Herrn Dr. J. D. Kelley jun. für seine Federzeichnungen des Tumors nach der Natur.

Vereinsberichte.

Wiener laryngologische Gesellschaft.

Sitzung vom 3. Dezember 1909.

(Offizielles Protokoll.)

Vorsitzender: Hofrat Prof. O. Chiari.
Schriftführer: Dr. J. Braun.

1. Dr. Hutter stellt aus dem Ambulatorium des Doz. Dr. Hajek folgende Fälle vor:

Eine Patientin, die im März l. J. erschien und über zunehmende Verlegung der rechten Nase klagte. Es fand sich eine knöcherne Auftreibung in der Gegend des Nasenfortsatzes und der Fossa canina des rechten Oberkiefers sowie an der lateralen Wand des unteren Nasenganges, besonders rechterseits. Der Röntgenbefund (Dr. Robinson) wies die Verengung beider Kieferhöhlen nach. Vortr. schildert ausführlich die zur Freilegung der rechten Nase vorgenommenen Operationen, die in Resektion der prominenten rechten lateralen Nasenwand, der hyperostotischen unteren Muschel und des nach rechts stärker konvexen oberen Anteiles der Nasenscheidewand bestanden. Seither hat sich der äußere Befund bis auf eine leichte Einsenkung des Nasenrückens nicht geändert, die Rhinoscopia ant. läßt die Beseitigung der rechts bestehenden Stenose erkennen. Es handelt sich hier um Bildung diffuser Hyperostosen an beiden Oberkiefern, besonders dem rechten, und dieser Fall scheint zugehörig zu einer Gruppe von Knochenerkrankungen, bei denen es zu ähnlichen diffusen Hyperostosen an Gesichts- und Schädelknochen kommt und die man seit Virchow als „Leontiasis ossea" be-

Digitized by Google
Original from UNIVERSITY OF CALIFORNIA
Generated on 2019-10-24 12:03 GMT / http://hdl.handle.net/2027/uc1.b3252758
Public Domain in the United States, Google-digitized / http://www.hathitrust.org/access_use#pd-us-google

zeichnet hat. Neuestens wird diese mit der Ostitis deformans (Paget) auf Grund des gleichen pathologisch-anatomischen Befundes (Ostitis fibrosa) identifiziert. Auch bei dem in Rede stehenden Falle scheint es sich nach dem mikroskopischen Befunde (Demonstration der Präparate) um Ostitis fibrosa zu handeln. Schließlich wird die Symptomatologie und Ätiologie ähnlicher Fälle aus der Literatur erörtert. (Erscheint ausführlich.)

Dr. Kahler hat auf dem 16. Internationalen medizinischen Kongreß in Budapest über einen ganz ähnlichen Fall berichtet. Der histologische Befund ergab spongiösen Knochen, jedoch ohne Anhaltspunkt für Ostitis fibrosa (siehe unter den Originalen dieser Nummer).

Doz. Dr. M. Hajek hat einen ähnlichen Fall vor wenigen Jahren gesehen. Die Erkrankung betraf eine junge Dame, welche angeblich an der rechten Gesichtshälfte ein Trauma erlitten hat. Es bildete sich eine starke Verdickung des aufsteigenden Fortsatzes des Oberkiefers sowie auch eine starke knöcherne Hypoplasie der unteren Muschel aus. Die mikroskopischen Präparate sollen in einer der nächsten Sitzungen vorgelegt werden.

Prof. Dr. Réthi: Nur in einem der von mir beobachteten einschlägigen Fälle, der ein etwa 18jähriges Mädchen betraf, bei dem die Nase vollständig verstopft war, wurde von den Angehörigen Fall auf die Nase im Kindesalter als Ursache angegeben. In keinem der anderen Fälle konnte ein Trauma eruiert werden, und da auch von anderen Autoren ein derartiges ätiologisches Moment zumeist von der Hand gewiesen wird, so kann sich Redner nicht entschließen, in diesem einen seiner Fälle im Trauma die Ursache der Erkrankung zu erblicken. Der operative Eingriff geschah in diesem, wie auch in allen anderen Fällen von Réthi per vias naturales mittelst Meißel und Säge und führte vollen Erfolg herbei.

Prof. Dr. Réthi fragt, welche Bewandtnis es mit der von der Operation her datierten Einsenkung des Nasenrückens hat und ob der Vortr. sie von dem am Septum vorgenommenen operativen Eingriff abzuleiten geneigt ist.

Dr. Hutter (Schlußwort): Die Senkung des Nasenrückens in diesem Falle ist zweifellos die Folge der Resektion des oberen konvexen Knorpelteiles des Septums. Leider war eine genügende Durchgängigkeit der rechten Nase nicht anders herzustellen. Es ist dies wieder ein Fingerzeig dafür, daß wir mit der Entfernung der oberen Septumpartien sehr sparsam sein müssen.

2. Dr. Hutter stellt einen Patienten vor, dessen vor mehreren Monaten operierte **Zahncyste** die Kieferhöhle vollkommen ausgefüllt und deren Wandung in allen drei Richtungen vorgewölbt hatte, am harten Gaumen, entsprechend der Fossa canina und nasalwärts. Letztere Vorwölbung bot einen ganz bemerkenswerten klinischen Befund: der rechte untere Nasengang war von einem knöchernen länglichen Wulst eingenommen, der die hypertrophische untere Muschel medialwärts überragte und dieselbe sowohl gegen das Septum als auch nach oben drängte, dadurch gleichzeitig den mittleren Nasengang einengend. Alle Teile waren von gelbgrünem Eiter umspült, der aus dem mittleren Nasengange stammte. Wenn hiernach auch die Wahrscheinlichkeit einer komplizierten Kieferhöhleneiterung vorlag, so war es jedenfalls klar, daß der Knochenwulst einer Ektasie der lateralen und unteren Nasenwand durch die Cyste entsprach. Bei der Operation zeigte sich, daß die Zyste, nach deren Eröffnung eine große Menge seröser Flüssigkeit abfloß, mit ihrer papier-

Digitized by Google
Original from UNIVERSITY OF CALIFORNIA
Generated on 2019-10-24 12:03 GMT / http://hdl.handle.net/2027/uc1.b3252758
Public Domain in the United States, Google-digitized / http://www.hathitrust.org/access_use#pd-us-google

dünnen Knochenwand allseitig den Wandungen der Kieferhöhle dicht anlag, so daß letztere eigentlich zu einem Spalt komprimiert war. Nach Entleerung des serösen Inhaltes und Entfernung eines Teiles der membranösen und knöchernen Cystenwand präsentierte sich der von letzterer nach oben gedrängte basale Teil der Kieferhöhlenschleimhaut als schwappende Membran, nach deren unabsichtlicher Eröffnung sich die Mucosa zum großen Teile als verdickt und polypoid degeneriert erwies und in dieser Ausdehnung ebenfalls entfernt wurde. Hierauf wurde die gegen die Nasenhöhle zu vorgewölbte Knochenwand der Cyste reseziert und eine breite Kommunikation gegen den unteren Nasengang hergestellt. Derzeit besteht facial noch eine kleine Fistel, die demnächst durch Plastik geschlossen werden soll. Rhinoskopisch sieht man auch jetzt noch den Hochstand der unteren Muschel, darunter die große Öffnung in die Kieferhöhle, am harten Gaumen läßt sich die Vorwölbung konstatieren. In diesem Falle war die Herstellung einer Kommunikation mit der Nase sozusagen von selbst gegeben; nicht so bei einer vor vier Wochen operierten Cyste, welche

3. Dr. Hutter als den Fall zeigt, wo keinerlei durch die Rhinoskopie erkennbare Beziehung zur Nasenhöhle bestand. Es fand sich nur eine fluktuierende Vorwölbung der fazialen Wand des rechten Oberkiefers sowie leichte circumscripte Vorwölbung mit scheinbarer Knochenresorption im vordersten Anteile der hier furchenartigen Gaumenwölbung. Bei der Operation zeigte sich nach Excision der vorderen Cystenwand, daß die Cyste hauptsächlich den medialen Teil des Proc. alveolaris aushöhlte und mit einem inneren oberen Zwickel an den Boden des rechten Vestibulum nasi knapp angrenzte. Dieser Stelle entsprechend, ließ sich leicht eine ziemlich große Kommunikation zwischen beiden Räumen herstellen, die durch Abtragung des vorspringenden Randes des Apert. pyriformis erweitert wurde, worauf die Höhle tamponiert, der Gazestreifen zur Nase herausgeleitet und die Wangenschleimhaut vollständig vernäht wurde. Gegenwärtig läßt sich die Öffnung im vordersten Teile des Nasenbodens leicht sehen und sondieren. Diese Art der Cystenbehandlung, bestehend in breiter Excision der Vorderwand, Öffnung gegen die Nase und vollständigem Verschluß der facialen Schleimhaut, scheint auch für jene Fälle empfehlenswert, in denen es nicht zur Vorwölbung oder Usur der Nasenwand gekommen ist, da sich auf diese Weise die Nachbehandlung wesentlich erleichtert. Diese Methode wurde übrigens bereits vor Jahren von Jaques empfohlen und auch Doz. Hajek hat sie in mehreren Fällen erfolgreich angewandt.

4. Dr. Menzel stellt zunächst einen Fall vor, in dem höchstwahrscheinlich eine **Nebenschilddrüse im Kehlkopfe** besteht. Es handelt sich um eine 32jährige Frau, welche seit etwa einem Jahre an dysphagischen Beschwerden leidet. Sie bringt die Speisen nicht anstandslos hinunter, sie bleiben etwa in der Gegend des Ringknorpels stecken. Außerdem leidet Pat. an einer Struma parench. cyst., welche bereits seit ihrer Kindheit besteht und in letzter Zeit stark gewachsen sein soll. Bei der ersten Untersuchung war der Halsumfang über der größten Circumferenz und der Vertebra prom. gemessen 42 *cm*. Bei der laryngoskopischen Untersuchung zeigte sich eine diffuse, blasse, reaktionslose ödematöse Schwellung beider Aryknorpel und Aryfalten, welche schon dämals eine ausgesprochene Asymmetrie zeigte, indem die Schwellung an der hinteren Fläche des linken Aryknorpels am stärksten war und eine Größe von weit über Daumendicke erreichte.

Digitized by Google
Original from UNIVERSITY OF CALIFORNIA
Generated on 2019-10-24 12:03 GMT / http://hdl.handle.net/2027/uc1.b3252758
Public Domain in the United States, Google-digitized / http://www.hathitrust.org/access_use#pd-us-google

Vortr. dachte zunächst daran, daß es sich hier um ein allerdings etwas eigentümlich angeordnetes Stauungsödem des Larynx handle, herorgerufen durch den Strumadruck, ähnlich wie dies von dem Vortr. im Jahre 1907 im „Archiv f. Laryngol." publiziert wurde.

Dr. Menzel verordnete zunächst einige Zeit hindurch Jodsalbe. Schon nach 14 Tagen sah man, daß das Ödem der Aryknorpel und Aryfalten geschwunden sei und daß an der hinteren Fläche des linken Aryknorpels ein über taubeneigroßer, breit aufsitzender Tumor sich befand, welcher sich nach vorne und lateralwärts durch eine Furche, wenn auch unscharf, von der übrigen Umgebung abgrenzte. Die Gestalt des Tumors war kugelig, die Oberfläche glatt und zeigte zwei wenig hervortretende höckerige Prominenzen. Die Schleimhaut blaß. Durch Sondierung der Geschwulst konnte man sich überzeugen, daß die bedeckende Schleimhaut vollkommen verschieblich über den Tumor hinwegzieht und daß die Konsistenz eine weiche sei.

14 Tage darauf begann Pat. Thyreoidintabletten zu nehmen. Nach kurzer Zeit ging der Halsumfang auf 41 und dann auf 40 *cm* zurück und die Geschwulst im Larynx wurde ebenfalls kleiner, etwa haselnußgroß. Es schwanden die Höcker, die Begrenzungsfurchen traten deutlicher hervor und die Geschwulst wurde manchmal unsichtbar, indem sie in dem obersten Teil des Oesophagus sich versteckte, was früher nicht stattgefunden hatte.

Vortr. hat in diesem Falle an ein Lipom, eine submucös gelegene Cyste und an ein Struma aberrans denken müssen.

Aber die Umstände, daß die Geschwulst auf Jod und Thyreoidintabletten deutlich an Größe abnahm, daß das vorher bestandene Ödem schwand und die nicht ganz ebene Oberfläche glatt wurde, sprechen mit großer Wahrscheinlichkeit für die Annahme, daß es sich in dem vorgestellten Falle um eine Nebenschilddrüse handelt. Vortr. behält sich vor, die Geschwulst zu exstirpieren und dann über die histologische Untersuchung zu berichten. Nach der in Heymanns „Handbuch der Laryngologie" vorfindlichen Literatur waren bis 1898 nur drei Fälle von Struma aberrans im Larynx bekannt.

Doz. Dr. Emil Glas meint, daß die Abtragung dieses Geschwülstchens, falls es sich wirklich um einen solchen Tumor handeln sollte, nicht indiziert sei, da 1. die Schwellung ohnehin auf Jodbehandlung zurückgegangen sein soll, 2. dieselbe der Pat., wie sie eben angab, sehr geringe Beschwerden verursacht und endlich 3. die Exstirpation dieser Geschwulst sicherlich große Schwierigkeiten bereiten dürfte. Es könnte, falls in der Tiefe ein Zusammenhang vorhanden wäre, die Lösung auf Schwierigkeiten stoßen, eventuell sekundäre Perichondritis eintreten, besonders nach operativem Eingreifen mit der galvanokaustischen Schlinge, weswegen Glas zu diesem Eingriffe nicht raten möchte.

Prof. Dr. Réthi: In diesem Falle, so wie er sich jetzt präsentiert, liegt keine Indikation für einen operativen Eingriff vor. Abgesehen von mannigfachen technischen Schwierigkeiten einer Operation in diesem Falle, sind, insbesondere wenn es sich hier um ein Struma handelt, unangenehme Komplikationen, namentlich Blutungen und Perichondritis, zu befürchten. Der Vortr. hat hier eine wesentliche Verkleinerung auf eine medikamentöse Behandlung hin konstatiert; sollte sich die Geschwulst später wieder vergrößern und auf eine neuerliche interne Behandlung nicht zurückgehen, so wäre dann allerdings

Digitized by Google
Original from UNIVERSITY OF CALIFORNIA
Generated on 2019-10-24 12:03 GMT / http://hdl.handle.net/2027/uc1.b3252758
Public Domain in the United States, Google-digitized / http://www.hathitrust.org/access_use#pd-us-google

die Vornahme einer Operation zu erwägen; aber so, wie der Fall jetzt liegt, soll von einem operativen Eingriff abgesehen werden.

Dr. Kahler schlägt eine Probepunktion vor, das Aussehen des Tumors spricht doch dafür, daß es sich um eine Cyste handelt.

Dr. Weil: Wenn der Tumor von Taubeneigröße auf den jetzigen Umfang zurückgegangen ist, liegt vorläufig wohl keine Nötigung zur operativen Entfernung desselben vor. Sollte dies aber später doch notwendig werden, dann würde ich die Pharyngotomia lateralis für das sicherste halten; jedenfalls ist sie weniger gefährlich als ein endolaryngealer Eingriff.

Hofrat Prof. Dr. Chiari fragt an, ob der Tumor wirklich ganz isoliert nur auf dem Aryknorpel aufsitzt und nicht vielleicht als Struma retropharyngealis aufzufassen ist. Ferner glaubt er auch, daß bei Operation dieses Tumors an starke Blutung oder an spätere Entzündung des thyreoidealen Gewebes zu denken ist, welche ja bei Operation intralaryngealer oder intratrachealer Strumen schon beobachtet wurde.

Dr. Menzel (Schlußwort): Wenn Dr. Glas von Verwachsungen des Tumors mit der Umgebung als Operationshindernis spricht, so scheint er überhört zu haben, daß ich ausdrücklich die Beweglichkeit (zeitweiliges Verschwinden in den Oesophagus hinein) und die Verschieblichkeit des Tumors, welche ich durch Sondenuntersuchung feststellte, hervorgehoben habe. Da ich ferner beabsichtige, mit der kalten Schlinge den Tumor zu entfernen, ist auch die von Dr. Glas befürchtete starke Reaktion nicht zu erwarten. Auf die Bemerkungen von Prof. Réthi und Dr. Weil, ob denn die Entfernung des Tumors indiziert sei, muß ich antworten, daß dem allerdings so sei, denn erstens hat die Pat. noch, wenn auch geringere, dysphagische Beschwerden, welche bewirken, daß die festen Speisen nicht anstandslos in den Oesophagus gleiten, sondern in Ringknorpelhöhle stecken bleiben. Zweitens schwinden nicht selten durch Jod und Thyreoidintabletten erzielte Erfolge einige Zeit dem Aussetzen der Therapie und drittens besteht die Möglichkeit, daß der Tumor in kurzer Zeit größere Dimensionen annimmt und daß er dann jedenfalls schwerer entfernt werden könnte als jetzt. Auf die Bemerkungen des Herrn Hofrates Prof. Chiari erlaube ich mir zu bemerken, daß ich die Pat. oesophagoskopierte und daß diese Untersuchung die Abwesenheit von Veränderungen im Sinus pyriformis und im Oesophagus selbst ergeben hat. Ferner wäre, wie mir scheint, eine operative Blutung in diesem Falle nicht von so unangenehmen Folgen begleitet wie in einzelnen der publizierten Fälle, weil hier die Blutung nicht in die Trachea und in die Lunge, sondern in den Oesophagus hinein erfolgen würde, da ja der besprochene Tumor nicht wie die von Hofrat Chiari erwähnten Fälle endolaryngeal bzw. endotracheal, sondern extralaryngeal gelegen ist. Was endlich die Ansicht Dr. Kahlers anlangt, daß vielleicht eine Cyste vorliege, so habe ich ja bei Besprechung des Falles gesagt, daß die Differentialdiagnose zwischen Cyste, Lipom und Struma erstens durch die im Anfange leicht höckerige Oberfläche und zweitens durch die beträchtliche Verkleinerung der Geschwulst auf Jod und Thyreoidintabletten zugunsten der Annahme einer Struma aberrans entschieden werden muß.

5. Ferner demonstriert Dr. Menzel einen Fall von **chronischem Pemphigus** ausschließlich der Mundschleimhaut, den er ebenfalls in seinem Kassenambulatorium zu beobachten Gelegenheit hatte.

Digitized by Google
Original from UNIVERSITY OF CALIFORNIA
Generated on 2019-10-24 12:03 GMT / http://hdl.handle.net/2027/uc1.b3252758
Public Domain in the United States, Google-digitized / http://www.hathitrust.org/access_use#pd-us-google

Es handelt sich um eine 40jährige, schlecht genährte Pat., welche seit etwa einem Jahre an dieser Affektion leidet und seit dem Beginne derselben in Beobachtung steht. Es treten bei ihr in Intervallen von etwa 3—4 Wochen immer je 2—3 Efflorescenzen auf der Schleimhaut des Vestibulum oris (Ober- und Unterlippe), des Proc. alv., des Unterkiefers sowie der Zungenspitze und des weichen Gaumens auf, welche nach einer Bestanddauer von 14 Tagen bis drei Wochen unter Zurücklassung einer deutlich sichtbaren, wenn auch zarten Narbe wieder heilen.

Die einzelne Efflorescenz offenbart sich gewöhnlich schon etwa 8 bis 14 Tage früher durch stechende Schmerzen an der Stelle ihres zukünftigen Sitzes, ohne daß makroskopisch etwas an dieser Stelle zu sehen wäre, dann rötet sich dieselbe und auf dem geröteten und geschwollenen Grunde entsteht eine kleine, im Verlaufe von etwa drei Tagen zur vollen Höhe (nämlich bis etwa Linsengröße) sich entwickelnde weiße Auflagerung. Diese Auflagerung entsteht offenbar durch eine in die oberflächlichsten Schleimhautschichten erfolgte croupöse Exsudation, welche sich allmählich wieder abstößt.

In dem Maße, als sich der croupöse Belag abstößt, zeigt sich ein kreisrunder, vertiefter Substanzverlust, welcher schließlich — wie oben erwähnt — nach etwa 14 Tagen bis drei Wochen unter Zurücklassung einer Narbe heilt. Blasen wurden trotz sorgfältigster Beobachtung nie wahrgenommen.

Gegenwärtig zeigt Pat. zwei seit über 14 Tagen bestehende linsengroße, scharf begrenzte, mit weißer Auflagerung versehene Substanzverluste, und zwar einen an der linken Seite der Unterlippe und einen an der Zungenspitze, welche beide auf gerötetem und geschwollenem Grunde sich befinden. Vortr. hat Pat. so genau beobachtet, daß er sagen kann, es hat in diesem Falle nie Blasen gegeben. Es wird vielleicht zu wenig betont, daß es doch auch einen gewissen Prozentsatz von Pemphigusfällen gibt, in denen es nie zur Blasenbildung kommt, die immer nur unter dem Bilde von mit Exsudatmembranen bedeckten Efflorescenzen verlaufen, ähnlich wie dies in mehreren Fällen zu beobachten war, die Vortr. in seiner im Jahre 1899 in der „Monatsschrift für Ohrenheilkunde“ publizierten Arbeit über den Schleimhautpemphigus zitierte.

Doz. Dr. Glas: Die beiden hier demonstrierten Efflorescenzen haben gar nichts für Pemphigus Charakteristisches, erinnern vielmehr an jene rezidivierenden Ulcerationen, wie man sie an der Wangen- und Mundschleimhaut nicht gerade selten sieht und welche den rezidivierenden Aphthenformen nahestehen. Glas frägt daher den Vortr., ob er nur immer solche Erosionen zu sehen Gelegenheit gehabt hat oder ob er jemals Blasen an der Haut oder Schleimhaut wahrnehmen konnte, welche ihm seine Diagnose berechtigt erscheinen ließen.

Doz. Dr. Hajek: Ich kann aus den vorliegenden Veränderungen der Mundschleimhaut keine sichere Diagnose stellen. Ich vermag Pemphigus nicht zu leugnen, kann ihn aber auch nicht behaupten. Nur eine längere Beobachtung wird in diesem Falle bestimmten Aufschluß geben.

Hofrat Prof. Dr. Chiari hält die Diagnose Pemphigus nicht für sicher, wenigstens nicht nach den jetzigen Erscheinungen.

Dr. Menzel (Schlußwort): Ich muß schon sagen, daß mich die Bemerkungen von Dr. Glas befremden, wenn er behauptet, daß es sich hier um einen Fall von Aphthen handeln könne. Ich erlaube mir, ihm zu eröffnen, daß man bekanntlich einen Pemphigus nur in den allerseltensten Fällen aus einer einmaligen Untersuchung erkennen kann. Das wichtigste Moment in der

Digitized by Google
Original from UNIVERSITY OF CALIFORNIA
Generated on 2019-10-24 12:03 GMT / http://hdl.handle.net/2027/uc1.b3252758
Public Domain in the United States, Google-digitized / http://www.hathitrust.org/access_use#pd-us-google

Diagnose des Pemphigus liegt in der exquisiten Chronizität des Prozesses und kann nur aus längerer Beobachtung des Falles geschöpft werden. Eine Schleimhautaffektion, die in ganz gleichförmiger Weise, wie ich es bei Besprechung des Falles auseinandergesetzt habe, ein Jahr hindurch verläuft, kann meines Erachtens nur Pemphigus sein. Außerdem sind — und das erlaube ich mir auf die Bemerkungen von Doz. Hajek zu erwidern — die Einzeleffloreszenzen und der Verlauf bei den Aphthen toto coelo verschieden von den hier geschilderten Verhältnissen, indem ja Aphthen gewöhnlich unter Fieber und starken Allgemeinerscheinungen zur Eruption der bekannten größeren Gruppen von zahlreichen, oft miteinander konfluierenden und dann landkartenförmig gestalteten Bläschen führen, wobei auch gewöhnlich Foetor ex ore und entzündliche Veränderungen an größeren Partien der Mundschleimhaut, namentlich Schwellung des Zahnfleisches bestehen. Ferner heilen die Aphthen nie unter Zurücklassung von Narben wie die Efflorescenzen in unserem Falle, sondern verschwinden spurlos. Bezüglich des Einwandes, daß zur Diagnose des Pemphigus auch die Beobachtung von Blasen gehört, weise ich auf eine Reihe von in der Literatur publizierten Fällen hin, in denen trotz mehrjähriger Beobachtung keine Blasen beobachtet wurden (Mandelstamm, Killian, Heryng, Pluder, Bosworth u. a., siehe Monatsschr. f. Ohrenheilk. Nr. 4, 1899; Menzel: Zur Kenntnis des Schleimhautpemphigus). — Herrn Hofr. Chiari erlaube ich mir zu erwidern, daß mich die sorgfältigste, ein Jahr währende Beobachtung des Falles gelehrt hat, den Fall, so atypisch vielleicht die Einzeleffloreszenz scheinen mag, denn doch als Pemphigus zu deuten.

Zur tatsächlichen Berichtigung melden sich Doz. Glas: Da diese Efflorescenzen gar nichts für Pemphigus Charakteristisches zeigen, habe ich Vortr. gefragt, ob er jemals auf den Schleimhäuten eine Blase zu sehen bekam, was die Diagnose hätte stützen können. Da Vortr. dies verneint, muß ich dabei bleiben, in diesen beiden Ulcerationen keinen Pemphigus zu sehen, da sie absolut nicht Pathognomonisches zeigen. Ich selbst habe einige Fälle von isoliertem Schleimhautpemphigus hier vorzustellen Gelegenheit gehabt, bei denen jedoch das Decollement, Blutungen in der Umgebung der Efflorescenz, feine Narbenbildungen, Aufschießen neuer schlapper Blasen etc. zur Beobachtung kamen, welcher Symptomenkomplex trotz Fehlen von Hauterscheinungen zur Diagnose von Pemphigus mucosae berechtigte.

Doz. D. Hajek hat Pemphigus nicht negiert, sondern die Diagnose mangels charakteristischer Veränderungen offen gelassen.

6. Dr. Adalbert Heindl stellt eine **geheilte Tuberkulose des Kehlkopfes** vor. Pat. kam vor drei Jahren mit Ulcera beider Stimmbänder, besonders des rechten, und Perichondritis des rechten Aryknorpels sowie mit einem Ulcus des freien Randes der Epiglottis in Behandlung. Das Ulcus an der Epiglottis wurde teilweise galvanokaustisch behandelt; doch die Infiltrate und die Ulcera der Stimmbänder heilten erst auf energische Behandlung mit Sonnenlicht, welche der Pat. sehr fleißig und mit einem Hohlspiegel selbst durchführte. Gegenwärtig ist alles glatt narbig verheilt. Pat. ist Schulleiter und spricht 32 Stunden in der Woche.

7. Doz. Dr. Emil Glas: Demonstration **zweier großer Zahncysten,** die den größten Teil der Kieferhöhle verdrängt hatten. Radikaloperation nach Luc-Caldwell. Heilung. Der erste Fall betrifft eine 40jährige Frau, die mit einer Geschwulst im Gebiete der Fossa

Digitized by Google
Original from UNIVERSITY OF CALIFORNIA
Generated on 2019-10-24 12:03 GMT / http://hdl.handle.net/2027/uc1.b3252758
Public Domain in the United States, Google-digitized / http://www.hathitrust.org/access_use#pd-us-google

canina und einer Zahnfistel in Beobachtung kam. Punktion der Kieferhöhle negativ. Bei der Punktion fließt kein Wasser fistelwärts ab, was für eine Nichtkommunikation der beiden Räume spricht. Die Röntgenaufnahme bestätigt die Diagnose einer großen, antrumwärts vorgedrungenen Zahncyste. Operation nach Luc. Die Kieferhöhle ist auf etwa zwei Drittel von der Cyste eingenommen. Da die Operation zweizeitig gemacht wurde, wurde die temporäre Conchotomia anterior gemacht, während Anlegung des Loches der vordere Muschelanteil mittelst Freerschem Elevatorium septal abgehalten, dann (ohne Naht) einfach rücktamponiert. Anheilung erfolgte prompt. Derzeit ist Pat. völlig geheilt, die hie und da ausgeführten Probespülungen ergeben klare Spülflüssigkeit. (Demonstration des Röntgenbildes.)

8. Weiters demonstriert Dr. Glas einen zweiten Fall einer vereiterten großen Zahncyste bei einem 36jährigen Mann, welcher mit einer starken Schwellung im Gebiete der Fossa canina zur Beobachtung kam. Da er die Angabe machte, erst wenige Wochen die Schwellung zu beobachten, über starke Eiterabsonderung in der Nase klagte und die Punktion der rechten Kieferhöhle stark positiv war, wurde die Diagnose auf **Sinusitis maxillaris** gestellt und dem Pat. nach einigen effektlosen Punktionen die Radikaloperation angeraten, welche vor drei Wochen unter Schleich-Adrenalin-Anästhesie ausgeführt wurde. Bei der Autopsie zeigte sich, daß die Eiterung in einer großen Zahncyste zu finden war, welche den größten Teil der Kieferhöhle besetzt hielt und im Gebiete des Ostium maxillare mit der Kieferhöhlenwand verwachsen war. Dort war es auch zur Perforation gekommen und diesem Umstande war es zu verdanken, daß die Punktion stinkenden Eiter ergab. Die Nadel drang in diesem Falle durch den Processus maxillaris conchae inferioris in die Cystenwand ein und entleerte durch das natürliche Ostium der Kieferhöhle den Eiter der Zahncyste. Der kleine restierende hintere Antrumwinkel war eiterfrei. Lucsche Radikaloperation. Heilung.

9. Ferner demonstriert Glas einen interessanten Fall von **Kieferhöhleneiterung,** welche sich im Anschlusse an eine Zahncaries entwickelt hatte und zur Nekrose und Perforation im Gebiete der medialen Wand und zur orbitalen sowie infraorbitalen Fistelbildung geführt hatte. Radikaloperation. Heilung. Der 15jährige Knabe bekam im Anschlusse an Zahnschmerzen eine Schwellung der rechten Wange, zu der sich dann Eiterausfluß aus der rechten Nase hinzugesellte. Später Fistelbildung unter dem inneren Augenwinkel. Pat. wurde von Herrn Doz. Lauber an Vortr. gewiesen, welcher nach Punktion der rechten Kieferhöhle (stark fötider Eiter) und nach Sondierung der Fistel (nekrotischer Knochen) zur Radikaloperation riet, die in Chloroformäthernarkose ausgeführt wurde. Hierbei wurden ein Defekt im Gebiete der Caninawand, ein ebensolcher im Gebiete des Hiatus sowie eine Perforation orbitalwärts konstatiert, durch welche orbitales Fett vordrang. Gründliche Exkochleation. Tamponade. Die Heilung ging flott vor sich und schon nach zwei Wochen war es zum Verschlusse der Fistel gekommen. Derzeit ergibt die Spülung völlig reine Spülflüssigkeit. Pat. verläßt geheilt das Spital.

Dr. Weil: Die Natur dieser Fälle muß doch einmal klargelegt werden. Ein Mensch mit gesunder Kieferhöhle erkrankte infolge von Zahncaries an Osteoperiostitis des Oberkiefers, welche beliebige Ausdehnung annehmen und an beliebig vielen Stellen zu periostalen Abscessen, Nekrose und Perforation

Digitized by Google
Original from UNIVERSITY OF CALIFORNIA
Generated on 2019-10-24 12:03 GMT / http://hdl.handle.net/2027/uc1.b3252758
Public Domain in the United States, Google-digitized / http://www.hathitrust.org/access_use#pd-us-google

führen kann, aber nicht nur nach außen gegen die Mundhöhle und Wange, sondern auch nach innen gegen die Kieferhöhle zu. Die Perforation und Eiterung erfolgt also nicht, wie es Dr. Glas in dem neulich vorgestellten Falle anzunehmen scheint, von innen heraus, sondern von außen nach innen. Aber auch, wenn es nicht zur Abscebildung kommt, muß ja die Innenseite auf den Knochenprozeß ebenso reagieren wie die Ausenseite: die Wange zeigt Entzündung und Ödem, die Mucosa des Antrum ihrer Natur entsprechend entzündliche Schwellung und Sekretion — als sekundären Prozeß. Eine andere Auffassung wäre nur dann statthaft, wenn irgendwie bewiesen wäre, daß die Kieferhöhle schon früher erkrankt gewesen war. Für die Therapie ergibt sich aus dieser Darlegung, daß die Auskratzung der Mucosa als überflüssig bezeichnet werden muß. Dr. Weil hält es für viel rationeller, nur die Sequester zu extrahieren und die Schleimhaut zu schonen; eine solche Eiterung heilt dann bei konservativer Behandlung nach Wochen und Monaten wie ein anderes primäres Empyem und die Schleimhautveränderungen gehen dabei so rasch zurück, wie sie entstanden sind.

Doz. Dr. M. Hajek: Trotz wiederholter Diskussion will Herr Dozent Dr. Glas nicht den Begriff der Antritis perforans umgrenzen. Es gibt hier keine Konzessionen, denn Antritis perforans heißt: primäre Erkrankung der Kieferhöhlenschleimhaut und sekundäres Ergriffensein der Knochenwand. Bei der vorliegenden Periostitis ist es mehr als wahrscheinlich, d. h. nahezu sicher, daß die auftretende Periostitis einerseits zu Knochennekrose, andrerseits zur Eiterung der Schleimhaut geführt hat.

Ferner frägt Hajek an, warum Dr. Glas bei der Kiefercystenoperation die untere Muschel temporär reseziert hat. Entweder war für die Anlegung einer Kommunikation mit der Nasenhöhle genügend Raum vorhanden, dann war die Resektion überflüssig, oder es war nicht genug Raum vorhanden, dann hat die wieder angeheilte Muschel ein Hindernis gebildet.

Doz. Dr. Roth, welcher sich den Anschauungen der beiden Vorredner, Dr. Weil und Doz. Dr. Hajek, vollkommen anschließt, warnt davor, alle jene Fälle, bei welchen eine von einer Wurzelcaries verursachte Periostitis mit Nekrose des Oberkieferknochens und Empyem der Oberkieferhöhle vorliegt, als Antritis exulcerans atque abscedens zu bezeichnen, es wird dadurch eine große Verwirrung in die Pathogenese und in die Nomenklatur dieser Fälle hineingetragen, welche ja schon so weit geht, daß man einen Fall von Wurzelcaries mit nachfolgender Periostitis und Ostitis des Oberkiefers als „idiopathische Osteomyelitis“ des Oberkiefers bezeichnen zu müssen glaubte. Der vom Kollegen Glas vorgestellte Fall läßt sich viel ungezwungener in der Weise erklären, daß infolge von Wurzelcaries Periostitis des Alveolarfortsatzes und durch Weiterschreiten des Prozesses auch des Körpers des Oberkiefers mit Nekrotisierung der betroffenen Knochenpartien und ebenso sekundär durch dieselbe Ursache auch das Antrumempyem entstanden ist, als die unerwiesene Behauptung aufzustellen, das Empyem sei das Primäre gewesen und die Nekrotisierung des Knochens dann sekundär durch Weiterschreiten des Prozesses von der Highmorshöhle auf den Knochen entstanden.

Dr. O. Hirsch: Ich erlaube mir zu bemerken, daß bei dem einen Falle, bei welchem der Herr Doz. Dr. Glas die Diagnose auf Kiefercyste stellte, differentialdiagnostisch auch Periostitis des Oberkiefers in Betracht käme. Da der Pat. angibt, daß die Schwellung der Wange innerhalb drei Wochen unter heftigen Schmerzen auftrat, und da sein Gebiß vollständig cariös ist, ist der

Generated on 2019-10-24 12:03 GMT / http://hdl.handle.net/2027/uc1.b3252758
Public Domain in the United States, Google-digitized / http://www.hathitrust.org/access_use#pd-us-google
Digitized by Google
Original from UNIVERSITY OF CALIFORNIA

Gedanke eines periostitischen Abscesses an der vorderen und facialen Fläche des Oberkiefers naheliegend. Es ist bekannt, daß sich solche Abscesse, insbesondere wenn sie von den Schneidezähnen ausgehen, auch auf den Nasenboden erstrecken und daselbst Vorwölbungen machen können. Die histologische Untersuchung der Cystenwand kann in solchen Fällen oft Aufklärung bringen, weshalb ich mir die Anfrage gestatte, ob diese Untersuchung gemacht worden ist.

Doz. Dr. Glas: Was den Einwand von Doz. Dr. Hajek anbelangt, so ist meine Auffassung die, daß es sich bei dem dritten der demonstrierten Fälle um eine im Anschlusse an die Zahnerkrankung aufgetretene Periostitis der Fossa canina-Wand gehandelt habe, die sekundär zur Antritis maxillaris geführt hat, welche letztere orbital- und nasalwärts perforiert ist. Mir scheint für diesen Infektionsmodus der Umstand zu sprechen, daß diese nekrotischen Herde multipel aufgetreten sind und voneinander durch entzündungsfreie Felder getrennt waren. Warum sollte übrigens eine perforierende Antritis maxillaris so merkwürdig sein, während andere Empyeme doch wohl auch nicht selten zur sekundären Periostitis und Perforation führen? Im übrigen erscheint mir die Differenz in diesen beiden Auffassungen, die immer wieder — so oft ein Fall mit Perforationsbildung zur Vorstellung kommt — diskutiert wird, nicht von einschneidender Bedeutung, da es sich nur um die Frage, primär oder sekundär, handelt, welche Frage in diesem Stadium der Erkrankung mit absoluter Gewißheit nicht beantwortet werden kann. Tatsache ist es jedoch, daß in diesem Falle neben den Periostitiden ein fötid eitriges dentales Empyem mit Polypen- und Granulationsbildungen vorhanden war. Was die zweite Anfrage des Herrn Doz. Hajek anbelangt, so wurde des Umstandes der temporären Resektion nur deswegen Erwähnung getan, um zu zeigen, daß eine so angeschnittene Muschel durch bloße Antamponade tadellos wieder anheilen kann. In diesem Falle wurde die Operation zweizeitig gemacht und darum — um ein entsprechend großes Loch anlegen zu können — die Muschel (temporär) reseziert. Was Dr. Hirschs Anfrage betrifft, so sei gesagt, daß die genauere Mitteilung des zweiten Cystenpatienten dahin lautet, daß er schon mehrere Jahre hie und da stärkere Anschwellungen im Gebiete der rechten Wange wahrzunehmen Gelegenheit hatte, welche jedenfalls später durch sekundäre Infektion des Cysteninhaltes akuter in Erscheinung getreten sind. Die histologische Untersuchung hat die klare Autopsiediagnose bestätigt.

10. Dr. Marschik stellt vor:

Eine 30jährige Krankenpflegerin, deren Krankheitsgeschichte einen wertvollen Beitrag zur **Technik der radikalen extranasalen Siebbeinoperation** liefert. Der Fall bildet den Repräsentanten einer Gruppe von bereits vier Beobachtungen. Die Pat., welche seit zwei Jahren an beiderseitiger Nebenhöhleneiterung leidet, war schon vor einem Jahre linkerseits behandelt worden, zuerst konservativ, dann radikal, i. e. mit Eröffnung des hinteren Siebbeins und des Keilbeins. Da die Beschwerden und die Polypenbildung nicht sistierten, wurde im Juli d. J. das linke Siebbein von außen eröffnet. Das vordere Siebbein und die Stirnhöhle fanden sich gesund, nur das hintere Siebbein und die Keilbeinhöhle waren mit Polypen erfüllt. Radikale Ausräumung. Die Röntgenaufnahme zeigte damals ein weniger lufthaltiges Siebbein links. Als die anfängliche Besserung aber nicht standhielt und die Kopfschmerzen in früherer Intensität wiederkehrten, wurde Pat. behufs

Digitized by Google
Original from UNIVERSITY OF CALIFORNIA
Generated on 2019-10-24 12:03 GMT / http://hdl.handle.net/2027/uc1.b3252758
Public Domain in the United States, Google-digitized / http://www.hathitrust.org/access_use#pd-us-google

Neurektomie wieder aufgenommen. Da die Röntgenaufnahme unveränderten Befund zeigte, mußte postoperative Neuralgie angenommen werden. Bei der neuerlichen Eröffnung zeigte sich nun die seinerzeit normal gefundene Stirnhöhle als erkrankt, insoferne als die untere Partie ödematöse Schleimhaut zeigte und die Höhle mit dünnflüssigem trüben Sekret erfüllt war; die Öffnung nach unten war fast vollständig durch Narbengewebe an Stelle des resezierten Processus frontalis verschlossen. Es blieb nun nichts anderes übrig, als durch regelrechte Radikaloperation der Stirnhöhle nach Killian die Obliteration derselben anzustreben. Die Operation verlief normal und die Pat. ist jetzt von ihren Beschwerden linkerseits befreit.

Denselben Befund boten, wie gesagt, noch drei weitere Fälle, und diese Beobachtung zeigt daher, daß das erwähnte Resultat nach Radikaloperation des Siebbeins recht häufig einzutreten pflegt und daher in allen derartigen Fällen zu erwarten ist. Nach Resektion des Processus frontalis mit dem Ductus nasofrontalis und Eröffnung der Stirnhöhle kommt es zur Bildung von Granulationsgewebe an der natürlich wund bleibenden Stelle der inneren Nase, welches sich später in Narbengewebe umwandelt und zur Kontraktur der ganzen Partie führt. Wie ist nun diesem Folgezustand vorzubeugen? Es gibt da folgende Auswege: Entweder kehrt man bezüglich der Radikaloperation des Siebbeins ohne Eröffnung der Stirnhöhle zur älteren Jansenschen Operation zurück, i. e. Eröffnung des Siebbeins durch die Lamina papyracea. Will man die Stirnhöhle untersuchen, so muß man von oben trepanieren, so daß also der Ductus nasofrontalis möglichst intakt bleibt. Oder man schließt an jede Eröffnung der Stirnhöhle mit Resektion des Ductus nasofrontalis, gleichgültig, ob sie krank ist oder nicht, die Radikatoperation behufs Verödung der Höhle an. Oder endlich man trachtet, durch entsprechende plastische Eingriffe den Defekt an der Innenseite primär zu decken und so die Bildung von Granulationsgewebe und weiterhin von Narbengewebe zu verhindern.

Die vorgestellte Pat. ist nun auf der anderen Seite noch nicht extranasal operiert. Da der Röntgenbefund normal, auch die Ausspülung der Stirnhöhle negativ ist, dürfte es hier zu einem ähnlichen Verlauf kommen wie links, wenn wir nicht gewitzigt wären und das Siebbein nicht radikal operieren würden, ohne eine der erwähnten Maßnahmen zu treffen.

Doz. Dr. M. Hajek: Ich möchte doch nicht ohneweiters zugeben, daß bei isolierter Erkrankung des Siebbeinlabyrinths die gesunde Stirnhöhle auch radikal operiert werden müsse. Die bei Ausräumung der Siebbeinzellen nötigen Eingriffe der Entfernung des aufsteigenden Fortsatzes des Oberkiefers, hohe Resektion der mittleren Muschel, Ausräumung der vorderen Siebbeinzellen bezwecken ja auch hauptsächlich die Offenhaltung des Ductus nasofrontalis. Wenn letzterer zu rasch zugranuliert, dann wird auch die Heilung bei gleichzeitig radikal operierter Stirnhöhle nicht erfolgen. Wird aber eine ausgiebige Drainage angewendet und das Zugranulieren verhindert, dann wird auch das Siebbeinlabyrinth ohne gleichzeitige Operation der Stirnhöhle ausheilen. Redner verweist auf drei von ihm operierte Fälle von isolierter Siebbeinerkrankung.

Dr. Marschik (Schlußwort): Auch wir trachten bei jedem Falle von extranasaler Operation, die Gegend des Ductus durch Einlegen von möglichst dicken Drains offen zu halten, und zwar bleiben die Drains gewöhnlich 4—5 Tage, bei der vorgestellten Pat. wurde das Drain nach der Sekundäroperation 8 Tage belassen. Mit Hajek möchten auch wir eine sorgfältige

Digitized by Google
Original from UNIVERSITY OF CALIFORNIA
Generated on 2019-10-24 12:03 GMT / http://hdl.handle.net/2027/uc1.b3252758
Public Domain in the United States, Google-digitized / http://www.hathitrust.org/access_use#pd-us-google

und längere Nachbehandlung mit Lapisierung stärkerer Granulationswucherungen empfehlen. Indes ist trotzdem die Möglichkeit eines dem vorgestellten Falle analogen Folgezustandes nicht auszuschließen, solange bei Resektion des Ductus nasofrontalis der untere Stirnhöhlenabschluß per secundam heilen muß.

11. Ferner demonstriert Dr. Marschik einen Fall von **Sklerom der Nase und des Rachens,** das mit einer Nebenhöhlenerkrankung kompliziert ist. Die 31jährige Pat. war in Lemberg schon seit vier Jahren öfters exkochleiert worden und in letzter Zeit an die Klinik Hochenegg aufgenommen worden, weil sich ein Absceß über der linken Augenbraue gebildet hatte. Dieser wurde inzidiert und die Pat. am 9. November 1909 behufs endonasaler Nachbehandlung auf die Klinik Chiari transferiert.

Der Status praesens war: Granulierende Wunde 2 *cm* ober der linken Augenbraue, aus der sich bei Druck Eiter entleert. Flache Anschwellung der ganzen linken Stirngegend. Ein Granulationspfropf wächst aus dem linken inneren Augenwinkel. Rhinoskopisch war die rechte Nase nach oben durch Narbenmembranen, die linke durch einen höckerigen ulcerierten Tumor abgeschlossen. Typisches hypertrophisches und schrumpfendes Sklerom des Nasenrachenraumes, des weichen Gaumens und der Rachenhinterwand. Bei der Excision des Granulationspfropfes im inneren Augenwinkel kam man ohne Widerstand in die Nase. (Histologischer Befund wird nachgetragen.) Eitrige Sekretion aus der linken Nase. Probepunktion links positiv. Der Röntgenbefund ergab Verdunklung sämtlicher Nebenhöhlen links. Graviditas mens. V.

Da konstante, mehr minder heftige Kopfschmerzen links bestanden, ferner der Granulationspfropf sich täglich vergrößerte und den Bulbus gefährdete, endlich begründeter Verdacht des Eindringens von Sklerom in die Nebenhöhlen vorlag, schritt man zur Radikaloperation (Hofrat Chiari). Dabei fand sich Perforation der vorderen Stirnhöhlenwand, entsprechend der Incisionswunde, der Knochen der Umrandung allenthalben morsch, weshalb keine Killiansche Spange gebildet werden konnte. Die Stirnhöhle gleichwie alle übrigen Nebenhöhlen schwer eitrig entzündet, die Schleimhaut hochgradig polypös degeneriert, das Sklerom im Begriffe, in die Höhlen einzudringen, die Eingangspforten allenthalben vom Sklerom infiltriert und substituiert. Insbesondere wurden untere Teile des Siebbeins vom Sklerom ausgefüllt; dieses bildete einen nußgroßen kompakten Körper und ragte auch in die Kieferhöhle. In einer Sitzung wurden sämtliche Nebenhöhlen der linken Seite radikal operiert. Am Siebbeindach zeigte sich ein erbsengroßer, glattrandiger Defekt, in dem die pulsierende, gerötete Dura bloßlag.

Die Wunde wurde auch nach außen drainiert, der Verlauf war normal, nach Entfernung des Tampons schwanden auch die leichten meningitischen Symptome des ersten postoperativen Tages. Man sieht durch die äußere Wunde die breit eröffnete und granulierende Keilbeinhöhle.

12. Dr. Marschik demonstriert das Präparat eines **Tumors des Keilbeins,** sogenannten Cylindroms, bei einer 47jährigen Frau aus Rußland, die seit vier Wochen total erblindet ist. Der Augenspiegelbefund ergab beiderseitige Opticusatrophie. Rhinoskopisch sah man beiderseits vom hintersten obersten Septumende eine harte, von geröteter Schleimhaut überkleidete Vorwölbung. Nach Resektion der mittleren Muschel und Anreißen der rechten inneren Siebbeinwand traten sofort Schmerzen im Auge, Ödem und

Digitized by Google
Original from UNIVERSITY OF CALIFORNIA
Generated on 2019-10-24 12:03 GMT / http://hdl.handle.net/2027/uc1.b3252758
Public Domain in the United States, Google-digitized / http://www.hathitrust.org/access_use#pd-us-google

Emphysem auf. Bei Sondierung der Keilbeinhöhle kam man auf eine erbsengroße Öffnung, der Keilbeinöffnung ungefähr entsprechend, mit membranösen Rändern. Genauere Untersuchung ergab nun einen Defekt der vorderen Keilbeinwand, die nur von Schleimhaut gebildet war und nach weiterer Eröffnung in der Höhle einen anscheinend von der Vorderwand oder Unterwand ausgehenden, beweglichen, grauweißen, höckerigen Tumor, dessen Untersuchung eben Cylindrom zeigte. Auch die hintere Wand der ungewöhnlich tiefen Keilbeinhöhle bot der Sonde nicht knöchernen Widerstand, sondern nur den einer gespannten Membran (Defekt der Hinterwand). Die Röntgenbilder (Doz. Schüller) erklärten nun den klinischen Befund (Demonstration). Es findet sich totale Destruktion des Keilbeinkörpers, insbesondere der Sella. Das Radiogramm zeigte aber auch einen interessanten Nebenbefund, der das Ödem des Auges trotz vorsichtiger Eröffnung des Siebbeins erklärte, nämlich einen Defekt der Nebenhöhlen, so auch des Siebbeins: mit Mühe läßt sich eine winzige Kieferhöhle links entdecken, ferner auffallende dicke Schädelwände, wie sie etwa der Leontiasis ossea eigen sind. Die Pat. hat das Spital bereits wieder verlassen, da sie die Radikaloperation verweigerte, die auch wenig Chancen geboten hätte.

13. Dr. Braun demonstriert einen Fall von **Pemphigus der Mundschleimhaut** (aus der Ambulanz des Doz. Dr. Hajek). Der 57jährige Fuhrwerker hat seit vier Wochen Schmerzen beim Schlucken und sehr erschwerte Nahrungsaufnahme. An Ober- und Unterlippe konfluierende Excoriationen, der Grund mit membranösen Auflagerungen bedeckt, nach deren Entfernung es leicht zu Blutungen kommt; der Rand wird von nekrotischen eingerollten Epithelfetzen gebildet. Ähnliche Erosionen an Zungenspitze und -Unterfläche, am harten und weichen Gaumen, daselbst mehr isoliert stehend, trockenrissig, ohne Auflagerung, bei Berührung schmerzhaft und blutend. An Alveolarfortsatz und Wangenschleimhaut sind die Herde von größerer Ausdehnung, mit Exsudatmembranen bedeckt und außerordentlich schmerzhaft. Die Berührung der schmerzhaften Stellen löst zuweilen reflektorisch tonisch-klonische Krampfanfälle der gesamten Rumpf- und Extremitätenmuskulatur mit Bewußtseinstrübung und stertöröser Atmung aus (Kopftrauma 1905, Morbus sacer?). Pat. stand mit einer ähnlichen Mundaffektion im Frühjahr 1909 bei uns kurze Zeit in Beobachtung und lag hierauf durch vier Wochen im Elisabeth-Spitale. Diagnose: Stomatitis aphthosa.

Die Diagnose Pemphigus gewinnt an Sicherheit durch den Verlauf. Unter der Beobachtung des Ref. traten neue Efflorescenzen an Lippe und Wange in Form von schlaffen, bald nach der Entstehung platzenden Blasen auf, die sich durch Maceration und Abstoßung der Epitheldecke in die oben beschriebenen Erosionen umwandelten. Vor vier Tagen kam es zur Bildung einer konjunktivalen Efflorescenz. Die Körperdecke war bisher frei. Die erschwerte Nahrungsaufnahme und die unausgesetzten Schmerzen haben hier in wenigen Wochen einen schwer kachektischen Zustand hervorgebracht, der nur eine infauste Prognose zuläßt, die sonst im allgemeinen beim Pemphigus nicht mehr so ungünstig zu stellen wäre, wie früher von Kaposi-Hebra angenommen worden ist.

Digitized by Google
Original from UNIVERSITY OF CALIFORNIA
Generated on 2019-10-24 12:03 GMT / http://hdl.handle.net/2027/uc1.b3252758
Public Domain in the United States, Google-digitized / http://www.hathitrust.org/access_use#pd-us-google

Bücherbesprechungen.

Der Hirnabsceß. Von H. Oppenheim und R. Cassirer. Hölder, Wien 1909. 2. Aufl.

Die allein 36 Seiten umfassende Literaturübersicht zeigt, welche Bedeutung der Hirnabsceß in der letzten Zeit gewonnen hat und wie sehr die ausführliche und erschöpfende Monographie der beiden Autoren zu begrüßen ist, namentlich da die Frage der Therapie derzeit entschieden eine Änderung erfahren hat; darauf wollen wir noch zurückkommen. Aus dem Abschnitt Ätiologie ist hervorzuheben, daß nach den neuesten Statistiken der otitische Absceß das Hauptkontingent zu der Erkrankung stellt, ein geringeres der traumatische und der metastatische. Auch dem rhinogenen, besser gesagt dem von den Nebenhöhlen der Nase ausgehenden antrogenen Absceß, ist die richtige Würdigung zuteil geworden: Während frühere Autoren, wie Bergmann, ihn fast ganz vernachlässigen zu können glaubten, wird er hier bei jedem Abschnitt, wenn auch anhangsweise, separat besprochen. Bezüglich der Frage des sogenannten idiopathischen Abscesses kommen die Autoren, wie zu erwarten war, zu dem Ergebnis, daß alle diesbezüglichen Publikationen unzutreffend oder doch höchst zweifelhaft sind, wenn auch die Möglichkeit der Entstehung eines solchen nicht von der Hand zu weisen ist. Es wird hierbei auf gewisse Beobachtungen Strümpells und Martius' hingewiesen, die bei Meningitis cerebrospinalis epidemica Abscesse im Gehirn fanden, für die jede andere Ursache fehlte, so daß man annehmen muß, die Erreger hatten sich gleichzeitig in den Meningen und im Gehirn angesiedelt. Was die Pathogenese anbelangt, so entsteht der Hirnabsceß am häufigsten in der Nachbarschaft des erkrankten Knochens, was namentlich für den otitischen Absceß gilt, als direkte Kontakteiterung, wenn bei dem Trauma nicht eine Verletzung des Hirns selbst erzeugt wurde. Aber auch auf dem Wege der den Knochen durchdringenden Lymphgefäße und Venen kann bei intaktem Knochen die Infektion erfolgen. Auf einen anderen Infektionsmodus haben die Autoren besonders aufmerksam gemacht, der sogar nach ihrer Ansicht der weitaus häufigere sein dürfte: Die Mikroorganismen gelangen durch rückläufige Embolie aus den thrombosierten Schädelvenen ins Gehirn, da die Kopfvenen klappenlos sind und der Blutstrom, wie durch verschiedene Untersuchungen und Beobachtungen nachgewiesen ist, auch eine Umkehrung erfahren kann. Der Sitz des Abscesses ist in erster Linie von dem Grundleiden abhängig. Die traumatischen Abscesse liegen demnach meist an der Gehirnkonvexität, die otitischen im Schläfelappen und im Kleinhirn. Die otitischen Abscesse entwickeln sich immer in der dem erkrankten Ohr entsprechenden Hemisphäre. Ausnahmen von dieser Regel sind, wie auch bei den rhinogenen Abscessen, ganz vereinzelt. Die otitischen Erkrankungen im Bereiche der mittleren Schädelgrube erzeugen Abscesse des Schläfelappens, die der hinteren Kleinhirnabscesse. Die traumatischen und otitischen Abscesse sind meistens solitär, ebenso die rhinogenen, die metastatischen dagegen meist multipel. Männer erkranken ungefähr zwei- bis dreimal so häufig wie Frauen. Eingehend wird die Absceßbildung besprochen. Das Ergebnis der Autoren ist: Die Abscedierung erfolgt zunächst direkt, auf dem Wege der Encephalitis purulenta, in Analogie mit anderen eitrigen Entzündungen; dem Stadium der Eiterung geht ein solches der Erweichung nicht voraus, wohl aber spielen encephalomalacische Prozesse im weiteren Verlaufe eine große, immer aber sekundär bleibende Rolle. Den Hauptteil des Werkes bilden natürlich Symptomatologie

Generated on 2019-10-24 12:03 GMT / http://hdl.handle.net/2027/uc1.b3252758
Public Domain in the United States, Google-digitized / http://www.hathitrust.org/access_use#pd-us-google
Digitized by Google
Original from UNIVERSITY OF CALIFORNIA

und Diagnose, und es ist namentlich die eingehende Behandlung der letzteren mit Rücksicht auf die manchmal fast unüberwindlichen Schwierigkeiten von besonderem Wert. Unter den Allgemeinsymptomen ist es namentlich das Fieber, das besonderes differentialdiagnostisches Interesse beansprucht. Wenn auch im allgemeinen üblich ist, für den Hirnabsceß normales oder subnormales Verhalten der Temperatur als charakteristisches Symptom gegenüber anderen intrakraniellen Erkrankungen hinzustellen, so ist doch Temperatursteigerung, namentlich im Anfangs- und Terminalstadium, oft genug beobachtet worden, wenngleich das Fieber nie so hoch wie bei der Meningitis, der Sinusthrombose oder dem Extraduralabsceß steigt. Die wichtigsten Allgemeinsymptome sind aber die Pulsverlangsamung und die Stauungspapille, beide wohl sehr häufig, aber nicht immer vorhanden. Besonders letztere, die sich bis zur Neuritis optica entwickeln kann, wird häufiger beim Hirntumor gefunden. Doch mehren sich die positiven Angaben diesbezüglich, je jünger die Literatur ist. Es scheint, daß die Veränderungen des Augenhintergrundes etwas häufiger dann auftreten, wenn neben dem Absceß, wie so häufig, noch eine andere intrakranielle Komplikation vorhanden ist; sie können auch erst nach Entleerung des Abscesses auftreten. Häufiger als beim Tumor beschränkt sich die Sehnervenaffektion auf eine Seite.

Bezüglich der Lokalsymptome ist die Erfahrung hervorzuheben, daß sie sehr oft gefehlt haben. Ja, es kann der Absceß überhaupt symptomlos verlaufen. Die Herdsymptome bestehen entweder in Lähmungen oder in Zuckungen, bei den Eiterherden des linken Stirnlappens und Schläfelappens kommen häufig Sprachstörungen verschiedenster Art hinzu, bei den Abscessen des Hinterhauptlappens Sehstörungen, meist Hemianopsie, wenn sie auch bei Schläfeabscessen beobachtet werden, wohl dadurch entstanden, daß die das tiefe Mark des Lobus temporalis durchschneidende optische Leitungsbahn durch Druck, Ödem oder Erweichung geschädigt wird. Für die Kleinhirnabscesse kommen dann cerebellare Ataxie, Schwindel, Erbrechen, auch Nystagmus als ziemlich regelmäßige Symptome in Betracht. Häufig wird Hinterhauptschmerz und Nackensteifigkeit beobachtet.

Ein eigenes Kapitel widmen die Verfasser der Symptomatologie, wie sie sich durch Berücksichtigung des Verlaufes und der Ätiologie darstellt. Dem Verlaufe nach unterscheidet man derzeit vier Stadien, die sich durch ihre Symptomatologie entsprechend unterscheiden: das Initial-, das Latenz-, das manifeste und das Terminalstadium. Das Latenzstadium dauert gewöhnlich ein bis drei Monate, kann sich aber auch bis 20 Jahre und darüber ausdehnen. Je nach ihrer Ätiologie erscheinen die Abscesse unter verschiedenem Bilde. Während die traumatischen Abscesse bald nach dem Trauma mit den ersten Zeichen des Hirnleidens sich bemerkbar machen (die sogenannten traumatischen Spätabscesse bilden eine besondere Gruppe), dauert bei den otitischen und rhinogenen Abscessen das Leiden schon längere Zeit und maskiert oft die Hirnerkrankung. Hier sind die sogenannten „chronischen" Abscesse viel seltener; meist scheint der otitische Absceß bald nach den Erscheinungen des Initialstadiums in das manifeste zu treten. Die metastatischen Abscesse kennzeichnen sich hinwiederum durch akuten, manchmal geradezu apoplektiformen Beginn, Bevorzugung der motorischen Region und multiples Auftreten.

Der Ausgang des Hirnabscesses ist fast immer der Tod, eine Erfahrung, die auf die chirurgische Therapie des Abscesses den größten Einfluß gehabt hat. Die durch Verkalkung, Resorption oder Durchbruch nach außen be-

Digitized by Google
Original from UNIVERSITY OF CALIFORNIA
Generated on 2019-10-24 12:03 GMT / http://hdl.handle.net/2027/uc1.b3252758
Public Domain in the United States, Google-digitized / http://www.hathitrust.org/access_use#pd-us-google

dingten Spontanheilungen sind außerordentlich selten und die Berichte darüber meist nicht einwandfrei, da an dem geheilten Pat. natürlich der pathologisch-anatomische Befund fehlt.

Für die Diagnose des Hirnabscesses ist nach Oppenheim-Cassirer die Ätiologie das Fundament: jene darf nicht gestellt werden, wenn sich nicht die Infektionsquelle nachweisen läßt, von der die Hirneiterung ihren Ursprung herleitet. Der zweite Hauptfaktor ist naturgemäß die Symptomatologie. Hierbei betonen die Verfasser nochmals, daß der Hirnabsceß symptomlos verlaufen kann und daß er nicht ganz so selten ein völlig unerkennbares Leiden darstellt, über das erst die Autopsie Aufschluß gibt. Differentialdiagnostisch sind beim traumatischen Absceß besonders die Konvexitätsmeningitis, die traumatische Apoplexie (auch als traumatische Spätapoplexie Bellingers erst nach Wochen zur Entwicklung kommend), die chronische Pachymeningitis und Meningoencephalitis, endlich Tumor cerebri und Tuberkulose des Felsenbeines in Betracht zu ziehen; die neuere Forschung hat gelehrt, daß Kopfverletzungen auch eine nichteitrige Form der Encephalitis, die sogenannte Encephalitis acuta haemorrhagica, hervorrufen können. Viel schwieriger ist die Diagnose des otitischen Abscesses, da schon die Ohreiterungen Symptomenkomplexe erzeugen können, die sich mit gewissen Symptomen der Hirn- respektive Kleinhirnerkrankung decken und die nach Behandlung des erkrankten Ohres auch wieder schwinden. Dieser letztere Umstand sowie daß bei der unkomplizierten Otitis media es bei diesen Allgemeinerscheinungen bleibt, es nie zu Hirnherdsymptomen kommt, sowie daß sie vorwiegend bei jugendlichen Individuen auftreten, ist differentialdiagnostisch verwertbar. Eine wichtige Komplikation der Mittelohreiterung ist der Extraduralabsceß. Er kann auch unter Hirndruckerscheinungen einhergehen, doch werden Stauungspapille und Herdsymptome selten beobachtet. Die häufigste Komplikation, die Sinusthrombose, ist vom Hirnabsceß durch hohe Temperatur, raschen Puls und pyämische Erscheinungen und Jugularisaffektion meist leicht zu unterscheiden, kann aber auch ganz anders oder geradezu symptomlos verlaufen; die Stauungspapille und Neuritis optica kommt hier noch etwas häufiger als beim Hirnabsceß vor.

Die Unterscheidung des Abscesses von der Meningitis bietet unter allen intrakraniellen Komplikationen die größten Schwierigkeiten. Die Autoren leiten dieses Kapitel mit dem Satze ein: Es ist in einzelnen Fällen unmöglich, die otitische Meningitis von dem Hirnabsceß zu unterscheiden; bei der Kombination von beiden entzieht sich sehr oft der eine dieser beiden Zustände der Diagnose gänzlich. Speziell zwischen tuberkulöser Meningitis und Hirnabsceß sind öfters Verwechslungen vorgekommen. Sehr wichtig ist in diesen Fällen die Lumbalpunktion. Ist die tuberkulöse Meningitis mit Solitärtuberkeln des Hirns kombiniert, kann die Diagnose durch stärkere Hervorhebung konstanter Herdsymptome noch mehr erschwert werden, während die bei tuberkulöser Meningitis auftretenden Herdsymptome sich sonst durch Inkonstanz auszeichnen. Für die Differentialdiagnose Hirnabsceß und Meningitis stellen Oppenheim-Cassirer eine ganze Tabelle der einzelnen Symptome auf, nach welcher die Diagnose in typischen Fällen und bei diffuser eitriger Meningitis nicht so schwer wäre. Doch ist hier nicht die lokalisierte und die seröse Meningitis inbegriffen. Beide Krankheitsformen erfahren eingehende Behandlung. Die lokalisierte Meningitis, auch unter Subduralabsceß und anderen Namen laufend, zeigt häufig sehr ausgeprägte und konstante Herdsymptome. Diverse sehr instruktive Fälle illustrieren die eigentümliche Stellung dieses Krankheitsbildes, welches durch-

Digitized by Google
Original from UNIVERSITY OF CALIFORNIA
Generated on 2019-10-24 12:03 GMT / http://hdl.handle.net/2027/uc1.b3252758
Public Domain in the United States, Google-digitized / http://www.hathitrust.org/access_use#pd-us-google

aus nicht prognostisch ungünstig zu sein scheint und erst in neuerer Zeit genauer beobachtet wurde. Die meiste Beachtung verdienen aber Beobachtungen der letzten Jahre über Heilungen von diffuser eitriger Meningitis, so daß Heine im Anschluß an die Einteilung Lexers eine umschriebene, eine akut fortschreitende und eine diffuse Meningitis zu unterscheiden sucht und an der Unheilbarkeit der dritten Gruppe festhalten will. Gleichfalls sehr interessant sind die Beobachtungen über die Meningitis serosa, die naturgemäß auch als Hydrocephalus internus acutus auftreten kann. Auch sie ist therapeutischen Eingriffen sehr wohl zugänglich und kann ausheilen, wenn auch oft erst nach längerer Zeit. Bei ihr sind die auch sonst bei Meningitis erscheinenden und daher nach Oppenheim besonderer diagnostischer Bedeutung entbehrenden Augenhintergrundveränderungen besonders konstant, ferner das Fehlen ausgesprochener Herdsymptome von noch größerer Bedeutung als bei der diffusen eitrigen Meningitis.

Das Lumbalpunktat enstcheidet im allgemeinen bei starker Trübung, zelligem und bakteriellem Inhalt für diffuse eitrige Meningitis, bei klarer Beschaffenheit und erhöhtem Druck für Meningitis serosa, bei normalem Befund für unkomplizierten Hirnabsceß. Doch kann das Punktat auch bei ausgebreiteter allgemeiner Meningitis klar sein, wenn die Kommunikation zwischen den Subarachnoidealräumen des Gehirns und Rückenmarks aufgehoben ist. Weit bedeutungsvoller sind aber Beobachtungen der letzten Zeit, die uns lehren, daß das Punktat bei Fehlen von diffuser eitriger Meningitis Zellen und Bakterien enthalten kann, daß also das Eindringen von pathogenen Mikroorganismen in den Subarachnoidealraum nicht unbedingt eine diffuse Meningitis zur Folge haben muß.

Der Neisserschen Hirnpunktion stehen die Autoren noch ziemlich skeptisch gegenüber, wenn sie ihr auch eine gewisse Zukunft nicht absprechen.

Für Encephalitis acuta non purulenta werden einige Fälle angeführt, die zeigen, daß auch diese das Symptomenbild eines Hirnabscesses vorzutäuschen vermag. Auch die differentialdiagnostische Bedeutung der Hysterie wird durch einige lehrreiche Fälle erläutert.

Eingangs des Kapitels „Prognose und Therapie“ steht der Satz: Der Hirnabsceß ist fast immer ein tödliches Leiden, wenn er sich selbst überlassen bleibt. Die vereinzelten seltenen Beobachtungen von Resorption, Verkalkung und spontanem Durchbruch kommen gar nicht in Betracht, besonders wenn man berücksichtigt, daß namentlich bei den letzteren nur ganz vereinzelt der Nachweis erbracht ist, daß es sich um Hirnabsceß und nicht nur um extrakranielle Eiterung mit Hirnerscheinungen gehandelt hat. Mit der Gegenüberstellung dieser absolut infausten Prognose gegen die sich fast täglich mehrenden Fortschritte der chirurgischen Therapie, allerdings erst eine Errungenschaft der letzten 20—25 Jahre, ist der Standpunkt der Autoren in der Frage der Therapie schon gegeben, er ist radikal und chirurgisch.

Eine große Bedeutung messen die Verfasser der Prophylaxe bei und die Beobachtungen von Martius und Körner scheinen dies zu bekräftigen: ersterer meint, das seltene Vorkommen des traumatischen Hirnabscesses beim Militär auf die Fortschritte der modernen Wundbehandlung beziehen zu können. Körner stellt eine entschiedene Abnahme der letalen Folgeerkrankungen nach Ohreiterungen fest. Die Prophylaxe, id est Behandlung des verursachenden Leidens, ist namentlich für die otitischen und rhinogenen Abscesse von hervorragender diagnostischer Bedeutung, da jene Erkrankung auch ohne intra-

Digitized by Google
Original from UNIVERSITY OF CALIFORNIA
Generated on 2019-10-24 12:03 GMT / http://hdl.handle.net/2027/uc1.b3252758
Public Domain in the United States, Google-digitized / http://www.hathitrust.org/access_use#pd-us-google

kranielle Komplikationen derartige Symptome machen können. Aus der Statistik der traumatischen Abscesse hat Oppenheim 77 Fälle von operierten Abscessen zusammengestellt, davon 56 Heilungen, teilweise jahrelang beobachtet. Trotz ihres radikalen Standpunktes warnen aber die Autoren vor leichtfertiger Trepanation ohne sichere oder gut begründete Diagnose, besonders wenn eine Neurose vorliegen könnte. Reicher noch ist das Material der otitischen Abscesse, von denen Heimann über 519 Operationen mit 193 Heilungen, Oppenheim seit 1901 282 Operationen mit 183 Heilungen verzeichnet, und zwar bei den Temporallappenabscessen 70% Heilung, bei den ungünstigeren Kleinhirnabscessen 45%. Am ungünstigsten sind die metastatischen Eiterherde, wegen der Art und Weise ihrer Entstehung und wegen ihrer Multiplizität, sie bilden nur ausnahmsweise ein Objekt der Therapie, welche gleichwohl nach den spärlichen Berichten nicht ganz aussichtslos zu sein scheint. Interessant ist die starke Heilungstendenz der eröffneten Abscesse, von denen manchmal wenige Wochen nach der Operation kaum mehr die Stelle des Abscesses zu erkennen war. Von einschneidender Bedeutung für die weitere Entwicklung der Therapie sind die Fälle, in denen Heilung sozusagen noch in zwölfter Stunde gelang, als der Pat. schon stundenlang im Koma lag, bei bereits eingetretenem Durchbruch in die Ventrikel oder circumskripter, ja auch bei diffuser Meningitis, so daß man sagen kann, beim Hirnabceß kommt der Operateur nie zu spät. Im allgemeinen wird festgestellt, daß allmählich diejenigen Stimmen das Übergewicht gewonnen haben, die, wie das zuerst Murri in voller Schärfe getan hat, mehr zu einem aktiven Vorgehen raten und die zuwartende Behandlung verwerfen, natürlich mit entsprechender Indikationsstellung, wobei besonders an die Meningitis serosa und die Encephalitis zu denken ist, beides Erkrankungen, die spontan ausheilen können. Aus den operationstechnischen Bemerkungen wäre hervorzuheben, daß man im allgemeinen auch bei der Operation nach Möglichkeit den Weg einschlage, den die Eiterung genommen hat, und wie dies diverse Beobachtungen befürworten, etappenweise vorgehe und immer erst den Erfolg der einzelnen Operation, Aufmeißelung des Ohres, Trepanation, Incision der Dura abwarte. Nicht unwichtig ist die von mancher Seite erhobene Forderung, da starke Erschütterungen des Schädels schädlich sind und eventuell den Durchbruch bewirken können, vom Meißeln überhaupt abzustehen und sich der Fräsen, Kreissägen etc. zu bedienen.

Marschik.

Die Krankheiten der Nase und des Nasenrachens mit besonderer Berücksichtigung der rhinologischen Propädeutik. Von Karl Zarniko (Hamburg). Dritte, neu bearbeitete Auflage. Verlag von S. Karger, Berlin 1910.

Vier Jahre nach der 2. Auflage des Zarnikoschen Buches ist jetzt die 3. Auflage erschienen, ein genügender Beweis für seinen Wert und die Anerkennung, die es bei den Interessenten gefunden hat. In der Tat verrät es auf jeder Seite den Meister der Darstellung und ein ungewöhnliches pädagogisches Talent. Wenn man sich vorstellen könnte, daß es auch heute noch Ärzte gäbe, welche die rhinologische Diagnostik und Therapeutik ohne praktischen Unterricht sich aneignen wollten, man könnte ihnen getrost dieses Buch in die Hand geben und ihnen kein besseres empfehlen. Aber auch solche, die sich, wie es jetzt allgemein üblich, in Kursen ihre Ausbildung holen, lernen meist dort nicht alles, was sie für die spätere Praxis brauchen, und stehen nicht auf der Höhe einer wissenschaftlichen Orientiertheit. Diese Mängel können sie durch

Digitized by Google
Original from UNIVERSITY OF CALIFORNIA
Generated on 2019-10-24 12:03 GMT / http://hdl.handle.net/2027/uc1.b3252758
Public Domain in the United States, Google-digitized / http://www.hathitrust.org/access_use#pd-us-google

ein gründliches Studium des Zarnikoschen Werkes beseitigen, das „Veraltetes und Unbrauchbares ausgemerzt“ und Neues und Bedeutungsvolles hinzugefügt hat, so die Kapitel: Über die Bedeutung der Rachenmandel und Fremdkörper und Konkremente der Nebenhöhlen. Dem Register sind die Namen der Autoren eingefügt worden mit Angabe der Seite, auf der sie zitiert sind — eine praktische Anordnung; aber warum kein besonderes Autorenregister? Und weshalb bleibt Zarniko immer noch bei der Paragraphierung des Textes, der doch ohnedies so übersichtlich und klar disponiert ist? Mein Auge wenigstens stören die Zahlen am Rande.

Das sind natürlich rein äußerliche Dinge, über die man verschiedener Meinung sein kann; inhaltlich steht das Buch durchaus und in jeder Beziehung auf der Höhe. Wie selten einer beherrscht Zarniko die Literatur, aus der er, den Weizen von der Spreu sondernd, Wertvolles und Brauchbares herbeizieht, und seine eigenen Erfahrungen, die den sorgsamen, gewissenhaften und geschickten Arzt verraten und die ihm sozusagen das Buch in die Hand diktierten, geben diesem ein wohltuendes subjektives Gepräge. Darum ist es auch nicht bloß für den rhinologischen Anfänger ein wertvoller Wegweiser und Ratgeber, sondern auch der Spezialist wird es mit Vergnügen lesen und die Meinung des Verfassers über diese und jene Frage mit Interesse entgegennehmen.

Alles in allem ein Buch, zu dem man dem Verfasser und der rhinologischen Literatur nur Glück wünschen kann. A. Rosenberg.

Pathologie und Therapie der entzündlichen Erkrankungen der Nebenhöhlen der Nase. Von Dr. M. Hajek, Privatdozent an der k. k. Universität Wien. Mit 150 Abbildungen, größtenteils nach eigenen Originalen, und 2 Tafeln in Lichtdruck. Dritte vermehrte Auflage. Leipzig und Wien 1909.

Schon der Umstand, daß in verhältnismäßig kurzer Zeit die dritte Auflage erscheint, zeigt von der Beliebtheit dieses Werkes. Es ist in allen seinen Teilen bedeutend erweitert und von 361 Seiten auf 443 vergrößert worden und wurden 47 neue Abbildungen eingefügt. Von der neueren Literatur ist natürlich nicht alles angeführt oder kritisiert, da ja Hajek hauptsächlich seine eigenen Erfahrungen auf diesem Gebiete zur Darstellung bringen will.

Von den Erkrankungen der Kieferhöhle sind die Eiterungen dentalen Ursprunges bedeutend ausführlicher besprochen; ebenso die Probepunktion, ferner sind die Röntgenphotographie sowie auch die anderen differentialdiagnostischen Methoden viel mehr berücksichtigt als in der früheren Auflage.

Eine eingehende Darstellung finden die Operationen wegen Kieferhöhleneiterungen, so insbesondere die verschiedenen Modifikationen der Operation nach Mikulicz und nach Luc-Caldwell.

Was die Stirnhöhle anbelangt, so ist auch hier die große Bedeutung der Röntgenphotographien für die Diagnose gebührend hervorgehoben.

Wie schon früher vertritt Hajek die Berechtigung der lange fortgesetzten konservativen Behandlung der Eiterungen der Stirnhöhle von der Nase aus. Die Radikaloperation von außen will er nur auf jene Fälle beschränkt haben, bei welchen bedrohliche Erscheinungen von Seite der Orbita oder der Schädelhöhle oder Erkrankungen der knöchernen Wand vorliegen.

Auch das Kapitel über die Behandlung der Keilbeinhöhle ist sehr erweitert und wird besonders ausführlich die allgemein bekannte Methode des Verfassers beschrieben.

Generated on 2019-10-24 12:03 GMT / http://hdl.handle.net/2027/uc1.b3252758
Public Domain in the United States, Google-digitized / http://www.hathitrust.org/access_use#pd-us-google
Digitized by Google
Original from UNIVERSITY OF CALIFORNIA

Jedenfalls wird das Buch, welches das Ergebnis jahrelanger Studien und reicher praktischer klinischer Erfahrungen ist, für jeden Spezialisten von großem Werte sein. O. Chiari.

Referate.

I. Allgemeines.

Eine neue Paraffinspritze. Von Dr. V. Saxtorph Stein (Kopenhagen). (Archiv f. Laryngol., Bd. 19, H. 3.)

Die stark gebaute Spritze gestattet die Injektion kalten Paraffins vom Schmelzpunkt 56%. Sie ist erhältlich in C. Nyrops Etablissement in Kopenhagen. R. Hoffmann (Dresden).

Balneotherapie und Erkrankungen der oberen Luftwege. Von Dr. Wolfgang Siegel (Reichenhall). (Zeitschr. f. Laryngol., Bd. 1, H. 6.)

Der Verf. empfiehlt für Erkrankungen der oberen Luftwege entweder Seebäder oder noch besser den Aufenthalt in Badeorten, da diese aus mehrfachen Gründen am vollkommensten allen Anforderungen entsprechen und alle notwendigen Behelfe bieten. Nach seinem Ausspruche bedinge die Kombination der spezialistischen Behandlung mit der Klimato-Balneotherapie die guten Erfolge, jedoch habe die letztere ihre unüberschreitbaren Grenzen, Unmögliches dürfe man nicht von ihr erhoffen. Kofler.

Vorschläge und kasuistischer Beitrag zur Chirurgie der oberen Luft- und Speisewege. Von Prof. Dr. Th. Gluck. (Zeitschr. f. Laryngol., Bd. 1, H. 6.)

Nach einem kurzen Überblick über seine chirurgischen Erfolge auf dem Gebiete der Chirurgie der oberen Luft- und Speisewege in den letzten 10 bis 15 Jahren bringt der Autor die Krankengeschichte zweier interessanter Fälle zur Sprache. In dem ersten Falle wurde nach chirurgischen Prinzipien ein nekrotischer Prozeß am Larynx nach totaler Laryngofissur mit Excision der Fistelgänge und ausgedehnter Sequestrotomie mit vollem Erfolge behandelt. Er empfiehlt ein derartiges Vorgehen in analogen Fällen, das heißt nicht Tracheotomie und Incision perilaryngealer Infiltrationen bei auftretendem Glottisödem, sondern explorative Laryngofissur und Sequestrotomie nach chirurgischen Prinzipien und vertritt den Standpunkt, daß nach genauer Erwägung und laryngologischer Indikationsstellung in solchen und ähnlichen, unter so bedrohlichen Lokalerscheinungen auftretenden Fällen von Perichondritis laryngea mit Nekrose und Ödem in Zukunft die probatorische totale Laryngofissur geübt werden sollte, weil dieselbe die beste Aussicht gibt, den Krankheitsherd freizulegen und ihn nach chirurgischen Prinzipien zu eliminieren. In dem zweiten Falle handelte es sich um einen Pat., bei welchem eine totale Pharyngo- und Oesophagoplastik wegen Carcinom mit großem ausgeführt wurde.

Kofler.

Digitized by Google
Original from UNIVERSITY OF CALIFORNIA
Generated on 2019-10-24 12:03 GMT / http://hdl.handle.net/2027/uc1.b3252758
Public Domain in the United States, Google-digitized / http://www.hathitrust.org/access_use#pd-us-google

Über ein neues Milchsäurepräparat für die rhino-laryngologische Praxis. Von Felix Blumenfeld (Wiesbaden). (Zeitschr. f. Laryngol., Bd. 1, H. 6.)

Verf. empfiehlt zwei neue ungiftige Präparate, die Glycerinester der Milchsäure, Dianol 1 und Dianol 2, welch letzteres in seiner Wirkung der reinen Milchsäure fast gleichkommt, ohne die unangenehmen Nebenerscheinungen derselben zu besitzen. Zur vorübergehenden Applikation empfiehlt er das stärkere Dianol 2; die Reaktion und Schmerzhaftigkeit nach Anwendung desselben ist gering, es hat sogar einen analgesierenden Effekt, außerdem aber auch blutstillende Wirkung, was bei blutigen Eingriffen im Larynx sehr von Vorteil ist; auch bei anderen Erkrankungen als bei Tuberculosis laryngis kann es verwendet werden, nämlich dort, wo eine Tiefenwirkung nicht verlangt wird Als dauerndes Verbandmittel ist besser Dianol 1 anzuwenden, das eine rasche Reinigung des Geschwürsgrundes bewirkt, die Granulationsbildung anregt und die Borkenbildung hintanhält. Kofler.

Die Behandlung der Tuberkulose der oberen Luftwege. Von Dr. Th. Heryng (Warschau). (Sonderabdruck aus „Verhandlungen des I. internationalen Laryngo-Rhinologenkongresses in Wien".)

In seiner so betitelten, sehr lesenswerten Abhandlung redet der Verf. hauptsächlich einer zielbewußten, planmäßigen Behandlung dieser Erkrankung das Wort und weist dabei auf seine eigenen, durch langjährige Arbeit erzielten Erfolge sowie auf jene anderer Autoren hin. Nach einer kurzen Erörterung der Prognose geht er sogleich zur ausführlichen Besprechung der Therapie über. Er empfiehlt zuerst die Anwendung verschiedener neuer Medikamente und kommt dann auf die chirurgische, galvanokaustische und kombinierte Behandlung zu sprechen, die er in geeigneten Fällen warm allen Kollegen empfiehlt. Er unterläßt es hierbei nicht, auch auf die Kontraindikation der kleineren endolaryngealen und größeren extralaryngealen Operationen hinzuweisen. Die interessante und sehr beachtenswerte Abhandlung ermahnt schließlich die Kollegen, sich durch manchmal vorkommende Mißerfolge nicht beirren zu lassen, und fordert sie zum gemeinsamen Weiterarbeiten auf diesem Gebiete auf.

Kofler.

II. Nase und Nebenhöhlen.

Beiträge zur pathologischen Anatomie der Kieferhöhle. Von Dr. A. Heimendinger (Straßburg). (Archiv f. Laryngol., Bd. 19, H. 3.)

In dem ersten der mitgeteilten Fälle, der als Cholesteatom der Kieferhöhle bezeichnet wird, ergab die Probepunktion der Kieferhöhle dicken Eiter mit weißgelben Bröckeln, die mikroskopisch aus zwiebelschalenartig aneinander liegenden Lamellen bestanden. Die Lamellen setzten sich aus großen polyedrischen, den Epidermiselementen ähnlichen Zellen zusammen. Bei der operativen Eröffnung fanden sich dieselben Massen in reichlicher Menge. Nach 3 Wochen lang durchgeführter täglicher Ausspülung blieb die Flüssigkeit klar. Die Pat. litt gleichzeitig an Rhinitis chronica atrophicans.

Digitized by Google
Original from UNIVERSITY OF CALIFORNIA
Generated on 2019-10-24 12:04 GMT / http://hdl.handle.net/2027/uc1.b3252758
Public Domain in the United States, Google-digitized / http://www.hathitrust.org/access_use#pd-us-google

Als zweiten bemerkenswerten Fall beschreibt Verf. eine Cholestearincyste der Kieferhöhle. Die Probepunktion ergab klare, seröse Flüssigkeit mit Cholestearinkristallen. Bei der Operation fand sich ein häutiger Sack von Walnußgröße, vom Foramen maxillare ausgehend, und polypöse Massen. Es handelte sich nach dem histologischen Bilde um eine Erweichungscyste in einem Polypen.

R. Hoffmann (Dresden).

Zur Operation der malignen Nasengeschwülste. Von Prof. Dr. A. Denker (Erlangen). (Archiv f. Laryngol., Bd. 19, H. 3.)

Verf. teilt zwei weitere Fälle mit, die er nach der von ihm im vorigen Jahre beschriebenen Methode (Münchener med. Wochenschr., 1906, Nr. 20) operiert hat. Sie stellt eine Erweiterung seiner Kieferhöhlenradikaloperation dar, indem in ihrem Verlaufe nicht nur die laterale Wand des unteren Nasenganges, sondern die ganze mediale Kieferhöhlenwand reseziert und dadurch der Zugang zu den Siebbeinzellen und der Keilbeinhöhle breit freigelegt wird. Die hier mitgeteilten Fälle betrafen nach der mikroskopischen Untersuchung ein Endothelioma malignum bei einer 65jährigen und ein Carcinoma medullare bei einer 73jährigen Frau. Die Operation deckte in beiden Fällen ausgedehnte Defekte der Kieferhöhlenwände auch der vorderen Schädelgrube in der Gegend der Lamina cribrosa auf. Der erste Fall war bei der Kontrolle nach 7 Monaten rezidivfrei. Der zweite starb 36 Stunden nach der Operation infolge Meningitis, die von einer Ruptur der Dura an dem freiliegenden Teil der vorderen Schädelgrube ausging. Als Vorzug des Denkerschen Verfahrens vor anderen wird die geringe Gefahr der Aspirationspneumonie und besonders der Wegfall jeder Entstellung hervorgehoben.

R. Hoffmann (Dresden).

Ein blutender Polyp der unteren Muschel (Angioma cavernosum). Von Dr. Alois Schmidt (Würzburg). (Archiv f. Laryngol., Bd. 19, H. 3.)

Der erbsengroße, blaurote, gestielte Tumor fand sich am vorderen Ende der rechten unteren Muschel bei einem 44jährigen Manne und verursachte plötzlich heftiges Nasenbluten, ohne vorher Nasenbeschwerden veranlaßt zu haben. Die Geschwulst bestand mikroskopisch im wesentlichen aus einem sehr zellreichen Bindegewebe und war durch Reichtum an Bluträumen ausgezeichnet, die durch bindegewebige Septa voneinander getrennt waren und bis in die subepitheliale Schicht reichten.

R. Hoffmann (Dresden).

Ein Fall von Fibroma oedematosum der Nasenscheidewand. Von Dr. Alois Schmidt (Würzburg). (Archiv f. Laryngol., Bd. 19, H. 3.)

Erbsengroßer, gestielter Tumor der Nasenscheidewand bei einem 13jährigen Mädchen. Seine Hauptmasse bestand mikroskopisch aus einem maschigen Bindegewebe. Seine Ansatzstelle entsprach der Anlagerungsstelle einer Sekretborke, deren Reiz Verf. als Anlaß zur Bildung des Tumors ansieht.

R. Hoffmann (Dresden).

Digitized by Google
Original from UNIVERSITY OF CALIFORNIA
Generated on 2019-10-24 12:04 GMT / http://hdl.handle.net/2027/uc1.b3252758
Public Domain in the United States, Google-digitized / http://www.hathitrust.org/access_use#pd-us-google

Beitrag zur Kasuistik der Fremdkörper in der Stirnhöhle. Von Dr. Steppetat (Kreuznach). (Archiv f. Laryngol., Bd. 19, H. 3.)

Bei einer 32jährigen Frau fand sich nach Eröffnung eines in der Mitte der Stirn, nahe der Haargrenze, gelegenen Abscesses eine Depression des Knochens in etwa Talergröße und ein Defekt des Knochens in Zweipfennigstückgröße. Nach Abtragung der dislozierten Knochentafel lag die hoch hinaufragende rechte Stirnhöhle frei, deren hintere Wand intakt war. Ein auffälliger Befund in der Stirnhöhle waren etwa 30 Porzellan- oder Steingutscherben, die auch schon in dem oberflächlichen Absceß in gleicher Zahl gefunden worden waren. 4 Jahre vor der Operation war an dem Kopfe der Pat. eine Kaffeetasse aus unmittelbarer Nähe zertrümmert worden; die Wunde war damals glatt geheilt. Nur im letzten Jahre klagte die Pat. über häufige und heftig auftretende Kopfschmerzen. Seitens der Nase bestanden weder subjektiv noch objektiv Anzeichen für Stirnhöhlenerkrankung.

R. Hoffmann (Dresden).

Pneumokele des Sinus frontalis (nach Killianscher Operation des Stirnhöhlenempyems). Von Dr. Levinger (München). (Archiv f. Laryngol., Bd. 19, H. 3.)

Im 6. Monat nach ausgeführter Killianscher Operation und nach Ausheilung des linkseitigen Stirnhöhlenempyems bildete sich beim Schneuzen wiederholt eine Vorwölbung der Stirnhöhlengegend und Hauptemphysem der Nachbarschaft. Durch nochmalige Freilegung der Stirnhöhle und Auffrischung der Gewebe wurde ein strafferes Narbengewebe erzielt, so daß später auch beim starken Schneuzen keine Vorwölbung mehr zustande kam.

R. Hoffmann (Dresden).

Polyp des Antrum. Von A. Brown Kelly. (Laucet, 9. Januar 1909, pag. 89.)

Während der letzten 3 Jahre hat Verfasser 15 Fälle von Polypen des Antrum beobachtet, bei denen allen das Antrum geöffnet worden und der Zusammenhang der das Cavum auskleidenden Schleimhaut mit der Geschwulst nachzuweisen war. In 4 anderen Fällen erschien der Ursprung aus dem Antrum als fast gewiß. Nur in 3 von 100 Fällen von gewöhnlichen Polypen, die Verfasser beobachtet hat, bestand Eiterung einer Nebenhöhle. Das Alter der Pat. war nur in 3 von diesen Fällen unter 20 Jahren, während von 15 Fällen von Polyp des Antrum 10 Pat. ein Alter unter 20 Jahren hatten. Schnarchen und dicke Sprache war fast ausnahmslos vorhanden, und mitunter beklagten sich die Pat. über wässerigen Ausfluß aus der affizierten Seite. Durchleuchtung wurde in 9 Fällen versucht; in 3 Fällen waren beide Seiten gleich hell, während in 4 Fällen die affizierte Seite besser zu durchleuchten war als die normale. Wenn der nasale Anteil der Geschwulst klein ist, kann er mit der Schlinge entfernt werden, wenn er aber groß ist und in den Nasopharynx herabhängt, so soll man ihn mit einem Haken in die Nase ziehen und dann in der Schlinge fangen. Wenn er sehr groß ist, soll man ihn mit einer aufwärts gebogenen Schlinge vom Munde aus fassen. Der im Antrum befindliche

Generated on 2019-10-24 12:04 GMT / http://hdl.handle.net/2027/uc1.b3252758
Public Domain in the United States, Google-digitized / http://www.hathitrust.org/access_use#pd-us-google
Digitized by Google
Original from UNIVERSITY OF CALIFORNIA

Anteil der Geschwulst besteht zumeist ganz oder teilweise aus einer kollabierten Cyste. Indessen ist diese Methode hinsichtlich der Häufigkeit von Rezidiven nicht immer befriedigend, und daher befolgt Verfasser mitunter folgendes Vorgehen: Das Antrum wird eröffnet und die Geschwulst vollkommen entfernt, zugleich mit dem Polypen in der Nase; die Operation wird unter Lokalanästhesie ausgeführt. Er ist der Ansicht, daß der nasopharyngeale Polyp seinen Ursprung im Antrum hat. Der pathologische Befund im Cavum ist sehr häufig eine Cyste, aber kann auch ein Polyp oder eine allgemeine Verdickung der auskleidenden Schleimhaut sein. Eine große Öffnung zwischen Antrum und Nase ist wesentlich, und in den Fällen des Verfassers ist sie ergänzt worden durch das Ostium accessorium. Durch diese Öffnung stülpt sich ein Teil der Cyste, des Polypen oder der verdickten Schleimhaut und verbreitert sich allmählich bis zum Nasopharynx. Cysten des Antrum entspringen sehr oft an der medialen Wand des Cavum. Rezidivierende cystische Polypen werden auch beobachtet mit abwärts gerichtetem Wachstum zwischen Septum und hinterem Ende der mittleren Muschel. Es ist höchstwahrscheinlich, daß diese im Sinus sphenoidalis entspringen. Law Muszkat.

Zur Geschichte des Carcinoms der Nase. Von Dr. Karl Kassel (Posen). (Zeitschr. f. Laryngol., Bd. 1, H. 6.)

Der Verfasser gibt einen Überblick der Geschichte des Carcinoms der Nase, vom Altertum angefangen bis in die Neuzeit. Kofler.

Die absolute Luftdurchgängigkeit der Nasenhöhlen. Von H. Zwaardemaker (Utrecht). (Zeitschr. f. Laryngol., Bd. 1, H. 6.)

Die Abhandlung eignet sich nicht zu einem kurzen Referat. Kofler.

Zur Prophylaxe und Therapie des Skleroms. Von Dr. Hermann v. Schroetter. (Wiener med. Wochenschr., 1909, Nr. 44—46.)

Dieses am Internationalen medizinischen Kongreß in Budapest gehaltene Referat enthält viele neue Daten, Vorschläge und Details. In einem Falle wurde die Kontaktinfektion mit Wahrscheinlichkeit erhoben. Die Endemie in einzelnen Ländern beginnt gefährlich zu werden. Auf Antrag Verfassers wurde eine internationale Kommission gewählt. Verfasser ist auch der Meinung, daß die verschiedenen Druckbehandlungen bisher die besten Resultate ergaben, die Laryngofissur ist nur in seltenen Fällen angezeigt. Die Radiotherapie zeigt jetzt schöne Erfolge. Zur Verhütung sind in erster Linie alle hygienischen Maßregeln anzuwenden. Baumgarten.

Weitere Beiträge zum Sklerom. Von Privatdozent Dr. Hermann Streit (Königsberg i. Pr.). (Archiv f. Laryngol., Bd. 19, H. 3.)

Bei einem Falle, der das Bild der Rhinitis chronica atrophicans mit Borkenbildung zeigte, fand Streit in excidierten Stücken der Nasenschleimhaut Mikuliczsche Zellen und Bakterien, ebenso, wenn auch spärlich, in einem Granulationsknopf der rechten Septumfläche, der den Beginn des hyperplasti-

Digitized by Google
Original from UNIVERSITY OF CALIFORNIA
Generated on 2019-10-24 12:04 GMT / http://hdl.handle.net/2027/uc1.b3252758
Public Domain in the United States, Google-digitized / http://www.hathitrust.org/access_use#pd-us-google

schen Stadiums darstellt. Der Fall berechtigt also zu der Annahme, daß das Sklerom unter dem Bilde der Ozaena beginnen kann und daß ferner die Bakterieninvasion bei der Gewebswucherung das Primäre ist. Die Frage, ob die das hyperplastische Stadium einleitenden Rhinitiden schon durch Sklerombacillen hervorgerufen werden, läßt Streit in suspenso.

Die Frage der Identität des Bacillus pneumoniae Friedländer und des Sklerombacillus läßt sich nach Streit bisher weder durch das Studium ihrer morphologischen, kulturellen und biologisch-chemischen Eigenschaften, noch durch den Tierversuch oder die Serodiagnostik sicher entscheiden.

R. Hoffmann (Dresden).

Cyste an der Nasenwurzel. Septikopyämie nach Entfernung der Gaumen- und Rachentonsille. Von Dr. A. Sonntag (Berlin). (Zeitschr. f. Laryngol., Bd. 1, H. 6.)

Der Verf. beschreibt einen Fall von Cyste, wahrscheinlich Dermoidcyste, an der Nasenwurzel mit gleichzeitigem Fehlen beider Nasenbeine und Zerstörung des oberen Teiles des Septums, ferner einen zweiten Fall, bei welchem es nach Entfernung beider Gaumentonsillen und der Rachentonsille zu Septicopyämie und Exitus 11 Tage nach der Operation kam. Der Autor, der den Grund der Infektion in einer 14 Tage vor der Operation überstandenen Angina zu sehen glaubt, empfiehlt eine sorgfältige Prophylaxe und verwirft die Operation bei frischen Entzündungen oder bald danach. Zum Schlusse führt er 4 weitere Fälle von schweren Infektionen nach Adenoidenoperation, die zu seiner Kenntnis gelangt sind, an.

Dr. Kofler.

Serodiagnostische Untersuchungen zur Frage der Beziehungen zwischen Ozaena und Syphilis. Von Artur Alexander (Berlin). (Zeitschr. f. Laryngol., Bd. 1, H. 6.)

Der Autor findet es zweifellos, daß sich unter den Fällen von scheinbarer einfacher Ozaena simplex seu catarrhalis solche befinden, die sicher auf luetischer Basis entstanden sind; der absolut negative Ausfall der Wassermannschen Reaktion, die bei 21 Patienten vorgenommen worden war, beweise gar nichts, da Gründe genug vorhanden seien, welche uns verhindern, dem negativen Ausfall der Serumreaktion in den untersuchten Fällen eine weitgehende Bedeutung zuzuschreiben. Nach Anführung mehrerer Vergleichspunkte zwischen Nasenlues — hereditärer und akquirierter — und Ozaena kommt der Autor zu der Ansicht, daß die Syphilis in der Ätiologie der Ozaena wahrscheinlich eine bei weitem größere Rolle spiele, als allgemein angenommen wird.

Dr. Kofler.

III. Pharynx und Mundhöhle.

Über die Krankheiten der Mundhöhle bei Glasbläsern. Von Dr. Max Scheier (Berlin). (Archiv f. Laryngol., Bd. 19, H. 3.)

Verf. gibt zunächst die Beschreibung von 6 Fällen von Geschwulstbildung der Parotisgegend beim Aufblasen der Wange. Sie entsteht durch Lufteintritt

Digitized by Google
Original from UNIVERSITY OF CALIFORNIA
Generated on 2019-10-24 12:04 GMT / http://hdl.handle.net/2027/uc1.b3252758
Public Domain in the United States, Google-digitized / http://www.hathitrust.org/access_use#pd-us-google

in den Ductus Stenonianus, bleibt nach dem Aufblasen bestehen und ist durch Druck auf die Wange wieder zum Schwinden zu bringen. Bei der Palpation hat man das Gefühl des Knisterns wie beim Hautemphysem. Der Ausführungsgang der Parotis und seine Mündung zeigen sich in diesen Fällen stark erweitert, die Wangenschleimhaut ist weißgrau verfärbt und läßt sich in weißen Lamellen ablösen. Bei 250 Glasbläsern einer Hütte fand Scheier die Erkrankung 6mal. Die Beschwerden, die sie verursacht, sind im allgemeinen nicht groß; deswegen kommen sie selten zur ärztlichen Beobachtung. Komprimierende, an der Wange angebrachte Schutzapparate vermögen den Eintritt der Luft zu hindern. Der Übergang der Schleimhautflecke in Ulceration oder Carcinom ist nicht beobachtet. Im Gegensatz zu ihnen haben die ähnlich aussehenden Flecke luetischen Ursprungs eine verhältnismäßig kurze Dauer, bilden sich leicht zur Ulceration um und haben ihren Sitz nicht allein auf der Wangenschleimhaut, sondern vor allem auf der Zunge, dem Zahnfleisch und dem Gaumen.

Nach vorgenommenen Messungen beträgt beim Flaschenblasen der aufgewendete Druck gewöhnlich 40—50 *mm* Hg, der größte verfügbare Druck 140—150 *mm* Hg.

Die Zähne der Glasbläser fallen durch ihre schmutziggraue Farbe auf, wie man sie auch bei starken Rauchern findet; die Kronen der Schneidezähne sind durch die beständige Reibung des Mundstückes des Blasrohres abgeschliffen.

An den Lippen finden sich oft Risse, Schrunden und oberflächliche Verletzungen, ebenfalls durch die Mundstücke hervorgerufen. Durch gemeinsame Benutzung von Mundstücken findet daher leicht Übertragung von Lues und Tuberkulose statt.

Die früher angenommene Häufigkeit des Lungenemphysems bei Glasbläsern ist durch die Untersuchungen von Prettin und Liebkind nicht bestätigt worden.

Zur Verhütung der Übertragung ansteckender Krankheiten ist die Benutzung auswechselbarer Mundstücke oder der Ersatz des Mundblasens durch maschinelle Einrichtungen wünschenswert. R. Hoffmann (Dresden).

Beiträge zur Pathologie der Keratosis pharyngis mit Berücksichtigung der bakteriologischen Verhältnisse. Von Dr. A. Hamm und Dr. Torhorst (Straßburg i. E.). (Archiv f. Laryngol., Bd. 19, H. 3.)

Die Verf. weisen auf den der Krankheit eigentümlichen Verhornungsprozeß hin, der seit Siebenmanns histologischen Untersuchungen als das Wesentliche der Erkrankung angesehen werde, während dem Befunde der *Leptothrix* nur noch eine nebensächliche Bedeutung beigemessen werde. Die Ursache der Verhornung muß nach Verf. eine chronisch wirkende Noxe sein, aber nicht eine allgemein entzündliche, sondern ein ganz bestimmter spezifischer

Digitized by Google
Original from UNIVERSITY OF CALIFORNIA
Generated on 2019-10-24 12:04 GMT / http://hdl.handle.net/2027/uc1.b3252758
Public Domain in the United States, Google-digitized / http://www.hathitrust.org/access_use#pd-us-google

Reiz, und diesen glauben sie in ihren drei untersuchten Fällen tatsächlich gefunden zu haben. Sie haben eine ausgiebige Aussaat des aus den zapfenartigen Pfröpfen der Mandeln gewonnenen Materials auf den gebräuchlichsten Nährboden vorgenommen und neben Staphylokokken, Streptokokken, Pneumokokken und dem Mikrococcus catarrhalis jedesmal in überwiegender Menge schleimbildende Kapselbacillen von hoher Virulenz gezüchtet. Die in den drei Fällen isolierten Kapselbacillen erwiesen sich zwar kulturell als nicht identisch untereinander, dennoch sprechen sie die Verf. als die spezifischen Erreger an, indem sie als das spezifisch schädigende Moment den vor allen diesen Bacillen in gleicher Weise produzierten Schleim ansehen, der eine gesteigerte Zellproliferation mit Ausgang in Verhornung hervorrufen soll. Agglutinationsresultate schienen die ätiologische Bedeutung der Kapselbacillen für den fraglichen Krankheitsprozeß zu stützen. R. Hoffmann (Dresden).

Über seltene Lokalisation der Mycosis leptothrica (Nasenrachenraum). Von Dr. F. M. Wolff (Würzburg). (Archiv f. Laryngol., Bd. 19, H. 3.)

In dem zur Mitteilung gelangenden Falle, der ein 13jähriges Mädchen betraf, fanden sich die charakteristischen Pfröpfe außer an den Gaumenmandeln im seitlichen Rachenraum und an der Zungenmandel, auch in der leicht vergrößerten Rachenmandel und in den Rosenmüllerschen Gruben.

R. Hoffmann (Dresden).

Ein Lipom der Tonsille. Von Dr. Hermann Sommer (Dresden). (Archiv f. Laryng., Bd. 19, H. 3.)

Eine haselnußgroße, gelblichweiße, vom rechten Recessus supratonsillaris ausgehende Geschwulst von weicher elastischer Konsistenz bei einem 35jährigen Manne, dem sie keinerlei Beschwerden machte. Sie bestand zum großen Teil aus Fett, das durch bindegewebige Septa in einzelnen Träubchen abgeteilt wird.

R. Hoffmann (Dresden).

Über die anatomischen Verschiedenheiten der Gaumenmandeln und deren Einfluß auf die Behandlung bei ihren Erkrankungen. Von G. Seccombe Hett. (Lancet, 13. Februar 1909, pag. 457.)

Dieser Artikel beschäftigt sich mit der Entwicklung des Pharynxdivertikels, welches den Tonsillarsack bildet, und der Autor versucht, den Zusammenhang mit der Fossa supratonsillaris des Menschen mit Hilfe einer Reihe von Säugetiertonsillen nachzuweisen. Die Fossa supratonsillaris wird bei dieser ganzen Reihe nachgewiesen und festgestellt, daß sie bei den niederen Arten intratonsillar ist und daß bei einigen von diesen, so beim Tiger und Leopard, die Tonsille aus einem drüsigen Divertikel des Pharynx besteht, welches von lymphoidem Gewebe umgeben ist. Er setzt auch die Verteilung des lymphoiden Gewebes der fötalen Tonsille in drei Massen in Beziehung mit den verschiedenen Formen, welche man in den Jahren nach der Geburt findet. Hinsichtlich der Entfernung der Tonsillen tritt er für regelmäßige Enukleation ein bei tief eingebetteten Tonsillen kleiner Kinder. In Fällen, wo Symptome nach

Generated on 2019-10-24 12:04 GMT / http://hdl.handle.net/2027/uc1.b3252758
Public Domain in the United States, Google-digitized / http://www.hathitrust.org/access_use#pd-us-google
Digitized by Google
Original from UNIVERSITY OF CALIFORNIA

dem Gebrauch der Guillotine, Kneifzange oder des Kauters bestehen bleiben, weist er auf die Notwendigkeit der Enukleation hin. Law Muszkat.

Eine einfache Operation zur Entfernung der Tonsillen. Von George E. Waugh. (Lancet, 8. Mai 1909, pag. 1314.)

Verfasser verweist auf die Art der Entwicklung und des Baues der Tonsille und hebt hervor, daß die Veränderungen, welche sie bei Erkrankung erleidet, mit denen identisch sind, welche bei Lymphdrüsen an anderen Körperstellen vorkommen. Ungeachtet dessen folgt die Behandlung nicht denselben Prinzipien, wie sie bei erkrankten Lymphdrüsen anderer Regionen gültig sind. Das Unvermögen der Tonsillotomie, in manchen Fällen Erleichterung zu verschaffen, hat ihn bestimmt, eine einfache und sichere Form der Tonsillektomie zu entwerfen. Daß man mit der früheren Methode die gewünschten Resultate nicht erhalten hat, liegt daran, daß es oft unmöglich ist, das ganze septische Gewebe total zu entfernen, und er hebt hervor, daß nicht die Größe der Tonsille, sondern in erster Linie ihre septischen Eigenschaften die Ursache des Mißlingens sind. Er hat diese Methode der Tonsillektomie in über 900 Fällen angewandt, das Alter der Pat. bewegt sich zwischen 6 Wochen und 41 Jahren. Eine kurzdauernde tiefe Chloroformnarkose ist erforderlich. Die vollkommene Entfernung der Tonsillen und adenoiden Wucherungen nimmt etwa 3 Minuten in Anspruch. Komplikationen, wie Nachblutung oder Infektion, wurden nicht beobachtet, die Temperatur steigt nach der Operation selten über 100° F. In 126 Fällen bestand allgemeine Körperschwäche und in 12 von diesen trat nach der Operation keine Besserung ein, bei allen übrigen jedoch trat schnelle und vollkommene Heilung ein. Law Muszkat.

Fragmentarische klinische Betrachtungen über die Tonsillar- und Peritonsillarabscesse. Von Dr. med. Viktor Lange (Kopenhagen). (Zeitschr. f. Laryngol., Bd. 1, H. 6.)

Der Autor mißt dem Ödem bei Peritonsillarabscessen große Bedeutung bei und faßt ein frühes Auftreten desselben als schlechtes Omen auf, soweit damit natürlich der Rückgang der zugrunde liegenden Affektion gemeint ist. Er trifft eine scharfe Scheidung zwischen Tonsillar- und Peritonsillarabceß, indem ersterer in der Regel, wenigstens in seinem Beginne, nur die Tonsillarpartie angreift, gegen die Mittellinie hin wächst und recht selten von Ödem begleitet ist, während letzterer seinen Ausgangspunkt im peritonsillären Bindegewebe nimmt, sich nach vorwärts gegen die Mundhöhle, später nach der Mittellinie hin wölbt und konstant von einem Ödem begleitet ist. Hierauf kommt der Verfasser auf die Frage der Prophylaxe und auf die Therapie zu sprechen und empfiehlt bei Tonsillarabscessen das Aufsuchen des Eiterherdes von der medianen Seite mit stumpfen Instrumenten, bei den Peritonsillarabscessen dasselbe Verfahren mit einem seitlich abgebogenen Instrument nur, wenn man an den zwei gewöhnlichen Incisionsstellen nicht auf Eiter stoßen sollte.

Kofler.

Digitized by Google
Original from UNIVERSITY OF CALIFORNIA
Generated on 2019-10-24 12:04 GMT / http://hdl.handle.net/2027/uc1.b3252758
Public Domain in the United States, Google-digitized / http://www.hathitrust.org/access_use#pd-us-google

Der weiche Gaumen und seine Beziehungen zum Nervensystem. Von Professor Dr. L. Réthi. (Wiener med. Wochenschr., 1909, Nr. 45.) Vortrag, gehalten am XVI. Internationalen medizinischen Kongreß zu Budapest.

Verfasser tritt mit noch größerer Bestimmtheit für seine Anschauung auf, daß der Levator palati mollis nur vom Vagus versorgt wird, besonders nach dem Nunschen Experiment an dem Kopfe eines frisch Enthaupteten. Das Sekret der Facialisreizung ist dicker als das Sekret der Sympathikusreizung. Baumgarten.

IV. Larynx.

Röntgenographische Beiträge zur Stimmphysiologie. A. Stimmphysiologische Betrachtungen. Von Dr. Ernst Barth (Berlin). (Archiv f. Laryngol., Bd. 19, H. 3.)

Während die Skiagramme des Röntgenschirms das Ansatzrohr in hinreichender Deutlichkeit zeigen, befriedigten die photographischen Aufnahmen bisher nicht. Um die Konturen des Zungenrückens und des weichen Gaumens auf dem Photogramm deutlich zu machen, verwendete Barth eine leichte metallene, an einem Ende mit einem Kügelchen beschwerte Kette in der Weise, daß das mit der Kugel beschwerte Ende in die Vallecula eingelegt wurde, während das andere Ende der Kette aus dem Munde heraushing; zur Kenntlichmachung der Lage des weichen Gaumens wird die Kette dem Nasenboden entlang in den Nasenrachenraum geführt, bis das Kügelchen gerade den freien Rand des weichen Gaumens überragt. Die Kette soll bei Personen mit normaler Empfindlichkeit keine Reflexbewegungen hervorrufen und die Aussprache und die Reinheit der Vokale nicht im geringsten beeinträchtigen. Die bei dieser Anordnung bei der Phonation der Vokale und Diphthonge gewonnenen Bilder, die der Arbeit beigegeben sind, bestätigen anschaulich die Angaben, welche insbesondere Brücke und v. Helmholtz über die verschiedenen Formen des Ansatzrohres gemacht haben.

B. Die Röntgentechnik zur Untersuchung der Mund-, Schlund- und Nasenhöhle bei der Phonation. Von Prof. Dr. E. Grunmach (Berlin). (Archiv f. Laryngol., Bd. 19, H. 3.)

Beschreibung des verwandten Röntgeninstrumentariums.

R. Hoffmann (Dresden).

Über Kehlkopfluftsäcke beim Menschen (Laryngokele). Von Dr. Georg Avellis (Frankfurt a. M.). (Archiv f. Laryngol., Bd. 19, H. 3.)

Von der auf Erweiterung des Appendix ventriculi Morgagni beruhenden Abnormität sind nach Avellis etwa 2 Dutzend Fälle bekannt. Verf. beschreibt einen weiteren Fall eigener Beobachtung. Bei einem 4jährigen Mädchen bildete sich beim Schreien mit gepreßter Stimme, zuerst rechts, dann auch links, langsam neben dem Schildknorpel eine bei Perkussion tympanitisch klingende Geschwulst. Atemnot bestand nicht, geklagt wurde nur über belegte Stimme. Die Entstehung der Kehlkopfluftsäcke erklärt Avellis durch Atavismus. Sie finden

Digitized by Google
Original from UNIVERSITY OF CALIFORNIA
Generated on 2019-10-24 12:04 GMT / http://hdl.handle.net/2027/uc1.b3252758
Public Domain in the United States, Google-digitized / http://www.hathitrust.org/access_use#pd-us-google

sich bei verschiedenen Affenarten, jedoch auch bei ihnen als obsolete Gebilde. Sie weisen nach Avellis auf einen gemeinsamen „Voraffenmenschen", der von seiner Stimme einen starken Gebrauch gemacht zu haben scheint, indem er mit diesen Resonatoren brüllte. R. Hoffmann (Dresden).

Larynxbefunde bei Tuberkulose. Von H. S. Barwill. (Lancet, Mai 1909, pag. 1249.)

Verfasser teilt ein Bild mit, welches mitunter im Larynx bei Phthisis gefunden wird und sich zusammensetzt aus Anämie, Kongestion oder Schwellung ohne Vorhandensein tuberkulöser Herde. Von einigen Autoren wurde angenommen, daß es sich hierbei um prätuberkulöse Symptome handle, jedoch ist Verfasser der Ansicht, daß keine ausreichenden Gründe für diese Meinung vorhanden sind. Blässe des Larynx kann die Folge von Anämie sein, ist aber keineswegs konstant bei Tuberkulose, ebenso wie Hyperämie als Folge von Husten auftreten kann und chronische Entzündungszustände bei beständigem Husten und Reizung durch Sputum zu beobachten sind, welches andere Mikroorganismen enthält als gerade Tuberkelbazillen. Gleichmäßige Röte beider Stimmlippen zeigt keine Tuberkulose an, obgleich, wenn eine dunkler aussieht als die andere, der Verdacht hierfür vorhanden ist. Trockenheit im Halse ist häufig verursacht durch Fieber, während Schmerz auf eine Lungenerkrankung bezogen werden kann. Verfasser glaubt, daß Pachydermie des Larynx einfach eine schwere Form chronischer Laryngitis ist, und in vielen Fällen ist es ihm nicht gelungen, in den pachydermischen Verdickungen der hinteren Kommissur irgendwelche mikroskopischen Zeichen für Tuberkulose zu finden. Aphonie und wirkliche Paralyse eines Stimmbandes sind, abgesehen von Infektion des Larynx, als Komplikationen von Lungenphthise anerkannt, Paralyse des linken Stimmbandes ist das Resultat eines Druckes auf den linken Nervus laryngeus recurrens durch vergrößerte Bronchial- oder Trachealdrüsen.

Law Muszkat.

Führt der Recurrens des Menschen sensible Fasern? Von A. Kuttner und E. Meyer (Berlin). (Archiv f. Laryngol., Bd. 19, H. 3.)

Die Verf. konnten die Angaben Masseis über Sensibilitätsstörungen im Kehlkopf bei Recurrenslähmung bei Nachprüfung an etwa 20 Fällen nicht bestätigen. Zur endgültigen Widerlegung der Annahme, daß der Recurrens sensible Fasern führe, war indes die Ausschaltung des N. laryngeus superior notwendig. Versuche, ihn mittelst subcutaner Adrenalin-Novocaininjektionen isoliert zu anästhesieren, schlugen fehl. Ein operativer Fall lieferte indessen den Verff. die gewünschten Versuchsbedingungen.

Ein Carcinom des linken Sinus piriformis machte die partielle Resektion des Pharynx und des Larynx und die Durchschneidung des linken N. laryngeus superior vor seinem Durchtritt durch die Membrana hyo-thyreoidea notwendig. Seit der Durchschneidung des N. laryngeus superior reagierte die linke Stimm-

Digitized by Google
Original from UNIVERSITY OF CALIFORNIA
Generated on 2019-10-24 12:04 GMT / http://hdl.handle.net/2027/uc1.b3252758
Public Domain in the United States, Google-digitized / http://www.hathitrust.org/access_use#pd-us-google

lippe nicht mehr auf Sondenberührung; auf der rechten Kehlkopfseite löste derselbe Reiz eine normale Reaktion aus. Alle Bewegungen, die willkürlichen wie die unwillkürlichen, wurden von beiden Stimmlippen gleich prompt und symmetrisch ausgeführt. Die Verff. schließen daher, daß der Recurrens beim Menschen keine sensiblen Fasern führe. R. Hoffmann (Dresden).

Über den Infektionsweg der Larynxtuberkulose. Von Dr. Artur Meyer (Berlin). (Zeitschr. f. Laryngol., Bd. 1, H. 6.)

Der Autor faßt die Ergebnisse seiner Untersuchungen dahin zusammen, daß die Möglichkeit der Kontaktinfektion durch die Tierversuche, durch das Vorkommen primärer Larynxtuberkulose und die sogenannten Kontaktgeschwüre gesichert ist. Die Bevorzugung des männlichen Geschlechtes und die Tatsache, daß überwiegend vorgeschrittene Affektionen der Lunge durch Kehlkopftuberkulose kompliziert werden, spricht zugunsten dieser Theorie. Die behauptete Gleichseitigkeit der Lungen- und Kehlkopfphthise trifft für wenig mehr als die Hälfte der Fälle zu, und ein geringer Überschuß ist mit Hilfe der Schäfferschen Hypothese erklärlich. Der histologische Befund steht mit der Annahme der Kontaktinfektion im Einklang; der subepitheliale Beginn widerspricht ihr nicht und auch die seltene Tuberkulose tiefgelegener Drüsen ist als durch den Ausführungsgang vermittelt anzusehen. Nur durch die Inokulationstheorie erklärt sich die große Häufigkeit und das fast ausschließliche Vorkommen der Larynxphthise bei Tuberkulose der Lunge, nicht derjenigen anderer Organe, ebenso ihre Lokalisation an Stimmlippen und Regio interarytaenoidea. Auf dem Blutwege kommt tuberkulöse Affektion des Kehlkopfes nur bei allgemeiner Miliartuberkulose vor, lymphogene Tuberkulose nur, wenn Lupus oder Tuberkulose des Pharynx und der Zungenwurzel sich auf den Larynx verbreiten. Kofler.

Zur Behandlung der tuberkulösen Epiglottitis. Von P. Gerber (Königsberg). (Zeitschr. f. Laryngol., Bd. 1, H. 2.)

Verfasser empfiehlt die Anwendung der kalten Schlinge zum Abtragen tuberkulöser Epiglottitiden und sieht die Vorteile derselben im Vergleich mit anderen zu diesem Zwecke verwendeten Instrumenten 1. in der geringen Reaktion der benachbarten Gewebe, 2. in den geringen Schmerzen und in der geringen Blutung, 3. endlich im raschen Erfolg. Nebenbei erwähnt er zum Schluß die auffallende Tatsache, daß der Knorpel der Epiglottis in allen drei Fällen, in welchen dieselbe abgetragen worden war, sowohl makroskopisch als mikroskopisch intakt war. Kofler.

Nystagmus des rechten Stimmbandes und des weichen Gaumens bei einem Fall von cerebraler Erkrankung. Von W. G. Porter (Edinburgh). (Zeitschr. f. Laryngol., Bd. 1, H. 6.)

Verfasser glaubt an der Hand verschiedener aus der Literatur zusammengestellten Fälle mit ziemlicher Sicherheit annehmen zu können, daß bei

Digitized by Google
Original from UNIVERSITY OF CALIFORNIA
Generated on 2019-10-24 12:04 GMT / http://hdl.handle.net/2027/uc1.b3252758
Public Domain in the United States, Google-digitized / http://www.hathitrust.org/access_use#pd-us-google

Pat., welche analoge Symptome wie die in der Aufschrift angeführten zeigen, eine Läsion des Zentralnervensystems vorliegt. Eine definitive Schlußfolgerung jedoch könne, wenn die Frage auf ihren Wert für die Lokalisation hin geprüft werden soll, nicht gezogen werden. Kofler.

Stimmstörungen, bedingt durch Alkohol und Nikotin. Von Dr. Elemér Tövölgyi. (Orvosok Lapja, 1909, Nr. 16.)

Populäre kleine Abhandlungen vom selben Autor, ferner:

Stimmstörungen, bedingt durch Akustik, Orchester und Tanz. (Ibidem, Nr. 17.)

Behandlung der Stimmstörungen, die durch schlechte Gesangsmethoden bedingt sind. (Ibidem, Nr. 27.)

Behandlung der Atemfehler. (Ibidem, Nr. 32.)

Die Skraupschen Atemübungen. (Ibidem, Nr. 33.)

Bemerkungen über meine Erfahrungen bei der Behandlung der Kehlkopfkatarrhe der Sänger. Von Dr. Elemér Tövölgyi. (Budapesti orvosi Ujság, 1909, Nr. 43. Gégészet.)

Die gewöhnlichen Behandlungen hatten bei dem Verfasser keinen Erfolg. Er lobt neben Verbesserung der Atem- und Singfehler die Pinselungen mit Salicylspiritus mit Menthol, von Einblasungen nur Calomel.

Baumgarten.

Beitrag zur Behandlung der funktionellen Stimmstörung. Von J. Plesch (Berlin). (Zeitschr. f. Laryngol., Bd. 1, H. 6.)

Beschreibung einiger Kunstgriffe zur Behandlung hysterischer Kehlkopfstörungen. Auf Grund der Beobachtung, daß die Stimmlippen ihre reflektorischen Bewegungen beibehalten, zum Beispiel daß sie sich bei plötzlicher forcierter Exspiration oder beim Husten oder bei plötzlicher Thoraxkompression von außen schließen, empfiehlt der Autor die plötzliche rhythmische Kompression des Thorax von beiden Seiten, während man den Pat. das Ansatzrohr für einen bestimmten Vokal innervieren läßt; mit Hilfe dieser Prozedur und fortwährender Stimmübungen gelingt es bald, den Pat. zum Sprechen zu bringen. Ein anderer Kunstgriff bei vielen hysterischen Aphonien besteht in starkem Rückwärtsbeugen des Kopfes, um der perversen Innervation der den Kehlkopf umgebenden Muskulatur entgegenzuwirken, verbunden eventuell mit einer leichten seitlichen Kompression des Larynx und nachfolgenden Sprech- respektive Leseübungen. Kofler.

Beitrag zur Behandlung der hysterischen Aphonie. Von Prof. Seifert (Würzburg). (Zeitschr. f. Laryngol., Bd. 1, H. 6.)

Beschreibung einer neuen Behandlungsart der hysterischen Aphonie, und zwar durch starke Rückwärtsneigung des Kopfes bei gleichzeitiger Entspannung aller Körper- respektive Extremitätenmuskeln und Vornahme von Sprechübungen während dieser Kopfhaltung. Zum Schlusse versucht der Autor, der über sehr gute Erfolge berichten kann, eine Erklärung der Wirkung dieser neuen Methode zu geben. Kofler.

Digitized by Google
Original from UNIVERSITY OF CALIFORNIA
Generated on 2019-10-24 12:04 GMT / http://hdl.handle.net/2027/uc1.b3252758
Public Domain in the United States, Google-digitized / http://www.hathitrust.org/access_use#pd-us-google

V. Trachea, Bronchien, Oesophagus.

Zur Kenntnis des Skleroms und der Osteome der Trachea. Von Dr. Hermann Peters (Brünn). (Wiener klin. Wochenschr., 1909, Nr. 45.)

Sektionsbefund eines Falles von Scleroma laryngis und tracheae; im skleromatösen Gewebe waren Einlagerungen von Knochen- und Knorpelinseln. Es wird eine entzündliche Genese der fraglichen Bildungen angenommen, durch welche es zu einer Wucherung des Perichondriums kam, welche die Entwicklung von Knorpel- und Knocheninseln zur Folge hatte. Baumgarten.

Durch Röntgenbestrahlung geheilter Fall von skleromatöser Trachealstenose. Von Dr. Hugo Zwillinger. (Orvosi Hetilap, 1909, Nr. 50.) Demonstration in der Gesellschaft der Ärzte.)

Bei dem 27jährigen Pat. schwanden die beiden Wülste in der Trachea, die eine wesentliche Verengerung verursachten, nach äußerer Durchstrahlung, die wöchentlich 2—3mal erfolgte, fast gänzlich. Im Verlaufe eines Jahres kein Rezidiv. Der Erfolg ist daher ein sehr bemerkenswerter und ist diese Behandlung beim Sklerom derzeit in erster Linie zu empfehlen. Baumgarten.

Fremdkörper in den oberen Luft- und Speisewegen, mit besonderer Berücksichtigung der Oesophagotomie. Von Dr. Hermann Marschik und Robert Vogel. (Wiener klin. Wochenschr., 1909, Nr. 41.)

In einem Falle wurde aus dem Kehlkopf eines Knaben eine Nadel, die unterhalb der Stimmbänder fixiert war, erst nach unten geschoben und so extrahiert. Im Röntgenbilde war die Nadel gut zu sehen. Im anderen Falle war die Nadel im Röntgenbilde nicht genau sichtbar, diese Tuchnadel wurde nach der Tracheotomie entfernt. Im dritten Falle wurde bei einem 3jährigen Knaben, nachdem das Bronchoskop nicht eingeführt werden konnte, ein Federkielmundstück nach tiefer Tracheotomie entfernt. Für den Nichtspezialisten ist daher nur die Tracheotomie zu empfehlen. Fremdkörper im Oesophagus wurden durch frühzeitige Oesophagotomie in 11 Fällen 9mal geheilt, in 14 Fällen hingegen durch das Oesophagoskop entfernt. Baumgarten.

Notizen und Personalien.

Hofrat Chiari wurde von der American laryngological, rhinological and otological Society und von der Berliner laryngologischen Gesellschaft zum Ehrenmitglied gewählt.

Da die Bildung eines Lokalkomites für die diesjährige Versammlung des **Vereins deutscher Laryngologen** in Leipzig auf große Schwierigkeiten gestoßen ist und die letzteren trotz langer Verhandlungen sich unüberwindlich gezeigt haben, so hat sich der Vorstand genötigt gesehen, auf die Einladung der Dresdner Kollegen zurückzugreifen und die Versammlung statt nach Leipzig, nach Dresden einzuberufen. Die Versammlung findet also Dank dem freundlichen Entgegenkommen der Dresdner Kollegen am 11. und 12. Mai unter dem Vorsitze Prof. Jurasz (Lemberg) in Dresden statt. Das definitive Programm wird Mitte April verschickt werden. Anmeldungen von Vorträgen und Demonstrationen sind bis spätestens 31. März an den Schriftführer Dr. F. Blumenfeld, Wiesbaden, Taunusstraße 4, zu richten. Spätere Anmeldungen können keine Berücksichtigung mehr finden.

Generated on 2019-10-24 12:04 GMT / http://hdl.handle.net/2027/uc1.b3252758
Public Domain in the United States, Google-digitized / http://www.hathitrust.org/access_use#pd-us-google
Digitized by Google
Original from UNIVERSITY OF CALIFORNIA

Otologischer Teil.

Original-Artikel.

Über die Durchgängigkeit des Trommelfelles für Luft.

Von **Viktor Urbantschitsch.**

Der herrschenden Anschauung nach findet eine Luftzufuhr zum Mittelohr nur auf dem Wege des Tubenkanals statt, weshalb bei luftdichtem Tubenverschluß im Mittelohr ein negativer Luftdruck eintreten muß, da der von Seite der Blutgefäße absorbierte Sauerstoff nicht erneuert werden kann. Bei anhaltendem Tubenverschluß werden als Folge davon eine Erweiterung der Gefäße des das Mittelohr bekleidenden Gewebes sowie eine seröse Transsudation, ein Hydrops ex vacuo und ein Einsinken des Trommelfelles gegen die Paukenhöhle angenommen. Bei fortgesetzter Dauer eines solchen Zustandes sollen sich noch weitere Veränderungen chronischer Natur ausbilden können, so daß also dieser Annahme gemäß ein anhaltender Tubenverschluß eine Reihe wichtiger Veränderungen im Mittelohr herbeizuführen vermag.

Wie ich mich bereits vor längerer Zeit[1]) äußerte, ist jedoch anzunehmen, daß sich das Trommelfell für Luft durchgängig erweist, und das Mittelohr, im Falle eines Tubenverschlusses, nicht als ein von der äußeren Luft hermetisch abgeschlossener Raum zu gelten hat. Um die Durchgängigkeit des Trommelfells für Luft experimentell zu erproben, stellte ich folgende Versuche an:

1. Versuch. Von einem Schläfenbein, dessen Trommelfell intakt war, wurde das Tegmen tympani soweit eröffnet, daß ein Glasrohr in die Paukenhöhle eingeführt werden konnte. An die Außenfläche des Trommelfelles kam ein in Bleizuckerlösung getauchtes, weißes Fließpapier, das zum Teil noch in den äußeren Gehörgang hineinreichte. Der Ohreingang wurde luftdicht abgeschlossen und hierauf durch das in der Paukenhöhle befindliche Glasrohr eine Eintreibung von Schwefelwasserstoff vorgenommen, wobei für eine luftdichte Verbindung der Glasröhre mit dem Schwefelwasserstoffapparate Sorge getragen wurde und auch der in die Paukenhöhle ohne weiteren Druck eingelassene Schwefelwasserstoff an seinem Entweichen verhindert war. Nachdem der Schwefelwasserstoff durch acht Minuten eingewirkt hatte, wurde das Präparat an einem vom Apparat entfernten Ort gebracht und das Bleipapier aus dem äußeren Gehörgange entfernt. Dieses zeigte an der dem Trommelfelle angelegenen Stelle die charakteristische grauschwärzliche Schwefel-Blei-Färbung, wogegen der in dem äußeren Gehörgang befindliche, also dem Trommelfell

[1]) Lehrbuch der Ohrenheilkunde, 1880.

Digitized by Google
Original from UNIVERSITY OF CALIFORNIA
Generated on 2019-10-24 12:04 GMT / http://hdl.handle.net/2027/uc1.b3252758
Public Domain in the United States, Google-digitized / http://www.hathitrust.org/access_use#pd-us-google

nicht angelagert gewesene Anteil des Bleipapieres die ursprüngliche weiße Farbe bewahrt hatte. Damit war auch der Beweis erbracht, daß die Schwarzfärbung des Bleipapieres nur von der Trommelfellseite aus und nicht etwa durch Eindringen von Schwefelwasserstoff vom Ohreingange aus erfolgt war.

2. Versuch. Eine geknöpfte Celluloidbougie wurde vom Knopfende aus mit einer Bleikarbonatmasse bestrichen und deren vollständiges Eintrocknen abgewartet, worauf ich die Bougie durch den Tubenisthmus eines Patienten mit chronischem Mittelohrkatarrh bei intaktem Trommelfell in die Paukenhöhle vorschob und liegen ließ. Nunmehr kam in den Gehörgang des betreffenden Ohres eine vom Schwefelwasserstoffapparat ausgehende Röhre, wobei Sorge getragen wurde, daß das in den Gehörgang eingelassene Schwefelwasserstoffgas nicht nach außen entweichen konnte. Nach zehn Minuten dauernder Einwirkung des Gases wurde dessen weitere Zuleitung abgestellt, der Pat. vom Apparate entfernt und nun die Bougie aus dem Tubenkanal herausgenommen. Wie es sich zeigte, war die Bleimasse am Bougieknopfe von kleinen schwärzlichen Punkten durchsetzt, gegen den Bougiehals dagegen weiß geblieben. Es hatte also nur an dem in die Paukenhöhle hineinragenden Bougieknopf eine Einwirkung von Schwefelwasserstoff stattgefunden, nicht aber in dem den Tubenwänden angelagerten Halsteile.

3. Versuch. Anstatt der Bougie schob ich in die Paukenhöhle durch den Tubenkanal ein Paukenröhrchen vor und überzeugte mich durch Eintreiben und Aspiration der Luft von der Durchgängigkeit des eingeführten Röhrchens. Wie im vorigen Versuche wurde unter den angegebenen Vorsichtsmaßregeln Schwefelwasserstoff in den Gehörgang eingelassen und dann bei einem der Versuche durch Ansaugen der Luft mittelst eines Ballens, bei einem anderen Versuche mit Hilfe eines Wassergebläses die Luft aus der Paukenhöhle aspiriert. Diese so aus der Paukenhöhle aspirierte Luft wurde durch eine Glasröhre geleitet, in der sich ein Streifen eines weißen, in Bleizuckerlösung getauchten Fließpapieres befand. Bei diesen so vorgenommenen Versuchen blieb innerhalb der ersten zehn Minuten das Papier unverändert, dann erfolgte eine zunehmende Graufärbung des Bleipapieres, die erst nach 15 Minuten währenden Versuchen deutlich hervortrat. Die Färbung war auf jenen Teil des in der Glasröhre befindlichen Bleipapieres beschränkt, die der aus der Paukenhöhle aspirierten Luft zuerst ausgesetzt war.

Wenn man in den erwähnten Fällen die beschriebenen Versuche ohne Anwendung von Schwefelwasserstoff vornahm, also ein in Bleizuckerwasser getauchtes Fließpapier der äußeren Trommelfellfläche durch 15 Minuten anlegte, oder eine mit einer Bleimasse bestrichene Bougie durch die Tuba in die Paukenhöhle einführte und nach 15 Minuten daraus entfernte, oder aber die aus der Paukenhöhle aspirierte Luft über ein mit Bleizuckerlösung befeuchtetes Papier streichen ließ, trat keine Schwarzfärbung der Bleimittel auf, ein

Digitized by Google
Original from UNIVERSITY OF CALIFORNIA
Generated on 2019-10-24 12:04 GMT / http://hdl.handle.net/2027/uc1.b3252758
Public Domain in the United States, Google-digitized / http://www.hathitrust.org/access_use#pd-us-google

Beweis, daß das Mittelohr als solches, wie vorauszusetzen war, keinen Schwefelwasserstoff enthielt, sondern nur der ins Ohr eingeleitete Schwefelwasserstoff erst nach seinem Durchdringen durch das Trommelfell die Reaktion auf Schwefelblei hervorzurufen vermochte.

Zur Vornahme der Versuche hatte mir Herr Hofrat Prof. Ludwig sein chemisches Laboratorium gütigst zur Verfügung gestellt und dem Experimenten im Verein mit dem Adjunkten Herrn Dr. Zdarek beigewohnt, wofür ich beiden Herren hiermit meinen verbindlichsten Dank abstatte.

Mit dem Nachweise einer Durchgängigkeit des Trommelfelles für Schwefelwasserstoffgas ergibt sich auch dessen Durchgängigkeit für atmosphärische Luft, um so eher, als das spezifische Gewicht des Schwefelwasserstoffes das der atmosphärischen Luft übertrifft. Demzufolge vermag ein Verschluß des Tubenkanales für sich allein keinen hermetischen Abschluß der Mittelohrräume für Luft herbeizuführen.

Es bleibt dabei allerdings noch die Möglichkeit offen, daß für den resorbierten Sauerstoff der Luft im Mittelohr kein genügend rascher Ersatz durch das Trommelfell hindurch stattfindet und demzufolge, trotz der Durchgängigkeit des Trommelfelles für Luft, ein negativer Druck im Mittelohr zustande kommen kann. Ich vermochte bisher noch nicht, mir darüber durch einschlägige Versuche Klarheit zu verschaffen. Daß aber bei nicht perforiertem Trommelfell, trotz einer Verwachsung der Rachenmündung der Ohrtrompete, also ungeachtet eines hermetischen Tubenabschlusses, ein exsudatfreies, lufthältiges Mittelohr vorkommen kann, dafür sprechen zwei von Hinton[1]) und Falta[2]) angestellte Beobachtungen.

Es mußte also in diesen Fällen eine Lufterneuerung in die Mittelohrräume auf einem anderen Wege als durch den Tubenkanal stattgefunden haben, nämlich durch das intakte Trommelfell, und diese Lufterneuerung mußte ferner einen genügenden Ersatz für den resorbierten Sauerstoff gegeben haben.

Was die bei Tubenabschluß beobachteten pathologischen Veränderungen der Paukenhöhle betrifft, ließen sich diese auch ohne Annahme eines negativen Luftdruckes dahin deuten, daß die den Verschluß des Tubenkanals herbeiführende Ursache gleichzeitig auch die Zirkulationsverhältnisse im Mittelohr ungünstig beeinflußt sowie auch wohl angenommen werden kann, daß bei dem innigen Zusammenhang, der zwischen dem Bewegungsapparate der Tube und dem Musculus tensor tympani besteht, ein pathologischer Zustand des Tubenkanals einen Einfluß auf den Tensor tympani und damit auch auf die Stellung des Trommelfelles zu nehmen vermag.

[1]) Archiv für Ohrenheilkunde, Band 5, Seite 18 (Referat).
[2]) Monatsschrift für Ohrenheilkunde, 1897, Seite 281.

Digitized by Google
Original from UNIVERSITY OF CALIFORNIA
Generated on 2019-10-24 12:04 GMT / http://hdl.handle.net/2027/uc1.b3252758
Public Domain in the United States, Google-digitized / http://www.hathitrust.org/access_use#pd-us-google

Aus der k. k. Univ.-Ohrenklinik in Wien (Vorstand: Prof. Urbantschitsch):

Eine Methode zur Korrektur abstehender Ohren und zum Verschluß retroaurikulärer Öffnungen.

Von Dr. **Erich Ruttin**, Assistenten der Klinik.

(Mit 11 Figuren.)

Die einfachste Methode zum Verschlusse persistenter retroaurikulärer Öffnungen stellt die einfache lineare Vereinigung der angefrischten Wundränder dar. Diese Methode ist nur für kleine Öffnungen anwendbar und hat den Nachteil, daß die Nahtlinie in die Mitte des Defektes fällt, also hohl liegt. Außerdem kann schon die Vereiterung eines einzigen Stichkanals den Effekt der ganzen Plastik in Frage stellen, indem sich dann wieder eine, wenn auch kleinere Öffnung bildet, ja manchmal bildet sich bei stärkerer Spannung der Haut selbst nach erfolgter primärer Heilung der Nahtlinie nach Wochen durch einfache Ernährungsstörung ohne Reaktion wiederum eine Öffnung. Diesen Übelständen abzuhelfen ist eine Reihe von plastischen Methoden angegeben worden.

Die Mosetigsche Plastik war nicht imstande, sich in die Otochirurgie einzubürgern. Die Passowsche Plastik, die sich gewiß für viele Fälle gut eignet, wurde für größere Öffnungen von Trautmann modifiziert. Bei beiden Plastiken fiel die Nahtlinie beider Etagen in die Mitte, d. h. sie kam gerade über dem Hohlraum zu liegen. Diesen Nachteil erkannte Alexander und verschob die Nahtlinien beider Etagen gegeneinander und verlegte sie an die Ränder der Wunde, um sie durch unterliegende Knochen oder Weichteile zu stützen.

Passow und auch Hartmann betonen, daß ihre Plastiken gleichzeitig eine Korrektur der in fast allen Fällen bei persistenter retroaurikulärer Öffnung nach vorn und unten gesunkenen Ohrmuschel zur Folge haben. Jede dieser Methoden hat zweifellos ihren Wert und gibt oft gute Resultate. Es würde ganz den Erfahrungen der allgemeinen Chirurgie widersprechen, wollte man eine plastische Methode ersinnen, die allen Fällen gerecht werden kann. Gerade die plastischen Methoden der Chirurgie zeigen eine so außerordentliche Mannigfaltigkeit, wie kaum ein anderer Zweig der Chirurgie, und doch ist es jedem Chirurgen geläufig, daß man sich oft trotz ausgezeichneter Methoden im speziellen Falle seine eigene Methode bilden muß.

Ich habe in der Österreichischen Otologischen Gesellschaft über eine Methode zur Korrektur abstehender Ohren berichtet. Eine erweiterte Anwendung findet diese Methode nun auch zum Verschlusse persistenter retroaurikulärer Öffnungen.

Digitized by Google
Original from UNIVERSITY OF CALIFORNIA
Generated on 2019-10-24 12:04 GMT / http://hdl.handle.net/2027/uc1.b3252758
Public Domain in the United States, Google-digitized / http://www.hathitrust.org/access_use#pd-us-google

I. Methode zur Korrektur abstehender Ohren.

Man orientiert sich zunächst, wieviel von der rückwärtigen Fläche der Concha an das Planum mastoideum angelegt werden muß oder kann, um eine der gewünschten Korrektur entsprechende Stellung der Ohrmuschel zu erzielen. Das Ausmaß dieser Fläche zeichnet man sich mit Jodtinktur am Plan. mast. an (Fig. 1).

Fig. 1.



Fig. 2.

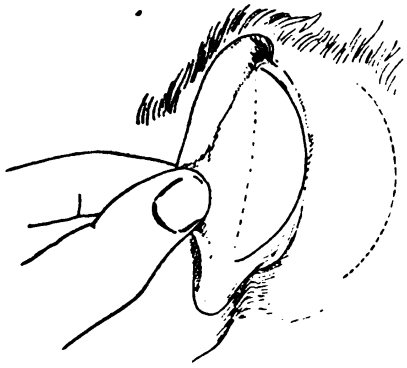

Fig. 3.

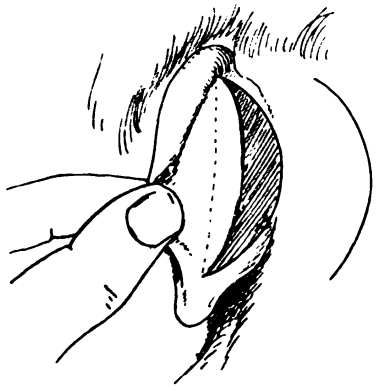

Fig. 4.

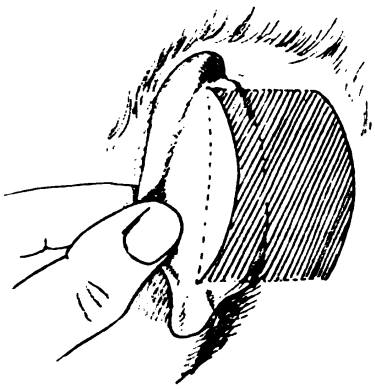

Fig. 5.

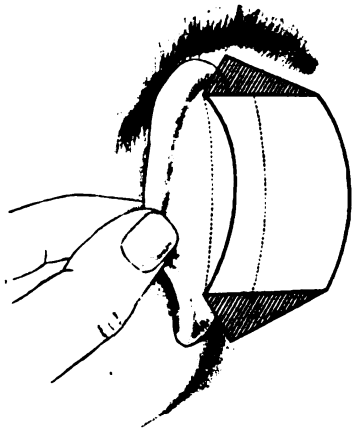

Parallel zu dieser Linie führt man einen Bogenschnitt an der hinteren Fläche der Ohrmuschel, der an seiner Kuppe die Ansatzlinie erreicht (Fig. 2).

Hierauf mobilisiert man den durch diesen Bogenschnitt gebildeten Lappen der Haut der hinteren Ohrmuschelfläche.

Von dem so gebildeten Lappen exzidiert man mehr als die Hälfte (Fig. 3).

Generated on 2019-10-24 12:04 GMT / http://hdl.handle.net/2027/uc1.b3252758
Public Domain in the United States, Google-digitized / http://www.hathitrust.org/access_use#pd-us-google
Digitized by Google
Original from UNIVERSITY OF CALIFORNIA

Jetzt wird die ganze innerhalb der angezeichneten Bogenlinie vom Warzenfortsatz bis zum Ansatz des beweglichen Lappens liegende Hautpartie exzidiert (Fig. 4).

Sodann werden aus den Übergangsfalten nach Bedarf keilförmige Stücke exzidiert (Fig. 5).

Endlich werden die Wundränder miteinander durch einfache Naht vereinigt.

Selbstverständlich wird die Größe der zu exzidierenden Hautfläche und des beweglichen Lappens je nach Bedarf während der Operation modifiziert. Dies ist gerade ein Vorteil der Methode, daß man noch während der Operation vom plastischen Material wegnehmen, aber dasselbe auch beliebig vergrößern kann, da es durch einen halbumschnittenen Lappen dargestellt wird, den man, wenn nötig, bis zum Helix abpräparieren kann.

Nach ausgeführter Operation wird die Ohrmuschel mit Heftpflasterstreifen und Körnerschem Kompressionsverband an das Planum mast. angedrückt, fixiert. Nach acht Tagen werden die Nähte entfernt, der Kompressionsverband aber noch mehrere Wochen fortgesetzt, bis sich eine nahezu flächenhafte Verwachsung der beiden Wundflächen gebildet hat.

Wie erwähnt kann man, wenn es nötig ist, die Mobilisierung der Haut der rückwärtigen Fläche der Ohrmuschel unbedenklich nahe an den Helix vornehmen. Die Mobilisierung gelingt sehr leicht ohne Verletzung des Perichondriums, der gebildete Hautlappen ist hinlänglich stark genug. Auf diese Weise konnte ich die Korrektur der Ohrmuschel ohne Excision von Knorpel vornehmen. Es hat dies große Vorteile, da die Haut ein viel plastischeres Material ist und man bei einigem Geschick und Überlegnng wirklich befriedigende Resultate erzielen kann. Geradezu notwendig ist diese Plastik aber, wenn man gezwungen ist, bei noch bestehender, wenn auch noch so milder Mittelohreiterung eine solche Plastik vorzunehmen. Selbstverständlich wird man dann die fixierenden Heftpflasterstreifen so anlegen, daß die Ohröffnung freibleibt, und bei den häufiger vorgenommenen Verbandwechseln stets das Ohr sorgfältig behandeln. Ich hatte einen jungen Mann mit beiderseitiger chronischer Mittelohreiterung in Behandlung. Eines Tages kam er mit dem dringenden Wunsche, ich möchte seine abstehenden Ohren korrigieren. Da ich damals diese Plastik nicht übte, eine Knorpelexcision bei der bestehenden, wenn auch sehr geringen Eiterung mir zu gefährlich erschien, lehnte ich dies ab. Der junge Mann blieb aus meiner Behandlung aus und kam erst nach mehreren Monaten wieder, aber mit beiderseits deformierter Ohrmuschel. Er war inzwischen zu einem Chirurgen gegangen, der die bestehende Mittelohreiterung nicht zur Kenntnis nahm und die abstehenden Ohrmuscheln durch Knorpelexcision zu korrigieren suchte. Das Resultat war Deformation der Ohrmuscheln.

Generated on 2019-10-24 12:04 GMT / http://hdl.handle.net/2027/uc1.b3252758
Public Domain in the United States, Google-digitized / http://www.hathitrust.org/access_use#pd-us-google
Digitized by Google
Original from UNIVERSITY OF CALIFORNIA

Da es sich bei diesen Korrekturen abstehender Ohrmuscheln meist um eine beiderseitige Korrektur handelt, so empfiehlt es sich, erst eine Seite zu operieren und nach erfolgter Heilung die zweite Seite, wobei man im Auge haben muß, daß beide Seiten gleich werden sollen. Es empfiehlt sich, das bei der ersten Operation als Marke verwendete Guttapercha- oder Billrothbattiststückchen aufzubewahren, um bei der zweiten Operation zu wissen,

Fig. 6.

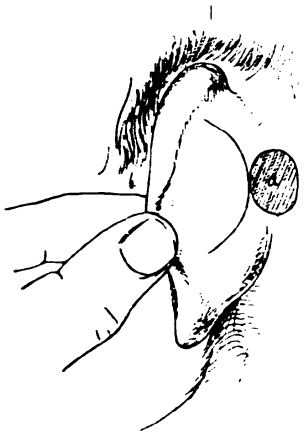

Fig. 7.

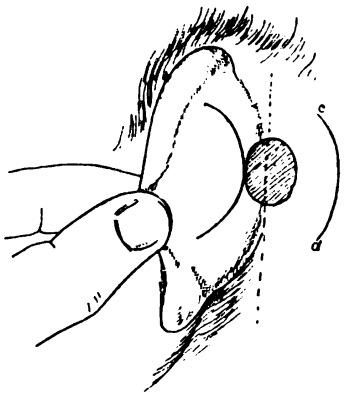

Fig. 8.

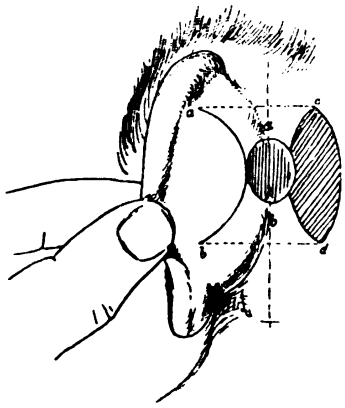

wieviel Haut bei der ersten Operation exzidiert wurde. Selbstverständlich muß man sich aber nicht sklavisch darauf steifen, auf beiden Seiten genau gleiche Hautstücke zu exzidieren. Die Hauptsache ist, daß auf beiden Seiten die korrigierte Stellung gleich ist. Viel hängt natürlich, wie bei jeder Plastik, von dem Geschick des Operateurs ab.

II. Anwendung zum Verschlusse persistierender retroauriculärer Öffnungen.

Digitized by Google
Original from UNIVERSITY OF CALIFORNIA
Generated on 2019-10-24 12:04 GMT / http://hdl.handle.net/2027/uc1.b3252758
Public Domain in the United States, Google-digitized / http://www.hathitrust.org/access_use#pd-us-google

Man führt an der rückwärtigen Fläche der Ohrmuschel einen Bogenschnitt, dessen Kuppe die Ansatzlinie der Ohrmuschel erreicht (Fig. 6).

Sodann führt man einen gleichen Schnitt etwa 1 *cm* hinter der retroaurikulären Öffnung (Fig. 7 *c—d*).

Die zwischen diesem Schnitte in der retroaurikulären Öffnung liegende Haut wird exzidiert (das schraffierte Stück, Fig. 8) und der Lappen *a e* entsprechend verkürzt.

Fig. 9. [1])

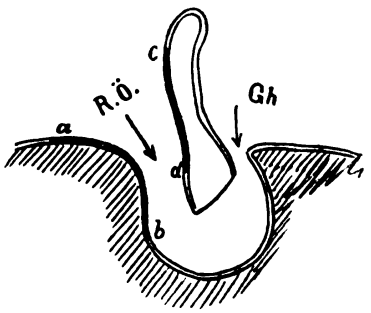

Fig. 10. [1])

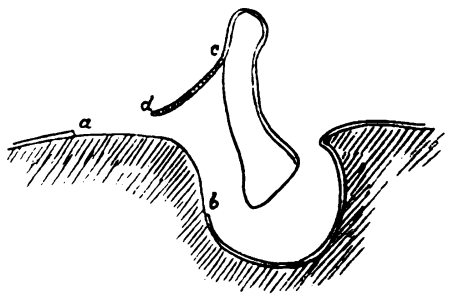

Ob man auch von den Übergangsfalten (Fig. 8 *a b*) etwas zu exzidieren hat, und wieviel, hängt vom speziellen Falle ab.

Schließlich wird der Rand des Lappens mit dem hinteren Rand der angefrischten Wunde vereinigt, so daß *a b* auf *c d* (Fig. 8) zu liegen kommt und durch einfache Naht vereinigt wird. (Fig. 9, 10, 11.)

Fig. 11. [1])

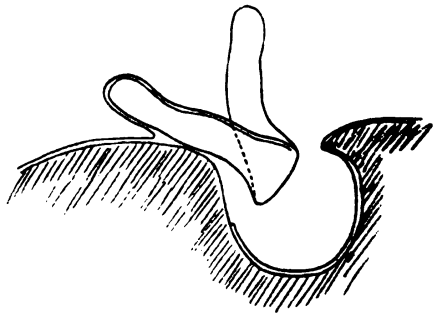

Die schematischen Fig. 9, 10 und 11 gedachten Querschnitte illustrieren das Verfahren. In Fig. 9 ist die *a b* angefrischt, *c d* mobilisiert. In Fig. 10 ist dies bereits geschehen, *a—b* ist wund. *c—d* ist ein Lappen geworden. In Fig. 11 ist die Ohrmuschel bereits zurückgeschlagen und Wund- und Lappenrand vereinigt.

Auf diese Weise wird ein Teil der retroaurikulären Öffnung durch die Ohrmuschel, ein Teil durch den Lappen gedeckt; daß es auf diese Weise gelingt, selbst größere Defekte zu decken, ist leicht einzusehen. Der Lappen hält sehr fest, da er flächenhaft angelötet ist. Der die Öffnung deckende Teil der Ohrmuschel, der ja angefrischt ist, bedeckt sich bald mit Narbengewebe und wird schließlich vom Epithel der Wundhöhle überkleidet. Da man die-

[1]) Die Fig. 9, 10 und 11 sind nach dem Schema Alexanders angefertigt.

Digitized by Google
Original from UNIVERSITY OF CALIFORNIA
Generated on 2019-10-24 12:04 GMT / http://hdl.handle.net/2027/uc1.b3252758
Public Domain in the United States, Google-digitized / http://www.hathitrust.org/access_use#pd-us-google

Ohröffnung von den fixierenden Heftpflasterstreifen freiläßt, so braucht man eine Eiterung der Wundhöhle nicht zu fürchten; man wechselt den Streifen im Ohre täglich, um sich etwa bildendes Wundsekret zu beseitigen. Bei kleinen Öffnungen kann man natürlich diese Plastik auch mit der Passowschen kombinieren, da ja nichts daran hindert, die erste Passowsche Etage zu bilden.

Die Ohrmuschel wird jetzt mit Heftpflasterstreifen fest an der seitlichen Kopffläche fixiert, bis eine flächenhafte Verwachsung der Wundflächen eingetreten ist. Dabei wird die Ohröffnung auf alle Fälle freigelassen, um den im Gehörgang liegenden Streifen stets wechseln zu können.

Es könnte nämlich bei großen Defekten ein Teil der angefrischten hinteren Ohrmuschelfläche zur hinteren Wand der retroaurikulären Höhle werden und die darauf sich bildenden Granulationen eine Zeitlang sezernieren. Im übrigen wird aber auch in einem solchen Falle die granulierende Fläche bald von dem Epithel der Knochenhöhle überzogen.

Die Resultate, die ich bis jetzt mit dieser Methode erzielt habe, waren vorzügliche. Der Lappen hat eine solide Unterlage, so daß selbst bei einer Nahteiterung das Resultat gesichert ist. Man kann relativ große Defekte decken; die Methode ist sehr einfach und vor allem so plastisch, daß man jederzeit während der Operation den Hautlappen verkürzen, aber auch bis zum Helix vergrößern, also auch während der Operation den plastischen Effekt kontrollieren und korrigieren kann.

Die Anwendung der kombinierten Vibrationsmassage mittelst einer Metallmuschel gegen chronische Schwerhörigkeit und subjektive Gehörsempfindungen.

Von **S. S. Preobraschensky,** Privatdozent an der kaiserl. Universität zu Moskau.

(Mit einer Figur.)

Weber-Liel hat bemerkt, daß Irritation der Tuba Eustachii mit Bougies gegen Schwerhörigkeit und Sausen günstig wirkt. Später brachte Prof. Urbantschitsch die innere Friktionsmassage der Ohrtrompete mit Hilfe von Bougies beim chronischen Mittelohrkatarrh in Anwendung, und zwar nicht nur bei Striktur der Tuben, sondern auch bei Durchgängigkeit derselben. Er fand, daß sowohl das Gehör wie auch subjektive Gehörsempfindungen sich dank dem reflektorischen Einfluß der Massage, der sich von den sensiblen Nervenfasern der Tube auf den Gehörnerven überträgt, bessern können.

Prof. Politzer war der erste, der die äußere Massage in Form von methodischem Reiben der Seitenfläche des Halses in bestimmter Richtung bei sekretorischem Katarrh mit hartnäckiger Tubenschwellung empfahl.

Digitized by Google
Original from UNIVERSITY OF CALIFORNIA
Generated on 2019-10-24 12:04 GMT / http://hdl.handle.net/2027/uc1.b3252758
Public Domain in the United States, Google-digitized / http://www.hathitrust.org/access_use#pd-us-google

Ernst Urbantschitsch, der Sohn des Professors, rekommandierte die gleichzeitige Anwendung von innerer und äußerer Massage als bessere Erfolge beim chronischen Ohrenkatarrh aufweisend.

Im Sommer 1904 lernte ich diese Behandlungsmethode in der Wiener Poliklinik kennen, wo Ernst Urbantschitsch mir dieselbe an einigen Patienten liebenswürdigst demonstrierte. Die Methode besteht in folgendem: In die Tube wird durch den Katheter eine Bougie eingeführt, während eine elektrisch in Bewegung gesetzte Pelotte (nach Breitung) der Reihe nach an verschiedenen Stellen in der Umgebung des Ohres angesetzt wird: an die Seitenfläche des Halses (M. sternocleidomast.), auf den Warzenfortsatz, den Tragus und hart unter dem Ohre. Dieser geschieht zwei Minuten an jedem Ohre. Ernst Urbantschitsch sah Erfolg bisweilen nach kurzer Behandlung, bisweilen nach 20—30maliger Anwendung dieser Methode. Die Massage wird täglich oder jeden zweiten Tag vorgenommen. Die günstigen Resultate erklärt er durch den Einfluß der Massage auf die Tubenmuskulatur und den Tensor tympani (tonisierender Einfluß) sowie auf die Nerven und Blutgefäße der Tuben und des äußeren Ohres; auf den Gehörnerven wirkt die Massage anregend, hauptsächlich reflektorisch von den sensiblen Trigeminusfasern aus, wie dies von Prof. Urbantschitsch bewiesen wurde. Ernst Urbantschitsch führt als Beweis für den Erfolg dieser Methode in seiner Arbeit „Vibrationsmassage der Ohrtrompete bei chronischem Mittelohrkatarrh“ (Monatsschr. f. Ohrenheilk., Bd. 37. Nr. 3) 13 Fälle an.

In demselben Sommer lernte ich auch die Art und Weise der Massagebehandlung von Braun kennen, der wohl der glühendste Vertreter der Massage in unserem Fache sein dürfte. Sich bloß mit Massage, und zwar nur der oberen Luftwege und der Ohren befassend, erlangte Braun in der Technik (Handmassage) geradezu eine Virtuosität und kam schon vor Ernst Urbantschitsch zum Schluß, daß es von größerem Nutzen sei, sowohl die innere als die äußere Massage des Ohres anzuwenden, und dies sogar zweimal täglich von 3 bis 12 Minuten. Er massiert jedoch nur mit einer Wattesonde, die er anfangs in die Tuba einführte; späterhin fand er dies schädlich und beschränkte sich nur auf den Tubeneingang.

Bei einem Gespräch erzählte mir Braun über die erstaunlichen Resultate seiner Massage bei Schwerhörigkeit, von denen er einige in seinem Artikel: „Über Vibrationsmassage der oberen Luftwege“ (Wiener med. Wochenschrift, 1900, Nr. 45) beschrieben hat.

Vom Herbst 1904 an begann ich die Methode von E. Urbantschitsch bei meinen Patienten anzuwenden und hatte in vielen Fällen ein weit besseres Resultat zu verzeichnen als von anderen Behandlungsmethoden; ich kann nur bedauern, daß seine Methode nicht genügend Verbreitung gefunden hat.

Generated on 2019-10-24 12:04 GMT / http://hdl.handle.net/2027/uc1.b3252758
Public Domain in the United States, Google-digitized / http://www.hathitrust.org/access_use#pd-us-google
Digitized by Google
Original from UNIVERSITY OF CALIFORNIA

In anderen Fällen jedoch, und zwar nicht selten, war der Erfolg entweder wenig bemerkbar oder gleich Null. In der Hoffnung, den Effekt der Behandlung zu erhöhen und die Zahl der ungünstig verlaufenden Fälle zu vermindern, beschloß ich, noch die gleichzeitige Massage der Gehörknöchelchen hinzuzufügen. Der Versuch gelang. An dieser Stelle aber möchte ich bei der Frage über die Pneumo-Massage des Trommelfells und der Gehörknöchelchen verweilen.

Jedem Ohrenspezialisten ist es bekannt, daß eine derartige Massage, wie sie jetzt gewöhnlich gehandhabt wird, das heißt eine elektromotorische mit Einführung des Apparates in die Gehörgänge, häufig Schwerhörigkeit und Geräusche nicht nur nicht verringert, sondern nicht selten verstärkt. Es darf uns im Grunde genommen wundern, daß die Patienten bei einer solchen Behandlung nicht häufiger taub werden, da ein Zunehmen der Taubheit sehr verständlich wäre, weil das Trommelfell und die Gelenke der Gehörknöchel dabei einem für sie ganz ungewohnten, übermäßigen und unnützen Insult unterworfen werden. Ich möchte behaupten, daß die Gelenke der Knöchel bei dieser Massage nicht massiert, sondern auseinander gezerrt werden; und wenn dieselbe nicht allen schadet, so liegt dieses nur an einer außergewöhnlichen Widerstandsfähigkeit des schalleitenden Apparates bei einigen Individuen. Bei anderen exacerbiert unter Reaktion der Gefäße und sogar Blutungen der Krankheitsprozeß und es kommt sofort oder nach einiger Zeit zu Verschlimmerung desselben. In einem der in meiner Statistik angeführten Fälle — beim Offizier E. — rief die Trommelfellmassage dreimal eine beiderseitige Otitis media acuta hervor und es ist ganz natürlich, daß Patient, nachdem er vier Monate in der Klinik verbracht hatte, dieselbe in höherem Grade schwerhörig wie zuvor verließ, während er bei der von mir empfohlenen Methode soweit genaß, daß er wieder den Dienst antreten konnte. Ich gebe zu, daß sich die Stärke des Motors regulieren und nach Wunsch abschwächen läßt, und dennoch ist diese „schwache" Kraft zu stark für den zarten Gehörapparat. Ich bin der Ansicht, daß die jetzige gewöhnliche Motormassage bald aufgegeben werden und in dieser oder jener Weise verändert werden wird, wie ich dieses schon vor einigen Jahren getan habe. Boenninghaus kann nicht recht haben, wenn er die Erschütterung des Trommelfells durch die Maschinenmassage mit den durch Schallwellen hervorgerufenen vergleicht (Lehrb. d. Ohrenheilk., 1908, pag. 276). Um eine solche Ansicht zu widerlegen, braucht man nur die Massage an seinem eigenen Ohr zu probieren, um zu empfinden, ob die Massageerschütterung der des Schalles gleich sei.

Bei Verbesserung der Methode ist anzustreben, daß die Erschütterung eine unbedeutende und zarte sei, zum Beispiel wie dieses bei der Massage nach der Hommelschen Methode der Fall ist.

Digitized by Google
Original from UNIVERSITY OF CALIFORNIA
Generated on 2019-10-24 12:04 GMT / http://hdl.handle.net/2027/uc1.b3252758
Public Domain in the United States, Google-digitized / http://www.hathitrust.org/access_use#pd-us-google

In der neuesten Literatur finden sich schon einige Hinweise auf die Schattenseiten der jetzigen motorischen Pneumomassage und das Bestreben, ihre Wirkung abzuschwächen. So rät Lucae, den Gehörgang beim Einführen des Trichters nicht fest zu verschließen. (Die chronische progressive Schwerhörigkeit, 1907, pag. 219.)

Prof. B. Werchowsky spricht in einem Artikel über Ohrgeräusche (Russkij Wratsch, 1908, Nr. 5) über die besonders bei elektromotorischer Massage wünschenswerte Vorsicht, da die Möglichkeit von Hämorrhagien sowohl im mittleren wie im inneren Ohre vorliege.

Fig. 1.

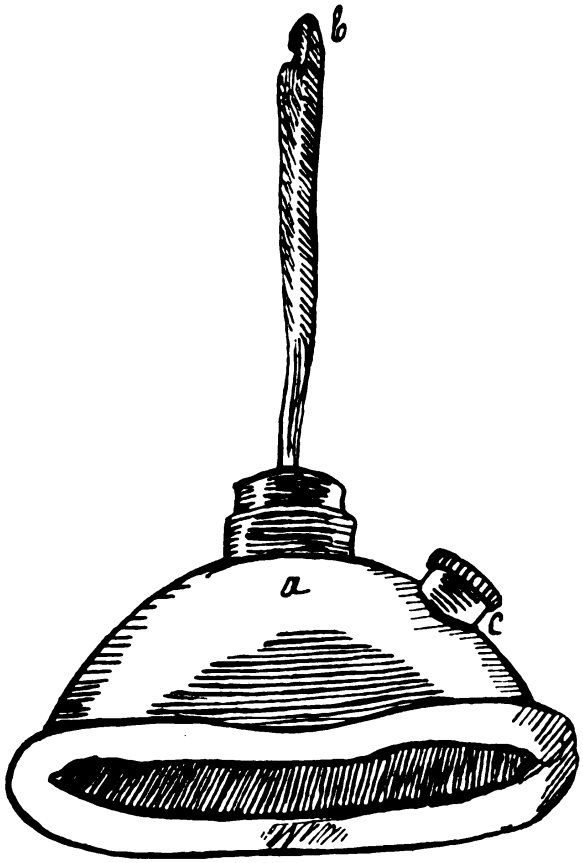

Im letzten Lehrbuch Politzers finden wir folgenden diesbezüglichen Ausspruch: „Ich fand die Massage nach Delstanche nicht selten wirksamer als die elektromotorische“ (1908, pag. 581). Den Grund hierfür müssen wir in der schwächeren und für die Gehörknöchel passenderen Wirkung dieses Apparates suchen.

Sogar bei dem soeben zitierten Boenninghaus finden wir die analoge Beobachtung: „Ja, es gibt viele Fälle, wo die Handmassage günstig wirkt, die Maschinenmassage nicht“ (Lehrbuch, pag. 277).

Auf Grund dieser Beobachtungen und meiner eigenen bin ich zum Schluß gekommen, daß für die Kette der Gehörknöchel die Massage nach Hommel angebracht wäre, und von den Apparaten der von Delstanche, jedoch sind beide Methoden, von rein technischer Seite betrachtet, für unsere Zwecke, das heißt für die gleichzeitige Anwendung der Methode von E. Urbantschitsch, nicht bequem. Daher habe ich anstatt der eben erwähnten Pelotte am Elektro-

Digitized by Google
Original from UNIVERSITY OF CALIFORNIA
Generated on 2019-10-24 12:04 GMT / http://hdl.handle.net/2027/uc1.b3252758
Public Domain in the United States, Google-digitized / http://www.hathitrust.org/access_use#pd-us-google

motor eine **Metallmuschel** angebracht, die gleichzeitig die äußere Massage der Umgebung des Ohres und des Trommelfelles mit den Gehörknöcheln, jedoch ohne Anwendung von grober Kraft, ausführt.

Die Metallmuschel (M.-M.)[1]) ist so groß, daß sie das Ohr verdeckt, mit leicht konkavem vorderen Rande, um näher dem Tragus anzuliegen; der Rand ist weich, mit Watte und Leder überzogen. Die Muschel wird auf die Ohrmuschel gesetzt und fest angedrückt. Da die Muschel in den konischen Griff der biegsamen Welle des Motors[2]) eingestellt ist, so vibriert sie, sobald letztere in Funktion tritt. Für die Umgebung des Ohres läßt sich Massage von beliebiger Stärke erlangen, für Trommelfell und Gehörknöchel jedoch nur zarte.

Es wäre natürlich besser, das Steigen nnd Fallen des Luftdrucks, das heißt die Stärke der Massage im Gehörgang manometrisch zu bestimmen, jedoch habe ich mich auf den Versuch mit der Flamme eines Lichtes beschränkt: Wenn man in einem Stück dicken Kartons eine 1 *cm* breite Öffnung ausschneidet, die besagte Muschel an dieselbe setzt und den Motor arbeiten läßt, so gerät die Flamme in starke Bewegung. Um die Luftschwingung zu vermindern, ist an der Muschel ein Ventil angebracht, bei dessen Abdrehung durch Verbindung mit der äußeren Luft die Schwingungen der Membran geringer werden und die Flamme des Lichts schwächer bewegt wird.

Die Technik besteht also in folgendem: Es wird durch einen Katheter, wie E. Urbantschitsch angibt, eine möglichst dicke Bougie bis in den Isthmus der Tube eingeführt — der einzige unangenehme Moment bei dieser Behandlungsmethode; hierbei wird keine Lufteintreibung, weder zur Kontrolle noch zu therapeutischen Zwecken, vorgenommen, es sei denn, daß das Trommelfell hochgradig eingezogen ist; die Bougie bleibt in der Tube, auf das Ohr wird die besprochene Muschel gesetzt — bei ängstlichen und nervösen Leuten anfangs mit offenem Ventil — und der Elektromotor tritt in Tätigkeit: zuerst schwach, nachher je nach Gewöhnung und Notwendigkeit stärker. Nach Abschluß der Massage des einen Ohres wird die Bougie in die andere Tube eingeführt und dasselbe wiederholt (E. Urbantschitsch führt Bougies gleichzeitig in beide Ohren ein).

Diese Verbindung der Massage der Trompete, der äußeren Umgebung des Ohres oder der ganzen Kopfhälfte mit der Massage des Trommelfells und der Gehörknöchelchen habe ich kombinierte Vibrationsbehandlung benannt, da ich keine passendere Bezeichnung finden konnte, und bezeichne dieselbe in meinen Aufzeichnungen mit K. V. Ich wende sie seit mehr als vier Jahren an und habe in dieser Zeit folgende Resultate erzielt.

---

[1]) Angefertigt von Schwabe, Moskau, Schmiedebrücke; auch von Gromoff, Arbatsplatz.

[2]) Ich benutze einen Motor von Reiniger, Gebbert & Schall.

Digitized by Google
Original from UNIVERSITY OF CALIFORNIA
Generated on 2019-10-24 12:04 GMT / http://hdl.handle.net/2027/uc1.b3252758
Public Domain in the United States, Google-digitized / http://www.hathitrust.org/access_use#pd-us-google

Meine Beobachtungen betreffen 132 Fälle von chronischer Schwerhörigkeit und Ohrensausen (68 Männer und 64 Frauen):

70 Fälle von Otitis media adhaesiva,
42 „ „ Otosklerosis,
9 „ „ Otitis media perfor. mit und ohne Sklerose,
4 „ „ Otitis media catarrhal. simpl.
6 „ „ Geräuschen ohne Schwerhörigkeit,
1 Fall „ Geräuschen mit Otalgie.

Von 70 Fällen mit adhäsiver Entzündung konnte ich in 58 Fällen große oder immense Besserung konstatieren, wenigstens soweit diese die Größe meines Empfangszimmers zuließ (etwa 5 *m*); in 2 Fällen war dieses allerdings nur auf einem Ohre der Fall, während das andere keine Veränderung aufwies; in 7 Fällen war die Besserung unbedeutend, in 5 absolut keine. Da die geringe Besserung weder den Arzt noch den Patienten befriedigt, habe ich diese 7 Fälle zu denen mit negativem Resultat gerechnet, so daß ich von 70 Fällen mit trockenem Katarrh 58 als mit Erfolg behandelt bezeichne und 12, das heißt 17%, erfolglos.

Von 42 Fällen mit Otosklerose erlangte ich in 32 eine große oder immense (2 Fälle) Besserung, eine geringe Besserung in 7 Fällen (von diesen einer auf syphilitischer Basis) und gar keine in 3 Fällen. Indem ich auch hier die Fälle mit geringer Besserung zu den negativen zähle, zähle ich ihrer 10, mit anderen Worten auf 42 Fälle von Otosklerose haben wir 32 mit Erfolg behandelte und 10, das heißt 24% — erfolglose.

Es kommen also auf 112 Fälle von chronischer Schwerhörigkeit infolge von adhäsivem Katarrh und Otosklerose 8 vollständig erfolglos behandelte, zusammen mit denen, in denen geringe Besserung erzielt wurde, 22, das heißt 19·6%, während der Erfolg in 90 Fällen, also in 80·4%, gut war.

In 9 Fällen von perforativer Otitis kam es in einem zu vollkommenem Schwinden der Schwerhörigkeit, in 6 zu einer großen oder sehr großen und in 2 zu einer geringen Besserung.

Alle 4 Fälle von sekretorischem Katarrh gingen in vollkommene Heilung aus.

Ohrensausen wurde in 73 Fällen vermerkt, meistenteils in den bereits erwähnten Fällen von Schwerhörigkeit. Das Resultat der Behandlung war folgendes: *a)* In 7 Fällen schwand das Geräusch gänzlich (10%) (2 mit adhäsivem Katarrh, 3 mit Otosklerose, 2 ohne Schwerhörigkeit); *b)* in 44 Fällen war die Besserung eine große oder sehr bedeutende (60%) (22 mit adhäsivem Katarrh, 17 mit Otosklerose, 1 bei einem Syphilitiker, 4 ohne Schwerhörigkeit); *c)* in 15 Fällen geringe Besserung (8 bei adhäsivem Katarrh, 7 bei Otosklerose); *d)* in 7 Fällen wurde absolut kein Resultat erzielt (4 bei adhäsivem Katarrh, 2 bei Otosklerose und 1 bei einem Syphilitiker).

Generated on 2019-10-24 12:04 GMT / http://hdl.handle.net/2027/uc1.b3252758
Public Domain in the United States, Google-digitized / http://www.hathitrust.org/access_use#pd-us-google
Digitized by Google
Original from UNIVERSITY OF CALIFORNIA

Es erweist sich also, daß von 73 Fällen mit selbständigen oder mit Schwerhörigkeit verbundenen Geräuschen die Behandlung in 7 Fällen vollständig erfolglos blieb, das heißt in 9·6%; da jedoch auch hier die geringe Besserung für Arzt und Patienten wenig trostbringend ist, habe ich auch diese Fälle den negativen zugezählt und rechne daher von 73 Fällen 51, das heißt 70%, mit großem Erfolg oder Heilung und 22, das heißt 30%, ohne Erfolg.

So haben wir bei Schwerhörigkeit 80·4% und bei Geräuschen 70% großer, bisweilen der Norm nachkommender Besserung erlangt, das heißt ein Resultat zu verzeichnen, wie wir es bei anderen Behandlungsmethoden nicht gesehen haben.

Selbstverständlich entsteht die Frage, ob diese Besserung von langer Dauer ist? In 23 Fällen konnte ich den weiteren Verlauf kontrollieren und erwies es sich, daß in einigen Fällen (5) das Gehör sogar besser geworden war, in anderen war dasselbe (auch die Geräusche) seit der letzten Untersuchung unverändert und endlich in der dritten Reihe von Fällen schlechter geworden, jedoch meistenteils nicht bis zu dem Grade, wie das vor der Behandlung der Fall war und war in diesen Fällen eine Behandlung von geringerer Dauer wie vorher zur Wiederherstellung des Gehörs nötig.

Die Zwischenräume ohne Behandlung währten verschieden lang, bisweilen Monate, bisweilen Jahre. Besonders wertvoll ist jedoch die kombinierte Vibration dadurch, daß sie auch dort von Nutzen war, wo alle anderen Maßnahmen erfolglos blieben oder geringen Erfolg gaben. Der bei weitem größte Teil der in unserer Statistik angeführten Patienten war bereits vorbehandelt, vor allem natürlich mit Lufteintreibung und Massage; viele von denselben hatten die äußere Massage allein oder die Trommelfellmassage, oder das Bougieren allein, wie das in 20 Fällen war, angewandt, aber hatten nicht das Resultat zu verzeichnen, zu dem wir bei kombinierter Massage des äußeren Ohres mit Massage der Gehörknöchelchen und der Tuba gelangten. In einigen Fällen hatten die Politzersche Lufteintreibung oder Katheterisierung das Gehör bis zu einem gewissen Grade verbessert, jedoch kam es im weiteren zu einem Stillstande in der Besserung und bloß die Anwendung der K. V. förderte das Gehörvermögen oder brachte es sogar zur Norm (2 Fälle).

Bei der Otosklerose wie auch beim trockenen Katarrh ist die Wirkung der K. V. auf das später erkrankte Ohr bisweilen besonders eklatant: sie bringt das Ohr rasch wie zur Norm, wenn auch das andere Ohr vor einem Jahre oder zwei erkrankt war. Bei adhäsiven Prozessen war in 11 Fällen die Besserung des Gehörs so bedeutend, daß die Patienten bei Untersuchung mit Flüsterstimme auf Entfernung der Zimmerlänge (5 *m*) alle Worte ebenso sicher wie Gesunde wiederholten.

Digitized by Google
Original from UNIVERSITY OF CALIFORNIA
Generated on 2019-10-24 12:04 GMT / http://hdl.handle.net/2027/uc1.b3252758
Public Domain in the United States, Google-digitized / http://www.hathitrust.org/access_use#pd-us-google

Einfache, das heißt sekretorische Katarrhe weichen rasch bei K. V., sogar in schweren Fällen, und sicherer als bei Durchblasen. In einem Falle währte der Katarrh zum Beispiel $1^1/_2$ Jahre; die Lufteintreibung hatte das Gehör bis zu 3 *m* Entfernung gebracht, die K. V. erst brachte es bis zur Norm. In einem anderen Falle dauerte der chronische Katarrh nach Angabe der Patienten in dem einen Ohre 8, in dem anderen 6 Jahre; die Lufteintreibung half bloß für einen Tag, die K. V. beseitigte das Leiden vollständig. In einem dritten Falle schwand der Katarrh nach viermaliger Massage.

In einem Falle hatte sich Schwerhörigkeit nach eitriger Otitis unter dem Einfluß der Katheterisierung gebessert, jedoch war sie nicht ganz geschwunden, da Patient bloß auf $2^1/_2$ *m* Entfernung hörte; erst nach mehrmals angewandter K. V. wurde das Gehör normal. Der Erfolg der K. V. ist also sowohl bei einfachen protrahierten wie auch bei eitrigen Katarrhen ins Auge fallend.

Das Lumen der Tuba hat keine entscheidende Bedeutung für die Prognose, da bisweilen bei Striktur der Tuba die Dilatation derselben keinen Erfolg, hingegen bei normaler oder erweiterter Tuba die K. V. gute Resultate gab.

Aus unserer Statistik erhellt, daß die Zahl der erfolglos mit K. V. behandelten Fälle bei Schwerhörigkeit 20%, bei Ohrensausen 30% betrug. Dieser Vergleich weist darauf hin, daß den Geräuschen schwerer beizukommen ist als der Schwerhörigkeit. Außerdem hält die Besserung der Geräuschempfindung bei unserer Methode nicht gleichen Schritt mit der Besserung des Gehörs: letztere kann Fortschritte machen, während die Geräusche unverändert bleiben oder umgekehrt; es kommt auch vor, daß das eine Ohr besser hört, während in dem anderen das Geräusch schwindet, oder beides bessert sich an einem Ohr, während das andere keine Veränderung aufweist.

Eine Verschlimmerung von Schwerhörigkeit und Geräusch, wie dieses beim Luftduschen und besonders bei der gewöhnlichen Motormassage des Trommelfells vorkommt, habe ich bei K. V. in keinem Falle beobachtet, abgesehen von kurzdauernder und leichter Betäubung nach der Massage, was wohl dem Lärm des Apparates zuzuschreiben sein dürfte, selten vorkommt und bloß einige Sekunden anhält.

Es hat also die Trommelfellmassage mit meiner Muschel den Vorzug vor der gewöhnlichen Motormassage, dem Gehör nicht zu schaden und bestehendes Sausen nicht zu verstärken.

Was nun die Eustachische Röhre anbetrifft, so wird dieselbe durch diese Behandlung augenscheinlich nicht gezeigt; wir sahen nicht die Reaktion, wie sie bei der „Friktionsmassage“ oder gar bei interner manueller Massage zur Beobachtung kommt.

Generated on 2019-10-24 12:04 GMT / http://hdl.handle.net/2027/uc1.b3252758
Public Domain in the United States, Google-digitized / http://www.hathitrust.org/access_use#pd-us-google
Digitized by Google
Original from UNIVERSITY OF CALIFORNIA

Mit einem Wort, die K. V. ist, wenn sie auch nicht immer nützt, dafür niemals schädlich.

Wo das Ohrenleiden von Schwindel, Kopfschmerz, Migräne, Einfluß auf die geistigen Fähigkeiten begleitet ist, erweist die K. V. häufig unschätzbare Dienste — so rapid schwinden diese Erscheinungen. Es klagen Patienten bisweilen über Verlust der Arbeitsfähigkeit, der möglichen Falles mit dem Ohrenleiden in Zusammenhang stehen könne, und erlangen nach der Behandlung ihre Arbeitsfähigkeit wieder, wobei diese Besserung nicht zeitweilig, sondern beständig ist. Von gutem Einfluß ist die Methode auch auf die Nasenatmung.

Eine große Anzahl von Patienten, und zwar diejenigen, die bereits verschiedene Behandlungsmethoden erprobt haben, wissen die K. V. zu schätzen und behaupten, daß diese Methode das Gehör erhalte und das Geräusch sicherer beseitige. Es versteht sich jedoch von selbst, daß eine Anzahl von Patienten auch mit dieser Behandlung nicht zufrieden ist, abgesehen natürlich von denen, bei denen sie wirklich erfolglos blieb. Vor allem wollen es einige Patienten nicht begreifen, daß es Krankheiten gibt, die nicht zu heilen sind, sondern nur in gewissem Grade zu bessern, und auch dieses nur nach längerer Behandlung. Sieht der Patient nun keinen Nutzen nach 1—2—3maligem Besuch des Arztes, so meint er, daß die weitere Kur zwecklos sei und unterläßt sie.

Andere Patienten sind mit der periodischen Wiederholung der Behandlung unzufrieden, was für Zugereiste tatsächlich seine Schwierigkeiten hat, die erst dann zu vermeiden sein werden, wenn die Methode überall Verbreitung findet.

Nervöse und kapriziöse Personen geben die Behandlung bisweilen ausschließlich wegen der unangenehmen oder schmerzhaften Empfindung beim Einführen des Katheters oder der Bougie auf.

Solche Dinge dürfen jedoch den Arzt, besonders den wenig erfahrenen oder Anfänger, nicht mutlos machen. Bei weiterer Anwendung der Methode wird er in vielen anderen Fällen seine Befriedigung finden, besonders wenn ein Patient ihn aufsucht, der bereits alles mögliche erprobt und sogar das Vertrauen zu allen Behandlungsmethoden verloren hat. Was nun unternehmen? Die Behandlung wiederholen, die keinen Nutzen brachte? Leider tun viele dieses. In diesen Fällen ist die K. V. besonders wertvoll und hilft uns aus der Not nicht nur als eine für den Patienten neue Behandlungsmethode, sondern weil sie auch in solchen Fällen nach einigen Malen Erfolg gibt.

Einige Fälle aus meinem statistischen Material verdienen besonders erwähnt zu werden. In dem einen begann die 43jährige Pat. vor acht Monaten das Gehör zu verlieren und wurde nach ihrer Angabe erfolglos mit Lufteintreibung behandelt. Auf Grund der Anamnese und Untersuchung stellte ich die Diagnose adhäsiver Katarrh und war erstaunt, Pat. nach achtmaliger K. V. geheilt zu sehen.

Digitized by Google
Original from UNIVERSITY OF CALIFORNIA
Generated on 2019-10-24 12:04 GMT / http://hdl.handle.net/2027/uc1.b3252758
Public Domain in the United States, Google-digitized / http://www.hathitrust.org/access_use#pd-us-google

Noch eklatanter war der Fall Wassily K., 28 Jahre alt, der seit zwei Jahren seine Schwerhörigkeit und „das Glockengeläut im Kopfe“ nach verschiedenen Methoden (in Rußland und im Auslande) behandeln ließ, auch mit Massage, und endlich vollständig mutlos geworden war. Auf Grund dieser Anamnese und des Befundes hielt ich mich zur Diagnose Otosklerose berechtigt. Nach Anwendung der K. V. im Verlaufe eines Monats wurde das Gehör normal und das Geräusch verschwand vollständig. Nach zwei Jahren sah ich Pat. nach wie vor gesund wieder.

Dieselbe falsche Diagnose auf Otosklerose stellte ich auch bei der 42jährigen, etwa seit einem Jahre schwerhörigen Anna Sch., wo es auch zur Heilung kam. Man kann mir vorwerfen, daß ich sekretorische Katarrhe für trockene oder Otosklerose gehalten hätte und daher nicht imstande war, die richtige Diagnose zu stellen. Ich möchte mir jedoch die Frage erlauben, welche Diagnose in einem Falle zu stellen wäre, wo nach der Anamnese Pat. keine Erkrankungen des Gehörvermögens mit merkbarer Neigung zur Besserung aufweist, die Luftdusche wenig oder gar nicht hilft und die anatomische und funktionelle Untersuchung auf eine Affektion des Mittelohrs hinweist? Ein solches Bild hinterläßt, wenn es einige Zeit besteht, den Eindruck der Otosklerose. Ich nehme an, daß auch diejenigen Spezialisten, bei denen die betreffenden Patienten früher in Behandlung standen, nach letzterer zu urteilen, dieselbe Diagnose wie ich gestellt hatten. Erst als das Gehör durch die K. V. wieder normal geworden war, mußte ich eingestehen, daß die Diagnose falsch war. Ich nehme daher an, daß die K. V. nicht nur therapeutisch von Wert ist, sondern auch bisweilen bei der Diagnose und folglich ebenfalls bei der Prognose, um so mehr, als meine Diagnose nicht nur in diesen drei Fällen, sondern auch in den in der Statistik erst nach der Behandlung mit K. V. als sekretorisch bezeichneten eine falsche war, da ich selbstverständlich nicht so weit gehe, mit Hilfe der K. V. Otosklerose und trockenen Katarrh heilen zu wollen. Ich stelle gern meine Fehler zur Schau, um andere vor Wiederholung derselben zu warnen.

Worauf beruht nun der Erfolg der beschriebenen Behandlungsmethode?

Augenscheinlich gibt es in vielen Fällen, ehe es zur Entwicklung einer unheilbaren Erkrankung des Gehörapparates kommt, in größerer oder geringerer Ausdehnung, bald längere, bald kürzere Zeit, bloß Störung der Blutzirkulation und der Ernährung im Sinne von ungenügendem Zu- oder Abfluß des Blutes, wobei auch diese geringen Veränderungen imstande sind, auf das Gehör und auf die subjektive Gehörsempfindung einzuwirken und bei der Untersuchung dasselbe Bild wie bei bleibenden Veränderungen zu geben. Diese Störung geht, wenn sie einige Zeit bestanden hat und nicht fortgeschafft ist, in einen bleibenden Prozeß in der Schleimhaut, der Knochenhaut, dem Knochen oder dem Nerven über und es hängt nun vom Grade der Af-

Digitized by Google
Original from UNIVERSITY OF CALIFORNIA
Generated on 2019-10-24 12:05 GMT / http://hdl.handle.net/2027/uc1.b3252758
Public Domain in the United States, Google-digitized / http://www.hathitrust.org/access_use#pd-us-google

fektion, in dem der Patient zur Behandlung kommt, ab, wie das Resultat derselben ausfällt. Wird sie im Stadium der gestörten Ernährung, das bisweilen auch lang währen kann, eingeleitet, so ist vollständige Heilung möglich; ist die Krankheit weiter vorgeschritten, so wird die Besserung davon abhängen, wie weit die Krankheit bei besserer Ernährung einer Veränderung zugänglich ist. Diese Ansicht findet ihre Bestätigung in den oben angeführten Fällen mit falscher Diagnose und in der Heilung und Besserung bei schweren Erkrankungen. Während bisweilen das früher erkrankte Ohr, da die Veränderungen in demselben bereits konstant geworden waren, in geringem Maße oder gar nicht der Behandlung zugängig waren, trat in dem später erkrankten eine schnelle Wendung zum Besseren ein, die bisweilen die Norm fast erreichte. Der Grund dafür dürfte eben darin zu erblicken sein, daß in diesem Ohr, sei es kürzere, sei es längere Zeit hindurch, in glücklichen Fällen sogar bis 1—2 Jahre (3 Fälle), sich hauptsächlich gestörte Blutzirkulation und gestörte Ernährung geltend machten. Kommt es, wenn diese Störungen nicht gehoben werden, auch zu konstanten Veränderungen, so gehen letzteren eben immer zuerst Störungen in der Ernährung voraus, durch deren Beseitigung wir mehr weniger ausgesprochene Besserung des Gehörs und der Geräusche erlangen, indem wir den Prozeß aufhalten oder verlangsamen. Wir erreichen jedoch keinerlei Resultate sobald es zu ausgesprochener Atrophie der Nerven, Verknöcherung der Fenster usw. gekommen ist.

Edinger hat die Bezeichnung „Aufbrauch“ in die Pathologie des Nervensystems eingeführt, der anatomisch durch Schwund der tigroiden Substanz in den Zellen und Auftreten von Zerfallsprodukten in den Fasern charakterisiert ist und das ganze Nervensystem oder Teile desselben betreffen kann. Wird das Zerfallene nicht erneuert, nicht wieder ersetzt, so werden die geschwundenen Elemente durch Bindegewebe ersetzt, das heißt der Nerv wird aufgebraucht. Diese Erscheinung ist eine Folge von Überanstrengung, von ungenügendem Ersatz oder endlich davon, daß die einzelnen Fasern nicht resistent genug sind, um eine normale Funktion zu leisten. Diese Therapie hat Edinger auch auf den Acusticus angewandt und glaubt es der Aufbrauchkrankheit zuschreiben zu dürfen, wenn hereditäre Taubheit sich von Generation zu Generation überträgt und gleichzeitig bei mehreren Familiengliedern im mittleren Alter auftritt, wo das Organ schon einige Zeit funktioniert hat.

Primäre Acusticusatrophie mit Ersatz der schwindenden Nervensubstanz durch Bindegewebe ohne entzündliche Erscheinungen ist durch die Untersuchungen von Habermann, Manasse, Alexander, Brühl u. a. erwiesen. Ist der Nerv schwach, fährt Edinger fort, so kann er in jedem Alter dem Aufbrauch unterliegen, sogar im Kindesalter, wobei es zur Taubstummheit kommt. Die Untersuchungen Alexanders an taubstummen Tieren weisen darauf hin, daß die Atrophie der Endverzweigungen des Gehörnerven mit

Digitized by Google
Original from UNIVERSITY OF CALIFORNIA
Generated on 2019-10-24 12:05 GMT / http://hdl.handle.net/2027/uc1.b3252758
Public Domain in the United States, Google-digitized / http://www.hathitrust.org/access_use#pd-us-google

großer Wahrscheinlichkeit der ungenügenden Entwicklung der arteriellen Gefäße zuzuschreiben ist. Es wäre daher die Annahme gerechtfertigt, daß es möglichenfalls nicht zur Atrophie kommen würde, wenn es gelänge, rechtzeitig den Blutzufluß zu vermehren und dadurch die Ernährung des Nerven zu heben. Eine derartige Handlungsweise widerspräche nicht der Edingerschen Theorie, da, wenn wir den Schwund der Nervensubstanz dem Aufbrauch infolge schwacher Konstruktion des Nerven zuschreiben, letzterer bei Verbesserung und Regelung der Ernährung leichter imstande sein wird, dem Aufbrauch zu widerstehen und nicht zugrunde zu gehen. Es wäre also von diesem Standpunkte aus betrachtet die Anwendung der mechanischen Behandlungsmethode auch bei der auf Nervenatrophie beruhenden Schwerhörigkeit angebracht.

Wie bereits bemerkt, ist es schwerer, den Geräuschen beizukommen, obgleich es mir in zehn Fällen immerhin gelang, sie ganz zu beseitigen und in 14, dieselben bedeutend zu bessern, entsprechend dem Grade der Besserung des Gefäß- und des Nervensystems, der mit der mechanischen Behandlung zu erzielen war. Es ist möglich, daß in den in Heilung ausgegangenen Fällen eine Zeitlang ebenfalls bloß die Ernährung des Hörapparates gestört war, was zu einer sich in Ohrgeräuschen manifestierenden Reizung des Nerven führte. Bei fehlender Behandlung wären nicht mehr zu beseitigende Veränderungen eingetreten, da bekanntlich Geräusch bei normalem Gehör bisweilen lange Zeit der Vorbote von unheilbaren Prozessen ist.

Die Anwendung der kombinierten Vibration ist leicht und einfach für jeden, der mit dem Ohrkatheter umzugehen versteht. Der Motor läßt sich sowohl mit Straßen- als auch mit Akkumulatorenstrom in Bewegung setzen, muß jedoch einen Regulator besitzen. Die Häufigkeit und Dauer der Anwendung der K. V. hängt davon ab, ob wir es mit Schwerhörigkeit oder Geräuschen zu tun haben; bei Schwerhörigkeit genügen 2—3, wenn nötig 5 Minuten. Die erste Woche jeden zweiten Tag, von der zweiten Woche ab bei gutem Resultat zweimal die Woche, bei weniger gutem auch weiter jeden zweiten Tag, in hartnäckigen Fällen täglich. Nur in schweren Fällen wird die K. V. bis zu 20mal vorgenommen, bei merklichem und schnellem Erfolge genügen zehn Male. Bei zufälligen Erkrankungen, Exacerbation des Ohrenprozesses, akutem Schnupfen, Angina, erhöhte Temperatur, wird die Behandlung zeitweilig unterbrochen.

Personen, die neben der Ohrenerkrankung noch an Migräne und Kopfschmerz leiden, bringt das Anlegen der vibrierenden Muschel oder einer gewöhnlichen Pelotte an die schmerzenden Stellen des Kopfes nach Beendigung der Ohrmassage große Erleichterung.

Bei absoluter Taubheit sollte man die Behandlung unterlassen, um sie nicht in Mißkredit zu bringen.

Generated on 2019-10-24 12:05 GMT / http://hdl.handle.net/2027/uc1.b3252758
Public Domain in the United States, Google-digitized / http://www.hathitrust.org/access_use#pd-us-google
Digitized by Google
Original from UNIVERSITY OF CALIFORNIA

Besteht gleichzeitig chronische Rhinitis, so ist es angebracht, bei den Besuchen abwechselnd die Nase zu massieren und die K. V. anzuwenden, jedoch ist es bei starker Hypertrophie der Nasenmuscheln angezeigt, dieselbe früher zu beseitigen.

Einen Zeitraum anzugeben, nach Verlauf dessen eine Wiederholung der Behandlung vorzunehmen wäre, ist nicht für alle Fälle möglich, da das Gehör einiger Patienten sich, wie oben bemerkt, in der Zeit nach der Behandlung sogar bessert, während dasselbe bei anderen im Verlauf von $^1/_2$—1 Jahr unverändert blieb. Aus Vorsicht dürfte es jedoch ratsam sein, den Patienten sich alle 3—6 Monate zur Kontrollierung des Gehörs präsentieren zu lassen; ist dieses, wenn auch in geringem Grade, zurückgegangen, so muß die Behandlung wiederholt werden, wenn nicht, so kommt es auf den Versuch an, ob nicht eine weitere Besserung des Gehörs zu erzielen wäre. Ist dieses der Fall, so muß die Behandlung fortgesetzt werden, doch ist wenige Zeit zu derselben erforderlich wie anfangs; etwa zwei Wochen bei 3maligem oder drei Wochen bei 2maligem Besuch in der Woche.

Die beschriebene Behandlungsmethode ist anwendbar bei allen Formen chronischer, nicht vollkommener Taubheit: bei trockenem Katarrh, Otosklerose, sekretorischem Katarrh usw.

Zur Beseitigung der subjektiven Gehörsempfindungen ohne Schwerhörigkeit ist die Einführung der Bougies nur dann erforderlich, wenn dieselben bei mehrmaliger Anwendung der Muschel allein nicht weichen wollen; die Dauer beträgt am ersten Tage bloß drei Minuten, vom zweiten ab bei ungenügendem Erfolge 5—6, ja 10 Minuten, im äußersten Falle 2mal täglich. Ich habe in letzter Zeit bei Geräuschen die Massage häufiger und längere Zeit ausgeführt und weit bessere Resultate erzielt. Die Einführung der Bougies wird bei mit Schwerhörigkeit verbundenen Geräuschen in denselben Zwischenräumen, wie oben angegeben, vorgenommen. In vielen Fällen gelingt es übrigens bei Schwerhörigkeit, die Geräusche auch ohne Bougie zu beeinflussen.

In den letzten Jahren wende ich die beschriebene Behandlungsmethode in großem Maßstabe an und halte sie für viel wertvoller als viele andere Methoden. Es ist daher mein aufrichtigster Wunsch, daß die Behandlung mit kombinierter Vibration bei Anwendung der Muschel weite Verbreitung finden möchte; um dieses zu erlangen, wünsche ich bloß, daß jeder Arzt, ehe er sich skeptisch zu dieser Methode stellt, dieselbe an 10—20 seiner Patienten erproben möchte, besonders an Personen, die schon lange Zeit behandelt sind, um dann erst sein endgültiges Urteil zu fällen.

Digitized by Google
Original from UNIVERSITY OF CALIFORNIA
Generated on 2019-10-24 12:05 GMT / http://hdl.handle.net/2027/uc1.b3252758
Public Domain in the United States, Google-digitized / http://www.hathitrust.org/access_use#pd-us-google

Aus der Ohrenabteilung der Allgemeinen Poliklinik in Wien
(Vorstand: Prof. Dr. G. Alexander).

Über die Verwendbarkeit der Scharlachrotsalbe bei Ohrenerkrankungen.

Von Dr. **Konrad Stein**, Assistenten der Abteilung.

In Nr. 42 der Münchener med. Wochenschrift vom Jahre 1906 veröffentlichte Bernhard Fischer eine Arbeit über die experimentelle Erzeugung atypischer Epithelwucherungen und die Entstehung bösartiger Geschwülste und teilte in derselben mit, daß es ihm gelungen sei, durch subcutane Injektion einer starken öligen Lösung des Farbstoffes Scharlach-R[1]) unter die Haut des Kaninchenohres eine lebhafte Steigerung des Epithelwachstums, ausgehend vom Oberflächenepithel und vom Epithel der Haarbälge, hervorzurufen. Ich will hier die Anhaltspunkte, welche sich dem Verf. aus diesen Versuchsergebnissen für das Verständnis des Wesens und Wachstums der malignen Geschwülste ergeben haben, nicht erörtern, da sie in keinem Zusammenhange mit dem Gegenstande vorliegender Mitteilung stehen und nur hervorheben, daß Fischer auf Grund seiner Beobachtungen die Ansicht aussprach, das Scharlachöl könne vielleicht, wenn es eine ähnliche Wirkung wie die am Kaninchenepithel geäußerte, auch auf menschliches Plattenepithel entfalten würde, zu therapeutischen Zwecken, und zwar zur schnelleren Deckung von Epitheldefekten, verwertet werden.

Diesen Vorschlag brachte zuerst Schmieden praktisch zur Durchführung und seine an der Bierschen Klinik in Berlin angestellten Versuche boten der Hypothese Fischers von dem chemotaktischen Einflusse des Scharlach-R auf das Epithel eine starke Stütze. Schmieden ließ sich eine Salbe herstellen, welche den Farbstoff in starker Konzentration (8%) enthielt, und applizierte diese Scharlachsalbe, in dünner Schicht auf Lint aufgetragen (wobei er, um den Farbstoff nicht durch den Verband dringen zu lassen, etwas Watte oder ein Stückchen wasserdichten Stoffes darüber legte), auf granulierende Stellen, die sich überhäuten sollten. In einer Reihe von Fällen konnte ein ganz unzweideutiger Erfolg konstatiert werden, indem das Epithel vom Rande her rasch nachwuchs und eine sehr feste, kräftige, dauerhafte Decke bildete. Während frischrote, nicht belegte, nicht ödematöse Granulationsflächen günstig reagierten, erwies sich der Versuch, noch unreine, granulierende Flächen, zum Beispiel chronische Beingeschwüre, mit der Scharlachsalbe zu behandeln, als ganz zwecklos.

---

[1]) Das Biebricher Scharlach-R (rotstichig) besteht aus den Natriumsalzen der Monosulfonsäure beziehungsweise Disulfonsäure des β-Naphtholdiazobenzols. Je nach der Beschaffenheit des Ausgangsmateriales wiegt das eine oder andere Salz vor.

Digitized by Google
Original from UNIVERSITY OF CALIFORNIA
Generated on 2019-10-24 12:05 GMT / http://hdl.handle.net/2027/uc1.b3252758
Public Domain in the United States, Google-digitized / http://www.hathitrust.org/access_use#pd-us-google

Durch Schmiedens Veröffentlichung wurde zunächst M. Kaehler zu weiteren Versuchen angeregt und auch diese ergaben, daß die Scharlachsalbe ein schätzenswertes Mittel bei der Behandlung großer Epitheldefekte ist, indem es die Epithelisierung granulierender Wundflächen in außerordentlich energischer Weise fördert und beschleunigt. Kaehler unterzog auch stärker sezernierende Wundflächen der Behandlung mit Scharlachsalbe und bezeichnet ihre Anwendung in solchen Fällen im Gegensatze zu Schmieden als nicht ganz wertlos. Das Bedecken der mit Scharlachsalbe belegten Stelle mit wasserdichtem Stoffe vermied er, um nicht durch die unvermeidliche Hautausdünstung die Nebenwirkung des feuchten Verbandes zu haben. Auch Kaehler weist besonders auf die Widerstandsfähigkeit des neugebildeten Gewebes hin.

Eine weitere Publikation über die Scharlach-R-Salbe stammt von Clementine Krajča, die auf Grund ihrer Erfahrungen zu dem Schlusse gelangt, daß es nicht nur möglich ist, unter Behandlung mit Scharlachsalbe Granulationsflächen wesentlich schneller zur Überhäutung zu bringen, als das bisher möglich war, sondern daß es auf diese Weise auch gelingt, sehr große Granulationsflächen, die bisher nur durch Transplantation zur Heilung zu bringen waren, zu epithelisieren. Krajča gibt in ihrer Publikation der Ansicht Ausdruck, die Scharlachsalbe könne sich auch für den Otologen als wertvoll erweisen, da es gelang, die Knochenhöhle einer Radikaloperation am Ohre von Beginn der Granulationsbildung an unter Scharlachrotbehandlung in knapp zwei Wochen vollständig zu überhäuten. Es wurde in diesem Falle Tag für Tag abwechselnd ein mit Scharlachrot respektive Borsalbe leicht imbibierter Gazestreifen zur Tamponade der Knochenhöhle benutzt. Überwuchernde Granulationen wurden mit dem Höllensteinstifte geätzt.

In Nr. 5 der Münchener med. Wochenschrift, 1909, erschien eine Publikation von M. Wolfrum und R. Cords, in welcher über die Anwendung des Scharlachrot bei Augenaffektionen berichtet wird. Die Autoren versuchten, nachdem sie sich durch Vorversuche am Kaninchenauge von der Unschädlichkeit des Präparates überzeugt hatten, eine 5%ige Scharlachrotsalbe bei einer Reihe von Augenaffektionen. Antiseptische Eigenschaften auf bestehende infektiöse Prozesse konnten Wolfrum und Cords nicht feststellen. Dagegen zeigte sich, daß die Anwendung der Salbe von Vorteil war, wo es sich um eine Reparation von Substanzverlusten der Hornhaut handelte, sei es, daß dieselben durch Verletzung oder durch geschwürige Prozesse entstanden waren. Die Verfasser gewannen entschieden den Eindruck, als ob eine raschere Regeneration des Gewebes erfolge. Günstige Resultate wurden erzielt, wenn die Salbe bei Ulcus serpens nach Aufhören der Progression angewandt wurde. In einem Falle von längere Zeit bestehender Hornhautfistel kam es zu einem auffallend schnellen Verschlusse. Auch bei Substanzverlusten durch Keratitis neuroparalytica tat die Salbe gute Dienste. Manchmal machte es den Eindruck, als

Digitized by Google
Original from UNIVERSITY OF CALIFORNIA
Generated on 2019-10-24 12:05 GMT / http://hdl.handle.net/2027/uc1.b3252758
Public Domain in the United States, Google-digitized / http://www.hathitrust.org/access_use#pd-us-google

ob sich nach öfterer Applikation ein Überschuß von Gewebe entwickle, doch bildeten sich derartige Wucherungen bald wieder zurück. Bei oberflächlichen Substanzverlusten machte sich bald nach der Anwendung der Salbe im Bereiche des Defektes eine leichte opake Trübung bemerkbar, die sich sonst nicht einstellte. Diese Trübung ging indes schnell und vollständig zurück und konnte als Ausdruck der schnell vor sich gehenden Gewebsneubildung angesehen werden.

An der dermato-syphilidologischen Klinik der Universität Genua wurde das Scharlachrot von Sprecher an einer größeren Anzahl von Fällen (Lupus, venerische und syphilitische Geschwüre, Ulc. cruris etc.) angewendet und äußerte (nach dem hierüber vorliegenden Berichte) bei den verschiedenen Geschwürsformen eine die Epithelbildung fördernde Wirkung, ohne irgendwelche Lokalreaktion oder toxische Allgemeinerscheinungen hervorzurufen. Ebenso berichtet Auerbach, der an der Hautabteilung der Magdeburger Krankenanstalt 26 Fälle verschiedener Hautaffektionen mit 4%iger Scharlachsalbe (unter Gebrauch der 8%igen beobachtete er manchmal eine ziemlich intensive Reizung) behandelte, über überraschend gute Resultate.

Ich habe in der Sitzung der Österreichischen Otologischen Gesellschaft vom Februar 1909 eine vorläufige Mitteilung über Versuche erstattet, die ich — veranlaßt durch den vielversprechenden Erfolg Krajčas — mit Scharlachsalbe bei Ohrenkranken durchgeführt habe und über außerordentlich günstige Erfolge dieser Therapie berichtet. Ich will gleich an dieser Stelle hervorheben, daß sich bei längerer Fortsetzung der Versuche ergab, daß die vorzügliche Wirkung des Scharlachrots, die ich damals bekannt gab, keineswegs zur Regel gehört, daß sie sich nur unter gewissen Bedingungen äußert, daß zuweilen weniger Befriedigendes, in einzelnen Fällen sogar direkt Unvorteilhaftes beobachtet werden kann. Diese Beobachtungen veranlaßten mich, meine Versuche mit Scharlachsalbe durch weitere, an einem größeren Krankenmateriale durchgeführte zu ergänzen, um genauere Aufschlüsse über die Art und Weise der Wirkung der Scharlachsalbe und ihre Indikationen geben zu können. Das Resultat dieser durch $^3/_4$ Jahre festgesetzten Versuche lege ich hiermit zur Beurteilung und Nachprüfung vor.

Ich versuchte die Salbe zunächst bei der Nachbehandlung einer Reihe von Ohrenkranken, bei denen wegen chronischer Mittelohreiterung eine Totalaufmeißelung der Mittelohrräume vorgenommen worden war. Die Anwendung geschah anfangs in gleicher Weise wie in dem Falle Krajčas. Die Scharlachrotsalbe[1]) wurde auf hydrophilen Gazestreifen in die freigelegten Mittelohr-

[1]) Die Herstellung der Salbe geschieht in der Weise, daß Scharlachrot in Chloroform gelöst, fein verrieben und nach Abdampfen des Chloroforms mit Vaselin oder, um der Salbe eine höhere Konsistenz zu geben, mit Vaselin und Lanolin aa.

Digitized by Google
Original from UNIVERSITY OF CALIFORNIA
Generated on 2019-10-24 12:05 GMT / http://hdl.handle.net/2027/uc1.b3252758
Public Domain in the United States, Google-digitized / http://www.hathitrust.org/access_use#pd-us-google

räume gebracht, durch 24 Stunden in der Operationswunde belassen und dann für weitere 24 Stunden durch Borsalbeeinlagen ersetzt. So wurde abwechselnd an einem Tage Scharlachrot-, am folgenden Borsalbe appliziert. Dieses Verfahren wurde zunächst bei Patienten durchgeführt, bei denen die Epithelisierung der Wundfläche schon bis zu einem gewissen Grade gediehen war, dann, nachdem es sich als vollkommen unschädlich erwiesen hatte, auch in den ersten Wochen nach der Operation und schließlich in einigen Fällen vom ersten Verbandwechsel angefangen.

Einige der so behandelten Fälle verspürten ein leichtes, durch einige Stunden andauerndes Brennen in der Wunde, andere mehr oder weniger starkes Jucken, kein Kranker schmerzhafte oder anhaltende unangenehme Sensationen.

Bei Applikation der Salbe kurz nach der Operation, also dort, wo der Knochen noch nicht überall von Granulationen bedeckt war, war kein wesentlicher Vorteil für den Wundverlauf erkenntlich. Die Scharlachsalbe erwies sich, wenn sie abwechselnd mit Borsalbe verwendet wurde, als durchaus unschädlich und reizlos, vermehrte jedoch, an aufeinander folgenden Tagen in die Wundhöhle eingeführt oder zwei Tage lang in derselben belassen, mitunter nicht unwesentlich die Sekretion, die dann auch einen leicht fötiden Charakter annahm. Die Epidermisierung der Wundfläche vollzog sich in diesen Fällen nicht schneller als in den in der gewöhnlichen Weise behandelten.

Wurde die Scharlachsalbe dort angewendet, wo die Knochenhöhle schon überall von einem Granulationspolster ausgekleidet war, so zeigte sich zumeist eine Sekretverminderung, oft sogar eine beträchtliche Sekretabnahme. Dieser Effekt war insbesondere dann deutlich erkenntlich, wenn die Wundhöhle abwechselnd mit Scharlachsalbeneinlagen und mit Jodoform-, hydrophilen Gaze- oder Borsalbenstreifen tamponiert wurde. Nach Entfernung der Scharlachsalbenstreifen zeigte sich eine ganz reine oder leicht belegte, stellenweise noch das Rot der Salbe tragende Wundfläche. Wurde die Salbe zwei Tage lang in der Wunde belassen, so zeigte sich gewöhnlich eine Zunahme des Sekretes, das nicht selten etwas übelriechend war. Blieb der Gazestreifen mit Scharlachsalbe einen dritten oder gar einen vierten Tag in der Wundhöhle, so fand sich ausnahmslos eine starke Vermehrung des Sekretes, das dann stets einen stark fötiden Geruch aufwies. Wurde die Salbe nach 24 Stunden erneuert, so konnte sie an zwei oder mehreren aufeinander folgenden Tagen appliziert werden, ohne daß Reizerscheinungen nachweisbar gewesen wären. Bei jenen Pa-

---

vermengt wird. Ich habe ausschließlich die 8%ige Salbe in Anwendung gezogen, da sich zeigte, daß dort, wo die 8%ige Salbe nicht vertragen wird, auch eine schwächere Konzentration nicht besser wirkt. Zur besseren Konservierung des Präparates empfiehlt sich die Aufbewahrung desselben in Tuben.

Digitized by Google
Original from UNIVERSITY OF CALIFORNIA
Generated on 2019-10-24 12:05 GMT / http://hdl.handle.net/2027/uc1.b3252758
Public Domain in the United States, Google-digitized / http://www.hathitrust.org/access_use#pd-us-google

tienten, bei denen die Salbe eine Sekretionsbeschränkung bewirkte, zeigte sich auch eine Förderung der Überhäutung der Wundfläche. Je geringer der Effekt der Sekretionsverminderung war, desto geringer erschien auch die Anregung der Epidermisierung. Bei Verstärkung der Sekretion wurde auch die Epidermisierung in ungünstigem Sinne beeinflußt.

Wurde die Salbe bei schon zum großen Teile vollzogener Epidermisierung der Wundfläche appliziert, so zeigte sich mit wenigen Ausnahmen ein günstiger, oft ausgezeichneter Effekt, der sich in deutlicher Sekretionsverminderung und lebhafter Anregung der Epithelisierung aussprach. Je weiter die Epithelisierung der Wunde schon gediehen war, desto eklatanter zeigte sich die Wirkung des Scharlachrots. Wurde die Wundfläche, wie dies manchmal geschah, zu vermehrter Sekretion angeregt, dann war auch das Fortschreiten der Epidermisierung ein unbefriedigendes und selbst die Zerstörung der neugebildeten Epidermis konnte unter dem Einfluß der mazerierenden Wirkung des Sekretes beobachtet werden.

Erfolge, die dem von Krajča mitgeteilten gleichkamen, konnte ich bisher nicht verzeichnen. Ich konnte nur feststellen, daß die Scharlachsalbe in jenen Fällen, in denen sie ihre Wirkung entfaltete, eine Abkürzung der Wundheilung herbeiführte, so daß die Epithelisierung im Zeitraum von 8—10 Wochen ihr Ende erreichte.

Nun gibt es bekanntlich Fälle, in denen wir trotz sorgfältigst durchgeführter Ausräumung der Mittelohrräume bei der Nachbehandlung der Wundfläche auf Schwierigkeiten stoßen, die sich darin äußern, daß die Epidermisierung in einem größeren oder kleineren Teile der Wundhöhle ausbleibt und die Sekretion daselbst mehr oder weniger stark fortdauert. So sieht man insbesondere den der Tubenmündung angrenzenden Teil der Operationswunde trotz exakt durchgeführten Curettements der Tube häufig nicht zur Epithelisierung gelangen. Liegt der Grund für diesen Stillstand der Epidermisierung nicht in konstitutionellen Erkrankungen, sondern in lokalen Vorgängen, so kann unter Gebrauch der Scharlachsalbe oft ein ganz überraschender Erfolg erzielt werden. Ich sah bei Patienten, bei denen die Epithelisierung der Wundfläche trotz Anwendung verschiedenster Maßnahmen nicht zu Ende gebracht werden konnte, unter Scharlachrot in wenigen Tagen ein Verschwinden der Sekretion und eine Überhäutung der noch vor kurzem granulierenden Fläche eintreten. Die gleich günstige Wirkung der Scharlachsalbe konnte in einigen Fällen beobachtet werden, in denen kürzere oder längere Zeit nach der Epithelisierung der Wunde durch Eindringen von Wasser in das Ohr oder nach Infektionen von der Nase her einzelne Stellen im Antrum oder in der Paukenhöhle durch Maceration des Epithels verlustig wurden und wo sich bei neuerlicher Sekretion Granulationen auf den vom Epithel entblößten Stellen entwickelten. Unter Anwendung

Digitized by Google
Original from UNIVERSITY OF CALIFORNIA
Generated on 2019-10-24 12:05 GMT / http://hdl.handle.net/2027/uc1.b3252758
Public Domain in the United States, Google-digitized / http://www.hathitrust.org/access_use#pd-us-google

von Scharlachsalbe trat eine rasche Verminderung der Sekretion und bald nachher eine Rückbildung der Granulationen ein.

Eine ungenügende Wirkung der Scharlachsalbe oder ihr gänzliches Versagen habe ich in allen Stadien der Wundheilung beobachten können. In vereinzelten Fällen zeigte sich aber auch, daß die Salbe direkt von Nachteil sein kann, daß sie die Wundheilung auch in entschieden ungünstiger Weise zu beeinflussen vermag.

Ich sah manchmal nach Applikation von Scharlachrot eine überraschende Sekretverminderung der Operationsfläche und Anregung der Epidermisierung auftreten, die nach kurzer Zeit sistierte und erst durch andere therapeutische Behelfe wieder in Gang gebracht werden konnte. Ich beobachtete Fälle, in denen nach anfänglich ausgezeichneter Wirkung der Salbe plötzlich eine starke Sekretion eintrat, unter deren Wirkung die neugebildete Epidermis rapid wieder zerfiel. Wurde in solchen Fällen das Scharlachrot weiter appliziert, so wurde die Wundheilung in ungünstigstem Sinne beeinflußt. Es gibt endlich Operationswunden, die auf Applikation der Scharlachsalbe von vornherein mit bedeutender Sekretionsvermehrung reagieren.

Die Beobachtung dieser Vorkommnisse lehrte mich, den Gebrauch der Scharlachsalbe nach mancher Richtung hin zu beschränken und ihre Applikation nur unter Berücksichtigung bestimmter Kautelen indiziert erscheinen zu lassen.

Ich möchte vor allem die Anwendung des Präparates vor Ablauf der 4. Woche post operationem als nicht empfehlenswert bezeichnen, da innerhalb dieses Zeitraumes eine besonders günstige Beeinflussung der Wundheilung kaum zu erwarten ist. Soll ein Versuch innerhalb dieser Zeit gemacht werden, so empfiehlt es sich, die Salbeneinlagen nicht länger als 24 Stunden in der Wunde liegen zu lassen.

Vier Wochen nach der Operation darf man in der größeren Zahl der Fälle eine befriedigende Wirkung auf die Wundheilung erwarten. Die Salbe ist, wenn sie mit hydrophiler Gaze eingeführt wird, nicht länger als 24 Stunden in der Wunde zu lassen; es empfiehlt sich dann entweder eine frische Salbeneinlage oder für die nächsten 24 Stunden eine trockene Gaze- oder Borsalbeeinlage zu machen. Sehr zweckmäßig erschien es mir, durch 2 Tage Scharlachrot, am 3. Tage Borsalbe oder nur einen trockenen Streifen Gaze einzuführen. Zwei Tage lang darf die Salbe nur dann in der Wunde belassen werden, wenn sie keine Sekretionsvermehrung, vor allem aber, wenn sie keine übelriechende Sekretion veranlaßt hat. Die letztere kann dadurch verhütet werden, daß man die Salbe auf Jodoformgazestreifen einführt. Dort, wo die Salbe eine Steigerung der Sekretion hervorruft, ist von ihrer weiteren Anwendung entschieden abzuraten.

Digitized by Google
Original from UNIVERSITY OF CALIFORNIA
Generated on 2019-10-24 12:05 GMT / http://hdl.handle.net/2027/uc1.b3252758
Public Domain in the United States, Google-digitized / http://www.hathitrust.org/access_use#pd-us-google

Die günstigste Wirkung der Scharlachsalbe zeigt sich in jenen Fällen, bei denen sich die Epidermisierung im größten Teile der Wundhöhle vollzogen hat, in einzelnen Teilen derselben jedoch ausbleibt. Hier sieht man bei richtiger Anwendung der Salbe oft einen überraschend schnell eintretenden eklatanten Erfolg.

Auszuschließen sind von der Behandlung mit Scharlachsalbe jene Fälle, bei denen sich schon nach der ersten Anwendung von Scharlachrot eine starke Vermehrung der Sekretion zeigt. Bleibt die Scharlachsalbe nach 3—4maliger Anwendung wirkungslos, so kann auf eine Fortsetzung dieser Therapie, die dann sicher aussichtslos ist, verzichtet werden. Ist der Erfolg ein zufriedenstellender, so wird er aufrecht erhalten werden können, wenn man die Salbe nicht täglich anwendet, sondern nach je zwei Tagen für 24 Stunden durch trockene Tamponade oder Insufflation pulverförmiger Arzneimittel ersetzt. Es versteht sich von selbst, daß das Ohr vor Anwendung der Scharlachsalbe in allen Teilen durch Austupfen auf das Sorgfältigste gereinigt werden muß. Polypen oder größere Granulationen sind vor Applikation der Salbe abzutragen.

* * *

Die Sekretionsverminderung, die ich als den auffälligsten Effekt des Scharlachrots bei radikal operierten Fällen zu beobachten Gelegenheit hatte, veranlaßte mich, die Salbe auch bei chronischen, nicht komplizierten Mittelohreiterungen (Schleimhauteiterungen) zu versuchen. Es geschah dies nur in solchen Fällen, bei denen die Salbe mit der ganzen secernierenden Fläche in Berührung gebracht werden konnte, das heißt in Fällen von vollkommener oder nahezu vollkommener Zerstörung des Trommelfelles und freiliegender Trommelhöhlenwand. Das Verfahren bestand darin, daß die Scharlachrotsalbe nach Entfernung des Sekretes aus der Tube durch Luftdusche und sorgfältiger Reinigung der Trommelhöhle auf sterilen Gazestreifen oder kleinen Wattekugeln an die sezernierende Fläche gebracht wurde. Ich wählte insbesondere solche Fälle, bei denen die üblichen therapeutischen Maßnahmen resultatlos geblieben waren, zog die Salbe jedoch zum Vergleiche ihrer Wirkung mit jener anderer Präparate auch dort in Verwendung, wo die letzteren schon eine Besserung herbeigeführt hatten.

Es zeigte sich, daß die Salbe in einem Teile derjenigen Fälle, bei welchen sich andere Medikamente bewährt hatten, versagte, daß sie aber nicht selten dort, wo die verschiedensten Behandlungsmethoden resultatlos geblieben waren, eine ausgezeichnete Wirkung entfaltete. Bei schleimig-eitriger, von der Tube her unterhaltener Sekretion war in einigen Fällen ein schöner Effekt festzustellen. Bei rein eitriger Sekretion gelang es manchmal, in 2—3 Wochen eine vollkommene Trockenlegung der Paukenhöhlenwand zu erzielen. Bei fötider

Generated on 2019-10-24 12:05 GMT / http://hdl.handle.net/2027/uc1.b3252758
Public Domain in the United States, Google-digitized / http://www.hathitrust.org/access_use#pd-us-google
Digitized by Google
Original from UNIVERSITY OF CALIFORNIA

Sekretion wird man versuchen, die fötide Beschaffenheit des Sekretes durch antiseptische Medikamente zum Verschwinden zu bringen. Gelingt dies nicht, liegt also der Fötidität ein kariöser Prozeß zugrunde, so ist die Anwendung der Salbe kontraindiziert. Zeigen die Salbeneinlagen schon nach 24 Stunden einen üblen Geruch, so ist die Anwendung der Salbe gleichfalls nicht ratsam.

Wie bei den radikal operierten Fällen, empfiehlt es sich auch hier, zur Erzielung eines Dauererfolges nach je zweitägigem Gebrauch der Scharlachsalbe für einen oder zwei Tage andere therapeutische Behelfe heranzuziehen.

Zum Schlusse möchte ich noch einer Mitteilung A. Heermanns über die Anwendung 5%iger Scharlachsalbe zum Verkleinern großer, alter Trommelfellperforationen Erwähnung tun. Heermann konstatierte unter dieser Behandlung ein fortschreitendes, zuweilen in einigen Tagen deutlich sichtbares Wachstum des ganzen Trommelfellrandes, wobei das Alter der bestehenden Öffnung anscheinend keine Bedeutung hat. Bei einzelnen Fällen fand er es notwendig, die Behandlung tageweise auszusetzen, um den Reiz nicht zu groß werden zu lassen, bei anderen vorteilhaft, zugleich den Reiz auf die übrigen Gewebselemente durch Zusätze zu erhöhen.

* * *

Resümiere ich das Gesagte in Kürze, so gelange ich zu dem Schlusse, daß die Scharlachsalbe in die Reihe jener Medikamente, welche in der Ohrenheilkunde Anwendung finden, aufgenommen zu werden verdient. Sie wird bei der Nachbehandlung radikal operierter Patienten und bei chronischen Schleimhauteiterungen des Mittelohres in Gebrauch zu ziehen sein und wird, unter bestimmten Kautelen angewendet, vermöge ihrer sekretionsbeschränkenden und die Epithelisierung anregenden Wirkung in einer nicht kleinen Zahl von Fällen schätzenswerte Dienste leisten. Unter allen Umständen verdient sie, in Fällen versucht zu werden, in denen andere therapeutische Behelfe im Stiche gelassen haben, da sie gerade bei solchen nicht selten erfolgreich zur Geltung gelangt.

Literatur: Bernhard Fischer (Bonn): Die experimentelle Erzeugung atypischer Epithelwucherungen und die Entstehung bösartiger Geschwülste. (Münchener med. Wochenschr., 1906, Nr. 42.) — V. Schmieden (Berlin): Epithelwachstum unter Einwirkung von Scharlach-R. (Zentralbl. f. Chir., 1908, Nr. 6.) — M. Kaehler (Duisburg-Meiderich): Epithelisierung von Wundflächen unter Scharlachsalbe (nach Fischer-Schmieden). (Med. Klinik, 1908, Nr. 22.) — Klementine Krajča (Köln): Zur Epithelisierung granulierender Flächen durch Scharlachrotsalbe. (Münchener med. Wochenschr., 1908, Nr. 38.) — M. Wolfrum und R. Cords (Leipzig): Über die Anwendung von Scharlachrot bei Augenaffektionen. (Münchener med. Wochenschr.,

Digitized by Google
Original from UNIVERSITY OF CALIFORNIA
Generated on 2019-10-24 12:05 GMT / http://hdl.handle.net/2027/uc1.b3252758
Public Domain in the United States, Google-digitized / http://www.hathitrust.org/access_use#pd-us-google

1909, Nr. 5.) — Sprecher (Genua): Gaz. degli osped. 1909, Nr. 23. (Ref. Klin.-therap. Wochenschr., 1909, Nr. 13.) — Paul Auerbach (Magdeburg): Über den therapeutischen Wert der Scharlachsalbe bei Haut- und Geschlechtskrankheiten. (Klin.-therap. Wochenschr., 1909, Nr. 24.) — A. Heermann (Köln-Deutz): Scharlachrot bei Trommelfellperforationen. (Deutsche med. Wochenschr., 1909, Nr. 22.)

Vereinsberichte.

Österreichische Otologische Gesellschaft.

Sitzung vom 13. Dezember 1909.

Vorsitzender: V. Urbantschitsch.
Schriftführer: G. Bondy.

A. Administrative Sitzung.

Die Neuwahl des Bureaus ergibt: Vorsitzender: Hofrat Politzer; Stellvertreter: Dozent Hammerschlag; Sekretär: Dozent Bárány; Säckelwart: Dr. Kaufmann; Schriftführer: Dr. Bondy.

Dr. Ernst Urbantschitsch erstattet in Vertretung des Sekretärs Dozenten Dr. Neumann den Rechenschaftsbericht für das abgelaufene Vereinsjahr 1909:

Im Jahre 1909 wurden 8 wissenschaftliche Sitzungen abgehalten, und zwar im Jänner, Februar, März, April, Juni, Oktober, November, Dezember, und zwar fanden 2 vorläufige Mitteilungen (Dr. Ruttin und Dr. Bárány) statt, sowie 84 Demonstrationen, meines Wissens die größte Anzahl, die bisher in dieser Gesellschaft im Laufe eines Jahres gehalten worden war.

Die Demonstrationen verteilen sich folgendermaßen: Ruttin 21, Bárány 15, Ernst Urbantschitsch 12, Leidler 5, Alt und Fröschels je 4, Neumann, Bondy und Braun je 3, Frey, Dintenfass und Bénésy je 2, Prof. V. Urbantschitsch, Gomperz, Hammerschlag, Mayer, Stein, Heschl und Theimer je 1.

Um einen Überblick über das aktuellste Thema zu erhalten, habe ich die Demonstrationen auch nach ihrem Inhalt zusammengestellt, wobei sich folgendes ergab:

An erster Stelle steht die Labyrinthfrage, mit der sich 28 Demonstrationen (also genau ein Drittel aller Demonstrationen) beschäftigten. Hiervon entfallen 14 auf nicht eitrige Affektionen, 14 auf eitrige Entzündungen, darunter 9 Labyrinthfisteln.

An zweiter Stelle fungieren intrakranielle Komplikationen (13) und sonstige otochirurgische Eingriffe (9), das ist zusammen 22.

Ferner: Pathologische Veränderungen des äußeren Ohres 8; Funktionsprüfungen 7; Pathologie des Mittelohres 4; therapeutische Mitteilungen 4 und Nasen-Rachendemonstrationen 4; endlich verschiedene Krankheitserscheinungen, wie Sepsis, Intoxikationen etc., 6.

An die meisten Demonstrationen schloß sich eine rege Diskussion, die besonders beim Labyrinththema sehr lebhaft war.

Wir können demnach auf ein wissenschaftlich besonders fruchtreiches Jahr zurückblicken.

Generated on 2019-10-24 12:05 GMT / http://hdl.handle.net/2027/uc1.b3252758
Public Domain in the United States, Google-digitized / http://www.hathitrust.org/access_use#pd-us-google
Digitized by Google
Original from UNIVERSITY OF CALIFORNIA

B. Wissenschaftliche Sitzung.

1. G. Bondy: **Neuritis nervi facialis et vestibularis luetica.** Pat. akquirierte vor vier Monaten Lues und wurde auf der Klinik Finger mit Injektionen behandelt. Nach Heilung des Primäraffektes trat nur ein äußerst schwacher Ausschlag auf. Vor ca. 3 Wochen erkrankte Pat. mit Schwindel und Kopfschmerzen, auch wurde das Gehör auf dem rechten Ohre schlechter, weshalb er die Klinik aufsuchte. Der damalige Befund war der einer Laesio auris int. Pat. wurde galvanisiert, das Gehör besserte sich, Kopfschmerz und Schwindel verschwanden. Seit etwa 8 Tagen merkt Pat., daß das Gesicht schief ist. Die neuerliche Untersuchung ergab Parese des rechten Facialis, leichte Verkürzung der Knochenleitung bei fast intaktem Gehör, Fl. 11 *m*. Labyrinth kalorisch unerregbar. Die Untersuchung auf dem Drehstuhl ergibt gleichfalls den typischen Befund der Ausschaltung des rechten Labyrinthes. Bei Drehungen zur kranken Seite Nachnystagmus von 23" Dauer, bei Drehung zur gesunden Seite 11". Es sind bisher im ganzen 3 ähnliche Fälle hier vorgestellt worden. In einem Falle von Neumann waren gleichzeitig der Facialis, der Cochlearis, Vestibularis und Trigeminus befallen: im Falle Ruttins bestand eine isolierte rheumatische Neuritis des Vestibularis, in Báránys Fall Labyrinthlues mit ausschließlicher Erkrankung des Vestibularis. Interessant ist in unserem Falle das ungleiche Befallensein von Cochlearis und Vestibularis. Während dieser ganz gelähmt war, trat nur eine vorübergehende und mäßige Affektion des Cochlearis auf, während der Facialis erst in einem Zeitpunkte erkrankte, als die Erscheinungen des Cochlearapparates im Rückgange waren.

Diskussion.

H. Frey möchte darauf aufmerksam machen, daß erst kürzlich in dieser Gesellschaft von Dr. Braun aus seiner Abteilung ein Fall vorgestellt wurde, bei dem es sich ebenfalls um eine luetische Erkrankung des Vestibularis und Facialis mit erst später einsetzender Beteiligung des Cochlearis handelte und bei dem eben infolge der Dissoziierung der Krankheitserscheinungen die Diagnose gestellt werden konnte. Dieser Fall ist dem Vortragenden offenbar entgangen.

G. Bondy bespricht einen Fall von postoperativer eitriger Labyrinthitis, der zur Meningitis und zum Exitus führte, wo erst nach Manifestwerden der Meningitis Temperatursteigerungen eintraten, und erörtert an der Hand dieses Falles die Differentialdiagnose zwischen seröser und eitriger postoperativer Labyrinthitis und die Indikationen für das chirurgische Eingreifen in solchen Fällen. (Erscheint ausführlich in dieser Monatsschrift.)

II. Robert Bárány: **Beitrag zur Lehre von der Knorpelleitung.**

Im Jahre 1902 beschrieb Prof. Urbantschitsch die Erscheinung, daß bei Annäherung der Handfläche an die Ohrmuschel von rückwärts her aus einem Geräusche die hohen Töne besser hervortreten, während bei Annäherung der Handfläche von vorne die tiefen Töne des Geräusches stärker zu hören sind. Urbantschitsch hat dann noch Versuche darüber angestellt, welche Töne es sind, die bei dem betreffenden Versuche verstärkt waren. Ich möchte heute über folgende Versuche berichten.

Hält man eine Stimmgabel auf der rechten Seite vor sich, so daß ihre Breitseite in der Sagittalebene steht, und nähert man die Handfläche in der Frontalebene dem hinteren Rande der Ohrmuschel, so hört man eine Verstär-

Digitized by Google
Original from UNIVERSITY OF CALIFORNIA
Generated on 2019-10-24 12:05 GMT / http://hdl.handle.net/2027/uc1.b3252758
Public Domain in the United States, Google-digitized / http://www.hathitrust.org/access_use#pd-us-google

kung des Stimmgabeltones, und zwar für die meisten Töne. Die Verstärkung ist zuerst hörbar bei F und nimmt mit der Höhe der Stimmgabel zu, ist für die höchsten Stimmgabeln am stärksten ausgesprochen.

Von g_3 nach aufwärts läßt sich folgendes beobachten: Hält man die Hand hinter der Ohrmuschel, ohne aber die Ohrmuschel zu berühren, so hört man den Ton in einer bestimmten Stärke. Berührt man jetzt die Ohrmuschel mit dem Finger, ohne die Stellung der Hand zu verändern, so hört man eine Verstärkung des Tones. Hält man die Stimmgabel wieder in derselben Weise und drückt mit dem Finger die Ohrmuschel gegen den Knochen, so hört man von c_4 nach aufwärts eine Abschwächung des Tones. Diese Erscheinungen beruhen teils auf Reflexion, teils auf Resonanz, teils auf Mitteilung und Ableitung des Schalles.

Bárány kann sich heute auf eine nähere Auseinandersetzung nicht einlassen. Besonders interessant ist es, daß die meisten dieser Erscheinungen nicht bloß von demjenigen gehört werden, der seine Hand der Ohrmuschel nähert und von ihr entfernt (also subjektiv), sondern auch im gleichen Raume Anwesende hören die Verstärkung und Abschwächung, wenn der Experimentator seine Hand dem Ohre nähert, beziehungsweise von demselben entfernt (also objektiv).

Diskussion.

Hugo Frey: Im ersten Augenblicke hätte ich geglaubt, daß bei den tiefen Tönen das Phänomen deutlicher sein müsse als bei den hohen. Eine nähere Überlegung zeigte aber das Gegenteil. Bei den früheren Untersuchungen habe ich gefunden, daß der Schall in bezug auf die Fortleitung von einem Körper auf den anderen sich etwa so verhält wie elektrische Ströme gegenüber Widerständen: er nimmt den Weg durch den besten Leiter. Bester Leiter für den Schall ist der schwingungsfähigste. Man würde also glauben müssen, daß die tiefen Töne in dem Falle verstärkt werden müßten, weil tiefe Töne auf feste Körper leichter übergehen als hohe. Nun ergibt die Überlegung, daß gerade die tiefen Töne gewissermaßen durch die Schwingungen der Handfläche absorbiert und ausgelöscht werden, während die hohen Töne einen großen Teil der Energie übrig behalten, die nicht verloren geht, und reflektiert werden können. Es erscheint mir das also mehr ein Beweis gegen als für die Knorpelleitung. Sonst müßte ein wesentlicher Unterschied sein, ob ich die Ohrmuschel berühre oder nicht.

Bárány: Die tiefen Töne gehen nicht von der Luft auf den Schädel besser über, sonst brauchte man ja nicht das Trommelfell und die Gehörknöchelchen. Die hohen Töne gehen ohne Trommelfell und Gehörknöchelchen auf den Knochen über und infolgedessen gehen sie auch auf die Hand über. Außerdem sind die tiefen Töne tonschwächer.

Frey: Ich vergaß früher zu bemerken, daß Erscheinungen, wie sie von Bárány jetzt und von Urbantschitsch seinerzeit demonstriert wurden, auch objektiv gemacht werden können, an verschieden geformten Objekten, an Holzkästen, die offen oder geschlossen sind, wo Verstärkung oder Abschwächung durch die Handberührung erzielt wird.

Bárány: Ich möchte bemerken, daß ich nur eine vorläufige Mitteilung gemacht habe und seinerzeit über die weiteren Versuche berichten werde.

III. Bárány: **Fall von symptomloser Entstehung einer Labyrinthfistel.**

Digitized by Google
Original from UNIVERSITY OF CALIFORNIA
Generated on 2019-10-24 12:05 GMT / http://hdl.handle.net/2027/uc1.b3252758
Public Domain in the United States, Google-digitized / http://www.hathitrust.org/access_use#pd-us-google

Bárány demonstriert den im Oktober vorgestellten Pat., bei dem die Carotis bei der Operation freigelegen war. Damals schien es, daß der Pat. geheilt würde. Nachträglich hat jedoch die Ohreiterung sich verschlimmert, so daß Pat. wieder operiert werden mußte. Bei der zweiten Operation zeigten sich im Proc. mast. reichliche schwartige Granulationen. Der Knochen unter denselben war erweicht, also die Erkrankung unter den Granulationen fortgeschritten. Bei der Auskratzung der Granulationen über dem Bogengang zeigte sich in diesem eine stecknadelkopfgroße, ins Labyrinthinnere führende Fistel. Die Funktionsprüfung ergab Fehlen der kalorischen Reaktion und Fehlen von Augenbewegungen bei Eingehen mit der Sonde in die Fistel. Granulationen im Labyrinth. Es wurden hierauf Granulationen, die auf den Stapes saßen, entfernt, wobei sich zeigte, daß auch das Promontorium zerstört war. Breite Eröffnung des Labyrinths. Der Facialis mußte entfernt werden, da der Facialkanal tuberkulös erkrankt war und schon vorher Facialislähmung bestand.

Das Interessanteste des Falles ist, daß bei der ersten Operation calorische Reaktion sicher nachgewiesen werden konnte und im Verlaufe von sechs Wochen eine totale Labyrinthzerstörung erfolgte, ohne daß Pat. während der ganzen Dauer der Beobachtung Labyrinthsymptome (Schwindel oder Nystagmus) dargeboten hätte. Damit ist erwiesen, daß tatsächlich langsam fortschreitende Zerstörung des Labyrinthes vollkommen symptomlos verlaufen kann.

IV. Bárány berichtet ferner über ein neun Monate altes Kind mit Tuberkulose des Warzenfortsatzes, bei dem er vor der Operation mit Wahrscheinlichkeit ein **Fistelsymptom** nachweisen konnte und bei der Operation eine große Fistel im Bogengange fand. Druck mittelst Wattetampon ergab typische Augenbewegungen, die kalorische Reaktion war vorhanden. Der Fall ist deshalb bemerkenswert, weil die Behauptung vorliegt, daß bei Kindern unter einem Jahre die kalorische Reaktion fehlen soll.

Diskussion:

Ruttin: Ich habe mich schon vor der Publikation von Dr. Trotsenburg mit dem Gegenstande beschäftigt und Säuglinge untersucht. Tatsächlich war bei diesen in den allerersten Monaten keine kalorische Reaktion zu erzielen, doch fand ich sie schon bei einem siebenmonatlichen Kinde.

Frey: Die Erklärung dafür wäre, daß das vorhandene große embryonale Schleimpolster als Wärmeleiter dient. Bei zerstörtem Trommelfell wird es wohl gehen.

Ruttin: Die Möglichkeit, die Erscheinung auf einen noch nicht gut ausgebildeten Reflex zurückzuführen, ist nicht ausgeschlossen. Genaueres werden wohl weitere Untersuchungen ergeben.

V. Otto Mayer: **Zur Kenntnis der Labyrinthentzündungen bei gleichzeitiger Meningitis.** (Demonstration histologischer Präparate.)

Fall 1. 6monatliches Kind. (Klinisch nicht beobachtet.)

Obduktionsdiagnose: Meningitis purulenta, Hydrocephalus chronicus internus. Otitis media purulenta sin., Rhinitis purulenta, Pneumonia lobularis bilateralis, Catarrhus intestinalis chronicus.

Histologischer Befund: Es besteht eine akute Mittelohreiterung, das Trommelfell ist zentral perforiert, an den Fenstern und dem Knochen der Labyrinthwand besteht keine pathologische Veränderung.

Im Labyrinth ist das Endost aufgelockert, die Endo- und Perilymphe ist geronnen, im Vestibulum und den Bogengängen befindet sich stellenweise

Digitized by Google
Original from UNIVERSITY OF CALIFORNIA
Generated on 2019-10-24 12:05 GMT / http://hdl.handle.net/2027/uc1.b3252758
Public Domain in the United States, Google-digitized / http://www.hathitrust.org/access_use#pd-us-google

frisches, hämorrhagisches Exsudat. Albuminöse Ausscheidungen in der Scala tympani an der Mündung des Aquaeductus cochleae.

Im inneren Gehörgang reichlich fibrinöses Exsudat, wenig Eiterzellen.[1])

An Schnitten, die nach Gram-Weigert gefärbt sind, sieht man im Fundus des inneren Gehörganges massenhaft grampositive Kokken in langen Ketten. In den perineuralen und in den perivasculären Lymphräumen sind keine Kokken zu sehen. In der Scala tympani der basalen Windung sind in der Gegend der Mündung des Aquaeductus cochleae sowie im Aquaeductus selbst große Haufen von Streptokokken vorhanden.

Es besteht nach diesem Befunde kein Zweifel, daß die Kokken durch den Aquaeductus cochleae in das Labyrinth eingedrungen sind. Es wird damit die Ansicht Habermanns bestätigt, daß die Einwanderung der Bakterien und ihrer Produkte im Verlaufe einer Meningitis durch den Aquaeductus cochleae erfolgt. Es steht diese auf Grund pathologisch-anatomischer Befunde ausgesprochene Ansicht mit den Ergebnissen der Injektionsversuche sowohl von Weber-Liel als auch denjenigen von Key und Retzius im Einklange. Es konnten nämlich sowohl Weber-Liel als auch Key und Retzius durch Injektionen von Berlinerblau in den Subarachnoidalraum bei menschlichen Leichen stets nur ein Eindringen der Injektionsmasse bis in die Schlußplatte beobachten, jedoch war es ihnen nie gelungen, die Injektionsmasse im Rosenthalschen Kanal zu finden oder gar ihr Eindringen in die Hohlräume des Labyrinthes zu konstatieren, während fast ausnahmslos die Injektionsmasse auf dem Wege des Aquaeductus cochleae in das Labyrinth vorgedrungen war, wo es in der Scala tympani der basalen Windung zu finden war.

In dem hier demonstrierten Falle sind die Kokken im Aquaeductus cochleae und in der Scala tympani in so großer Zahl angesammelt, daß man wohl daran denken muß, daß hier eine postmortale Anreicherung stattgefunden habe. Auch dürfte die Einwanderung der Kokken erst kurz vor dem Tode stattgefunden haben, da die reaktive Entzündung eine sehr geringe ist. Für die Feststellung des Weges, den die Kokken genommen haben, ist dies gleichgültig. Da die Kokken in der Scala tympani nicht am Modiolus angelagert sind, sondern im Gegenteil an der Außenseite, ganz entsprechend dem Eintritte des Aquaeductus cochleae, da ferner perineural und auch perivasculär in der Spindel keine Kokken nachzuweisen sind, so ist es klar, daß sie nur durch den Aquaeductus cochleae in das Labyrinth eingedrungen sein können.

In solchen Fällen, in welchen im Verlaufe einer Meningitis die Bakterien auf diesem Wege einwandern, werden sich dann die stärksten Veränderungen in der basalen Schneckenwindung finden. Nun gibt es aber Fälle, in welchen die Entzündung von Anfang an überall gleich intensiv ist und wo der Aquaeductus cochleae frei von Entzündungserscheinungen gefunden wird. Diese Fälle sind es, in denen man eine Einwanderung der Entzündungserreger auf dem Wege der perineuralen und perivasculären Lymphbahnen annehmen zu müssen glaubte.

Ich erlaube mir, Ihnen nun die Präparate eines anderen Falles zu zeigen, welcher uns beweist, daß es sich in solchen Fällen auch noch um eine andere Möglichkeit handeln kann.

Fall 2. 2 Tage altes Kind.

Obduktionsdiagnose: Pleuritis et Pneumonia lobularis bilateralis.

---

[1]) Als Ursache der Meningitis wurde die Rhinitis purulenta angesehen.

Digitized by Google
Original from UNIVERSITY OF CALIFORNIA
Generated on 2019-10-24 12:05 GMT / http://hdl.handle.net/2027/uc1.b3252758
Public Domain in the United States, Google-digitized / http://www.hathitrust.org/access_use#pd-us-google

Histologischer Befund: In der Paukenhöhle befindet sich eitriges Exsudat, die Schleimhaut ist hochgradig hyperämisch, infiltriert.

In den Labyrinthhohlräumen fibrinöses Exsudat. Die Spindel ist auffallend hyperämisch. Im Fundus des inneren Gehörganges Eiter, eitrige Infiltration des Acusticus.

Färbung nach Gram-Weigert ergibt das massenhafte Vorhandensein von Kokken in langen Ketten in sämtlichen Blutgefäßen des inneren Gehörganges, des Labyrinthes, des Mittelohres. Auch im Eiter der Paukenhöhle finden sich reichlich Streptokokken.

Es ist durch diesen Befund wahrscheinlich gemacht, daß sowohl die eitrige Meningitis als auch die fibrinöse Labyrinthitis sowie die Otitis media auf diese Bakterieninvasion auf dem Wege der Blutbahn zurückzuführen ist.

Zur Beurteilung dieser Frage, ob es sich wirklich um eine hämatogene Infektion handelt, ist auf die Untersuchungen Schlagenhaufers besonderes Augenmerk zu lenken. Schlagenhaufer fand nämlich, daß im Blute von Leichen, die an Septikämie gestorben waren, die Blutgefäße sämtlicher Organe mit Kokkenthromben vollgepfropft waren. Er führt dies darauf zurück, daß in diesen Fällen eine postmortale Anreicherung der Kokken, die sich im Blute Septikämischer finden, stattfindet. Doch hebt Schlagenhaufer ausdrücklich hervor, daß eine vollkommene Reaktionslosigkeit des umgebenden Gewebes dann die Regel bildet.

Nun ist in dem vorliegenden Falle wegen der Masse der in den Gefäßen vorhandenen Kokken ebenfalls eine postmortale Anreicherung anzunehmen, aber da auch eine entzündliche Reaktion zu konstatieren ist, liegt es doch sehr nahe, diese auf die im Blute vorhandenen Kokken zurückzuführen.

M. H.! Ich habe Ihnen heute 2 Fälle von Meningitis gegenübergestellt, im ersten Falle handelte es sich um eine Meningitis mit massenhaften Streptokokken im Subarachnoidalraum und Fortleitung der Entzündung in das Labyrinth durch Einwanderung der Kokken durch den Aquaeductus cochleae. Unabhängig davon bestand eine Otitis media a. p.

Im zweiten Falle handelt es sich um eine diffuse, überall gleich intensive Labyrinthitis und Meningitis und eine Otitis media a. purul. Alle drei Erkrankungen sind verursacht durch eine hämatogene Infektion. Letzterer Fall ist der erste derartige in der Literatur beschriebene.

VI. Ernst Urbantschitsch: **Cholesteatom, Labyrinthitis purulenta, eitrige Sinusthrombose, Jugulariseiterung, intrameningeale Eiterung.**

Franz Postel, 33 Jahre alt, Kutscher.

Anamnese: Als Kind Blattern. Als Dragoner vom Pferde gestürzt. In den letzten zwei Jahren 3—4wöchentliche Anfälle von Geistesabwesenheit beziehungsweise Verwirrtheit (ca. $^1/_2$—1 Stunde). Anfang August 1909 Ohrschmerzen links (8 Tage), hierauf Otorrhöe (seither anhaltend). Schmerzen häufig im Scheitel. Seit 1. Oktober Schwindel, Erbrechen, intensive Schmerzen, Appetitlosigkeit, schlaflose Nächte.

Ohrbefund: Sehr großer Polyp. Taubheit. Labyrinth kalorisch unerregbar. Spontaner Nystagmus ⟶ r.

I. Operation (9. X. 1909): Radikal- und Labyrinthoperation (nach Neumann). Cholesteatom im Antrum. An der Fenestra ovalis reichlich Granulationen, Bogengangsfistel.

Digitized by Google
Original from UNIVERSITY OF CALIFORNIA
Generated on 2019-10-24 12:05 GMT / http://hdl.handle.net/2027/uc1.b3252758
Public Domain in the United States, Google-digitized / http://www.hathitrust.org/access_use#pd-us-google

Nach der Operation Schwinden aller subjektiven Reizsymptome, ausgezeichnetes Wohlbefinden; sehr gute Wundheilung.

18. X. Schwindel, Nystagmus wechselnd, Kopfschmerz über dem linken Auge; leichte Somnolenz. Augenhintergrund normal. Keine Sensibilitäts-, Motilitäts-, Reflexstörungen, nur Pupillendifferenz.

II. Operation (21. X. 1909): 3 Probeincisionen ins Kleinhirn (negativ). Tags darauf subjektives Wohlbefinden (ohne Schwindel); nachmittags 40°.

23. und 24. X. Schmerzen an der linken Halsseite. Vor Temperatursteigerung angeblich Frösteln, kein eigentlicher Schüttelfrost.

26. X. Blutbefund (Klinik Strümpell): Keine Degenerationserscheinungen der Leukocyten, eosinophile Zellen erhalten. Für allgemeine Sepsis daher keine Anhaltspunkte.

III. Operation (27. X. 1909): Sinus- und Jugularisoperation. Vereiterung des Sinus sigmoid. bis zum Anfang des S. transversus. Vereiterung der Jugularis bis ca. 2 *cm* über der Anonyma. Breite Incision und Excochleation des Sinus. Unterbindung der Jugularis an der Facialis und an der Anonyma. Excision des dazwischen liegenden Stückes.

Interner Befund: Milz vergrößert, älterer Tuberkuloseprozeß über dem linken, frischer über dem rechten Oberlappen.

28. X. bis 9. XI. Sehr gute Wundheilung, subjektives Wohlbefinden, nur große Schweigsamkeit. Nachts Enuresis.

10. XI. 1mal ausgegangen bei trockenem, sonnigem Wetter. Wohlbefinden. Abends Aufregung.

11. XI. 5 Uhr früh. Plötzlich Unruhe, Persekutionsideen, Irrereden. Pat. wird plötzlich rabiat. Sprachstörung („Köhler, Keller, Meller"). Vorgehaltene Gegenstände benennt er stets mit demselben Worte. Jede Antwort lautet „dona". Pupillen eng, träge. Fußklonus, kein Patellarreflex, kein Kernig, Dermographie. Nur auf Schmerzen reagierend.

IV. Operation (11. XI.): 3 Incisionen in den Schläfelappen, 3 ins Kleinhirn (negativ).

Sensorische und motorische Aphasie. Pat. vollführt Aufträge nicht. Tagsüber 16 epileptiforme Anfälle.

Neurologischer Befund: Schädel scheint allenthalben empfindlich zu sein (Nacken nicht), besonders links. Pupillen reagieren, mittelweit, kein Nystagmus. Rechte obere Extremität scheint weniger gut als die linke bewegt zu werden. Bauchdeckenreflex links prompt, rechts sehr schwach. Sehnenreflex beiderseits lebhaft, beiderseits Babinsky.

Wundheilung tadellos. Bromnatr. 3·0 pro die. Hie und da Krämpfe, sonst Sopor.

27. XI. Exitus.

28. XI. Obduktionsbefund: Eiterung im Bereiche der ganzen linken Hemisphäre zwischen Dura und Leptomeninx mit Bildung eines sehr reichlichen Exsudates. Fast vollständig organisierte Thrombose des linken Sinus transversus. Von der Unterbindungsstelle der Vena jugularis abwärts keine Thrombose.

Bakterienbefund: Streptokokken (Reinkultur).

VII. Bárány berichtet über den weiteren Verlauf in einem diagnostisch nicht ganz klaren Falle, den er vor 2 Jahren in dieser Gesellschaft demonstriert hat. Es handelt sich um ein Mädchen, bei dem nach einer Schneebergpartie plötzlich Schwerhörigkeit und Ohrensausen links sowie Schwindel auf-

Generated on 2019-10-24 12:05 GMT / http://hdl.handle.net/2027/uc1.b3252758
Public Domain in the United States, Google-digitized / http://www.hathitrust.org/access_use#pd-us-google
Digitized by Google
Original from UNIVERSITY OF CALIFORNIA

getreten waren und bei dem Bárány nach erfolgloser Behandlung die **Lumbalpunktion mit gutem** Erfolge ausgeführt hatte. Nach sechsmonatlicher Pause traten wieder heftige Schwindelanfälle auf, weshalb die Pat. die Klinik wieder aufsuchte und um die Vornahme der Lumbalpunktion bat. Diese wurde wieder ohne Narkose gemacht, doch gelang es nicht, auf den ersten Stich Flüssigkeit zu entleeren. Da Pat. sehr empfindlich ist, unterließ Bárány einen weiteren Eingriff und benutzte den Mißerfolg der Punktion zur Suggestion, indem er der Pat. eine mit Flüssigkeit gefüllte Eprouvette zeigte. Der Erfolg der Suggestion war ein vollständig negativer. Pat. gab an, daß sie diesmal keinerlei Sensationen verspüre. Sie hatte nicht den heftigen Kopfschmerz, der nach der ersten Lumbalpunktion aufgetreten war, und der Schwindel war genau so wie vor der Lumbalpunktion. Acht Tage später wurde deshalb der Eingriff in Narkose wiederholt. Diesmal trat wieder heftiger Kopfschmerz und Exacerbation des Schwindels auf, der ca. 8 Tage in Intervallen anhielt. Dann war wieder eine eklatante Besserung vorhanden, doch traten noch vereinzelte Anfälle auf. Nach etwa 3 Monaten kam die Pat. eines Tages mit der Angabe, daß sie auf dem kranken Ohre vollständig taub geworden sei, daß das Sausen und der Schwindel seither aufgehört haben. Die genaue Untersuchung (Lärmapparat Bárány) bestätigte die Richtigkeit ihrer Angaben. Wieder drei Monate später erschien Pat. mit beiderseitiger akuter Otitis. Nach Ablauf derselben stellte sich wieder etwas Gehör auf dem linken Ohre ein und besserte sich im Laufe der nächsten Monate derart, daß Pat. jetzt 5 *m* Fl. hört. Schwindel besteht nicht.

Sehr interessant ist, daß Nystagmusanfälle bei der Pat. konstatiert sind. Bei Neigung des Kopfes nach rückwärts und zur kranken Seite sieht man sehr häufig einen kräftigen Nystagmus zur kranken Seite auftreten, ohne daß Pat. über Schwindel klagt. Auch die minimalen Augenbewegungen bei Luftverdichtung und Verdünnung, die vor Jahren bei der Pat. zu konstatieren waren, sind noch vorhanden. Die kalorische Reaktion, die eine Zeitlang stark herabgesetzt war, ist jetzt wieder in normaler Stärke zu produzieren. Hysterische Stigmata lassen sich bei der Pat. nicht nachweisen; möglich, daß die Herabsetzung der Empfindlichkeit hysterischer Natur ist, jedenfalls ist der Fall diagnostisch noch nicht geklärt.

Diskussion.

Hugo Frey: Ich habe diese Pat. durch Zufall einmal untersuchen können, da sie mich in meiner Sprechstunde aufgesucht hatte. Ich hatte damals ebenfalls den Eindruck, daß es sich um einen unklaren Fall handle, bei dem der Verdacht auf eine funktionelle Erkrankung nicht ganz zu unterdrücken wäre, machte im sonstigen dieselben Beobachtungen wie Kollege Bárány, die ich ebenso bestätigen kann wie seine Meinung, daß wir hier eine sichere Erklärung derzeit nicht finden können.

VIII. Erich Ruttin: **Zur Seekrankheit.** (Vorläufige Mitteilung.)

In Basel habe ich gezeigt, daß man bei beiderseitiger, gleichzeitiger, gleichartiger Ausspülung keine Labyrinthsymptome bekommt, also keinen Nystagmus, Schwindel oder Erbrechen, daß wir also annehmen können, daß wir imstande sind, in beiden Labyrinthen derartige Strömungen der Labyrinthflüssigkeit zu erzeugen, daß sich diese beiden Reize vollständig aufheben. Schon damals hatte ich den Gedanken, daß, wenn es wahr ist, daß die Seekrankheit vom Labyrinth ausgeht und durch Bewegungen und unregelmäßige Stöße der Endolymphe hervorgerufen wird, es vielleicht möglich sein würde, durch Her-

Digitized by Google
Original from UNIVERSITY OF CALIFORNIA
Generated on 2019-10-24 12:05 GMT / http://hdl.handle.net/2027/uc1.b3252758
Public Domain in the United States, Google-digitized / http://www.hathitrust.org/access_use#pd-us-google

vorbringen eines auf beiden Seiten gleich starken Lymphstromes, der, weil er auf beiden Seiten gleich ist, an und für sich keine Symptome macht, die Seekrankheit zu beeinflussen.

Die erste Gelegenheit (eine Reise nach Ägypten) habe ich für das Studium dieser Frage benutzt und möchte Ihnen meine Beobachtungen auf dieser Reise mitteilen.

Zunächst hat es sich darum gehandelt, festzustellen, ob bei der Seekrankheit Nystagmus vorhanden sei oder nicht.

Die Untersuchungen habe ich an Seekranken, am Kollegen Beck und mir, die wir beide seekrank waren, gemacht. Sie sind nicht sehr einfach, besonders dann, wenn man selber seekrank ist, und es war eine ziemliche Energie aufzubringen, um andere zu untersuchen und sich untersuchen zu lassen. Zuerst haben wir gemeinsam Seekranke geprüft, dann habe ich den seekranken Kollegen, er mich, und, als er, seekrank geworden, mich nicht untersuchen konnte, ein von mir instruierter Schiffsoffizier mich untersucht.

Bei der Seekrankheit ist absolut kein Nystagmus vorhanden, auch hinter der undurchsichtigen Brille keine Spur davon, während Labyrinth- oder ähnliche Symptome sehr ausgeprägt sind, also Erbrechen, Schwindel (von dem ich nicht angeben kann, ob es Drehschwindel ist), außerdem ausgesprochene Übelkeiten, Mattigkeit und das Bestreben, sich unbedingt niederzulegen. Dann versuchte ich verschiedene Kopfstellungen, um zu sehen, ob diese oder Bewegungen des Kopfes auf die Seekrankheit Einfluß nehmen. Ganz momentan ist jedenfalls dieser Einfluß nicht.

Die galvanische Reaktion fand ich ziemlich normal, also bei 4 M. A. typischen Nystagmus. Dann habe ich mit dem doppelseitigen Spülapparat Seekranke mit heißem Wasser (45—48°) beiderseitig ausgespült, wodurch momentane Besserung und Aufhören der Symptome erzielt wurde. Aber meine Erwartungen sind nicht ganz erfüllt worden. Denn bei weiterer Spülung hat sich gezeigt, daß der Symptomenkomplex wiederkehrte. Dagegen trat bei Aussetzen der Spülung wieder momentane Besserung auf. Ich habe mir das damit erklärt, daß der Anfangs- und Endreiz stark genug sind zur Auslösung der Lymphbewegung, um den Reiz der Seekrankheit zu überwinden.

Bei der Rückfahrt versuchte ich unterbrochen zu spülen, das heißt immerfort den beginnenden und endenden Reiz zu erzeugen, und tatsächlich hat der Pat. (es war sehr schönes Wetter und nur ein Passagier seekrank) dabei sich sehr gut befunden. Ich bemühe mich gegenwärtig, in einer einfacheren und angenehmeren Weise für den Pat. diese Spülungen durchzuführen.

Ich möchte aus der Publikation von Wojatschek erwähnen, daß nach ihm nicht die seitliche Schwingung des Schiffes, sondern nur die schlingernde, rollende Bewegung oder Dünung die Seekrankheit hervorruft; das konnte ich tatsächlich bestätigen. Man wird auf kleinen Booten weniger oder nicht seekrank. Es ist dies erklärbar dadurch, daß das Boot mit der Welle geht. Die Beobachtung würde der Annahme Wojatscheks, daß die Seekrankheit im Utriculus oder Sacculus ausgelöst wird, nicht widersprechen. Nebenbei möchte ich noch erwähnen, daß ich in Ägypten erfahren habe, daß auch viele Leute auf Kamelen seekrank werden, und zwar bei längeren Reisen. Das ist wahrscheinlich dadurch zu erklären, daß das Kamel sehr ähnliche Bewegungen macht.

Digitized by Google
Original from UNIVERSITY OF CALIFORNIA
Generated on 2019-10-24 12:05 GMT / http://hdl.handle.net/2027/uc1.b3252758
Public Domain in the United States, Google-digitized / http://www.hathitrust.org/access_use#pd-us-google

Diskussion.

Politzer: Das Wesen der Seekrankheit ist noch nicht ganz geklärt. Die Mehrzahl der Forscher neigt der Ansicht zu, daß sie wie der Drehschwindel durch einen Reizzustand des Vestibular- und Bogengangapparates bedingt wird. Bei der Seekrankheit fehlt aber, wie wir eben gehört haben, der Nystagmus, der beim Drehschwindel Ohrgesunder immer beobachtet wird. Auch haben wir keine Erklärung dafür, weshalb auf demselben Schiffe eine Anzahl ohrgesunder Individuen von der Seekrankheit ergriffen wird, andere davon verschont bleiben. Eine besondere Disposition anzunehmen, ist deshalb nicht zulässig, weil nach den Beobachtungen Politzers nervöse Personen seltener seekrank werden als kräftige, vollkommen gesunde Individuen.

Dintenfass: Ich bin 38mal, nämlich bei allen meinen Seefahrten, seekrank geworden und habe im allgemeinen folgendes beobachtet. Es war am besten, mich in die Querachse des Schiffes zu legen, in der Längsachse konnte ich es selbst bei geschlossenen Augen höchstens fünf bis zehn Minuten aushalten. Die erste unangenehme Empfindung war, daß der Mageninhalt förmlich in die Höhe geschleudert wurde, und dann erst kam die Übelkeit. Bei Druck auf dem Magen war die Übelkeit eine Zeitlang zu unterdrücken. Das Anlegen eines festen Gürtels, Schließen der Augen und Liegen in der Querachse des Schiffes haben mir endlich geholfen. Ähnliche Sensationen werden übrigens bei so manchem auch beim Liftfahren empfunden.

Bárány: Ich möchte bei dieser Gelegenheit die Anregung geben, daß diejenigen Herren, die beim Liftfahren beim Anfahren und Stehenbleiben des Lifts eine unangenehme Sensation bekommen, darauf achten, ob Veränderung der Kopfstellung darauf einen Einfluß hat. Neigt man den Kopf um 90° nach vorne, so wird das Stehenbleiben nach dem Hinauffahren dem Beginne eines Vorwärtsfahrens entsprechen, neigt man den Kopf um 90° nach rückwärts, dann entspricht das Anfahren bei der Aufwärtsbewegung einem Fahren nach vorwärts. Es sollten demgemäß die unangenehmen Sensationen am Beginn und Schluß der Aufwärtsfahrt sistieren. Würden sich diese Beobachtungen bestätigen, dann würde es sich erklären, warum bei Seekranken die horizontale Rückenlage die Erscheinungen günstig beeinflußt. Außerdem würden diese Beobachtungen mit Sicherheit für eine labyrinthäre Auslösung der Seekrankheit sprechen. Die Übelkeiten bei der Seekrankheit haben eine sehr komplizierte Entstehung. Schon der optische Schwindel bewirkt bei manchen Personen Übelkeiten. Es gibt Leute, die beim Anblick sich bewegender Gegenstände, ohne sich selbst zu bewegen, Übelkeiten bekommen. Übler Geruch macht bekanntlich schon an und für sich Üblichkeiten, selbstverständlich wird er eine konkurrierende Ursache für die Seekrankheit sein. Daß bei der Seekrankheit kein Nystagmus auftritt, erklärt sich daraus, daß die aufeinander folgenden Schaukelbewegungen höchstens 180° betragen können und die einzelnen Innervationen sich gegenseitig aufheben.

Pollak: Ich bin von Jugend auf empfindlich gegen Schaukeln gewesen, bin aber 3 Tage lang im nördlichen Eismeer bei Windstärke 11 einer der wenigen geblieben, die vollständig schwindelfrei waren und nicht seekrank wurden. Ich beobachtete damals einen der nicht seekrank Gewordenen und erfuhr, daß er taubstumm sei und (er war dem Kapitän bekannt) auf den vielen Fahrten niemals seekrank wurde. Der Kapitän teilte mir auch mit, daß Kinder bis zu 2 Jahren nie seekrank werden.

Digitized by Google
Original from UNIVERSITY OF CALIFORNIA
Generated on 2019-10-24 12:05 GMT / http://hdl.handle.net/2027/uc1.b3252758
Public Domain in the United States, Google-digitized / http://www.hathitrust.org/access_use#pd-us-google

Alt: Es spielt auch der schon von Bárány erwähnte optische Schwindel gewiß hier mit. Ich kenne Personen, die bei der Tramwayfahrt nicht aus dem Fenster sehen dürfen. Vielen Personen wird bei der Eisenbahnfahrt, gleichgültig, in welcher Richtung sie fahren, schlecht, vielen schon von dem spezifischen Bahngeruch. Eine große Rolle spielt auch die Selbstbeherrschung. Ich bin noch nie auf meinen vielen Seereisen seekrank geworden und habe das günstige Einwirken der Selbstbeherrschung deutlich beobachten können.

Frey: In Widerspruch mit Dintenfass habe ich mit dem Schließen der Augen keine guten Erfahrungen gemacht, wohl aber durch aufmerksames Beobachten der Wellenbewegungen Übelkeiten ferngehalten. Äußere Reize, wie auch Alt erwähnt, können von Nutzen sein. Bei Lektüre eines interessanten Werkes wurde ich nicht bei stürmischer See seekrank, habe aber bei Kapitelschluß die Übelkeiten geahnt. Das zeigt, daß auch die Ablenkung der Aufmerksamkeit eventuell eine Rolle spielt.

Bárány: Prof. Pollak hat im Lift keine unangenehmen Sensationen, deshalb wird er auch nicht seekrank.

Ruttin: Es ist selbstverständlich, daß bei einer so alten Krankheit mit so vielen Traditionen alle möglichen Mittel angewandt worden sind und daß auch sehr vieles suggestiv von Volk zu Volk, von Mann zu Mann fortgepflanzt worden ist. Auf das wollte ich ja heute gar nicht eingehen, sondern nur über einige Beobachtungen, die ich bei meiner ersten Reise gemacht, berichten. Daß die Nervosität, wie Herr Hofrat Politzer erwähnt hat, hier nicht gerade ausschlaggebend sein muß, zeigte mir der Fall eines Herrn, der wegen der Nervosität eine Seereise machte und nicht seekrank wurde, während ich seine nichtnervöse Frau wegen der bei ihr aufgetretenen Seekrankheit mehrfach mit der Spülung behandelt habe. Die Beobachtungen des Herrn Dintenfass kann ich nicht vollständig bestätigen; mir war es gleichgültig, ob ich in der Querachse oder Längsachse lag, die Hauptsache war wohl die horizontale Lage. Druck auf den Magen ist unter den Seeleuten ein altbekanntes Mittel, aber nachdem auch das Gegenteil (Lüften der Kleidung) ebenso häufig benutzt wird, zeigt es im Zusammenhalte mit der wohl bekannten Tatsache, daß recht viele Maßregeln empfohlen werden, daß der Wert der einzelnen Maßnahmen ein recht zweifelhafter ist. Die Beobachtungen beim Liftfahren habe ich schon sehr lange gemacht, aber meine Untersuchungen darüber noch nicht abgeschlossen. Die Beobachtung des Herrn Prof. Pollak ist sehr interessant und weist doch auf das Labyrinth hin. Daß Kinder nicht seekrank werden, ist sicherlich nicht richtig, denn ich habe ein seekrank gewordenes 3—4jähriges Kind auf meiner Reise gesehen. Schließlich möchte ich noch erwähnen, daß Tiere sehr leicht seekrank werden, und daß mir der Hafenarzt in Triest mitteilte, daß einige Tage vor meiner Abreise ein Schiff mit Affen ankam, die fast alle seekrank geworden waren. Was die Bemerkung Alts über die Selbstbeherrschung anlangt, so ist hierzu zu erwähnen, daß man nur bis zu einem gewissen Grade durch Selbstbeherrschung der Seekrankheit Widerstand leisten kann. Kollege Beck und ich hatten sicherlich den festen Willen, die Krankheit zu überwinden, und waren es auch bis zu einem gewissen Grade imstande, aber schließlich ging es doch über unsere Kraft. Was den Geruch anlangt, so spielt er gewiß zweifellos eine Rolle, was uns aber nicht wundernehmen kann, da Speisengeruch bekanntermaßen bei jeder bestehenden Übelkeit besonders schlecht wirkt. Die Tatsache, daß Taubstumme nicht seekrank werden, scheint mir auch dafür zu sprechen, daß die Ursache der Seekrankheit vor allem im

Generated on 2019-10-24 12:05 GMT / http://hdl.handle.net/2027/uc1.b3252758
Public Domain in the United States, Google-digitized / http://www.hathitrust.org/access_use#pd-us-google
Digitized by Google
Original from UNIVERSITY OF CALIFORNIA

Labyrinthe liegt. Ich werde mir erlauben, demnächst über weitere Beobachtungen Mitteilung zu machen.

Sitzung vom 31. Januar 1910.

Vorsitzender: Politzer.
Schriftführer: Bondy.

1. Ernst Urbantschitsch: **Sinusthrombose** mit Verwachsung der Sinuswände gegen den Sinus transversus und Bulbus. Steriler Thrombus trotz ausgedehnten perisinuösen Abscesses. Heilung.

Die 8jährige Pat. Ilse Z. hatte schon im Jahre 1907 vom 12. bis 17. III., ferner im Februar 1908 (ca. eine Woche) eine akute Otitis media durchgemacht. Die letzte Affektion begann am 10. XI. 1909 und dauerte zunächst bis 17. XI., worauf die Eiterung sistierte; vom 24. bis 28. XI. bestand abermals Otorrhöe, die aber ebenfalls aufhörte, und zwar bis 15. XII. Von da ab bestand zunehmende Eiterung, die allmählich profuser und auffallend fötid wurde, was bisher noch nie der Fall war. Von sonstigen Symptomen wäre zunächst Appetitlosigkeit (seit 10. XI.) zu erwähnen. Außer kurzdauernden Ohrenschmerzen unmittelbar vor jeder Spontanperforation des Trommelfells (besonders in der Nacht vom 15. auf 16. XII.) bestanden keine sonstigen Schmerzen; nur etwas Druckempfindlichkeit des Warzenfortsatzes. Hervorzuheben ist nur noch die steife Kopfhaltung der Pat., die nach und nach (vom 16. bis 28. XII.) so zunahm, daß der Kopf nicht mehr gebeugt werden konnte und stets schief gehalten wurde (Caput obstipum). Es bestand nie Fieber; Pat. war die ganze Zeit lustig, so daß der Vater, der selbst Arzt ist, an keine ernstere Erkrankung denken konnte.

Status: Links normal. Rechts Trommelfell gerötet und geschwollen; im hinteren unteren Quadranten eine kleine Perforation. Im Gehörgang Eiter. Warzenteil geschwollen, druckempfindlich. Sonst nichts Besonderes.

Am 28. XII. 1909 nahm ich die Trepanation des Warzenfortsatzes vor, die ergab, daß der Warzenfortsatz sehr zellreich (pneumatisch) war; bei dessen Eröffnung entleerten sich ca. 50 cm^3 dickrahmigen perisinuösen Eiters. Der Sinus lag in circa Guldengröße frei, von Eiter umspült. Die Sinuswand selbst war ganz schwarz verfärbt, außerdem mit Granulationen stellenweise besetzt. Während des Meißelns sickerte aus Poren Eiter aus dem Sinus.

Nach breiter Bloßlegung des Sinus bis ins Gesunde nahm ich seine Spaltung vor: sein Lumen war mit einem schwärzlichen Thrombus fast ganz ausgefüllt. Die Wände des Sin. sigmoid. selbst waren gegen den S. transvers. wie gegen den Bulbus vollständig verwachsen, so daß ein abgesackter Absceß des Sinus vorlag.

Die bakteriologische Untersuchung des perisinuösen Eiters ergab kulturell ausschließlich und reichlich grampositive Diplo- und Streptokokken. Der Thrombus selbst erwies sich aber als steril.

Der Wundverlauf war ein tadelloser. Die Pat. konnte am 12. I. 1910 die Klinik verlassen und ist heute (31. I.) bereits vollständig geheilt. Infolge des großen Knochendefektes kann man retroauriculär die Pulsationen des Gehirns deutlich fühlen. Es muß eine Sorge sein, diese Partie vor Traumen zu schützen.

Die Verwachsung der Sinuswände an den zwei Stellen dürfte durch den Druck des perisinuösen Eiters auf den Sinus herbeigeführt worden sein, der an den Umbiegungsstellen so stark war, daß die äußere Sinuswand an die innere gepreßt wurde, worauf, begünstigt durch den Entzündungsprozeß, eine

Digitized by Google
Original from UNIVERSITY OF CALIFORNIA
Generated on 2019-10-24 12:05 GMT / http://hdl.handle.net/2027/uc1.b3252758
Public Domain in the United States, Google-digitized / http://www.hathitrust.org/access_use#pd-us-google

Verwachsung eintrat: von jeder Zirkulation abgeschnitten, thrombosierte die eingeschlossene Blutmasse.

Diskussion.

Politzer: Wie ist das Gehör?

E. Urbantschitsch: Jetzt fast normal, das Trommelfell war schon nach 8 Tagen verheilt.

Politzer: Es ist jedenfalls sehr interessant, daß trotz der eitrigen Entzündung im Proc. mast. und Thrombosierung des Sinus derselbe steril war. Bei unseren Fällen waren nur die Teile steril, die sich an dem eigentlichen Thrombus angelegt haben. Der Thrombus selbst niemals. Sind alle Teile untersucht worden?

E. Urbantschitsch: Infolge der bestehenden Absackung konnte die ganze Thrombenmasse untersucht werden. Die Sterilität des Thrombus erklärt sich vielleicht daraus, daß dieser nicht durch Infektion, sondern durch Hemmung der Blutzirkulation zustande kam.

II. Ferdinand Alt: **Über die Anwendung künstlicher Trommelfelle aus Rauschsilber.**

Die von Gomperz empfohlenen künstlichen Trommelfelle haben den Vorteil, daß sie sterilisiert eingeführt werden können. Alt beobachtete seit etwa 2 Jahren folgenden Vorgang bei der Einführung künstlicher Trommelfelle aus Rauschsilber. Ein Blättchen Rauschsilber wird in steriles Wasser geworfen, aus dem es mit einer ausgekochten Pinzette zu einem Klümpchen geformt und herausgehoben werden kann. Dieses wird über einer Gasflamme, wozu sich das zur Untersuchung gebräuchliche Auerlicht ganz gut eignet, erhitzt, bis es nahezu wasserfrei ist. In diesem Zustande wird es durch das Ohrspeculum hindurch in die Trommelhöhle eingeführt, mit abgebrannter Watte an die Promontorialwand gedrückt und mit der sterilisierten Sonde am Promontorium ausgebreitet. Bei dieser Applikation werden die künstlichen Trommelfelle fast immer reaktionslos vertragen. Nach Radikaloperationen mit gut epidermisierter Paukenschleimhaut kann das künstliche Trommelfell monatelang im Ohr verbleiben.

Diskussion.

Bondy: Über die Anwendung solcher Trommelfelle bei radikal operierten Fällen habe ich keine Erfahrungen. In Fällen abgelaufener Mittelohreiterung habe ich es wiederholt angewendet, aber die Methode verlassen, weil ich mit den Resultaten unzufrieden war. Wenn zum Beispiel eine neuerliche Eiterung auftritt (und auch dieses Trommelfell wird ja nicht immer vertragen), so kann man es nur schwer vollständig entfernen, und solange auch nur kleinste Partikelchen desselben in der Paukenhöhle bleiben, unterhalten sie die Eiterung, während man beispielsweise ein einfaches Wattekügelchen leicht entfernen und die Eiterung in kurzer Zeit wieder zum Stillstand bringen kann.

Alt: Es ist natürlich keine Panacee. Unter ganz aseptischen Kautelen kann man es freilich nicht einführen, weil man den Gehörgang und die Trommelhöhle nicht ganz sterilisieren kann, doch möchte ich die Anwendung dieser Technik dringend empfehlen.

Politzer: Kann man die Rauschsilbermasse als Ganzes entfernen?

Alt: Fast immer. Die von Bondy erwähnte Tatsache, daß Blättchen haften bleiben und dann die Sekretion unterhalten, kommt selten vor. Es muß

Generated on 2019-10-24 12:05 GMT / http://hdl.handle.net/2027/uc1.b3252758
Public Domain in the United States, Google-digitized / http://www.hathitrust.org/access_use#pd-us-google
Digitized by Google
Original from UNIVERSITY OF CALIFORNIA

ja in Betracht gezogen werden, ob es sich um eine Schleimhauteiterung aus der Trommelhöhle oder eine neu angeregte Eiterung aus dem Attik oder Antrum handelt.

III. Ruttin: **Eitriges Othämatom mit eigenartiger Deformität der Ohrmuschel** (mit Demonstration von Moulagen).

Die 6jährige Pat., die mir vom Kollegen Neumann in liebenswürdiger Weise aus seinem Ambulatorium geschickt wurde, bekam vor 2 Monaten von einem Knaben einen Stockschlag auf das linke Ohr. Im Anschluß daran entwickelte sich eine Geschwulst, die von einem Kinderarzt (gerade an der Spitze der Ohrmuschel!) incidiert wurde. Offenbar erfolgte dabei auch eine Infektion des Hämatoms, Vereiterung, und es konnte das Sekret erst dann ausfließen, bis die ganze Höhle damit angefüllt war. Es entwickelte sich nun zweifellos eine schwere Perichondritis, die den Knorpel gleichsam in zwei Blätter spaltete (wahrscheinlich ging der Schnitt direkt in den Knorpel). Als das Kind in meine Behandlung kam, hatte die Ohrmuschel die Form und Größe eines Taubeneies. Zur Erzielung einer halbwegs annehmbaren Form machte ich folgenden Eingriff: Erst Spaltung der Ohrmuschel längs des ganzen Helix. Ich fand nun tatsächlich zwei dünne, deformierte Knorpelblätter, die eine mit schlaffen Granulationen und Eiter ausgefüllte Höhle umschlossen. Durch Excision des vorderen Knorpelganges und eines keilförmigen Stückes aus dem rückwärtigen gelang es mir nach Entfernung der Granulationen und Eitermassen, die Auftreibung zu beseitigen und dem Ohr die jetzige, immerhin annehmbare Gestalt zu geben. Ich habe die gesetzte Wunde genäht und im unteren Wundwinkel durch einen Gazestreifen drainiert.

In unserer Moulagensammlung habe ich zufällig einen ähnlichen Fall gefunden, von dem ich jedoch keine Krankengeschichte habe.

Diskussion.

Leidler: Wann hat Ruttin operiert und hat es damals noch geeitert?

Ruttin: 2 Monate nach der Incision des Othämatoms. Es hat damals noch geeitert.

Alt: In einem Falle von Perichondritis auriculae nach Radikaloperation habe ich die Ohrmuschel durch Paraffininjektion aufgerichtet. Ich glaube, daß man auch hier eine Stelle an der oberen Kuppe finden wird, wo man durch solche Injektion die Ohrmuschel noch strecken könnte.

Ruttin: Selbstverständlich habe ich in Aussicht genommen, noch etwas zu tun.

IV. Ruttin: **Otogener Schläfelappenabsceß.** Operation. Heilung.

E. K., 7½ Jahre altes Mädchen. Rechtsseitige chronische Eiterung, seit 3 Wochen exacerbiert. 4 Tage vor der Aufnahme Krämpfe der linken Körperhälfte, über deren Art die Eltern nichts Genaues angeben können. Status praes.: Beiderseitige chronische Mittelohreiterung, Druckschmerzhaftigkeit des rechten Warzenfortsatzes. Funktionsprüfung typisch für Schalleitungshindernis. Das Kind machte wohl den Eindruck einer Leidenden, doch war neurologisch nichts Besonderes zu finden. Es erholte sich in der nächsten Zeit und war vollkommen frisch. Fundus normal. Temp. 37·4, Puls 80. Ich machte am 10. VIII. die Totalaufmeißelung und legte mit Rücksicht auf die Anamnese die Dura beider Schädelgruben frei. Die der hinteren Schädelgrube war normal, die der mittleren zwar glatt und glänzend, aber gelblich schimmernd und in

Digitized by Google
Original from UNIVERSITY OF CALIFORNIA
Generated on 2019-10-24 12:05 GMT / http://hdl.handle.net/2027/uc1.b3252758
Public Domain in the United States, Google-digitized / http://www.hathitrust.org/access_use#pd-us-google

der Mitte der gelblich durchscheinenden Stelle mit einer etwa erbsengroßen Granulation. Da ich einen ähnlichen Befund von gelblichem Durchscheinen der Dura einmal bei einem Hirnabsceß erhoben hatte, incidierte ich hier die Dura und den Schläfelappen, und als das Messer etwa $^1/_2$ *cm* in die Hirnmasse eingedrungen war, spritzte unter hohem Druck sehr fötider, graugrüner, dünnflüssiger Eiter hervor. Ich entleerte mit Kornzange und kleinem Finger den Absceß vollständig. Die Höhle hatte etwa 4 *cm* Querdurchmesser, die Eitermenge betrug etwa 2—3 Kaffeelöffel. Beim Austasten schien rückwärts eine pyogene Membran fühlbar, sonst war die Höhle durch weiche Hirnmasse begrenzt. Die bakteriologische Untersuchung ergab vorwiegend Streptococcus pyogenes. Der Wundverlauf war glatt. Am 14. IX. machte ich die Plastik, am 28. IX. wurde die Pat. mit vollkommen geschlossener Wunde entlassen.

V. Ruttin: **Beitrag zur Kompressionsthrombose.**

1. Fall. 21jähriger Schlossergehilfe. Chronische rechtseitige Eiterung seit Kindheit. Seit 8 Tagen Fieber, zeitweise Schwindel, Erbrechen, Kopf- und Genickschmerzen. Status praes.: Temp. 39·1, Schüttelfrost, Ikterus, Nackenschmerzen. Fundus normal (O. Ruttin). Pat. ist rechts taub, reagiert aber tadellos, kein Fistelsymptom.

Primäre Jugularisunterbindung. Totalaufmeißelung. Verjauchtes Cholesteatom. Perisinuöser Absceß. Freilegung des Sinus vom oberen Knie bis zum Bulbus. Der Sinus ist in der ganzen Ausdehnung mit Granulationen bedeckt. Peribulbärer Absceß, der sich in die Weichteile hinter dem Bulbus ausbreitet. Da der Accessorius nicht erkennbar ist, so wird der Absceß von rückwärts hinter dem Kopfnicker eröffnet und so der Nerv vermieden. Spaltung des Sinus. Seine Wände liegen vom oberen Knie bis zum Bulbus aneinander. Der Sinus selbst ist leer, im oberen Knie sitzt ein kleiner roter Thrombus, im Bulbus weniger vereiterte Thromben. Der Wundverlauf war im allgemeinen normal, nur hatte Pat. einige Zeit noch Nackenschmerzen, die vor 3 Wochen gänzlich aufhörten.

2. Fall. Demonstration des anatomischen Präparates.

Angela B., 14jähriger Pflegling des Lupusheims. Da Pat. bei der Aufnahme nicht mehr vollständig bei Bewußtsein ist, kann keine Anamnese erhoben werden.

Rechtes Ohr: Fötide Eiterung, Cholesteatom im Antrum und Attik. Funktionsprüfung typisch für ein Schalleitungshindernis. Temp. 39·1. Dyspnoe. Ruttin operierte sofort und fand ein verjauchtes, an den Sinus und die hintere Schädelgrube reichendes Cholesteatom. Der Sinus ist von vorn nach hinten stark zusammengedrückt, hat eine eigentümlich dreieckige Gestalt, ist dabei aber nicht verfärbt, liegt nur am vorderen Rande bloß, der übrige Teil muß freigelegt werden. Gegen das untere Knie zu zeigt sich eine Stufe, von da nach unten liegt der Sinus frei, ist verfärbt, flach und durch das unmittelbar bis hierher reichende Cholesteatom komprimiert. Freilegung der Jugularis, sie ist daumendick, gelbgrün, mit der Umgebung verwachsen, der Vagus an ihrer hinteren Wand fixiert. Er wird abpräpariert, die Jugularis nach unten verfolgt und der Sternocleidomastoideus, um sie bis zur Clavicula freizulegen, von der Clavicula abgelöst, doch wird knapp unter der Clavicula noch kein gesundes Gefäß erreicht. Die Claviculärresektion kann wegen schlechter Narkose nicht mehr ausgeführt werden. Die Vene wird im Kranken unterbunden und oberhalb der Unterbindung reseziert. Eröffnung des Sinus, unterhalb der Stufe ist der Sinus bis zum Bulbus leer, im Bulbus selbst Eiter und jauchige Thromben,

Digitized by Google
Original from UNIVERSITY OF CALIFORNIA
Generated on 2019-10-24 12:06 GMT / http://hdl.handle.net/2027/uc1.b3252758
Public Domain in the United States, Google-digitized / http://www.hathitrust.org/access_use#pd-us-google

oberhalb der Stufe ein grauroter Thrombus, nach dessen Entfernung ein kräftiger Blutstrahl erreicht wird. Exitus in derselben Nacht.

Obduktionsbefund (Prof. Stoerk): Pyämie nach eitriger Otitis media mit anschließender Thrombose der Vena jugularis, in die Anonyma etwa 1 *cm* hineinreichend. Bildung zahlreicher, etwa nußgroßer Lungenabscesse, beiderseits mit korrespondierender Pleuritis und frischen Synechien, oben alte fibröse Verwachsungen. Fettige Degeneration der Parenchyme.

Ich habe diese beiden Fälle gezeigt, weil gerade in der letzten Zeit, besonders in Deutschland, die Frage der Kompressionsthrombose aufgerollt wurde. Passow hat eine Reihe von Fälle beschrieben und vor ihm schon Kramm und Wagener ähnliche Fälle publiziert. Passow nimmt an, daß der leichte Verlauf, das Fehlen von Schüttelfrösten charakteristisch dafür ist. Leutert hält die Entstehung einer Thrombose durch Kompression überhaupt für unmöglich. Für meine Fälle muß ich eine Sinuskompression annehmen, gleichzeitig aber auf den besonderen Modus dieser Thrombose aufmerksam machen. Es scheint möglich, daß durch eine perisinuöse Eiterung der Sinus in dem zwischen dem oberen und unteren Knie gelegenen Stück komprimiert werden kann. Der Bulbus kann natürlich vermöge seiner anatomischen Lagerung nicht leicht bis zur Aufhebung des Lumens komprimiert werden. Es wird sich daher hier und am oberen Ende, wo der perisinuöse Absceß endet, eine Thrombose entwickeln und derart ein Stück des Sinus thrombenfrei, leer, mit aneinander liegenden Wänden interkaliert werden. Oben oder unten oder an beiden Stellen kann selbstverständlich die Thrombose auch vereitern. So ist es erklärlich, warum in vielen Fällen die infizierte Thrombose vorwiegend nur nach einer Richtung fortschreitet, wie dies in meinem Falle 2 zu sehen ist.

Diskussion.

Alexander: Ich glaube, daß man da nicht an eine Kompressionsthrombose denken kann. Im zweiten Falle war ja die laterale Sinuswand perforiert.

Ruttin: Sie war nicht perforiert.

Alexander: Wenn sie nicht perforiert war, dann ist eben der Eiter in den Bulbus heruntergesunken.

Ruttin: Warum ist dann eine kleine Thrombose im oberen Winkel gewesen?

Alexander: Wenn oben ein obturierender Thrombus ist, ist die Ursache gegeben, daß der Sinus leer ist. Bei Passow handelt es sich um Fälle, wo angeblich durch Druck von außen die laterale Sinuswand so weit gegen die mediale gedrängt wird, daß dort der Blutstrom unterbrochen ist. Solche Befunde, wie die hier demonstrierten, sind eigentlich bei weit fortgeschrittenen fötiden Thrombosen nicht selten. Ich würde auch nicht annehmen, daß dort ein leerer Raum ist, vielleicht war dort ein Gasabsceß. Es ist vielleicht denkbar, daß durch Eiterung und Gasdruck die Thrombose hervorgerufen wurde. Nach der ganzen Beschreibung mag es sich vielleicht um eine primäre Bulbusthrombose gehandelt haben, die sich nach beiden Seiten fortgesetzt hat.

Der zweite Pat. hat eine Tuberkulose gehabt?

Ruttin: Nein.

Ruttin: Ob diese Kompression durch Gasblasen oder anderes hervorgerufen wird, ist selbstverständlich nicht zu entscheiden, aber auch ganz gleichgültig. Ich habe nur gemeint, daß die beiden Sinuswände aneinander gelegen

Digitized by Google
Original from UNIVERSITY OF CALIFORNIA
Generated on 2019-10-24 12:06 GMT / http://hdl.handle.net/2027/uc1.b3252758
Public Domain in the United States, Google-digitized / http://www.hathitrust.org/access_use#pd-us-google

sind. Oben am Sinusknie war ein roter Thrombus, unten der Bulbus vereitert, dazwischen der ganze Sinus leer. Bei fortgeschrittenen Thrombosen sind wir gewohnt zu sehen, daß die Sinuswand in der Nähe des kranken Knochens erkrankt ist, im Sinus selbst an dieser Stelle ein mehr oder minder vereiterter Thrombus, der sich nach oben und unten entsprechend fortsetzt. Wir sind nicht gewohnt, bloß im Bulbus bei Eiterung oder Thrombose den Sinus seiner ganzen Länge nach leer und am Knie wieder einen kleinen roten Thrombus zu sehen. Außerdem erkennt man den Druck von außen daran, daß die innere cerebrale Wand ziemlich glatt ist und wenig Veränderungen zeigt, während an der äußeren Wand die Veränderungen deutlich ausgesprochen sind. Bei dem einen Fall war der Sinus ziemlich vorgelagert und die Sinusrinne war stark ausgebildet. Beim Meißeln war die knöcherne Sinusrinne von der Sinuswand stark abstehend. Selbstverständlich besteht die Möglichkeit einer Kompression durch Eiter, gemischt mit Gasblasen. Passow sagt selbst ausdrücklich, daß die Kompression durch Extraduralabsceß, also durch Eiter, hervorgerufen wird.

VI. Otto Mayer: **Basalfissur.**

Der 14jährige Bursche wurde am 23. VI. 1909 durch einen Hufschlag auf das Hinterhaupt rechterseits verletzt und stürzte bewußtlos zu Boden. Tags darauf wurde er noch bewußtlos auf die Klinik Hochenegg gebracht. Dort wurde unter anderem eine Pulsfrequenz von 48, Nystagmus horiz., Stauungspapille konstatiert, dagegen Fehlen von Lähmungen oder Spasmen festgestellt. Oberflächliche Reinigung der Wunde. Da keine Besserung eintrat, trepanierte Hochenegg am nächsten Tage und elevierte die eingedrückten Knochenstücke. Am nächsten Tage besserte sich die Pulsfrequenz, die Stauungspapille verschwand, das Bewußtsein kehrte wieder, aber es fiel auf, daß Pat. auf Fragen nicht antwortete, obzwar er Geräusche wahrnahm. Er verstand auch einzelne Worte, die man ihm ins Ohr sprach, konnte Geschriebenes gut auffassen, mit unbegrenztem Wortschatz sprechen und selbst gut schreiben. Neurologische Untersuchung (4 Tage post op.): Keine Lähmungen, keine Spasmen, keine Sensibilitätsstörung, aber kein Sprachverständnis, daher Annahme einer sensorischen Aphasie durch den Neurologen. Bei der Entlassung zeigt Pat. breitspurigen, schwankenden Gang. Beim Radfahren (zu Hause) fiel er sofort um und konnte erst nach wiederholten Versuchen und Verletzungen dadurch wieder halbwegs fahren. Ich habe den zur plastischen Deckung des Defekts neuerlich aufgenommenen Burschen untersucht und folgendes festgestellt: Trommelfell vollkommen normal. Links vollkommene Taubheit. Auf dem rechten Ohr wird a und e deutlich gehört, die übrigen Vokale verwechselt Pat. untereinander. Er hört keine Konsonanten, einzelne Worte ziemlich gut. Luftleitung: Kein Stimmgabelgehör. Knochenleitung c und A werden für einige Sekunden gehört (2—4"). Galtonpfeife hört er überhaupt nicht. Vestibularapparat rotatorisch, galvanisch und kalorisch unerregbar. Derzeit kein spontaner Nystagmus. Stehen auf einem Bein und Hüpfen bei geschlossenen Beinen geht noch nicht. Er hat gelernt, diesen Ausfall zu kompensieren.

Es bestehen hier zwei Gruppen von Symptomen, eine Hörstörung und eine Funktionsstörung des Vestibularapparates. Wir müssen die Symptome auf eine Erkrankung des Labyrinths beziehen, um so mehr als wir nach den Befunden von Politzer und Scheibe sowie Untersuchungen von Barnick und Experimenten von Stenger wissen, daß durch Kopftraumen hochgradige Labyrinthläsionen entstehen können, ohne daß dabei das Trommelfell zerreißen muß. Besonders interessant ist der Fall, weil der Neurologe hier eine sen-

Generated on 2019-10-24 12:06 GMT / http://hdl.handle.net/2027/uc1.b3252758
Public Domain in the United States, Google-digitized / http://www.hathitrust.org/access_use#pd-us-google
Digitized by Google
Original from UNIVERSITY OF CALIFORNIA

sorische Aphasie vermutet hat. Zu dieser Diagnose kam er dadurch, daß Pat. die Sprache nicht verstand, während er Geräusche und einzelne Worte hörte, weshalb man annahm, daß Pat. auch die Sprache hören müsse, aber nicht verstehe. Es wurde hierbei der Fehler gemacht, daß man nicht prüfte, ob der Pat. genug hörte, um die Sprache zu verstehen. Der geringe Hörrest des Pat. genügt eben nicht zur Perception der Sprache.

Diskussion.

Ernst Urbantschitsch: Ich möchte darauf hinweisen, daß ich einen ähnlichen Fall von Labyrinthaffektion durch Trauma im vorigen Jahre hier vorgestellt habe, in dem es sich um eine Schußverletzung handelte. Die Kugel war dem Pat. bei der Nase ein- und beim Proc. mastoid. herausgetreten. Das Labyrinth war vollständig reaktionslos. Pat. ist vollständig ertaubt und blieb taub.

R. Bárány: Ich möchte dagegen Einsprache erheben, daß man in diesem Falle die Gleichgewichtsstörung auf die Zerstörung des Vestibularapparates zurückführt. Dieser Fall ist wegen der schweren Kopfverletzung zur Entscheidung dieser Frage nicht geeignet.

E. Ruttin: Es ist merkwürdig, daß sich die Hörstörungen in diesem Falle nicht gaben: in der Regel werden sie in den Fällen mit Basisfraktur besser. Ich habe jüngst einen Fall von beiderseitiger Fissur auf der Klinik v. Eiselsberg untersucht, der total taub war. Nach 2—3 Tagen bekam Pat. auf dem verletzten Ohr wieder wenigstens ein Hörvermögen. Im vorigen Jahre sah ich einen Burschen, der beim Festzug von einer Tribüne herabstürzte und eine Basisfraktur erlitt. Auch hier trat wieder Hörvermögen ein. Merkwürdig ist auch, daß Mayers Fall ohne Facialparese geblieben ist. In der Regel haben wir eine Symptomentrias. Hier fehlt davon die Facialisparese. Natürlich schließt dies eine Fissur nicht aus, und es wäre interessant, wie diese Fissur verlaufen ist. Wurde eine Röntgenaufnahme gemacht?

Mayer: Nein. Das Röntgenbild kann ja nicht viel sagen. Oft ist, wie Scheibe bemerkt, die Fissur so zart und klein, daß sie nur bei genauer mikroskopischer Untersuchung erkennbar war, während ein Fall von Nager beweist, daß Fissuren unter Umständen so verheilen können, daß auch bei genauer mikroskopischer Untersuchung nichts nachweisbar ist. In meinem Falle dürfte es sich wohl gerade um eine so zarte Fissur handeln, wie sie sich auch in Fällen von Politzer fanden, wo die zarten Fissuren nur bis zur lateralen Labyrinthwand reichten und die Paukenhöhle und das Trommelfell intakt waren. Ich werde übrigens noch die Röntgenaufnahme nachholen und mir erlauben, dann über den Befund hier Bericht zu erstatten.

Alt: Ich werde im Rudolfsspital zu allen Fällen von Basisfraktur gerufen und sah oft eine überraschende Restitution des Hörvermögens nach Hämatotympanum- und Labyrinthläsion. Ich möchte mich aber gegen eine Bemerkung des Kollegen Bárány wenden. Er hat behauptet, daß die Gleichgewichtsstörung nicht auf beiderseitige Vestibularläsion zurückzuführen sei, und das Gleiche behauptet, als ich seinerzeit bei Meningitistauben die Gleichgewichtsstörung auf beiderseitige Vestibularerkrankung bezog. Bárány sucht die Ursache für die Gleichgewichtsstörung stets im Gehirn. Wenn dies auch für Meningitisfälle nicht ausgeschlossen werden kann, so haben wir doch bei Vestibularläsionen nach Traumen oder bei Caissonarbeitern (Blutung ins innere Ohr oder Gasembolie) keine Veranlassung, eine Ursache im Gehirn zu suchen.

Digitized by Google
Original from UNIVERSITY OF CALIFORNIA
Generated on 2019-10-24 12:05 GMT / http://hdl.handle.net/2027/uc1.b3252758
Public Domain in the United States, Google-digitized / http://www.hathitrust.org/access_use#pd-us-google

Bárány: Gerade in letzter Zeit habe ich wieder einen Fall von Meningitis gesehen, bei dem Gleichgewichtsstörungen noch nachweisbar waren, aber auf der einen Seite gute Reaktion bestand. Das spricht also dafür, daß die Gleichgewichtsstörung nicht vom Vestibularapparat herrührt. Ich möchte mich dagegen wenden, daß man Fälle, die nicht ganz einwandfrei sind und die gleichzeitig eine Erkrankung des Gehirns (Meningitis) haben, hier heranzieht. In Basel habe ich die Sache ausführlich auseinandergesetzt und kann jetzt hier nicht darauf zurückkommen.

Ruttin: Ich glaube, daß Mayers Fall interessant sein wird, wenn er nach längerer Zeit wieder untersucht werden wird. Dann wird man wahrscheinlich feststellen können, ob seine Symptome vom Labyrinth oder vom Kleinhirn herrühren. Ich habe über einen Fall von Meningitis berichtet, wo in den Meningen alte meningitische Schwarten und Exsudate vorhanden waren, und mitgeteilt, daß dieser Fall wegen supponiertem Kleinhirntumor operiert werden sollte, da die Meningitis als solche nicht erkannt wurde. Seither habe ich zwei gleiche Fälle gesehen und es kommt meiner Ansicht nach nicht zu selten bei Meningitis vor, daß das Exsudat über dem Kleinhirn besteht und dort Veränderungen macht, die dann wahrscheinlich die Ursache der Gleichgewichtsstörungen sind. In Mayers Fall wird man dies wohl ausschließen können, wenn er zur Heilung kommt und vom Kleinhirn nichts Pathologisches nachweisbar sein wird.

Politzer: Es hängt wohl immer von der Schwere der Labyrinthläsion ab, ob die Taubheit nach Schädelverletzungen zurückgeht. Wo die Taubheit zurückgeht, handelt es sich bloß um Erschütterungen, bei Blutungen und Fällen, wie bei dem von Scheibe publizierten, wird sie wohl kaum zurückgehen. Auch in Mayers Fall handelt es sich um eine schwere Läsion, die kaum mit Wiederherstellung des Hörvermögens einhergehen wird.

Ruttin: Ich muß bemerken, daß in den Fällen, die ich im Auge gehabt habe, die Facialparese, die Unerregbarkeit des Vestibularapparates, der spontane, zur gesunden Seite gerichtete große Nystagmus und die Taubheit für eine Labyrinthläsion gesprochen haben. Trotzdem hat sich die Taubheit bis zu einem gewissen Grade zurückgebildet.

Politzer: Der Facialis liegt ja außerhalb der Labyrinthhöhle, daher muß kein schwerer Schaden im Labyrinth erfolgt sein. Die Schnecke kann ja unverletzt geblieben sein.

Mayer: Ich habe diesen Fall einen Monat lang in Beobachtung und konnte während dieser Zeit keine Veränderung des Hörvermögens konstatieren. Die Verwandten geben an, daß Pat. früher, unmittelbar nach der Entlassung aus dem Spital, besser gehört habe. Es dürfte sich hier um eine Blutung ins Labyrinth mit sekundären Degenerationserscheinungen am Nervenendapparat handeln. Eventuell wäre es auch noch möglich, daß die Taubheit durch die plötzliche Drucksteigerung im Labyrinth hervorgerufen wurde. Wir wissen ja durch die Untersuchungen von Barnick und Stenger, daß im Anschluß an Kopftraumen derartig große, plötzliche Drucksteigerungen innerhalb der Schädelkapsel durch den Aquaeductus cochleae sich ins Labyrinth fortpflanzen und dort eine Zerreißung des runden Fensters zur Folge haben können. Ferner ist es durch die experimentellen Untersuchungen von Yoshii festgestellt, daß im Anschluß an Detonationen (einmalige Einwirkung starken Schalles) hochgradige Zerstörung des akustischen Endorganes erzeugt werden kann, was darauf zurückgeführt werden muß, daß durch den starken Schall die Steig-

Digitized by Google
Original from UNIVERSITY OF CALIFORNIA
Generated on 2019-10-24 12:06 GMT / http://hdl.handle.net/2027/uc1.b3252758
Public Domain in the United States, Google-digitized / http://www.hathitrust.org/access_use#pd-us-google

bügelbasis plötzlich mit großer Gewalt in die Labyrinthflüssigkeiten getrieben und dadurch hier eine große Drucksteigerung hervorgerufen wird. Ich glaube die Gleichgewichtsstörungen in meinem Falle auf die Läsion des Vestibularapparates beziehen zu müssen. Die Meinung des Kollegen Bárány, daß die Erkrankung des Vestibularapparates für die Gleichgewichtsstörung nicht verantwortlich gemacht werden kann, halte ich für zu wenig bewiesen.

VII. Dr. Dintenfass demonstriert seine **Methode der Durchleuchtung des Warzenfortsatzes vom Gehörgang aus**, die er in einer vorläufigen Mitteilung in der Sitzung vom 22. II. 1909 in dieser Gesellschaft erwähnt hat. Er benutzt hierzu zwei Metallfadenlampen eigener Konstruktion mit kaltem Glas, die an ein dünnes, biegsames Kabel geschaltet sind. Die Lämpchen geben 10—12 Normalkerzen Leuchtkraft.[1]) Sie werden beide zugleich je eine eventuell in den Gehörgang bis zum Trommelfell eingeführt und man untersucht hierauf im dunklen Raum oder unter einem schwarzen Tuch, das den Kopf des Pat. und des Arztes deckt (wie ein Photographentuch). Man läßt die Lämpchen mittelst eines Rheostaten bis zur vollen Lichtstärke erstrahlen (Weißglut des Metallfadens) und vergleicht nun beide Warzenfortsätze. Bei normalem Zustande des Proc. mastoid. erscheint dann die von hinten oder von der Seite besichtigte Partie rosarot, hell erleuchtet, in der Gestalt eines bis über die Haargrenze reichenden Kreissegmentes (wie eine Orangenschnitte). Bei pathologischer Verdickung des Knochens, bei Anwesenheit von Eiter, Granulationen, Cholesteatom im Knochen oder den Zellen ist die kranke Seite viel dunkler oder ganz schwarz. Je nach der Ansammlung der pathologischen Produkte ist es möglich, daß bloß die Gegend des Antrum oder bloß die Spitze des Proc. mastoid. oder der gesamte Proc. mast. nicht durchleuchtbar, also dunkel sind; es erscheint dann die normale Durchleuchtungsfigur (das Segment) ganz aufgehoben oder an entsprechender Stelle verändert, wie eingebuchtet. Einfache Hyperämie des Warzenfortsatzes (Beginn der Otitis media acuta) verursacht bloß eine diffuse Verdunkelung der ergriffenen Seite im Vergleich mit der gesunden Seite, keine Veränderung des Segmentkonturs. Verdickung der Weichteile (Periostinfiltrat) bewirkt bloß eine Verdunkelung, meist knapp an dem Ohrmuschelansatz. Otitis externa mit Schwellung hinter der Ohrmuschel erzeugt eine Verdunkelung in derselben Gegend, die Haargrenze ist gewöhnlich gut durchleuchtbar, der Proc. mastoid. selbst auch erleuchtet. Diploetischer Knochen läßt das Licht nicht viel schlechter durch als normaler Knochen, daher erscheint bei diploetischem Proc. mastoid. die Segmentform des durchleuchteten Knochens, wenn auch etwas dunkler als bei nicht diploetischem Warzenfortsatz. Es wird möglich sein, die Durchleuchtung vom Gehörgang aus zur Differentialdiagnose zu benutzen, doch kann diese Methode selbstverständlich nicht allein zur Entscheidung herangezogen werden.

Diskussion.

Beck: Wie Herr Dintenfass erwähnt hat, beschäftige ich mich auch mit der Durchleuchtung des Proc. mastoid., und zwar nach der Methode von Urbantschitsch. Ich bringe den Trichter in den äußeren Gehörgang und führe ein durch eine Hülse geschütztes Lämpchen rückwärts auf den Proc. mastoid. auf. Sobald ich in der Tiefe eine rote Scheibe sehe (das ist der Mo-

[1]) Zu erhalten bei der Firma F. Reiner & Co., Wien, IX., Lazarettgasse 13.

Digitized by Google
Original from UNIVERSITY OF CALIFORNIA
Generated on 2019-10-24 12:06 GMT / http://hdl.handle.net/2027/uc1.b3252758
Public Domain in the United States, Google-digitized / http://www.hathitrust.org/access_use#pd-us-google

ment, wo das Licht den Warzenfortsatz durchdrungen hat), notiere ich die hierzu erforderliche Lichtmenge.

Gegen die gewiß interessanten Versuche Dintenfass' habe ich nur folgende Bedenken: Die in den Gehörgang eingeführte Lichtquelle wird nicht nur den Proc. mastoid., sondern auch den Knorpel durchleuchten und der an der Außenseite des Proc. mastoid. sichtbare Lichtschein muß nicht durch jenes Licht allein erzeugt werden, das den Proc. mastoid. penetriert hat, sondern auch durch das Licht, das durch den Knorpel des Gehörganges und der Ohrmuschel hindurchgegangen ist und die Außenseite des Proc. mastoid. belichtet. Das Wesen der Methode von Dintenfass beruht auf der Vergleichung beider Seiten, und ich glaube, daß schon unter normalen Verhältnissen durch die bekannte Strukturverschiedenheit beider Warzenfortsätze Verschiedenheiten in der Lichtintensität sich ergeben werden, was ich bei meiner Methode sicher nachweisen kann. Wenn ich durch otoskopischen Befund nicht zur Annahme einer Eiterung bewogen werde, dann werde ich auch nach Dintenfass' Methode aus der Verschiedenheit der Lichteffekte auf eine Eiterung zu schließen mich nicht berechtigt fühlen. Könnte man bei Dintenfass' Methode einen Gradmesser für die zur Durchleuchtung nötige Lichtmenge anbringen und würde man, wie ich dies tue, vom Beginn der Entzündung an täglich durchleuchten, dann würde seine Methode für die Diagnostik des Empyems des Proc. mastoid. sich wertvoller gestalten. Das Wesen meiner Methode liegt eben in der Vergleichung der Lichtintensitäten an verschiedenen Tagen, und zwar immer am selben Warzenfortsatz, wobei schon aus anatomisch-morphologischen Gründen eine Vergleichung mit dem anderen Warzenfortsatz entfällt. Ferner ist bei Dintenfass' Methode jedenfalls auch daran zu denken, daß die nötige Lichtmenge an verschiedenen Tagen der Eiterung wegen der verschiedenen Infiltration der Gehörgangswand, des jeweiligen Macerationszustandes der Epidermis verschieden sein wird. Über meine Untersuchungen werde ich nach Abschluß derselben Bericht zu erstatten mir erlauben.

R. Leidler: Ich habe die Untersuchungen von Dintenfass mitgemacht und muß sagen, daß die Praxis, id est die Operation, jeweils seine Diagnosen bestätigt hat. So richtig vielleicht Becks theoretische Ausführungen in manchem sind, so spricht doch die Praxis für die Methode von Dintenfass. Es wäre sehr zu empfehlen, wenn man bei der Durchleuchtung des Warzenfortsatzes bei einer Methode längere Zeit verbliebe.

Viktor Urbantschitsch: Ich glaube, daß man nach beiden Richtungen untersuchen solle. Beleuchtung von außen nach innen hat mir sehr gute Resultate ergeben. Interessant war mittelst Rheostaten zu beobachten, wie die Veränderungen des Proc. mastoid. bei Paukenhöhlenentzündungen von Tag zu Tag sich gestalteten, wie viel Licht mehr bei Anstieg der Entzündung und weniger bei Ablaufen der Entzündung nötig wurde.

Praktisch habe ich dies in einem Falle gesehen, wo ich wegen Mittelohrentzündung durch 12 Tage mit hohem Fieber die Eröffnung des Warzenfortsatzes anriet und eines Tages die Aufhellung konstatierte. Ich verschob nunmehr den Tag der Operation, die schließlich, als die dauernde Aufhellung das Zurückgehen des Prozesses ergab, unnötig wurde. In einem anderen Falle gab mir gerade die Durchleuchtung den Beginn eines Rezidivs kund. Zu bestimmen, ob ein Fall operationsreif sei oder nicht, würde ich mich nicht getrauen. Ich glaube, daß die Durchleuchtung eine Methode ist, der wir noch

Digitized by Google
Original from UNIVERSITY OF CALIFORNIA
Generated on 2019-10-24 12:06 GMT / http://hdl.handle.net/2027/uc1.b3252758
Public Domain in the United States, Google-digitized / http://www.hathitrust.org/access_use#pd-us-google

etwas näher treten sollen, besonders wenn man aus ihr so wichtige Schlüsse, wie Indikation zur Trepanation ableiten will.

Bárány bedauert, daß Dintenfass bei seiner Demonstration nicht einen wirklichen Beweis für die von ihm gebrachten Behauptungen geliefert hat. Es fehlt zum Beispiel die Angabe, ob bei reiner Otitis externa oder Schwellung des Proc. mastoid. ohne Erkrankung desselben der Durchleuchtungsbefund normal ist. Auch Leichenversuche wären hier heranzuziehen gewesen.

Bondy: Über die Indikation zur Operation kann uns diese Methode wohl keinen Aufschluß geben, da sie nur nachweist, ob in den Warzenzellen Flüssigkeit vorhanden ist oder nicht.

Politzer: Ich glaube, daß es sehr einfach wäre, hier und auf der Poliklinik die Sache bald ins Klare zu bringen und dann darüber zu berichten. Ich finde es auffallend, daß die Lichtunterschiede zwischen diploetischem und pneumatischem Knochen nicht bedeutende sein sollen. Wie man bei diploetischem Knochen noch beleuchten kann, ist mir nicht ganz klar. Haben Sie Leichenversuche gemacht.

Dintenfass: Noch nicht; ich habe bloß am herausgenommenen Knochen von Tieren Versuche angestellt.

Ruttin: Der springende Punkt bei Dintenfass' Methode ist die Vergleichung beider Seiten, was bei Becks Methode nicht der Fall ist. Wollen wir über Dintenfass' Methode ein sicheres Urteil fällen — und die Nachprüfung lohnt ja der Mühe —, dann müssen wir zunächst prüfen, ob sich nicht schon durch die anatomischen Verhältnisse große Verschiedenheiten bei normalem Zustande beiderseits ergeben.

Dintenfass (Schlußwort): Da die Lampe bis zum Trommelfell eingeführt wird, wird der Proc. mastoid. direkt durchleuchtet. Eine Eiteransammlung kann mit meiner Methode auch erst dann entdeckt werden, wenn es bekannt ist, daß eine Eiterung früher bestand. Die Verdunkelung beweist dann nur, daß im Knochen eine fremde Substanz vorhanden ist. Die benötigte Lichtmenge kann man am Rheostaten messen und variieren, es ist aber nicht notwendig, weil beide Warzenfortsätze gleichzeitig durchleuchtet werden, somit auffallende Differenzen sich zeigen werden, wenn ein Proc. mastoid. viel weniger lichtdurchlässig ist als der andere. Die Strukturdifferenzen beider normaler Warzenfortsätze eines Individuums sind so gering, daß sie bei intensiver Durchleuchtung nach meiner Methode nicht in Betracht kommen. Auch ich habe akute Entzündungen vom ersten Tage ab verfolgt und konnte konstatieren, daß die zur Durchleuchtung nötige Lichtstärke proportional ist der Intensität der Gewebeveränderung. Ich konnte die Aufhellung im Verlaufe der Heilung einer akuten Otitis media beobachten. Herrn Prof. Urbantschitsch möchte ich erwidern, daß ich auch einen Fall von akuter Otitis media, der zur Operation bestimmt war, durch meine Methode, die keinen Anhaltspunkt für Ergriffensein des Proc. mastoid. ergab, vor der Operation behüten konnte.

Herrn Dozenten Bárány gegenüber möchte ich erwähnen, daß in Fällen reiner Otitis externa der Proc. mastoid. stets hell war.

VIII. Ernst Urbantschitsch: **Geheilte Aktinomykose des Schläfebeines.**

Frau F. Z. aus der chirurgischen Klinik von Hofrat Hochenegg wurde von mir im recenten Stadium schon in der Novembersitzung dieser Gesellschaft vorgeführt.[1])

[1]) Siehe Monatsschr. f. Ohrenheilk., 1910, pag. 50.

Digitized by Google
Original from UNIVERSITY OF CALIFORNIA
Generated on 2019-10-24 12:06 GMT / http://hdl.handle.net/2027/uc1.b3252758
Public Domain in the United States, Google-digitized / http://www.hathitrust.org/access_use#pd-us-google

Die Behandlung bestand in Spaltung des retroauriculären Abscesses, Auflegen von Unguent. cinereum und intern Kal. jod. (8·0 pro die). Nach etwa zweimonatlicher Behandlung erscheint die Aktinomykose des Warzenfortsatzes vollständig geheilt. Otoskopischer und funktioneller Befund vollständig normal. An der Wange besteht nur noch eine leichte Schwellung, die aber unter der Fortsetzung der Jodmedikation voraussichtlich ebenfalls bald ausheilen wird.

IX. Ernst Urbantschitsch: **Operativ geheilte eitrige Meningitis.**

Der 14jährige Hans K. war angeblich bis November 1909 ohrgesund. Am 22. XI. 1909 wurde er der Ohrenklinik eingeliefert mit den Erscheinungen einer schweren intrakraniellen Komplikation. Diagnose: Otogene Sinusthrombose. Operation: Jugularisunterbindung, Radikal- und Sinusoperation. Die Jugularis war daumendick, bluthaltig. Es bestand ein perisinuöser Absceß mit fötidem Eiter. Die Sinuswand war verfärbt, verdickt und zeigte Auflagerungen. Im Sinus war ein wandständiger Thrombus. Bakteriologischer Befund: Gramnegative Bacillen, grampositive Kokken, kulturell aerob.

Nach kurzer Besserung wieder Verschlechterung: Somnolenz, Nackensteifigkeit, Druckempfindlichkeit der Wirbel, Dermographie, Kernig, aufgehobener Patellarsehnenreflex, Pupillenreaktion sehr träge, Perseveration, Retentio urinae. Hohes Fieber (39·4—40·4°); Puls 120, inäqual. Diagnose: Eitrige Meningitis (kombiniert mit Hirnabsceß?). Therapie (30. XI.): Spaltung der Dura der mittleren Schädelgrube, vier Incisionen in den Schläfelappen (negativ). Lumbalpunktion: Cerebrospinalflüssigkeit klar, mit flockigem Niederschlag; grampositive Kokken.

Augenspiegelbefund (Dr. O. Ruttin): Erweiterte Venen, links verwaschene Papillengrenzen, feine, radiäre Streifung. Harn: Außer etwas Indikan normal.

In den nächsten Tagen (1. und 2. XII.) auffallende Besserung. Nur Nackensteifigkeit größer, Pupillen klein, reaktionslos. 7. XII.: Lumbalpunktat steril. Wundheilung sehr gut; Appetit ausgezeichnet. 24. XII.: erstesmal wieder Pupillenreaktion, scheinbar paradox (Hippus?), bei Lichteinfall Erweiterung. Ab 31. XII. normale Pupillenreaktion. 20. I. 1910: Tadellose Wundheilung. Pat. ist ohne Verband, geht spazieren, ist lustig und übermütig; physisch und psychisch vollständig normal.

X. E. Ruttin: Chronische Mittelohreiterung, rechts, Cholesteatom, **chronische Labyrintheiterung, Sinusthrombose,** Extraduralabsceß der mittleren und hinteren Schädelgrube, **Kleinhirnabsceß.** Totalaufmeißelung, Freilegung beider Schädelgruben, Labyrinthoperation, Jugularisunterbindung, Ausräumung des Sinus, Incision des Schläfelappens, Eröffnung des Kleinhirnabscesses. Heilung.

Die 15jährige Pat., die ich Ihnen hier vorstelle, litt seit 3 Jahren an chronischer Ohreiterung rechts, seit langem an Schwindelanfällen und seit der vor 8 Tagen anderwärts vorgenommenen Polypenextraktion an Kopfschmerz, Schwindel und Fieber mit Schüttelfrösten. Status praes.: Chronische Attikeiterung rechts, Cholesteatom, Vestibularapparat unerregbar, kein Fistelsymptom, spontaner Nystagmus nach beiden Seiten, horizontaler nach rechts, rotatorischer und horizontaler nach links, bei Blick geradeaus vertikaler (vom Typus wie bei Kleinhirntumoren). Puls 104, Temp. 38·2. Erythem der Haut, Dermographie, Nackensteifigkeit, Kernig, Wadenmuskulatur empfindlich, Bauch-

Generated on 2019-10-24 12:06 GMT / http://hdl.handle.net/2027/uc1.b3252758
Public Domain in the United States, Google-digitized / http://www.hathitrust.org/access_use#pd-us-google
Digitized by Google
Original from UNIVERSITY OF CALIFORNIA

und Patellarreflex lebhaft, kein Fußklonus, links vielleicht Andeutung von Babinsky. Augenhintergrund normal (O. Ruttin). Interner Befund normal (A. Herz). Das Interessante des Falles ist wohl, daß ich Ihnen denselben heute geheilt vorstellen kann. (Erscheint ausführlich.)

XI. Rudolf Leidler demonstriert einen von ihm modifizierten, von der Firma Ash & Sons in Wien verfertigten **Ätzmittelträger für Ohr, Nase und Hals,** der sehr handlich ist, volle Asepsis ermöglicht und das Ätzmittel parat zum Gebrauch im Träger mitzunehmen gestattet. Er wird in Etui vollständig oder auch in einzelnen Stücken von der Firma verkauft.

Bücherbesprechungen.

Grundzüge der allgemeinen pathologischen Histologie. Von Dr. Julius Steinhaus, Vorsteher des Laboratoriums für Krebsforschung in Brüssel. Mit über 150 Mikrophotogrammen auf 25 Tafeln. Leipzig, Akademische Verlagsgesellschaft, 1909.

Auf 158 Seiten drängt der Verf. in knapper Form alles zusammen, was der Nichtpathologe von der allgemeinen pathologischen Histologie wissen muß. Wir Otologen können daher auch nicht erwarten, daß uns in diesem Buche für unsere Arbeiten spezielle Winke gegeben werden, doch sind besonders in den über die Technik handelnden Kapiteln viele für jeden sehr nützliche Winke gegeben.

Das Buch zerfällt in zwei Abschnitte. Der erste beschäftigt sich mit der Technik.

Wie sehr das Buch den praktischen Bedürfnissen Rechnung trägt, zeigt zum Beispiel das Kapitel Härtung und Entwässerung fixierter Objekte, in dem die Bereitung der verschieden konzentrierten Alkohole ausführlich besprochen und durch die Beigabe der Gay-Lussacschen Tabelle sehr erleichtert wird.

Das Kapitel „Entkalkung" ist etwas spärlich ausgefallen, die den Otologen geläufige einfache und sichere Methode der Entkalkung mit verdünnter Salpetersäure (bis 4% bei nicht eingebetteten, bis 8% bei in Celloidin eingebetteten Objekten) fehlt ganz.

Dem Einbetten in Celloidin ist der Verf. kein warmer Fürsprecher; Ref. möchte daher für den das Buch lesenden Otologen hinzufügen, daß für otologische Objekte fast ausschließlich die Celloidineinbettung in Betracht kommt und daß sich allerdings manches in der otologischen Praxis anders stellt. So wäre für Labyrinthpräparate ein 24stündiges Verweilen in der dünnen Celloidinlösung entschieden zu wenig.

Die Kapitel über „Allgemeine Färbungsmethoden" enthalten wohl nichts Neues, sind aber übersichtlich zusammengestellt.

Der zweite Abschnitt beschäftigt sich mit der allgemeinen pathologischen Histologie. In Kürze werden die „Regressiven Gewebsveränderungen", die „Regeneration der Gewebe", die „Hypertrophie der Gewebe", die „Entzündung" und die „Neubildungen" besprochen.

Am eingehendsten — dies war offenbar für den Autor das Naheliegendste — sind die Neubildungen besprochen.

Mit manchen Benennungen und Gruppierungen werden vielleicht nicht alle Pathologen einverstanden sein (zum Beispiel „Leukocyten"), doch sind dies nur Fragen untergeordneter Natur, die dem Buche keinen Abbruch tun.

Digitized by Google
Original from UNIVERSITY OF CALIFORNIA
Generated on 2019-10-24 12:06 GMT / http://hdl.handle.net/2027/uc1.b3252758
Public Domain in the United States, Google-digitized / http://www.hathitrust.org/access_use#pd-us-google

Zur Illustration des Buches dienen durchwegs Mikrophotogramme. So gelungen diese auch sind, so muß Ref. doch bemerken, daß sie kaum Vorteile gegenüber guten Zeichnungen besitzen, ja, gute Zeichnungen sicherlich oft deutlicher gewesen wären. Druck und Ausstattung des Buches sind zu loben.

E. Ruttin.

Bericht über die neueren Leistungen in der Ohrenheilkunde. Von Sanitätsrat Dr. Louis Blau (Berlin). Neunter Bericht (1907 und 1908). Leipzig, Verlag von S. Hirzel, 1909.

Gewiß wird jeder Fachmann mit Freuden das vorliegende Buch begrüßen, das rasch über alle neuen Errungenschaften der Jahre 1907 und 1908 orientiert. Durch die übersichtliche Stoffanordnung ist es ein Leichtes, jede einschlägige Arbeit mühelos aufzufinden, um entweder in kurzem den Inhalt zu erfahren oder, wenn dies nicht genügt, den Ort, wo die Originalarbeit erschienen ist, um allenfalls daselbst genauer Einsicht zu nehmen.

Das 316 Seiten starke Buch in sehr handlichem Format kann jedenfalls als Nachschlagewerk ausgezeichnete Dienste leisten. Der Preis von 4 Mark ist gewiß als sehr niedriger zu bezeichnen. E. Urbantschitsch.

Referate.

I. Allgemeines.

Beiträge zur Kenntnis des Schallapparates der heimischen Nagetiere. Von Dr. Ernst Váli. (Ungar. med. Archiv, 1907, Heft 2.)

Verf. hat 21 verschiedene heimische Nager untersucht und recht interessante Daten mitgeteilt. In allen Fällen fand er die für die Nager charakteristische Bulla tympani, die in den äußeren Gehörgang mündet. Dieser ist bei den Nagern sehr lang, besonders die untere Wand, was die Bildung des Recessus meat. aud. externi vor dem Trommelfelle zur Folge hat. Er fand regelmäßig die Membrana tympani accessoria. Charakteristisch ferner ist die häufige Verwachsung der Gehörknöchelchen. In mehreren Tafeln teilt Váli die Längen- und Größenverhältnisse des Cavum und der einzelnen Gehörknöchelchen mit, ebenso die Gewichte der letzteren. Baumgarten.

Drei Vorträge aus dem Gebiete der Ohrenheilkunde. Von Schwartze (Halle a. S.). (Münchener med. Wochenschr., 56. Jahrg., Nr. 21—23.)

In dem ersten der drei Vorträge, welche Schwartze 1908 im staatlichen ärztlichen Fortbildungskursus zu Halle a. S., also vor praktischen Ärzten, hielt, gibt derselbe eine kritische Übersicht über einige neuere Behandlungsmethoden bei Erkrankungen des Mittelohres, insbesondere ein Urteil über die von Bier angeregte und empfohlene Behandlung der akuten Otitis media purulenta mit Stauungshyperämie sowie über einige in der Neuzeit besonders laut gepriesene Mittel zur manuellen und instrumentellen Behandlung der Sklerose der Paukenhöhle. Für seine Klinik sind nach den angestellten Nachprüfungen weitere Versuche mit der Bierschen Stauung abgetan, da sie nicht ohne Gefahren ist.

Digitized by Google
Original from UNIVERSITY OF CALIFORNIA
Generated on 2019-10-24 12:06 GMT / http://hdl.handle.net/2027/uc1.b3252758
Public Domain in the United States, Google-digitized / http://www.hathitrust.org/access_use#pd-us-google

Was die tatsächlichen Erfolge der verschiedenen Massageapparate für das Ohr bei der Sklerose betrifft, so äußert sich Schwartze zum Teil zweifelnd und ungläubig über dieselben und warnt vor zu weitgehender Empfehlung dieser Apparate. Er bezweifelt nicht, daß in Fällen von beginnender Rigidität der Ossicular-gelenke oder Adhäsionsprozesse in der Paukenhöhle temporäre Besserungen erzielt werden, bei dem anatomischen Endausgange der Sklerose aber hält er eine Besserung für schwer möglich.

Im zweiten Vortrage bespricht er zunächst die chirurgischen Eingriffe, welche zuerst an seiner Klinik 1892 versucht wurden, um durch Excision und Extraktion des knöchernen verwachsenen Steigbügels bei dieser Krankheit, der Crux der Ohrenärzte, Hilfe zu bringen, die Gefahren einer sekundären traumatischen Meningitis, vom lädierten Labyrinth ausgehend, sowie die technischen Schwierigkeiten derartiger Operationen. Ihren Nutzen für das Hörvermögen und die subjektiven Beschwerden der Patienten bezeichnet Verf. nur als temporär, da offenbar Neigung zur Knochenneubildung am ovalen Fenster besteht. Im Anschluß hieran geht er kurz auf die histopathologischen Befunde des Felsenbeins ein, die über das Wesen der Krankheit, wenn auch nicht erschöpfende Klarheit brachten. Sodann geht er, die Ätiologie der Sklerose bei einer Gruppe von Fällen für konstitutionell haltend, zur internen Behandlung derselben über und empfiehlt hier vor allem bei luetischen Labyrintherkrankungen die Schmierkur, kombiniert mit Decoct. Zittmanni; auch der Bädertherapie gedenkt er mit einigen Worten und beschließt seine Besprechung der Sklerose mit Mitteilungen über die Fibrolysininjektionen; unter 15 behandelten Fällen erzielte er in zwei Fällen dauernd guten Erfolg.

Den weiteren Inhalt seines zweiten Vortrages bildet eine Besprechung der neuerdings geäußerten Zweifel an bisher erprobten und durch die langjährige Erfahrung sozusagen sanktionierten therapeutischen Maßnahmen bei den akut und chronisch entzündlichen Erkrankungen des Mittelohres. Neben der Frage der Blutegelapplikation im Beginne akuter Otitis media, die er warm befürwortet, wendet Schwartze sich insbesondere scharf gegen neuerdings laut gewordene Zweifel an der Heilwirkung der Paracentese des Trommelfells bei Otitis media acuta purulenta, wie sie von Piffl (Klinik Zaufal) in Prag verbreitet wurden, indem dieser der Ansicht ist, daß bei Anwendung von warmen Umschlägen mit essigsaurer Tonerde in Verbindung mit innerlichem Gebrauch von Natr. salicyl. der in der Paukenhöhle bereits vorhandene Eiter in der Mehrzahl der Fälle resorbiert wird.

Die Vernachlässigung des rechtzeitigen Katheterismus mit Lufteintreibung in die Paukenhöhle bezeichnet Schwartze als einen Rückschritt in der Therapie, der zur Folge habe, daß die Herstellung normaler Funktion nach Ablauf des akuten Stadiums in Frage gestellt wird.

Digitized by Google
Original from UNIVERSITY OF CALIFORNIA
Generated on 2019-10-24 12:06 GMT / http://hdl.handle.net/2027/uc1.b3252758
Public Domain in the United States, Google-digitized / http://www.hathitrust.org/access_use#pd-us-google

In seinem dritten Vortrag endlich spricht Schwartze über die häufigsten diagnostischen Irrtümer und therapeutischen Mißgriffe bei Ohrkrankheiten. Diagnostische Fehler werden dadurch begangen, daß 1. Ohrkrankheiten übersehen oder verkannt werden, daß 2. solche angenommen werden, wo sie nicht vorhanden sind; hierfür führt er Beispiele an, deren Aufzählung jedoch zu weit führen würde. Therapeutische Fehler: Hier beginnt er mit dem planlosen und anscheinend harmlosen Ausspritzen des Ohres ohne vorhergegangene Ohrspiegeluntersuchung, wodurch es bei bestehender Eiterung selbst zu intrakraniellen Komplikationen kommen kann, wenn zum Beispiel Caries besteht Er geht sodann über zu der Verordnung von Vesikatoren bei akuten Entzündungen des Mittelohres, durch die hinter dem Ohr große Hautflächen wund gemacht und in Eiterung versetzt werden, ferner zu den kritiklosen Pulvereinblasungen in den Gehörgang, die die Gefahr einer Eiterretention herbeiführen können, und kommt schließlich auf die folgenschweren Fehler zu sprechen, die Fremdkörper im Ohr veranlassen. Als allein zulässige Art der Entfernung solcher Fremdkörper empfiehlt er seinen Zuhörern das Ausspritzen mit warmem Wasser; er warnt sie vor Entfernungsversuchen mit Pinzetten oder dergleichen wegen der Gefahr für Leben und Gesundheit.

Den Schluß dieser interessanten und lehrreichen Ausführungen bilden kurze Worte über Kunstfehler bei Ohrverletzungen, wo aseptischer Occlusivverband und Bettruhe das einzig Richtige sind, sowie über das indikationslose Lufteinblasen in das Mittelohr bei unheilbaren Formen von Sklerose und über die Gefahren der Nasenduschen und Nasenoperationen. Reinhard.

Über kongenitale Taubstummheit und Struma. Von Paul Manasse in Straßburg. (Aus der Klinik für Ohrenkrankheiten zu Straßburg.) Zeitschr. f. Ohrenheilk., 1909, Bd. 58, H. 1 u. 2.)

Man muß versuchen, bei Allgemeinerkrankungen kongenitaler oder wenigstens hereditärer Natur, die erfahrungsgemäß oft mit kongenitalen Hörstörungen einhergehen, Studien zu machen, um hier eventuell auch im Gehörorgan Veränderungen zu finden, die man mit großer Sicherheit als kongenitale Alterationen, wirkliche Mißbildungen, ansprechen darf. Hierher gehört vor allem die Kropfkrankheit. Verf. konnte 3 solcher Fälle von Taubstummheit und Struma genau untersuchen.

Im 1. Fall trafen die pathologischen Veränderungen der Gehörknöchelchen vor allem den Steigbügel, weniger den Amboß. An der Labyrinthkapsel zeigte sich die Masse des Knochens vermehrt, die Form der Hohlräume verändert. Erwähnenswert ist außerdem das Auftreten von Schleimgewebe. Ein Cortisches Organ war nirgends vorhanden, auch keine Andeutungen eines solchen.

Im 2. Fall bestand unter anderem auffallender Reichtum an Knorpel am Hammer, an der Labyrinthkapsel war eine starke Massenzunahme und eine

Digitized by Google
Original from UNIVERSITY OF CALIFORNIA
Generated on 2019-10-24 12:06 GMT / http://hdl.handle.net/2027/uc1.b3252758
Public Domain in the United States, Google-digitized / http://www.hathitrust.org/access_use#pd-us-google

Veränderung der Form der betreffenden Hohlräume zu konstatieren. Die Veränderungen am häutigen Labyrinth waren atrophisch-degenerative.

Letztere zeigten sich auch im 3. Fall. Hier gehörten die Knochenveränderungen hauptsächlich der äußeren Labyrinthwand an; die neugebildeten Knochenmassen waren zum größten Teil spongiöser Natur.

Der Autor kommt zu dem Schlusse, daß die Veränderungen der Labyrinthkapsel als kongenitale Mißbildungen aufzufassen seien, hingegen die des häutigen Labyrinthes sicher extrauterin erworben wurden. Letztere sind als Folge der ersteren aufzufassen. Eine Entscheidung über die Abhängigkeit der Veränderungen von der Zunahme der Struma läßt sich nicht fällen.

E. Urbantschitsch.

Zur Frage der Hörprüfung. Von Dr. K. Laker in Graz. (Zeitschr. f. Ohrenheilk., 1909, Bd. 58, H. 1 u. 2.)

Verf. tritt für das Zothsche Fallphonometer ein, das aus einer einfachen Fallvorrichtung besteht, bei der auf elektromagnetischem oder pneumatischem Wege kleine Stahlkügelchen von $^1/_{16}$", $^1/_8$" etc. aus verschiedenen Höhen auf einen Stahlklotz fallen gelassen werden können. Hierdurch sei die Aufstellung eines Einheitsmaßes der Hörschärfe (für Geräusche) ermöglicht.

E. Urbantschitsch.

v. Pirquetsche Reaktion in der Otiatrie. Von Dr. H. Schüler. (Aus der Universitätsklinik für Ohren-, Nasen- und Kehlkopfkranke in Heidelberg; Direktor: Prof. Dr. W. Kümmel.) (Zeitschr. f. Ohrenheilk., 1909, Bd. 58, H. 1 u. 2.)

Nach Verf. ist die Pirquetsche Reaktion in der Ohrenheilkunde besonders bei Kindern sehr zu empfehlen. E. Urbantschitsch.

II. Äußeres Ohr und Mittelohr.

Über die photographische Aufnahme der pulsatorischen und anderen Schwankungen der Luftsäule im äußeren Gehörgange. Von W. Wojatschek (Petersburg). (Prakt. Wratsch [russ.]. 1908, Nr. 8.)

Für die genauere Untersuchung des Trommelfelltonus legt Verf. die Aufnahme der Schwankungen der Luftsäule im äußeren Gehörgang vermittelst seines zu diesem Zweck konstruierten photographischen Apparates vor. Die Photogramme können als das beste Kontrollmittel für diejenigen neuestens empfohlenen Heilverfahren dienen, die ihren Zweck in der Herstellung des normalen Trommelfelltonus haben, wie Massage, Fibrolysininjektionen, faradischer Strom. L. Mekler (Ufa).

Die Moorkur bei chronischen trockenen Ohrkatarrhen und Otosklerose. Von Malintin (Moskau). (Russ. Monatschr. f. Ohren-, Nasen- u. Halskrankh., 1909, H. 1 u. 2.)

Die allgemeine Moorkur, bei welcher der Pat. in einem heißen Moorbade, mit einer kalten Kompresse am Kopfe, sitzt, wird bekanntlich schlecht von Schwerhörigen vertragen. Ganz anders verhält es sich mit der lokalen Anwendung der Moorkur, die Verf. am Kaukasus bei typischer Otosklerose,

Digitized by Google
Original from UNIVERSITY OF CALIFORNIA
Generated on 2019-10-24 12:06 GMT / http://hdl.handle.net/2027/uc1.b3252758
Public Domain in the United States, Google-digitized / http://www.hathitrust.org/access_use#pd-us-google

exsudativen und adhäsiven Mittelohrkatarrhen durchführte. Das angewärmte und flüssig gewordene Moor wird auf ein Gazetuch angeschmiert; der Gehörgang wird mit Watte verstopft; das Moorpflaster wird ans Ohr angedrückt und schmiegt sich, dank seiner Elastizität, an die ganze Ohrmuschel und ihre Umgebung. Die Prozedur ist für die Patienten sehr angenehm und die Resultate sind höchst befriedigend. L. Mekler (Ufa, Rußland).

Eine Beobachtung von Trommelfellruptur bei einer Telephonistin. Von Dr. Julius Veis (Frankfurt a. M.). (Archiv f. Ohrenheilk., 79. Bd., 1. u. 2. Heft.)

Der Autor will bei einer Telephonistin, der in das Ohr geläutet wurde, eine traumatische Ruptur des Trommelfells beobachtet haben, beschreibt aber nicht eine traumatische Ruptur, sondern eine akute Otitis media mit blutig-seröser Sekretion. Er kommt nach Zusammenstellung der in der Literatur vorliegenden Berichte über Schädigungen des Gehörorgans nach Eintritt von Starkstom in die Leitung zur Schlußfolgerung, daß bei der derzeitigen Vervollkommnung der Apparate das berufliche Telephonieren das Gehörorgan nicht schädigen könne. Alt.

Zur Kenntnis der primären Mittelohrdiphtherie. Von Dr. W. Stein (Königsberg i. Pr.) (Zeitschrift für Ohrenheilkunde, LVI, 4.)

St. teilt 3 Fälle von Mittelohrentzündung seiner Beobachtung mit, bei welchen es sich nach der bakteriologischen Untersuchung sowie nach dem eklatanten Erfolge von Serumeinspritzungen um Diphtherie gehandelt hat. Im Halse fand sich keinerlei Erkrankung, dagegen bestand vor Beginn der Ohrentzündung in allen Fällen Schnupfen, auch wurden in einem Falle im Nasensekret Diphtheriebazillen gefunden; gleichwohl aber glaubt St. die Mittelohrerkrankung als primär diphtheritische auffassen zu müssen. Keller.

Was leistet ein künstliches Trommelfell? Von Dr. Nadoleczny. (Therapeutische Monatshefte, 1909, 23. Jahrg., Heft 4.)

Nadoleczny hat bei insgesamt 25 Patienten Versuche mit dem künstlichen Trommelfell gemacht. 24 dieser Patienten litten an Residuen chronischer Mittelohreiterungen. Keinen Erfolg sah er in 6 Fällen, geringen Erfolg in 2 Fällen. In 17 Fällen war der Erfolg gut. In 16 dieser Fälle wurde die erzielte Hörverbesserung in minutiöser Weise mittelst der Flüstersprache und an der Hand von Hörreliefs (mit Bezolds Stimmgabelreihe) festgestellt.

Die Prüfungen mit der Stimmgabelreihe ergaben im allgemeinen eine wesentliche Erweiterung der unteren Tongrenze und eine Verlängerung der Hördauer für alle Töne.

Bestätigt wurde die alte Erfahrung, daß in einem — allerdings geringen — Bruchteil der Fälle die ursächliche Eiterung unter dem künstlichen Trommelfell rezidiviert. Der Autor hat allerdings den Eindruck gewonnen, daß in diesen Fällen nicht immer die Prothese an sich, sondern auch andere lokale Ursachen die Eiterung provozieren.

Digitized by Google
Original from UNIVERSITY OF CALIFORNIA
Generated on 2019-10-24 12:06 GMT / http://hdl.handle.net/2027/uc1.b3252758
Public Domain in the United States, Google-digitized / http://www.hathitrust.org/access_use#pd-us-google

Zur Anfertigung der Prothesen kamen alle die verschiedenen bisher empfohlenen Materialien zur Anwendung, am häufigsten die Gomperzschen Trommelfelle aus Schaumsilber, die paraffinierten Gazeläppchen nach Hamm und die Seidenpapiertrommelfelle nach Richter.

Zum Schlusse erörtert Nadoleczny die verschiedenen zur Erklärung der Wirkungsweise künstlicher Trommelfelle aufgestellten Hypothesen, so die von Toynbee, Itard und Politzer, Knapp, Bezold.

Zu einem eigenen, abschließenden Urteil gelangt der Autor nicht.

Viktor Hammerschlag (Wien).

Le traitement conservateur dans les otites moyennes suppurées chroniques. Par M. Jacod (Lyon). (Annal. des malad. de l'oreille, du larynx, du nez et du pharynx. Février 1909.)

Es wird in dieser Schrift auf die neuerdings von verschiedenen Seiten (Körner, Scheibe) so sehr propagierte konservative Behandlung der chronischen Mittelohreiterungen verwiesen. Der Autor schließt sich im Prinzip der Körnerschen Meinung an, führt aber keine genauen persönlichen Erfahrungen an. Er verweist auf einen von E. Urbantschitsch publizierten Fall, bei dem Trommelfell und Gehörknöchelchen während der Radikaloperation geschont wurden, und findet es wünschenswert, daß die Resultate mit der konservativen Therapie veröffentlicht werden.

Fröschels.

Diagnose und Behandlung des Empyems der Warzenzellen. Von Privatdozent Dr. A. Scheibe (München). (Passow und Schäfer, Beitr. etc., Bd. II, Heft 1 und 2.)

Als Empyem bezeichnet Verfasser diejenigen Eiterungen der pneumatischen Zellen, bei denen der Ausführungsgang durch Schwellung der Schleimhaut verlegt oder verengt ist, so daß der Eiter nicht oder nicht genügend abfließen kann und infolgedessen Überdruck entsteht, der zur fistulösen Einschmelzung des Knochens führt. Er unterscheidet ein Empyem erster Ordnung, das ist ein mit der Paukenhöhle frei kommunizierendes Empyem, und ein Empyem zweiter Ordnung, das ist ein isoliertes Empyem der Warzenzellen, dessen Kommunikation mit der Paukenhöhle aufgehoben oder wenigstens gestört ist. Nur Empyeme zweiter Ordnung, in erster Linie solche der peripheren Zellen, sind für die Fortleitung der Eiterung nach dem Schädelinnern oder dem Labyrinth zu fürchten. Für die Entwicklung des Empyems disponierend ist vor allem das Vorhandensein von großen Zellen im Warzenfortsatze, dagegen mißt Verfasser der verschiedenen Virulenz der Bakterien, ebenso auch dem späteren Trommelfelldurchbruch nur geringe Bedeutung bei, eine Auffassung, die mit den Tatsachen nicht immer in Einklang zu bringen ist. Besonderen Wert für die Diagnose des Empyems legt Verfasser auf das Nichtauffallen des Trommelfells, das als Ausdruck collateraler Schwellung aufzufassen ist und vom Verfasser nur in einem einzigen Falle von stecknadelkopfgroßem Empyem zwischen hinterem und oberem Bogengang vermißt wurde, sowie das genau mit dem

Digitized by Google
Original from UNIVERSITY OF CALIFORNIA
Generated on 2019-10-24 12:06 GMT / http://hdl.handle.net/2027/uc1.b3252758
Public Domain in the United States, Google-digitized / http://www.hathitrust.org/access_use#pd-us-google

Pulse synchron auftretende Klopfen im Ohr, ein Symptom, das ebenfalls nur in einem einzigen Falle fehlte. — Was die Operation anlangt, so hat Scheibe auf die Eröffnung des Antrums verzichtet, wenn kein Ausfluß aus dem Gehörgange bestand oder trotz bestehenden Ausflusses die Hörweite für Flüstersprache 30 *cm* oder mehr betrug. Bondy.

III. Labyrinth und Hörnerv.

Neuerungen auf dem Gebiete der funktionellen Prüfung des Gehörorgans. Von Dölger (Frankfurt a. M.). (Münchener med. Wochenschr., 56. Jahrg., Nr. 22.)

1. Ein neuer, für alle Stimmgabeln brauchbarer Stimmgabelerreger (D. R. G. M.).

Um einen fehlerfreien, gleichmäßigen Anschlag der Stimmgabeln zu erzielen und dadurch den schwankenden, unzuverlässigen Resultaten bei den langwierigen Stimmgabeluntersuchungen vorzubeugen, konstruierte Dölger einen Stimmgabelerreger, welcher auf der Methode beruht, die Stimmgabel durch Spannung zur Erregung zu bringen. Derselbe besteht aus zwei parallel laufenden kräftigen Stahlschienen, welche am oberen Ende rechtwinklig ausgefeilt und daselbst mit Elfenbein zur Abschwächung der Obertöne ausgekleidet sind. Mittelst Schraubengewinde können die beiden Stahlschienen voneinander entfernt und einander genähert werden. Quer über die beiden Stahlschienen verläuft in einer Rinne eine dünne, verschiebbare Metallspange, welche mit Maßstab in Millimetereinteilung versehen ist. Anwendung: Man legt die Stimmgabel mit beiden Zinken flach an den Rand eines Tisches. Nun wird das obere, mit Elfenbein bekleidete Ende des Stimmgabelerregers zwischen die beiden Zinkenenden gelegt. Durch Rechtsdrehen des Schraubengewindes weichen die beiden Stahlschienen auseinander. Dreht man weiter, so beginnt die Spannung der Stimmgabel. Die Entfernung der beiden inneren Kanten der Stahlschienen des Stimmgabelerregers gibt die jedesmalige Spannweite in Millimetern an. Sobald die gewünschte Spannweite erreicht ist, hält man die Stimmgabel senkrecht und zieht den Stimmgabelerreger ab. Damit bringt man die Stimmgabel zum Tönen. In einer Tabelle gibt uns Dölger normale Stimmgabelergebnisse.

2. Ein verbessertes Edelmann-Galtonpfeifchen.

Dasselbe hat durch Edelmann eine Verbesserung dadurch erfahren, daß zwischen dem Gummiball und der Pfeife ein sehr kleines Diaphragma von 0·2 *mm* Lochweite eingeschaltet wird, durch welches nur ein kleines Quantum Luft mit einem Druck von 60—90 *mm* Wassersäule langsam strömt. Damit wird die Druckgröße, welche ohne diese Vorrichtung mit der Hand bisher eine willkürliche und kurzdauernde war, langdauernd und gleichmäßig, so daß die Tonempfindung ganz zweifellos ist. Auch verschwindet das Blasegeräusch fast völlig. Wichtig ist für die praktische Verwendbarkeit des Edelmann-Galtonpfeifchens die Auffindung einer Methode zur genauen Feststellung der Tonhöhe bei demselben. Prof. Edelmann ist bereit, gegen geringe Selbstkostenvergü-

Generated on 2019-10-24 12:06 GMT / http://hdl.handle.net/2027/uc1.b3252758
Public Domain in the United States, Google-digitized / http://www.hathitrust.org/access_use#pd-us-google
Digitized by Google
Original from UNIVERSITY OF CALIFORNIA

tung die bisherigen Edelmann-Galtonpfeifchen abzuändern und nach dem neuen Verfahren zu stimmen. (Physikalisch-mechanisches Institut in München.)
Reinhard.

Die Lehre von den schallempfindenden Haarzellen. Von Dr. W. Solvier Bryan. (Newyork). (Archiv f. Ohrenheilk., 79. Bd., 1. u. 2. Heft.)

Bryant stellt eine neue Theorie der Tonempfindung auf: „Eine Tonwelle wird nicht von der Schnecke zerlegt. Die Membrana tectoria ist in Wirklichkeit keine Membran, sondern ist nur ein Artefakt, das aus den Haaren der Cortischen Zellen besteht. Die Tonwellen fahren über diese empfindlichen Härchen in ähnlicher Weise, wie der Wind über ein Getreidefeld streicht. Die Bewegung der Haare wird von den Nerven der Schnitte, die mit den Haarzellen in Verbindung stehen, wahrgenommen." Mit dieser merkwürdigen Theorie sucht der Autor die Perzeption der Klangfarbe und der Kombinationstöne zu erklären. Alt.

Beitrag zur Pathologie des Bogengangapparates. (Aus der Ohrenabteilung der Wiener allgemeinen Poliklinik; Vorstand Dr. Alexander.) Von Dr. R. Leidler. (Zeitschrift für Ohrenheilkunde, LVI, 4.)

L. beobachtete in einem Falle von Labyrinthitis serosa nach Radikaloperation (Cholesteatom) das seltene Phänomen, daß, obwohl beide Labyrinthe kalorisch und galvanisch prompt erregbar waren, durch Drehen auf dem Drehstuhl absolut kein Nystagmus hervorzurufen war; der Verf. erklärt diesen Ausfall als physiologische Abnormität. Trotz fehlendem Nystagmus trat bei und nach der Drehung subjektives Schwindelgefühl auf, ein Zeichen dafür, „daß der Schwindel nicht immer eine Folge des Nystagmus ist, sondern vom Labyrinth ausgelöst wird". Keller.

IV. Otochirurgie.

Die otogene Meningitis mit besonderer Rücksicht auf ihre operative Behandlung. Von Holger Mygind. (Ugeskrift for Laeger, 1909, Nr. 11 u. 12.)

Verf. hat 21 Fälle von otogener Meningitis observiert. Mygind meint, die Meningitis wird am häufigsten durch eine von akuter Ostitis des Proc. mast. komplizierte Otitis verursacht. Der Infektionsweg ins Schädelinnere war 6mal das Labyrinth, 5mal eine Ostitis des Tegmen tympani, 4mal eine Sinusphlebitis: in den übrigen 5 Fällen konnte der Weg nicht nachgewiesen werden. Namentlich Sinusphlebitis ist eine sehr häufige Komplikation; so fand Mygind 7mal Thrombophlebitis des Sinus sigmoideus. Mygind legt großes Gewicht auf die Nackenstarre und Kernigs Symptom. Er betrachtet die Lumbalpunktion als ein sehr wichtiges diagnostisches Mittel, hat aber sehr selten therapeutische Resultate von der Lumbalpunktion gesehen. Von den 21 Fällen wurden 15 operiert. Mygind betrachtet in allen Fällen die Totalaufmeißelung als die typische Methode, hernach folgt Beseitigung des primären Herdes, Bloßlegung des Sinus, Punktion, Kraniotomie und Spaltung der Dura. Es kommt darauf an, sehr früh zu operieren. 3 Fälle wurden völlig geheilt. L. Mahler.

Digitized by Google
Original from UNIVERSITY OF CALIFORNIA
Generated on 2019-10-24 12:06 GMT / http://hdl.handle.net/2027/uc1.b3252758
Public Domain in the United States, Google-digitized / http://www.hathitrust.org/access_use#pd-us-google

Der Hirnprolaps in der Oto- und Rhinologie. Von Dr. Fr. Reining. (Aus der königl. Universitätsklinik für Ohren-, Nasen- und Halskranke in Breslau [Prof. Dr. Hinsberg].)

Nach einem Überblick über die Literatur bespricht Verf. die Genese des Hirnprolapses. Zum Zustandekommen eines solchen sind erforderlich: 1. das Vorhandensein einer Pforte und 2. eine Erhöhung des intracraniellen Drucks. Für die Entstehung des Prolapses ist der Sitz der Trepanation ziemlich gleichgültig; abhängig von der Größe der Lücke in der Dura ist die Breite der Basis des Prolapses, nicht aber seine Größe. Abscesse wirken drucksteigend; im Kleinhirn oder im Pons gelegene Abscesse wirken stärker drucksteigend, weil sie durch ihre Ausdehnung leicht den Abfluß des Liquors aus den Hirnventrikeln erschweren oder verhindern. In dem Abteil des Groß- bzw. Kleinhirns, in dem sich der Absceß befindet, ist der Druck am höchsten. Abscesse mit dickem Balg steigern ceteris paribus den Hirndruck weniger als kapsellose. Auch die Meningitis wirkt stark drucksteigernd, ferner Tumoren und arterielle Blutungen.

Bezüglich des Auftretens der Prolapse unterscheidet man Frühprolapse („primäre") und Spätprolapse („sekundäre"). Die Reposition ruft in der Mehrzahl der Fälle, wenn der Prolaps eine gewisse Größe erreicht hat, cerebrale Symptome hervor (Schwindel, Erbrechen, Kopfschmerzen, Pulsverlangsamung, Somnolenz).

Der Prolaps kann aus verschieden Ursachen wachsen: 1. durch Steigerung des Hirndruckes infolge entzündlicher Exsudation im Schädelinnern; 2. durch Stauung und Infektion; 3. durch entzündliches Ödem, kleinzellige Infiltration und Proliferation. Hierbei kann es zur Eröffnung des Seitenventrikels kommen. Durch Verringerung des intracraniellen Druckes und Ausheilung des Abscesses kann sich auch der Prolaps verkleinern. Durch das Wachstum des Hirnvorfalles kommt es stets zu einer Verschlechterung des Allgemeinbefindens des Kranken. Prolaps und Stauungspapille brauchen nicht nebeneinander aufzutreten. Ein Parallelismus zwischen der bei der Lumbalpunktion gefundenen Druckhöhe und dem Verhalten des Prolapses besteht nicht. Ein granulierender Prolaps könnte mit einfachen Granulationswucherungen verwechselt werden.

Prognostisch ist hervorzuheben, daß ein Gehirnvorfall einerseits das Krankheitsbild trüben, andrerseits durch Dekompression des Schädelinhaltes zu einem günstigen Ausgang beitragen kann. Ein Prolaps ließe sich verhindern durch Naht der Dura nach deren Spaltung. Um die Gefahren des Vorfalls zu vermeiden, incidiere man, wenn man schon incidieren muß, recht breit.

Therapeutisch muß dahingewirkt werden, dem hirndrucksteigernden Moment entgegenzuwirken (sorgfältige Drainage, nach Kümmel am besten Jodoformgazetamponade, eventuell Lumbalpunktion); ferner vermeide man

Generated on 2019-10-24 12:06 GMT / http://hdl.handle.net/2027/uc1.b3252758
Public Domain in the United States, Google-digitized / http://www.hathitrust.org/access_use#pd-us-google
Digitized by Google
Original from UNIVERSITY OF CALIFORNIA

alles, was das Gewebe reizt. Auch kann gelegentlich eine vorsichtige Kompression versucht werden. Um Nachkrankheiten zu vermeiden, ist es häufig angezeigt, den Prolaps abzutragen und die Trepanationsöffnung zu verschließen. (Zeitschr. f. Ohrenheilk., 1909, Bd. LVIII, 1. u. 2. Heft.)

E. Urbantschitsch.

Zur Freilegung des Bulbus der Vena jugularis. Von Stabsarzt Dr. Kramm (Königsberg i. Pr.). (Passow und Schäfer, Beiträge etc. Bd. II, H. 3—4.)

Vorschlag zur Freilegung des Bulbus ohne Aufdeckung des Sinus. Details sind im Original nachzusehen. Bondy.

Über die Nachbehandlung der Totalaufmeißelung ohne Tamponade. Von Doktor Waldemar Lieck, klin. Assistenten. (Aus der Ohren- und Halsklinik der medizinischen Hochschule für Frauen zu St. Petersburg [Vorstand: Professor B. Werchowski].) (Passow und Schäfer, Beiträge etc., Bd. II, H. 3—4.)

Nach einer kurzen Besprechung der Literatur tritt der Autor warm für die tamponlose Behandlung nach v. Zur-Mühlen ein und rühmt dieser Methode nach: 1. Verkürzung der Dauer, 2. absolute Schmerzlosigkeit, 3. einfache Technik, 4. Unabhängigkeit vom Hospital, 5. Billigkeit durch Ersparnis von Verbandmaterial, 6. Resultierung einer nur kleinen, wenig tiefen Höhle. Verfasser teilt vier Krankengeschichten mit.

Un cas d'abcès de la pointe de la mastoïde avec un abcès profond du cou dû à une perisinuisite. Par professeur S. Citelli (de Catane). (Annal. des malad. de l'oreille, du larynx, du nez et du pharynx, Février 1909.)

Die anatomischen Untersuchungen des Autors ergaben, daß sich das Emissar in 25% der Fälle in der Höhe der Sutura temporooccipitalis nach außen begibt; in 2% kommen Dehiscenzen gegen die tieferen Partien dieser Naht vor und selten auch ein zweites Emissar, das in der Nähe des Foramen stylomastoideum zum Vorschein kommt. Auf diesem Wege kann sich der Eiter eines perisinuösen Abscesses in den Hals senken. Das Bild ähnelt dann dem Bezolds, hat aber eine andere Ätiologie, worauf Citelli zuerst hingewiesen hat. Es wurden mehrere Fälle dieser Art publiziert (V. Urbantschitsch, Gruening etc.), und sie würden sich stark mehren, wenn sie nicht von vornherein als „Bezold" diagnostiziert werden würden. Der Verf. beschreibt neuerdings einen derartigen Fall und erwähnt an der Hand desselben die Möglichkeit, daß beide Arten vereint an einem Individuum vorkommen können.

Fröschels.

Untersuchungen am Felsenbein. Von Dr. Alexander Rejtö. (Budapesti orvosi Ujság, 1909, Nr. 48 (Fülészet).

100 Fälle wurden untersucht und am Os tympani 4, am Tegmen antri 9, am Tegmen tympani 4, an der Fossa jugularis 6 Dehiscenzen gefunden. Am Canalis facialis im Mittelohre wurden an der lateralen Seite dreimal punktförmige Löcher gefunden, größere Dehiscenzen an der vorderen Wand in acht Fällen.

Baumgarten.

Digitized by Google
Original from UNIVERSITY OF CALIFORNIA
Generated on 2019-10-24 12:06 GMT / http://hdl.handle.net/2027/uc1.b3252758
Public Domain in the United States, Google-digitized / http://www.hathitrust.org/access_use#pd-us-google

Über Facialis-Hypoglossus-Anastomose. Von Filman. (Allgemeiner ärztlicher Verein zu Köln, Sitzung vom 15. März 1909.)

Facialis-Hypoglossusanastomose bei einem 13jährigen Knaben wegen Facialisverletzung gelegentlich einer Ohroperation nach 6 Monaten völliger Lähmung: Durchschneidung des N. hypoglossus nach Abgang der Kehlkopfäste, Vereinigung beider Nerven durch End-an-Endnaht. Derzeit, das ist nach vier Jahren, kann Pat. aktiv die früher gelähmten Muskeln bewegen; dabei sind geringe Mitbewegungen der Zunge zu beobachten. E. Urbantschitsch.

Über Spontanheilung von Thrombose des Sinus sigmoideus durch Obliteration desselben. Von J. Herzfeld (Berlin). (Archiv f. Ohrenheilk., 79. Bd., 1. u. 2. Heft.)

Der Inhalt ergibt sich aus dem Titel. Bondy.

Trois cas de phlébite de sinus caverneux. Par Canye et Henri Aboulker (Alger). (Annal. des malad. de l'oreille, du larynx, du nez et du pharynx, Janvier 1909.)

1. Beobachtung: Ein 16jähriges Mädchen erkrankt an einem Furunkel in der linken Nase und geht in einer Woche unter 10gradigem Fieber, Schwellung der Augenlider und Vortreibung des Bulbus dieser Seite zugrunde.

2. Beobachtung: Ein 27jähriger tertiärer Luetiker erkrankt alljährlich an ausgebreiteter Furunkulose, die im Jahre 1906 auch in der rechten Nase auftritt; Gumma daselbst. Bald darauf Vortreibung des Bulbus, Doppeltsehen, dann Blindheit, Ptosis. Augenhintergrund normal, heftige Druckschmerzhaftigkeit des Oberlides. 8 Tage darauf Chemosis, Protrusio des linken Bulbus, Delirien. Exitus.

3. Beobachtung: Ebenfalls von einer Furunkel der Nase ausgehend, entwickelt sich ein hochfieberhafter Zustand, der zum Exitus führt. Die Autopsie ergibt Thrombophlebitis des Sinus cavernosus.

Die Autoren nehmen eine abnormal kurze Verbindungsstrecke zwischen den Venen der Nase und dem Sinus als Ursache an. Fröschels.

Notizen und Personalien.

Ernannt: Dr. Georg Boenninghaus, Privatdozent für Oto-, Rhino-, Laryngologie in Breslau zum Professor.

Verliehen: Dr. R. Dreyfuss, Privatdozent für Oto-, Rhino- und Laryngologie in Straßburg, der Professortitel.

Habilitiert: Dr. Brünings, Assistent d. Ohrenklinik in Jena, für Ohrenheilkunde.

Gestorben am 8. Februar 1910 Hofrat Dr. E. Zaufal, Professor der Ohrenheilkunde in Prag, im 73. Lebensjahre. Da die Trauernachricht unmittelbar vor Abschluß des Blattes eintraf, kann eine Würdigung seiner Persönlichkeit erst im nächsten Hefte erscheinen.

Für den wissenschaftlichen Teil verantwortlicher Redakteur: **Dr. Ernst Urbantschitsch, Dr. Otto Kahler.**
Herausgeber, Eigentümer und Verleger: **Urban & Schwarzenberg.**

Druck von Gottlieb Gistel & Cie., Wien, III., Münzgasse 6.

Digitized by Google
Original from UNIVERSITY OF CALIFORNIA
Generated on 2019-10-24 12:06 GMT / http://hdl.handle.net/2027/uc1.b3252758
Public Domain in the United States, Google-digitized / http://www.hathitrust.org/access_use#pd-us-google

MONATSSCHRIFT FÜR OHRENHEILKUNDE
UND
LARYNGO-RHINOLOGIE.

XLIV. Jahrg. 1910. 3. Heft.

Nachdruck verboten.

Otologischer Teil.

Original-Artikel.

E. Zaufal †.

Am 8. Februar d. J. ist in Prag Hofrat Prof. Dr. Emanuel Zaufal nach langem Leiden verschieden. Geboren im Jahre 1833 zu Purschwitz in Böhmen, studierte Zaufal an der k. k. Josefsakademie in Wien und wurde daselbst im Jahre 1863 zum Doctor medicinae promoviert. Er beschäftigte sich in der Folge vorzugsweise mit dem Studium der Ohren- und Nasenkrankheiten und veröffentlichte auf diesem Gebiete eine Reihe schätzenswerter Abhandlungen, auf Grundlage welcher Arbeiten er 1869 die Dozentur für Ohrenheilkunde erlangte. Im Jahre 1873 wurde Zaufal als Professor für Oto-Rhinologie an die deutsche Universität Prag berufen, woselbst er die Klinik für die genannten Fächer an der Prager Universität begründete. Die Begründung der genannten Klinik konnte keiner berufeneren Kraft übergeben werden als Zaufal. Als Lehrer, Forscher und Arzt stand Zaufal mustergültig da und unter seiner eminenten Leitung wurde die Prager otologische Klinik bald als eine erstklassige allgemein anerkannt und hochgeschätzt. Trotz schwerer körperlicher Leiden, von denen Zaufal in seinen letzten akademischen Jahren heimgesucht war und die er mit Stoizismus klaglos ertrug, ließ sich Zaufal in seiner wissenschaftlichen und didaktischen Tätigkeit nicht abhalten, an der er zeitlebens mit der größten Liebe gehangen hat. Als er nach vollendetem 70. Lebensjahre von seinem Wirkungskreise schied, gestaltete sich die Abschiedsfeier für den hochverehrten Forscher, den geliebten Kollegen und Lehrer zu einer großartigen und rührenden Kundgebung, die dem hochverdienten Meister die schönsten Beweise lieferte, wie hoch er in dem Ansehen seiner Fachgenossen und Universitätskollegen und in der Liebe aller derer stand, die das Glück hatten. diesem herrlichen Forscher und Menschen näher gestanden zu sein.

Eine Zierde ist Zaufal gewesen, nicht nur für die deutsche Universität in Prag, sondern auch, und zwar in erster Linie, für die Ohrenheilkunde.

Digitized by Google
Original from UNIVERSITY OF CALIFORNIA
Generated on 2019-10-24 12:06 GMT / http://hdl.handle.net/2027/uc1.b3252758
Public Domain in the United States, Google-digitized / http://www.hathitrust.org/access_use#pd-us-google

Zaufal war ein großzügiger Forscher von einem geradezu genialen Blick. Er hat als erster der bakteriologischen Forschung in der Ohrenheilkunde den Weg gebahnt, er war unter den ersten, die die operative Behandlung der Mittelohrerkrankungen in neue Bahnen lenkte, Zaufal ist unter den Ohrenärzten derjenige gewesen, der die moderne operative Eröffnung des gesamten Mittelohres begründet hat, der erste, der die Wichtigkeit einer operativen Behandlung thrombosierter Sinus erkannte und ausführte. Wie segensvoll und fruchtbringend sich dieser Gedanke erwiesen hat, braucht an dieser Stelle wohl nicht näher ausgeführt zu werden — es war eine chirurgische Tat, die für sich allein den Namen Zaufals zu einem unvergänglichen macht.

Mit dem Tode Zaufals haben die Wissenschaft, die Schule, die Kollegen und unzählbare andere unendlich viel verloren, ich aber auch einen guten, lieben Freund, dessen ich in herzlichster Verehrung und Liebe stets eingedenk bleiben werde.

V. Urbantschitsch.

Über den Einfluß von Mittelohrentzündungen auf die Geruchsempfindungen.

Von Prof. **Viktor Urbantschitsch.**

In der Literatur finden sich einige Fälle von Anosmie beim otitischen Abscesse des Schläfenlappens vor, dem Sitze des sensorischen Riechzentrums.[1]) Stuker[2]) beobachtete einen Fall von rechtseitigem Schläfenlappenabsceß mit rechtseitiger Anosmie, Habermann[3]) einen Großhirnabsceß rechterseits mit linkseitiger Geruchsherabsetzung, die nach Eröffnung des Abscesses schwand, Bloch[4]) einen linkseitigen Schläfenlappenabsceß mit linkseitiger Anosmie.

Ich habe an meiner Klinik an einem Fall von linkseitigem Schläfelappenabsceß, der infolge einer chronischen eitrigen Mittelohrentzündung aufgetreten war, eine bedeutende Herabsetzung des Riechvermögens an der linken Nasenseite vorgefunden, die nach Heilung des Abscesses trotz der zurückgegangenen hochgradigen Aphasie unverändert angehalten hatte, so daß es mir in diesem Falle sehr fraglich erschien, ob die verminderte Riechfähigkeit durch den

---

[1]) Luciani und Sepilli (siehe Hermanns Phys., Berlin 1900, pag. 450) verlegen einer Beobachtung an Hunden zufolge die Riechregion in den Gyrus hypocampi.

[2]) The Brit. med. Journ., 1890; s. Körner, Die otitischen Erkrankungen etc., 1902, pag. 160.

[3]) Mitteil. d. Vereines d. Ärzte in Steiermark, 1907, Nr. 5.

[4]) Archiv f. Ohrenheilk., Bd. 76, pag. 32.

Digitized by Google
Original from UNIVERSITY OF CALIFORNIA
Generated on 2019-10-24 12:06 GMT / http://hdl.handle.net/2027/uc1.b3252758
Public Domain in the United States, Google-digitized / http://www.hathitrust.org/access_use#pd-us-google

Schläfenlappenabsceß hervorgerufen worden sei oder aber vielleicht auf andere Ursachen zurückgeführt werden könne.

Aus früheren physiologischen Untersuchungen hatte ich ersehen, daß von den sensitiven Ästen des Kopfes, besonders des Ohres und der Nase, ein Einfluß auf die verschiedenen Sinnesempfindungen, darunter auch auf den Geruchsinn, genommen werden kann[1]); weitere Beobachtungen lehrten mich, daß Erkrankungen des Mittelohres auf die Geschmacks-, Tast- und Temperaturempfindungen einzuwirken vermögen.[2]) Es lag daher nahe, auch über das Verhalten des Geruchsinnes bei eitrigen Mittelohrentzündungen Prüfungen anzustellen, um zu erfahren, inwieferne sich der Geruchsinn vom Mittelohr aus auf dem Wege der Irradiation beeinflußbar erweist. Meines Wissens liegen darüber in der Literatur keine näheren Beobachtungen vor. Nur Politzer erwähnt in seinem Lehrbuche[3]), daß bei Pat. mit chronischer Mittelohreiterung häufig ein herabgesetzter Geruchsinn besteht, der „entweder auf eine gleichzeitige Nasenrachenaffektion oder auf eine Parese des Olfactorius zurückzuführen ist“.[4]) Gradenigos[5]) Untersuchungen über das Riechvermögen Ohrenkranker bezweckten in dem einzelnen Falle, den nasopharyngealen Ursprung der Gehörsaffektion nachzuweisen.

Zu meinen Untersuchungen wählte ich Fälle mit einseitiger Mittelohrentzündung aus, vor allem Pat., die an chronischer eitriger Mittelohrentzündung litten und dabei keinerlei Veränderung an der Nasenschleimhaut erkennen ließen. Von den zu den Versuchen benutzten Riechstoffen kam eine ganz geringe Menge in ein Fläschchen, dessen enger Hals dem Naseneingange rechts und links abwechselnd angelegt wurde, so daß beim langsamen Ein- und Ausatmen der Versuchsperson durch die Nase das Fläschchen am Naseneingang jedesmal nur während einer Inspiration verweilte. Die meisten Riechstoffe waren nur schwach und wurden von manchen Versuchspersonen anfänglich nicht erkannt, aber von den übrigen Riechstoffen wohl unterschieden. Die Prüfungen fanden bei jedem Versuche zu wiederholtenmalen an verschiedenen Versuchstagen statt, wobei das betreffende Riechmittel einmal zuerst an den rechten, das andere Mal an den linken Naseneingang gebracht wurde. Fälle,

---

[1]) Pflügers Archiv, 1883, Bd. 30, pag. 172.

[2]) Beobachtungen über Anomalien des Geschmackes, der Tastempfindungen und der Speichelsekretion infolge von Erkrankungen der Paukenhöhle. Ferd. Enke, 1876. — Über den Einfluß von Trigeminusreizen auf den Tast- und Temperatursinn der Gesichtshaut. Pflügers Archiv, 1887, Bd. 41, pag. 46.

[3]) 1908, pag. 355.

[4]) In der ersten Auflage von Politzers Lehrbuch (1882) findet sich pag. 490 die Bemerkung, daß bei manchen Pat. mit chronischer Mittelohreiterung ohne nachweisbare Veränderung der Nasenschleimhaut ein herabgesetzter Geruchsinn besteht.

[5]) Accad. di Medic. di Torino, 1894; Ärztl. Praktiker, 1893, Nr. 37.

Digitized by Google
Original from UNIVERSITY OF CALIFORNIA
Generated on 2019-10-24 12:06 GMT / http://hdl.handle.net/2027/uc1.b3252758
Public Domain in the United States, Google-digitized / http://www.hathitrust.org/access_use#pd-us-google

wo sich die Riechempfindungen an unmittelbar aufeinander folgenden Versuchen schwankend erwiesen oder wo die Angaben unbestimmt lauteten, finden sich in den hier mitgeteilten Beobachtungen nicht angeführt.

Zu den Geruchsprüfungen wurden verwendet: Heliotrop, Kölnerwasser, Liquor ammonii anisati, Pfefferminzöl und Teer. Diese Mittel werden bei der Anführung der Fälle nur mit den Anfangsbuchstaben angegeben, also mit H, K, L, Pf und T.

1. H. L., 17 Jahre alt, leidet seit Kindheit zeitweise an eitriger Mittelohrentzündung linkerseits. Die Geruchsempfindungen sind für H an beiden Nasenseiten gleich stark, so auch für K; L wird rechts bedeutend stärker gerochen als links, woselbst auch die Geruchsempfindung auffällig verzögert eintritt. Pf links stärker, T bilateral gleich stark.

2. R. F. Rechts besteht seit 9 Monaten Otitis media suppurativa. H, K, L, Pf und T werden bei den an verschiedenen Tagen vorgenommenen Untersuchungen rechts stärker gerochen als links.

3. A. K., 26 Jahre alt, wegen chronischer Otitis media suppurativa operiert. Sämtliche Riechmittel werden bilateral gleich stark gerochen, so auch bei der zweiten Untersuchung nach 8 Tagen.

4. J. Sch., 34 Jahre alt, chronische Otitis media suppurativa links; riecht sämtliche Riechmittel beiderseits gleich stark.

5. J. G., 23 Jahre alt; chronische Otitis media suppurativa rechts; riecht sämtliche 5 Riechmittel links stärker.

6. A. M., 33 Jahre; Otitis media suppurativa chronica links. H, L, Pf werden bald mehr rechts, bald bilateral gleich stark gerochen, K und T bilateral gleich stark.

7. A. C., 22 Jahre; Otitis media suppurativa chronica links; alle Riechmittel werden rechts stärker gerochen, besonders K, L und Pf. K wird links überhaupt nicht erkannt. L und P werden links auffällig verspätet gerochen. Pat. bemerkt seit der an ihm vorgenommenen operativen Eröffnung der Mittelohrräume eine Verschlechterung des Riechvermögens.

8. K. St., 64 Jahre; seit 3 Monaten Otitis media suppurativa rechts; riecht alle 5 Mittel rechts stärker.

9. C. N., 12 Jahre; seit frühester Kindheit Otitis media suppurativa rechts. Alle 5 Riechmittel werden rechts stärker gerochen als links, besonders bei H und T macht sich der Unterschied auffällig bemerkbar.

10. J. L.. 17 Jahre; seit 3 Jahren Otitis media suppurativa rechts; riecht links bedeutend besser als rechts, H überhaupt nur links.

11. A. St., 19 Jahre; seit Kindheit Otitis media suppurativa links; K, L, Pf und T werden rechts stärker gerochen, H bilateral gleich stark.

12. O. L., 25 Jahre; seit 6 Jahren Otitis media suppurativa links; H, K, L werden stärker links, Pf und T stärker rechts gerochen.

13. L. M., 28 Jahre; Otitis media suppurativa chronica links; riecht bilateral gleich stark.

14. J. Sch., 64 Jahre; seit $2^1/_2$ Jahren Otitis media suppurativa rechts; riecht H, K, Pf und T links stärker, L bilateral gleich stark.

Digitized by Google
Original from UNIVERSITY OF CALIFORNIA
Generated on 2019-10-24 12:06 GMT / http://hdl.handle.net/2027/uc1.b3252758
Public Domain in the United States, Google-digitized / http://www.hathitrust.org/access_use#pd-us-google

15. K. H., 31 Jahre; Otitis media suppurativa rechts; riecht beiderseits gleich stark.

16. B. K., 56 Jahre; 3 Wochen Otitis media suppurativa links; riecht rechts stärker.

17. S. R., 15 Jahre; seit Kindheit Caries os temp. rechts; riecht Pf besser links, H, K, L, T besser rechts.

18. E. K., 24 Jahre; seit 8 Wochen Otitis media suppurativa links; riecht rechts stärker.

19. J. O., 27 Jahre; seit 5 Tagen Otitis media suppurativa rechts; riecht links bedeutend stärker.

20. F. Sch., 50 Jahre; abgelaufene Otitis media suppurativa rechts; riecht links besser.

21. K. F., 48 Jahre; Otitis media suppurativa chronica rechts; riecht H, K, Pf besser links, L besser rechts, T bald links, bald beiderseits gleich stark.

22. J. L., 32 Jahre; seit 3 Jahren Otitis media suppurativa rechts. An den verschiedenen Versuchstagen zeigt sich das Riechvermögen rechts und links sehr verschieden. Am ersten Versuchstage riecht Pat. alle 5 Mittel links besser, am zweiten Versuchstage zuerst H, L, Pf rechts stärker, K links stärker, T beiderseits gleich stark; 20 Minuten später H, Pf rechts stärker, L beiderseits gleich, K, T bald rechts, bald links stärker.

23. H. B., 23 Jahre; Tymp. exsud. seit 8 Tagen links; riecht links besser.

24. A. W., 25 Jahre; Otitis media suppurativa chronica; riecht H links stärker, L, Pf rechts stärker, K nur rechts, T beiderseits gleich stark.

25. J. G., 13 Jahre; seit 2 Tagen Otitis media suppurativa links; riecht H, K, Pf, T rechts stärker, L bald links, bald rechts stärker, bald beiderseits gleich stark.

26. Sch., 21 Jahre; seit 4 Monaten Otitis media suppurativa; riecht rechts besser.

27. M. K., 21 Jahre; Otitis media suppurativa chronica links; riecht K, L, T rechts, H links stärker, Pf beiderseits gleich stark.

28. L. R., 18 Jahre; Otitis media suppurativa chronica rechts; riecht H, L, T stärker rechts, Pf stärker links.

29. M., 30 Jahre; Otitis media suppurativa chronica links; riecht T links besser. Die übrigen Mittel beiderseits gleich stark.

30. J. K., 32 Jahre; seit 10 Jahren links zeitweise Otitis media suppurativa; riecht rechts bedeutend stärker als links; die Riechempfindungen treten links verspätet ein.

Unter den zur Untersuchung gekommenen 30 Fällen von einseitiger Mittelohrentzündung bestand an der dem erkrankten Ohr entsprechenden Nasenseite eine Herabsetzung der Geruchsempfindungen für sämtliche fünf benutzten Geruchsarten (Heliotrop, Kölnerwasser, Liquor ammonii anisati, Pfefferminzöl und Teer) in 8 Fällen (5, 7, 10, 18, 19, 20, 26, 30); in weiteren 4 Fällen (11, 14, 16, 25) fand die Geruchsverminderung nur für vier Geruchsarten statt, während das fünfte Riechmittel in 2 Fällen beiderseits gleich stark, in den anderen 2 Fällen bald rechts, bald links stärker gerochen wurde, und zwar

Digitized by Google
Original from UNIVERSITY OF CALIFORNIA
Generated on 2019-10-24 12:06 GMT / http://hdl.handle.net/2027/uc1.b3252758
Public Domain in the United States, Google-digitized / http://www.hathitrust.org/access_use#pd-us-google

ergab einmal Heliotrop (11), ein andermal Liquor amm. anis. (14) an beiden Nasenseiten gleich starke Geruchsempfindungen, während in einem Falle Pfefferminzöl (16), in einem anderen Liq. amm. anis. (15) abwechselnd rechts und links die stärkere Geruchsempfindung oder wieder beiderseits die gleich starke Empfindung erregten.

In 7 Fällen (1, 12, 17, 21, 24, 27, 28) verhielt sich die Geruchstärke an der rechten und linken Nasenseite verschieden, je nach der angewandten Geruchsart, so daß eine oder mehrere Geruchsarten auf der dem erkrankten Ohr entsprechenden Nasenseite schwächer, andere dagegen wieder stärker oder in derselben Stärke wie von der anderen Nasenseite aus empfunden wurden. Im Falle 1 (chronische eitrige Mittelohrentzündung links) wurden Heliotrop und Kölnerwasser beiderseits gleich stark gerochen, Pfefferminzöl stärker links, Sol. amm. anis. dagegen stärker rechts, wogegen Teer bald rechts eine stärkere, bald beiderseits die gleich starke Geruchsempfindung aufwies. Im Falle 12 (linkseitige Ohrerkrankung) wurden Heliotrop, Kölnerwasser, Liq. amm. anis. an der linken Nasenseite, Pfefferminzöl und Teer an der rechten besser perzipiert, im Falle 21 (rechtseitige Ohrerkrankung) Heliotrop, Kölnerwasser, Pfefferminzöl stärker links, Liq. amm. anis. stärker rechts, Teer bald stärker links, bald beiderseits gleich stark. Im Falle 24 (rechtseitige Ohrerkrankung) zeigte sich die Geruchsempfindung für Heliotrop stärker links, für Pfefferminzöl und Liqu. amm. anis. stärker rechts, für Kölnerwasser überhaupt nur rechts, für Teer beiderseits gleich stark, im Falle 27 (linkseitiges Ohrleiden) für Heliotrop links stärker, für Kölnerwasser, Liq. amm. anis., Teer rechts stärker, für Pfefferminzöl beiderseits gleich stark, im Falle 28 (rechtseitiges Ohrleiden für Heliotrop, Liq. amm. anis., Teer stärker rechts, für Pfefferminzöl stärker links; Kölnerwasser erregte an beiden Seiten eine undeutliche Geruchsempfindung. Demzufolge fand in den soeben angeführten 7 Fällen ein Überwiegen der Geruchsempfindungen an der dem erkrankten Ohr entsprechenden Seite 4mal statt, 1mal (17) mit 4, 3mal (12, 24, 28) mit 3 Geruchsarten. Ein Überwiegen der Geruchsempfindungen erfolgte an der gesunden Seite 2mal (21, 27) mit 3 Geruchsarten; in einem Falle (1) wurde eine Geruchsart an der dem erkrankten Ohr entsprechenden Seite und eine andere Geruchsart an der entgegengesetzten Seite stärker empfunden, während sich die Geruchsempfindungen für die übrigen 3 Geruchsarten beiderseits gleich stark zeigten.

Stärkere Geruchsempfindungen von Seite des erkrankten Ohres fanden sich in 6 Fällen vor (2, 8, 9, 21, 22, 27); im Falle 9 machte sich diese stärkere Riechempfindung besonders für Heliotrop und Teer geltend.

Beiderseits gleich starke Geruchsempfindungen ergaben 5 Fälle (3, 4, 13, 15, 29). Im Falle 29 wurde an der dem erkrankten Ohr entsprechenden Seite Teer stärker gerochen.

Generated on 2019-10-24 12:06 GMT / http://hdl.handle.net/2027/uc1.b3252758
Public Domain in the United States, Google-digitized / http://www.hathitrust.org/access_use#pd-us-google
Digitized by Google
Original from UNIVERSITY OF CALIFORNIA

In den **Fällen 6 und 22** fand sich bei den an verschiedenen Tagen wiederholt vorgenommenen Prüfungen an der rechten und linken Nasenseite eine wechselnde Intensität der Geruchsempfindungen. Besonders auffällig trat dies im Falle 22 auf, wo ein rechtseitiges Ohrleiden bestand: Während am ersten Prüfungstage sämtliche Riechsubstanzen rechts schwächer empfunden wurden als links, fand an einem anderen Versuchstage für Heliotrop, Pfefferminzöl und Liq. amm. anis. rechts eine stärkere Empfindung statt, für Kölnerwasser links, für Teer beiderseits eine gleich starke; an einem dritten Versuchstage erregten Heliotrop und Pfefferminzöl eine stärkere Empfindung rechts, Kölnerwasser und Teer bald rechts, bald links, Liq. amm. anis. beiderseits eine gleich starke.

Eine Zusammenfassung der Ergebnisse in den untersuchten 30 Fällen zeigt demnach an der dem erkrankten Ohr entsprechenden Seite die schwächeren Geruchsempfindungen für sämtliche der benutzten 5 Geruchsarten oder für die Mehrzahl, in 16 Fällen (5, 7, 10, 11, 12, 14, 16, 17, 18, 19, 20, 24, 25, 26, 28, 30), die stärkeren Geruchsempfindungen in 6 Fällen (2, 8, 9, 21, 23, 27). Ein beiderseits gleich starker Geruchsinn bestand in 5 Fällen (3, 4, 13, 15, 29). In einem Falle (1) erschien die Geruchsempfindung für eine Geruchsart an der Seite des erkrankten Ohres stärker, für eine andere Geruchsart schwächer, für die übrigen beiderseits gleich stark; 2 Fälle (6, 22) ergaben ein schwankendes Verhalten des Geruchsinnes an den verschiedenen Prüfungstagen.

Die Erscheinung, daß sich die Geruchsempfindungen an der dem erkrankten Ohr entsprechenden Nasenseite geringer, zuweilen aber auch stärker erweisen als die der anderen Seite, entspricht meiner an Ohrenkranken betreffs der Geschmacksempfindung angestellten Beobachtung[1]), jedoch mit der Einschränkung, daß die Geschmacksempfindungen von Seite des erkrankten Ohres viel häufiger schwächer erschienen, gegenüber dem gesunden Ohr, als die Geruchsempfindungen.

Eine Verminderung des Riechvermögens äußert sich manchmal nicht nur in einer Herabsetzung der Geruchsempfindung, sondern auch in deren verzögertem Eintritt. So gaben mir die Fälle 7 und 30 an, daß sie an der dem gesunden Ohr entsprechenden Nasenseite verschiedene Riechsubstanzen im Augenblicke riechen, wo das betreffende Fläschchen dem Naseneingange angesetzt wird, während an der anderen Nasenseite die Riechempfindungen auffällig verspätet, zuweilen erst nach einigen Sekunden erfolgen. Es entspricht dies einer von mir an den Geschmacksempfindungen angestellten Beobachtung, derzufolge sich eine Geschmacksherabsetzung in einem verzögerten Eintritt der Geschmacksempfindung äußern kann.[2])

[1]) l. c.

[2]) l. c. pag. 13.

Digitized by Google
Original from UNIVERSITY OF CALIFORNIA
Generated on 2019-10-24 12:06 GMT / http://hdl.handle.net/2027/uc1.b3252758
Public Domain in the United States, Google-digitized / http://www.hathitrust.org/access_use#pd-us-google

Die geringere Geruchsempfindung an der dem erkrankten Ohr zukommenden Nasenseite erstreckt sich keineswegs immer auf alle Geruchsarten: so wurde beispielsweise im Falle 11 Heliotrop bei allen Versuchen beiderseits gleich stark gerochen, während das Geruchsvermögen für Kölnerwasser, Liqu. amm. anis., Pfefferminzöl und Teer an der erkrankten Seite schwächer erschien als an der gesunden. Die gleiche Beobachtung betrifft im Falle 14 den Riechstoff Liq. amm. anis. Eine geringere Geruchsempfindung für einzelne Riecharten kann sogar mit einem stärkeren Geruchsvermögen für andere Riechstoffe einhergehen, wie dies die Fälle 1, 12, 17, 21, 24, 27, 28 lehren. Auch diese Erscheinung entspricht meinen Beobachtungen an den Geschmacksempfindungen, und zwar fand ich an einem Pat. mit rechtseitiger Mittelohrentzündung an der rechten Zungenhälfte den Geschmack für Salz und Bitter herabgesetzt, dagegen für Süß und Sauer gesteigert.[1])

Unter den Fällen von beiderseits gleich starken Geruchsempfindungen (3, 4, 13, 15, 29) wäre der Fall 29 erwähnenswert, wo Heliotrop, Kölnerwasser, Liq. amm. anis., Pfefferminzöl beiderseits gleich starke Geruchsempfindungen erregten, indes Teer von Seite des erkrankten Ohres stets stärker gerochen wurde als auf der anderen Seite.

Die starken Schwankungen, die sich in den Geruchsempfindungen für dieselben Riechstoffe bei wiederholten Prüfungen ergeben können, kommen in den Fällen 6 und 22 deutlich zum Ausdruck.

Bei meinen Untersuchungen über die an den sensiblen Nerven des Ohres und der Nase auslösbaren Schrift- und Sprachstörungen[2]) gelang es mir in einigen Fällen, den Nachweis zu erbringen, daß die erwähnten, von der Paukenhöhle oder von der Nasenhöhle sonst auslösbaren Reflexerscheinungen nach vorausgeschickter Cocainanästhesierung der betreffenden Reizstellen nicht hervorgerufen werden konnten, dagegen wieder nach vorübergegangener Anästhesierung. Es war damit erwiesen, daß diese Reflexphänomene tatsächlich von den sensiblen Nerven aus zustande kamen.

Ich stellte daher auch ähnliche Versuche und Geruchsprüfungen bei nicht anästhesierter und bei anästhesierter Paukenhöhle an. Diese ergaben aber keine solche Beeinflussung; in allen geprüften Fällen blieb die Stärke der Geruchsempfindung durch die Anästhesierung der sensiblen Nerven der Paukenhöhle unverändert. Hingegen gelang es mir in 2 Fällen im Verlaufe einer rasch ablaufenden Entzündung der Paukenhöhle auffällige Veränderungen in der Stärke der Geruchsempfindungen an der dem erkrankten Ohr entsprechenden Nasenseite vorzufinden. Der eine Fall betraf eine 4 Tage alte akute Entzün-

---

[1]) l. c. pag. 19.

[2]) Deutsche Zeitschr. f. Nervenheilk., Bd. 26, 1904.

Generated on 2019-10-24 12:06 GMT / http://hdl.handle.net/2027/uc1.b3252758
Public Domain in the United States, Google-digitized / http://www.hathitrust.org/access_use#pd-us-google
Digitized by Google
Original from UNIVERSITY OF CALIFORNIA

dung der Paukenhöhle des rechten Ohres; die Prüfung des Geruchsinnes ergab für sämtliche Geruchsarten an der rechten Nasenseite eine bedeutend schwächere Geruchsempfindung als links. Mit der binnen einer Woche schwindenden Entzündung des Ohres hob sich rechts der Geruchsinn und erwies sich nach abgelaufener Ohrentzündung dem der linken Seite vollkommen gleich. Im zweiten Falle, wo eine 14tägige, nicht eitrige akute Entzündung der rechten Paukenhöhle bestand, gab die Pat. an, an der rechten Nasenseite sämtliche Riechstoffe nur sehr schwach zu riechen, dagegen sehr stark links. 4 Tage nach der ersten Untersuchung erschien die Entzündung der Paukenhöhle bedeutend gebessert. Die Geruchsprüfung wies ein bedeutend gebessertes Riechvermögen an der rechten Nasenseite auf, so daß Pat. den Unterschied in der Stärke der Geruchsempfindungen rechts und links als nur gering bezeichnete; 3 Tage später wurde Pfefferminzöl beiderseits gleich stark gerochen, während für die anderen Geruchsarten noch eine kleine Differenz bestand; nach weiteren 5 Tagen, wo die Ohrentzündung abgelaufen war, ergab sich nur für Teer eine geringere Geruchsempfindung rechts, während die anderen Riechmittel beiderseits gleich stark gerochen wurden; 4 Tage später bestand beiderseits ein vollkommen gleiches Riechvermögen.

In diesem Falle bestand also zur Zeit der heftigen Entzündung der Paukenhöhle eine bedeutende Herabsetzung des Geruchsinnes an der betreffenden Seite: mit der abnehmenden Entzündung stieg das Geruchsvermögen allmählich an, erreichte zuerst für Pfefferminzöl dieselbe Stärke wie die Seite des gesunden Ohres, dann auch für die anderen Riechmittel bis auf Teer, für das das Riechvermögen noch eine kleine Abschwächung zeigte, bis schließlich auch dieser Riechstoff und damit sämtliche zu dem Versuch verwendete Mittel bilateral gleich stark gerochen wurden.

Die Beobachtung, daß Mittelohrerkrankungen für sich allein den Geruchsinn zu beeinflussen vermögen, erfordert in den Fällen von alterierten Geruchsempfindungen bei bestehenden otitischen Großhirnabscessen Berücksichtigung und es lassen sich daher nur solche Fälle von Störungen des Geruchsinnes auf das Hirnleiden beziehen, wo diese mit der Ausheilung des Abscesses wieder zurückgehen[1]), als Zeichen, daß eine Beeinflussung des Geruchsinnes tatsächlich durch das Hirnleiden bedingt war, während die verschiedenen Alterationen des Riechvermögens an und für sich auch auf einer bestehenden Mittelohraffektion beruhen können. Dabei ist noch der Umstand beachtenswert, daß eine auf der erkrankten Seite bestehende Steigerung des Riechvermögens als gekreuzt bestehende Schwächung der Geruchsempfindungen auf der dem gesunden Ohr entsprechenden Seite aufgefaßt werden könnte, während es sich in einem

[1]) *Siehe* den früher angeführten Fall Habermanns.

Digitized by Google
Original from UNIVERSITY OF CALIFORNIA
Generated on 2019-10-24 12:06 GMT / http://hdl.handle.net/2027/uc1.b3252758
Public Domain in the United States, Google-digitized / http://www.hathitrust.org/access_use#pd-us-google

solchen Falle tatsächlich um eine Geruchsteigerung an der erkrankten und nicht um eine Herabsetzung an der gesunden Seite handelt.

Mit Zugrundelegung der angeführten Beobachtungen dürften in einem eingangs erwähnten Falle die Herabsetzung der Geruchsempfindungen von Seite der sensitiven Nerven des Mittelohres bedingt gewesen und nicht auf zentrale Ursachen zurückzuführen sein.

Aus der Klinik für Ohren-, Hals- und Nasenkrankheiten von Prof. N. P. Simanowski an der Kaiserlichen militär-medizinischen Akademie zu St. Petersburg.

Über die Behandlung der akuten Otitis media mit dem faradischen Strome.

Von Privatdozent **M. Zitowitsch.**

Als ich begonnen hatte, mit Otosklerose[1]) behaftete Personen mit dem faradischen Strome zu behandeln, glaubte ich, daß diese Methode bei anderen Formen von Ohrenerkrankungen noch mächtiger wirken müsse. In der verflossenen Zeit habe ich an einer Reihe von Kranken die Behandlung mit dem faradischen Strome angewendet und Resultate erzielt, die meine Annahme bestätigten. Aus diesem Grunde erlaube ich mir, meine Beobachtungen wiederum den Kollegen mitzuteilen.

Vor allem suchte ich die Frage zu lösen, wovon das charakteristische Zittern in der Tiefe des Ohres, welches während der Faradisationssitzung entsteht, bedingt ist. Ich glaubte, daß man dies auf die Kontraktion des M. tensor tympani zurückführen müsse, und daß der Erfolg der Behandlung auf Kräftigung dieses Muskels durch den elektrischen Strom und durch Wiederherstellung seiner Funktionsfähigkeit beruhe. Daß das Resultat der Behandlung mit dem faradischen Strome gerade die Rückkehr oder Besserung der Funktion des oben erwähnten Muskels waren, kann man sich an der Hand der manometrischen Untersuchungen vor und nach der Behandlung überzeugen.[2]) Von wesentlicher Bedeutung ist aber die Frage, wodurch die Empfindung des Zitterns bedingt wird: durch die Kontraktion des M. tensor tympani, durch diejenige anderer Muskeln oder des M. stapedius? Zur Lösung dieser Frage untersuchte ich mit dem faradischen Strome 10 Kranke nach der radikalen Operation am Processus mastoideus. Bekanntlich werden bei dieser Operation die Knöchelchen entfernt, so daß der M. tensor tympani beziehungsweise die Sehne desselben durchschnitten wird. Bei allen diesen Kranken war auf der

---

[1]) Dr. M. Zitowitsch, Über die Behandlung der Otosklerose mit dem faradischen Strome. Monatsschr. f. Ohrenheilk., 1908, H. 11.

[2]) l. c.

Digitized by Google
Original from UNIVERSITY OF CALIFORNIA
Generated on 2019-10-24 12:06 GMT / http://hdl.handle.net/2027/uc1.b3252758
Public Domain in the United States, Google-digitized / http://www.hathitrust.org/access_use#pd-us-google

operierten Seite ein Zittern nicht zu sehen, während an der gesunden Seite das charakteristische Zittern bestand. Diese Untersuchungen beweisen mit absoluter Sicherheit, daß die Empfindung des Zitterns eben durch die Kontraktion dieses Muskels bedingt wird.

Für meine Beobachtungen wählte ich ausschließlich Fälle von akuter exsudativer Otitis media im Anfangsstadium derselben, wo objektiv Hyperämie des Trommelfells, Vorstülpung desselben und Nachlassen des Gehörs, subjektiv Geräusche und Schmerzen bestanden. Bekanntlich ist dies dasjenige Krankheitsstadium, in dem irgend eine Behandlung überhaupt nicht indiziert ist. In diesem Stadium wird gern und fast stets das tatsächlich unbestrittene Axiom „Ruhe für das kranke Organ" wiederholt. Leider verliert dieses Axiom seine Bedeutung, wenn man sich an demselben schablonenhaft hält. Wir würden beispielsweise bei Darmincarceration im Stadium, wo bereits Nekrose beginnt, dieses Prinzip keineswegs befolgen, sondern zum Messer greifen. Dasselbe gilt auch für die akute exsudative Otitis media: in der weitaus überwiegenden Mehrzahl der Fälle ist hier der Prozeß das Resultat einer Fortpflanzung des Krankheitsprozesses aus dem Nasenrachenraum; die geschwollene Schleimhaut des Nasenrachenraumes setzt sich in die Tuba Eustachii fort, und da die Tuba Eustachii im Knochenteil ein nur geringfügiges Lumen von 1 *mm* hat, so wird dieses Lumen vollkommen dicht geschlossen; dazu kommt noch mangelhafte Tätigkeit der Tubenmuskeln hinzu, die gleichfalls in Mitleidenschaft gezogen sind, so daß das Lumen der Tube sich auch beim Schlucken und bei der Phonation nicht öffnet; die Folge davon ist, daß die Krankheitserscheinungen zunehmen: im Isthmus der Tuba Eustachii werden die Gefäße des Mittelohres eingeklemmt, die sich in unmittelbarem Zusammenhange mit den Gefäßen der Tuba und des Nasenrachenraumes befinden. In diesem Falle liegt somit eine Indikation zur Eröffnung der Tuba beziehungsweise zur Wiederherstellung ihres Lumens vor. Die übliche Applikation von Cocainlösung auf die Nasenschleimhaut ist zweifellos nützlich; leider geht die Wirkung des Cocains auf die Tube nicht besonders tief; man kann dies dadurch erklären, daß erstens zu dieser Zeit gewöhnlich eine starke Schleimabsonderung vorhanden ist, die das Cocain wegspült und verflüssigt, zweitens daß der Isthmus der Tube relativ so tief liegt, daß die Cocainwirkung bis hierher nicht reicht. Dies alles ist keineswegs lediglich das Resultat von theoretischen Erwägungen; vielmehr ist dies eine Erklärung der mehrmals von mir beobachteten Tatsache: beim Arbeiten mit dem Salpingoskop blieben die verschiedenen Manipulationen in der Tuba trotz vorangehender Cocainisierung der Nasen- und Rachenschleimhaut schmerzhaft und wurden erst dann schmerzlos, als ich mit einem besonderen Instrument mit einem in Cocainlösung getränkten Wattebausch in die Tuba *selbst eindrang*. Andrerseits kann das Exsudat, welches sich in der Höhle des Mittelohres ansammelt, aus derselben durch die verschlossene Tube nicht ab-

Digitized by Google
Original from UNIVERSITY OF CALIFORNIA
Generated on 2019-10-24 12:06 GMT / http://hdl.handle.net/2027/uc1.b3252758
Public Domain in the United States, Google-digitized / http://www.hathitrust.org/access_use#pd-us-google

fließen, was eine noch größere Stauung in der Trommelfellhöhle und Vorstülpung des Trommelfells nach außen bewirkt. Außerdem werden durch die geschwollene Schleimhaut die Nervenendungen komprimiert und dadurch ein Gefühl von Schmerz, Stechen, Schießen usw. erzeugt; auf die Anastomose der Venen der Trommelfellhöhle mit denjenigen der Hirnhaut sind das Gefühl von Schwere und der Schmerz in der ganzen Kopfhälfte an der erkrankten Seite zurückzuführen. Die Luftdusche von Politzer ist zu dieser Zeit kontraindiziert, erstens weil dieselbe meistenteils wegen der Verstopfung der Nase und der Tube das Ziel nicht erreicht; zweitens kann die Politzersche Luftdusche ebenso wie die Katheterisation den Krankheitsprozeß dadurch verschlimmern, daß dabei Schleimklümpchen in das Antrum verschleppt werden können, so daß zu der bestehenden Affektion noch Entzündung des Warzenfortsatzes hinzutreten kann. Die Faradisation ist in solchen Fällen mit einer Gefahr nicht verbunden. Wenn zur Einführung der Elektrode besonders ungünstige Verhältnisse in Form von Hypertrophie der Muscheln oder Verkrümmung der Nasenscheidewand bestehen, so bestreiche ich die Schleimhaut vor der Einführung der Elektrode mit einer Cocain-Adrenalinlösung. Bei der Faradisation empfindet der Patient auch nicht den geringsten Schmerz. Die Stromstärke wird ebenso wie bei der Behandlung der Otosklerose vom Kranken selbst bestimmt: es genügt, daß das charakteristische Zittern entsteht. Bei Otosklerose, bei der wir es mit geschwächten Muskeln zu tun haben, bediente ich mich des stärksten Stromes, den der Kranke nur ertragen kann. Bei akuten Fällen liegt eine derartige Indikation nicht vor; hier ist zu starker Strom im Gegenteil eher schädlich; man muß eine mäßige Spannung einer energischeren Spannung vorziehen. Die Sitzungen dauern $1^1/_2$ bis 2 Minuten und werden täglich wiederholt. Die von mir vorgeschlagene Elektrode besteht aus einem Kupferdraht von $1^1/_2$ *mm* Dicke und entsprechender Länge; an dem einen Ende befindet sich eine knopfartige Verdickung, an dem anderen eine Klemme für die Leitung. Der Elektrode wird eine ebensolche Krümmung beigebracht wie beim Katheter, die, jedem einzelnen Falle entsprechend, abgeändert werden kann. Auf die ganze Elektrode wird ein dünnes Gummidrainröhrchen gezogen, so daß nur der Kopf und die Klemme frei bleiben. Die von Prof. Simanowski vorgeschlagene Elektrode besteht aus einem dünneren Draht mit ebensolcher knopfartiger Verdickung am Ende und wird in einen gewöhnlichen Katheter (natürlich nicht Metallkatheter) hineingeschoben (die Elektroden kann man beim Mechaniker S. Martinow zu St. Petersburg, Klinikstraße 3B bekommen). Das Salpingoskop, dessen ich mich bediene, wurde von Prof. Valentin (Zeitschr. f. Ohrenheilk., Bd. 46, pag. 53) vorgeschlagen und ist von der Firma Reiniger, Gebbert und Schall zu beziehen.

Ich möchte jetzt auf die Veränderungen eingehen, die im Ohre bei der Faradisation stattfinden. Ich beobachtete den Einfluß der Elektrisation von

Digitized by Google
Original from UNIVERSITY OF CALIFORNIA
Generated on 2019-10-24 12:06 GMT / http://hdl.handle.net/2027/uc1.b3252758
Public Domain in the United States, Google-digitized / http://www.hathitrust.org/access_use#pd-us-google

zwei Seiten: von seiten des Isthmus faucium der Tuba Eustachii (durch das in die entgegengesetzte Seite eingeführte Salpingoskop) und von seiten des Trommelfells. Der Isthmus der Eustachischen Röhren erscheint in solchen Fällen gewöhnlich stark geschwollen, ödematös, verlegt und mit Schleim gefüllt, der leicht nach unten abfließt; beim Schlucken und bei der Phonation bewegt sich die Tube wenig und bleibt meistenteils ungeöffnet; bei der Faradisation kommt dieser Isthmus deutlicher zum Vorschein und öffnet sich; der Schleim verteilt sich nicht am ganzen Isthmus, sondern fließt in sehr dünnen Streifen nach unten dem Sulcus entlang. Nach der Faradisation bekommt der Isthmus ein mehr normales Aussehen und erlangt Beweglichkeit bei der Phonation, namentlich aber beim Schlucken. Der Schleim fließt aus demselben in reichlicherer Quantität. Die Veränderungen im Trommelfell kommen dadurch zum Ausdruck, daß die Hyperämie desselben stets nachläßt. Diese Hyperämie verschwindet in der ihrem Auftreten entgegengesetzten Reihenfolge. Gewöhnlich werden bei akuter Otitis media vor allem die Gefäße des Hammers mit Blut überfüllt. Dann entwickelt sich eine Hyperämie der Gegend des kurzen Fortsatzes, des oberen hinteren Quadranten, des oberen vorderen, unteren hinteren und schließlich des unteren vorderen Quadranten; wenn wir Hyperämie des ganzen Trommelfells vor uns haben, so sehen wir bei der Faradisation Erblassen des unteren vorderen Quadranten. War der untere vordere Quadrant von der Hyperämie noch nicht ergriffen, so hellt sich der untere hintere auf. Die beschriebenen Veränderungen finden nur dann statt, wenn die Elektrode richtig eingeführt ist, das heißt wenn das Kopfende derselben sich im Isthmus der Röhre befindet und gegen die obere Wand derselben gedrückt wird. Die zweite Elektrode kommt unter dem Ohre zu liegen, und zwar zwischen dem Ast des Unterkiefers und dem Warzenfortsatz. Man muß stets im Auge behalten, daß die Mündungen der Eustachischen Röhren bisweilen so unregelmäßige Konturen haben, bisweilen von adenoidem Gewebe so fest verschlossen sind, daß man selbst bei großer Übung nicht in dieselben hineingelangen kann; unter Kontrolle des Salpingoskops überzeugte ich mich häufig, daß der nach allen Regeln eingeführte Katheter schließlich doch nicht an richtiger Stelle zu liegen kam. Bei der Faradisation kann uns die Empfindung des Zitterns einen Anhaltspunkt dafür geben, daß die Elektrode richtig eingeführt ist. Ist dieses Zittern nicht vorhanden, so ist es ein Zeichen, daß die Elektrode nicht an richtiger Stelle liegt. Tritt dieses Zittern selbst nach Korrektur der Lage nicht ein, so muß man die Elektrode unter Kontrolle des Salpingoskops noch einmal einführen. Das durch die Elektrisation bewirkte Verblassen hält gewöhnlich ziemlich lange an. Ich kam niemals in die Lage, die zweite Sitzung mehr als auf 24 Stunden verschieben zu müssen, und ich beobachtete, daß während dieser Zeit die Wirkung der Elektrisation niemals verschwunden war. Im Gegenteil: sehr häufig

Digitized by Google
Original from UNIVERSITY OF CALIFORNIA
Generated on 2019-10-24 12:06 GMT / http://hdl.handle.net/2027/uc1.b3252758
Public Domain in the United States, Google-digitized / http://www.hathitrust.org/access_use#pd-us-google

war das Trommelfell am folgenden Tage noch weniger hyperämiert als unmittelbar nach der Faradisation. Diese im Trommelfell stattfindenden Veränderungen erklären uns den günstigen Einfluß, den die Faradisation bei Otosklerose auf den Krankheitsprozeß ausübt. Wie ich in meiner erwähnten Arbeit bereits hervorgehoben habe, ist eine der mächtigsten Eigenschaften der Faradisation der vasomotorische Effekt. Immerhin unterliegt es keinem Zweifel, daß das Erblassen des Trommelfells das Resultat nicht nur der vasomotorischen Eigenschaft des faradischen Stromes, sondern auch die Folge der Anastomose ist, die zwischen den Gefäßen des Trommelfells und denjenigen des Mittelohres und der Tuba Eustachii besteht. Die Gefäße der Tube entleeren sich wegen der Lymph- und Blutbewegung, die infolge der unter dem Einflusse der elektrischen Reizung eintretenden energischen Muskelkontraktionen stattfindet. Als einen Vorzug des von mir vorgeschlagenen Verfahrens betrachte ich den Umstand, daß bei demselben sich nicht nur die Muskeln des mittleren Ohres und der Tube kontrahieren, sondern auch sämtliche Muskeln der entsprechenden Seite in zitternden Zustand versetzt werden, namentlich der M. sternocleidomastoideus. Die Kontraktionen dieses letzteren hebe ich besonders aus dem Grunde hervor, weil er in der Lymphzirkulation in der ganzen entsprechenden Hälfte des Kopfes eine große Rolle spielt. Unter dem M. sternocleidomastoideus liegen die tiefen Lymphdrüsen, in welche die Lymphgefäße des Kopfes, darunter auch die Lymphgefäße des Ohres, münden.

Die Lymphdrüsen des Ohres können in 4 Gruppen eingeteilt werden: 1. Vor der Ohrmuschel, zwischen derselben und der Ohrspeicheldrüse liegen 2, bisweilen 4 Drüsen; 2. zwischen der Ohrspeicheldrüse und dem M. sternocleidomastoideus, diesem letzteren entlang, liegen 5—7 Drüsen, die bisweilen in die Substanz der Drüse eingeschlossen sind und subotische genannt werden; 3. auf dem Warzenfortsatz liegen 2, bisweilen 1 Drüse; diese Drüsen nennt man die Drüsen des Warzenfortsatzes; 4. die Gruppe der tiefen Halsdrüsen, die unter dem M. sternocleidomastoideus liegen; diese Gruppe ist die reichlichste, der Rolle entsprechend, die sie spielt, und die darin besteht, daß sie die Lymphe des Kopfes und des Halses zu sammeln hat.[1])

Bei der Faradisation erklärt bisweilen der Kranke, daß er ein Zittern in der Umgebung des Ohres verspüre. Mit dem Auge kann man eine Kontraktion der Muskeln vor dem Ohre wahrnehmen. Bei Verstärkung des Stromes tritt eine Kontraktion des M. sternocleidomastoideus ein und zugleich kontrahiert sich der M. tensor tympani. Unmittelbar nach der Faradisation beobachtete ich stets, daß, von der Erweiterung des Lumens der Eustachischen Röhre abgesehen, die Schleimhaut der letzteren rosafarbener wurde, was durch die Verringerung des ödematösen Zustandes der Schleimhaut erklärt wird.

[1]) Most, Archiv f. Ohrenheilk., 1905.

Digitized by Google
Original from UNIVERSITY OF CALIFORNIA
Generated on 2019-10-24 12:06 GMT / http://hdl.handle.net/2027/uc1.b3252758
Public Domain in the United States, Google-digitized / http://www.hathitrust.org/access_use#pd-us-google

Was die subjektiven Empfindungen betrifft, so kann man schon a priori annehmen, daß die Schmerzen nach der Faradisationssitzung sich verringern müssen. In der Tat konstatierte ich in allen Fällen, selbst in den sehr vernachlässigten, unmittelbar nach der Faradisation bedeutende Minderung der Schmerzen. In manchen Fällen verschwanden die Schmerzen, die bis dahin den Kranken keine Ruhe ließen, ihn schlaflos machten, schon nach der ersten Sitzung vollständig; dies war in den Beobachtungen 5, 6, 7, 10, 17, 18, 19 und 20 der Fall. Besonders auffällig war der Einfluß der Faradisation auf die Schmerzen in den Fällen 5, 7 und 17. Zugleich mit den Schmerzen lassen auch die Geräusche nach und das Gehör bessert sich, letzteres allerdings nicht so auffällig. Ist die Behandlung gleich zu Beginn des Krankheitsprozesses in Angriff genommen worden, so tritt die Aufhellung des Gehörs rasch ein. In vernachlässigten Fällen mit Exsudat in das Trommelfell geht die Erweiterung der Gehörgrenzen sehr langsam vor sich. Im Falle 1 dauerte beispielsweise der Prozeß 9 Tage; mit dem linken Ohre hörte der Pat. Flüstern überhaupt nicht, nach der Faradisation begann der Pat. Flüstern in einer Entfernung von 0·5 *m*, nach der zweiten Sitzung in einer solchen von 4·5 *m* zu hören. Im Falle 4 begann der Pat. unmittelbar nach der Sitzung Flüstern in einer Entfernung von $^1/_3$ *m* zu hören, während er vor der Faradisation Flüstern überhaupt nicht wahrnahm. Im Falle 8 hörte der Pat. Flüstern nur dicht am Ohre, nach der Faradisation in einer Entfernung von 1 *m*. Im Falle 10 stieg die Gehörschärfe auf Flüstern von $^3/_4$ auf 2 *m*. Im Falle 16 hörte der Pat. Flüstern überhaupt nicht, nach der Faradisation in einer Entfernung von 1 *m*.

Was die Dauer der Behandlung betrifft, so muß ich bemerken, daß es unmöglich ist, mit Sicherheit einen bestimmten bezüglichen Schluß zu ziehen, und zwar aus folgenden zwei Gründen: erstens ist es schwer, bei verschiedenen Kranken den Krankheitsprozeß zu beurteilen und zu vergleichen; zweitens entziehen sich die Kranken häufig aus der Beobachtung, bald weil die Krankheitserscheinungen aufgehört haben, bald weil sich dieselben vielleicht im Gegenteil verschlimmert haben, was sie veranlaßte, anderswo Hilfe zu suchen. Auf Grund der wenigen Fälle, die ich vollständig bis zu Ende beobachten konnte, glaube ich sagen zu können, daß die Behandlungsdauer im allgemeinen sehr gering war. Im Falle 5 hat sich beispielsweise der Prozeß im Anschluß an Influenza entwickelt und 14 Tage gedauert, wobei sich zweimal Flüssigkeit aus dem Ohre zeigte. Es bestanden tiefe Schmerzen, und trotzdem trat in 7 Tagen vollständige Heilung ein. Im Falle 11 war das Ohr verlegt und 14 Tage bestanden Schmerzen in demselben; es waren zweifellos Anzeichen von Exsudat im Mittelohre vorhanden und nach der zweiten Sitzung kam der Pat. nicht mehr wieder. Im Falle 17 dauerte der Prozeß nach der Versicherung des Pat. 7 Tage; es bestanden heftige Schmerzen. Exsudate im Mittelohre. Der Zustand des Trommelfelles war ein derartiger, daß man Perforation desselben von Mi-

Digitized by Google
Original from UNIVERSITY OF CALIFORNIA
Generated on 2019-10-24 12:07 GMT / http://hdl.handle.net/2027/uc1.b3252758
Public Domain in the United States, Google-digitized / http://www.hathitrust.org/access_use#pd-us-google

nute zu Minute erwarten konnte; trotzdem kehrte das Trommelfell nach einer Behandlungsdauer von 7 Tagen zur Norm zurück.

Nun entsteht die Frage, ob eine solche abortierende Behandlung nutzt oder schadet. Auf diese Frage können je nach den Ansichten der Autoren verschiedene Antworten erfolgen. Die Anhänger der Parazentese werden unter allen Umständen sagen, daß wir in dieser Behandlung ein vortreffliches Verfahren haben, um der Flüssigkeit aus dem Mittelohre Abfluß zu verschaffen, daß die Öffnung bald, gewöhnlich sogar zu bald verheilen würde, usw. Ich selbst messe der Intaktheit des Trommelfells große Bedeutung bei und glaube infolgedessen, daß ein Verfahren, welches ohne Paracentese von Erfolg gekrönt sein kann, auch als das bessere anerkannt werden muß.

Aus der Zahl meiner Beobachtungen möchte ich kurz über folgende 20 Fälle berichten.

1. B., 11 Jahre alt. Beiderseitige akute Otitis media. Gehör seit einigen Tagen an beiden Ohren erloschen. Heftiger, dumpfer Schmerz und Stechen. Eiterfluß aus dem Ohre war nicht vorhanden.

12. I. 1907. Nasenschleimhaut geschwollen, gerötet. Rachenschleimhaut saftig, gerötet. Beide Trommelfelle, namentlich das linke, dermaßen gerötet, daß Erkennungspunkte nicht zu sehen sind. Flüstern hört der Pat. mit dem rechten Ohre in einer Entfernung von 4 *cm*, mit dem linken überhaupt nicht. Das Ticken der Uhr hört er mit dem rechten Ohre bei dichtem Anlegen der Uhr an die Ohrmuschel, mit dem linken überhaupt nicht. Faradisation der Tubae Eustachii. Nach derselben ist die Hyperämie der Trommelfelle bedeutend geringer. Flüstern beiderseits in einer Entfernung von 0·5 *m*. 13. I. Faradisation. Flüstern in einer Entfernung von 4·5 *m*. Ticken der Uhr in einer solchen von 1 *m*. 15. I. Faradisation. 17. I. Beide Trommelfelle fast normal; es besteht nur leichte Hyperämie dem Manubrium entlang. 18. I. Gehör normal. 20. I. Patient vollständig gesund.

2. M., 21 Jahre alt. Linkseitige akute Otitis media. Vor 8 Tagen wurden beide Ohren verlegt. Es stellten sich Geräusch, Schmerz und Stechen ein.

29. I. 1907. Flüstern mit dem rechten Ohre in einer Entfernung von 4 *cm*, mit dem linken in einer solchen von 2 *cm*. Ticken der Uhr mit dem rechten Ohre in einer Entfernung von 0·25 *m*, mit dem linken in einer solchen von 4 *cm*. Schwabach: Verlängerung der Knochenleitbarkeit. Weber: links. Rinne: positiv. Obere Gehörgrenze normal. Gellé: Beweglichkeit des Steigbügels. Die Tubae Eustachii klaffen, die Schleimhaut des Nasenrachenraumes ist hyperämisiert, geschwollen. Das Trommelfell des rechten Ohres ist fast normal, das des linken eingezogen, hyperämiert. Faradisation beider Ohren. Nach derselben besserte sich das Gehör ein wenig an beiden Ohren: Flüstern in einer Entfernung von 6 *cm*. 30. I. Die Rötung des Trommelfells ist heute etwas geringer. Die Schmerzen sind vollständig verschwunden. Nach der Faradisation hat sich die Hyperämie auffällig verringert. 31. I. Rechtes Ohr vollkommen normal. Bei der Faradisation des linken Ohres sieht man deutlich, wie sich die Hyperämie, an der Peripherie beginnend, allmählich verringert. 1. II. Hyperämie fast vollständig verschwunden. Die Pat. fühlt sich gesund. Gehör normal.

Generated on 2019-10-24 12:07 GMT / http://hdl.handle.net/2027/uc1.b3252758
Public Domain in the United States, Google-digitized / http://www.hathitrust.org/access_use#pd-us-google
Digitized by Google
Original from UNIVERSITY OF CALIFORNIA

3. Sch., 23 Jahre alt. Linkseitige Otitis media. Das linke Ohr verlegt seit fünf Tagen. Ohrensausen und Stechen. Früher war das Ohr stets gesund.

29. I. 1907. Flüstern mit dem rechten Ohre in einer Entfernung von 4 *m*, mit dem linken in einer solchen von 1·25 *m*. Ticken der Uhr mit dem rechten Ohre in einer Entfernung von $^1/_6$ *m*, mit dem linken in einer solchen von 4 *cm*. Schwabach: verlängert. Weber: links. Rinne: positiv. Scheidewand steht richtig. Muscheln geschwollen, gerötet. Rechtes Trommelfell am Manubrium des Hammers hyperämiert, linkes Trommelfell ganz hyperämiert. Die Gegend des kurzen Fortsatzes und des hinteren oberen Quadranten ist gesättigt rot. Nach der Faradisation hat sich die Hyperämie des linken Trommelfells bedeutend verringert. Ticken der Uhr in einer Entfernung von 7 *cm*. 30. I. Heute ist das Ohr noch mehr verlegt, Schmerzen sind aber nicht vorhanden. Die Hyperämie ist geringer als am Tage zuvor. Es sind nur der kurze Fortsatz und der hintere obere Quadrant hyperämiert. Bei der Faradisation des rechten Ohres wird sehr deutlich Verringerung der Hyperämie des linken Trommelfells beobachtet. 31. I. Hyperämie nur noch am kurzen Fortsatz und am Manubrium des Hammers zu sehen. Bei der Faradisation sieht man, wie die Hyperämie des Manubriums vermindert und wie die Schleimhaut bunt und schließlich vollkommen normal wird. Das Ticken der Uhr hört der Pat. mit dem rechten Ohre in einer Entfernung von $^1/_3$ *m*, mit dem linken in einer solchen von 6 *cm*. 1. II. und 2. II. Faradisation. 3. II. Gehör fast normal. Das Trommelfell des linken Ohrs ist fast vollständig normal.

4. S., 25 Jahre alt. Rechtseitige akute Otitis media. Seit drei Tagen Geräusch und Klingen in den Ohren, mehr im rechten.

12. II. 1907. Flüstern mit dem rechten Ohre 0, mit dem linken in einer Entfernung von $^1/_3$ *m*. Ticken der Uhr wird mit dem rechten Ohre bei dichtem Anlegen an die Ohrmuschel, mit dem linken in einer Entfernung von 2 *cm* gehört. Weber: rechts. Die Nasenmuscheln sind geschwollen, hyperämiert. Das rechte Trommelfell ist im oberen hinteren Quadranten und am Fortsatz entlang gesättigt rot, etwas vorgestülpt. Das linke Trommelfell, welches eine Narbe als Spur des vor einem Jahre stattgehabten Eiterflusses aufweist, ist eingezogen und ganz hyperämiert. Nach der Faradisation des rechten Ohres ließ die Hyperämie des Trommelfells bedeutend nach, die Grenzen der normalen Farbe stieg höher. Das Gehör zeigte nach der Faradisation Besserung: Flüstern mit dem rechten Ohre in einer Entfernung von $^1/_3$ *m*, Ticken der Uhr beim Anlegen an die Ohrmuschel. 13. II. Subjektives Befinden besser, Flüstern mit dem rechten Ohre 1 *m*, mit dem linken 3 *m*. Ticken der Uhr mit dem rechten Ohre 4, mit dem linken 5 *cm*. Weber: in der Mitte. Hyperämie geringer. Nach der Faradisation wird Flüstern in einer Entfernung von 6 *m* gehört.

5. T., 32 Jahre alt. Akute Otitis media. Vor 14 Tagen hatte die Pat. Influenza überstanden. Am 2. Tage nach Beginn der Erkrankung trat Verlegung des rechten Ohres ein. Hierauf zeigt sich zweimal Eiterfluß aus dem Ohre, jedoch in sehr geringer Quantität. Gegenwärtig bestehen heftige Kopfschmerzen.

16. II. 1907. Geringe Schwellung der Muscheln. Rachenschleimhaut normal. *Rechtes Trommelfell* stark hyperämiert, vorgestülpt. Öffnung nicht vorhanden. Besonders stark vorgestülpt, und zwar in Form einer Blase, ist der hintere obere Qua-

Digitized by Google
Original from UNIVERSITY OF CALIFORNIA
Generated on 2019-10-24 12:07 GMT / http://hdl.handle.net/2027/uc1.b3252758
Public Domain in the United States, Google-digitized / http://www.hathitrust.org/access_use#pd-us-google

drant. Flüstern wird mit dem rechten Ohre nicht gehört, das Ticken der Uhr gleichfalls nicht. Weber: rechts. *Galton*sche Pfeife wird normal gehört. Bei der Salpingoskopie fand man starke Schwellung der Mündung der Tuba Eustachii. Aus derselben entleerte sich weißliche Flüssigkeit. Der faradische Strom übt seine übliche Wirkung nicht aus: während bei chronischen Kranken zur Herbeiführung des charakteristischen Zitterns im Ohre die zweite Rolle gewöhnlich um 55—60 Teilungen der Skala (die Gesamtzahl der Teilungen beträgt 100) vorgeschoben werden muß, entstand bei der betreffenden Pat. ein schwaches Gefühl von Zittern erst bei fast vollständiger Vorschiebung der zweiten Rolle. Nach der Faradisation ist die Hyperämie geringer. Flüstern wird in unmittelbarer Nähe des Ohres gehört. Bei der Salpingoskopie fand man die Mündung der Tube erweitert. 17. II. Die Pat. sagt, daß gestern nach der Faradisation zum erstenmal die seit 14 Tagen bestehenden Kopfschmerzen derart nachgelassen hätten, daß sie essen und die ganze Nacht ruhig schlafen konnte. Jetzt sind die Schmerzen vollständig verschwunden. Das Trommelfell ist ebenso stark vorgestülpt. Die Hyperämie ist etwas geringer: auf der Membran sind einzelne kleine Gefäße aufgetreten. Flüstern $^1/_6$ *m*. Ticken der Uhr beim Anlegen an die Ohrmuschel. 18. II. und 19. II. Faradisation. Das Trommelfell ist in seinem unteren Teile fast normal. Der hintere obere Quadrant ist noch vorgestülpt. 20. II. Nach der Faradisation ist fast die ganze Membran blaß. Die Mündung der Tuba Eustachii ist breit. Aus derselben entleert sich keine Flüssigkeit mehr, was am 16. II. und 17. II. noch der Fall war. 21. II. Die Hyperämie ist verschwunden. 22. II. Das Trommelfell nimmt normale Lage ein und ist weiß. Pat. hört Flüstern in einer Entfernung von $^1/_6$ *m*, Ticken der Uhr beim Anlegen an die Ohrmuschel. Schmerzen im Ohre sind nicht vorhanden. Geräusch noch vorhanden. Da die Pat. zugereist war und wieder abreisen mußte, wurde die Behandlung unterbrochen. 28. II. kam die Pat. wieder, um sich otologisch untersuchen zu lassen. Membran vollständig normal, Flüstern hört die Pat. mit dem kranken Ohre in einer Entfernung von über 6 *m*.

6. S., 26 Jahre alt. Akute Otitis media. Seit 4 Tagen linkes Ohr verlegt und Stechen in demselben. Nasenmuscheln geschwollen, hyperämiert. Trommelfell des linken Ohres vorgestülpt, hyperämiert. Flüstern in einer Entfernung von 4 *cm*.

3. II. Nach der Faradisation Hyperämie des Trommelfelles und Vorstülpung weit geringer. Der Schmerz im Ohre hat gleichfalls bedeutend nachgelassen. Gehör nach der Faradisation 8 *cm*.

7. I., 19 Jahre alt. Akute Otitis media. Vor 8 Tagen erkrankte das linke Ohr. Gestern Abend stellte sich Ohrenfluß ein. Die Schmerzen sind so heftig, daß der Pat. die ganze Nacht nicht schlafen konnte. Er hält den Kopf gegen die Schulter flektiert.

3. II. 1907. Der äußere Gehörgang ist am Ende verengt, gerötet. Linker Processus mastoideus geschwollen. Um die Schmerzen zu verringern, wurde Faradisation angewendet. Nach derselben war der Pat. imstande, den Kopf frei zu bewegen. Die Schmerzen haben vollständig nachgelassen. 4. II. Nach einer holperigen Fahrt im Pferdebahnwagen stellten sich geringfügige Schmerzen im Ohre ein, die aber nach einer halben Stunde Ruhe vollständig verschwanden. Warzenfortsatz geschwollen, Sekret ziemlich reichlich. Faradisation. Der Pat. wurde mit der Weisung entlassen.

Digitized by Google
Original from UNIVERSITY OF CALIFORNIA
Generated on 2019-10-24 12:07 GMT / http://hdl.handle.net/2027/uc1.b3252758
Public Domain in the United States, Google-digitized / http://www.hathitrust.org/access_use#pd-us-google

beim Wiedereintreten von Schmerzen in die Klinik zu kommen. Er kam aber nicht mehr.

8. A., **28 Jahre alt.** Akute Otitis media. Seit einigen Tagen linkes Ohr verlegt und schmerzhaft.

15. II. Nasenscheidewand nach links deviiert. Muscheln hypertrophiert. Nasenschleimhaut gerötet. Linkes Trommelfell gerötet, leicht vorgestülpt. Flüstern mit dem linken Ohre unmittelbar in der Nähe. Die Faradisation hat die Rötung der Membran auffällig verringert. Flüstern nach der Faradisation 1 *m*. 16. II. Faradisation, Trommelfell fast vollständig normal.

9. O., 24 Jahre alt. Akute Otitis media. Seit einigen Tagen rechtes Ohr verlegt.

16. II. Nasenscheidewand leicht nach rechts deviiert. Muscheln geschwollen. Rachenschleimhaut normal. Rechtes Trommelfell hyperämiert, etwas eingezogen. Flüstern mit dem rechten Ohre 0·75 *m*. Nach der Faradisation deutliches Erblassen des Trommelfells. Das Gehör besserte sich bis 2 *m*. 17. II. Hyperämie des Trommelfells geringer, Gehör besser: Flüstern 2·25 *m*, nach der Faradisation 5 *m*.

10. R., 29 Jahre alt. Akute Otitis media. Seit einigen Tagen Schmerzen im linken Ohre.

17. II. Nasenscheidewand normal. Nasenmuscheln hypertrophiert. Rachenschleimhaut normal. Linkes Trommelfell vorgestülpt; dicht unten sieht man die Grenzen des Exsudats in Form eines Streifens. Faradisation des linken Ohres. Die Schmerzen sind fast vollständig verschwunden.

11. P., 9 Jahre alt. Akute Otitis media. Rechtes Trommelfell gerötet. Oberer hinterer Quadrant desselben vorgestülpt. Linkes Trommelfell gleichfalls hyperämiert, aber in geringerem Grade. Flüstern mit dem rechten Ohre $^1/_6$ *m*, mit dem linken 2 *m*. Ticken der Uhr mit dem rechten Ohre bei unmittelbarem Anlegen an die Ohrmuschel, links 2 *cm*. Nach der Faradisation des rechten Ohres Hyperämie des Trommelfells weit geringer. Ticken der Uhr wird wieder gehört, und zwar in einer Entfernung von 2 *cm*. 25. I. Rötung des Trommelfells weit geringer. Die Faradisation brachte diesmal das Trommelfell fast in vollständig normalen Zustand.

12. O., 21 Jahre alt. Akute Otitis media. Seit 2 Tagen rechtes Ohr erkrankt: Stechen und Geräusch in demselben. Rechtes Trommelfell gesättigt rot, vorgestülpt.

31. I. 1907. Bei der Faradisation des rechten Ohres tritt ad oculos Erblassen des Trommelfelles im vorderen unteren Quadranten ein. 1. II. Trommelfell des rechten Ohres noch blasser als gestern. Bei der Faradisation zeigte seine Farbe fast normale Verhältnisse. Vorstülpung gleichfalls geringer.

13. P., 32 Jahre alt. Akute Otitis media. Seit 8 Tagen ist das linke Ohr verlegt. Hyperämie des kurzen Fortsatzes und der oberen Hälfte des Trommelfells.

1. II. 1907. Bei der Faradisation des linken Ohres tritt ad oculos Erblassen des Trommelfells ein. 2. II. Das gestern eingetretene Erblassen des Trommelfells hat nicht nur nicht nachgelassen, sondern im Gegenteil noch mehr zugenommen. Das

Digitized by Google
Original from UNIVERSITY OF CALIFORNIA
Generated on 2019-10-24 12:07 GMT / http://hdl.handle.net/2027/uc1.b3252758
Public Domain in the United States, Google-digitized / http://www.hathitrust.org/access_use#pd-us-google

Gefühl des Verlegtseins ist verschwunden und infolgedessen wurde die Behandlung abgebrochen.

14. E., 16 Jahre alt. Subakute Otitis media. Seit 6 Monaten Ohrensausen, seit 14 Tagen linkes Ohr verlegt.

2. III. 1907. Trommelfell des linken Ohres in der oberen Hälfte gerötet; Rötung in der Gegend des kurzen Fortsatzes und des Griffes des Hammers. Nach der Faradisation Rötung am Griff und kurzen Fortsatz fast verschwunden, in der oberen Hälfte des Trommelfells weit geringer. 3. III. Das Gefühl des Verlegtseins ist verschwunden, das Trommelfell ist fast vollständig normal. Behandlung mit Durchblasungen durch einen Katheter. Systematisch wurden 15mal die Ohren durchgeblasen, aber ohne Erfolg. Die Faradisation hat die Geräusche auf einmal beseitigt.

15. W. Akute Otitis media. Seit 2 Tagen ist das linke Ohr verlegt.

10. III. 1907. Nasenmuscheln atrophiert, deren Schleimhaut hyperämiert. Linkes Trommelfell im oberen hinteren Quadranten gerötet, vorgestülpt. Faradisation. Rötung des Trommelfells verschwunden, das Gefühl des Verlegtseins desgleichen. 11. III. Trommelfell normal.

16. S., 22 Jahre alt. Akute Otitis media. Seit einigen Tagen linkes Ohr verlegt. Nasenmuscheln im Zustande der Atrophie. Schleimhaut der Muscheln und des Nasenrachenraumes hyperämiert. Linkes Trommelfell leicht vorgestülpt, im hinteren oberen Segment gerötet. Weder Flüstern noch Ticken der Uhr werden gehört. Nach der Faradisation wurde die Farbe des Trommelfells fast normal. Flüstern mit dem linken Ohre 1 *m*, Ticken der Uhr 2 *cm*. 25. III. Trommelfell vollständig normal.

17. K., 36 Jahre alt. Akute Otitis media. Vor 8 Tagen erkrankte das linke Ohr: es stellte sich Stechen und „Schießen" ein. Seitdem bestehen Schmerzen ununterbrochen, so daß der Pat. des Nachts nicht schlafen kann. Seit jener Zeit ist das Ohr verlegt. Vor 8 Tagen kam der Pat. zum erstenmal in das Ambulatorium der Klinik, wobei der Arzt an den Gefäßen des Trommelfells Hyperämie konstatierte.

31. III. 1907. Nasenschleimhaut geschwollen, hyperämiert. Trommelfell des linken Ohres gerötet und in der hinteren Hälfte dermaßen vorgestülpt, daß die vordere Hälfte nur in Form einer Spalte zwischen dem äußeren Gehörgang und der blasenförmig vorgestülpten hinteren Hälfte des Trommelfells zu sehen ist. In der Mitte des vorgestülpten Teiles des Trommelfells sieht man ein kleines Bläschen von grauer Farbe und mit glänzender Oberfläche. Es hat die Form einer Papille und wurde von allen anwesenden Kollegen als Bläschen angesehen, welches dadurch entstanden ist, daß die epidermoidale Schicht des Trommelfells durch das durch die Schleimschicht des Trommelfells und durch die Tunica propria desselben vorgedrungene Exsudat abgehoben wurde. Dasselbe bestätigte auch Prof. N. P. Simanowski. Mit dem linken Ohre hört der Pat. weder Flüstern noch Ticken der Uhr. Nach einer Faradisation von 5 Minuten Dauer bemerkten alle Verringerung der Hyperämie des Trommelfells in seinem unteren hinteren Quadranten. Die Spannung des Bläschens schien gleichfalls etwas nachgelassen zu haben. Die Schmerzen im Ohre sind verschwunden. Flüstern $^1/_3$ *m*. Status um $7^1/_2$ Uhr abends: Das Aussehen des Trommelfells ist fast dasselbe, wie es am Tage unmittelbar nach der Faradisation gewesen

Generated on 2019-10-24 12:07 GMT / http://hdl.handle.net/2027/uc1.b3252758
Public Domain in the United States, Google-digitized / http://www.hathitrust.org/access_use#pd-us-google
Digitized by Google
Original from UNIVERSITY OF CALIFORNIA

Flüstern $^1/_3$ *m*. Schmerzen nicht vorhanden. Zweite Faradisation. 1. IV. Der Pat. hat seit Beginn der Krankheit zum erstenmal die Nacht sehr gut verbracht. Das Trommelfell ist in der hinteren Hälfte weniger hyperämiert. Der hintere untere Quadrant ist blaß, das Epidermisbläschen ist weit weniger gespannt. Gehör nach wie vor $^1/_3$ *m* für Flüstern. Faradisation. 2. IV. Pat. hat die Nacht gut verbracht, Schmerzen nicht vorhanden, der hintere untere Quadrant ist weiß, fast normal gefärbt. Er nimmt normale Lage ein. Man sieht den Übergang desselben in den unteren vorderen Quadranten. Er scheint infolgedessen etwas mehr vorgestülpt zu sein. Die Hyperämie desselben ist jedoch geringer. Das Epidermisbläschen ist vollständig verschwunden. An dessen Stelle schülfert die Epidermis ab. Das Gehör ist jetzt etwas schlechter. Flüstern $^1/_6$ *m*. Faradisation. 3. IV. Die Hyperämie läßt nach. Faradisation. 4. IV. Gehör heute besser. Flüstern 1 *m*. Ticken der Uhr unmittelbar an der Ohrmuschel. Der hintere obere Quadrant ist noch vorgestülpt. Das Epidermisbläschen ist spurlos verschwunden. 12. IV. Weder Ohrenschmerzen noch Kopfschmerzen. Der Griff des Hammers und der kurze Fortsatz sind deutlich zu sehen. Die Rötung des Trommelfells hält noch an. Flüstern 9 *m*. Ticken der Uhr 4 *cm*. Dieser sehr interessante Fall wurde mir in liebenswürdiger Weise von Dr. G. Schukow überlassen, dem ich an dieser Stelle meinen aufrichtigen Dank sage.

18. W., 28 Jahre alt. Akute Otitis media. Seit 3 Tagen rechtes Ohr verlegt und heftiges Stechen in demselben. Kopfschmerzen so heftig, daß der Pat. nicht schlafen kann. Vor 5 Jahren bestand Eiterfluß aus diesem Ohre, so daß er 2 Monate im Krankenhaus zubringen mußte.

9. IV. 1907. Trommelfell des rechten Ohres gerötet, im hinteren oberen Quadranten vorgestülpt. Die einzelnen Teile des Trommelfells sind nicht zu unterscheiden. Flüstern mit diesem Ohre $^1/_6$ *m*, Ticken der Uhr kaum, selbst beim unmittelbaren Anlegen an die Ohrmuschel. Nach einer 3monatlichen Behandlung mit Faradisation ließen die Schmerzen bedeutend nach, das Trommelfell erblaßte. Flüstern $^2/_3$ *m*. Ticken der Uhr 2 *cm*. Drei Faradisationssitzungen brachten das Trommelfell zur Norm zurück.

19. A., 28 Jahre alt. Akute Otitis media. Seit 8 Tagen Schmerzen im linken Ohre. Letzteres vollständig verlegt und starkes Geräusch in demselben. Die Schmerzen sind in der letzten Zeit so heftig, daß der Pat. nicht schlafen kann.

12. IV. 1907. Muscheln im Zustande der Atrophie. Rechtes Trommelfell etwas eingezogen, trübe, linkes gerötet, im oberen hinteren Quadranten ziemlich stark vorgestülpt. Mit dem linken Ohre weder Flüstern noch Ticken der Uhr. Nach der Faradisation ist das Trommelfell bereits nicht mehr so stark hyperämiert. Die Schmerzen haben gleichfalls nachgelassen. 13. IV. Die Schmerzen sind fast vollständig verschwunden. Das Trommelfell befindet sich in demselben Zustande wie gestern nach der Faradisation, das heißt ist im oberen hinteren Quadranten vorgestülpt, hyperämiert. Faradisation. 14. IV. bis 15. IV. Schmerzen vollständig verschwunden. Trommelfell im unteren hinteren Quadranten erblaßt, im oberen hinteren Vorstülpung und Rötung. 16. IV. Das Gehör begann im linken Ohre sich aufzuhellen. Flüstern $^1/_6$ *m*. Ticken der Uhr 2 *cm*. Faradisation. 22. IV. Trommelfell normal. Gehör: Flüstern 3 *m*. Ticken der Uhr $^1/_4$ *m*.

Digitized by Google
Original from UNIVERSITY OF CALIFORNIA
Generated on 2019-10-24 12:07 GMT / http://hdl.handle.net/2027/uc1.b3252758
Public Domain in the United States, Google-digitized / http://www.hathitrust.org/access_use#pd-us-google

20. S., 21 Jahre alt. Akute Otitis media. Am 13. I. stellten sich um 6 Uhr abends heftige Schmerzen im linken Ohre ein, die gegen 3 Uhr nachts sich dermaßen verschlimmerten, daß die Pat. nach der Klinik kam.

14. I. Schleimhaut der Muscheln stark geschwollen, gerötet. Nasenatmung unmöglich. Im Nasenrachenraum adenoide Wucherungen. Rechtes Trommelfell etwas eingezogen, trübe. Linkes Trommelfell total hyperämiert, mit Ausnahme des vorderen unteren Segments. Erkennungspunkte nicht zu sehen. Ticken der Uhr mit dem linken Ohre 3 *cm*. Nach der Faradisation des linken Ohres ließ die Hyperämie des Trommelfells nach. Die Schmerzen haben fast vollständig nachgelassen. Ticken der Uhr 5 *cm*. 15. I. Die Schmerzen sind nach der Faradisation bald wieder zurückgekehrt und die Pat. konnte die ganze Nacht nicht schlafen. Faradisation. Trommelfell weit blässer. Die Schmerzen sind vollständig verschwunden. Den ganzen Tag und die ganze Nacht waren Schmerzen nicht vorhanden. Die Pat. kam zur Faradisation aber nicht mehr. 16. I. Schmerzen nicht vorhanden, kamen aber des Nachts wieder. 17. I. Abends Eiterfluß aus dem linken Ohre. Faradisation. Nach dieser Faradisation verschwanden die Schmerzen vollständig. Hierauf tägliche Faradisation bis zum 2. II., an welchem Tage der Eiterfluß vollständig versiegt und die Perforation des Trommelfells geschlossen war.

Meine gesamten Erfahrungen glaube ich folgendermaßen formulieren zu können:

1. Die Behandlung der akuten Entzündungen des Mittelohres mit dem faradischen Strome stellt ein vorzügliches schmerzstillendes Mittel dar.

2. Unmittelbar nach der Sitzung werden Erblassen des Trommelfells, welches über 24 Stunden anhält, und Verringerung der Vorstülpung desselben beobachtet.

3. Die Tuba Eustachii wird breiter, ihre Schleimhaut weniger ödematös.

4. An und für sich ist das Verfahren schmerzlos und absolut unschädlich.

5. Es kupiert bisweilen den Krankheitsprozeß.

6. Die Sitzungen sind täglich zu wiederholen. Die Dauer der Sitzungen beträgt 3—5 Minuten. Die eine Elektrode — eine kleine Knopfelektrode — wird auf den Warzenfortsatz oder zwischen diesem und der Ohrmuschel gesetzt, die andere — eine katheterähnliche Metallelektrode — wird in die Mündung der Tuba Eustachii wie beim Durchblasen des Ohres eingeführt. Die Stromstärke muß bei verschiedenen Personen verschieden sein: es genügt, daß der Pat. in der Tiefe des Ohres Zittern empfinde.

Zum Schlusse ist es mir eine angenehme Pflicht, dem hochverehrten Herrn Prof. N. P. Simanowski für die liebenswürdige Erlaubnis, das oben beschriebene Verfahren in seiner Klinik anzuwenden, meinen aufrichtigsten Dank zu sagen.

Digitized by Google
Original from UNIVERSITY OF CALIFORNIA
Generated on 2019-10-24 12:07 GMT / http://hdl.handle.net/2027/uc1.b3252758
Public Domain in the United States, Google-digitized / http://www.hathitrust.org/access_use#pd-us-google

Vier Fälle von chronischer Mittelohreiterung mit randständiger Perforation, Vernarbung derselben und zeitweise auftretendem rostbraunen Ausfluß nebst Bemerkungen über die spontane Ausstoßung von Cholesteatommassen.

Von Privatdozenten Dr. **Scheibe** in München.[1])

Der Fall, den ich Ihnen heute vorstellen will, ist in seinem ganzen Verlaufe eine Rarität. Die Erklärung des Falles gibt mir Gelegenheit, die Folgen des Luftabschlusses auf die Auskleidung des Mittelohres kurz zu erörtern, je nachdem dieselbe normal ist oder verschiedene Veränderungen aufweist.

Es handelt sich um einen Mann von 33 Jahren, der seit der Kindheit zeitweise an Ausfluß aus dem rechten Ohr leidet. Ich beobachte ihn seit neun Jahren. In den ersten beiden Jahren meiner Beobachtung unterschied sich derselbe nicht von einem Falle gewöhnlicher chronischer Mittelohreiterung mit freistehendem hinteren oberen Margo tympanicus. Seit den letzten 7 Jahren ist der zeitweise auftretende Ausfluß nicht mehr eitrig, sondern rostbraun oder schmierig blutig. Es handelt sich nicht etwa um Beimengung von roten Blutkörperchen, sondern, wie die mikroskopische Untersuchung zeigte, um braunschwarze feine Körnchen, Körnchenzellen, Plattenepithelien und Cholestearintafeln. Eiterkörperchen dagegen fanden sich nicht im Sekret. Diesen mikroskopischen Befund konnte ich wiederholt bei diesem und auch bei einem später zu erwähnenden anderen Falle feststellen. Diese eigentümliche rostbraune Farbe hatte der Ausfluß nicht nur einmal, sondern regelmäßig bei jedem Rezidiv. Gewöhnlich behielt derselbe diese Farbe während des ganzen Verlaufes des Rezidivs vom Anfange bis zur Heilung desselben bei. Nur einige Male finde ich in der Krankengeschichte erwähnt, daß im späteren Verlaufe des Rezidivs das Sekret gelb war.

Seitdem das Sekret die rostbraune Farbe angenommen hat, also seit 7 Jahren, ist auch der otoskopische Befund ein anderer geworden. Die randständige Perforation hinten oben hat sich nämlich geschlossen und ist nach Heilung des Rezidivs jedesmal eingesunken, so daß der lange Amboßschenkel hindurchscheint. Tritt aber der rostbraune Ausfluß wieder ein, so findet sich die Narbenmembran, welche von dem hinteren oberen Margo zu dem mit der Paukenhöhleninnenwand verwachsenen Hammergriff zieht, regelmäßig vorgewölbt und hat die Form und Farbe einer Blutblase, mit der sie auch auf den ersten Blick leicht zu verwechseln ist. Diese anscheinende Blutblase zeigt aber eine feine Öffnung, aus der das rostbraune Sekret sich entleert. Durch diese Öff-

[1]) *Vortrag in der Münchener oto-laryngologischen Gesellsch. am 29. XI. 1909.*

Digitized by Google
Original from UNIVERSITY OF CALIFORNIA
Generated on 2019-10-24 12:07 GMT / http://hdl.handle.net/2027/uc1.b3252758
Public Domain in the United States, Google-digitized / http://www.hathitrust.org/access_use#pd-us-google

nung gelangt eine feine Sonde in den Aditus ad antrum hinauf. Solange der Ausfluß besteht, solange können wir auch die anscheinende Blutblase beobachten, und das kann viele Wochen dauern. Ich bemerke nur noch, daß Pat. nie Schmerzen hat und daß das Labyrinth intakt ist. Fötor wurde niemals wahrgenommen.

Da ein ähnlicher Fall mir aus der Literatur nicht bekannt ist — und seit 15 Jahren achte ich auf solche Fälle —, so nehme ich an, daß Sie der Fall wegen der Seltenheit interessiert, und habe mir erlaubt, denselben heute Ihnen vorzustellen.

Genau den gleichen Fall mit dem gleichen rostbraunen Ausfluß und mit dem gleichen otoskopischen Befund habe ich noch dreimal beobachtet. Zwei von diesen Pat. sah ich nur vorübergehend, aber den dritten konnte ich sogar 15 Jahre lang kontrollieren.

Derselbe, ein jetzt 63 Jahre alter Mann, datiert seine chronische Mittelohreiterung auf einen im 13. Lebensjahre überstandenen Scharlach zurück. Da der Fall genau der gleiche ist wie der heute vorzustellende, beschränke ich mich auf die Bemerkung, daß bei demselben die blaue lokale Vorwölbung auch in der ausflußfreien Zeit beobachtet werden konnte, noch ehe es zur Perforation derselben gekommen war. Nur ein einziges Mal war die Sekretion bei einem Rezidiv nicht dauernd rostbraun, sondern gegen Schluß der Behandlung entleerten sich aus der perforierten Narbe einige Tropfen bernsteingelben Serums, wie es bei Tubenverschluß beobachtet wird. Das war vor 7 Jahren, und seitdem ist in diesem Falle der rostbraune Ausfluß nie mehr wiedergekommen. Wie wir gleich sehen werden, dürfte zwischen dem Auftreten des Serums und der seitdem eingetretenen Heilung ein gewisser Zusammenhang bestehen. Wichtig ist noch der Umstand, daß auch zur Zeit des Ausflusses bei diesem Falle, ebenso wie bei dem ersten, mit der Luftdusche ein Perforationsgeräusch nicht zu erzielen war. Es bestand also ein Abschluß der erkrankten oberen Mittelohrräume gegen die Paukenhöhle und Tuba. Und damit komme ich auch zur Erklärung dieser eigenartig verlaufenden Fälle.

Wir haben Fälle von chronischer Mittelohreiterung vor uns, bei denen durch Verwachsung des Hammergriffes ein Abschluß der oberen Mittelohrräume nach der Tuba erfolgt ist. Da nun außerdem noch das seltene Ereignis eingetreten ist, daß die randständige Perforation, welche in den Aditus führt, durch eine Narbe sich verschlossen hat, entbehren die oberen Mittelohrräume der Ventilation durch die Tuba.

Die Folge ist die bekannte: Die Luft wird von der Auskleidung absorbiert; es entsteht ein luftverdünnter Raum und die Folge ist Hyperaemia ex vacuo. Was wissen wir nun bis jetzt über die Wirkung des Luftabschlusses auf die Auskleidung des Mittelohres? Bekannt ist seine Wirkung auf die normale Mittelohrschleimhaut. Das Trommelfell sinkt ein und es tritt Serum aus

Digitized by Google
Original from UNIVERSITY OF CALIFORNIA
Generated on 2019-10-24 12:07 GMT / http://hdl.handle.net/2027/uc1.b3252758
Public Domain in the United States, Google-digitized / http://www.hathitrust.org/access_use#pd-us-google

den Blutgefäßen in das Lumen der Mittelohrräume. Dafür, daß es sich dabei nicht um einen entzündlichen Prozeß, sondern um reine Transsudatbildung handelt, spricht, abgesehen vom klinischen Verlauf, vor allem der Nachweis von mir[1]), Süpfle[2]) und Kümmel[3]), daß die Flüssigkeit steril ist. Auch die Beobachtung von Walb[4]), daß die Flüssigkeit bei Anlegung einer größeren Öffnung im Trommelfell sich solange nicht wieder ansammelt, als die Perforation offen bleibt, spricht gegen einen entzündlichen Vorgang. Deshalb haben auch die meisten Autoren diese besonders von Bezold[5]) vertretene Ansicht akzeptiert, mit Ausnahme von Leutert, der ausdrücklich an der entzündlichen Natur des Prozesses festhält.[6])

Wenn wir Gelegenheit haben, einen Fall von Tubenverschluß zu beobachten, während eine interkurrente wirkliche Entzündung des Mittelohres eintritt, so sehen wir, wie ich in meiner Arbeit über Empyem auseinandergesetzt habe[7]), insbesondere am Trommelfell das ganz entgegengesetzte Verhalten wie bei einem Fall von bloßem Tubenverschluß. Während das Trommelfell bei letzterem eingesunken ist, ist es nach Einsetzen der Entzündung regelmäßig durch den Eiter vorgewölbt. Niemals habe ich Eiter durch ein eingesunkenes Trommelfell durchscheinen sehen, obgleich das Zusammentreffen von Tubenverschluß und Mittelohrentzündung gar nicht so selten ist.

Wir müssen also annehmen, daß hier die Hyperaemia ex vacuo ihren Einfluß durch eine Vermehrung des entzündlichen Exsudates geltend macht.

[1]) Zeitschr. f. Ohrenheilk., 1889, Bd. 19, pag. 321, und 1892, Bd. 23, pag. 62.

[2]) Zentralbl. f. Bakteriol., 1906, Bd. 42, Sep.-Abdr., pag. 5.

[3]) Verhandl. d. Deutschen Otol. Gesellsch., 1907, pag. 43.

[4]) Arch. f. Ohrenheilk., 1907, Bd. 73, pag. 318.

[5]) Siehe u. a. Berliner klin. Wochenschr., 1883, Nr. 36, seine statistischen Berichte und seine Überschau, Wiesbaden 1895, Bergmann.

[6]) Arch. f. Ohrenheilk., 1899, Bd. 46, pag. 228—230. Er stützt sich dabei nicht etwa auf eigene bakteriologische Untersuchungen, sondern sein Hauptargument ist ein $1^1/_2$ Seiten langer energischer Angriff gegen das Ergebnis meiner bakteriologischen Untersuchungen. Ich hatte das durch Paracentese gewonnene Serum in Agarkulturen steril gefunden. Die Ausstrichpräparate verhielten sich verschieden, je nachdem sie Verunreinigungen von seiten des Gehörganges (Hornzellen) enthielten oder nicht. In ersterem Falle fanden sich ganz vereinzelte Kokken, in letzterem Falle war die Flüssigkeit keimfrei. Leutert, der zu beweisen suchte, daß Bakterien vorhanden waren — er vermutet Staphylokokken —, zieht nur die ersteren heran, die letzteren aber, welche die Richtigkeit seines Beweises sofort über den Haufen werfen würden, übergeht er! Als sachlich kann ich ein derartiges Vorgehen nicht bezeichnen und bemerke nur noch, daß auch Kümmel seine Ausstrichpräparate keimfrei *gefunden* hat.

[7]) *Zeitschr. f.* Ohrenheilk., 1904, Bd. 48, pag. 10, und Passows Beitr., 1908, *Bd. 2. H. 1 u. 2,* Sep.-Abdr., pag. 3.

Digitized by Google
Original from UNIVERSITY OF CALIFORNIA
Generated on 2019-10-24 12:07 GMT / http://hdl.handle.net/2027/uc1.b3252758
Public Domain in the United States, Google-digitized / http://www.hathitrust.org/access_use#pd-us-google

Die Folge ist der Übergang des nur kurz bestehenden negativen Druckes in positiven Druck. Um diese Frage weiter klarzustellen, habe ich eine Statistik angelegt über die Otitis media bei Kindern, in welcher ich die mit adenoiden Vegetationen von denen mit normalem Nasenrachenraum getrennt habe.[1]) Es zeigte sich erstens, daß bei den Kindern mit adenoiden Vegetationen die Otitis media häufiger zum Durchbruche des Trommelfells führte, und zweitens, daß der Ausfluß bei denselben länger dauerte als bei den Kindern ohne adenoide Vegetationen. Diese Statistik spricht also für die Annahme, daß der Abschluß der Tuba bei Mittelohrentzündung vermehrend auf die Sekretion wirkt, wenn auch eine gewisse Konstitutionsanomalie bei den Kindern mit adenoiden Vegetationen als Grund für den verschiedenen Verlauf nicht ganz von der Hand zu weisen ist.

Der gleiche Vorgang, nämlich Luftabschluß in einer entzündeten peripheren Zelle, scheint mir auch die beste Erklärung für die Entstehung der sogenannten latenten Empyeme zu sein, bei denen Ausfluß nie bestanden hat.[2])

Schon lange habe ich bei den Fällen von Cholesteatom eine Beobachtung gemacht, die bekanntzugeben ich bis jetzt noch keine Gelegenheit hatte, und die, wie mir scheint, sich ebenfalls auf Luftabschluß zurückführen läßt. Wir sehen nämlich bei der konservativen Behandlung der mit Cholesteatombildung komplizierten Mittelohreiterung, nachdem die Höhle seit Monaten oder Jahren trocken gelegt war, bisweilen plötzlich ohne äußere Veranlassung, wie Eindringen von Badewasser, Katarrh oder Manipulationen im Gehörgange, spontan große Cholesteatommassen sich in den Gehörgang entleeren. In Fällen, die aus irgend einem, zum Beispiel sozialen Grunde später zur Operation kommen, ist uns Gelegenheit gegeben zu einem Vergleich zwischen der Menge des ausgestoßenen Cholesteatoms und der Größe der Höhle. Wir finden dabei manchmal die Epidermismassen entschieden voluminöser als die Höhle. Dieser Unterschied läßt sich nur durch Aufquellung erklären. Daß dieselbe sehr schnell vor sich gehen kann, zeigen Fälle, bei denen die Kontrolle eben den Gehörgang absolut frei von Eiter und Epidermismassen ergeben hat und schon wenige Tage danach die spontane Ausstoßung eines großen Cholesteatoms erfolgt. Begleitet ist dieselbe gewöhnlich von serösblutigem Ausfluß.

Durch welche Kraft werden diese Massen ausgestoßen?

Granulationen spielen da gewiß manchmal eine Rolle, aber in der Hauptsache kommen sie sicherlich nicht in Betracht, denn es gelingt uns häufig, schon nach einer oder einigen Ausspritzungen mit dem Antrumröhrchen die Höhle wieder trocken zu legen. Granulationen können zwar verhältnismäßig schnell einschrumpfen, aber so große Mengen, wie wir sie hier annehmen

---

[1]) Münchener med. Wochenschr., 1906, Nr. 21.

[2]) l. c. Zeitschr. f. Ohrenheilk., Bd. 48, pag. 20.

Digitized by Google
Original from UNIVERSITY OF CALIFORNIA
Generated on 2019-10-24 12:07 GMT / http://hdl.handle.net/2027/uc1.b3252758
Public Domain in the United States, Google-digitized / http://www.hathitrust.org/access_use#pd-us-google

müßten, in so wenigen Tagen doch nicht. Es scheint mir nun, daß auch hier der Luftabschluß eine wichtige und vielleicht sogar erwünschte Wirkung ausübt. Wenn die Cholesteatommassen die Höhle nicht vollständig ausfüllen, also Luft noch vorhanden ist, und wenn ferner die Schleimhaut der oberen Mittelohrräume nicht in toto epidermisiert ist, so sind bei Verschluß der Öffnung durch einen Epidermispfropf alle Bedingungen zur Resorption der Luft und zur Aufquellung der Epidermismassen durch Transsudat gegeben. Deshalb ist auch der Hauptzweck unserer Kontrolle, die am besten alle 6—8 Wochen vorzunehmen ist, etwa vorhandene trockene Krusten oder Pfröpfe festzustellen und mit der Sonde aus der Öffnung zu entfernen. Wir können so den Eintritt eines Rezidivs oft viele Jahre lang verhüten.

Wenn wir zur Erklärung unserer oben mitgeteilten Fälle, bei denen ja ebenfalls Luftabschluß bestand, die eben erörterten drei Möglichkeiten heranziehen, so sehen wir nach Heilung des Rezidivs jedesmal Einsenkung der Narbe wie bei dem einfachen Tubenverschluß, während des Rezidivs aber Vorwölbung derselben mit nachfolgender Perforation und Sekretion. Das Sekret ist aber nicht rein eitrig wie bei der einfachen Mittelohrentzündung, sondern zeigt die oft beschriebene eigentümliche rostbraune Farbe. Am meisten Ähnlichkeit hat das Sekret mit dem bei der spontanen Entleerung von Cholesteatommassen.

Ich nehme deshalb an, daß in den vier mitgeteilten Fällen in den oberen Mittelohrräumen eine Umwandlung der Schleimhaut in Epidermis durch Hineinwachsen der letzteren vom Gehörgang aus durch die randständige Öffnung hindurch erfolgt ist. Die Umwandlung kann aber nur eine teilweise sein, denn sonst hätten sich einmal große Cholesteatommassen, wie sie makroskopisch zu erkennen sind, aus der Narbenmembran entleeren müssen. Das war aber niemals der Fall, während wir es in einem Falle der Klinik in der Tat einmal haben beobachten können. Daß aber Epidermis wenigstens einen Teil der oberen Mittelohrräume überziehen muß, geht aus dem regelmäßigen mikroskopischen Nachweis von Plattenepithelien und Cholestearintafeln hervor.

Ich nehme nun ferner an, daß in der Epidermismatrix noch eine leichte entzündliche Reizung besteht. Deshalb ist die Folge des Luftabschlusses die Absonderung nicht reinen Serums, sondern des eigentümlichen rostbraunen Sekrets. Erst als die entzündliche Reizung in der Epidermismatrix vollständig zurückgegangen ist wie am Ende des letzten Rezidivs des zweiten Falles, als sich reines Serum entleerte, tritt volle Heilung des Prozesses ein. Die Heilung hat, wie schon gesagt, in dem betreffenden Falle bis heute, das heißt 7 Jahre lang, angehalten.

In der Literatur habe ich, wie schon gesagt, einen ähnlichen Fall nicht gefunden. In der Berliner otologischen Gesellschaft wurde zwar ein Fall von blauem Trommelfell vorgestellt, bei demselben war aber nicht von einer spon-

Digitized by Google
Original from UNIVERSITY OF CALIFORNIA
Generated on 2019-10-24 12:07 GMT / http://hdl.handle.net/2027/uc1.b3252758
Public Domain in the United States, Google-digitized / http://www.hathitrust.org/access_use#pd-us-google

tanen Perforation die Rede. In der Tat handelte es sich um etwas anderes, denn es entleerte sich bei der nachträglichen Paracentese, wie Heine schon vorausgesagt hatte, ein Transsudat.[1])

An einer anderen Stelle der Mittelohrräume aber ist wiederholt etwas ähnliches beobachtet worden, nämlich die bekannten blauen sogenannten Zysten in Radikaloperationshöhlen[2]), welche schon mit dem Sinus verwechselt worden sind.[3]) Die Annahme liegt nahe, daß sie ebenfalls dadurch entstehen, daß eine Zelle, deren Auskleidung teilweise epidermisiert ist, durch eine Narbenmembran nach außen abgeschlossen wird. Die Folge des Luftabschlusses muß ja immer dieselbe sein, gleichgültig ob der Verschluß in der Tuba am Eingang des Aditus oder an einer peripheren Zelle sitzt. Ich selbst habe auch schon solche Fälle beobachtet, aber leider damals nicht an einen solchen Zusammenhang gedacht.

Ich möchte deshalb die Herren auffordern, wenn Sie wieder einmal einen derartigen, gar nicht so seltenen Fall beobachten, die Narbenmembran zu exzidieren und das Sekret und die Auskleidung der Höhle genau zu untersuchen.

Ich bitte, jetzt den Pat. anzusehen. Es würde mich sehr interessieren zu hören, ob Sie auch schon einen derartigen Fall beobachtet haben. Sie sind selten. Ich habe unter ungefähr 1200 chronischen Mittelohreiterungen nur vier gesehen.

Aus der k. k. Universitäts-Ohrenklinik in Wien (Vorstand: Prof. V. Urbantschitsch).

Zur Frage der postoperativen Labyrinthitis.

Von Dr. **Gustav Bondy**, I. Assistenten der Klinik.

Den Verlauf einer Labyrinthentzündung von ihrem Beginne an zu beobachten, haben wir am ehesten in jenen Fällen Gelegenheit, in denen sich dieselbe an einen operativen Eingriff, in der Regel die Totalaufmeißelung, anschließt. Diese postoperative Labyrinthitis tritt in zwei Formen auf, als eitrige mit der Gefahr einer Überleitung der Entzündung auf das Schädelinnere, und als seröse, bei der nicht nur diese Möglichkeit nicht besteht, sondern die Heilung auch zumeist mit Wiederherstellung der Funktion erfolgt. Diese große Verschiedenheit nicht nur in der Dignität der beiden Erkrankungen, sondern vor allem in der eminenten Bedeutung des ärztlichen Eingreifens, begründet die Wichtigkeit der Differentialdiagnose dieser Formen zur Genüge.

---

[1]) Bruck, Monatsschr. f. Ohrenheilk., 1907, H. 2, pag. 104.
[2]) Bruck, Monatsschr. f. Ohrenheilk., 1904, H. 2, pag. 69.
[3]) Schönstadt und Lehr, Monatsschr. f. Ohrenheilk., 1905, H. 9, pag. 430.

Generated on 2019-10-24 12:07 GMT / http://hdl.handle.net/2027/uc1.b3252758
Public Domain in the United States, Google-digitized / http://www.hathitrust.org/access_use#pd-us-google
Digitized by Google
Original from UNIVERSITY OF CALIFORNIA

An der Hand des nachfolgenden, durch seinen Verlauf äußerst lehrreichen Falles soll versucht werden, die für die Diagnose maßgebenden Gesichtspunkte und insbesondere die Indikationen für ein aktives Vorgehen näher darzulegen.

Stephan W., 28 Jahre alt, Monteur, aufgenommen am 19. X. 1909.

Vor 4 Jahren erkrankte Pat. mit Schmerzen im rechten Ohr, worauf sich Ohrenfluß einstellte, der seither konstant anhält. Seit etwa 4 Wochen auch Ohrenfluß links. Da er bei der Arbeit häufig von Kopfschmerzen und Schwindel befallen wird, sucht er die Klinik auf. Keine Übelkeiten, kein Erbrechen.

Status praes.: Links: Kleine nierenförmige Perforation im hinteren unteren Quadranten, Paukenschleimhaut leicht granulierend, wenig nicht fötides Sekret. Rechts: Große randständige Perforation hinten oben, die Paukenschleimhaut gerötet, geschwollen, der Hammergriff an die Labyrinthwand fixiert. Durch Aspiration mit dem Siegleschen Trichter läßt sich fötider Eiter aus dem Attic aspirieren. Hörweite: Rechts Cv.-Spr. 4 *m*, Fl.-Spr. $^1/_2$ *m*, links Cv.-Spr. durchs Zimmer (11 *m*), Fl.-Spr. 5 *m*. Der Stimmgabelbefund entspricht einem reinen Schalleitungshindernis, der Vestibularapparat ist kalorisch prompt erregbar, spontaner Nystagmus besteht nur in ganz geringem Grade nach beiden Richtungen in den Endstellungen der Bulbi. Kein Fistelsymptom. Temp. 36·2—37·2.

22. X. Totalaufmeißelung rechts. Warzenfortsatz diploetisch. In Antrum und Paukenhöhle Granulationen und fötider Eiter. Bogengangswulst intakt. Dura der mittleren Schädelgrube freiliegend, mit leichten Auflagerungen bedeckt, wird auf Bohnengröße freigelegt, bis normale Dura erreicht ist. Plastik nach Panse. Primärer Verschluß des Hautschnittes.

24. X. Subjektives Wohlbefinden. Temp. 36·4—36·6.

25. X. Pat. klagt über starken Schwindel, hat mehrmals erbrochen, liegt vorwiegend auf der gesunden Seite. Nystagmus rotatorius zur gesunden Seite bei allen Blickrichtungen. Temp. 36·8. Verbandwechsel. Wunde normal aussehend. Die Hörprüfung mit dem Bárányschen Lärmapparat ergibt komplette Taubheit rechts. Vestibularapparat kalorisch nicht erregbar. Die vorgeschlagene Labyrinthoperation verweigert.

26. X. Schwindel geringer. Kein Erbrechen. Nystagmus etwas geringer (bei Blick zur kranken Seite nicht mehr vorhanden). Temp. 36·4—37·1.

27. X. Schwindel nur noch beim Aufsetzen, Nystagmus nur bei Blick zur gesunden Seite bemerkbar. Temp. 36·2. Gegen Mittag zeitweilig leichte Somnolenz.

Augenbefund (Dr. O. Ruttin): Fundus beiderseits normal. Nervenbefund (Primarius Infeld): Pupillen gleich weit, reagieren auf Licht und Akkommodation. Wechselndes Sensorium. Nackensteifigkeit. Hyperästhesie der linken Körperhälfte. Bauchdeckenreflexe gesteigert, sämtliche Reflexe der unteren Extremitäten ebenfalls gesteigert, kein Babinski. Kahnbauch. Kernig beiderseits positiv. Temperatur 36·6, Puls 62. Labyrinth kalorisch nicht erregbar, totale Taubheit rechts. Diagnose: Meningitis ex labyrinthide. Da zurzeit eine größere Operation im Gange war, konnte Pat. erst nachmittags 4 Uhr operiert werden, die Temperatur war mittlerweile auf 38·4 gestiegen.

Digitized by Google
Original from UNIVERSITY OF CALIFORNIA
Generated on 2019-10-24 12:07 GMT / http://hdl.handle.net/2027/uc1.b3252758
Public Domain in the United States, Google-digitized / http://www.hathitrust.org/access_use#pd-us-google

Operation. Die zunächst vorgenommene Lumbalpunktion ergibt stark getrübten Liquor. Die Untersuchung desselben (Dr. Wiesner) ergibt: Reichlich Eiterzellen; nach Anreicherung der Punktionsflüssigkeit reichlich negative große Stäbchen (Verunreinigung). — Die Wundhöhle ist mit schlaffen, mißfarbigen Granulationen erfüllt. Bogengang intakt. Die Sonde dringt leicht ins ovale Fenster. Typische Labyrinthoperation nach Neumann. Kleinhirndura vorgelagert, die Dura der mittleren Schädelgrube tiefstehend. Entfernung der Pyramidenkante. Abtragung der hinteren Fläche bis an den Porus acust. int. Eröffnung des Vestibulum von hinten nach Abtragung des hinteren Bogenganges. Bei Einführung der Sonde ins ovale Fenster quillt Eiter aus dem Vestibulum. Ausräumung der Schnecke. Weitere ausgedehnte Freilegung der Dura des Kleinhirns und des Schläfelappens. Breite Incision derselben, worauf sich reichlich Liquor entleert. Verband.

28. X. Nacht sehr unruhig, klagt über heftige Kopfschmerzen. Temp. 36·0, Morphium 0·02 subcutan.

Nachmittags: Keine Schmerzen. Temp. 36·5, Schläft viel. Ist vollständig orientiert. Kein Schwindel, kein Nystagmus. Nackensteifigkeit, Hauthyperästhesie und die Steigerung der Reflexe bedeutend geringer. Pupillen eng, nicht reagierend (Morphiumwirkung?).

29. X. Nachts abermals starke Schmerzen. Morphiuminjektion. Morgens ruhig, Sensorium frei. Temp. 36·1, Puls 54. In den Vormittagstunden wird Pat. sehr unruhig, muß ins Gitterbett gebracht werden. Kopfschmerzen, Kreuzschmerzen, Nackensteifigkeit, Kernig, Babinski. Temp. 37·9.

30. X. Temp. 40·3, Puls 116, Resp. 5. Zeitweilig tief benommen, dann wieder ganz bei sich. Unter dem typischen Bilde der Meningitis tritt bei andauernd hoher Temperatur am 1. XI. der Exitus ein.

Obduktionsbefund (Prof. Stoerk): Diffuse eitrige Meningitis mit Bildung eines reichlichen graugrünlichen Exsudates, vorwiegend an der Basis. Rezenter Milztumor.

Epikrise. Zur Zeit der Aufnahme bestand eine chronische Attik-Antrumeiterung bei vollkommen intaktem Labyrinth. Dementsprechend waren auch bei der Operation keine sichtbaren Veränderungen der Labyrinthwand nachzuweisen, eine operative Verletzung des Labyrinths hatte nicht stattgefunden. Etwa 48 Stunden nach der Operation traten die Erscheinungen der Labyrinthitis auf, heftiger, von Erbrechen begleiteter Schwindel und starker rotatorischer Nystagmus zur gesunden Seite, der auch bei Blick zur kranken nicht verschwand. Die Temperatur war dabei völlig normal. Einzig mit Rücksicht auf das Ergebnis der sofort vorgenommenen Funktionsprüfung (komplette Taubheit und kalorische Unerregbarkeit) wurde die Diagnose auf eitrige Labyrinthitis gestellt, die vorgeschlagene Labyrinthoperation jedoch vom Pat. verweigert. Der weitere Verlauf bestätigte vollkommen unsere Auffassung. Nach einer scheinbaren Remission der Erscheinungen traten 48 Stunden später, immer noch bei konstant normalen Temperaturen, plötzlich die Symptome der manifesten Meningitis auf, denen erst mehrere Stunden später ein

Digitized by Google
Original from UNIVERSITY OF CALIFORNIA
Generated on 2019-10-24 12:07 GMT / http://hdl.handle.net/2027/uc1.b3252758
Public Domain in the United States, Google-digitized / http://www.hathitrust.org/access_use#pd-us-google

beträchtlicher Temperaturanstieg folgte. Der unverzüglich vorgenommene ausgedehnte Eingriff (Labyrinthoperation, breite Freilegung und Spaltung der Dura beider Schädelgruben) hatte keinen Erfolg mehr, 5 Tage später erlag Pat. seinem Leiden.

Mit Rücksicht auf die vielfach divergenten Anschauungen sowohl in der Diagnostik als in der Behandlung der postoperativen Labyrinthitis erscheint es nötig, den hier eingenommenen Standpunkt eingehender zu begründen. In erster Linie kommt die Differentialdiagnose der serösen und eitrigen Labyrinthitis in Frage. Fassen wir zunächst die nach Totalaufmeißelung chronischer Eiterungen auftretende Labyrinthitis ins Auge, unter Ausschluß der Fälle von operativer Verletzung des Labyrinths, so dürfte eine präzise Unterscheidung der beiden Formen erst nach Ablauf der akuten Erscheinungen möglich sein, und zwar auf Grund des Ergebnisses der Funktionsprüfung. Selbst da ist jedoch die Einschränkung zu machen, daß nur aus der Wiederkehr der Funktion auf eine abgelaufene Labyrinthitis serosa geschlossen werden kann, während die Tatsache, daß die Funktion erloschen bleibt, für sich allein die Diagnose einer eitrigen Labyrinthitis nicht zuläßt. So blieb in zwei von Voss[1]) beobachteten Fällen nach Ablauf einer serösen Labyrinthentzündung die Funktion dauernd erloschen. Allerdings war hier die Affektion im Verlaufe akuter Mittelohrentzündungen aufgetreten. Ebensowenig jedoch, wie sich pathologisch-anatomisch ein Unterschied zwischen akuter Labyrintheiterung bei akuter Otitis und einer solchen bei chronischen Eiterungen feststellen läßt (Neumann, Ruttin[2]), kann ein solcher für die seröse Labyrinthitis angenommen werden. Demgemäß ist auch nicht a priori auszuschließen, daß derselbe Verlauf bei seröser Labyrinthitis nach chronischer Eiterung zur Beobachtung gelangt.

Für die Praxis erscheint es jedoch von größter Wichtigkeit, die beiden Arten der Labyrinthentzündung auf ihrer Höhe, zur Zeit des voll entwickelten Symptomenkomplexes auseinander zu halten, um auf Grund dessen eine Richtschnur für unser therapeutisches Vorgehen zu gewinnen.

Als differentialdiagnostische Merkmale der serösen gegenüber der eitrigen Infektion des Labyrinths führt Voss „die geschilderte Art des Eintrittes (das heißt Auftreten der Erscheinungen 24—48 Stunden post operationem), das Fehlen fistulöser Veränderungen in der Labyrinthwand und das Ausbleiben von Fieber“ an.

---

[1]) Klinische Beobachtungen über nichteitrige Labyrinthentzündungen im Verlaufe akuter und chronischer Mittelohreiterungen. Verhandl. d. Deutschen otolog. Gesellsch. auf der 17. Versamml. in Heidelberg, 1908.

[2]) Verhandl. d. Deutschen otolog. Gesellsch. auf der 18. Versamml. in Basel 1909, pag. 230, Diskussion.

Digitized by Google
Original from UNIVERSITY OF CALIFORNIA
Generated on 2019-10-24 12:07 GMT / http://hdl.handle.net/2027/uc1.b3252758
Public Domain in the United States, Google-digitized / http://www.hathitrust.org/access_use#pd-us-google

Neumann[1]) erblickte 1907 in der Koinzidenz von Fieber und totalem Funktionsausfall des Labyrinths die wesentlichen Symptome der eitrigen Labyrinthitis, Nürnberg[2]) hält eine Unterscheidung der serösen und eitrigen Labyrinthitis überhaupt kaum für möglich.

Was zunächst die Verwertbarkeit der Temperatur anlangt, so zeigt unser Fall, daß nicht nur eine zweifellos eitrige Labyrinthitis ohne Temperatursteigerung verlaufen kann, sondern sogar die voll entwickelten Symptome der Meningitis bei noch normaler Temperatur auftreten können. Also selbst die Überleitung der Eiterung auf das Schädelinnere muß nicht in allen Fällen durch Auftreten von Fieber signalisiert werden. Andrerseits erscheint es auch nicht angängig, eine gleichzeitig bestehende Temperatursteigerung, wie wir sie gar nicht selten nach der Operation ohne nachweisbare Komplikation beobachten, ohne weiteres auf die Labyrintherkrankung zu beziehen. So finden sich auch unter den vier von Alexander[3]) publizierten Fällen seröser Labyrinthitis zweimal Temperatursteigerungen bis 37·8 respektive 38·8 notiert. Der Temperaturverlauf kann demnach zur Entscheidung der vorliegenden Frage nicht herangezogen werden.

Auch die Beschaffenheit der Labyrinthwand ist weder nach der einen noch nach der anderen Richtung verwertbar. Wiederholt haben wir das Auftreten seröser Labyrinthentzündungen in Fällen beobachtet, in denen eine Labyrinthfistel diagnostiziert und bei der Operation nachgewiesen war, während andrerseits das Fehlen fistulöser Veränderungen, wie unter anderem auch dieser Fall beweist, die Entstehung einer eitrigen Infektion durchaus nicht ausschließt.

Der Eintritt der Labyrinthsymptome 24—48 Stunden post operationem ist, wie auch Voss vorher bemerkt, nur für die Unterscheidung von der operativen Verletzung des Labyrinths zu verwenden, für die vorliegende Frage kommt er überhaupt nicht in Betracht.

Was nun schließlich den Grad der mit Einsetzen der Labyrinthsymptome auftretenden Funktionsstörung anlangt, so zeigt die Erfahrung, daß bei seröser Labyrinthitis die Funktion zumeist nur in mehr weniger starkem Grade herabgesetzt erscheint, während sie bei eitriger Labyrinthitis entweder schon von Beginn an oder innerhalb sehr kurzer Zeit[4]) völlig erlischt. Das Erlöschen der Funktion betrifft sowohl den cochlearen als vestibularen Anteil. In seltenen Fällen kann allerdings, wie aus den oben zitierten Fällen von Voss hervor-

[1]) Sitzungsber. d. österr. otolog. Gesellsch. vom April 1907. Monatsschr. f. Ohrenheilkunde, 1907, pag. 624.

[2]) Beiträge zur Klinik der Labyrintheiterungen. Archiv f. Ohrenheilkunde, Bd. 77.

[3]) Zur Kenntnis der akuten Labyrinthitis. Archiv f. Ohrenheilk., Bd. 75.

[4]) Bárány, Sitzungsber. d. österr. otolog. Gesellsch. vom 22. VI. 1908. Monatsschrift f. Ohrenheilk., 1908, pag. 576.

Digitized by Google
Original from UNIVERSITY OF CALIFORNIA
Generated on 2019-10-24 12:07 GMT / http://hdl.handle.net/2027/uc1.b3252758
Public Domain in the United States, Google-digitized / http://www.hathitrust.org/access_use#pd-us-google

geht, die Funktion auch bei seröser Labyrinthitis schon im Beginne der Erkrankung vollständig erlöschen.

Fassen wir also das Gesagte in Kürze zusammen, unter gleichzeitiger Berücksichtigung jener Momente, aus denen eine Indikation zu operativem Vorgehen abzuleiten ist, so können wir sagen: Das wertvollste und in der Regel ausschlaggebende Merkmal für die Diagnose der Natur der postoperativen Labyrinthitis bildet das Ergebnis einer exakten Funktionsprüfung, die sofort nach Auftreten der Labyrinthsymptome anzustellen ist. Finden wir bei derselben erhaltene Funktion, das heißt Gehör und kalorische Erregbarkeit, so kann es sich nur um eine seröse oder die Anfangsstadien einer eitrigen Labyrinthitis handeln. Eine Indikation zu operativem Vorgehen liegt nur dann vor, wenn, wie in dem Falle Báránys, gleichzeitig meningeale Symptome bestehen. Ist hingegen die Funktion vollständig erloschen, das heißt besteht komplette Taubheit und kalorische Unerregbarkeit, so liegt mit größter Wahrscheinlichkeit eine eitrige Erkrankung vor und es ist demgemäß unverzüglich die Labyrinthoperation vorzunehmen. Allerdings haben wir mit dem Umstande zu rechnen, daß bei dieser Indikationsstellung auch ab und zu eine seröse Labyrinthitis operiert wird. Berücksichtigt man jedoch, daß in den bisher beobachteten Fällen seröser Labyrinthitis mit vollständigem Funktionsausfall die Funktion auch später nicht wiederkehrte, dem Pat. somit durch Entfernung eines solchen Labyrinths kein Nachteil erwächst, andrerseits das Unterlassen der Operation bei eitriger Labyrinthitis den Tod des Pat. herbeiführen kann, so wird man dieser Indikationsstellung ihre Berechtigung wohl nicht versagen können.

Über die Behandlung akuter Mittelohrentzündungen mit der Stauungshyperämie nach Bier.

Nach einem Referate am XVI. internationalen medizinischen Kongreß in Budapest, vorgetragen in der otologischen Sektion in der Sitzung vom 3. September 1909.

Von Dr. **R. Spira** in Krakau.

Mit Rücksicht auf die Kürze der Zeit und die Anzahl der von hervorragenden Kollegen angekündigten Vorträge und Referate will ich mich hier nur auf einige kurze Bemerkungen beschränken und nur das Wichtigste hervorheben. Die Autoren, die sich mit diesem Thema beschäftigten, können in bezug auf ihren zu dieser Frage eingenommenen Standpunkt in 3 Gruppen geteilt werden, und zwar in solche die 1. von dieser Methode zufrieden waren und sie unter allen Umständen empfehlen, 2. ihre Anwendung nur bedingungsweise und nur innerhalb gewisser Grenzen für gestattet erachten, 3. sie unbedingt und unter allen Umständen als schädlich verwerfen.

Digitized by Google
Original from UNIVERSITY OF CALIFORNIA
Generated on 2019-10-24 12:07 GMT / http://hdl.handle.net/2027/uc1.b3252758
Public Domain in the United States, Google-digitized / http://www.hathitrust.org/access_use#pd-us-google

Ich habe bei dieser Behandlungsweise manchmal so überraschend günstige Resultate gesehen, daß ich, gestützt auf eigene Erfahrungen und auf die anderer Ärzte, die unbedingte Verwerfung derselben für absolut unberechtigt halte. Ich kann natürlich nicht daran denken, hier weitläufige Krankengeschichten zur Begründung meiner Ansicht anzuführen, kann jedoch nicht umhin, manch krasses Beispiel zu erwähnen.

Ein Patient hat vor 6 Wochen eine akute eitrige Mittelohrentzündung akquiriert, die Schmerzen im Ohre und im Kopfe haben nicht aufgehört und sind in den letzten Tagen so gestiegen, daß Patient ganze Nächte schlaflos zubringt und stark heruntergekommen ist. Im Ohre Eiterung, Verengerung des äußeren Gehörganges. In der Umgebung ausgedehntes Ödem der Weichteile, das von der Nase bis zum Hinterhaupt, von der Warzenfortsatzspitze bis zur Sutura sagittalis reicht. Stellenweise Infiltration und Fluktuation und starke Druckempfindlichkeit über dem Processus mastoideus, erhöhte Körpertemperatur. Aufmeißelung vorgeschlagen und abgelehnt. Nun wird eine kleine Incision hinter dem Ohre angelegt, darüber der Saugnapf appliziert und dann der Patient mit einem einfachen Verband und der Stauungsbinde entlassen. Am folgenden Tag bedeutende subjektive Besserung, Abnahme der Schwellung und nach einigen Wochen unter derselben Behandlung vollständige und definitive Heilung.

Ein anderes Beispiel: Akute Mittelohrentzündung, Schmerzen im Ohre und im Kopfe, die keinem Mittel weichen und schließlich so heftig wurden, daß die schlaflose Nächte zubringende Patientin flehentlich bittet, man möge sie durch eine Operation von ihren unerträglichen Leiden befreien. Patientin wird ins Nosokonium aufgenommen. Nach Anlegen der Stauungsbinde Aufhören der Schmerzen und dauernde Heilung.

Solche und ähnliche Fälle geben doch zu denken. Ich glaube, daß, wenn es durch eine Methode auch nur hie und da einmal gelingt, eine sonst angezeigte Operation und die Narkose zu ersparen, es ein Postulat der Humanität ist, eine solche Methode nicht unbedingt zu verwerfen, sondern sie immer in geeigneten Fällen, wo das ohne Gefahr geschehen kann, wenigstens versuchsweise in Anwendung zu ziehen. Nun bin ich auf Grund eigener und fremder Erfahrung zu der unerschütterlichen Überzeugung gelangt, daß durch diese Behandlung nicht selten ein sonst unbedingt indizierter blutiger Eingriff wird umgangen werden können. Ich halte es jedoch für wichtig, sich dabei nicht auf die bloße Bindenstauung zu beschränken, sondern diese bei Veränderungen in der Regio mastoidea mit der Aspiration zu kombinieren durch Applikation eines Saugnapfes über dem Warzenfortsatz, resp. über eine durch die Weichteile daselbst zuvor angebrachte Incisionsöffnung.

Daß unter dem Einflusse passiver Hyperämie vorhandener Eiter in der Paukenhöhle und im Warzenfortsatz zur Resorption gelangen kann, dafür

Generated on 2019-10-24 12:07 GMT / http://hdl.handle.net/2027/uc1.b3252758
Public Domain in the United States, Google-digitized / http://www.hathitrust.org/access_use#pd-us-google
Digitized by Google
Original from UNIVERSITY OF CALIFORNIA

sprechen zahlreiche Experimente und klinische Beobachtungen. So ist es Coste (Münch. med. Wochenschrift, 1908, S. 611) gelungen, bei Zellgewebsentzündungen 6mal Infiltrationen ohne Abszedierung und ohne Incision zu heilen und einen Absceß, der bereits Fluktuation zeigte, unter dieser Behandlung zur völligen Resorption zu bringen. Ich schließe mich auch der Überzeugung Biehls an, daß zellarme Exsudate mit geringer Virulenz der Eitererreger auch ohne Perforation des Trommelfelles infolge erhöhter Resorption und Bakteriolyse zur Ausheilung gelangen und eine Paracentese überflüssig machen können. Doch darf man sich nicht darauf verlassen und soll vielmehr, wo die entzündlichen Erscheinungen nicht bald zurücktreten, auf die Herstellung eines freien Exsudatabflusses bedacht sein, um die Gefahr einer Retention zu verhüten.

Daß Vortäuschnng einer Heilung der Ohrenkrankheit bei fortdauernder latenter Mastoiditis vorkommen kann, soll durchaus nicht geleugnet werden. Doch ist bezüglich solcher, bei dieser Behandlung von manchen Autoren beobachteten Fälle von sogenannter Scheinheilung zu bemerken, daß man auch bei sonstiger Behandlung nicht gar so selten einen ähnlichen Verlauf zu beobachten pflegt. Es kommt vor, daß kürzere oder längere Zeit nach Ablauf der Mittelohrentzündung Veränderungen in der Warzenfortsatzgegend auftreten, die immer mehr zunehmen und schließlich zur Aufmeißelung führen. Einen solchen Verlauf habe ich öfters bei Otitis nach Influenza zu beobachten Gelegenheit gehabt. Es kann die Eiterung aufhören, das Trommelfell sich schließen, die Details an demselben treten deutlich hervor. Doch das Trommelfell hat nicht ganz die normale Gestalt wieder angenommen, die Konturen sind nicht stark genug ausgeprägt, der Lichtreflex fehlt oder ist nicht scharf begrenzt, der Glanz matt. Zeitweise tritt Empfindlichkeit am Warzenfortsatz auf, die wiederholt vergehen und wiederkehren kann. Auffallend erscheint die langsame Besserung des Gehörs. Plötzlich treten heftige Schmerzen, Schwellung, Infiltration, Fiebererscheinungen u. dgl. auf, die einen tiefer liegenden Prozeß offenbaren.

Wir haben dabei ein ähnliches Bild, wie es Neumann und Ruttin (Archiv. f. Ohrenhk., Bd. 79) beschrieben haben, mit einem Verlauf, welcher sich graphisch als eine aufsteigende und dann abfallende und nach längerem intervallären Stadium wieder aufsteigende Linie darstellt. Charakteristisch für diese Form ist das frühzeitige Abheilen der Otitis schon in der 1.—2. Woche, mit Zurückbleiben einer Hörstörung, geringfügiger Veränderungen am Trommelfell, manchmal mit leichter Druckempfindlichkeit an irgend einer Stelle des Warzenfortsatzes, bei sonst subjektivem vollständigen Wohlbefinden. In diesem Stadium bleibt die Krankheit, bis die in der Tiefe fortschreitende Zerstörung des Knochens sich auch nach außen manifestiert oder bis ein lebenswichtiges Gebilde erreicht wird. Dieser eigenartige Verlauf, der von den Autoren in Fällen

Digitized by Google
Original from UNIVERSITY OF CALIFORNIA
Generated on 2019-10-24 12:07 GMT / http://hdl.handle.net/2027/uc1.b3252758
Public Domain in the United States, Google-digitized / http://www.hathitrust.org/access_use#pd-us-google

von durch Streptococcus mucosus verursachter Otitis beobachtet wurde, bietet eine gewisse Ähnlichkeit mit dem als Scheinheilung bezeichneten, bei der Stauungsbehandlung beobachteten Verlauf.

Solche und ähnliche Beobachtungen weisen allerdings darauf hin, daß die Stauungshyperämie nicht in allen Fällen vor dem Fortschreiten des Prozesses in die Tiefe und vor Komplikationen zu bewahren vermag, was übrigens, wie ich glaube, von niemand behauptet wird, können aber nicht als Beweis für die absolute Schädlichkeit des Verfahrens hingestellt werden und sind nicht imstande, sichergestellte Beobachtungen unleugbarer günstiger Wirkungen desselben zu desavouieren.

Um sich gegen solche Enttäuschungen nach Möglichkeit zu schützen, darf man sich nicht von einer scheinbaren Heilung irreführen lassen, und es ist wichtig, den Kranken nicht früher als geheilt zu betrachten, bis nicht bloß sämtliche subjektiven und objektiven Krankheitserscheinungen verschwunden sind, sondern auch das Gehör sich entsprechend gebessert und das Trommelfell seine normale Konfiguration wieder angenommen hat. Zeitweise hypernormale Temperaturschwankungen, andauernde oder rezidivierende Druckempfindlichkeit am Warzenfortsatz, Verzögerung in der Rückkehr der normalen Gestalt des Trommelfelles, Ausbleiben einer ausgiebigen Gehörsverbesserung mahnen, trotz Versiegen der Ohreiterung, trotz vollständigem subjektiven Wohlbefinden und scheinbar vollständiger Heilung zur Vorsicht, erwecken den Verdacht eines Herdes in der Tiefe des Schläfenbeines und lassen einen operativen Eingriff indiziert erscheinen, wie dies auch schon Eschweiler betont hat.

Kontraindiziert ist diese Behandlung in akuten Fällen bei Verdacht auf eine intrakranielle Komplikation, auf eine Labyrinthaffektion, bei Cholesteatom, bei schwerem allgemeinen, resp. Infektionszustand.

In chronischen Fällen kann sich diese Methode bei Fehlen von Caries und Cholesteatom unter Umständen nützlich erweisen, doch ist dabei im allgemeinen wenig davon zu erwarten.

Vereinsberichte.

Österreichische otologische Gesellschaft.

Sitzung vom 28. Februar 1910.

Vorsitzender: Hofrat Politzer.
Schriftführer: Dr. Bondy.

A. Administrative Sitzung.

Vorsitzender Hofrat Prof. Politzer eröffnet die Sitzung mit folgendem Nachruf an Prof. Zaufal:

Digitized by Google
Original from UNIVERSITY OF CALIFORNIA
Generated on 2019-10-24 12:07 GMT / http://hdl.handle.net/2027/uc1.b3252758
Public Domain in the United States, Google-digitized / http://www.hathitrust.org/access_use#pd-us-google

Meine Herren! Noch stehen wir unter dem Eindrucke des schweren Verlustes, den unsere Wissenschaft durch das Hinscheiden unseres Ehrenmitgliedes Prof. Emanuel Zaufal erlitten, der am 8. d. M. nach langem, schwerem Leiden aus dem Leben schied.

Mit Zaufal schwindet eine markante und hochverdiente Persönlichkeit aus der Reihe der älteren Zeitgenossen.

Er gehörte jenem Forscherkreise an, der sich in den sechziger Jahren des vorigen Jahrhunderts mit Begeisterung der Bearbeitung der aufstrebenden Spezialwissenschaft zuwendete und wesentlichen Anteil an dem Aufbau der modernen Otiatrie genommen hat.

Über seinen äußeren Lebenslauf, der sich in nicht stark bewegten Linien abwickelt, ist nur wenig zu berichten. Als junger Militärarzt der Josefsakademie widmet er sich um die Mitte der sechziger Jahre in den von mir geleiteten Kursen dem Studium der Ohrenheilkunde. Ich konnte schon damals dem eifrigen, mit scharfem kritischen Urteil begabten jungen Arzt eine günstige wissenschaftliche Laufbahn vorhersagen.

Nach Prag übersiedelt, habilitiert er sich 1869 daselbst als Dozent für Otiatrie und wird 1873 als Extraordinarius zum Leiter der neuerrichteten otiatrischen Klinik ernannt.

Die wissenschaftliche Tätigkeit Zaufals umfaßt einen Zeitraum von nahezu vier Dezennien. Sie erstreckt sich auf fast alle Zweige unseres Wissensgebietes. Anatomisch vorgebildet, wendet er sich zunächst pathologisch-anatomischen Studien zu, die er am Krankenbette fruchtbringend verwertet.

Wir müssen darauf verzichten, auf die zahlreichen in den Zeitschriften zerstreuten wissenschaftlichen Arbeiten Zaufals hier näher einzugehen. Den Fachzeitschriften bleibt es vorbehalten, die Summe der Lebensarbeit dieses Mannes in einer seiner Bedeutung würdigen Weise zur Darstellung zu bringen.

Ich kann mir es aber nicht versagen, hier drei seiner Leistungen hervorzuheben, die in ihrer klinischen Bedeutung den wertvollsten Errungenschaften der modernen Otiatrie angereiht werden können.

Zaufal war der erste, der gleichzeitig mit Netter und unabhängig von diesem auf klinischer und experimenteller Basis die bakterielle Grundlage der Otitis media acuta erkannte, eine Entdeckung, durch welche nicht nur die Therapie der eitrigen Mittelohrentzündungen im günstigen Sinne beeinflußt wurde, sondern auch den Anstoß zu den zahlreichen bakteriologischen Untersuchungen gab, welche unsere Kenntnisse über Verlauf, Prognose und die Art des Zustandekommens intrakranieller Komplikationen wesentlich erweiterten.

Zaufal war ferner einer der ersten, welcher der von Küster angeregten Freilegung der Mittelohrräume bei chronischen Mittelohreiterungen der Technik der Radikaloperation jene Richtung gab, welche trotz der vielfachen Modifikationen und Verbesserungen dieser Operation noch gegenwärtig Geltung hat.

Als die wichtigste, für die Otochirurgie bahnbrechende Leistung Zaufals ist die von ihm inaugurierte, mit Unterbindung der Vena jugularis kombinierte Eröffnung und Ausräumung des thrombosierten Sinus transversus bei otitischen Sinusaffektionen zu bezeichnen, ein operativer Eingriff, der auch auf die Behandlung analoger Prozesse in anderen Organen, zum Beispiel der phlebitischen Erkrankungen der weiblichen Sexualorgane, befruchtend gewirkt hat. Für die eminent praktische Bedeutung dieses Operationsverfahrens spricht die Tatsache, daß das prozentuelle Verhältnis der Todesfälle bei dieser schweren

Digitized by Google
Original from UNIVERSITY OF CALIFORNIA
Generated on 2019-10-24 12:07 GMT / http://hdl.handle.net/2027/uc1.b3252758
Public Domain in the United States, Google-digitized / http://www.hathitrust.org/access_use#pd-us-google

otitischen Komplikation bedeutend herabgedrückt wurde. Zaufal war seiner individuellen Veranlagung nach im strengsten Sinne ein moderner Forscher, der, abseits von jeder spekulativen Denkungsweise, nur auf dem realen Boden anatomischer Forschung die für die praktische Otiatrie so wichtigen Leistungen geschaffen hat. Stets finden wir in seinen Arbeiten das Bestreben, die wissenschaftlichen Ergebnisse seiner Forschung für die Praxis nutzbar zu machen.

Die Schriften Zaufals zeichnen sich, entsprechend seiner nüchternen Naturbeobachtung, durch weise Fassung und Klarheit der Darstellung aus. Nur selten wird er bei Meinungsverschiedenheiten zu einer zuweilen scharfen Polemik veranlaßt.

Zaufals Wirken auf unserem Wissensgebiete ist unvergänglich. Denn das, was er geschaffen, wird für alle Zeiten den Nachkommen als wertvolles Erbe bewahrt werden. Die Geschichte der Ohrenheilkunde wird ihn unter den Besten unseres Faches nennen. Die Österreichische otologische Gesellschaft wird ihm stets ein treues und dauerndes Andenken bewahren. Als österreichischen Forscher können wir ihn mit Stolz den unseren nennen.

Die Mitglieder erheben sich zum Zeichen der Trauer von den Sitzen.

Vorsitzender macht weiters die Mitteilung, daß er telegraphisch den Herrn Prof. Piffl ersucht hat, am Grabe Zaufals im Namen der Österreichischen otologischen Gesellschaft einen Kranz niederzulegen und daß er der Familie Zaufal kondoliert habe. Von Prof. Piffl und der Familie Zaufal sind Dankschreiben hierfür an Hofrat Politzer eingelangt.

Vorsitzender verliest ferner die Zuschrift eines Komitees in Paris, das sich behufs einer Ehrung von Gellé Père gebildet hat, in welcher Zuschrift zur Subskription auf eine Plaquette Gellés eingeladen wird. Der Subskriptionspreis (25 Francs) ist an M. P. Masson, Éditeur, Paris, zu senden. Dem Komitee gehören Bouchard, Bourgeois, Castex, Escat, Laveran, Lermoyez, Luc, Mahn, Meure und andere hervorragende Ärzte an.

B. Wissenschaftliche Sitzung.

Ernst Urbantschitsch demonstriert:

I. Horizontal gestelltes membranöses **Nasendiaphragma** in der hinteren Nasenhälfte bei einer 50jährigen Frau. Von der rückwärtigen Hälfte der rechten wie der linken unteren Nasenmuschel spannt sich eine von Schleimhaut überkleidete Membran zum Nasenseptum. Selbe beginnt beiderseits 4 *cm* von der Spina anterior und reicht bis nahe an die Choanen; die Kanten sind nach vorn wie nach hinten schwach konkav gekrümmt. Die Membran bietet Ähnlichkeit mit einer Synechie, unterscheidet sich aber von einer solchen durch den Schleimhautüberzug, durch die vollkommen symmetrische Anlage beiderseits und außerdem ist Pat. niemals in der Nase behandelt, geschweige operiert worden. Es dürfte sich nach dem Erwähnten um eine kongenitale Anlage handeln. Einen genaueren Aufschluß dürfte die mikroskopische Untersuchung nach der Excision bieten.

II. **Otitis media acuta bullosa** (non purulenta) nach bilateraler, ausgeheilter Radikaloperation bei einer 30jährigen Frau. Bei Pat. wurde vom Vortragenden rechterseits vor 5 Jahren, linkerseits vor einem Jahre die Totalaufmeißelung der Mittelohrräume vorgenommen; beiderseits war tadellose Wundheilung eingetreten. Vor etwa 14 Tagen verspürte Pat. etwas Schmerzen im rechten Ohr, die sich in den letzten Tagen bedeutend steigerten, so daß sie nunmehr Hilfe suchte. Im rechten Ohr sieht man nahe dem Ostium tym-

Digitized by Google
Original from UNIVERSITY OF CALIFORNIA
Generated on 2019-10-24 12:07 GMT / http://hdl.handle.net/2027/uc1.b3252758
Public Domain in the United States, Google-digitized / http://www.hathitrust.org/access_use#pd-us-google

panicum tubae eine etwa bohnengroße Blase, darüber eine kleinere, die mit der Sonde leicht eindrückbar und bei Berührung nicht schmerzhaft ist; die ganze Labyrinthwand der Paukenhöhle ist dunkelrot. Es findet sich kein Tropfen Sekret. Das ganze Bild erscheint ähnlich wie eine Myringitis bullosa, nur spielt sich der Entzündungsprozeß statt am Trommelfell, das in diesem Falle natürlich fehlt, an der inneren Wand der Paukenhöhle ab; die Blasen dürften im vorliegenden Falle wie bei der Myringitis bullosa durch eine seröse Exsudation unter dem Epithel hervorgerufen sein.[1]) Pat. klagt über Kopfschmerzen, Übelkeiten und Schwindel, doch läßt sich ein labyrinthogener Ursprung dieser Erscheinungen nicht mit Sicherheit nachweisen. Pat. leidet auch an Lungentuberkulose und Anteversio-flexio uteri.

III. **Sinusthrombose mit bemerkenswertem bakteriologischen Befund.** Bei dem 9jährigen K. F. wurde von E. Urbantschitsch wegen einer Sinusthrombose die Sinusoperation vorgenommen. Es fand sich hierbei ein ausgedehnter perisinuöser Abscess. Die bakteriologische Untersuchung dieses Eiters (Prof. Ghon) ergab nur gramnegative Stäbchen vom Typus der Proteusgruppe. Im Thrombus, der dem Sinus entnommen wurde, fand sich nur ein grampositiver Coccus, der folgende Eigenschaften zeigte: 1. Milch koaguliert nach fünf Tagen; 2. Drigalsky negativ; 3. Hämolyse negativ; 4. Agarplattenkulturen: Kolonien weißlich, leicht schimmernd, glattrandig; 5. Bouillon: zart; 6. Gelatine: trichterförmig verflacht; 7. Grampositiv. Dieser Coccus ist also mit dem Staphylococcus pyogenes nicht identisch. Die genaue Feststellung ist noch nicht abgeschlossen.

Auffallend in diesem Fall ist die Incongruenz des bakteriologischen Befundes von perisinuösem Eiter und Sinusthrombus.

Erwähnt sei auch zur Illustrierung der Bedeutung der Jugularisunterbindung, daß nach der Sinusoperation in Anbetracht schlechter Narkose die Unterbindung der Jugularis nicht vorgenommen werden konnte. Es trat am Abend danach wieder ein Schüttelfrost und Temperaturanstieg bis 39·5° auf. Die nunmehr vorgenommene Jugularisunterbindung brachte den Temperaturabfall und normale Heilung.

IV. **Zweifache traumatische Trommelfellruptur.** Der 35jährige W. M. erhielt gelegentlich eines erregten Streites mehrere heftige Schläge aufs linke Ohr. Bei der Untersuchung des Trommelfells fanden sich zwei Rupturen: eine große, lappenförmige mit suffundierten Rändern im hinteren unteren Quadranten und eine zirka 3 *mm* lange, schlitzförmige, mit einer kleinen Ecchymose (im unteren Wundwinkel) im vorderen oberen Quadranten, von der Nähe des Hammergriffes gegen den Annulus ziehend, genau in der Richtung der Radiärfasern.

Nach der Ansicht von E. Urbantschitsch dürften die beiden Perforationen gleichzeitig beim ersten Schlag, allerdings auf verschiedene Weise, entstanden sein. Die lappenförmige im hinteren unteren Quadranten ist wahrscheinlich durch Luftdruck, die spaltförmige im vorderen oberen Quadranten durch die Knochenerschütterung verursacht worden.

Pat. zeigt außerdem die merkwürdige Erscheinung, daß er Stimmgabeltöne, die dem Schädelknochen zugeführt werden, nicht in den Schädel, sondern

---

[1]) Anmerkung bei der Korrektur. Nach Spaltung der Blasen traten einige Tropfen einer gelblichen, serösen Flüssigkeit aus. Die ganze Entzündung war nach 2 Tagen abgelaufen (bei trockener Behandlung).

Digitized by Google
Original from UNIVERSITY OF CALIFORNIA
Generated on 2019-10-24 12:07 GMT / http://hdl.handle.net/2027/uc1.b3252758
Public Domain in the United States, Google-digitized / http://www.hathitrust.org/access_use#pd-us-google

nach außen von diesem (und zwar über diesen) verlegt. Diese Erscheinung, die gleich nach dem Trauma fast an allen Stellen des Kopfes gleich war, ist nunmehr in Abnahme begriffen, indem diese nur mehr von bestimmten Punkten des Kopfes zu beobachten ist (teilweise auch gekreuzt).

V. **Traumatische Ruptur des Trommelfells durch Contre-coup.** Der 20jährige Pat. J. K. wurde überfallen und erhielt einen heftigen Schlag auf das linke Ohr. Bei der Untersuchung zeigte sich das linke Trommelfell normal, das rechte hingegen wies eine größere, viereckige Perforation im hinteren unteren Quadranten auf. Daß die Ruptur nicht an dem vom Trauma getroffenen, sondern am entgegengesetzten Ohr auftrat, dürfte seine Erklärung darin finden, daß ersteres Trommelfell normal ist, letzteres hingegen pathologische Veränderungen seiner Struktur (Verkalkungen etc.) aufweist.

Von Interesse ist ferner der funktionelle Befund: Pat. zeigte nach der Verletzung rechts negativen, links positiven Rinne (für c^1); der Weber wurde nach rechts lateralisiert; dabei findet sich bil. normales Gehör (mit Lärmapparat 14 *m* Fl.-Spr.). Wieder ein Beweis, daß aus dem Ausfall des Rinneschen und Weberschen Versuches keine bindende Annahme für das Sprachverständnis gebildet werden kann. Die Stimmgabelprüfung beginnt jetzt (nach 8 Tagen) normal zu werden.

VI. **Traumatische Ruptur des Trommelfells unter Wasser;** akute eitrige Mittelohrentzündung mit Bildung einer **Labyrinthfistel** nach 38 Tagen. Kontralaterales Fistelsymptom. Operation. Heilung.

Der 24jährige Pat. L. H. erhielt am 31. XII. 1909 im Bade unter Wasser einen Stoß auf sein linkes Ohr. Schon nach wenigen Stunden begann die Otorrhöe, die seither anhielt; am 39. Tage traten plötzlich stürmische Labyrinthsymptome auf, weshalb der Pat. auf die Ohrenklinik kam. Bei der Untersuchung fand E. Urbantschitsch ein außerordentlich lebhaftes Fistelsymptom, das aber kontralateral gerichtet war, bei Kompression ging die schnelle Komponente des Nystagmus gegen das gesunde, bei Aspiration gegen das kranke Ohr. Bei der Radikaloperation fand sich eine breite Labyrinthfistel im horizontalen Bogengang. Normale Wundheilung. (Der Fall wird ausführlicher publiziert.)

VII. Dr. Bárány demonstriert: 1. einen in der letzten Sitzung vorgestellten Pat., bei welchem er wegen **tuberkulöser Mittelohr- und Labyrintheiterung** die Radikal- und Labyrinthoperation ausgeführt hat. Pat. verläßt vollständig geheilt, das heißt mit vollständig epidermisierter Wunde, die Klinik.

VIII. 2. Demonstriert einen vor 3 Monaten vorgestellten Pat., bei welchem er einen **retropharyngealen Abscess** vom Ohr aus eröffnet hatte und bei dem er wegen Blutung aus einem Aste der Maxillaris interna die **Carotis communis zu unterbinden** gezwungen war. Pat. hat noch ein Erysipel durchgemacht. Die Wunde schloß sich allmählich. Jetzt ist der Aspekt nicht anders wie bei einer gewöhnlichen Radikaloperation. Die Wundhöhle ist vollständig epidermisiert.

IX. 3. Demonstriert einen radikal operierten, geheilten Pat., bei welchem er nach dem Vorschlage Siebenmanns die **Cholesteatommatrix** im Attik und Antrum stehen gelassen sowie die Trommelhöhle nicht ausgekratzt hatte, da sie epidermisiert war. Es wurde nur der Attik in eine vollkommen glatte Höhle verwandelt. Die Wundheilung beim Pat., der einen außerordentlich großen perisinuösen Abscess gehabt hatte, ging sehr rasch von statten, so daß sie nach 5 Wochen nahezu vollendet war. Heute ist die ganze Höhle von einer glatten Epidermis ausgekleidet. Bárány ist der Ansicht, daß man

Digitized by Google
Original from UNIVERSITY OF CALIFORNIA
Generated on 2019-10-24 12:07 GMT / http://hdl.handle.net/2027/uc1.b3252758
Public Domain in the United States, Google-digitized / http://www.hathitrust.org/access_use#pd-us-google

in jedem Falle von Cholesteatom, wenn die Höhle genügend glatt ist, die Matrix stehen lassen könne. Leider aber dringt in den meisten Fällen das Cholesteatom an einzelnen Stellen in die Tiefe und, um diese Nischen gründlich zu glätten, muß man die Matrix entfernen. Prinzipiell besteht nach Báránys Meinung kein Unterschied zwischen einer Cholesteatommatrix und einer entzündeten Epidermis, und ebenso wie diese zur Norm zurückkehren kann, so kann auch die Cholesteatommatrix vollständig normal werden, wenn die Eiterung beseitigt wird. Bárány entfernt prinzipiell nicht die Epidermis im Mittelohr, wenn das Promontorium epidermisiert ist, insbesondere hütet er sich auch, einen bereits vor der Operation bestehenden Tubenabschluß durch Radikaloperation zu zerstören.

Diskussion.

Hofrat Politzer: Ich bin nicht der Ansicht, daß man die Matrix stehen lassen soll, denn sie ist ja diejenige Membran, von der die schichtweise Bildung der Epidermisplatten ausgeht. An meiner Klinik habe ich in solchen Fällen die Matrix prinzipiell abgetragen, weil wir gefunden haben, daß nach Bildung einer epidermisierten Narbe die Bildung von Cholesteatom ungleich seltener vorkommt.

Hugo Frey: Ich glaube, daß diese Frage erst zu entscheiden sein wird, wenn man histologische Präparate über derartige ausgeheilte Fälle sehen wird. Wenn man sieht, was für eine dünne Bindegewebsschichte die Cholesteatommatrix an den Knochen haftet und wie verschieden davon die epidermisierten Narben bei ausgeheilten Radikaloperationen sind, so zweifelt man, ob die Cholesteatommatrix jemals normal epidermisierte Narben wird ersetzen können.

Bárány: Wenn wir einen radikal operierten Fall beobachten und der Pat. das Ohr gar nicht reinigt, dann tritt wieder eine Epidermisabschuppung auf, und wenn eine Eiterung dazukommt, ist das Cholesteatom fertig. Wenn wir nun einen solchen Fall gründlich reinigen, die angehäuften Cholesteatom- respektive Epidermismassen entfernen, die Eiterung beseitigen, so verwandelt sich die bis dahin entzündete Epidermis, das ist die Cholesteatommatrix, in eine normale Epidermis. Bei dem vorgestellten Falle hat sich die Cholesteatommatrix bereits in eine normal aussehende Epidermis verwandelt.

X. 4. Bárány demonstriert eine neue **Gehörprüfungsmethode,** die er seit mehreren Wochen anwendet. Bereits Urbantschitsch hat bei seinen Hörübungen angegeben, daß man, um das Gehör für einzelne Laute zu üben, Worte anwenden möge, die sich nur durch den zu übenden Laut unterscheiden. Zum Beispiel: Wasse, Waffe. Bárány benutzt nun zur Feststellung der Distanz für die einzelnen Sprachlaute folgende Methode: Er prüft nur mit Worten, welche sich durch einen einzigen Konsonanten oder Vokal voneinander unterscheiden, zum Beispiel: Wabe, Wade, Waffe, Wage, Walle, Wamme, Wanne, Wappen, Wachsen, Ware, Vase, Wasche, Watte oder Sahne, Sehne, Sinne, Sonne, Söhne, Sühne etc. Dabei wird erstens die Distanz bestimmt, in welcher der Pat. überhaupt hört, was gesprochen wird, und zweitens die Distanz bestimmt, in welcher der Pat. jedesmal bei noch so oftmaliger Prüfung den betreffenden Konsonanten oder Vokal richtig nachsagt. Es ist auf diese Weise möglich, in wissenschaftlich einwandfreier Weise die Hörweite für die einzelnen Sprachlaute festzustellen. Gegenüber der Prüfung mit einzelnen Vokalen oder Konsonanten und mit sinnlosen Silben hat diese Methode den Vorteil, daß hier die betreffenden Sprachlaute in einem sinnvollen Worte vorkommen, was sehr

Digitized by Google
Original from UNIVERSITY OF CALIFORNIA
Generated on 2019-10-24 12:07 GMT / http://hdl.handle.net/2027/uc1.b3252758
Public Domain in the United States, Google-digitized / http://www.hathitrust.org/access_use#pd-us-google

wesentlich ist. Während bei der bisher üblichen Methode dem Erraten ein zu großer Spielraum eingeräumt war, ist bei Prüfung mit sinnlosen Silben gerade das Gegenteil zu befürchten. Der Pat. glaubt, er kann nicht richtig gehört haben. Bei Báránys Methode wird aber Erraten und Unsicherheit des Pat. in gleicher Weise ausgeschaltet. Bárány demonstriert einen Pat., bei welchem stets f mit s bis auf 20 *cm* vom Ohr verwechselt wird. Statt pp wird mp, statt tt wird nt gehört. Pat. leidet an einer Erkrankung des inneren Ohres mit Herabsetzung des Gehörs, insbesondere für g_4, c_4 und g_3. Bárány konnte dieselbe Störung experimentell an Gesunden durch Einträufelung von Vaselin respektive Quecksilber hervorrufen. Über diese noch nicht abgeschlossenen Versuche wird Bárány demnächst berichten. Die Methode ist geeignet, bei der bisher ganz vernachlässigten Sprachprüfung weitere diagnostische Fortschritte zu machen.

Diskussion.

Hugo Frey: Bárány prüft bei dieser Versuchsanordnung eigentlich nur einzelne Laute, und diese einzelnen Laute, insbesondere die Vokale, kann man natürlich auch ohne Worte prüfen. Das ist aber etwas anderes, als wir bei unserer gewöhnlichen Hörprüfung mit Konversationssprache wollen. Diese ist freilich wegen der verschiedenen akustischen Wertigkeit der Elemente, aus denen die Worte bestehen, sehr roh. Ich glaube, daß Kollege Bárány bei häufigen Prüfungen und Untersuchungen gefunden haben dürfte, daß er auch bei seiner Methode keine konstanten Distanzen bekommt, vermutlich wird die Grenze, wo f und s unterschieden werden, eine andere sein als die, bei der m und p unterschieden werden. Außerdem ist auch hier die Möglichkeit vorhanden, daß der Pat. ihm geläufigere Worte eher nachspricht als solche, die durch Einfügen eines anderen Konsonanten fremdartiger geworden sind, so daß auch hier das psychologische Moment nicht ganz ausgeschaltet ist. Diese vollständig auszuschalten, ist aber schon deshalb nicht eigentlich notwendig, weil es ja immer individuell gleich groß sein dürfte.

Hugo Stern: Gutzmann hat schon vor Jahren darauf hingewiesen, daß man auch im allgemeinen, wenn man die Grenzen der sprachlichen Perzeption prüfen will, sinnlose Silben und nicht Worte verwenden soll. Ich selbst verwende seit Jahren diese Methode und es zeigen sich ganz besondere Unterschiede, ob man sinnlose Silben oder Worte mit Sinn verwendet, da ja die Kombination eine große Rolle spielt. Wenn man den Pat. weniger geläufige Worte sagt, setzen sie immer etwas hinein, was ihnen dem Sinne nach näher steht. Auch kommt es auf die Verfassung an, in der sich der Pat. momentan befindet. Daß sich oft ein Laut durch einen anderen ersetzt, ist bekannt und würde dies bei einer größeren Untersuchungsreihe vielleicht zu gewissen Schlüssen führen können.

Viktor Urbantschitsch: Was Herr Dr. Stern gesagt hat, wende ich selbst seit zirka anderthalb Jahrzehnten an. Ich glaube nicht, daß Gutzmann die Versuche schon früher gemacht hat.

Stern (zur tatsächlichen Berichtigung): Die diesbezügliche Arbeit des Herrn Prof. Urbantschitsch ist mir natürlich bekannt und habe ich leider vergessen, das zu erwähnen. Ich selbst bezog mich auf eine Arbeit von Gutzmann, die vor 6 Jahren erschienen ist. Was die sinnlosen Silben anlangt, so war Oskar Wolf derjenige, der darauf hingewiesen hat, daß er da einen ge-

Generated on 2019-10-24 12:07 GMT / http://hdl.handle.net/2027/uc1.b3252758
Public Domain in the United States, Google-digitized / http://www.hathitrust.org/access_use#pd-us-google
Digitized by Google
Original from UNIVERSITY OF CALIFORNIA

wissen Defekt bemerkt hat, und angeregt hat, mit sinnlosen Silben auch bei Schwerhörigen zu prüfen.

Frey: Bezüglich des Vorschlages der sinnlosen Silben möchte ich bemerken, daß diese Prüfung für unsere Zwecke sich nicht eignet, weil sich dabei sofort herausstellen würde, daß jeder Mensch für fremde oder sinnlose Sprache schwerhörig ist. Sicher wird jeder von uns eine größere Hörweite haben als die, die er für eine fremde Sprache zeigt, selbst wenn er diese versteht. Der Erratungskoeffizient kann nicht vollständig ausgeschaltet werden, weil wir in unserem alltäglichen Gehör nicht gewohnt sind. die einzelnen Elemente isoliert zu hören, sondern man bekommt ein kombiniertes Schallbild. Jeder von uns kann bei einer Theatervorstellung in fremder Sprache die Beobachtung machen, daß er innerhalb seiner Hördistanz bereits nicht mehr versteht, nicht etwa so, daß ihm unbekannte Wörter hörbar würden, sondern er ist überhaupt nicht imstande, die Schalleindrücke in Wortkomplexe zu sammeln. Ich selbst verwende zur Kontrolle des Pat. nicht sinnlose Worte, sondern sinnlose oder widersinnige Sätze, wie etwa „der Vogel lacht" oder 2mal 9 sind 20. Wenn der Pat. diese Sätze fehlerlos nachspricht, hat er sicher noch deutlich gehört.

Emil Fröschel: Vom Standpunkte des Otologen und des Spracharztes ist es nicht dasselbe, ob die einzelnen Laute im Worte oder einzelne Laute gesprochen werden. Ganz anders ist die Leistung, ob man a allein oder in Lampe sagt. Gewiß wird der Vokal zwischen den Konsonanten gedrückt. Bei Prüfung des Gehörs für isolierte Laute bekomme ich daher ein Resultat, das mit dem brauchbaren Gehör des Pat. nicht identisch ist. Von diesem Gesichtspunkte aus ist also die Methode Báránys wertvoller, da sie das Gehör für die einzelnen Laute in der brauchbaren Form feststellt.

Bárány: Was die Verwendung meiner Methode für rein praktische Zwecke anlangt, so ist sie leicht in der Weise durchzuführen, daß man nur Worte nimmt, die Konsonanten und Vokale von einer annähernd gleichen Tragweite besitzen und die schwer zu verstehenden nicht in die Prüfung einbezieht.

XI. G. Bondy: **Kompressionsthrombose des Sinus sigmoideus.** Bei dem 12jährigen Knaben bestand seit 2 Jahren eine chronische Ohreiterung, die infolge einer Kalkeingießung entstanden war. Seit 6 Wochen Zunahme der Eiterung und Schmerzen. Am Tage vor der Aufnahme Schüttelfrost, am nächsten Tage ein zweiter mit 40·4 Temperatur. Die Untersuchung ergab: starke Schwellung und Druckempfindlichkeit der Regio mastoidea, Trommelfell infolge Senkung der hinteren oberen Gehörgangswand nicht sichtbar, fötider Eiter in der Tiefe. Bei der sofort vorgenommenen Operation fand sich Antrum und Paukenhöhle mit stinkenden Cholesteatommassen erfüllt, die Dura der mittleren Schädelgrube in über Linsengröße freiliegend, mit Auflagerungen bedeckt. Bei der Freilegung der hinteren Schädelgrube entleert sich etwa ein Kaffeelöffel voll dünnen, mißfarbigen, unter Druck stehenden Eiters aus der Sinusgegend. Der freigelegte Sinus weithin verfärbt, mit dicken Auflagerungen bedeckt. Nach Unterbindung der Jugularis weitere Freilegung des Sinus und der Kleinhirndura. Bloß gegen den Bulbus zu kann gesunde Dura nicht erreicht werden. Incision des Sinus unterhalb des oberen Knies. Der Sinus an dieser Stelle vollständig leer, seine Wände aneinander liegend, die Innenseite makroskopisch nicht verändert. Mit dem Löffel gelingt es, einen etwa 3 *cm* langen, schwärzlichen Thrombus aus dem oberen Ende zu entfernen, worauf

Digitized by Google
Original from UNIVERSITY OF CALIFORNIA
Generated on 2019-10-24 12:07 GMT / http://hdl.handle.net/2027/uc1.b3252758
Public Domain in the United States, Google-digitized / http://www.hathitrust.org/access_use#pd-us-google

volle Blutung eintritt. Entfernung eines etwa halb so langen Thrombus aus dem unteren Abschnitt, darauf schwache Blutung. Das Fieber sank nach dem Eingriff auf 38·1, vom 6. Tage an unter 38·0, vollständige Entfieberung erst nach 12 Tagen. Interessant ist, daß bei der bakteriologischen Untersuchung des Thrombus und des Eiters aus dem Extraduralabsceß weder im Deckglaspräparate noch auf der Agarplatte Bakterien nachweisbar waren.

Es handelt sich hier wieder um einen typischen Fall von Kompressionsthrombose durch einen Extraduralabsceß, wie solche auch in der letzten Sitzung von Ruttin vorgestellt wurden. Konform der von Passow gegebenen Erklärung muß es hier zunächst zur Kompression des Sinus und dann erst zur Entstehung des Thrombus zentral und peripher von der komprimierten Stelle gekommen sein. Daß trotz der pyämischen Erscheinungen der Thrombus steril befunden wurde, ist vielleicht dadurch zu erklären, daß der zentralste Anteil des Thrombus nicht mitentfernt wurde, gerade an dieser Stelle konnte ja auch keine normale Sinuswand erreicht werden. Damit wäre auch der langsame Abfall der Temperatur erklärt.

XII. Erich Ruttin: **Seröse Labyrinthitis.** Der 46jährige Pat. B., den ich Ihnen hier vorstelle, ist seit 20 Jahren auf dem linken Ohr leidend. Vor 8 Tagen wurden ihm angeblich Polypen entfernt. Da der Ohrenfluß nicht nachließ, suchte er die Klinik auf.

Status praes.: Keine Beschwerden. Funktionsprüfung: Cv. in $2^1/_2$ *m*, Fl. in 10 *cm*. Weber im Kopf, Rinne negativ bei etwas verkürzter Knochenleitung. $C = 0$, c_4 positiv. Spontaner Nystagmus nach beiden Seiten. Fistelsymptom nicht auslösbar. Kalorische Reaktion typisch.

Bei der Totalaufmeißelung wird ein großes Cholesteatom im Antrum und eine Fistel im horizontalen Bogengang aufgedeckt. Am 5. Tage post op. Schwindel, großer, spontaner Nystagmus bald nach rechts, bald nach links.

Am 6. Tage vollendeter Nystagmus nur nach rechts, dabei Schwindel und Erbrechen. Verbandwechsel. Pat. hört, mit Lärmapparat (Bárány) geprüft, gut. Weber ins kranke Ohr. a_1-Stimmgabel vor dem Ohr kurze Zeit gehört. Kalorische Reaktion (mit heißer Kochsalzlösung geprüft) vorhanden.

Am 7. Tage Temp. 38·6. Nystagmus groß, rollend nach rechts. Schwindel geringer, beim Aufsetzen noch vorhanden. Verbandwechsel. Links totale Taubheit (mit Lärmapparat geprüft), aber die kalorische Reaktion noch vorhanden. Keine Kopfschmerzen.

Am 8. Tage post op. kein Fieber, kein Kopfschmerz; spontaner Nystagmus nach rechts, aber geringer, kalorische Reaktion fraglich, jedenfalls in Resten noch vorhanden. Vollkommene Taubheit links.

Am 9. Tage kalorische Reaktion wieder deutlicher, Taubheit links geblieben.

Derzeit ist Pat. links wohl noch taub, aber die kalorische Reaktion ist prompt geworden.

Es hat sich zweifellos um eine am 5. Tage post op. aufgetretene seröse Labyrinthitis gehandelt, die uns betreffs der Indikationsstellung einiges Interessante bietet. Am 8. Tage post op., als der Pat. taub und die kalorische Reaktion nur mehr in Spuren vorhanden war, hatte man an die Vornahme der Labyrinthoperation denken können, allein gerade dieser Fall zeigt deutlich, daß wir strikte an unserer Indikationsstellung festhalten sollen, erst dann zu operieren, wenn Hörvermögen und kalorische Reaktion gänzlich erloschen sind beziehungsweise auch ein vorher bestandenes Fistelsymptom nicht auslösbar ist.

Generated on 2019-10-24 12:07 GMT / http://hdl.handle.net/2027/uc1.b3252758
Public Domain in the United States, Google-digitized / http://www.hathitrust.org/access_use#pd-us-google
Digitized by Google
Original from UNIVERSITY OF CALIFORNIA

Diskussion.

Bárány: In dem von Ruttin vorgestellten Falle hat Bárány Symptome beobachtet, die er zum erstenmal in seiner 1906 erschienenen Arbeit über den Nystagmus besprach und seither nur noch ein einziges Mal gesehen hatte. Als erste Erscheinung der serösen Labyrinthitis traten nämlich hier an Stelle des sonst meist zu beobachtenden Nystagmus anfallsweise ganz kleine, langsame Augenbewegungen auf, die ununterbrochen abwechselnd nach rechts und links gerichtet waren. Die größere der beiden Bewegungen war immer die Bewegung nach der gesunden Seite (entsprach einem starken Nystagmus zur kranken Seite), die kleinere Bewegung zur kranken Seite (entsprach einem schwachen Nystagmus zur gesunden Seite). Diese Beobachtung ist von großem theoretischen Interesse. Sie beweist direkt die Auslösung der beiden Augenbewegungen von dem einen erkrankten Labyrinth und zeigt, daß die Bewegung zur Seite des gereizten Labyrinths stets die kleinere ist, etwa halb so groß wie die nach der Gegenseite gerichteten. In dem beobachteten Falle waren sämtliche Nervenzellen, der Bogengang und sämtliche Fasern gereizt und es traten dadurch langsame Augenbewegungen abwechselnd nach beiden Richtungen auf.

XIII. Ruttin: **Elephantiasis des Ohres.** (Mit Demonstration von Bildern und Präparaten.)

Dem 9jährigen Knaben A. B. wurde vor 2 Jahren von einem Knecht die Ohrmuschel „herausgedreht". Seither hängt die Ohrmuschel herab. Die Ohrmuschel und ihre Umgebung sind enorm verdickt, von einer merkwürdig teigigen Konsistenz. Der Gehörgang ist so verengt, daß seine Wände fast aneinander liegen, das nur mit Mühe zur Ansicht gebrachte Trommelfell ist normal. Hörweite bei kollabiertem Gehörgange Cv. 2 *m*. Funktionsprüfung typisch für Schalleitungshindernis.

Um dem Patienten ein besseres Hörvermögen auf diesem Ohr zu verschaffen, habe ich folgende Operation vorgenommen: Zuerst habe ich die von mir beschriebene Plastik zur Rücklagerung des herabhängenden Ohres ausgeführt und wollte dabei, um den Gehörgang zu erweitern, den knorpelig-membranösen Teil desselben nach Art der Panseschen Plastik belassen. Hierbei zeigte sich jedoch, daß überhaupt kein Gehörgangsknorpel vorhanden und daß das ganze Gewebe um den Gehörgang eigentümlich sulzig-ödematös war. Ich habe ein Stück dieses Gewebes excidiert und die histologische Untersuchung ergab ein fibröses Gewebe mit geschlängelten Nerven, das Herr Dr. Erdheim auf Grund eines von ihm untersuchten, von Herrn Dr. v. Frisch (Klinik v. Eiselsberg) publizierten Falles von Elephantiasis einer Extremität mit Sicherheit als elephantiastisch diagnostizierte.

Die Ursache dieser Elephantiasis ist mir klar. Wir wissen aus einer Arbeit von Most (Arch. f. Ohrenheilk.), daß die Lymphgefäße der Ohrmuschel und des Gehörganges sich zu Drüsen begeben, die um die Ohrmuschel vorn unten und rückwärts gelagert sind (präaurikuläre, infraaurikuläre, tiefe zervikale und retroaurikuläre Drüsen). Durch das Trauma wurden wohl alle diese Lymphbahnen gleichzeitig durchrissen und die Folge war die beschriebene traumatische Elephantiasis. In den Lehrbüchern von Hofrat Politzer und Prof. Urbantschitsch findet sich die Elephantiasis des Ohres nur erwähnt als elephantiastische Verdickung bei Erysipel, chronischem Ekzem etc. Ein ähnlicher Fall ist meines Wissens nirgends beschrieben.

Digitized by Google
Original from UNIVERSITY OF CALIFORNIA
Generated on 2019-10-24 12:07 GMT / http://hdl.handle.net/2027/uc1.b3252758
Public Domain in the United States, Google-digitized / http://www.hathitrust.org/access_use#pd-us-google

XIV. Ruttin: **Schläfelappenabsceß mit Infektion des rechten Unterhorns,** Pyocephalus, Meningitis, Exitus. (Demonstration des Präparates.)

L. M., 25jähriger Bäckergehilfe, litt seit 5—6 Jahren an Fluß aus dem rechten Ohr. Seit einigen Tagen Kopfschmerz, Schwindel und Brechreiz. Bei der Aufnahme fand sich chronische Mittelohreiterung. Hörweite 1 *m* für Konversationssprache. Stimmgabelbefund typisch für Schalleitungshindernis. Kein spontaner Nystagmus. Kein Fistelsymptom. Kalorische Erregbarkeit prompt.

Totalaufmeißelung am 10. I. Dura und Sinus nirgends freigelegt, da nach Ausräumung eines verjauchten Cholesteatoms des Antrum überall gesunder Knochen erreicht wird.

Wohlbefinden bis 18. I. Am 18. I. plötzlich Fieber bis 39·1, Puls 68. Kopfschmerz. V. W. Haut gerötet, Erysipelverdacht. Ebenso am 19. I. und 20. I. Fieber bis 39·3, sonst nichts nachweisbar.

21. I. Temp. 37·5. Wohlbefinden.

22. I. und 23. I. Temp. bis 38·8, Puls 54. Singultus, Gähnen, Erbrechen, leicht benommen, bei Untersuchung des Rhomberg Fallen nach links und links hinten. Keine Nackensteifigkeit. Kein Kernig. Auch sonst kein cerebrales oder spinales Symptom. Labyrinthprüfung nichts besonderes. Diagnose: Schläfenlappenabsceß? Verweigert die Einwilligung zu einem weiteren operativen Eingriff.

25. I. 37·2. Gähnen. Stirnkopfschmerz. Schlafsucht. Apathie, Erbrechen. Einwilligung zur Operation verweigert.

26. I. Gibt endlich nach langem Zureden die Einwilligung zur Operation. Operation (Ruttin): Freilegung der Dura der mittleren Schädelgrube durch Abtragung des makroskopisch normalen Tegmen antri und tympani.

Die Dura ist allenthalben, besonders im Bereiche der Pyramidenkante, mit Granulationen bedeckt. Freilegung des Sinus und der Dura der hinteren Schädelgrube. Beide normal. Incision der Dura der M. S. eröffnet einen großen Schläfenlappenabsceß, aus dem reichlich graugrüner, mit Gasblasen gemengter, sehr fötider Eiter hervorquillt. Lüftung des Abscesses mit der Kornzange. Austasten mit dem kleinen Finger, der bis zur Wurzel (gemessen 6 *cm* tief) eindringt. Nach innen und unten in der Gegend des Ventrikels keine Kapsel fühlbar; nach vorn und oben scheint der Absceß abgekapselt zu sein. Exitus am selben Tage.

Obduktionsbefund (Dr. Erdheim): Mandarinengroßer, rechtseitiger Schläfenlappenabsceß. Der Absceß reicht sehr nahe an das Ependym des rechten Unterhornes heran; von hier ausgehend Pyocephalus und rezente eitrige Meningitis basilaris, links auf die Konvexität sich erstreckend. Beträchtliches collaterales Ödem des rechten Schläfenlappens. Die Begrenzung gegen den Ventrikel hin fetzig. Die bakteriologische Untersuchung des meningitischen Eiters ergab gram + und -Bazillen.

Dieser Fall berührt mehrere interessante Fragen: Es hat sich hier wohl um einen durch einen geschlossenen Extraduralabsceß verursachten Schläfenlappenabsceß gehandelt. Makroskopisch war der die in großer Ausdehnung kranke Dura bedeckende Knochen absolut normal. Der Absceß war vorwiegend in der Richtung gegen das Unterhorn progredient, wie ich dies auch durch die Palpation feststellen konnte. Die vorsichtige Palpation schadet nicht, sie hat auch in diesem Falle, trotzdem die den Absceß vom Ventrikel trennende Wand nur wenige Millimeter betrug, die Wand absolut nicht geschädigt. Die Infek-

Generated on 2019-10-24 12:07 GMT / http://hdl.handle.net/2027/uc1.b3252758
Public Domain in the United States, Google-digitized / http://www.hathitrust.org/access_use#pd-us-google
Digitized by Google
Original from UNIVERSITY OF CALIFORNIA

tion des Unterhorns erfolgte schon tagelang vorher durch diese dünne Zwischenwand und führte zu Pyocephalus und Meningitis. (Einen ähnlichen Fall habe ich schon einmal hier vorgestellt.) Letztere aber merkwürdigerweise vorwiegend auf der anderen Seite. Ob das Fieber auf das Manifestwerden des Abscesses oder auf das Einsetzen der Meningitis zurückzuführen ist, läßt sich nicht entscheiden.

XV. Ruttin: **Chronische Mittelohreiterung.** Cholesteatom, perisinuöser und extraduraler Absceß, Sinuskompression neben Meningitis cerebrospinalis epidemica. Operation. Exitus.

F. S., 19 Jahre, war seit langem wegen chronischer Mittelohreiterung mit Polypen in ohrenärztlicher Behandlung.

Wurde am 3. II. 1910 nachts mit Rettungswagen in vollständig bewußtlosem Zustande und mit den ausgesprochensten Zeichen einer Meningitis an die Klinik gebracht.

Der Vater gibt an, daß sein Sohn seit 8 Tagen an heftigsten Kopfschmerzen leide, seit Abend des 2. II. bewußtlos und in dem gegenwärtigen Zustande sei.

Die Untersuchung ergab ein jauchiges Cholesteatom des rechten Ohres mit den ausgesprochenen Zeichen einer fortgeschrittenen Meningitis. Fieber 39·8.

Operation (Ruttin): Typische Totalaufmeißelung. Corticalis sehr hart. Im Warzenfortsatz verjauchtes Cholesteatom. Prüfung der kalorischen Reaktion in der Narkose: typische Augenbewegung im Sinne der langsamen Komponente. Aus der Sinusgegend Eiter. Freilegung des Sinus vom oberen Knie bis zum Bulbus, perisinuös Eiter zwischen Knochen und Sinus. Sinus selbst ganz flach, leer, verfärbt. Freilegung der Dura vor und hinter dem Sinus in großem Umfange, soweit sie gelbgrün verfärbt, mit Eiter und Granulationen bedeckt ist. Incision in den Sinus an zwei Stellen. Der Sinus ist vollständig leer, seine innere Wand glatt und glänzend (Kompression!). Incision in das Kleinhirn negativ. Von allen weiteren Eingriffen wird wegen der schlechten Narkose abgesehen. Lumbalpunktion ergibt eitrigen Liquor. Exitus nach vier Stunden.

Obduktionsbefund (Dr. Erdheim): Sinus frei von Thrombose. Blutung aus leptomeningealen Venen an der Incisionsstelle der rechten Kleinhirnhemisphäre mit Ansammlung eines größeren Blutkuchens, der die rechte hintere Schädelgrube auskleidet, geringfügige subarachnoideale Blutung, fleckweise über der rechten Kleinhirnhemisphäre ausgebreitet und ein 28/12 *mm* großes Hämatom der Kleinhirnsubstanz, welches von der Incisionsstelle ausgehend in seinem Bereiche sowohl das Rindengrau als auch die weiße Substanz unterwühlt. Diffuse eitrige Leptomeningitis und Pyocephalus. Frische Thrombose im großen Sichelblutleiter.

Im Lumbalpunktat fanden sich mikroskopisch nur Eiterzellen, keine Bakterien, doch wurden später kulturell spärlich Meningokokken nachgewiesen.

Die Diagnose der Cerebrospinalmeningitis lag fern, da die schwere Ohrerkrankung bei dem bewußtlosen meningitischen Pat. die Operation indizierte, die großen Veränderungen, die sich im Bereiche des Schläfenbeines an den Hirnhäuten fanden, aber eine otogene Meningitis selbstverständlich erscheinen ließen. Um so mehr mußte der Obduktionsbefund, das heißt der bakteriologische Befund, überraschen.

Allerdings läßt es sich nicht entscheiden, ob es sich um eine Koinzidenz einer chronischen Mittelohreiterung, die eben im Begriffe ist, eine otogene Me-

Digitized by Google
Original from UNIVERSITY OF CALIFORNIA
Generated on 2019-10-24 12:08 GMT / http://hdl.handle.net/2027/uc1.b3252758
Public Domain in the United States, Google-digitized / http://www.hathitrust.org/access_use#pd-us-google

ningitis hervorzurufen, mit einer epidemischen Meningitis handelt, oder ob das erkrankte Felsenbein mit seiner sekundären schweren Veränderung der Hirnhäute die Eingangspforte für den Meningococcus bildet. Jedenfalls wurde bei der Sektion, bei der man auch die Nebenhöhlen der Nase genau untersuchte, keine andere Eingangspforte gefunden. Um eine Labyrintheiterung kann es sich bei der prompten kalorischen Reaktion auch nicht gehandelt haben.

Im übrigen möchte ich bei diesem Falle noch darauf hinweisen, daß er außerdem den Beweis für das Bestehen der Kompressionsthrombose, auf die ich in voriger Sitzung aufmerksam machte und von der Sie auch heute wieder durch Bondy gehört haben, bietet. Hier habe ich bei der Operation den Sinus an zwei Stellen inzidiert und in der Strecke zwischen oberem und unterem Knie vollständig leer gefunden. Die Obduktion konnte keinen Thrombus nachweisen. Nur im Sichelblutleiter, also ganz entfernt, war eine kleine randständige frische Thrombose, die der Obduzent als wahrscheinlich aus infolge der Meningitis thrombosierten Pialvenen fortgeleitet erklärte.

XVI. Ruttin: **Gliom der linken Ponshälfte mit grauer Degeneration des Nervus VIII.** (Demonstration des Schläfenbeines.)

J. K. leidet angeblich seit längerer Zeit infolge Nasenrachenkatarrhs zeitweilig an Schwerhörigkeit rechts, die bald besser, bald schlechter wurde. Seit 8 Wochen ist er auf dem linken Ohr taub, während er bis dahin auf dem linken Ohr stets gut gehört habe. Niemals Schwindel, nie Ohrensausen. Seit 8 Wochen auch Facialislähmung links.

Die Untersuchung ergab: Trommelfelle beiderseits normal. Spontaner Ny. $\curvearrowright > \longrightarrow$ l.

Links: Total taub für Sprache (mit Báránys Lärmapparat geprüft) und Stimmgabeln.

Rechts: Cv.-Spr. 2 *m*. Weber rechts. Kopfknochenleitung rechts verlängert, links annähernd normal (hinübergehört!).

C_1 r. + l. 0, c^4 r. +, l. 0, kalorische Reaktion rechts deutlich mit Schwindel, l. 0, Facialparese links. Ich stellte die Diagnose: Linkseitiger Tumor des Acusticus, wahrscheinlich typisches Neurofibrom.

Der Pat. wurde kurze Zeit darauf auf der Klinik von Hofrat Eiselsberg operiert, kam aber kurze Zeit nach dem Eingriff ad exitum.

Interessant war nun der Obduktionsbefund, der meine Diagnose in einer Hinsicht rektifizierte.

Es fand sich ein Gliom der linken Ponshälfte, übergreifend auf die linke Hälfte der Rautengrube und den linken Nucleus dentatus. Sekundäre Degeneration des Acusticus.

Man wird künftig an die Möglichkeit denken müssen, daß ein derartiger Befund ein typisches Neurofibrom des Acusticus vortäuschen kann.

XVII. Ernst Urbantschitsch: **Kompressionsatelektase des Sinus sigmoideus** (Labyrintheiterung und Bogengangsfistel). Der 22jährige Pat. K. P. leidet seit 14 Jahren an Otorrhöe und angeblich zeitweise auftretender Lymphadenitis purulenta. Es bestanden niemals Schwindel, Übelkeiten oder Fieber. Da die Diagnose auf Labyrintheiterung gestellt wurde, nahm E. Urbantschitsch die Labyrinthoperation (nach Neumann) vor und fand hierbei ein vereitertes Cholesteatom des Warzenfortsatzes und der Paukenhöhle, das einen so kolossalen Druck auf die Wände ausgeübt hatte, daß der äußere Teil des Processus mastoideus nach vorn blasig vorgestülpt war und infolgedessen die vordere und hintere Gehörgangswand dicht aneinander lagen. Außerdem

Digitized by Google
Original from UNIVERSITY OF CALIFORNIA
Generated on 2019-10-24 12:08 GMT / http://hdl.handle.net/2027/uc1.b3252758
Public Domain in the United States, Google-digitized / http://www.hathitrust.org/access_use#pd-us-google

bestand eine große Labyrinthfistel im horizontalen Bogengang. Da die Sinuswand stark verändert erschien und Pat. an hohem Fieber litt, nahm E. Urbantschitsch die Spaltung des Sinus vor, der aber vollkommen blut- und thrombenleer erschien: sein Lumen war auf ein Minimum reduziert. Bakteriologisch fand sich im Eiter des Mittelohres ein reichliches Bakteriengemisch (6 verschiedene Arten). Heilung. (Der Fall wird ausführlicher publiziert.)

XVIII. Ernst Urbantschitsch: **Kleinhirnabsceß und Labyrintheiterung.** Die Anamnese (22. XII. 1909) ergibt: Der 63jährige Pat. J. N. erkrankte im Juli 1909 ohne vorhergegangene Schmerzen an einer retroauriculären „Schwellung, die von selbst aufging"; es entleerte sich reichlich Eiter. Kopfschmerzen bestanden angeblich schon sehr lange. Seit 2 Monaten Facialisparese. Seit 6 Tagen bedeutende Zunahme der Kopfschmerzen. Kein Schwindel, doch etwas Brechreiz. Gelegentlich heftigen Erbrechens vor 2 Tagen kam ein Wurm zum Vorschein. Vor 2 Monaten war an dem Pat. in Galizien die Radikaloperation ausgeführt worden.

Status: Die ganze Operationshöhle (rechts) war mit dickem, bröckligen, fötiden Eiter erfüllt; die Wände waren mit Granulationen ausgekleidet. Hinter dem Ohre ist eine lineare Narbe zu sehen. Facialisparalyse. Kein Druckschmerz; vollständige Taubheit rechts; kein Fistelsymptom; kein kalorischer Nystagmus. Augenfundus normal. Keine Gangstörung, kein Schwindel, kein spontaner Nystagmus.

Operation: Am 23. Dezember 1909 führte E. Urbantschitsch die Radikal- und Labyrinthoperation (nach Neumann) aus. Nach breiter Bloßlegung der Dura der hinteren Schädelgrube zeigte sich eine Stelle der Dura stark verfärbt (wie nekrotisch). Bei der Incision in das Kleinhirn entleerten sich ungefähr 2 Eßlöffel fötiden Eiters. Desinfektion des ganzen Operationsgebietes mittelst steriler physiologischer Kochsalz- und Perhydrollösung; Tamponade des Kleinhirnabscesses und der übrigen Operationshöhle mit Jodoformdocht. Occlusivverband.

Verlauf: Bis 13. Jänner 1910 ging es Pat. ausgezeichnet, so daß er schon aus der Trachomabteilung allein zu Fuß zur ambulatorischen Behandlung auf die Ohrenklinik kam. Die Wundheilung war eine tadellose. Da erkrankte Pat. plötzlich am 14. Januar 1910 an Erysipel. Als dieses schon im Ausheilen begriffen war, trat eine eitrige Bronchopneumonie hinzu, der Pat. erlag (am 21. Januar 1910).

Die Obduktion (Dr. Erdheim) ergab, daß der Operationsverlauf ein sehr günstiger war (in Heilung begriffen); desgleichen war das Erysipel zum großen Teil im Stadium der Abschuppung. Hingegen bestanden schwerwiegendere Veränderungen im sonstigen Organismus: eitrige Bronchitis bilateral; zahlreiche lobulär-pneumonische Herde im rechten Unterlappen mit partieller Anwachsung beider Lungen. Parenchymatöse Degeneration des Myocards, geringe Insufficienz der Mitralis und Tricuspidalis nach abgelaufener Endocarditis. Recente Stauung der Leber; parenchymatöse Degeneration derselben wie der Niere. Akuter Milztumor. Bakteriologisch: Gramnegative Bacillen (Influenza?) und grampositive Kokken.

Epikrise: Der Fall zeigt deshalb ein größeres Interesse, da sich hier keine Anhaltspunkte für einen Kleinhirnabsceß vorfanden; hingegen konnte die strikte Diagnose auf Labyrintheiterung gestellt werden. Wegen dieser Diagnose wurde die Labyrinthoperation ausgeführt, und zwar die Eröffnung des Labyrinthes von der hinteren Schädelgrube aus. Nur da E. Urbantschitsch diesen Weg

Digitized by Google
Original from UNIVERSITY OF CALIFORNIA
Generated on 2019-10-24 12:08 GMT / http://hdl.handle.net/2027/uc1.b3252758
Public Domain in the United States, Google-digitized / http://www.hathitrust.org/access_use#pd-us-google

einschlug (und nicht die Methode von Hinsberg), gelang es, den anscheinend latent verlaufenden Cerebellarabsceß aufzudecken. Pat. wäre also durch diesen Eingriff gerettet worden, wenn ihm nicht die Bronchopneumonie bei dem vorhandenen Herzfehler und der verminderten Widerstandskraft infolge des vorangegangenen otogenen Leidens und Erysipels ein vorzeitiges Ende bereitet hätte. (Demonstration des Gehirns.)

XIX. Dr. H. Löwy (Karlsbad): **Demonstration mikroskopischer Präparate.**

1. Schnitte eines den Gehörgang ausfüllenden nackten Mittelohrpolypen in der Längsrichtung desselben mit Einschluß von verhornten Epidermiszellen (Cholesteatomzellen) und mit Fremdkörper-Riesenzellen in deren Umgebung.

Die einfachste Auslegung ist, daß die Einschlußzellen vom Granulom umwachsen wurden und als Fremdkörper wirkend reaktive Riesenzellbildung auslösten.

Das Vorkommen von Riesenzellen sowie auch das von cholesteatomeinschließenden Ohrpolypen ist bekannt, doch ist die Abhängigkeit der ersteren von dem letzteren zum mindesten in der neuesten Auflage des Politzerschen Lehrbuches nicht ausgesprochen.

Es heißt hier: „Im Innern der Polypen findet man oft geschlossene, mit Epithel ausgekleidete Räume (Stendeners Retentionscysten). Diese Cysten können eine solche Ausdehnung erreichen, daß der ganze Polyp eine einzige cystische Höhle darstellt. Das von mir beobachtete Vorkommen von cholesteatomhaltigen Cysten in Polypen wird von Goerke bestätigt. Riesenzellenhaltige Cysten wurden von Manasse beschrieben . . .“

Und Brühl schreibt in seiner Abhandlung „Zur Histologie der Ohrpolypen“ (Zeitschr. f. Ohrenheilk., 1900): „Die Riesenzellen, welche wir in polypösen Granulationen fanden, ohne daß etwa Tuberkulose vorlag, zeigten etwa 10—40 Kerne in einem homogenen Plasmaleib. Nach Ziegler sind die Riesenzellen durch Kernteilung in Fibroblasten bei Ausbleiben der Protoplasmateilung zu erklären.“

Im übrigen fand er folgende Zellarten: polynucleäre Leukocyten, Fibroblasten, Bildungszellen der Blutgefäße, Riesenzellen, Mastzellen und sehr viele Unnasche Plasmazellen.

Cholesteatomzellen als Einschlüsse sind hier nicht erwähnt, doch hat Brühl darüber berichtet; der betreffenden Mitteilung in seiner „Ohrenheilkunde“ ist eine Abbildung beigefügt und bemerkt: „Durch drüsenartige Wucherung des Plattenepithels in die Tube kommen kleine Höhlen zustande, in die das Epithel Hornlamellen produziert; sind dieselben prall gefüllt, erscheinen sie als weiße Perlen.“ Die Abbildung heißt: Cholesteatom in einem Ohrpolypen.

Jedenfalls muß gesagt werden, daß die hier demonstrierten Befunde mit Retentionszysten nichts zu tun haben, wo es sich übrigens um einen nackten Polypen handelt, daß ferner der Hohlraum, in welchem die Einschlüsse liegen, nicht eine eigentliche Cyste darstellen und daß das oben nach Manasse angeführte Vorkommen von „riesenzellenhaltigen Cysten“ die Vorstellung einer pathologisch-anatomisch nicht ganz zutreffenden Terminologie erweckt, während der Zusammenhang vielleicht ähnlich wie bei mir liegen dürfte. Im Innern von Retentionscysten bilden sich keine eigentlichen Riesenzellen, wie wir von meinen Untersuchungen bei Nasenpolypen erwiesen haben. Eine besonders deutliche

Generated on 2019-10-24 12:08 GMT / http://hdl.handle.net/2027/uc1.b3252758
Public Domain in the United States, Google-digitized / http://www.hathitrust.org/access_use#pd-us-google
Digitized by Google
Original from UNIVERSITY OF CALIFORNIA

Illustration hierzu liefert das zweite von mir demonstrierte mikroskopische Präparat, stammend von einem dem hinteren oberen Quadranten des Trommelfells selbst aufsitzenden Granulom, welches sich nach der recht schwierigen Entfernung eines die Tiefe des Gehörgangs eines 16jährigen jungen Mannes ausfüllenden „Cholesteatoms des äußeren Gehörgangs" vorfand. Pat. hörte seit langem mit diesem Ohre nicht, heftige Schmerzen trieben ihn zu einem Arzt (Dr. Löbl), dem bei aller Geschicklichkeit die Entfernung des Inhalts nicht gelingen konnte. Auch ich reussierte erst nach Anwendung von Injektionsanästhesie nach Neumann, ein Verfahren, welches mir wiederholt bei schwer entfernbaren Gehörgangsfremdkörpern vorzügliche Dienste geleistet hat und welches ich bei dieser Gelegenheit für solche Fälle empfehlen möchte, da es mir nicht bekannt ist, daß diese Indikation der Neumannschen Anästhesie geläufig ist. Neumann selbst, mit welchem ich im Vorjahre darüber sprach, war sie neu und fremd und er erwähnt sie nicht in seinen Publikationen.

Das Gehör war darauf nahezu normal, einige Tage bestand eine geringe seröse Sekretion aus dem Mittelohr, in der Umgebung der offenbar sehr frischen punktförmigen Perforation hinten oben bestand das Granulom, dessen Entwicklung daher ebenso gut von der etwa prolabierten Mittelohrschicht des Trommelfells ausgegangen sein konnte als von der äußeren, es zeigte sich frei von Oberflächenepithel, also nackt, und war ausgezeichnet durch zahlreiche Einlagerungen von deutlich cholesteatomartigen Epidermiszellmassen und massenhafte, fast als Hauptbestandteil erscheinende Fremdkörper-Riesenzellen, teils in unmittelbarer Umgebung derselben, teils ferner von ihnen im Gewebe, so daß dann ihr Zusammenhang in der Tat nicht in die Augen fällt.

Es folgen zwei rhinologische Präparate:

2. Papilloma durum des Naseninneren,

3. Benignes Epitheliom in Nasenpolypen. Die Bezeichnung ist nach Heymann, der in seinem diesbezüglichen Artikel seines Handbuchs von 5 Fällen und im übrigen mangelndem Literaturnachweis spricht.

Doch ist seine Abbildung, wenn auch im Prinzip der vielschichtigen Plattenepithelzapfenbildung in die Tiefe übereinstimmend, doch durch das Bestreben, eine Isolierung von Zellkugeln mit vollständiger Abschnürung zu demonstrieren, auf einem sehr unwahrscheinlichen Seitenwege.

Diskussion.

Ernst Urbantschitsch: Bezüglich des von Herrn Dr. Löwy vorgestellten Falles von Ohrpolypen mit Cholesteatomeinschluß erlaube ich mir zu erinnern, daß ich hier vor einem Jahre die mikroskopischen Präparate eines analogen Falles vorgestellt habe. Auch in meinem Falle zeigte sich Cholesteatomeinschluß und ebensolche Riesenzellen, wie sie Herr Dr. Löwy demonstriert. In meinem Falle war aber ein akuter, eiterloser Verlauf.

Berliner otologische Gesellschaft.

Sitzung vom 12. März 1909.

Vor der Tagesordnung: Herr Herzfeld: Fall von Otitis media acuta mit sofortigem Eintritt schwerer Labyrintherscheinungen. Es bestanden starke Schwindelerscheinungen, spontaner Nystagmus nach der gesunden Seite, völlige

Digitized by Google
Original from UNIVERSITY OF CALIFORNIA
Generated on 2019-10-24 12:08 GMT / http://hdl.handle.net/2027/uc1.b3252758
Public Domain in the United States, Google-digitized / http://www.hathitrust.org/access_use#pd-us-google

Taubheit. Trommelfell geschwollen, blutblasig vorgetrieben, Warzenfortsatz druckempfindlich. Nach der Anthrotomie langsames Zurückgehen aller Erscheinungen. Pat. hatte starke Arteriosklerose und nimmt Vortr. an, daß es sich um einen Bluterguß innerhalb der Labyrinthhöhle gehandelt hat.

Herr Katz hat vor 15 Jahren einen ähnlichen Fall beobachtet, der ohne Operation ausheilte. Er hält nicht einen Bluterguß ins Labyrinth für wahrscheinlich, sondern Ödeme.

Herr Brühl glaubt eher, daß eine metastatische Neuritis, wie sie ja auch beim Opticus vorkommt, hier vorgelegen habe. Das gleichzeitige Befallen der Radix vestibularis würde dafür sprechen, daß eine vollständige Stammerkrankung bestanden habe.

Herr Herzfeld hält diese beiden Deutungen auch für möglich.

Herr Wagener glaubt auch, daß es sich in diesem Falle um Neuritis toxica gehandelt hat. Die Differentialdiagnose zwischen dieser und einem Eiterdurchbruch ins Labyrinth könne nach dem positiven resp. negativen Ausfall des Kompressionsnystagmus gestellt werden.

Herr Herzfeld hat den Kompressionsnystagmus in diesem Falle nicht geprüft, um nicht bei freiliegender membranöser Begrenzung eventuell eine Ruptur desselben zu erhalten. Gerade Herr Wagener hat davor gewarnt.

Tagesordnung:

1. Herr Bobrik: Otogene Pyämie bei einem 15jährigen Mädchen mit Ausgang in Heilung. Trotz Ausräumung des primären Herdes und Jugularisunterbindung traten noch 3 Wochen lang 21 Schüttelfröste auf. Metastasen waren nicht nachweisbar.

2. Herr Helmholz hat mit dem Schulzeschen Monochord und der Edelmannschen Galtonpfeife Vergleiche angestellt. Wenn die Galtonpfeife mit einem konstanten Luftstrome angeblasen wurde, waren die Resultate annähernd dieselben wie beim Monochord, dagegen differierten sie sehr, wenn zum Anblasen der Gummiball genommen wurde und der Druck wechselnd war. Durch eine neue Modifikation des Instrumentes kann die Knochenleitung isoliert geprüft werden.

Herr Schäfer möchte hervorheben, daß sich auch bei diesen Untersuchungen herausgestellt hat, daß die obere Hörgrenze in der Gegend von 20.000 Schwingungen gelogen ist. Auch aus anderen neueren Untersuchungen geht hervor, daß Fälle von 30.000 und 40.000 Schwingungen vom normalen menschlichen Ohr nicht gehört werden.

Herr Brühl kann sich nicht vorstellen, wie die Knochenleitung mit hohen Tönen mit dem Monochord isoliert geprüft werden kann, da die hohen Töne gleichzeitig durch Luft- und Knochenleitung wahrgenommen werden. Auch bei verschlossenen Ohren hört man die höchsten Töne.

3. Herr Blumenthal: Operation der Mikrotis. 2 Fälle von Mikrotis, von Herrn Prof. Brühl zwecks Erzielung einer Hörverbesserung operiert. Vorher war durch Funktionsprüfung das Vorhandensein eines normalen Labyrinthes und durch Röntgenaufnahme das wahrscheinliche Vorhandensein einer Paukenhöhle nachgewiesen. In beiden Fällen wurde in der Tiefe des Knochens eine erbsengroße, mit Schleimhaut ausgekleidete Höhle gefunden, in einem Falle waren in derselben Reste von Gehörknöchelchen enthalten. Der Knochenkanal wurde zur Epidermisierung gebracht, in einem Falle wurde vor dem Muschelrudiment ein Porus acusticus externus gebildet. Der Effekt war, was die Gehörfunktion anbetrifft, fast gleich Null. Die starke Schwerhörigkeit sprach für

Generated on 2019-10-24 12:08 GMT / http://hdl.handle.net/2027/uc1.b3252758
Public Domain in the United States, Google-digitized / http://www.hathitrust.org/access_use#pd-us-google
Digitized by Google
Original from UNIVERSITY OF CALIFORNIA

ein funktionsuntüchtiges Foramen ovale. Die Operation erscheint demnach nur angebracht nach Otitis media bei vitaler Indikation.

Ein Patient mit doppelseitiger Mikrotie, der noch demonstriert wird, hört verhältnismäßig gut.

Herr Passow nimmt an einen Fall von doppelseitiger Mikrotie, den Steinbrügge in Hamburg vorstellte. Bei diesem war ebenfalls gutes Hörvermögen vorhanden.

Herr Brühl bemerkt, daß die eine Patientin mit ihren Angehörigen von dem Erfolg der Operation begeistert war, während objektiv keine Hörverbesserung zu konstatieren war. Eine Verbesserung von 10 *cm* auf 17 *cm*, wie von Scheibe berichtet, ist kein wesentlicher Erfolg. Im großen ganzen soll man derartige Operationen mit großer Vorsicht unternehmen, ohne Erfolg in Aussicht zu stellen. A. Sonntag (Berlin).

Sitzung vom 14. Mai 1909.

Vor der Tagesordnung: Herr Lebram: Otitis media tuberculosa. (Demonstration.)

Eintritt von Ohrlaufen ohne Schmerzen bei einem vorher ohrgesunden, aber tuberkulösen Patienten. Trommelfell stark gerötet, in der oberen Partie graue Knötchen, zwei kleine Perforationen vorn und hinten oben. Der Eiter wurde auf Tuberkelbazillen nicht untersucht. Tuberkulineinspritzungen von 0·08 *mg* ergaben neben Besserung der Sekretion eine starke Einschmelzung des Trommelfelles. An der Baginskyschen Poliklinik sind bis jetzt im ganzen 3 Fälle tuberkulöser Ohreiterungen mit Tuberkulininjektionen behandelt worden; Vortr. möchte die Kollegen zu weiteren Versuchen anregen.

Diskussion:

Herr Großmann vermißt die Untersuchung des Eiters auf Tuberkelbazillen. Er hat oft mit Gabbetscher Schnellfärbung Tuberkelbazillen im Ohreiter finden können, allerdings muß man eine große Anzahl Präparate durchsehen.

Herr Wagener möchte auch dazu raten. Wenn auch im Gehörgang säurefeste Bakterien vorkommen, die sich ähnlich färben wie Tuberkelbazillen, so bietet doch die Entfärbung in absolutem Alkohol ein Differentialdiagnostikum.

Herr Schwabach schließt sich den Vorrednern an. In Anfangsstadien sind fast stets Bazillen nachzuweisen, während sie bei größeren Zerstörungen fehlen. Von der Tuberkulinbehandlung hat er nur ungünstige Resultate gesehen.

Herr Lebram will die Bakterienuntersuchung nachholen.

Herr Ritter: 1. Demonstration eines Mannes mit doppelseitigem kongenitalen Defekt in der knöchernen vorderen Gehörgangswand. Bei Kaubewegungen sieht man eine trichterförmige Einziehung der häutigen vorderen Gehörgangswand auftreten.

2. Karzinom der Mittelohrräume mit Carotisblutung. Die 52jährige Patientin hatte seit einigen Monaten Ohrpolypen, welche stark bluteten und schnell wuchsen. Die mikroskopische Untersuchung ergab Karzinom. Die Operation zeigt den Warzenfortsatz frei, jedoch alle übrigen Mittelohrräume ausgefüllt von Tumormassen, welche stark bluteten. Ausgiebige Operation, Entfernung des Warzenfortsatzes und des Labyrinthes. Bei Ausräumung der Tubenmündung mit dem scharfen Löffel plötzlich schwere Blutung anscheinend aus der Carotis, die auf Tamponade stand. Entfernung des Tampons nach 25 Tagen. Verlauf fieberfrei. Über den weiteren Verlauf soll noch berichtet werden.

Digitized by Google
Original from UNIVERSITY OF CALIFORNIA
Generated on 2019-10-24 12:08 GMT / http://hdl.handle.net/2027/uc1.b3252758
Public Domain in the United States, Google-digitized / http://www.hathitrust.org/access_use#pd-us-google

Diskussion:

Herr Brühl hält die Möglichkeit einer Blutung aus dem Sinus cavernosus für vorliegend. Eine Carotisblutung steht wohl nicht auf Tamponade.

Herr Großmann hat einen Fall von Carotisblutung gesehen, bei der der Blutstrahl $1^1/_2$ *m* hoch aufspritzte. Die Blutung stand damals auf Tamponade, wenigstens ging die Patientin nicht an Verblutung, sondern durch Sepsis zugrunde.

Herr Herzfeld hat in einem Falle von Carotisblutung die Blutung durch Tampons, die mit Gelatine getränkt waren, stehen sehen.

Herr Lebram hält den Fall des Herrn Ritter nicht für eine Carotisblutung, da in der Literatur zahlreiche Fälle beschrieben sind, woselbst nach Ligatur und Tamponade später die letale Blutung erfolgte.

Herr Ritter glaubt nicht, daß die Blutung aus dem Sinus caroticus stammte, denn dafür war sie zu stark. Daß der Blutstrahl in seinem Falle nicht hoch spritzte, ist wohl so zu erklären, daß die Öffnung in der seitlichen Wand des Gefäßes lag, so daß das Blut erst gegen die Knochenwand spritzte und dann im Wundtrichter strudelte.

Herr Wagener demonstriert einen Patienten, bei dem sich in der Radikaloperationshöhle eine große, blaue, pralle Vorwölbung gebildet hatte, die den Sinus vortäuschen konnte. Der Inhalt bestand aus rotbrauner, trüber, zäher Flüssigkeit.

Tagesordnung:

Herr Busch (Autoreferat): Wassermannsche Reaktion bei nervöser Schwerhörigkeit und Otosklerose.

Busch hat in Verbindung mit Dr. Franz Blumenthal und Dr. Hoffmann an der Hautklinik der Charité 29 Fälle von nervöser Schwerhörigkeit dunkler Ätiologie mittelst der Wassermannschen Reaktion untersucht und dieselbe in 15 Fällen = 52% positiv gefunden. Es scheint also bei derartigen Erkrankungen in mehr als der Hälfte der Fälle Lues als ätiologischer Faktor in Frage zu kommen. Von 17 Fällen von Stapesankylose war die Reaktion 4mal = 23·5% deutlich bzw. stark positiv, jedoch noch 9mal zweifelhaft bzw. schwach positiv, so daß man hieraus eventuell auf eine stark abgeschwächte oder fast ausgeheilte Lues schließen könnte. Wenn dies richtig ist, was bei der geringen Anzahl der Fälle noch der Nachprüfung bedarf, so wäre in 76% bei Otosklerose Lues ätiologisch nachgewiesen worden, d. h. da in der Spätperiode der Lues die Wassermannsche Reaktion überhaupt nur in etwa der Hälfte der Fälle positiv ist, alle Fälle von Otosklerose beruhen auf Lues. Therapeutisch wird man in Fällen mit positiver Reaktion einen Versuch mit der antiluetischen Therapie machen müssen. Inwieweit man hierbei auf Erfolg rechnen kann, muß erst weitere Beobachtung lehren.

Diskussion:

Herr Schwabach hält die Wassermannsche Reaktion nach 2 Fällen, die er kürzlich beobachtete, für ein gutes Mittel, auch bei Erkrankungen des Vestibularapparates die endgültige Diagnose zu stellen. Therapeutisch hat er von Anwendung antiluetischer Kuren keine Erfolge gesehen.

Herr Katz möchte bei der großen Verbreitung der Lues die Resultate anzweifeln. Von antiluetischen Kuren bei Otosklerose hat auch er keinen Nutzen gesehen. Er hält die Phosphorbehandlung für die wirksamste.

Generated on 2019-10-24 12:08 GMT / http://hdl.handle.net/2027/uc1.b3252758
Public Domain in the United States, Google-digitized / http://www.hathitrust.org/access_use#pd-us-google
Digitized by Google
Original from UNIVERSITY OF CALIFORNIA

Herr **Herzfeld** hat nach Phosphor keine Besserung gesehen. Er möchte die Frage **an den Vortr.** richten, ob er schon therapeutische Schlußfolgerungen gezogen **habe.**

Herr **Levy hat** in einem Fall von beginnender nervöser Schwerhörigkeit durch eine **Schmierkur** Besserung des Schwindels und des Ohrensausens erzielt, das Gehör **blieb unbeeinflußt.**

Herr **Passow** hat von der antiluetischen Kur auch keinen Erfolg gesehen.

Herr **Wagener** glaubt, daß die Otosklerose neben der Lues auch durch kongenitale **Grundlage** zustande kommen kann.

Herr **Busch** hat durch antiluetische Kuren in einem Falle eine Besserung des Ohrensausens erzielen können. Er hält die Verbreitung der Lues für nicht so stark wie Herr **Katz**, denn unter 1010 Untersuchungen von **Wassermann**, die ganz beliebig aus der Bevölkerung genommen sind, ist nicht einmal Lues nachgewiesen worden. A. Sonntag (Berlin).

Bericht über die Verhandlungen der 81. Versammlung Deutscher Naturforscher und Ärzte in Salzburg.

Abteilung: Ohrenheilkunde.

19. und 20. September 1909.

I. Dr. Emil **Fröschels** berichtet über ein neues Symptom bei der Otosklerose, das er an einer großen Zahl von Patienten an der Klinik **Urbantschitsch** durchprüfte und welches die oft so schwere Diagnose einer Otosklerose gleich bei der ersten Untersuchung des Patienten wesentlich erleichtert. Es besteht in einer deutlichen Herabsetzung respektive im Fehlen des sonst im äußeren Gehörgang vorhandenen Kitzelreflexes. Solche Kranke reagieren auf leichte Berührung der Wände des äußeren Gehörganges, zum Beispiel mit einer Bougie, viel weniger als Ohrgesunde oder Patienten mit harmloseren Ohrerkrankungen. Dieser stets vorhandene deutliche Unterschied ist für die Differentialdiagnose oft sehr wichtig.

II. Privatdozent Dr. H. **Neumann** (Wien): **Grünpilz** (Pyocyaneus) in der Ohrenheilkunde etc.

Durch lange Zeit hatte man geglaubt, daß der von **Gessard** entdeckte Pyocyaneus für den Menschen nicht pathogen sei. Erst die neueren Forschungen haben die große Bedeutung dieses Pilzes für den Menschen gezeigt und die wichtige Rolle, die er in der Pathologie der Ohrenkrankheiten spielt. **Neumann** zeigt, daß die schmerzhafte Otitis externa und die Perichondritis in einer überwiegenden Mehrzahl der Fälle den Grünpilz zum Erreger haben. Dieser findet sich normaliter in den Achselhöhlen, in der Schenkelbeuge etc., also an behaarten Körperstellen, und kann von hier aus, besonders bei unreinlichen Menschen, als Krankheitserreger in den äußeren Gehörgang gebracht werden. Es handelt sich also sehr oft um eine Autoinfektion. Bevor man das Argentum nitricum als wirksames Mittel gegen den Pyocyaneus kannte, wurden solche Kranke wegen Verdacht auf alle möglichen Krankheiten nach Karlsbad etc. geschickt, um auf diese Weise die stets rezidivierenden und hartnäckigen Entzündungen des äußeren Gehörganges zu bekämpfen. Eine Anzahl

Digitized by Google
Original from UNIVERSITY OF CALIFORNIA
Generated on 2019-10-24 12:08 GMT / http://hdl.handle.net/2027/uc1.b3252758
Public Domain in the United States, Google-digitized / http://www.hathitrust.org/access_use#pd-us-google

von Fakten, die bisher einer Erklärung harrten, wurden durch die Kenntnis der Biologie des Pyocyaneus verständlich. Zum Beispiel weshalb ungefährliche, jahrelang bestehende Mittelohreiterungen plötzlich zu intrakraniellen Komplikationen führen können, oder weshalb die Eiterung bei akuten Otitiden durch das Hinzutreten einer Entzündung im Gehörgang vorübergehend sistieren kann. Es wirkt eben der Grünpilz auf andere im Ohre befindliche Bakterien teils hemmend, teils fördernd, vermindert oder steigert deren Virulenz.

Diskussion.

Siebenmann verweist auf die vorzügliche Arbeit von Voss über den Pyocyaneus im Ohre und wünscht, daß der Borsäuretherapie und Borsäureprophylaxe mehr Beachtung geschenkt werde.

Neumann verwendet Borsäure erst nach Argentum.

III. Ernst Urbantschitsch (Wien): **Über Tonlokalisation der Taubstummen.**

Urbantschitsch untersuchte seit Jahren das Krankenmaterial der niederösterreichischen Landes-Taubstummenanstalten in Wien und Wr.-Neustadt auf Tonlokalisation und fand dabei die interessante Tatsache, daß sich bei einer großen Anzahl Taubstummer gekreuzte Perzeption konstatieren lasse. Im ganzen kamen 101 Kranke zur Untersuchung, 39mal fand sich gekreuzte Perzeption derart, daß 14mal der Ton in das gegenüberliegende Ohr lokalisiert wurde, 12mal an die der aufgesetzten Stimmgabel diametral gelegene Stelle des Kopfes. Die Erklärung für dieses Phänomen ist in dem feiner ausgebildeten, taktilen Empfinden der Taubstummen zu suchen. Wird eine tönende Stimmgabel dem Schädel aufgesetzt, so gehen von dieser schwingenden Gabel Molekularbewegungen aus, die an der diametralen Kopfstelle zusammentreffen und sich konzentrieren (Kessel, Frey). Dies wird von den Taubstummen wahrgenommen.

Diskussion.

Fröschels (Wien): Auf dem feiner ausgebildeten taktilen Empfinden der Taubstummen beruht ein einfacher Trick zur Enthüllung von Simulanten. Stampft man hinter einem Taubstummen mit dem Fuße fest auf den Boden, so dreht sich der Taubstumme um, der Simulant tut dies nicht.

Hollinger (Chicago) bezweifelt die Gültigkeit der Kesselschen Versuche für den menschlichen Schädel.

Nadoleczny (München) erinnert an die Arbeit von Phleps (Archiv f. Psychiatrie).

Neumann (Wien) weist auf die ausführlichen Studien Freys über die Schallrichtung im Knochen hin. Fester gebauter Knochen (Pyramide) leitet den Schall besser als locker gefügter.

E. Urbantschitsch (Schlußwort) zeigt die Geltung der Versuche Kessels für den Schädel.

IV. Otto Mayer (Graz) demonstriert **Lichtbilder histologischer Präparate** von 3 Fällen von Labyrinthentzündung.

Fall I. Am 5. Tage nach Ausbruch eines Scharlachexanthems Auftreten einer akuten, eitrigen Otitis media. 2 Tage später Labyrintherkrankung, weitere 2 Tage später Herztod.

Histologischer Befund: Diphtheritische Entzündung der Mittelohrschleimhaut. In der Paukenhöhle und in der Tiefe der Schleimhaut zahlreich gram-

Generated on 2019-10-24 12:08 GMT / http://hdl.handle.net/2027/uc1.b3252758
Public Domain in the United States, Google-digitized / http://www.hathitrust.org/access_use#pd-us-google
Digitized by Google
Original from UNIVERSITY OF CALIFORNIA

positive, in langen Ketten angeordnete Kokken, ebenso am Ringband und der Außenfläche der Membrana tympani secundaria. An der Innenseite dieser Membranen fanden sich im Labyrinth albuminöse Ausscheidungen der Perilymphe und Siegelringzellen, Leukocyteninfiltrate im Ligamentum spirale der basalen Windung der Schnecke, Hyperämie des gesamten Labyrinthes, sichelförmige Ansammlung von Leukocyten auf dem Lig. spirale, fibrinöse Verklebungen zwischen Reissnerscher und Cortischer Membran, Degeneration und Nekrose der Sinnesepithelien.

Es handelt sich um eine Entzündung des ganzen Labyrinthes mit besonders starker Beteiligung des perilymphatischen Raumes. Der Entzündungsprozeß ging besonders vom runden Fenster aus, die Bakterientoxine diffundierten durch die Membran des runden Fensters in das Labyrinth und reizten die Blutgefäße. Daher die Fibrinausscheidung und Ansammlung der Leukocyten. Derselbe Vorgang spielt sich bei jeder stärkeren Entzündung der Hornhaut ab.

Fall II. Bei einem vierjährigen Kinde trat während eines Scharlachs eine eitrige Mittelohrentzündung auf. Nach vier Wochen Aufmeißelung des Warzenfortsatzes, drei Wochen nach der Operation Tod infolge Pneumonie. Histologischer Befund: An Stelle der hinteren Partie der Steigbügelplatte eine bindegewebige Narbe, welche mit der lateralen Wand des Utriculus durch eine Bindegewebsbrücke in Verbindung steht. Durch Zug dieses Bindegewebes wird der Utriculus ektasiert. Im perilymphatischen Raum der Schnecke sind in allen Windungen zarte Bindegewebsstränge. Durch diese ist die Reissnersche Membran in der mittleren und in der spitzen Windung in die Höhe gezogen und infolgedessen der Ductus cochlearis erweitert. Die Wände der häutigen Bogengänge sind stellenweise stark verzogen und über der Membran des runden Fensters befinden sich zarte bindegewebige Stränge. Im Verlaufe der Mittelohrentzündung kam es zu einem Einbruch des Eiters in das Labyrinth, weil sich ein Wall von schützenden Granulationen gebildet hatte. Die Zeichen einer abgelaufenen Entzündung im perilymphatischen Raum der Schnecke sind klar zu erkennen. Wäre dieser Fall erst nach Jahren zur Untersuchung gekommen, zu einer Zeit, wo die zarten Bindegewebsstränge schon geschwunden wären, so hätte man diesen Kasus als Beweis für die Möglichkeit einer circumscripten Entzündung angesehen.

Fall III. Genuine Labyrinthentzündung bei einem 60jährigen Manne. Fibrinös-eitriges Exsudat und grampositive Kokken zu zweien und in Ketten im Mittelohre. Siegelringzellen und zarte Fibrinfäden an der Innenseite der Membran des runden Fensters. Gerinnungen im ganzen Labyrinth.

Dieser Fall zeigt, daß auch bei der genuinen Labyrinthitis durch Diffusion von Stoffwechselprodukten der Bakterien eine Labyrinthentzündung erzeugt werden kann.

Alle 3 Fälle haben das Gemeinsame, daß die Entzündung vom Mittelohr aus entstanden ist.

Diskussion.

Scheibe (München) meint, daß sich durch den Sektionsbefund allein nicht sicher feststellen lasse, ob die Otitis genuin gewesen, und möchte daher einiges über das klinische Krankheitsbild wissen. Denn bei der genuinen Otitis ist Labyrinthentzündung selten und in den bisher untersuchten Fällen war eine Zerstörung der Fenster oder der Labyrinthkapsel zu sehen. Übergreifen der

Digitized by Google
Original from UNIVERSITY OF CALIFORNIA
Generated on 2019-10-24 12:08 GMT / http://hdl.handle.net/2027/uc1.b3252758
Public Domain in the United States, Google-digitized / http://www.hathitrust.org/access_use#pd-us-google

Entzündung durch intakte Fenster ist bisher nur bei Scarlatina und Tuberkulose beobachtet.

Neumann (Wien): Der erste der mitgeteilten Fälle ist deshalb interessant, weil Meyer seine Hypothese betreffs der Entstehung der serösen Labyrinthitis zu erklären versucht. Doch gibt es gewiß noch eine andere Erklärung. Die heftige Erkrankung der Paukenschleimhaut, die Entblößung der knöchernen Labyrinthwände von den Weichteilen könnten sogar gegen die Theorie des Vortragenden ins Treffen geführt werden. Neumann selbst besitzt Präparate, bei denen für das Zustandekommen einer Labyrinthitis serosa nur die Knochenerkrankung des Labyrinthes selbst angesprochen werden kann und bei denen ein Übergreifen durch die Membran des runden Fensters sicher auszuschließen ist. Eine Knochenerkrankung des Promontorium allein genügt schon, um durch kollaterale Labyrinthveränderungen nicht nur hochgradige Schwerhörigkeit, sondern sogar komplette Taubheit zu erzeugen.

Allerdings handelt es sich bei den Fällen Neumanns stets um chronische Mittelohreiterungen. Für akute Fälle und für akute Exacerbationen, chronische Entzündungen gibt Neumann den Induktionsweg für eine Labyrinthitis serosa durch die häutigen Membranen zu. Neumanns Einwand bezieht sich bloß auf den demonstrierten Fall, wo die Veränderung an der Membran des runden Fensters nur gering ist und die Knochenveränderung am Promontorium entschieden berücksichtigt werden muß. Könnte Meyer die Erkrankung am Promontorium als Entstehungsursache ausschließen, dann will Neumann die Veränderung an der heutigen Membran als Entstehungsursache für die Labyrinthitis serosa anerkennen.

Scheibe (München) schließt sich für den ersten Fall der Ansicht Meyers ganz an, da die knöcherne Labyrinthkapsel normal war. Die hypothetische Annahme Neumanns, daß eine sich histologisch nicht nachweisbare Knochenerkrankung der Grund für die Fortleitung der Entzündung wäre, läßt sich durch die Fälle von Cholesteatomtaubheit nicht stützen.

Fröschels (Wien) wünscht genauere Daten über die klinischen Symptome des zweiten Falles, speziell das Resultat einer Untersuchung auf Fistelsymptom und kalorische Reaktion. Hat sich bei Lebzeiten des Kranken eine Fistel konstatieren lassen, so fällt die Annahme einer genuinen Labyrinthitis weg.

Meyer erwidert Herrn Dr. Fröschels, er hätte deshalb auf Fistelsymptom nicht geprüft, da er diese Untersuchung für gefährlich halte, weil der Eiter in das Labyrinth und in die Meningen gepreßt werden könnte, respektive bei Erweichung der Labyrinthwand ein Durchbruch artificiell erzeugt werden könne. Übrigens handle es sich um ein Mißverständnis, denn die Labyrinthitis war in allen drei demonstrierten Fällen vom Mittelohr weitergeleitet.

Fröschels (Wien): Obwohl an der Klinik Urbantschitsch jeder Kranke vor der Operation auf Fistelsymptom geprüft wird, wurden auch nicht ein einzigesmal damit üble Erfahrungen gemacht. Patienten mit Fistelsymptom werden an der Klinik nur radikal operiert und bleiben daher in bezug auf ihr Labyrinth in Beobachtung.

Mayer (Schlußwort) kann nicht zugeben, daß durch Prüfung des Fistelsymptoms Schädigungen noch nie beobachtet wurden. Er kenne aus der Literatur Fälle, wo nach mehrmaliger Prüfung des Fistelsymptoms das Labyrinth nicht mehr kalorisch reagierte, obwohl es vor der Prüfung des Fistelsymptoms

Generated on 2019-10-24 12:08 GMT / http://hdl.handle.net/2027/uc1.b3252758
Public Domain in the United States, Google-digitized / http://www.hathitrust.org/access_use#pd-us-google
Digitized by Google
Original from UNIVERSITY OF CALIFORNIA

auf Ausspülung deutliche Reaktion zeigte. Herrn Neumann wäre zu erwidern, daß der Befund am Präparate nicht für seine Annahme spricht, da der Knochen des Promontorium keine Zeichen von Entzündung zeigt, außerdem müßten die Leukozyten infolge der Chemotaxis nach außen gegen den Knochen zu gewandert sein. In Wirklichkeit sind sie innen am Ligamentum spirale angelagert. Auch Friedrich hebt die Wichtigkeit des runden Fensters als Induktionsweg hervor. Extra zu bemerken wäre, daß Mayer unter Fenstermembranen sowohl die Membran des runden Fensters als auch das Ringband des Steigbügels versteht.

Zweite Sitzung.

V. Viktor Urbantschitsch: **Über den Einfluß von Mittelohrentzündungen auf die Geruchsempfindungen.**

Es ist eine Beobachtung, die von mehreren Autoren festgestellt wurde, daß sich bei otogenen Schläfenlappenabscessen Störungen der Geruchsempfindungen einstellen. In einem Falle von Urbantschitsch schwand die Herabsetzung des Geruches nach Ausheilung des Abscesses nicht. Urbantschitsch stellte nun Untersuchungen an, inwieweit Ohrenentzündungen an und für sich das Riechvermögen beeinflussen können. Es kamen 30 Fälle einseitiger Mittelohrentzündung zur Untersuchung. 22mal fanden sich an der dem erkrankten Ohre entsprechenden Nasenseite Störungen des Riechvermögens, die 16mal in einer Herabsetzung und 6mal in einer Steigerung der Geruchsempfindung gegenüber der anderen Nasenseite entstanden. 2 Fälle von einseitiger akuter Mittelohrentzündung zeigten in deutlicher Weise die Beeinflussung des Geruchsinnes vom erkrankten Ohre aus. Das an der betreffenden Nasenseite stark herabgesetzte Riechvermögen besserte sich allmählich mit dem Rückgang der Ohrentzündung und nach Ausheilung des Mittelohrprozesses war das Riechvermögen an beiden Seiten vollständig gleich. Die Tatsache, daß unkomplizierte Mittelohrentzündungen als solche Störungen des Riechvermögens hervorrufen können, soll bei Fällen von alterierten Geruchsempfindungen, wo es sich um otogene Gehirnabscesse handeln könnte, unbedingt berücksichtigt werden.

Diskussion.

Siebenmann meint, daß die vom Vortragenden besprochene interessante Tatsache, daß bei Hirnabscessen Störungen des Geruchs bald auf der rechten, bald auf der linken Seite auftreten können, seine Ursache zweifellos nicht in einer Läsion intercerebraler Bahnen habe, sondern hauptsächlich der begleitenden Meningitis zuzuschreiben sei, welche ihre größte Intensität nicht immer auf der Seite des Hirnabscesses zu erlangen brauche.

Urbantschitsch gibt die Möglichkeit dieser Annahme zu, doch auf Grund der angeführten Beobachtungen ist der Schluß berechtigt, daß Veränderungen der Geruchsempfindung auch vom Mittelohr allein auf dem Wege der Irradiation ausgelöst werden.

VI. Gustav Bondy (Wien): **Über konservative Radikaloperation.**

Das Wesen dieser Operation liegt darin, daß sowohl Trommelfell als auch die Kette der Gehörknöchelchen geschont bleibt. Erst wird das Antrum aufgesucht und die Warzenzellen aufgeräumt. Erst dann wird der Gehörgang abgelöst und die Brücke durchschlagen. Hernach erfolgt die Glättung des Facialiswulstes bis in das Niveau des Trommelfells. Die laterale Attikwand wird vollständig abgetragen. Eine Indikation für diese Art der Radikaloperation ist

Digitized by Google
Original from UNIVERSITY OF CALIFORNIA
Generated on 2019-10-24 12:08 GMT / http://hdl.handle.net/2027/uc1.b3252758
Public Domain in the United States, Google-digitized / http://www.hathitrust.org/access_use#pd-us-google

nur in solchen Fällen gegeben, wo bei einem sehr guten Gehör die Perforation des Trommelfells im hinteren oberen Quadranten oder in der Shrapnelschen Membran sitzt. Die Resultate dieser Methode bezüglich des Hörvermögens sind äußerst günstig.

Diskussion.

Scheibe (München) übt diese Modifikation der Operation schon seit dem Jahre 1890 und freut sich, zu sehen, daß sie immer mehr Anhänger gewinnt. Scheibe läßt Trommelfell und Gehörknöchelchen immer intakt, wenn nicht absolut sicher zu ersehen ist, daß die Kette unterbrochen ist. Für ihn kommt nicht nur das Gehör als Indikation in Betracht, sondern erhält diese Methode auch für ungefährlicher, denn, wie einige Fälle aus der Literatur zeigen, ist die Extraktion vom Hammer und Amboß wegen der Gefahr einer Extraktion des Steigbügels nicht ungefährlich.

Neumann stimmt bei, daß bei nicht unterbrochener Gehörknöchelchenkette die Belassung des Schalleitungsapparates zur Hörverbesserung sehr beitrage. Sind die Gehörknöchelchen cariös oder ist eine Eiterung im Attik der Grund für das Nichtsistieren der Eiterung, so kann die konservative Operation nicht genügen. Neumann glaubt, daß ungefähr in $^4/_5$ der Fälle, bei denen die Gehörknöchelchen entfernt werden, der lange Amboßschenkel zerstört ist.

Scheibe meint, es komme in praxi darauf an, schon vor der Operation nachzuweisen, wie oft bei den erwähnten 80% mit Unterbrechung der Kette diese zu konstatieren ist.

E. Urbantschitsch weist darauf hin, daß man der konservativen Methode den Vorwurf mache, daß der gute Hörerfolg nicht lange andauere. Nach seiner Erfahrung komme dies in nicht nennenswertem Grade in Betracht.

Mayer hat Dr. Bondys Methode an der Klinik Habermann geübt. Zeigt sich während der Operation eine Unterbrechung der Kette, dann soll mit der Herausnahme der Knöchelchen nicht gezögert werden.

Siebenmann begrüßt die genaue Individualisierung bei der Vornahme der Radikaloperation. Um den horizontalen Amboßschenkel nicht zu berühren, empfiehlt es sich, den Amboßschützer nicht zu verwenden. Auch hält er es für gefährlich, die Abdeckung des Antrums bis zur Tiefe des Bogengangwulstes vorzunehmen.

Bondy (Schlußwort): Indiziert ist die Methode nur dann, wenn sehr gutes Gehör und der Trommelfellbefund auf intakte Kette hinweisen. Deshalb habe ich unter 500 Fällen nur 4mal konservativ operiert.

VII. Neumann (Wien) demonstriert ein Instrument zur Tonsillektomie. Verschieden geformte Messer, Elevatoren, eine Nadel zur Naht bei eventueller starker Blutung passen in einen Universalgriff. Zur Anästhesie empfiehlt Neumann Bepinseln der Gaumenbögen mit 20%igem Cocain und Injektion von 1 cm^3 1%iger Cocainlösung in die Tonsillensubstanz. Oskar Beck (Wien).

Generated on 2019-10-24 12:08 GMT / http://hdl.handle.net/2027/uc1.b3252758
Public Domain in the United States, Google-digitized / http://www.hathitrust.org/access_use#pd-us-google
Digitized by Google
Original from UNIVERSITY OF CALIFORNIA

Bücherbesprechungen.

Handbook of diseases of the ear for the use of students and practitioners. Von Richard Lake, London, Baillière, Tindall and Co. Third edition 1910, 248 pp.

Ein kurzgefaßtes Lehrbuch, für den Studierenden in erster Linie, und wohl auch für den praktischen Arzt als Einführung in die Ohrenheilkunde bestimmt. Da der Autor sich bemüht, Anatomie, Physiologie, Pathologie und Therapie gleichmäßig abzuhandeln, muß er sich vielfach auf ganz kurze, skizzenhafte Beschreibungen beschränken. Trotzdem gelingt es ihm, nicht nur ein brauchbares Vademecum für die Praxis zu schaffen, sondern auch genügend Gewicht auf die Darstellung der operativen Ohrenheilkunde zu legen, um bei dem Studierenden Interesse für eingehendere Beschäftigung damit zu erwecken. Es ist lobend zu erwähnen, daß der Autor überall auf den letzten Stand der wissenschaftlichen Diskussion Rücksicht genommen hat, wie insbesondere bei der Besprechung der Labyrintheiterungen. Das Buch wird gewiß auch in der vorliegenden Auflage seinen Zweck wohl erfüllen und seine alte Beliebtheit bei dem englisch sprechenden ärztlichen Publikum beibehalten und noch steigern. H. Frey.

Guisez, La pratique oto-rhino-laryngologique. Maladies des oreilles. Paris 1909, J. B. Baillière et fils.

Uns liegt ein für den praktischen Arzt und Studierenden geschriebenes Buch vor. Es zeichnet sich durch geschickte, übersichtliche Einteilung und kurze, präzise Schreibweise aus. Seinem Zwecke entsprechend wird der Hauptwert auf die Diagnose und konservative Therapie gelegt, während die Otochirurgie kurz abgetan wird. Von den größeren operativen Eingriffen sind nur die einfache und die totale Aufmeißelung ausführlich beschrieben. Mit einer prinzipiellen Bemerkung können wir uns nicht einverstanden erklären, daß nämlich jede Fremdkörperextraktion unter Chloroformnarkose ausgeführt werden soll. Erwähnt sei schließlich noch, daß die pathologische Anatomie ihren verdienten Platz gefunden hat. Fröschels.

Referate.

I. Allgemeines.

Ein bewegliches Modell des Schalleitungsapparates zur Demonstration seiner Mechanik. Von Prof. F. Bezold und Prof. M. Th. Edelmann (München). (Passow und Schäfer, Beiträge etc., Bd. 2, H. 5.)

Das äußerst sinnreich konstruierte Modell (die genaue Beschreibung ist im Original einzusehen) gestattet das Studium und die Demonstration der durch die Luftschallwellen hervorgerufenen Bewegungen des Schalleitungsapparates. Aus den Betrachtungen des Verf. geht hervor, daß man mit großer Wahrscheinlichkeit die Frage: „In welchem Größenverhältnis werden die Schwingungen des Trommelfells auf die Labyrinthflüssigkeit übertragen?“ beantworten könne: „Im umgekehrten Verhältnis der spezifischen Gewichte der schwingenden Medien“, das heißt: die auf das Trommelfell wirkenden Kräfte konzen-

Digitized by Google
Original from UNIVERSITY OF CALIFORNIA
Generated on 2019-10-24 12:08 GMT / http://hdl.handle.net/2027/uc1.b3252758
Public Domain in the United States, Google-digitized / http://www.hathitrust.org/access_use#pd-us-google

trieren sich vermöge der Ohrmechanik so, daß sie eine viel kleinere Fläche und auch diese nur in sehr stark verkleinerte Bewegung versetzen, aber mit einer 778mal vergrößerten Kraft. Bondy.

Einige neue Erwägungen über das Wesen der Seekrankheit. Von Dr. W. Wojatschek (Petersburg). (Passow und Schäfer, Beiträge etc., Bd. 2, H. 5.)

Wojatschek führt die Seekrankheit hauptsächlich auf die Wirkung der vertikalen progressiven Beschleunigung und Verzögerung auf den Organismus zurück. Durch Bewegungen der Otolithen soll es hierbei zu einer Reizung des Vorhofs, nicht aber der Bogengänge kommen. Bondy.

Über die physiologische Form des Weberschen Versuches. Von Oberarzt Doktor Hans Claus (Berlin). (Passow und Schäfer, Beiträge etc., Bd. II, H. 6.)

Das Phänomen des physiologischen Weberschen Versuches (Perzeption der irgendwo auf dem Schädel einer ohrgesunden Person aufgesetzten tönenden Stimmgabel im lose verschlossenen Ohre) ist nach den Versuchen, die Claus an verschiedenen Hohlräumen und Schläfebeinpräparaten anstellte, nicht bloß auf das lebende menschliche Ohr beschränkt, sondern erweist sich als eine allgemeinere Eigenschaft eingeschlossener Lufträume, die durch eine Öffnung mit der äußeren Luft kommunizieren und durch ihre Wandungen Luft zugeführt erhalten. Die Schallverstärkung erklärt Claus folgendermaßen: Die im Gehörgange entstehenden Tonschwingungen bestehen aus abwechselnden Verdichtungen und Verdünnungen. Findet ein loser Verschluß des Gehörganges statt, so ist bei bestehender Verdichtung der Abfluß der Luft nach außen gehindert, die Verdichtung also verstärkt, bei bestehender Verdünnung das Eintreten der Außenluft in den Gehörgang gehindert, also die Verdünnung verstärkt, der Verschluß verursacht daher stets eine Schallverstärkung. Bondy.

La valeur thérapeutique de la méthode d'hyperémie de Bier en l'otologie. Par Theodore Heiman (Varsovie). (Annal. des malad. de l'oreille, du larynx, du nez et du pharynx, Janvier 1909.)

Einleitend werden die Ansichten über die Biersche Stauung bei Mittelohrentzündungen, die aus den bisherigen Publikationen sprechen, angeführt. Es werden den enthusiastischen Berichten Köpplers, Eschweilers, Spiras etc. die skeptischen Arbeiten Fleischmanns, Heines, Hinsbergs u. a. entgegengehalten, aus welchen, abgesehen vom häufigen Versagen der Methode, der große Nachteil resultiert, daß die Stauung oft die Kopfschmerzen beseitigt, ohne die Krankheit zu bessern. Dadurch wird das Bild verdeckt und die Operation versäumt. Nach Anführung von 8 Krankengeschichten eigener Beobachtung, in denen die Biersche Stauung im Vordergrund der Behandlung steht, kommt der Autor zu folgenden Schlüssen:

1. Die derzeitigen Beobachtungen über diese Frage berechtigen noch zu keinem endgültigen Urteil.

Generated on 2019-10-24 12:08 GMT / http://hdl.handle.net/2027/uc1.b3252758
Public Domain in the United States, Google-digitized / http://www.hathitrust.org/access_use#pd-us-google
Digitized by Google
Original from UNIVERSITY OF CALIFORNIA

2. Die Stauung kann bei akuten Mittelohrentzündungen leichter Art zugleich mit der Paracentese den Verlauf der Krankheit abkürzen.

3. Die Hyperämie kann die Diagnose latenter Mastoiditiden durch Erhöhung der manifesten Entzündungserscheinungen erleichtern. Sie ist bei allen chronischen Mittelohreiterungen und beim geringsten Verdacht einer intrakraniellen Komplikation kontraindiziert.

4. Das Verschwinden der Kopfschmerzen unter der Stauungshyperämie ist häufig kein Erfolg, sondern ein unliebsames Resultat. Fröschels.

Das Aristolöl in der Oto-Rhino-Laryngologie. Von Franz Daxenberger (Regensburg). (Therap. Berichte v. Bayer & Cie., 1909, Nr. VI.)

Das Aristolöl ist eine 10%ige Lösung von Aristol in Sesamöl, welches durch ein eigenes Verfahren sterilisiert wird und bei geeignetem Verschluß durch Jahre steril zu halten ist, ohne ranzig zu werden. Der Verf. empfiehlt es bei allen atrophischen Prozessen in der Nase, bei primärer Ozaena nach vorhergegangener Entfernung aller Borken, zur Bepinselung bei luetischen und lupösen Erkrankungen der Nase und des Rachens in Kombination von innerer Anwendung von Jod. Nach Radikaloperationen der Nasennebenhöhlen soll Tamponade von Gaze, mit Aristolöl getränkt, den Vorteil besitzen, den Verbandwechsel weniger schmerzhaft zu gestalten und dem Patienten den Jodoformgeruch und -geschmack zu ersparen. Bei Laryngitis tuberculosa kann man statt Mentholeinspritzungen Aristolöl-Injektionen in den Larynx versuchen. Wegen seiner erweichenden Wirkung auf Borken kann Betupfen mit Aristolöl die Auflagerung von Schuppen und Krusten auf der Paukenschleimhaut nach Radikaloperationen am Ohr verhindern. Beck (Wien).

II. Äußeres Ohr und Mittelohr.

Pólipo Gigante del vido. (Riesenpolyp des Gehörgangs.) Von J. N. Lahoz. (Revista ibero americana de Ciencias médicos, August 1909.)

51jährige Pat. mit einem Riesenpolyp (größer als ein Taubenei). Nach Abtragung des Tumors wurde die Höhle curettiert und mit Chlorzink geätzt. Heilung nach neun Tagen. Dieser Fall lehrt uns, daß wir nicht allzu sehr eilen sollen, eine Radikaloperation vorzuschlagen und auszuführen, da minder eingreifende Operationen auch zum Ziele führen können. Menier.

Beiträge zur pathologischen Anatomie der Otitis externa beim Hunde. Von Dr. R. Imhofer (Prag). (Passow und Schäfer, Beiträge etc., Bd. 2, H. 5.)

Beschreibung eines Falles von Otitis externa bei Staupe (als Analogon der Mitbeteiligung des Gehörganges bei akuten Exanthemen), eines Falles von Ekzem des Gehörganges sowie dreier Fälle von Otitis externa sensu strictiori. Von sämtlichen Fällen liegen ausführliche histologische Befunde vor. Das Gehörgangsekzem trägt alle Merkmale des chronischen Hautekzems mit einigen

Digitized by Google
Original from UNIVERSITY OF CALIFORNIA
Generated on 2019-10-24 12:08 GMT / http://hdl.handle.net/2027/uc1.b3252758
Public Domain in the United States, Google-digitized / http://www.hathitrust.org/access_use#pd-us-google

durch die Lokalisation bedingten Modifikationen (vorwiegendes Befallensein der Drüsen), einen ähnlichen Befund ergab die Otitis externa bei Staupe. Bei der genuinen Otitis externa zeigte sich, daß die Drüsen zuerst erkranken und stets am stärksten in Mitleidenschaft gezogen sind. Ihre Infektion findet durch die Haarbälge statt. Die anfangs bestehende entzündliche Reizung ruft eine Hypersekretion der Drüsen hervor, später werden sie durch den Prozeß zerstört und die Funktion erlischt. Durch Wucherung der bindegewebig umgewandelten Drüsen kann es zu polypenartigen Bildungen kommen, die als Fibroadenome aufzufassen sind. Konstant führt die länger bestehende Otitis externa zur pathologischen Pigmentation. Niemals erscheint der Knorpel affiziert.

Da die Haarbälge die Eintrittspforte der Infektion bei Otitis externa angeben, so verwirft Verf. das Abtupfen oder Abwischen des aus dem sich entleerenden Furunkel hervorquellenden Sekretpfropfes, da dadurch das infektiöse Material in die umgebenden Haarbälge hineingeschmiert wird und neue Furunkelbildung erzeugt wird. Verf. spült den nach der Incision hervorquellenden Eiter ab und legt, ohne zu wischen, einen in Sublimatalkohol getränkten Gazestreifen ein. Bondy.

Über das Vorkommen primärer Diphtherie im Mittelohr. Von Dr. Franz Kobrak (Berlin). (Passow und Schäfer, Beiträge etc., Bd. 2, H. 5.)

Gestützt auf einen von Anfang an klinisch und bakteriologisch genau beobachteten Fall zeigt Verf., daß die fibrinöse Exsudation in den einzelnen Abschnitten der Mittelohrräume ungleich ausgesprochen und im ganzen so geringfügig sein kann, daß sie klinisch nicht zum Ausdruck zu kommen braucht und der Prozeß unter dem Bilde einer gewöhnlichen Mittelohreiterung verläuft. Als primäre Mittelohrdiphtherie war der Fall anzusprechen, da weder klinisch noch bakteriologisch Zeichen einer Ansiedlung der Erreger in den obersten Luftwegen nachzuweisen waren, trotzdem der Kranke beim ersten Auftreten der Beschwerden (3 Tage nach stattgehabter Infektion) zur Untersuchung gekommen war. Bondy.

Über verschiedene Formen des sogenannten Trommelfelltonus. Von Dr. W. Wojatschek (St. Petersburg). (Passow und Schäfers Beiträge etc., Bd. II, Heft 1 und 2.)

Der Verf. hat auf manometrischem Wege die Exkursionen des Trommelfelles während und nach Luftverdichtung in der Paukenhöhle photographisch festgehalten. Der Apparat, welchen er verwendete, ist eine sinnreiche Modifikation der Garten-Leontowitschschen Methode. Der im Manometer auf- und absteigende Alkoholtropfen dient ihm zur Konzentrierung von Strahlen, die einer Nernstlampe entstammen. Diese Strahlen fallen auf eine mit lichtempfindlichem Papier überzogene Trommel, die sich um ihre Achse dreht. Je nach dem Stand des Alkoholtropfens werden verschieden hoch auffallende

Digitized by Google
Original from UNIVERSITY OF CALIFORNIA
Generated on 2019-10-24 12:08 GMT / http://hdl.handle.net/2027/uc1.b3252758
Public Domain in the United States, Google-digitized / http://www.hathitrust.org/access_use#pd-us-google

Strahlen gesammelt und das photographische Papier dementsprechend an diesen Stellen dunkler. So erhält der Verf. Kurven, die sehr exakt sind und einen Schluß auf die Exkursionsfähigkeit des Trommelfelles gestatten. Diese ist nun besonders bei der Otosklerose stark herabgesetzt. Der Verf. erklärt das durch eine Erschlaffung des Musculus dilatator tubae und mißt der von Dr. Zitowitsch als alleinige Ursache angenommenen Insuffizienz des Tensor tympani nur eine begleitende Bedeutung bei. Zum Schlusse empfiehlt Wojatschek die ohrmanometrische Kontrolle beim Katheterismus und beim Politzerschen Verfahren. Fröschels.

Quelques cas intéressants de néoplasmes de l'oreille externe. Par le professeur S. Citelli (Catane). (Annal. des malad. de l'oreille, du larynx, du nez et du pharynx, Février 1909.)

Die in der Literatur angeführten Fälle von Neubildungen des äußeren Ohres sind nicht zahlreich. Verf. führt 2 Fälle maligner und 5 Fälle benigner Art an. Der erste ist ein pigmentiertes, relativ gutartiges Peritheliom, der zweite ein Adenocarcinom, das die Abtragung des ganzen knorpeligen äußeren Ohres notwendig machte. Der erste Patient war rezidivfrei, der zweite blieb nach Heilung der Operationswunde aus. Genaue histologische Befunde stützen die Diagnose. Die gutartigen Neoplasmen umfassen 2 Fibrome, 2 Angiome und 1 Osteom. Von den Fibromen wurde nur der zweite Fall operiert, und zwar handelte es sich um einen Polypen des Gehörganges, der sekundär zu mäßiger Eitersekretion führte. Der Autor weist darauf hin, daß es primäre Polypen im Ohre wie in der Nase gibt, welche echte Neubildungen repräsentieren. Darauf folgen zwei histologisch untersuchte Angiome, das eine von der Schläfengegend, das andere vom Tragus stammend. Das Osteom, welches genau beschrieben wird, fand sich bei einem Säugling im äußeren Gehörgang und dürfte angeboren gewesen sein. Es verursachte eine mäßige Eiterung und war im knorpeligen Teil gelegen. Im Anhang wird ein Fibroangiom beschrieben, welches ebenfalls aus dem Gehörgang stammte. Die Anführung eines Falles von Lupus der Ohrmuschel vollendet diese Arbeit. Fröschels.

Deux cas de paralysie du moteur oculaire externe au cours d'une otite moyenne. Par Blanc (d'Oran). (Annal. des malad. de l'oreille, du larynx, du nez et du pharynx, Février 1909.)

An zwei Fällen von Entzündung des Mittelohres mit Paralyse des Abducens bespricht der Verf. die verschiedenen Hypothesen, die für dieses merkwürdige Phänomen bisher gegeben wurden. Sein erster Fall betrifft eine chronische Mittelohreiterung, die nebst der Lähmung des 6. Hirnnerven noch vorübergehende, gleichzeitige Neuritis optica und Lichtscheu erzeugte. Alle Symptome verschwanden, die Lähmung ging aber nur teilweise zurück. Der zweite

Digitized by Google
Original from UNIVERSITY OF CALIFORNIA
Generated on 2019-10-24 12:08 GMT / http://hdl.handle.net/2027/uc1.b3252758
Public Domain in the United States, Google-digitized / http://www.hathitrust.org/access_use#pd-us-google

Patient zeigte im Verlauf einer leichten Affektion des Mittelohres ebenfalls eine Lähmung des Abducens und beiderseitiger Ptosis, die bald mit den übrigen Erscheinungen verschwand. Dem Verf. scheint von den vielen Hypothesen die einer circumscripten serösen Meningitis am wahrscheinlichsten. Für seine Ansicht sprechen die Nähe des primären Herdes zu den Meningen, die oft lange „Inkubationszeit" bis zur Erkrankung des Abducens und die begleitenden Symptome, wie Hyperämie der Papille, Lichtscheu, Ptosis, und endlich die Erwägung, daß sich in der Regel in der Umgebung einer Eiterhöhle Ödeme und andere Zeichen von Kongestion finden. Fröschels.

III. Labyrinth und Hörnerv.

Altes und Neues aus dem Gebiete der physiologischen Akustik. Von Ewald (Straßburg). Naturwissenschaftl.-med. Verein zu Straßburg, Sitzung vom 4. Dezember 1908. (Münchener med. Wochenschr., 56. Jahrg., 4. H.)

Zu kurzem Referate nicht geeignet. Reinhard.

Quantitative Messung des calorischen Nystagmus im Verlaufe akuter Mittelohreiterungen. Von Dr. Oskar Beck (Wien). (Passow und Schäfer, Beiträge etc., Bd. II, H. 3—4.)

Beck faßt die Ergebnisse seiner Untersuchungen in folgenden Sätzen zusammen:

1. Mit dem Grade der Mittelohrentzündung nimmt die Zeit vom Beginn des Wassereinlaufes in das kranke Ohr bis zum Beginn des Auftretens des calorischen Nystagmus stetig ab.

2. Daraus geht hervor, daß bei Labyrinthgesunden die Auslösezeit des Nystagmus, das ist die Zeitdauer bis zum Beginn des Auftretens des Nystagmus, von extralabyrinthären Verhältnissen, von der besseren oder schlechteren Wärmezuleitung abhängig ist. Diese Abhängigkeit geht so weit, daß man bei akuter Otitis media in dieser Auslösezeit geradezu einen Indikator für die Entzündung in der Trommelhöhle erblicken kann.

3. Die Zeitdauer vom Beginn des calorischen Nystagmus bis zu seinem Aufhören ist unabhängig vom Grade der Entzündung und eine fast konstante Größe.

4. Die Dauer des calorischen Nystagmus ist demnach höchstwahrscheinlich als intralabyrinthär respektive zentral ausgelöst aufzufassen. Bondy.

Über den gegenwärtigen Stand der Lehre der Labyrinthaffektionen. Von Dr. Martin Sugár. (Klinikai Füreten, 1909, Nr. 1.)

Ausführliche Darstellung der Physiologie und Pathologie des Labyrinthes nebst kritischen Bemerkungen über die Prüfung der Labyrinthaffektionen auf Grund eigener Erfahrungen. Kritische Würdigung der verschiedenen Operationsarten bei eitriger und nicht entzündlicher Labyrinthitis. Baumgarten.

Digitized by Google
Original from UNIVERSITY OF CALIFORNIA
Generated on 2019-10-24 12:08 GMT / http://hdl.handle.net/2027/uc1.b3252758
Public Domain in the United States, Google-digitized / http://www.hathitrust.org/access_use#pd-us-google

Über den heutigen Stand der Funktionsprüfung des normalen und kranken Labyrinthes. Von Dr. Karl Udvarhelyi. (Orvosi Hetilap, 1909, Nr. 19.)

Kurze übersichtliche Darstellung des aktuellen Themas, mit besonderer Berücksichtigung der Verwertung des Nystagmus bei den Labyrinthveränderungen. Baumgarten.

Quantitative Messung des kalorischen Nystagmus bei Labyrinthgesunden. Von Dr. Iwan Kiproff (Sofia). (Archiv f. Ohrenheilk., 79. Bd., 1. u. 2. Heft.)

Die Resultate seiner Untersuchungen faßt Verf. in folgenden Sätzen zusammen:

1. Bei normalem Vestibularapparat genügt stets Wasser von 30° C, um bei einer Dauer der Ausspritzung zwischen 15—45" Nystagmus bei Blick nach der nicht ausgespritzten Seite hervorzurufen.

2. Am raschesten erscheint der Nystagmus bei totaler Destruktion des Trommelfelles mit Epidermisierung der Labyrinthwand und bei Radikaloperation. An zweiter Stelle stehen die normalen, an dritter die chronischen Eiterungen, an vierter Stelle die akuten Eiterungen und die Otitis externa. Der Zeitpunkt des Erscheinens des Nystagmus ist demnach höchst wahrscheinlich fast ausschließlich von anatomischen extralabyrinthären Verhältnissen, i. e. der Wärmezuleitung abhängig.

3. Die durchschnittliche Dauer des Nystagmus beträgt bei den normalen und akuten Otitiden zwischen 1' 55" und 3' 05", bei den chronischen Eiterungen und den nach chronischer Eiterung ausgeheilten Fällen zwischen 1' 25" und 2' 45". Dies differente Verhalten dürfte auf einer Schädigung des Vestibularapparates durch die chronische Eiterung beruhen (Bárány). Alt.

IV. Otochirurgie.

Infeccion Sinusal Séptico piohémica de origen ótico. (Septiko-pyochemische Infektion otogenen Ursprungs.) Von Barajas (Madrid). (Boletin de laringol., 1909, Nr. 52, Juli-August.)

Dieser interessante Fall (21jähriger Student) bietet 4 Perioden dar. *a)* Nach einem alten Eiterungsprozesse des Ohres: Fieberfröste und sehr verschiedene Temperaturschwankungen, die günstig durch einen ersten Eingriff beeinflußt wurden; *b)* Verschlechterung dieser Symptome mit einem sehr oft wiederholten Fieberfroste; *c)* zweiter Eingriff, Exenteratio antro-mastoidea und Freilegung des Sinus lateralis; *d)* Periode der Phlegmonen. Pat. hatte 16 Phlegmonen (am Oberschenkel, am Beine, am Arme). Die Rekonvaleszenz, die mit der Phlegmonenperiode zusammenfällt, dauerte 5 Monate.

Verf. glaubt, das alles beweist (?), daß eine Sinusthrombose nicht vorlag. Verf. erörtert die Zweckmäßigkeit der Jugularisunterbindung und faßt sein Urteil folgendermaßen zusammen. Der Eingriff soll folgende Ordnung einhalten:

Digitized by Google
Original from UNIVERSITY OF CALIFORNIA
Generated on 2019-10-24 12:08 GMT / http://hdl.handle.net/2027/uc1.b3252758
Public Domain in the United States, Google-digitized / http://www.hathitrust.org/access_use#pd-us-google

1. Antrektomie und Freilegung des Sinus; 2. explorative Punktion desselben; 3. Eröffnung des Sinus und Extraktion des Thrombus, wenn ein solcher vorhanden ist; Reinigung des Sinus; 4. Jugularisunterbindung in den wenig häufigen Fällen, wo eine Thrombophlebitis des unteren Drittels existiert.

Menier.

Extraduraler Absceß mit Sprachstörungen. Von Dr. W. Rudloff (Wiesbaden). (Archiv f. Ohrenheilk., 79. Bd., 1. u. 2. Heft.)

Chronisch-eitrige Mittelohrentzündung links nach Scharlach. Meningitische Symptome. Totalaufmeißelung. Entleerung eines Extraduralabscesses aus der mittleren Schädelgrube. Nach der Operation motorische und sensorische Aphasie, weshalb in einer zweiten Operation ein großes Stück der Schuppe mit gründlicher Entleerung eines extraduralen Abscesses entleert wurde. Heilung.

Alt.

Neuere Ansichten über die operative Eröffnung der abgestorbenen Verschlüsse des schalleitenden Apparates. Von Dr. Ernst Váli. (Budapesti orvosi Ujság, 1909, Nr. 48.)

Die Otochirurgie hat bisher diese Fälle vernachlässigt, die Röntgenaufnahmen werden sicherere Anhaltspunkte betreffend der Lokalisationen und des Grades der Verschlüsse geben. Die Operation kann auch vor dem 6. Jahre erfolgen, sie ist aus prophylaktischen Gründen angezeigt, ohne Berücksichtigung auf den eventuellen Hörerfolg. Nachdem nicht jede Atresie aus einer mangelhaften Entwicklung des Knochens entstammt, muß erst versucht werden, die Atresie im äußeren Gehörgang zu beheben, und wenn dies nicht gelingt, darf erst der Kanal durch den Warzenfortsatz angelegt werden. Die embryologischen Verhältnisse sind im Aufsatze gehörig gewürdigt. Baumgarten.

Les collections suppurées intra- et extracérébrales d'origine otique. Par L. Baldenweck, Ancien interne du service otologique de l'hopital Lariboisière. (Annal. de malad. de l'oreille etc. Janvier 1909.)

1. Abcès intraméningé.

Die intrameningealen (subduralen) Abscesse entstehen durch Fortpflanzung von der äußeren Fläche der Dura, indem die Eiterung diese Hirnhaut durchbricht und dann eine Zeitlang zwischen den Hirnhäuten stillsteht. Der Verf. zitiert mangels eigener Beobachtungen die Publikationen Heines und Körners. Danach sind die intrameningealen Abscesse sehr selten und treten lokalisiert als „Rindenabscesse“ oder generalisiert als ausgedehnte Eiterung auf, indem die ersteren die Tendenz zeigen, in die Tiefe zu dringen, die letztere sich der Fläche nach auszudehnen. Die Rindenabscesse führen bald zu Leptomeningitis, die andere Form eher zu Sinuskomplikationen und tritt meist im Anschluß an große Extraduralabscesse auf, was schon auf große Widerstands-

Generated on 2019-10-24 12:08 GMT / http://hdl.handle.net/2027/uc1.b3252758
Public Domain in the United States, Google-digitized / http://www.hathitrust.org/access_use#pd-us-google
Digitized by Google
Original from UNIVERSITY OF CALIFORNIA

kraft des Organismus hindeutet. Die Umgebung solcher Abscesse zeigt, wenn sie lange bestehen, proliferierenden Charakter, die Farbe der Dura kann nekrotisch sein (hauptsächlich bei Cholesteatom). Merkwürdigerweise werden die intrameningealen Abscesse oft nicht nur chirurgisch, sondern auch pathologisch-anatomisch mißdeutet, sei es als lokalisierte Meningitis, sei es als Hirnabscesse.

Manasse führt die Beschaffenheit des Eiters als differentialdiagnostisches Merkmal an. Dicker, opaker Eiter spricht für Intrameningealabsceß, flüssiger, stellenweise getrübter für Leptomeningitis. Die klinischen Merkmale von intrameningealen Abscessen sind wenig bekannt, da meist extradurale und Gehirnabscesse dabei sind. Sie sind, wenn rechtzeitig behandelt, heilbar.

2. Abcès du cerveau.

Der Sitz des Abscesses steht mit dem Ausgangspunkte im Ohre in Beziehung (Toynbees Gesetz). Toynbees Fall von Kleinhirnabsceß nach Otitis externa furunculosa beruhte bekanntlich auf einem Irrtum. Schon der Absceß im Gehörgang war die Folge einer Mastoiditis und Sinusthrombose. Hauptsächlich werden das Klein- und Schläfehirn befallen. Die alte Statistik von Accland und Balbance, nach der die Kleinhirnabscesse prädominieren, ist durch Mignon und Körner widerlegt. Körner weist auf das Überwiegen der rechten Seite hin.

In der Kindheit sind Kleinhirnabscesse selten. Der Weg, den die Eiterung nimmt, führt zur Erkrankung bestimmter Partien. Ist der Sinus, das rückwärtige Antrum oder das Labyrinth die Durchbruchstelle, so kommt es zum Kleinhirnabsceß; wandert die Eiterung durch das Tegmen, so gelangt sie in das Großhirn, wobei die drei Stirnwindungen und die erste Occipitotemporalwindung am häufigsten ergriffen werden.

Im Kleinhirn wird die äußere Partie vom Sinus oder Antrum her, die innere vom inneren Gehörgang affiziert.

Primäre Wurmabscesse gibt es nicht. Diese Art von Abscessen sind in der Regel singulär, metastatische hingegen multipel. Die Größe der Eiterhöhle hängt von ihrem Alter ab und so schwankt auch die Eitermenge von einem Tropfen bis zu 120 *g*. Die Abscesse können eingekapselt oder diffus sein. Die sogenannte Kapsel ist eine interstitielle Entzündungszone der Umgebung; sie kann dünn oder dick sein. Nach einigen Autoren bedeutet sie einen Schutz der Umgebung, nach anderen (Körner) ist sie dazu nicht geeignet. Der Autor gibt beide Möglichkeiten zu. Außerdem gibt es diffuse Abscesse, die häufig bis zu den Meningen reichen. Besteht eine Fistel zwischen dem Krankheitsherd im Gehirn und dem Ohre, so kann ausnahmsweise eine Spontanentleerung des Eiters eintreten. Meist aber ist dies nicht der Fall und die Prognose ist

Digitized by Google
Original from UNIVERSITY OF CALIFORNIA
Generated on 2019-10-24 12:08 GMT / http://hdl.handle.net/2027/uc1.b3252758
Public Domain in the United States, Google-digitized / http://www.hathitrust.org/access_use#pd-us-google

schlecht. Auch operative Entleerung des Abscesses kann oft das Leben nicht retten. Meist wandert er weiter und gelangt endlich in die Hirnhäute oder Ventrikel. Auch durch Gehirnkongestion kann der Tod eintreten.

Symptome: Hirnabscesse können latent sein und plötzlich zum Tode führen. Meist aber kommt es nach einer Periode der Ruhe zu Störungen des Befindens, die leider oft nicht genug ausgeprägt sind, um die Diagnose zu ermöglichen. Manchmal aber sind die Symptome deutlich. Als vage Zeichen treten Kopfschmerzen, Schwindel, Erbrechen, Bewußtseinstrübungen auf, manchmal sind nur Erscheinungen einer Retention im Mittelohre vorhanden oder der Absceß verbirgt sich hinter meningealen Komplikationen.

Die Symptome des Hirnabscesses seien in 2 Gruppen geteilt:

1. solche, die überhaupt auf einen solchen deuten, und

2. solche, die eine Lokalisation erlauben.

Ad 1. Diese zerfallen in zwei Teile, in solche, die *a)* zu einer Vermutung führen, und in solche, die *b)* mit Wahrscheinlichkeit auf einen Abszeß deuten.

a) Kopfschmerz; dieser ist ein konstantes Symptom, aber meist schlecht lokalisiert. Er kann zu großer Heftigkeit ansteigen, ist in der Nacht stärker. Druck oder Perkussion auf den Schädel können eine relative Aufklärung bringen; doch soll bei wiederholten Untersuchungen immer dieselbe Stelle schmerzhaft sein (Bergmann, Macewen). Wichtiger scheint dem Autor die Hyperästhesie, die häufig auch im Schlaf vorhanden ist.

Welches ist der Wert der Temperaturkurven? Steigen sie sehr, so sind sie wertlos, zumal wenn Schüttelfröste vorkommen. Mittlere Höhen sind eher zu gebrauchen. Huguenin fand diese häufig bei Abscessen im Gehirn. Nach Bergmann ist die Temperatur unregelmäßig, mit abendlichem Maximum, von fieberfreien Perioden unterbrochen. Dies kann aber alles auch für Mittelohrerkrankungen oder andere Komplikationen derselben sprechen. Fieberlosigkeit und subnormale Temperaturen hingegen sind gute diagnostische Hilfsmittel. Doch sind diese infolge der Infektion und anderer Umstände selten. Das einzige, was feststeht, ist, daß eine brüske Fiebersteigerung bei einem diagnostischen Hirnabsceß für eine Komplikation spricht.

Der Pat. ist oft energielos, abgeschlagen. Apathie ist diagnostisch wertvoll. Betäubung hingegen ist nur mit Reserve zu deuten. Blutbefund und Lumbalpunktion geben nur selten Aufschluß. Wichtiger können Störungen im Verdauungstrakt sein, besonders das Erbrechen. Dieses kann unabhängig von der Nahrungsaufnahme einsetzen und eine grüne Flüssigkeit zutage fördern, die für die Diagnose einen gewissen Wert hat.

b) Zeichen von Wahrscheinlichkeit: Langsamer Puls, Abmagerung und Apathie sind Zeichen des Hirndruckes. Die Apathie kann sich bis zum Koma

Generated on 2019-10-24 12:08 GMT / http://hdl.handle.net/2027/uc1.b3252758
Public Domain in the United States, Google-digitized / http://www.hathitrust.org/access_use#pd-us-google
Digitized by Google
Original from UNIVERSITY OF CALIFORNIA

steigern und auch Krämpfe können in diesem Stadium dazutreten. Häufiger als diese sind die Sehstörungen, von Mydriasis und Myosis abgesehen, nämlich Ödem der Papille und Augenmuskellähmungen. Ab und zu sieht man schon frühzeitig Atemstörungen auftreten. Diese können von einer Abnahme der Frequenz sich bis zum Cheyne-Stokes steigern. Dieser Atemtypus spricht für das Terminalstadium, in welchem auch Erschlaffung der Sphinkter hinzukommen kann.

c) Endstadium: Dieses kann bekanntlich unerwartet und plötzlich eintreten. Meist aber geht es allmählich aus früheren deutlichen Krankheitssymptomen hervor. Seine Zeichen sind Koma, Cheyne-Stokes, eventuell fürchterlicher Kopfschmerz, Erbrechen, Pulsunregelmäßigkeit, Pupillenstarre und es führt in wenigen Stunden zum Tode.

Ad 2. Symptome der Lokalisation: Körner teilt sie in 4 Gruppen:

a) Zeichen von Schädigung der Hirnsubstanz;

b) Fernwirkungen durch den steigenden Hirndruck;

c) Störungen von seiten der Hirnnerven, bedingt durch direkte oder indirekte Schädigung der Zentren;

d) wenig wichtige Symptome: Lichtscheu, Reflexstörungen, Steigerung oder Herabsetzung der Patellarreflexe, Ablenkung des Kopfes und der Augen.

A. Absceß des Lobus temporophenoidalis: Hier sei zuerst die Aphasie erwähnt. Nach Schmiegelow wurden unter 144 Fällen 23 Aphasien gefunden. Lévys Ausführungen wird folgendes entnommen: Die motorische Aphasie ist von der Verletzung der Brocaschen, die sensorische an die Alteration der hinteren Partie der zweiten linken Schläfewindung gebunden.

Bei Schläfelappenabscessen fanden sich folgende Formen der Aphasie: Der Kranke kann die Worte weder finden noch sie wiederholen; er kann sie finden, aber nicht hervorbringen, ohne sich zu irren; er kann seine Worte bilden, ohne sie wieder hervorbringen zu können. Zur Erklärung all dieser Möglichkeiten wird angenommen, daß die Abscesse nicht immer gut begrenzt sind und daß durch ein Ödem auch die Nachbarschaft geschädigt wird. Nach Erwähnung der Pierre-Marieschen Hypothese kommt der Autor auf die Fälle mit Hemianopsie und auf die Taubheit bei Schläfelappenabscessen zu sprechen, welch letztere gegen die Theorie oft fehlt. Endlich werden Gefäß- und Nervenstörungen sowie solche der motorischen Sphäre als mögliche Begleiterscheinungen genannt.

B. Kleinhirnabscesse: Sie sind am häufigsten latent und am schwersten zu lokalisieren. Das Hauptsymptom ist die Ataxie, die eingehend beschrieben wird. Sie findet sich nach Bourgeois in 40%, verliert aber wegen der Ähnlichkeit mit Labyrintherscheinungen an Wert. Nach Lévy soll bei Verdacht auf Cerebellarabsceß nach dem Baginskyschen Komplex der „Asynergie der Muskeln“ gefahndet werden. Der Nystagmus wurde durch Neumann und

Digitized by Google
Original from UNIVERSITY OF CALIFORNIA
Generated on 2019-10-24 12:08 GMT / http://hdl.handle.net/2027/uc1.b3252758
Public Domain in the United States, Google-digitized / http://www.hathitrust.org/access_use#pd-us-google

Bárány für die Diagnose verwertbar gemacht. Häufig sind Konvulsionen, ab und zu Paresen der Extremitäten vorhanden, zuweilen Facial- und Augenmuskellähmung. Nach Brissaud sind drei Hauptmomente: Hinterhauptschmerzen. Zwangstellungen und Gleichgewichtsstörungen.

C. Abscesse anderer Lokalisation sind selten.

Entwicklung — Prognose: Erstere ist meist langsam, letztere ungünstig, die einzige Hoffnung liegt in der Operation.

Diagnose: Der Autor faßt die besprochenen Symptome zusammen und bespricht gesondert die Erscheinungen von seiten des Auges, die Blutuntersuchung und die Lumbalpunktion. Stauungspapille findet sich bei Extraduralabscessen in 25% (Statistik von Zaufal, Körner etc.), bei Großhirnabscessen in fast 50% und bei Kleinhirnabscessen bei mehr als der Hälfte der Fälle. Augenmuskellähmungen sind bei extraduralem Sitz der Eiterung selten. Bei Hirnabscessen findet sich in der Regel eine Lähmung des 6. Hirnnerven bei cerebellarem Sitz der Erkrankung, des dritten bei Großhirnläsion. Dort sind sie alle nicht häufig und kommen auch bei Meningitis vor. Das Blutbild bildet unter Umständen Abweichungen von der Norm nach Zahl und Art der Blutkörperchen. Mehr als 70% und weniger als 60% polynukleäre, mehr als 40% oder weniger als 30% mononukleäre, Fehlen oder Vermehrung der eosinophilen auf 3—4% sprechen für ein pathologisches Blut.

Die Lumbalpunktion wird unter Umständen einige Aufklärung bieten. Bei Verdacht auf Absceß und Meningitis wird ein klares Punktat für jenen sprechen.

Differentialdiagnose: Häufig bieten schon stürmische Erscheinungen von seiten des Mittelohrs differentialdiagnostische Schwierigkeiten in bezug auf intrakranielle Komplikationen, noch häufiger chronische Otitis media. Facialisparese kann gleichfalls für beiderlei Erkrankungen sprechen. Die Urämie kann zu diagnostischen Irrtümern führen, doch wird vor allem die Untersuchung des Urins Aufklärung bringen. Bei Mastoiditiden können Gehirnkomplikationen nicht erkannt werden, doch wird die Operation, eventuell ein zweiter Eingriff, dieselben aufdecken. Der Verf. bespricht hier besonders die Sinusthrombose, Meningitis und Pyämie. Die Schmerzhaftigkeit über der Jugularis hilft oft, aber nicht immer, desgleichen die Lumbalpunktion. Pyämie wird durch den primären Herd erklärt, doch muß dieser erkannt werden.

Bei den Hirnabscessen werden die schon in früheren Abschnitten angedeuteten differentialdiagnostischen Schwierigkeiten zusammengestellt und noch des traumatischen Hirnabscesses gedacht, welcher entweder die direkte Folge der Verletzung der Hirnsubstanz oder aber ein wirklicher infektiöser Absceß sein kann.

Endlich werden noch die Schwierigkeiten einer Entscheidung zwischen Labyrinthitis und Hirnabsceß gedacht.

Generated on 2019-10-24 12:08 GMT / http://hdl.handle.net/2027/uc1.b3252758
Public Domain in the United States, Google-digitized / http://www.hathitrust.org/access_use#pd-us-google
Digitized by Google
Original from UNIVERSITY OF CALIFORNIA

Behandlung: Nach genauer Beschreibung der Technik bei den einzelnen Erkrankungsformen kommt der Verf. auf die Resultate zu sprechen. Operierte Extraduralabscesse heilen in der Regel, intrameningeale häufig, zumal wenn sie rechtzeitig angegangen wurden; dagegen ist die Statistik der operierten und geheilten Hirnabscesse weniger günstig. Die direkte Trepanation ergibt 40% Heilungen, die vom Ohr aus vorgenommen 65% für Großhirn- und 55—90% für Kleinhirnabscesse. Fröschels.

Seltenere Indikation einer doppelseitigen Antrumeröffnung. Von Dr. Hugo Ziffer. (Budapesti orvosi Ujság, 1909, Nr. 48 (Füleszet).

Die Eröffnung erfolgte rechts wegen Facialislähmung, links wegen beginnender Labyrinthitis, Facialislähmung geheilt, links Gehör nicht zurückgekehrt. Baumgarten.

Ein Fall von Myxofibrom des Felsenbeines mit multipler Hirnnervenlähmung. Von Dr. D. Schwabach und Dr. M. Bielschowsky (Berlin). (Deutsche med. Wochenschr., 1909, Nr. 18.)

Es handelt sich um eine 50jährige Frau, die über reißende Schmerzen in der linken Seite des Kopfes und besonders im linken Ohr klagte. Wenige Tage später bemerkte die Pat., daß ihr Mund schief sei. Dann stellten sich Schwindelanfälle mit Übelkeit und Erbrechen ein, das linke Ohr war taub, subjektive Geräusche waren nicht vorhanden, ebenso kein spontaner Nystagmus. Im weiteren Verlaufe gesellten sich zu den genannten Beschwerden Symptome, die auf eine Erkrankung der verschiedensten Gehirnnerven hindeuten, welche schließlich vom 5. bis inklusive 12. befallen wurden. Man glaubte, einen Tumor des Kleinhirnbrückenwinkels annehmen zu können. Die nach einem Jahre vorgenommene Obduktion ergab keinen Acusticustumor, sondern eine Neubildung, welche das ganze linke Felsenbein umfaßte und an dem 5 kleinere Tumoren zu unterscheiden waren. Die histologische Untersuchung zeigte, daß die Tumoren vom Knochenmark der Felsenbeinpyramide ausgegangen waren. Es ist dies der dritte in der Literatur beschriebene Fall. Ein besonderes Interesse bietet die Frage, welche mechanischen Faktoren eine so ausgedehnte Gehirnnervenlähmung hervorgerufen haben. Der Quintus und Abducens sind durch die Tumormassen an das Zentralorgan angepreßt und dadurch gelähmt worden. Für die übrigen Nerven kommt aber neben einer leichten Zerrung hauptsächlich die Kompressionswirkung auf die Nerven bei ihrem Durchtritt durch die Schädelbasis in Betracht.

Die Unterscheidung zwischen Acusticustumor und Neoplasmen der Felsenbeinpyramide erscheint deshalb wichtig, weil bei ersteren ein chirurgischer Eingriff in Frage kommen kann. Die Autoren meinen, daß die multiple Gehirnnervenlähmung bei den Felsenbeingeschwülsten eine viel größere Ausdehnung besitzt als bei den Tumoren des Kleinhirnbrückenwinkels. Ferner sind die Hirndrucksymptome bei den Hirngeschwülsten der hinteren Schädelgrube,

Digitized by Google
Original from UNIVERSITY OF CALIFORNIA
Generated on 2019-10-24 12:08 GMT / http://hdl.handle.net/2027/uc1.b3252758
Public Domain in the United States, Google-digitized / http://www.hathitrust.org/access_use#pd-us-google

speziell auch bei den Acusticustumoren, viel erheblicher. Auch die Stauungspapille wird nur relativ selten vermißt. Schließlich wäre noch darauf hinzuweisen, daß von den Kleinhirnbrückenwinkeltumoren sehr häufig Nachbarsymptome von seiten des Kleinhirns, wie cerebellarer Schwindel und Ataxie, ausgelöst werden, welche den Knochentumoren zu fehlen scheinen.

Oskar Beck (Wien).

Debe ó no ligarse la yugular en la flebitis del Seno lateral? (Soll man oder soll man nicht die Jugularis in der Phlebitis des Sinus lateralis unterbinden?) Von Botey (Barcelona). (Revista ibero americana de Ciencias médicos, November 1909.)

In den Fällen von otitischer Thrombosis des Sinus lateralis ohne Gerhardtsches Symptom muß man den Sinus eröffnen und behandeln, vom oberen Bogen an bis zum Bulbus, ohne die Jugularis zu unterbinden.

Wenn die Jugularis angegriffen ist (so daß sie eine harte, teigige Schnur bildet), muß man sie oberhalb des Schlüsselbeines unterbinden und excidieren.

Die Pulsationen des Sinus oder deren Fehlen sind keine Zeichen einer Phlebitis; sie sind durch die Pulsationen verursacht, welche vom Gehirn mitgeteilt werden.

Menier.

Notizen und Personalien.

Habilitiert: Dr. A. W. Albrecht, Assistent der Universitäts-Ohrenklinik zu Tübingen, als Privatdozent für Oto-, Rhino- und Laryngologie.

Ernannt: D. O. Muck in Essen zum konsultierenden Ohren-, Nasen- und Halsarzt an den neuen Krankenanstalten daselbst.

Dr. Karl Theimer (Ohrenabteilung der Poliklinik, Wien, IX., Mariannengasse Nr. 10) ersucht jene Herren, die Versuche mit Borodat gemacht haben, die Freundlichkeit zu haben, ihm ihre Erfahrungen über das Präparat mitteilen zu wollen.

Deutsche otologische Gesellschaft. Die 19. Versammlung wird am 13. und 14. Mai 1910 in Dresden stattfinden. Diejenigen Herren Kollegen, welche Vorträge oder Demonstrationen zu halten beabsichtigen, werden gebeten, ihre (noch nicht anderweitig publizierten) Themata bis zum 10. April 1910 an den Unterzeichneten gelangen zu lassen.

Anmeldungen zur Aufnahme in die Gesellschaft sind ebenfalls an den Unterzeichneten zu richten. Die neu Aufzunehmenden müssen satzungsgemäß durch zwei Mitglieder der Gesellschaft vorgeschlagen werden.

Die ausführliche Tagesordnung der Versammlung wird Mitte April versandt werden.

Der Schriftführer: Prof. Dr. V. Hinsberg (Breslau, XVI., Tiergartenstr. 53).

Generated on 2019-10-24 12:08 GMT / http://hdl.handle.net/2027/uc1.b3252758
Public Domain in the United States, Google-digitized / http://www.hathitrust.org/access_use#pd-us-google
Digitized by Google
Original from UNIVERSITY OF CALIFORNIA

Laryngo-Rhinologischer Teil.

Original-Artikel.

Mucocele der Keilbeinhöhle, kompliziert durch Neuritis optica. Operation, Heilung.

Von Dr. **M. Hajek,** Privatdozent an der k. k. Universität in Wien.

Der Begriff der Mucocele (Hydrops) ist in der Rhinologie ein geläufiger. Wir verstehen darunter die Ansammlung einer schleimigen, von eitrigen Beimengungen freien Flüssigkeit in einer von Knochenwänden begrenzten Höhle, wobei infolge Verschlusses der Ausflußöffnung eine Drucksteigerung und Ausdehnung der Höhlenwände erfolgt. In unkomplizierten Fällen von Mucocele werden die Knochenwände rarefiziert, an einzelnen Stellen wohl ganz resorbiert, so daß an circumscripten Stellen die früher knöcherne Wand eine membranöse Beschaffenheit zeigen kann.

Das rhinologische Krankheitsbild, welches der gegebenen Definition einer Mucocele entspricht, sehen wir nicht allzu selten in der Stirnhöhle, des öfteren in circumscripten Teilen des Siebbeinlabyrinthes. Relativ am besten bekannt sind die Mucocelen der in die mittere Muschel verlagerten Siebbeinzellen, welche zu großen, nicht selten die ganze Nasenhöhle ausfüllenden Geschwülsten anwachsen.[1])

Während das Vorkommen der Mucocele in der Stirnhöhle und Siebbeinlabyrinth über jedem Zweifel steht, ist die Frage nach der Existenz einer Mucocele der Kieferhöhle noch immer diskutiert. Sicher ist bisher nur, daß die meisten am Lebenden als Mucocele diagnostizierten Krankheitsfälle entweder als Kiefercysten oder als infolge zahlreicher Schleimhautcysten entstandene Dilatationen der Kieferhöhlenwände aufzufassen sind. Dem einzigen, pathologisch-anatomisch sichergestellten Befunde, eines Hydrops (Mucocele) der Kieferhöhle durch Dmochowsky[1]), ist kein klinisch unzweifelhafter Fall an die Seite zu stellen.[2])

Völlig unbekannt ist bisher in der rhinologischen Literatur das Vorkommen einer Mucocele oder eines Hydrops des Sinus sphenoidalis. Ein von mir vor wenigen Monaten beobachteter, in der k. k. Gesellschaft der Ärzte

---

[1]) *Siehe die Literatur in der III. Aufl. meines Buches „Die entzündlichen Erkrankungen der Nebenhöhlen der Nase" 1909.*

[2]) *Jedenfalls muß eine Mucocele der Kieferhöhle ein sehr seltenes Vorkommnis sein.*

Digitized by Google
Original from UNIVERSITY OF CALIFORNIA
Generated on 2019-10-24 12:08 GMT / http://hdl.handle.net/2027/uc1.b3252758
Public Domain in the United States, Google-digitized / http://www.hathitrust.org/access_use#pd-us-google

in Wien vorgestellter Fall zeigt alle erforderlichen Eigenschaften einer Mucocele (Abschluß einer nicht eitrigen Flüssigkeit mit Dilatation der knöchernen Wände). Da infolge dieses Prozesses der Keilbeinhöhle der linke Nerv. opticus Schaden erlitt, welcher nach Entlastung der Keilbeinhöhle rasch behoben wurde, gewinnt der Fall noch weiters an klinischer Bedeutung, so daß seine ausführliche Mitteilung angezeigt erscheint.

Frau Katharina A., 47 Jahre alt, verheiratet, dem häuslichen Berufe obliegend, kam am 15. X. 1909 zum ersten Male auf meine Abteilung des Kaiser Franz Josefs-Ambulatoriums und klagte über seit Jahren bestehenden üblen Geruch aus der Nase, ferner über seit Juli 1909 bestehenden, hauptsächlich die linke Seite einnehmenden Kopfschmerz und über seit dieser Zeit erfolgte progressive Abnahme des Sehvermögens auf dem linken Auge.

Die vorgenommene Untersuchung der Nasenhöhlen ergab eine hochgradige, veraltete Ozaena mit üblem Geruch und sehr fest an der Schleimhautunterlage haftenden Borken, welche sich durch Spülung nicht entfernen ließen. Da in diesem Zustande eine eingehende Analyse des Eiterungsprozesses in der Nase unmöglich war, applizierten wir in der nächsten Zeit die Gottsteinsche Tamponade, um die Borken ohne Verletzung der Schleimhaut loszulösen und die genauere Diagnose zu ermöglichen.

Inzwischen ließen wir die Kranke wegen des Verlustes des Sehvermögens auf dem linken Auge vom Kollegen der Augenabteilung des Kaiser Franz Josefs-Ambulatoriums, Doz. Dr. Kunn, und wegen der heftigen linkseitigen Kopfschmerzen von dem Chef der Nervenabteilung Doz. Dr. Schüller untersuchen.

Der Augenbefund vom 15. X. lautete: „Erhebliche Abnahme der Sehschärfe links. Die Papille rot, verschwommen und leicht geschwollen. Lichtbewegungen vor dem Auge werden wahrgenommen, dagegen können die dem Auge vorgehaltenen Finger nicht gezählt werden. Diagnose: Neuritis optica links, rechts normal.

Doz. Dr. Schüller, der dem Falle großes Interesse entgegenbrachte, untersuchte die Kranke und erhob einen Röntgenbefund, welcher dahin lautete, daß die linke Keilbeinhöhle keine Luft enthalte und daß diese Gegend jedenfalls als der mögliche Krankheitsherd für die Neuritis optica genau untersucht werden müsse. In Fig. 2 ist eine schematische Skizze vorhanden, welche den Röntgenbefund veranschaulicht.

Inzwischen wurden beide Nasenhälften mittelst der Gottsteinschen Tamponade von den anhaftenden Borken befreit und die Kranke mir behufs Untersuchung von einem meiner Hilfsärzte am 25. X. präsentiert.

Der von mir erhobene rhinologische Befund lautet: Die Nasenhöhlen momentan frei von Sekret, das Septum leicht nach rechts diviiert, die unteren Muscheln beiderseits hochgradig atrophisch; die mittlere Muschel rechts in ihrer ganzen Länge atrophisch. Nun zeigt sich im Gegensatz zur rechten Seite folgender Befund links: Mittlere Muschel nur in ihrem vorderen Anteil atrophisch, dagegen scheint sie sich am hinteren Ende zu verbreitern, in einen diffusen, ganz glatten Tumor zu übergehen, welcher

Digitized by Google
Original from UNIVERSITY OF CALIFORNIA
Generated on 2019-10-24 12:08 GMT / http://hdl.handle.net/2027/uc1.b3252758
Public Domain in the United States, Google-digitized / http://www.hathitrust.org/access_use#pd-us-google

die hintere Partie der Fissura olfactoria völlig verlegt und sich innig an die Scheidewand anlegt. Die Sonde vermag den Tumor weder lateralwärts von dem hinteren Ende der mittleren Muschel noch vom Septum abzugrenzen; jedenfalls bestehen leichte Verwachsungen zwischen dem Tumor und seiner Umgebung. Die Oberfläche des Tumors fühlt sich stellenweise knöchern an, nur an einigen Stellen hat man die Empfindung einer leichten Elastizität.

In Fig. 1 habe ich an einem schematischen Frontaldurchschnitt, welcher beiläufig 1 *cm* vor der Ebene der vorderen Wand beider Keilbeinhöhlen gedacht ist, die besagten Verhältnisse abgebildet. Am meisten charakteristisch für das rhinoskopische Bild ist der Umstand, daß linkerseits der Vorderwand der Keilbeinhöhle eine rundliche, glatt aussehende Gewebs-

Fig. 1.

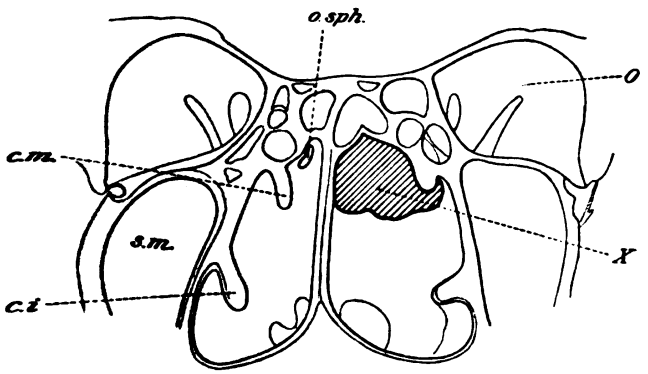

Schematischer frontaler Durchschnitt durch die Nasenhöhle, beiläufig 1 *cm* vor dem Ostium sphenoidale.

O = Orbita; *s. m* = Sinus maxillaris; *c. i* = Concha inferior; *c. m* = Concha media; *o. sph* = Ostium sphenoidale rechts; *X* = geschwulstförmige Hervorwölbung der vorderen Wand der Keilbeinhöhle links.

masse auflag, welche nach außen, wie ohne Unterbrechung in die Siebbeingegend überzugehen schien. Es war nicht ohne weiteres ersichtlich, woher diese Vorwölbung ihren Ursprung nahm. Sie konnte ebenso einen Teil des hinteren Siebbeinlabyrinths bilden, als auch ein von dem Keilbeine selbst entsprungenes, vorläufig nicht näher präzisierbares Gebilde darstellen.

Zur Ergänzung des Befundes sei noch auf das Vorhandensein des chronischen trockenen Katarrhs im Nasenrachenraume, im Rachen und Kehlkopf hingewiesen, Veränderungen, welche zu den häufigen Begleiterscheinungen der Ozaena gehören, für den vorliegenden Fall indes von keiner weiteren Bedeutung sind.

Nach gründlicher Cocainisierung des geschilderten, anscheinend der linken Keilbeinhöhle vorgelagerten Gebildes riß ich letzteres an der elastisch anzufühlenden Stelle mittelst meines Siebbeinhakens an und es stürzte sofort eine ansehnliche Menge einer anscheinend unter großem Druck befindlichen, serös-schleimigen Flüssigkeit in die Nasenhöhle hervor. Die entleerte Flüssigkeitsmenge dürfte jedenfalls

Digitized by Google
Original from UNIVERSITY OF CALIFORNIA
Generated on 2019-10-24 12:08 GMT / http://hdl.handle.net/2027/uc1.b3252758
Public Domain in the United States, Google-digitized / http://www.hathitrust.org/access_use#pd-us-google

mehr als einen Kaffeelöffel voll betragen haben. Die Länge der in die Höhle eingeführten Sonde betrug von der Spina nasalis inferior aus gemessen 9 *cm*, ein Beweis, daß die Höhle entweder die Keilbeinhöhle selbst, oder eine über die Keilbeinhöhle geschobene hintere Siebbeinzelle sein mußte. Ich trug nun von der Einrißöffnung aus die ganze vordere Wand der Höhle mittelst meiner Keilbeinküretten ab und es zeigte sich, daß die eröffnete Höhle die Keilbeinhöhle selbst und das abgetragene Gebilde die teils stark verdickte, teils rarefizierte vordere Wand der linken Keilbeinhöhle gewesen ist. Ich legte gleich eine Öffnung von einem Durchmesser von 12 *mm* an, so daß die ganze Innenfläche der Keilbeinhöhle zu übersehen war. Sie erschien blaß, nicht einmal deutlich verdickt, jedenfalls war der mucoperiostale Überzug durch die Sonde an keiner Stelle verschieblich, wie dies sonst bei den verdickten Schleimhäuten der Nebenhöhlen der Fall ist. Bei Abtragung des unteren verdickten Randes der Vorderwand spritzte eine kleine Arterie recht intensiv. Der das blutende Gefäß bergende Knochenrand wurde mittelst eines Péans gefaßt und letzterer eine Stunde lang liegen gelassen. Die Blutung stand. Lockere Jodoformgazetamponade.

Noch während der Péan bei der Nase heraushing, gab die Kranke an, daß die seit Monaten bestehende, ununterbrochen andauernde schmerzhafte Spannung in der linken Kopfhälfte aufgehört habe. Am auffallendsten war aber ihre bereits $^1/_2$ Stunde nach vollzogener Operation geäußerte Angabe, daß sie bei Verschluß des rechten Auges mit dem linken Auge Gegenstände unterscheiden könne, was in den letzten Monaten niemals der Fall gewesen ist.

Die am 27. X., also zwei Tage nach vollzogener Operation vorgenommene Augenuntersuchung ergab ophthalmoskopisch keine Veränderung im Aussehen des linken Nervus opticus. Dagegen war subjectiv eine Besserung unverkennbar. Die Kranke konnte bereits die in einem Meter Distanz dem Auge vorgehaltenen Finger zählen.

Die am 3. XI., also nach weiteren acht Tagen vorgenommene Untersuchung des Auges ergab: Die neuritischen Veränderungen sind nahezu völlig geschwunden, es besteht nur mehr eine leichte Trübung des Papillengewebes in der nasalen Hälfte. Die Sehschärfe beträgt 4·50 D $^5/_7$, ist also ebenso groß wie am rechten Auge.

Der Augenbefund am 16. XI. lautet: Der Spiegelbefund des linken Auges ist vollkommen normal. Die Sehschärfe beträgt 4·50 D $^5/_7$.

Der im Obigen geschilderte Fall liefert, wie ich glaube, den vollen Beweis für die Möglichkeit der Entstehung einer Mucocele der Keilbeinhöhle. In unserem Falle hat bei Verschluß des Ausführungsganges der Keilbeinhöhle die im Inneren der Höhle angesammelte Flüssigkeit auf die Höhlenwände einen Druck ausgeübt, die vordere Wand nasalwärts deutlich hervorgewölbt. Die Schleimhautauskleidung der Keilbeinhöhle hat hierbei keine deutliche pathologische Veränderung erfahren, denn auch die mikroskopische Untersuchung der mittelst Küretten entfernten Partien der Vorderwand hat keine erhebliche Veränderung gezeigt. Stellenweise war das Epithel abgestoßen

Generated on 2019-10-24 12:08 GMT / http://hdl.handle.net/2027/uc1.b3252758
Public Domain in the United States, Google-digitized / http://www.hathitrust.org/access_use#pd-us-google
Digitized by Google
Original from UNIVERSITY OF CALIFORNIA

die subepitheliale Schichte der Schleimhaut spärlich infiltriert. Von der Entfernung der Innenwand der Keilbeinhöhle konnte vollkommen abgesehen werden.

Eine jetzt schon seit mehreren Monaten ausgeübte Kontrolle zeigt, daß die Keilbeinhöhle normal ist und ihre Schleimhaut keinerlei pathologisches Sekret liefert.

Beim Studium der rhinologischen Literatur der letzten Jahrzehnte ist es mir nicht gelungen, einen unzweifelhaften Fall von Hydrops der Keilbeinhöhle ausfindig zu machen. Zuckerkandl[1]) hat einen derartigen Fall unter seinen Sektionsergebnissen nicht verzeichnet. Ebenso wenig finde ich einen Fall bei Harke[2]), E. Fränkel[3]), Wertheim[4]) und anderen, die über Sektionsergebnisse verfügen, angeführt. Einige der genannten Autoren berichten nur, daß sie in einer Anzahl von Fällen seröse Flüssigkeit in der Keilbeinhöhle ohne sonstige entzündliche Erscheinungen vorgefunden hätten. Die Genese dieses serösen Exsudates ist zwar nicht ganz klargestellt, kann jedoch niemals als eine Mucocele angesehen werden, da weder ein Verschluß des Ausführungsganges der Keilbeinhöhle, noch die Dilatation einer der Keilbeinhöhlenwände dabei vorgekommen ist. Nur eine einzige klinische Beobachtung steht von Dr. Rolland[5]) vom Jahre 1990 verzeichnet, welche möglicherweise als ein Hydrops der Keilbeinhöhle aufgefaßt werden könnte. Dr. Rolland berichtet über die rhinoskopische Beobachtung eines Falles von Erweiterung der Keilbeinhöhle durch Flüssigkeitsansammlung und Retention, in welchem es zu einer Verstopfung der hinteren Nasenhöhle gekommen ist. Da weitere Details fehlen, will ich den Fall nach dem Wortlaute des Referates in Semons Centralblatt 1889—1890, S. 325 wiedergeben:

„Es handelt sich um eine 23jährige Dame, die über Verstopfung der Nase, Kopfschmerzen, Gedächtnisverlust und Schlaflosigkeit klagte. Die Schleimhaut der unteren und mittleren Nasenmuscheln ist beiderseits atrophisch. Hinten konstatiert man eine rundliche Knochengeschwust, die die Nase verschließt. Die Choanen sind vollständig verstopft, in der Mittellinie bemerkt man einen Vorsprung, der das hintere Ende der Nasenscheidewand bildet. Die oberen drei Viertel des Tumors sind

[1]) Zuckerkandl, Normale und pathologische Anatomie der Nasenhöhle, Bd. 1. II. Aufl., 1893. — Zuckerkandl, Normale und pathologische Anatomie der Nasenhöhle, Bd. II, 1892.

[2]) Harke, Beiträge zur Pathologie der oberen Atmungswege. Wiesbaden 1898.

[3]) E. Fränkel, Virchows Archiv für pathologische Anatomie. 1896, Bd. XLIII.

[4]) Wertheim, Beiträge zur Pathologie und Klinik der Erkrankungen der Nasennebenhöhlen. Arch. f. Laryngologie, Bd. XI, 1901.

[5]) A. Rolland, Bericht über die Sitzung der französischen Gesellschaft für Otologie und Laryngologie.

Digitized by Google
Original from UNIVERSITY OF CALIFORNIA
Generated on 2019-10-24 12:08 GMT / http://hdl.handle.net/2027/uc1.b3252758
Public Domain in the United States, Google-digitized / http://www.hathitrust.org/access_use#pd-us-google

hart, das untere Viertel hat eine gewisse Elastizität. Rolland stellte die Diagnose auf Dilatation der Keilbeinhöhle und machte in der unteren Seite des Tumors eine Öffnung, aus der eine wässerige Flüssigkeit abfloß, die nicht die Eigenschaft einer Cerebrospinalflüssigkeit besaß. Die verschiedenen Symptome schwanden nun schnell.

Des weiteren ist der von mir beschriebene Fall infolge der Klarheit und relativen Einfachheit der vorliegenden Verhältnisse sehr geeignet, unsere Vorstellungen über die bei den Keilbeinhöhlenerkrankungen beobachteten Veränderungen des Sehnerven in eine bestimmte Richtung zu lenken. Um diese Angelegenheit nicht überflüssigerweise zu komplizieren, will ich hier die seit Berger und Tyrmanns[1]) grundlegenden Untersuchungen angewachsene Literatur[2]), welche im übrigen noch einer sehr kritischen Revision bedarf[3]), nicht weiter anführen, sondern nur kurz den Stand unseres Wissens über das heikle Thema nach der von mir gewonnenen Kenntnis aus eigener Erfahrung und aus der Literatur kurz präzisieren.

Es ist, wie dies schon Berger und Tyrmanns gesammelte Obduktionsbefunde erwiesen haben, zweifellos, daß Tumoren und nekrotische Prozesse, welche von den Keilbeinhöhlenwänden ausgehen, teils durch Hineinwuchern in die Augenhhöhle, beziehungsweise entzündliche Affektion der Orbita selbst, teils durch Übergehen der genannten Affektionen auf den im knöchernen Kanal liegenden Sehnerven, letzteren erheblich schädigen können. Auch Traumen, welche den knöchernen Kanal des N. opticus treffen, kommen hierbei in Betracht.

Fraglich in ihrer Genese, daher zu diskutieren, sind nur diejenigen Fälle von Sehnervenentzündungen, welche bei einfachen Empyemen der Keilbeinhöhle ohne sonstige nachweisbare Veränderungen des Orbitalinhaltes vorkommen und von welchen mehrere nach Angabe der Autoren durch einfache Eröffnung der Keilbeinhöhle geheilt sind. Der kausale Zusammenhang zwischen Sehnervenentzündung und Empyem ist in diesen Fällen noch durchaus auf hypothetischer Grundlage aufgebaut.

Der im obigen geschilderte Fall von Hydrops mit Neuritis optica schließt vor allem die Fortpflanzung einer entzündlichen Affektion von der

---

[1]) Berger und Tyrmann, Die Krankeiten der Keilbeinhöhle und des Siebbeinlabyrinths. Wiesbaden 1886.

[2]) Siehe Eversbusch in Graefe-Saemisch' Handbuch, II. Teil, Heft 61 und 62, 1903; ferner R. Hoffmann, Über entzündliche Affektionen in der Orbita und am Auge im Gefolge von Eiterungen der Nebenhöhlen der Nase unter Mitteilung eigener Beobachtungen.

[3]) Ich meine hier besonders die von Onodi in seiner Arbeit (Arch. f. Laryng., Bd. XVII) angeführte Literatur, welche sehr wenig geeignet ist, in dem vorliegenden Material Ordnung und Übersichtlichkeit zu schaffen. Dieses Kapitel harrt noch seines kritischen Bearbeiters.

Digitized by Google
Original from UNIVERSITY OF CALIFORNIA
Generated on 2019-10-24 12:08 GMT / http://hdl.handle.net/2027/uc1.b3252758
Public Domain in the United States, Google-digitized / http://www.hathitrust.org/access_use#pd-us-google

Keilbeinhöhle auf den Sehnerven aus, da ja das Innere der Keilbeinhöhle keinerlei entzündliche Veränderungen zeigte und überdies nicht anzunehmen ist, daß eine Entzündung schon in einer halben Stunde so weit abnimmt, daß eine ausgesprochene subjektive Besserung des Sehvermögens eintritt. Augenscheinlich hat hier das Aufhören des Druckes auf die innere Wand der Keilbeinhöhle die rasche Besserung herbeigeführt. Und der aufhörende Druck konnte in zweierlei Hinsicht in Betracht kommen: 1. als Druck auf die innere Knochenwand des Canalis opticus und 2. als Circulationsstörung im Gebiete des Sehnerven infolge des erhöhten Druckes auf den in collateraler Beziehung stehenden Venenkomplex der Keilbeinhöhle. Welches von beiden Momenten hauptsächlich zu beschuldigen ist, wage ich nicht zu entscheiden. Ich bin indes

Fig. 2.

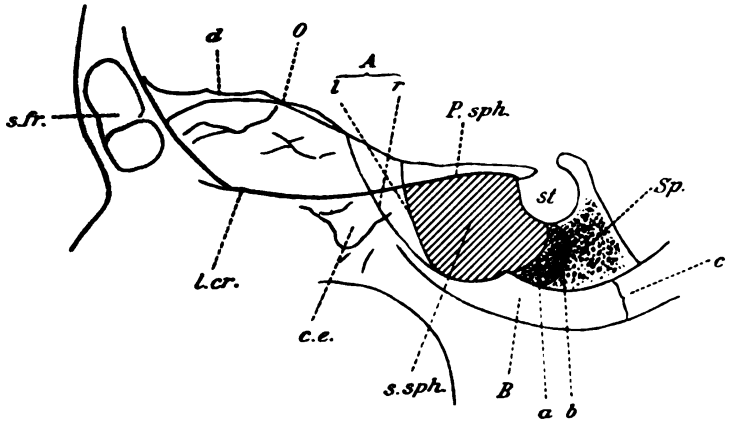

Schema des Röntgenbildes bei querer Durchleuchtung des Schädels.
s. fr = Sinus frontalis; *s. sph* = Sinus sphenoidalis; *a b* = hinterer Rand beider Keilbeinhöhlen: *Sp* = Spongiosa des Keilbeines; *st* = Sella turcica; *A* = vordere Wand der „*l*" linken und der „*r*" rechten mittleren Schädelgrube; *B* = Boden der mittleren Schädelgrube; *c* = Dicke der mittleren Schädelgrube; *c. e* = Cellula ethmoidalis; *l. cr* = Lamina cribrosa; *d* = Boden der vorderen Schädelgrube; *O* = Orbitaldach; *P. sph* = Planum sphenoidale.

geneigt, der Circulationsstörung die hervorragende Rolle zuzuschreiben, denn nur diese letztere Annahme würde die merkwürdige Erfahrung erklären, daß in manchen Fällen von Eiterung der Keilbeinhöhle, welche mit Neuritis optica kompliziert sind, schon kurze Zeit nach Eröffnung der Keilbeinhöhle, zu einer Zeit, wo die Eiterung der Höhle noch in voller Blüte steht, eine erhebliche subjektive und objektive Besserung der Neuritis optica sich einstellt.

Zum Schlusse muß ich noch einige Worte über die in diesem Falle geleistete Unterstützung des Radiogrammes hinzufügen. Bislang ist es weder durch seitliche noch durch posterio-anteriore Durchleuchtung gelungen, bei entzündlicher Affektion der Keilbeinhöhlen hinsichtlich der Diagnose nennenswerte Anhaltspunkte zu gewinnen, wie dies bei den anderen Nebenhöhlen der

Digitized by Google
Original from UNIVERSITY OF CALIFORNIA
Generated on 2019-10-24 12:08 GMT / http://hdl.handle.net/2027/uc1.b3252758
Public Domain in the United States, Google-digitized / http://www.hathitrust.org/access_use#pd-us-google

Fall ist. Um so mehr mußte daher der Befund des Herrn Doz. Dr. Schüller überraschen, als es sich zeigte, daß seine Angaben durch die Tatsachen verifiziert wurden.

Herr Doz. Dr. Schüller hatte die Güte, mir nachträglich folgendes, für die Verwertung des Radiogrammes bei entzündlicher Erkrankung der Keilbeinhöhlen erörterndes Begleitschreiben zuzusenden:

„Sehr geehrter Herr Kollege!

Anbei die verlangte Skizze des queren Durchleuchtungsbildes des Keilbeinkörpers (Fig. 2).

Bei normalem Luftgehalt erscheint die Keilbeinhöhle tiefschwarz, ihre hintere bogenförmige Umrandung scharf; bei Fehlen der Luft ist ein auffälliger Kontrast zwischen Luftgehalt des vorn liegenden Siebbeins und der Keilbeinhöhle sichtbar. Die Bestimmung der Seite der Erkrankung erfolgt entweder unter Benützung der vorliegenden klinischen Symptome (hier linkseitige Neuralgie und linkseitige Opticusaffektion) oder auf der posterior-anterioren Aufnahme durch die Differenz des Luftgehaltes beider Siebbeingegenden, wobei angenommen wird (z. B. auf Grund des rhinologischen Befundes), daß die Differenz beider Seiten nicht durch das Siebbein bedingt ist. Diese und andere Details bezüglich der Keilbeinhöhlen-Röntgenographie sind noch nicht publiziert; ich hoffe Ende Jahres damit herauszukommen."

Wir wollen gerne warten in der angenehmen Voraussicht, daß uns ein weiterer Behelf für die Diagnostik der Keilbeinhöhlenaffektion erwächst. Für die in diesem Falle geleisteten Dienste gebührt Herrn Doz. Dr. Schüller mein bester Dank.

Aus der Ohren-, Nasen- und Halsabteilung der städt. Poliklinik in Malmö.

Ein Fall von kongenitaler Cyste des weichen Gaumens.

Von **E. Bergh.**

N. K., 7 Monate alt, besuchte die Poliklinik am 19. Mai 1909. Die Mutter des Patienten hatte tagsvorher „einen weißen Knoten in seinem Halse" beobachtet. Seit einem Monate ungefähr, vielleicht länger, hat der Kleine an Atembeschwerden gelitten, keine Erstickungsanfälle. Der Schlaf ist unruhig gewesen. Patient hat sehr oft, aber nicht immer, mit offenem Munde geschlafen, hat oft geschnarcht. Hat Husten gehabt, zeitweise sehr heftig und frequent, zeitweise seltener, zeitweise ist er von demselben ganz frei gewesen. Der Husten, der oft einen eigentümlichen bellenden Charakter gehabt hat, hatte keine Ähnlichkeit mit Keuchhusten. Außerdem ist der Kleine „von Würgen und Erbrechen" sehr belästigt gewesen, meist wurde aber kein Mageninhalt erbrochen. Patient hat keine Beschwerden beim Saugen oder Schlucken gehabt. Übrigens ist der kleine Patient immer gesund gewesen. Die Eltern

Digitized by Google
Original from UNIVERSITY OF CALIFORNIA
Generated on 2019-10-24 12:08 GMT / http://hdl.handle.net/2027/uc1.b3252758
Public Domain in the United States, Google-digitized / http://www.hathitrust.org/access_use#pd-us-google

leben und sind gesund. Fälle von Geschwulstbildung oder Mißbildungen sind in der Familie nicht vorgekommen.

Status praes. am 19. Mai 1909. Kräftiges und wohlgenährtes Kind mit gesundem und blühendem Aussehen. Respiration eigentümlich schnarchend, wird mitunter pfeifend, fast stridorös und wird dann von starken, bellenden Hustenstößen unterbrochen, die eine entfernte Ähnlichkeit mit Krupphusten besitzen. Plötzlich bekommt Patient einen Anfall von Würgen, erbricht nicht. Nase, Ohren und Mundhöhle ohne Anmerkung. Auf der Außenseite des Halses keine geschwollenen Lymphdrüsen, Lungen und Herz gesund. Bei der Untersuchung des Rachens werden starke Reflexe ausgelöst, ein weißer Knoten ist aber nicht zu entdecken. Plötzlich macht Patient eine tiefe Inspiration, die unmittelbar von einem Hustenstoße gefolgt wird, eine weißliche Bildung wird für einen Augenblick sichtbar, verschwindet aber schnell hinter dem Gaumensegel in den Nasopharynx hinauf. Dasselbe Phänomen repetiert sich ein paar Male. Da ich wegen der starken Reflexe keine genauere Untersuchung des Pharynx vornehmen und die eventuell vorhandene Geschwulst (oder einen Fremdkörper?) auch nicht entfernen konnte, ließ ich den Kleinen mit Äther narkotisieren. Im Pharynx konnte ich jetzt eine Geschwulst beobachten, die von der Rückseite der verlängerten Uvula mit einem Stiele ausging. Übrigens keine sicht- oder fühlbaren Veränderungen im Pharynx. Der Stiel des Tumors wurde mit einem Péan gefaßt, die Geschwulst wurde hervorgezogen und bei ihrer Ausgangsstelle auf der Rückseite der Uvula mit einer Schere abgetragen. Unbedeutende Blutung. Die Geschwulst war kaum mandelgroß, ihre Farbe fast ganz weiß, auf ihrer überall glatten Oberfläche einige verhältnismäßig große Gefäße, die gegen den Stiel verliefen. Der Tumor war nicht ganz rund, sondern ein wenig abgeplattet. Konsistenz halbfest.

26. Mai. Respiration ruhig und still, Husten und Würgen nicht mehr vorhanden. Die starken Schlundreflexe sind jetzt verschwunden, so daß der kleine Patient sehr leicht zu untersuchen ist. Uvula etwas länger als normal, übrigens von normalem Aussehen. Nach der Angabe der Mutter ist der Schlaf jetzt ruhig und das Schnarchen verschwunden.

Mikroskopische Untersuchung der Geschwulst (Dozent Dr. Sjövall). Nachdem die Geschwulst in 10%iger Formalinlösung fixiert worden war, wurde ein Schnitt durch den größten Durchmesser derselben gelegt und dabei zeigte sich, daß dieselbe eine Cyste sei; der Inhalt war die wesentliche Ursache der grauweißen Farbe und hatte beim Fixieren nicht koaguliert. Er war dünnflüssig und feinkörnig, ohne größere Partikel. Die Cystenwand ist sehr dünn, am dicksten ist sie in der Nähe des Stieles, gegen denselben verlaufen radiär einige feine Gefäße. Die innere Seite der Cyste ist mit geschichtetem Plattenepithel ausgekleidet, das überall vom gleichen Epithel der Oberfläche getrennt ist. Zwischen den beiden Epithelien liegt festes, gefäßführendes Bindegewebe ohne Drüsenbildungen und ohne Zeichen von entzündlicher Reizung. Das Epithel ist nirgends verhornt, hat keine ausgebildeten Bindegewebspapillen unter sich und zeigt weder Haare noch andere Appendicularbildungen der äußeren Haut.

Bei dem 7 Monate alten Knaben werden seit etwa einem Monate gewisse Symptome beobachtet, die auf einen krankhaften Zustand in den oberen Luftwegen hindeuten. Diesen Symptomen wird aber von der Umgebung nur

Digitized by Google
Original from UNIVERSITY OF CALIFORNIA
Generated on 2019-10-24 12:08 GMT / http://hdl.handle.net/2027/uc1.b3252758
Public Domain in the United States, Google-digitized / http://www.hathitrust.org/access_use#pd-us-google

wenig Aufmerksamkeit geschenkt. Erst wenn die Mutter durch Zufall einen weißen Knoten im Halse des Patienten entdeckt, sucht sie ärztliche Hilfe. Die Geschwulst, die mit einem Stiele von der verlängerten Uvula ausging, ist sehr beweglich gewesen. Teils durch ihre im Verhältnis zum Rachen beträchtliche Größe, teils durch ihre große Beweglichkeit hat sie die verschiedenen Symptome verursacht. Auch die bei der ersten Untersuchung beobachtete starke Reflexerregbarkeit des Pharynx ist durch die Gegenwart der Geschwulst bedingt. Diese Symptome sind aber solche, die bei jeder einigermaßen größeren gestielten Geschwulst vorhanden sein können und lassen sich folglich für die Bestimmung des Tumors nicht verwerten. Auch ist es nicht möglich gewesen, bei der Untersuchung des Patienten oder bei der makroskopischen Besichtigung der Geschwulst zu entscheiden, von welcher Art und Beschaffenheit dieselbe war. Doch spricht der Umstand, daß der Tumor gestielt war, daß er keine Veränderungen an der Implantationsstelle hervorgerufen und keine Drüsenanschwellungen am Halse verursacht hatte, dafür, daß derselbe von maligner Natur nicht sein konnte. Die im Pharynx am öftesten vorkommenden gestielten gutartigen Geschwülste, Fibrome und Papillome, haben ein ganz anderes Aussehen, als der Tumor in diesem Falle darbietet. Die Farbe der Fibrome ist rosa bis dunkelrot. Die Papillome haben auch eine rötliche Farbe, ihre Oberfläche aber hat eine papilläre Beschaffenheit.

Aus dem Umstande, daß die Geschwulst ziemlich groß war und daß die Uvula durch dieselbe verlängert worden war, läßt sich der Schluß ziehen, daß der kleine Patient schon ziemlich lange die Geschwulst getragen hatte. Wegen des jugendlichen Alters des Patienten sowie wegen des eigentümlichen Aussehens des Tumors, welches mit der Beschreibung von den gewöhnlichen Geschwülsten des Pharynx nicht übereinstimmte, vermutete ich, daß es sich um eine kongenitale Geschwulst, in erster Linie um einen sogenannten kongenitalen Polyp, handelte. Die mikroskopische Untersuchung zeigte, daß es sich um eine Cyste handelte, deren Innen- und Außenseite mit einem geschichteten Plattenepithel ausgekleidet war, das die Charaktere der äußeren Haut nicht besaß. Wegen der Beschaffenheit des Epithels kann hier keine Rede von einer Dermoidcyste sein, welche Cysten durch ihre epidermoidale Hülle charakterisiert sind, welche alle Eigenschaften der äußeren Haut aufweisen und sehr oft mit Flaumhaaren besetzt sind.

Die Möglichkeit, daß es sich um eine Retentionscyste handeln sollte, ist ausgeschlossen, da diese Cysten nicht gestielt sind.

Was die Genese der Cyste betrifft, so spricht das jugendliche Alter des Patienten sowie der Umstand, daß die Cyste ihren Ausgang in der Mitte einer embryonalen Schließungslinie hatte, dafür, daß dieselbe kongenital ist. Der Umstand, daß sowohl die Innen- wie die Außenseite der Cyste mit einem geschichteten Plattenepithel ausgekleidet war — also mit demselben Epithel wie

Digitized by Google
Original from UNIVERSITY OF CALIFORNIA
Generated on 2019-10-24 12:09 GMT / http://hdl.handle.net/2027/uc1.b3252758
Public Domain in the United States, Google-digitized / http://www.hathitrust.org/access_use#pd-us-google

der Mutterboden —, spricht dafür, daß die Cyste durch eine Störung in der embryonalen Entwicklung des Mutterbodens entstanden ist und keiner Verirrung von Gewebskeimen ihre Entstehung zu verdanken hat.

Fälle von kongenitaler Cystenbildung des weichens Gaumens scheinen sehr selten zu sein. In der mir zugänglichen Literatur habe ich nur 2 Fälle gefunden, die aller Wahrscheinlichkeit nach kongenitaler Natur sind. Zwischen diesen beiden Fällen einerseits und dem meinen andrerseits bestehen Unterschiede nicht nur in bezug auf den histologischen Bau des Cystenepithels, sondern auch in genetischer Hinsicht. In dem Falle von Juffinger, bei Eisenmenger beschrieben, handelte es sich um eine angeborene Cyste, die vom Rande des weichen Gaumens neben der Uvula ausging. Die Cyste war mit geschichtetem Flimmerepithel ausgekleidet. Eisenmenger meint, daß die Cyste durch Inklusion beim Schluß der embryonalen Spalten in dieser Gegend analog den Dermoiden entstanden ist. Auch in dem Falle von Wagner handelte es sich um eine Cyste, die mit geschichtetem Flimmerepithel ausgekleidet war. Die Cyste, die auf der Rückseite des weichen Gaumens über der Uvula saß, war etwa halberbsengroß, mit einem fettig-schmierigen Inhalt. Über die Natur der Cyste wird nichts angegeben. Aus der fissuralen Lage der Cyste und aus der Beschaffenheit des Epithels läßt sich der Wahrscheinlichkeitsschluß ziehen, daß die Cyste in derselben Weise wie im vorigen Falle entstanden ist.

Literatur: Arnold, Über behaarte Polypen der Rachenmundhöhle etc. Virchows Archiv, Bd. CXI, 1888. — Bosworth, Diseases of the nose and throat. New-York 1892. — Eisenmenger, Über die plexiformen Sarkome des harten und weichen Gaumens. Deutsche Zeitschr. f. Chir., Bd. XXXIX, 1894. — Heymann, Handb., Bd. II, Wien 1899. — Moritz Schmidt, Die Krankheiten der oberen Luftwege. 3. Aufl., Berlin 1903. — Tillmanns, Lehrbuch der allgemeinen und speziellen Chirurgie, 6. Aufl., Leipzig 1899. — Wagner, Die Krankheiten des weichen Gaumens in v. Ziemssens Handbuch, Leipzig 1874. — Ziegler, Lehrbuch der allgemeinen Pathologie, 8. Aufl., Jena 1895.

Aus der rhino-laryngologischen Abteilung (Vorstand: Dozent Dr. H. Koschier) der allgemeinen Poliklinik in Wien.

Zur Frage der Bedeutung der Wassermannschen Reaktion in der Rhino-Laryngologie.[1])

Von Dr. **L. Arzt** und Dr. **B. Grossmann.**

Obwohl seit den ersten Publikationen Wassermanns und seiner Mitarbeiter im Mai 1906 über eine serodiagnostische Methode der Lues bereits

---

[1]) Die Komplementablenkungen wurden von uns im pathologischen Institut des Prof. H. Albrecht der allgemeinen Poliklinik in Wien ausgeführt, für dessen Entgegenkommen auch an dieser Stelle bestens gedankt werden soll.

Digitized by Google
Original from UNIVERSITY OF CALIFORNIA
Generated on 2019-10-24 12:09 GMT / http://hdl.handle.net/2027/uc1.b3252758
Public Domain in the United States, Google-digitized / http://www.hathitrust.org/access_use#pd-us-google

eine große Anzahl von Arbeiten erschienen ist, die sich teilweise mit der Frage der Brauchbarkeit dieser Methode in den verschiedenen Spezialdisziplinen beschäftigten, ist doch erst seit ganz kurzer Zeit diese Frage auch in der Rhino-Laryngologie aufgerollt worden.

Da aber nach den Ergebnissen der zahlreichen Arbeiten über dieses Thema die Brauchbarkeit der Methode in den übrigen Spezialdisziplinen wohl allgemein anerkannt wird und feststeht — insbesondere, wenn man sich bei der Ausführung der Versuche an die Originalvorschriften Wassermanns hält, — so schien es nicht bedeutungslos, diese Methode an einer Reihe von laryngo-rhinologischen Fällen zu untersuchen.

Wir glauben, daß diese Untersuchungen schon deshalb umso mehr eine Berechtigung besitzen, als ja die Ätiologie mancher Krankheiten in diesem Spezialfache noch immer in Dunkel gehüllt ist, wenn auch von verschiedenen Autoren verschiedene ätiologische Momente in den Vordergrund gerückt werden. Insbesondere trifft dies für die Ozaena simplex zu, über die ja auch schon Untersuchungen mit dieser Methode angestellt wurden. So untersuchte Alexander (1) 26 Fälle dieser Erkrankung; über 17 Fälle berichtete Sobernheim (2) in der Berliner laryngologischen Gesellschaft. Auch Eisenlohr (3) stellte eine Reihe von Versuchen an 15 Fällen von Ozaena an.

Mit der Frage der Verwendbarkeit der Wassermannschen Reaktion in der Rhino-Laryngologie überhaupt beschäftigten sich aber nur — soweit uns die Literatur zugänglich — Weinsberg (4), der über mehrere Fälle berichtete, und Caldera (5), der bei seinen Untersuchungen zur Ansicht kommt, daß die einzige wissenschaftliche Methode zur Diagnose der tertiären Syphilis auf dem Gebiete der Oto-Rhino-Laryngologie die Wassermannsche Reaktion sei. Nach seinen Ergebnissen ermutigen die erhaltenen Resultate zu einer ausgedehnten Anwendung der Reaktion in diesen Spezialfächern.

Auch wir haben daher unsere Untersuchungen nicht auf eine einzige Erkrankungsform, zum Beispiel die Ozaena, beschränkt, sondern die verschiedensten, mit der Lues in Zusammenhang stehenden Erkrankungen und auch einige, die auf eine solche Anamnese nicht hinwiesen, als Kontrollfälle in unsere Versuche einbezogen.

Die Methode der Untersuchung hier auseinanderzusetzen, würde zu weit führen. In allen Fällen wurde als Extrakt ein solcher aus hereditär-luetischen Föten, der sich auch bei einer großen anderen Versuchsreihe gut bewährte, in Anwendung gebracht. Im übrigen hielten wir uns streng an die Vorschriften Wassermanns.

Wenn wir nun das von uns durchgeprüfte Material überblicken, so umfaßt dasselbe 52 Fälle.

Digitized by Google
Original from UNIVERSITY OF CALIFORNIA
Generated on 2019-10-24 12:09 GMT / http://hdl.handle.net/2027/uc1.b3252758
Public Domain in the United States, Google-digitized / http://www.hathitrust.org/access_use#pd-us-google

Wir möchten dieselben in folgende zwei große Gruppen einteilen, nämlich:

1. solche Fälle, die entweder anamnestisch eine überstandene Lues zugeben, oder an einer recenten Lues erkrankt waren,

2. solche, die weder anamnestisch noch klinisch einen Anhaltspunkt für eine luetische Infektion darboten.

I. Gruppe.

Anamnestisch überstandene Lues	Klinisch nachweisbare Lues
4 Fälle	22 Fälle

II. Gruppe.

Ozaena simplex	Rhinitis chronica atrophica ohne Fötor	Empyem der Nebenhöhlen
14 Fälle	10 Fälle	2 Fälle

Unter den Fällen, die in die Gruppe „überstandene Lues" eingereiht wurden, befanden sich eine Rhinopharyngitis chronica, eine Laryngitis acuta, eine Laryngitis chronica und ein Fall mit Erosionen am Septum nasi. Alle diese gaben anamnestisch eine Infektion zu und waren alle durch längere Zeit einer spezifischen Therapie unterzogen worden. Von ihnen reagierte einer positiv, das wären also 25%.

In die Gruppe der „klinisch nachweisbaren Lues" wurden folgende Fälle eingereiht, die mit dem Ergebnis der serologischen Untersuchung in nachfolgender Tabelle übersichtlich zusammengestellt sind.

Klinisch nachweisbare Lues.

Angina specifica, Schleimhautplaques	Gummen der Nase, des Gaumens und Kehlkopfes	Stomatitis mercurialis
6 Fälle	15 Fälle	1 Fall
davon reagierten positiv 5	davon reagierten positiv 14	davon reagierten positiv 0

Generated on 2019-10-24 12:09 GMT / http://hdl.handle.net/2027/uc1.b3252758
Public Domain in the United States, Google-digitized / http://www.hathitrust.org/access_use#pd-us-google
Digitized by Google
Original from UNIVERSITY OF CALIFORNIA

Wir erhielten daher bei 22 Fällen klinisch nachweisbarer Lues 19mal eine positive Reaktion, das ist 86·4%. Bei unseren untersuchten Fällen von Angina specifica und Gummen der Nase, des Gaumens und Kehlkopfes erhielten wir nur bei zwei Fällen ein negatives Untersuchungsergebnis.

Einen Fall der Gruppe „Gummen", der uns besonderes Interesse zu bieten scheint, möchten wir kurz anführen.

Es handelte sich um ein 13jähriges Mädchen, das im zweiten Lebensjahr Scarlatina und Diphtherie durchmachte. Im Anschluß an diese Erkrankung sollen bereits damals von einem Arzt Narben im Rachen konstatiert worden sein. Seit dieser Zeit war das Mädchen immer gesund. Vor 5 Monaten bemerkte sie eine Anschwellung der Nase, wegen deren Zunahme sie jetzt die Ambulanz aufsuchte. Die Untersuchung ergab außer einer gewöhnlichen Rhinopharyngitis chronica an der hinteren Pharynxwand eine derbe Infiltration und derbe, strahlige Narbenzüge.

Nachdem aus diesem Befunde die Diagnose auf Gummen der hinteren Pharynxwand gestellt wurde und auch die Wassermannsche Reaktion einen positiven Befund ergab, mußte unbedingt an eine hereditäre Lues gedacht werden. Dafür fanden sich auch noch weitere Beweise in der Anamnese. Die Mutter gab an, daß der Vater vor Geburt des Kindes an einer Gehirnhautentzündung erkrankt war, mit Quecksilber behandelt wurde und sich bald geheilt fühlte. Das Kind selbst zeigte sonst keine Zeichen hereditärer Lues.

Die Wassermannsche Reaktion stellt in diesem Falle wohl ein gewichtiges Moment bei der Stellung der Diagnose und der einzuschlagenden Therapie vor. Dieser Befund steht im Einklang mit den Angaben anderer Autoren, wir nennen nur Ledermann (9), der bei hereditär-luetischen Kindern bis 100% positive Resultate erhielt.

Die in der II. Gruppe zusammengefaßten Fälle, die wir im folgenden kurz besprechen wollen, stellen in ihrer Gesamtheit Krankheiten vor, die anamnestisch keinen Zusammenhang mit einer luetischen Infektion aufwiesen. Wir möchten gleich auch an dieser Stelle das negative Resultat in allen untersuchten Fällen hervorheben.

Die von uns untersuchten 26 Fälle, welche weder klinisch, noch anamnestisch einen Anhaltspunkt für eine luetische Infektion darboten, teilten wir wieder in drei Unterabteilungen: nämlich Rhinitis chronica atrophica ohne Fötor, Rhinitis chronica atrophica mit Fötor, die Ozaena simplex und Empyem der Nebenhöhlen.

In allen 26 Fällen dieser Gruppe erhielten wir vollständige Lösung in der Versuchsanordnung.

Es möge nur kurz die Frage gestreift werden, welche Folgerungen aus diesen Untersuchungsergebnissen gezogen werden können.

Generated on 2019-10-24 12:09 GMT / http://hdl.handle.net/2027/uc1.b3252758
Public Domain in the United States, Google-digitized / http://www.hathitrust.org/access_use#pd-us-google
Digitized by Google
Original from UNIVERSITY OF CALIFORNIA

Wenn auch der positive Ausfall der Reaktion für Lues als beweisend angesehen werden muß — die vereinzelten Angaben in der Literatur von positiver Reaktion bei negativer Luesanamnese können hier wohl übergangen werden —, so kann aus den negativen Ergebnissen nicht ohne weiteres die Lues abgelehnt werden.

Doch glauben wir, wenn wir uns auch durchaus nicht den Ansichten Fränkels und Muchs (6) anschließen können, die bei ihren Untersuchungen über die Orchitis fibrosa dem negativen Ausfall eine „entscheidende Bedeutung" zumessen, immerhin berechtigt zu sein, gewisse Schlüsse mit Vorsicht auch aus dem negativen Ergebnis ziehen zu können.

Es ist ja doch immerhin merkwürdig, daß in allen 14 Fällen von Ozaena, die wir untersuchten, kein einziger vorhanden war, der auch nur eine partielle Hemmung darbot. Auch unter den 17 Fällen Sobernheims, den 15 Eisenlohrs und den 26 von Alexander untersuchten fand sich kein einziger positiver. In gleichem Sinne sind auch die von Sobernheim (11) erst jüngst publizierten Fälle zu verwerten, der bei bestehender Ozaena eine frische luetische Infektion beobachtete, welche die Ursache für den positiven Ausfall der Reaktion abgab.

Keineswegs wollen und dürfen wir aber aus unseren Untersuchungen den Schluß ziehen, daß die Ozaena überhaupt keinen Zusammenhang mit der Lues besitze.

Denn schon Otto Weber (7) (1866) trennte von dem Begriff Ozaena eine einfache, nicht geschwürige Form ab. B. Fraenkel (8) war wohl der erste, der eine strenge Scheidung der Ozaena in zwei Formen durchführte: Ozaena simplex sive catarrhalis und Ozaena syphilitica, einer Erscheinungsform einer konstitutionellen oder hereditären Lues.

Damit wäre nun eigentlich, wenn auch die Ätiologie der Ozaena simplex nicht geklärt war, jedenfalls die Lues als ätiologisches Moment dieser Form der Ozaena ausgeschaltet worden.

Doch fand sich noch immer eine Zahl von Laryngologen, die der Lues als ätiologisches Moment der Ozaena simplex eine bestimmte Rolle zuwiesen. Stoerk, Gerber, Sticker, Krieg, Ruault und Frese (10) sind für diese Ätiologie der Ozaena catarrhalis eingetreten.

Wenn also für die Ozaena syphilitica die Lues als ätiologisches Moment allgemein anerkannt wird, so stehen sich bezüglich der Ätiologie der Ozaena simplex zwei Ansichten direkt gegenüber, indem die einen Forscher für die luetische Ursache der Erkrankung eintreten, während die anderen die verschiedensten Erklärungsweisen dieser Erkrankung zu geben versuchen.

Die von Wassermann und seinen Mitarbeitern angegebene Reaktion bietet nun die Möglichkeit, der umstrittenen Ätiologie der Ozaena sim-

Digitized by Google
Original from UNIVERSITY OF CALIFORNIA
Generated on 2019-10-24 12:09 GMT / http://hdl.handle.net/2027/uc1.b3252758
Public Domain in the United States, Google-digitized / http://www.hathitrust.org/access_use#pd-us-google

plex näherzutreten. So hätte der positive Ausfall derselben eine nicht geringe Stütze für die Luesätiologie dieser Erkrankung geboten.

Wenn wir nun unseren Untersuchungen, die mit denen von Sobernheim, Alexander und Eisenlohr übereinstimmen, kritisch betrachten, so muß wohl gesagt werden, daß für die Luesätiologie der Ozaena simplex keinerlei Beweisgründe durch die serologischen Untersuchungen vorgebracht werden konnten.

Doch glauben wir auch noch zu weiteren Erwägungen berechtigt zu sein.

Wenn man die Ozaena simplex als metasyphilitische Erkrankung, wie Tabes und Paralyse, auffaßt, wäre doch in Analogie mit den serologischen Untersuchungsergebnissen bei diesen Erkrankungen ein hoher Prozentsatz von positiven Reaktionen zu erwarten gewesen.

Wenn daher Sobernheim sagt: „Ein solches Resultat — 100% negativ — ist aber bei keiner Erkrankung, die irgend etwas mit Lues zu tun hat, beobachtet worden", so muß ihm vollständig beigestimmt werden.

Aber mit noch viel mehr Berechtigung wäre eine hohe Perzentzahl positiver Reaktionen zu erwarten gewesen, wenn man mit Frese die Ozaena catarrhalis auf kongenitale Lues zurückführen würde.

Wir wollen daher die Ergebnisse unserer Untersuchungen dahin zusammenfassen, daß

1. die Wassermannsche Reaktion in der Rhino-Laryngologie eine wertvolle klinische Untersuchungsmethode darstellt,

2. daß für die Luesätiologie der Ozaena simplex keinerlei Beweisgründe durch die serologischen Untersuchungen beigebracht werden können, sondern daß im Gegenteil die Lues als ätiologisches Moment der Ozaena simplex nicht angesehen werden kann.

Literatur: 1. Alexander, Serodiagnostische Untersuchungen zur Frage der Beziehungen zwischen Ozaena und Syphilis. Zeitschr. f. Laryngol. u. Rhinolog., 1909, Bd. 1, H. 6, pag. 669. — 2. Sobernheim, Berliner laryngol. Gesellsch., 19. März 1909. Zeitschr. f. Laryngol. u. Rhinol., 1909, Bd. 2, H. 1. — 3. Eisenlohr, Die Wassermannsche Reaktion bei Ozaena. Zeitschr. f. Ohrenheilk., 1909, Bd. 57. — 4. O. Weinsberg, Über die Bedeutung der Wassermannschen Syphilisreaktion für die Rhino-Laryngologie. Deutsche med. Wochenschr., 1909, Nr. 39. — 5. Caldera, Bedeutung der Wassermannschen Reaktion zur Diagnose der syphilitischen Erkrankungen von Nase, Hals und Ohr. Arch. italiana di Otologie, Bd. 20, September 1909. — 6. Fraenkel und Much, Die Wassermannsche Reaktion an der Leiche. Münchener med. Wochenschr., 1908, Nr. 48. — 7. O. Weber, v. Pitha und Billroth, Chirurgie, 1866, Bd. III, 1. Abt. — 8. B. Fraenkel, v. Ziemssens Handb. d. spez. Pathol. u. Therap., 1897, Bd. IV. — 9. Ledermann, Münchener med. Wochenschr., 1909, Nr. 15, pag. 776. — 10. Zitiert nach Alexander, siehe Nr. 1. — 11. W. Soberheim, Ozaena und Syphilis. Archiv f. Laryngol. u. Rhinol., 22. Bd., H. 3.

Digitized by Google
Original from UNIVERSITY OF CALIFORNIA
Generated on 2019-10-24 12:09 GMT / http://hdl.handle.net/2027/uc1.b3252758
Public Domain in the United States, Google-digitized / http://www.hathitrust.org/access_use#pd-us-google

Aus der k. k. Universitätsklinik für Kehlkopf- und Nasenkrankheiten in Wien
(Vorstand: Hofrat Prof. Dr. O. Chiari).

Beitrag zur Behandlung mittlerer Synechien.

Von Dr. **Karl Kofler**, Assistent der Klinik.

Bei der Behandlung der sogenannten mittleren Synechien, das ist der Verwachsungen innerhalb der Nasenhöhle mit Ausnahme der vorderen und hinteren Ausgangsöffnung, kommen, wenn überhaupt eine Beseitigung derselben aus irgend einem Grunde indiziert erscheint, ausschließlich chirurgische Eingriffe in Frage, zu denen selbstverständlich auch die galvanokaustischen zu rechnen sind. Die Schwere des Eingriffes ist natürlich verschieden, von einer einfachen Durchtrennung der Verwachsung mit einer Sonde bis zu einer ambulatorisch nicht ausführbaren größeren Operation gibt es alle Übergänge. Bei der Wahl der Operation hat man in erster Linie die Verschiedenheit der Indikationen, in zweiter Linie aber auch andere Momente zu berücksichtigen. So gilt es, in einem Falle eine nasale Stenose zu beheben und damit die Luftdurchgängigkeit der Nase wieder herzustellen, in einem zweiten Falle durch Synechien hervorgerufene Reizzustände in der Nase, in anderen Fällen nasale Reflexneurosen der verschiedensten Art, in wieder anderen Fällen aber durch Synechien bedingte Komplikationen von Seite benachbarter, mit der Nase kommunizierender Organe, wie zum Beispiel der unteren Tränenwege, zu beseitigen. Was die oberwähnten anderen zu erwägenden Momente anlangt, so sind dieselben verschiedener Natur; es kommen als solche vor allem in Betracht die Ausdehnung und Zahl der Synechien, weiterhin der Sitz, die Form und Gewebsstruktur der Verwachsung, endlich die Raumverhältnisse in jener Nasenhöhle, in welcher operiert werden soll; daß auf den letzterwähnten Punkt besonderes Gewicht zu legen ist, ist bei der großen Möglichkeit einer Wiedervereinigung der einander gegenüberliegenden Wundflächen nur selbstverständlich.

Über einen Fall von ausgedehnter Synechienbildung mit fast vollständiger Verstopfung der linken Nasenseite und konsekutiver chronischer Tränensackeiterung will ich mit Rücksicht auf die eigenartigen operativen Maßnahmen, welche getroffen wurden, um beide Übel auf einmal zu beheben, im folgenden ausführlich berichten, wobei ich an dieser Stelle nur so nebenher auf die Masernerkrankung als eine gewiß seltene Ursache so ausgedehnter Synechienbildung hingewiesen haben möchte.

Die jetzt 17jährige Pat. A. Sch. war bis zu ihrem sechsten Lebensjahre immer gesund, hatte insbesondere bis zu diesem Alter niemals Beschwerden von Seite der Nase. Um diese Zeit erkrankte sie an Masern. Nach Ablauf der Erkrankung stellte sich binnen kurzer Zeit eine vollständige Undurchgängigkeit der linken Nase ein,

Digitized by Google
Original from UNIVERSITY OF CALIFORNIA
Generated on 2019-10-24 12:09 GMT / http://hdl.handle.net/2027/uc1.b3252758
Public Domain in the United States, Google-digitized / http://www.hathitrust.org/access_use#pd-us-google

während die rechte Nase nach wie vor vollständig luftdurchgängig war. Bald darauf entstand eine Rötung und Anschwellung in der linken Tränensackgegend; bei Druck auf denselben entleerte sich schleimig-eitriges Sekret im inneren Augenwinkel. Einige Zeit später wurde der Tränensack exstirpiert, es bildete sich aber nachher an dieser Stelle eine Fistel, die bis zu dem Tage, an welchem ich die Pat. das erste Mal sah, bestand. Die Eltern und 5 Geschwister der Pat. sind gesund; keinerlei Anhaltspunkte für eine luetische Erkrankung in der Familie zu finden.

Bei der ersten Untersuchung konnte ich folgenden Befund erheben: Pat. leicht anämisch aussehend; physische Entwicklung etwas hinter ihrem Alter zurückgeblieben; geistige Fähigkeiten in normalem Ausmaße vorhanden; innere Organe normal; Pat. atmet durch den offenen Mund; das Gesicht zeigt einen leichten adenoiden Habitus; der Oberkiefer hat eine Spitzbogenstellung, der harte Gaumen ist stark gewölbt, jedoch ist kein Unterschied zwischen links und rechts bemerkbar. In der Gegend des linken Tränensackes sieht man einen flachen, zirka erbsengroßen Substanzverlust, in dessen Mitte eine nur für eine dünne Sonde durchgängige Öffnung, durch welche man mit derselben zirka 2—3 *cm* nach hinten und unten gegen den Nasenboden zu gelangt, ohne daß jedoch die Sondenspitze in der Nase sichtbar würde; aus der Öffnung entleert sich gelblich-schleimiges, etwas zähes Sekret; das linke Auge ist zwar oft feucht, jedoch ist ausgesprochene Epiphora nicht vorhanden; Ekzem des linken Introitus; Gehörsinn beiderseits normal; Wassermann negativ.

Bei der Rhinoscopia anterior sieht man folgendes: Die linke untere Muschel in breiter Ausdehnung in ihrem mittleren Drittel mit dem Septum, der untere Rand und ihre laterale Fläche der ganzen Länge nach mit dem Nasenboden beziehungsweise mit der lateralen Nasenwand derart verwachsen, daß laterale Nasenwand, Nasenboden und Muschel als ein Ganzes erschienen und auch das vordere und hintere Ende der unteren Muschel sich nicht mehr als selbständige Gebilde abhoben; zwischen der septalen Verwachsung und dem Nasenboden war eine feine Lücke zu sehen, durch welche ich eine dünne Sonde dem Nasenboden entlang bis in den Nasenrachenraum vorschieben konnte. Die mittlere Muschel war in ihrer medialen Fläche von vorn bis hinten breit mit dem Septum, der untere Rand mit dem oberen Rande der unteren Muschel und die laterale Fläche mit der äußeren Nasenwand verwachsen bis auf eine feine Öffnung, durch welche man mit einer Sonde in der Richtung nach hinten, außen und unten in einen Hohlraum, die Kieferhöhle, gelangen konnte. Zwischen der septalen Verwachsung der mittleren und jener der unteren Muschel fand sich ebenfalls ein enger Kanal; eine durch diesen geführte Sonde ging schief nach oben gegen die vordere Keilbeinhöhlenwand, so daß ihre Spitze im Nasenrachenraum nicht gesehen werden konnte. Die Nasenhöhle war mit schleimig-eitrigem Sekret erfüllt, das durch Schneuzen nicht entfernt werden konnte, wohl aber öfters zum Vestibulum herausfloß; das Septum war leicht nach der linken Seite hin deviiert.

Postrhinoskopisch war eine breite Verwachsung der mittleren Muschel mit dem Septum sowie eine solche des hinteren Endes der unteren Muschel mit der lateralen Nasenwand zu sehen.

Die rechte Nase bot per rhinoscopiam ant. et post. normale Verhältnisse dar. Die Schleimhaut des Nasenrachens und des Pharynx zeigte leichte chronisch-entzündliche Veränderungen. Die Synechien waren teils fibröser, teils knöcherner Natur.

Digitized by Google
Original from UNIVERSITY OF CALIFORNIA
Generated on 2019-10-24 12:09 GMT / http://hdl.handle.net/2027/uc1.b3252758
Public Domain in the United States, Google-digitized / http://www.hathitrust.org/access_use#pd-us-google

Therapeutisch versuchte ich zuerst den Tränenabfluß in die Nase wiederherzustellen und meißelte vom vorderen Ende der unteren Muschel soviel weg, bis ich die Sondenspitze einer in die Fistel eingeführten Sonde im unteren Nasengange sehen konnte; ich tamponierte hierauf und exkochleierte den Fistelgang; die Fistel schloß sich, aber es dauerte nicht lange, so brach sie von neuem wieder auf, die Sonde war nicht mehr durchgängig, ihre Spitze in der Nase nicht mehr sichtbar, der Nasenbefund derselbe wie vor der Operation. Ich sandte nun die Pat. auf die Augenklinik, dort wurden die nach der ersten Operation zurückgebliebenen Reste des Tränensackes entfernt; die Fistel schloß sich nun, aber nur für wenige Wochen. Die Pat. wurde mir nun wieder mit dem Bemerken zugeschickt, daß eine Heilung der Fistel nur nach vorheriger Behandlung der Nase eintreten könne. Ich stellte nun die Indikation auf Ausführung der Operation nach Denker, einer Operation, welche gerade in unserem Falle den besten Erfolg voraussehen ließ, weil durch dieselbe einerseits das nasale Ende des Tränennasenkanales freigelegt, andrerseits durch Wegnahme der mit dem Septum teilweise, mit der lateralen Nasenwand jedoch total verwachsenen unteren Muschel die Luftdurchgängigkeit dieser Nasenseite hergestellt und die Gefahr einer Verwachsung von unten, das ist vom Nasenboden her, vermieden würde.

Die mit der unteren Muschel fest verwachsene laterale Nasenwand wurde nach abwärts bis zum Nasenboden und nach hinten bis zum hinteren Drittel abgetragen; von der Entfernung der hinteren Partie wurde, obwohl sie für die vollständig unbehinderte Durchgängigkeit der Nase von Vorteil gewesen wäre, mit Rücksicht auf eine eventuell zu erwartende Blutung aus der Art. nasalis post. Abstand genommen. Die Kieferhöhle war nunmehr in großer Ausdehnung sichtbar, die Schleimhaut derselben blaß, in der Gegend des Ostiums waren einige Polypen zu sehen. Die Tränensackfistel wurde sorgfältig exkochleiert, hierauf Nase und Kieferhöhle tamponiert und die Wunde der Mundschleimhaut vernäht. 8 Tage später wurde der Nasen-Kieferhöhlentampon entfernt; es zeigte sich nun bei der Rhinoscopia ant. die Kieferhöhle in großer Ausdehnung; die Fistel schloß sich — aber der Erfolg hielt nur ca. 4 Wochen an. Als ich die Pat. nach dieser Zeit untersuchte, fand ich den ganzen Rand der Kommunikationsöffnung der Kiefer- mit der Nasenhöhle mit Polypen besetzt, so daß ein Einblick in die Kieferhöhle nicht möglich war. Die Tränensackfistel hatte sich wiederum gebildet, eine durch dieselbe eingeführte Sonde konnte nicht mehr in der Nase gesehen werden. Ich entschloß mich nun zu folgendem Verfahren: Ich entfernte die polypösen Wucherungen am Rande der Kommunikationsöffnung, führte eine Sonde durch die Tränensackfistel und stieß sie in der Richtung gegen den unteren Nasengang durch; hierauf zog ich einen dicken Seidenfaden durch den Ductus nasolacrymalis und band die Enden über der Nase zusammen; den Seidenfaden ließ ich durch 14 Tage liegen in der Absicht, auf diese Weise eine Epithelisierung der nasalen Öffnung des Tränennasenkanales und damit ein konstantes Offenbleiben dieser Öffnung zu erzielen. Nach 2 Wochen wurde der Faden entfernt, die Fistel nochmals exkochleiert, worauf sich dieselbe bald schloß. Der Erfolg scheint nun ein voller und bleibender zu sein, indem bis zum heutigen Tage nahezu 3 Monate verstrichen sind, daß die Fistel vernarbt und geschlossen ist; die Pat. kann nun durch die linke Nase atmen und auch das Sekret dieser Nasenseite durch Schneuzen leicht entfernen.

Digitized by Google
Original from UNIVERSITY OF CALIFORNIA
Generated on 2019-10-24 12:09 GMT / http://hdl.handle.net/2027/uc1.b3252758
Public Domain in the United States, Google-digitized / http://www.hathitrust.org/access_use#pd-us-google

Befund 1 Jahr nach der Operation: Fistel geschlossen, an ihrer Stelle eine feine, weiße atrophische Narbe; kein Ekzem des linken Introitus; die Sekretionsverhältnisse in der linken Nase sowie in der rechten fast normal; Kieferhöhle weit offen, in großer Ausdehnung sichtbar, ihre Schleimhaut blaß; im hinteren Anteil der linken Nasenhöhle eine leichte Einengung des Nasenlumens von unten her, hervorgerufen durch eine Erhebung des Nasenbodens, die von der Verwachsung des hinteren Drittels der unteren Muschel mit dem Septum gebildet wird; diese Einengung des Lumens stellt kein nennenswertes Atemhindernis dar. Die Pat. ist mit dem Resultate der Behandlung sehr zufrieden.

Die Ausführung extranasaler oder größerer intranasaler Operationen bei mittleren Synechien gehört gewiß zu den Seltenheiten. Mir ist aus der Literatur kein Analogon zu dem eben beschriebenen Falle bekannt und einen auch nur ähnlichen Fall konnte ich an der Klinik weder vorher noch nachher wieder beobachten. Wenn wir von den einfachen, fast täglich vorkommenden Durchtrennungen von Synechien mit Sonden, Sägen, Meißel, Scheren, schneidenden Zangen, Galvanokauter und anderen ähnlichen Instrumenten als von schon längst geübten Methoden der Synechienbehandlung und von Variationen dieser Methoden, wie sie Poli (1), Jaques und Mathieu (2) innerhalb der letzten 10 Jahre beschrieben haben, absehen, so müssen wir sagen, daß auf diesem allerdings engbegrenzten Gebiete im letzten Jahrzehnt eigentlich wenig Neues publiziert wurde. R. Kayser (3) hat in seiner im Jahre 1900 erschienenen Abhandlung, betitelt „Verwachsungen der Nase“ zuerst einen kurzen Überblick über die gewöhnlichen, bis zu diesem Jahre üblichen Behandlungsmethoden der mittleren Synechien gegeben. Einen Schritt vorwärts bedeutete die Anwendung der submukösen Resektion von Deviationen und Leisten des Septums bei einer umschriebenen Gruppe von Synechien, wobei ich es anheimgestellt lasse, nach welcher Methode die submuköse Resektion ausgeführt wird, ob nach Killian oder nach den später angegebenen Modifikationen verschiedener anderer Autoren. Ich beziehe in diese Gruppe nur jene mittleren Synechien ein, welche Verwachsungen zwischen Leisten oder Deviationen mit oder ohne Cristae und den der lateralen Nasenwand angehörigen Gebilden oder anderen Teilen des Naseninneren, besonders dem Nasenboden darstellen. Diese Arten von Synechien, welche in stark ausgeprägten Fällen die eingangs erwähnten Störungen ganz besonders hervorzurufen geeignet sind, waren vor der Zeit der submukösen Resektion einer erfolgreichen Behandlung entweder gar nicht oder nur schwer zugänglich, so daß der Erfolg nach der Behandlung nur ein geringer war, wenn überhaupt in einzelnen Fällen von einem solchen gesprochen werden konnte. Ich habe die Methode der Killianschen submukösen Resektion mit nachfolgender Entfernung der Verwachsung selbst und Schaffung eines großen Zwischenraumes bei dieser Art von Synechien mit sehr gutem Erfolge bis jetzt in 4 Fällen angewendet. Im ersten Falle handelte es sich um eine Verwachsung zwischen der Kuppe einer vom Nasenboden mehr

Digitized by Google
Original from UNIVERSITY OF CALIFORNIA
Generated on 2019-10-24 12:09 GMT / http://hdl.handle.net/2027/uc1.b3252758
Public Domain in the United States, Google-digitized / http://www.hathitrust.org/access_use#pd-us-google

entfernten starken Verbiegung des knorpeligen Septums und dem oberen Rande der unteren Muschel, deren operative Beseitigung nicht die geringsten Schwierigkeiten bot, schnell von statten ging und zu einem vollen Erfolge geführt hatte. Schwieriger war die Behandlung in zwei anderen Fällen, besonders schwierig im vierten Falle. Im zweiten und dritten Falle handelte es sich nämlich um eine Verwachsung, ungefähr in der Nasenmitte zwischen deviiertem Vomer mit starker Leistenbildung und der unteren Muschel, im vierten Falle um eine starke Crista im Bereiche des Vomer, deren Kante mit der unteren Muschel und deren untere Fläche mit dem Nasenboden verwachsen war. Obwohl in den beiden früheren Fällen die Behandlung sich etwas schwierig gestaltete, da die Deviationen mit ihren Leisten dem Nasenboden auflagen, war dennoch der Erfolg ein voller, was ich beim vierten Fall nicht behaupten kann. In letzterem Falle, der einen 24jährigen Studenten betraf, wurde zuerst versucht, die Crista samt der knöchernen Synechie mit Hilfe von schneidenden Zangen zu beseitigen, was jedoch zu keinem befriedigenden Resultate geführt hatte, indem vom Nasenboden her immer wieder eine Verwachsung zwischen Septum und unterer Muschel entstand. Da der Pat. über schlechte Nasenatmung nebst Beschwerden auf dieser Seite klagte, wurde die submuköse Resektion der Deviatio-Crista ausgeführt. Der Pat. ist mit dem Resultate zufrieden, er kann durch die Nase ganz gut atmen, nur blieb nach der Operation an dieser Stelle des Nasenbodens eine zirka 7 *mm* hohe Stufe bestehen, hinter welcher angesammeltes Nasensekret häufig liegen bleibt. Wir sehen also, daß es bezüglich der Prognose und der Therapie bei dieser Art von mittleren Synechien sehr darauf ankommt, wo die Deviatio-Crista sitzt, ob hoch oder ganz nahe dem Nasenboden, ob mehr vorn oder weiter hinten, und mit welchen Teilen des Naseninnern dieselbe verwachsen ist.

E. v. Navratil (4) berichtet über ein neueres Verfahren zur Behebung von Synechien in der Nasenhöhle, ein Verfahren, mit dem er in einem Falle von hochgradiger Synechienbildung infolge von kongenitaler Lues Heilung erzielt hat und welches daher in ähnlichen schweren Fällen sicher der Nachahmung wert ist. Es handelte sich um ein 15jähriges Mädchen, bei welchem die linke Nasenhälfte total verwachsen, die rechte für die dünnste Sonde kaum durchgängig war. Nach Spaltung des Nasenflügels am Nasenrücken in der Länge von 4 *cm* wurde nach Entfernung der Narben in einer Fläche von 12 mm^2 der entsprechend große Lappen vom Oberschenkel genommen und sorgfältig auf die wunden Stellen transplantiert; Adaptierung der Wundränder, keine Tamponade, Deckverband: nach 48 Stunden Verbandwechsel, die Lappen haftend; nach 7 Tagen war das Nasenlumen gehörig weit, auch später zeigte dasselbe keine Veränderung.

Wenn wir nun wieder zu unserem Falle zurückkehren und denselben *epikritisch* erörtern, so sehen wir, daß wir nur durch Wegnahme der mit der

Digitized by Google
Original from UNIVERSITY OF CALIFORNIA
Generated on 2019-10-24 12:09 GMT / http://hdl.handle.net/2027/uc1.b3252758
Public Domain in the United States, Google-digitized / http://www.hathitrust.org/access_use#pd-us-google

unteren Muschel fest verwachsenen lateralen Nasenwand zum Ziele kommen konnten. Es galt hier, zwei Aufgaben zu lösen, erstens die Luftdurchgängigkeit der Nase wiederherzustellen und damit die sekundären Erscheinungen der behinderten Nasenatmung zu beseitigen, zweitens, und dies war in unserem Falle die wichtigere Aufgabe, die nasale Öffnung des Ductus nasolacrymalis freizulegen, um die entstellende Fistel im Gesichte zum endlichen Verschluß zu bringen. Der letzten Indikation allein gerecht zu werden, wäre nach dem Vorschlag, wie ihn mehrere Autoren, so Passow (5), Polyak (6), Okunew (7) u. a. machen, nämlich Strikturen des Tränennasenkanales durch Spaltung dieses Ganges oder Umwandlung desselben in eine Mulde auf endonasalem Wege zu beheben oder selbst chronische Tränensackeiterungen auf diesem Wege radikal zu behandeln, in unserem Falle wohl nicht leicht möglich gewesen, zumindest mit sehr zweifelhaftem Ausfall, weil zu dieser Behandlung in erster Linie die Entfernung des vorderen Muschelendes mit Freilegung der nasalen Öffnung des Ductus nasolacrymalis und daran anschließende Sondierung dieses Ganges gehört, ein Eingriff, den ich gleich zu Anfang unternommen hatte und der resultatlos verlief, indem bald darauf das weggemeißelte knöcherne vordere Muschelende vom Nasenboden her durch knöchernen Nachwuchs ersetzt und somit der Zugang zum Ostium des Ductus nasolacrymalis wieder verschlossen war; den Ductus oberhalb der unteren Muschel zu öffnen, wäre wohl ein schwieriges Beginnen gewesen. Warum sollte aber ein so komplizierter Weg eingeschlagen werden, wenn durch eine einfachere Operation beide Aufgaben in viel einfacherer Weise auf einmal gelöst werden konnten. Als Operationen kamen in letzterer Hinsicht eigentlich nur extranasale in Betracht und von diesen wiederum nur zwei, die Operation nach Denker oder jene nach Sturmann. Die endonasale Methode nach Mikulicz-Krause schien aus leicht begreiflichen Gründen von vornherein ungeeignet, die Operation nach Caldwell-Luc deshalb, weil sie zu weit vom Ziele ihren Anfang hätte nehmen müssen und weil man nicht vorher wissen konnte, welche Veränderungen bezüglich Größe und Form die Kieferhöhle bei so ausgedehnten Veränderungen in der Nase hätte darbieten können. Wir entschlossen uns zur Operation nach Denker, die denn auch mit der oberwähnten entsprechenden Nachbehandlung zu einem sehr befriedigenden Erfolge geführt hat.

Literatur: 1. Poli (Genua), Intranasale Synechien und ihre Behandlung. VI. Kongreß der italienischen Gesellsch. f. Laryngologie, Otologie und Rhinologie. Oktober 1902. — 2. Jacques (Nancy) und Mathieu (Challes), Über die Behandlung der widerspenstigen Nasensynechien. Soc. franç. de Laryngologie, Mai 1908. — 3. R. Kayser, Verwachsungen der Nase. Handb. d. Laryngol. u. Rhinol. von Heymann, Bd. III, 1, 1900. — 4. E. v. Navratil, Neueres operatives Verfahren zur Behebung von Synechien in der Nasenhöhle. Fraenkels Arch. f. Laryngol., Bd. 14, H. 3, pag. 571, 1903. — 5. Passow, Zur chirurgischen Behandlung der Verenge-

Digitized by Google
Original from UNIVERSITY OF CALIFORNIA
Generated on 2019-10-24 12:10 GMT / http://hdl.handle.net/2027/uc1.b3252758
Public Domain in the United States, Google-digitized / http://www.hathitrust.org/access_use#pd-us-google

...ungen des **Tränennasenkanales.** Münchener med. Wochenschr., 1901, Nr. 36. — Ludwig **Polyak,** Die Sondierung des Ductus nasolacrymalis von der Nase aus. ...raenkels **Archiv f.** Laryngol. u. Rhinol., Bd. XII, pag. 379, 1902. — 7. Okunew, ...esektion **des Tränennasenkanales** in der Therapie der Augenkrankheiten. Ref. in ...emons **Zentralbl.,** 1908, Nr. 8, pag. 400.

Vereinsberichte.

Wiener laryngologische Gesellschaft.

Sitzung vom 12. Januar 1910.

Vorsitzender: Hofrat Prof. O. Chiari.
Schriftführer: Dr. Menzel.

1. Dr. J. Braun stellt aus dem Mariahilfer Ambulatorium einen Fall von **Gumma septi cartilaginei** bei Lues hereditaria tarda vor. 15jähr. Mädchen, übrige Geschwister gesund, erste Erscheinungen mit zehn Jahren. Keratitis parenchymatosa beiderseits, bald darauf Schwerhörigkeit auf beiden Ohren, rasch unter Ohrensausen und Schwindel zu völliger Vertaubung führend. Seit einigen Wochen Obstruktion der Nase. Im linken Vestibulum kraterförmiges Geschwür an der Nasenscheidewand, mit steilen Rändern, am Grunde bloßliegender nekrotischer Knorpel. Schwellung des Septums auch auf der rechten Seite. Sehr deutlich ausgebildet die Anomalie der oberen inneren Schneidezähne (Hutchinson). Bemerkenswert das späte Auftreten der ersten Manifestation und die Lokalisation des Gumma im knorpeligen Septumanteil.

Doz. Dr. Roth: Im Anschlusse an die soeben stattgehabte Demonstration möchte ich erwähnen, daß ich jetzt gleichfalls einen Fall von Lues hereditaria tarda bei einem 14jährigen Mädchen in Beobachtung habe, bei welchem Sattelnase, ulcerative Zerstörung der Uvula und eines Teiles des weichen Gaumens und ein Ulcus an der korpeligen Nasenscheidewand linkerseits, somit aktive Lues besteht. Trotzdem somit in diesem Falle klinisch kein Zweifel an der luetischen Natur des Leidens besteht, ließ ich das Blut sowohl des Mädchens als auch des Vaters serologisch untersuchen, das Resultat war beim Vater positiv, beim Mädchen jedoch negativ.

Ist es nun schon mißlich, daß hie und da positive Befunde auch bei anderen als luetischen Krankheiten erhoben werden, so ist die Erfahrung, daß auch bei klinisch unzweifelhaften Fällen von Lues Wassermann negativ ausfallen kann, gewiß nicht danach angetan, in Fällen zweifelhafter Natur, wo es sich um die Differentialdiagnose zwischen Lues, Tuberkulose und vielleicht auch einem beginnenden Neoplasma handelt, die Wassermannsche Reaktion als entscheidendes Moment anzurufen, und ich frage die Herren Kollegen, ob sie gleichfalls Erfahrungen über negativen Ausfall der serologischen Untersuchung bei zweifellos luetischen Fällen haben?

Dr. O. Hirsch: Auf die Anfrage des Herrn Doz. Dr. Roth erlaube ich mir zu bemerken, daß ich in letzter Zeit einen Patienten beobachten konnte, bei dem klinisch sicher zu diagnostizierende Gummen des Pharynx der Ton-

Digitized by Google
Original from UNIVERSITY OF CALIFORNIA
Generated on 2019-10-24 12:09 GMT / http://hdl.handle.net/2027/uc1.b3252758
Public Domain in the United States, Google-digitized / http://www.hathitrust.org/access_use#pd-us-google

sillen und des Nasenseptums vorhanden waren und trotzdem die Wassermannsche Reaktion negatives Resultat ergab. Daß es sich um Gummen handelte, dafür sprachen die charakteristischen Merkmale der Geschwüre, deren Sitz, das Übergreifen der Gummen vom Septum auf den harten Gaumen und vor allem die prompte Reaktion auf Jodnatrium. Sämtliche gummösen Geschwüre und Infiltrate heilten ohne lokale Behandlung auf bloßes Jod innerhalb kaum drei Wochen.

Doz. Dr. M. Hajek hat in mehreren Fällen von sekundärer und tertiärer Lues ein dem zweifellosen klinischen Befunde entgegengesetztes Resultat nach der Wassermannschen Probe erhalten. Ob dieses Resultat durch die Unzulänglichkeit der Methode selbst oder durch die ungenaue Technik der schwierig auszuführenden Methode bedingt wurde, wagt Redner, der die Untersuchung von Fachmännern ausführen ließ, nicht zu entscheiden.

Auch Dr. A. Heindl berichtet über ähnliche Beobachtungen.

Doz. Dr. Glas: Es ist von besonderer Wichtigkeit, zu wissen, ob es zu einer kompletten Reaktion gekommen ist, oder nur partielle Trübung aufgetreten ist. Nur der erste Ausfall der Reaktion ist sicher verwertbar, während die Teilreaktionen wohl keine sicheren Anhaltspunkte zu liefern vermögen. Als Beweis hierfür sei folgender Fall berichtet: Bei einem 18jährigen Mädchen war es zu einer tiefen Geschwürsbildung im Gebiete der linken Tonsille mit retromandibularer Drüsenaffektion gekommen. Lungenbefund negativ. Wassermann positiv (Teilreaktion). Einige Wochen darauf kam es zur Bildung miliarer Knötchen in der Umgebung des Ulcus, weitere Wochen darauf miliare Tuberkulose, Exitus. Dieser Fall sei ein Beweis dafür, daß nur die komplette Fixation zur Sicherung der Diagnose heranzuziehen sei.

Auch Dr. Menzel erwähnt zweier von ihm beobachteter Fälle von über jeden Zweifel erhabenen Gummen des Nasenrachenraumes und des weichen Gaumens, welche auch auf Jodbehandlung in der kürzesten Zeit heilten und deren Blutuntersuchung nach Wassermann ein negatives Resultat ergeben hat.

Dr. Weil erinnert an die vor einigen Jahren erschienenen Publikationen aus der Körnerschen Klinik über die Heilung von mikroskopisch nachgewiesener Schleimhauttuberkulose durch antiluetische Behandlung: danach ist die Diagnose auf Lues ex juvantibus nicht mehr sicher zu machen.

2. Doz. Dr. Glas demonstriert aus seinem Ambulatorium folgende Fälle:

a) Einen Patienten mit **isoliertem Pemphigus der Mund- und Kehlkopfschleimhaut.** An der Schleimhaut des Mundhöhlenbodens, an der Wangenschleimhaut, im vallekularen Gebiete sowie an den aryepiglottischen und pharyngoepiglottischen Falten finden sich zum Teile schlappe, von Hämorrhagien umgebene Blasen, zum Teile bloß Erosionen sowie oberflächliche Narbenbildungen. Mehrerenorts ist deutliches Dekollement zu sehen. Der Fall erscheint deswegen besonders bemerkenswert, weil die Rhinoscopia posterior auch typische Efflorescenzen links im Gebiete des Tubenostiums erkennen läßt, welche Lokalisation jedenfalls außerordentlich selten ist.

b) Eine 40jährige Frau, mit einem tiefen, speckig belegten, von rotem Hof umgebenen **Geschwüre** unter der Zunge bei sonst negativem Befunde. Wassermann positiv. Das Gumma erscheint wegen der Seltenheit der Lokalisation beachtenswert.

Digitized by Google
Original from UNIVERSITY OF CALIFORNIA
Generated on 2019-10-24 12:09 GMT / http://hdl.handle.net/2027/uc1.b3252758
Public Domain in the United States, Google-digitized / http://www.hathitrust.org/access_use#pd-us-google

3. Dr. O. Kahler stellt folgende Fälle vor:

a) **Einen 34jährigen Patienten**, der wegen Oesophagospasmus auf der Klinik liegt und bei dem sich als zufälliger Nebenbefund bei der direkten Tracheoskopie **ein Divertikel der Trachea** im untersten Anteil rechts fand; es handelt sich um einen rudimentären Bronchus, da man in der Tiefe eine Andeutung einer Bifurkation erkennen kann (Dreiteilung der Trachea). Der eparterielle Bronchus geht an normaler Stelle vom rechten Bronchus ab. Demonstration des Falles mit direkter Tracheoskopie. (Erscheint ausführlich.)

b) Einen 63jährigen Patienten, bei dem von Hofrat Chiari 1907 die rechte Kehlkopfhälfte wegen Carcinom entfernt worden war. Er kam im November dieses Jahres mit einem Rezidiv, Tumor der linken Kehlkopfhälfte und der Haut in der Umgebung der Trachealkanüle.

Nunmehr führte Hofrat Chiari am 26. November die **Exstirpation der linken Kehlkopfhälfte** in Lokalanästhesie (Scopolamin Morphium-Schleich) aus. Ein großer Teil des Pharynx mußte mitentfernt werden. Der Pharynxdefekt soll nun sekundär durch eine Hautplastik gedeckt werden. Die Halshaut läßt sich hier wohl kaum verwenden, da sie behaart ist. Bekanntlich hat erst kürzlich Fränkel über einen Fall berichtet, bei dem eine solche Plastik ausgeführt worden war, derselbe bekam nach kurzer Zeit Schluckbeschwerden, bei der oesophagischen Untersuchung zeigte sich eine mächtige Bartentwicklung im neugebildeten Oesophagus. Dr. Kahler will einen gestielten Lappen vom Sternum bilden und wird den Patienten nach der Plastik wieder vorstellen.

Dr. Weil fragt, ob bei einer solchen Plastik schon einmal der Versuch gemacht wurde, die Haare vorher elektrolytisch zu zerstören; wenn die Plastik bei Verwendung der behaarten Haut viel leichter ist, wäre die Elektrolyse angezeigt. W. hat damit bei behaarten Warzen etc. sehr gute Resultate erzielt.

Dr. Kahler glaubt, daß die Ernährung des Lappens durch die vorher vorgenommene Elektrolyse leiden würde.

c) **Einen Fall von Fremdkörper des r. Unterlappenbronchus betreffend** einen 34jährigen Telephonarbeiter, der am 5. d. M. bei der Arbeit einen Nagel in den Mund nahm und ihn dabei aspirierte. Heftiger Husten, stechende Schmerzen in der rechten Lunge. In einem anderen Spital wurde eine Röntgenaufnahme gemacht und der Nagel in der rechten Lunge gesichtet. Zwei Stunden nach der Aspiration kam er in die Klinik. Bei der Bronchoskopie konnte der Nagel mit der Spitze nach oben stehend im vorderen Zweig des rechten Unterlappenbronchus 36 *cm* von der Zahnreihe gesichtet werden. Die Spitze ließ sich leicht mit der Eickenschen Nadelfaßzange fassen, doch zeigte sich beim Extraktionsversuch elastischer Widerstand, die Bronchialmuskulatur schloß sich offenbar krampfhaft an den Nagelkopf. Erst nach Cocainisierung und Adrenalisierung gelang die Extraktion zuerst bis zur Bifurkation zwischen Unterlappen- und Mittellappenbronchus, beim zweiten Anfassen die vollständige Entfernung. Der Nagel ist 3 *cm* lang, Durchmesser des rundlichen Kopfes $^1/_2$ *cm*. Heilung ohne Komplikation.

4. Dr. Marschik demonstriert mittelst direkter Tracheoskopie eine 47jährige Patientin **mit luetischen Narben** in der Trachea sowie narbiger Stenose des Einganges des linken Bronchus, der nur 3 *mm* weit ist. Die Pa-

Digitized by Google
Original from UNIVERSITY OF CALIFORNIA
Generated on 2019-10-24 12:09 GMT / http://hdl.handle.net/2027/uc1.b3252758
Public Domain in the United States, Google-digitized / http://www.hathitrust.org/access_use#pd-us-google

tientin gibt an, bei drei Geburten während der letzten Graviditätsmonate jedesmal an Atembeschwerden gelitten zu haben, so auch jetzt. Lues negiert, Kinder im frühen Alter gestorben.

5. Dr. Kofler: Ich erlaube mir, in Kürze von einem Falle von **Dakryocystitis chron. purulenta** im Anschlusse an eine Radikaloperation nach Caldwell-Luc Mitteilung zu machen.

Der 22jährige Patient, der leider zur heutigen Sitzung nicht erschienen ist, wurde im September 1906 wegen einer chronischen Kieferhöhleneiterung rechts radikal nach Caldwell-Luc operiert. Die Operation verlief in typischer Weise. An der Stelle, wo genäht wurde, etablierte sich eine Fistel, die sich nach längerer Zeit von selbst schloß. Nach der Operation vollständiges Aufhören der Schmerzen im rechten Unterkiefer und der Eiterabsonderung. Bald nach der Operation trat aber eine Anschwellung in der rechten Tränensackgegend auf; „der Tränensack sei übergegangen", wie sich Patient ausdrückte. Die aus dem Sacke stammende Flüssigkeit war zuerst dünnflüssig, rein und wasserklar, färbte sich aber im weiteren Verlaufe eitergelb, wurde dickflüssig und nahm den charakteristischen Empyemgeruch an.

Die Stenose sitzt in der Höhe des oberen Randes der unteren Muschel; merkwürdigerweise hat die frühere totale Verschließung des Kanales im Laufe der Zeit einer bloßen Verengerung Platz gemacht, indem sich jetzt bei Druck auf den Tränensack das eitrige Sekret auch nach der Nase zu entleert, während es sich früher ausschließlich in den Bindehautsack ergossen hat. Die Stenose ist zweifellos auf eine Verletzung des unteren Endes des Tränennasenkanals bei der Operation zurückzuführen, die Infektion des Tränensackinhaltes ist höchstwahrscheinlich von der Nase aus erfolgt, möglicherweise aber auch vom Bindehautsacke her. Im eitrigen Sekrete des Tränensackes finden sich grampositive Doppelkokken. Die Therapie besteht hier wohl nur in der Entfernung des erkrankten Tränensackes, denn ich glaube aus bestimmten Gründen nicht, daß man in unserem Falle auf endonasalem Wege, wie dies mehrere Autoren vorschlagen, zu einem befriedigenden Resultate gelangen würde.

Ich möchte bei dieser Gelegenheit darauf hinweisen, daß Zufälle dieser Art eigentlich selten sind. An unserer Klinik wurden im Laufe von acht Jahren zirka 300 Radikaloperationen nach Caldwell-Luc, einige Operationen der Kieferhöhle nach Denker, mehrere ambulatorisch gemachte Operationen nach Mikulicz-Krause, sowie mehrere Operationen von Kiefercysten mit breiter, nach der Nase hin angelegter Kommunikationsöffnung ausgeführt, also lauter Operationen, bei welchen der Tränennasengang in Mitleidenschaft gezogen werden kann, dennoch konnte ich weder selbst etwas ähnliches sehen, noch in der Literatur ein Analogon zu diesem Falle finden, was mich eigentlich wundernimmt. Ich spreche hier selbstverständlich nur von postoperativen Komplikationen dieser Art.

Doz. Dr. Hajek beobachtete zusammen mit Tilley in London einen Fall, in welchem es im Anschlusse an die Radikaloperation der Kieferhöhlen infolge Verletzung des Ductus naso-lacrymalis zunächst zu einer Infektion des Tränensackes und von hier aus zu einer Eiterung des Siebbeinlabyrinthes gekommen ist. (Der Fall ist in der 3. Auflage seines Buches erwähnt.)

Dr. Kofler: Zu den Ausführungen Hajeks hätte ich zu bemerken, daß ich ähnliches auch bei unserem Patienten beobachten konnte. Er erkrankte

Digitized by Google
Original from UNIVERSITY OF CALIFORNIA
Generated on 2019-10-24 12:09 GMT / http://hdl.handle.net/2027/uc1.b3252758
Public Domain in the United States, Google-digitized / http://www.hathitrust.org/access_use#pd-us-google

nämlich gerade vor einem Jahre an einem starken Schnupfen, verbunden mit sehr heftigen Kopfschmerzen, mit Schwindel und einer bedeutenden, äußerst druckempfindlichen Anschwellung über der rechten Stirnhöhle; im mittleren Nasengange war Eiter zu sehen. Nach Entfernung des vorderen Endes der rechten mittleren Muschel und der daselbst vorhandenen Granulationen ging zuerst die Anschwellung über der Stirnhöhle unter profuser Eitersekretion innerhalb von 14 Tagen ungefähr zurück, später schwand auch die Druckempfindlichkeit dieser Stelle, so daß vollständige Heilung eintrat. Es ist möglich, ja nicht unwahrscheinlich, daß diese Erkrankung mit der schon vorhandenen Erkrankung der unteren Tränenwege in einem gewissen Konnex stand.

Doz. Dr. Glas fragt den Vortragenden, ob die Sondierung vom nasalen Ende des Ductus naso-lacrymalis nach der Methode von Polyak versucht worden sei. Die Frage wird von Dr. Kofler verneint.

Des weiteren stellt Dr. Kofler eine 22jährige Patientin vor, die ihm Mitte des vorigen Monats mit der Diagnose: „Neuritis retrobulbaris oculi dextri, Fingerzählen auf zirka 40 *cm* Distanz, zentrales Scotom für alle Farben" zugeschickt wurde. Die Patientin klagte außer über schlechtes Sehen noch über sehr heftige Kopfschmerzen in der rechten Schläfe- und Stirngegend und über so starken Schwindel, daß sie nicht allein gehen konnte. Bei der Untersuchung fand ich die Nase vollständig normal, insbesondere nirgends auch nur den geringsten Anhaltspunkt für eine entzündliche Nebenhöhlenerkrankung. Trotz dieses Befundes ging ich daran, das Siebbein und, wenn nötig, auch das Keilbein zu eröffnen, entfernte aber nur das vordere Ende der mittleren Muschel, da die außerordentlich empfindliche Patientin jeden weiteren Eingriff in derselben Sitzung ablehnte. Während der Operation sah ich kein pathologisches Sekret abfließen. Ich tamponierte nun ganz leicht und bestellte die Patientin für den nächsten Tag: die Operation beabsichtigte ich später einmal zu vollenden. Tags darauf entfernte ich den Tampon. Die Patientin erklärte, daß die Kopfschmerzen und der Schwindel schon gestern bald nach der Operation nachgelassen hätten und die Sehkraft des rechten Auges sich schnell und beträchtlich gebessert habe. Bei der Untersuchung fand ich viel eitriges Sekret am Wundrande der mittleren Muschel abfließen. Ich verordnete der Patientin den fleißigen Gebrauch von 3%igem Mentholvaselinöl und bestellte sie acht Tage später. Nach Ablauf dieser Zeit kam die Patientin wieder in unsere Ambulanz mit der Angabe, daß sie jetzt frei von Schwindel und Kopfschmerzen wäre und wieder so gut sehe wie früher. Nach weiteren zwölf Tagen ließ ich einen nochmaligen Augenbefund aufnehmen, der folgendermaßen lautete: „normale Sehschärfe, zentrales Scotom verschwunden, nur noch eine Abblassung der temporalen Hälfte der rechten Papille vorhanden".

In der Nase sieht man jetzt etwas eingetrocknetes eitriges Sekret am Reste der mittleren Muschel haften; die Patientin klagt über leichte Kopfschmerzen in der Schläfe- und Hinterhauptgegend, nicht aber über Schwindel; sie sieht so gut wie vor Beginn der Augenerkrankung.

Interessant an dem Falle ist die vollständige Restitutio ad integrum der Affektion des rechten Auges nach Entfernung bloß des vorderen Endes der mittleren Muschel.

6. Doz. Dr. M. Hajek demonstriert ein Präparat von **Myxom des Nasengerüstes,** welches sowohl in pathologisch-anatomischer als in klinischer

Digitized by Google
Original from UNIVERSITY OF CALIFORNIA
Generated on 2019-10-24 12:10 GMT / http://hdl.handle.net/2027/uc1.b3252758
Public Domain in the United States, Google-digitized / http://www.hathitrust.org/access_use#pd-us-google

Hinsicht interessante Momente darbietet. Der Fall war zu Lebzeiten auf der Abteilung des Kollegen Dr. Polyák in Budapest und stand anfangs in dessen alleiniger, später in unserer beider Beobachtnng. Er kam mit Exophthalmus und Amaurose beiderseits, Verbreiterung des Nasenrückens unter der wahrscheinlichen Diagnose eines Tumors des Nasengerüstes in die Behandlung des Kollegen Dr. Polyák, der den Fall nach eingehender rhinoskopischer Untersuchung in Behandlung nahm. Er entfernte eine große, Eiter enthaltende knöcherne Blase der linken mittleren Muschel, auf welche Geschwulst er die Dilatation der linken Nasenhöhle, die Hervorwölbung des harten Gaumens und die Resorption des hinteren Septumendes zurückführte. Da von einer Geschwulstbildung nirgends etwas zu sehen war, erklärte er den Exophthalmus und die Amaurose durch Verschluß der Keilbeinhöhlenöffnungen, wodurch eine Retention des Eiters in den beiderseitigen Keilbeinhöhlenöffnungen entstanden sein soll. Der Fall wurde auch bereits vor mehreren Jahren von Dr. Polyák als „multiple Nebenhöhleneiterung mit Dilatation der Nebenhöhlenwände“ im 15. Band des Archivs für Laryngologie publiziert. Es entstanden jedoch Bedenken gegen die in der erwähnten Publikation dargestellte Auffassung, weshalb ich und Dr. Polyák an ein gemeinsames Studieren des Falles gingen.

Es gelang uns jedoch nicht, eine sichere Diagnose zu stellen. Sicher war nur folgendes: 1. Daß weder die Hervorwölbung des harten Gaumens noch die Resorption des knöchernen Septums durch die blasige mittlere Muschel erklärt werden konnten. 2. Daß auch der nach der Entfernung der knöchernen Blase der mittleren Muschel weiter bestehende Exophthalmus und Amaurose beiderseits auf einen anderen Ursprung deuteten. 3. Bestand eine narbige Brücke, welche vom Septum zur lateralen Nasenwand zog, deren Charakter nicht gedeutet werden konnte. Die Excision und mikroskopische Untersuchung dieser Narbe hätte zur Diagnose führen müssen. Da indes der Kranke an einer chronischen Tuberkulose litt, an deren Folgen er bald erliegen mußte, verzichteten wir auf einen Eingriff. Die bald erfolgte Obduktion und mikroskopische Untersuchung von Dr. Minich in Budapest, dessen Befunde auch von Prof. Paltauf in Wien vollinhaltlich bestätigt wurden, ergab ein Myxom des Nasengerüstes, dessen Verhalten an dem hier vorgezeigten Präparate deutlich zu ersehen ist. Der Tumor entstand anfangs offenbar in Form einer diffusen Infiltration an dem basalen Teile des Keilbeines, infiltrierte die Choanenumgebung und resorbierte die hinteren Enden der Nasenmuschel und das knöcherne Septum, ohne zu ulzerieren. Die Geschwulstinfiltration ging nachher auf die übrigen Partien des Septums über, infiltrierte das letztere diffus, submucös und führte in der unteren Partie des Septums zu erheblicher Verdickung, welche jedoch keinen circumscript-geschwulstförmigen Charakter hat. Die hochgradige Deviation des Septums ist sehr gut erklärlich durch den Druck der Knochenblase auf die durch die tumorartige Infiltration erweichte, daher weniger widerstandsfähige Nasenscheidewand. Die Hervorwölbung des harten Gaumens erklärt sich ungezwungen als Auftreibung infolge der den Knochen des harten Gaumens infiltrierenden Geschwulstmassen. Gegen das Schädeldach zu resorbierte der Tumor den ganzen Knochen, so daß stellenweise die Schädelbasis knöcherne Defekte zeigt. Die Schädelhöhle ist an dieser Stelle nur durch die Dura mater von der Nasenhöhle getrennt. Die Geschwulstmasse ist jedoch nirgends in die Schädelhöhle vorgedrungen. Die Wände

Digitized by Google
Original from UNIVERSITY OF CALIFORNIA
Generated on 2019-10-24 12:09 GMT / http://hdl.handle.net/2027/uc1.b3252758
Public Domain in the United States, Google-digitized / http://www.hathitrust.org/access_use#pd-us-google

der Keilbeinhöhle sind weich und vollkommen in der Geschwulstmasse aufgegangen; ebenso sind die beiden Nervi optici durch die Geschwulstmasse vollkommen zerstört.

Wenn nun auch die Geschwulstmasse in lokaler Hinsicht sich als maligne zeigt, so hat dieselbe während ihrer länger als fünfjährigen Dauer weder regionäre noch allgemeine Metastasen hervorgerufen. Nach der klinischen Beobachtung scheint der Prozeß nach zweijährigem Bestande stillgestanden zu haben und der Kranke selbst ist nicht an den Folgen der Geschwulst, sondern an der komplizierenden, allgemeinen Tuberkulose zugrunde gegangen. Die mikroskopische Untersuchung ergab eine durchwegs auf myxomatösem Gewebe bestehende Geschwulstmasse, welche durch zahlreiche ektatische Lymphgefäße durchzogen erscheint. Der Fall wird demnächst ausführlich in dem Archiv für Laryngologie publiziert werden.

Dr. Weil: Der Charakter dieser Geschwulst ist offenbar, wie bei allen Fibromen und Fibrosarkomen der Schädelbasis, histologisch ein benigner, klinisch in gewisser Hinsicht ein maligner. Was aber den histologischen Befund betrifft, wird meines Wissens das Myxom als Entartungsprodukt aufgefaßt (man spricht ja von myxomatöser Degeneration) und ich möchte deshalb zu erwägen geben, ob das nicht mit der ungewöhnlich langen Dauer des Prozesses im Zusammenhang steht. In meinen eigenen Fällen sieht man mehr oder minder zellenreiches Fibrom und stellenweise myxomatöse Beschaffenheit des Gewebes; es wäre wohl möglich, daß es sich um ein gewöhnliches Fibrom der Schädelbasis gehandelt hat und in der langen Zeit (seit fünf Jahren war der Fall bekannt, der Beginn liegt jedenfalls noch viele Jahre zurück) der ganze Tumor myxomatös degeneriert ist.

Doz. Dr. M. Hajek (Schlußwort): Gerade das ist an dem demonstrierten Falle das anatomisch Interessante, daß es sich nicht nur an circumscripten Stellen um Myxosarkom, sondern in toto um nahezu ganz reines myxomatöses Gewebe handelt.

7. Dr. Menzel teilt das Ergebnis der weiteren Beobachtung des Falles mit, welchen er in der letzten Sitzung der laryngologischen Gesellschaft als wahrscheinliche Struma accessoria des Kehlkopfes vorgestellt hat. Es ist nunmehr zweifellos, daß es sich um einen branchiogenen, aus zahlreichen Cystchen bestehenden **Tumor des Larynx** gehandelt hat.

Um kurz zu rekapitulieren, zeigte eine mit einer Struma parenchymatosa cystica behaftete Patientin, welche an dysphagischen Beschwerden litt, bei der laryngoskopischen Untersuchung an der hinteren Fläche des linken Aryknorpels unterhalb der scheinbar intakten Schleimhaut einen über haselnußgroßen Tumor. Ein Teil des Aditus ad laryngem wies außerdem Ödem infolge Strumakompression auf. Auf Jod und Thyreoidintabletten wurde die Struma, aber auch der Larynxtumor deutlich kleiner, das Ödem schwand. Daraus glaubte Dr. Menzel mit großer Wahrscheinlichkeit auf eine Struma accessoria im Larynx schließen zu dürfen, behielt sich jedoch vor, die Differentialdiagnose gegenüber einer submucösen Cyste und einem Lipom nach Vorliegen des Ergebnisses der histologischen Untersuchung endgültig zu entscheiden und darüber zu berichten.

Die unmittelbar vor der Entfernung des Tumors vorgenommene Incision in denselben förderte nur Blut zutage. Nunmehr exstirpierte Dr. Menzel

Digitized by Google
Original from UNIVERSITY OF CALIFORNIA
Generated on 2019-10-24 12:09 GMT / http://hdl.handle.net/2027/uc1.b3252758
Public Domain in the United States, Google-digitized / http://www.hathitrust.org/access_use#pd-us-google

die Geschwulst mit der kalten Schlinge, wobei die Blutung kaum nennenswert war. Die Wunde war übrigens nach 14 Tagen völlig verheilt, die dysphagischen Beschwerden verschwunden. Eine Abbildung des exstirpierten, gänzlich unversehrten Tumors wird vom Vortragenden demonstriert. Das Bild zeigt eine haselnußgroße, grobhöckerige Geschwulst. Die von Herrn Prof. Dr. Joannovics vorgenommene histologische Untersuchung hat ergeben, daß es sich um einen branchiogenen, aus einer großen Anzahl von Cystchen bestehenden Tumor handle.

Im Detail lautet der histologische Befund folgendermaßen: Der zirka haselnußgroße, grobhöckerige Tumor wölbt die Schleimhaut vor und erscheint zu einem großen Teile von derselben überkleidet. Am Durchschnitte finden sich zahlreiche (über 20) cystische Hohlräume von Stecknadelkopf- bis Erbsengröße. Dieselben sind ausgekleidet teils von einem mehrschichtigen Cylinderepithel, dessen innerste Schichten deutliche Flimmer tragen, teils von einem mehrschichtigen Plattenepithel. Der Inhalt dieser cystischen Hohlräume wird gebildet von Detritus, abgestoßenen und abgestorbenen Epithelien. Unterhalb des epithelialen Überzuges der Cysten liegt ein mehr oder weniger derbes, faseriges Bindegewebe, in welchem sich außerordentlich reichliche Einlagerungen von lymphathischem Gewebe, und zwar teils in unregelmäßiger Form, teils aber in Form von wohlausgebildeten Lymphfollikeln finden, wie wir dies in cystischen Tumoren zu sehen gewohnt sind, die aus Resten von Kiemengängen hervorgegangen sind.

Es erübrigt nur noch zu erklären, wieso der Tumor auf Jod- und Thyreoidintablettenbehandlung kleiner geworden ist. Wie bereits erwähnt, bestand ein Ödem der Schleimhaut des hinteren Anteiles des Aditus laryngis, also auch der den Tumor bedeckenden Schleimhaut. Offenbar hat das Schwinden des Ödems gerade des zuletzt erwähnten Anteiles der Schleimhaut infolge der Kropfbehandlung, welche übrigens die Strumacircumferenz von 42 *cm* auf 38 *cm* verringerte, auch ein Kleinerwerden der Geschwulst vorgetäuscht. Dr. Menzel behält sich vor, den Fall ausführlich bearbeitet zu veröffentlichen.

Verhandlungen der Dänischen oto-laryngologischen Gesellschaft.

63. Sitzung vom 6. Oktober 1909.

I. Schousboe: **Fall von primärer Rachentuberkulose.**

Schousboe demonstrierte ein 10jähriges Mädchen mit einem großen Geschwür an der linken Seite des Rachens und des Gaumensegels. Patientin war seit $1^1/_2$ Jahren in Beobachtung, während welcher Zeit das Geschwür von wechselnder Größe gewesen war, bisweilen auch ganz heilte. Mikroskopische Untersuchung eines exzidierten Stückchens des Wundrandes hatte Tuberkulose ergeben. Es ließ sich keine Tuberkulose in anderen Organen auffinden. Lokale Behandlung mit verschiedenen Mitteln hatte keine nachweisbare Wirkung, da-

Digitized by Google
Original from UNIVERSITY OF CALIFORNIA
Generated on 2019-10-24 12:09 GMT / http://hdl.handle.net/2027/uc1.b3252758
Public Domain in the United States, Google-digitized / http://www.hathitrust.org/access_use#pd-us-google

gegen wurde das Geschwür durch Jodkali und Quecksilber günstig beeinflußt; es ist dies ja aber auch vielfach bei Tuberkulose der Fall.

II. Schousboe: **Fall von Obliteration der Speiseröhre.**

Ein 19jähriger Stuckarbeiter hatte vor 11 Jahren Salzsäure getrunken; er war durch 4 Monate mit Bougies behandelt worden, man hatte aber dann eine Magenfistel anlegen müssen; durch die Speiseröhre passiert überhaupt nichts. Das Oesophagoskop läßt sich nur bis 30 *cm* von der Zahnreihe einführen und die Speiseröhre scheint hier völlig verschlossen zu sein. 14 Tage später erscheint Patient wieder und berichtet, daß er eine Moulage der Verengerung verfertigt hatte. Er hatte ein paar Eßlöffel Gipsbrei und dann etwas Spagat hinuntergeschluckt; der Spagat war auch richtig in den Gips hineingegossen worden, als er aber das ganze hinaufziehen wollte, begegnete er starken Widerstand, so daß er schließlich nur mit dem Faden ein kleines Stück des Gipsblockes hinaufzog; nach 14 Tagen gelang es ihm jedoch, durch „Erbrechen" das übrige zu entleeren. Der Abguß gibt eine sehr gute Vorstellung von der Gestalt der Verengerung.

III. N. Rh. Blegvad: **Über die otogene Pachymeningitis interna purulenta.**

Ein 10jähriges Mädchen wurde am 13. VI. 1909 in die Ohrenklinik des Kommunehospitals aufgenommen. Chronische Mittelohreiterung links mit subperiostalem Absceß, Schmerzen, Kopfweh, Erbrechen, Fieber und leichte Benommenheit. Die Lumbalpunktur gibt klare Flüssigkeit. Es wurde gleich Totalaufmeißelung vorgenommen; Sinus transversus war thrombosiert, weshalb seine laterale Wand exzidiert wurde; Tegmen antri kariiert, Dura mit Granulationen besetzt. Nach der Operation Schüttelfrost, Kernig, getrübte Cerebrospinalflüssigkeit. 2 Tage später wurde Kraniotomie vorgenommen, Dura gespalten und ein großer subduraler Absceß entleert; es wurde weiter nach oben eine sekundäre Kraniotomie angelegt. Nach der Operation zunehmende Hirnsymptome: Krämpfe, amnestische Aphasie, Genickstarre, Kernig, Parese der kontralateralen Extremitäten, Hirnprolaps, andauernde Schüttelfröste. Am 27. VI. Exitus. Sektion: Großer linkseitiger subduraler Absceß, hier gleichzeitig ausgesprochene diffuse Leptomeningitis; auf der rechten Seite Eiter im Subduralraum und an der Innenseite der Dura eine dicke fibrinöse Membran, die weichen Hirnhäute aber hier sowohl makro- als mikroskopisch normal.

In der Literatur hat Blegvad 40 Fälle von otogener Pachymeningitis interna purulenta gefunden, davon 24 genauer beschriebene. Das Leiden wird in der Regel durch eine chronische Eiterung verursacht, oftmals mit Cholesteatom verbunden, und die Entzündung verpflanzt sich gewöhnlich per continuitatem von dem kranken Ohre durch Tegmen tympani oder antri oder auch durch den Sinus bis zur Dura, weshalb meistens auch gleichzeitig eine Pachymeningitis externa gefunden wird. Der mitgeteilte Fall zeigt, daß wenigstens einige Zeit eine Eiterung im Subduralraume bestehen kann, ohne daß die weichen Hirnhäute ergriffen werden; besteht aber der Prozeß längere Zeit hindurch, wird natürlich schließlich eine Leptomeningitis entstehen. Ist der Prozeß schon weit verbreitet, nicht abgesackt, wird die Leptomeningitis eine diffuse sein, haben sich aber zwischen Dura und Arachnoidea Verlötungen gebildet, wird eine große subdurale Eiteransammlung sich bilden können, die weichen Hirnhäute und die oberflächlichen Teile des Gehirns werden zerstört, es entsteht

Digitized by Google
Original from UNIVERSITY OF CALIFORNIA
Generated on 2019-10-24 12:09 GMT / http://hdl.handle.net/2027/uc1.b3252758
Public Domain in the United States, Google-digitized / http://www.hathitrust.org/access_use#pd-us-google

ein Corticalabsceß; bisweilen durchbricht ein solcher Absceß den Schädel. Es ist nicht möglich, bestimmte Symptome einer Pachymeningitis interna aufzustellen, indem das Leiden fast immer durch andere Affektionen, Sinusthrombose, Pachymeningitis externa, Hirnabsceß, kompliziert ist, die das Krankheitsbild verwischen. Die Cerebrospinalflüssigkeit ist bei einer unkomplizierten Pachymeningitis interna klar und enthält keine Zellen.

Unter den 24 veröffentlichten Fällen wurden 14 durch Operation geheilt, 7 sind nach der Operation an Leptomeningitis gestorben, 2 sind aus anderen Ursachen gestorben. 1 ist gestorben, bevor noch die Operation vorgenommen werden konnte. Die Prognose bei rechtzeitigem Eingreifen ist demnach eine relativ gute. Die Therapie ist: Kraniotomie mit Anlegen von großen Öffnungen im Schädel und ausgiebige Spaltung der Dura.

Diskussion:

Schmiegelow meint wie Blegvad, daß die Pachymeningitis interna häufiger sei als bisher angenommen, indem sie nur dann entdeckt wird, wenn die Dura fistulös durchbrochen oder verfärbt ist; bei den Sektionsfällen findet man gewöhnlich gleichzeitig Leptomeningitis. Schmiegelow teilt einen Fall mit, in dem bei der Operation Eiter unter der Dura gefunden wurde, und bei der Sektion eine große subdurale Eiteransammlung.

Mygind: Fälle wie der von Blegvad erwähnte sprechen sehr zugunsten des Standpunktes, den Mygind nach unseren jetzigen Kenntnissen zu den endokraniellen otogenen Erkrankungen als den sichersten behauptet hat in Betreff der otogenen Leptomeningitis: bei einer otogenen Leptomeningitis die Dura zu spalten, nicht um die Meningitis durch eine Drainage des Subduralraumes zu behandeln, sondern um eventuelle subdurale oder cerebrale Eiterherde aufsuchen zu können, welche ja bei der otogenen Meningitis gar nicht selten sind. Die von Mygind in dem von Blegvad erwähnten Fall angelegte Kraniotomieöffnung hätte vielleicht größer sein sollen, so daß man die große subdurale Eiteransammlung hätte besser drainieren können; jedoch dachte Mygind nicht daran, bei einer späteren Operation die Öffnung zu erweitern, weil die lokalen Symptome auf eine von dem gangränösen Prolaps ausgehende progressive Encephalitis deuteten; eine solche wird ja recht häufig gefunden und trotzt jeder Behandlung. Möglich wäre ja auch, daß die großen Kraniotomieöffnungen weniger zur Prolapsbildung disponieren als die kleinen. Es hatte Mygind sehr viel interessiert, die klare Darstellung Blegvads zu hören; der Umstand, das Blegvad nachgewiesen hatte, daß die Pachymeningitis interna häufiger sei als bisher angenommen, würde für Mygind eine Aufforderung sein, dieser Komplikation in der Zukunft eine größere Aufmerksamkeit zu widmen als bisher.

IV. W. Waller: **Fall von Empyema cellulae ethmoidalis ant. mit endokraniellen Komplikationen.**

Ein 25jähriger Arbeiter hatte seit 2 Jahren ständige Schmerzen über dem Nasenrücken und der linken Stirnseite, ab und zu geringe Eiterung aus der linken Nasenhälfte. Patient wurde am 16. VIII. 1909, unter Verwendung von Chloroformnarkose mit dem Kuhnschen Apparat, operiert; Concha media wurde entfernt und die Cellula ethmoidalis ant. sin. ausgeräumt; Xeroformgazetam-

Generated on 2019-10-24 12:09 GMT / http://hdl.handle.net/2027/uc1.b3252758
Public Domain in the United States, Google-digitized / http://www.hathitrust.org/access_use#pd-us-google
Digitized by Google
Original from UNIVERSITY OF CALIFORNIA

ponade. Am 23. VIII. anfangende meningeale Symptome, Stauungspapille, Nackensteifigkeit, Kopfweh, Erbrechen. Bei der Rhinoskopie am 1. IX. nichts abnormes. Röntgenuntersuchung ergibt keine positive Stütze für die Annahme eines epiduralen Abscesses. Während des folgenden Monats war der Zustand ganz gut, intermittierender Kopfdruck, von mäßiger Temperatursteigerung begleitet. Am 14. X. wurde Kraniotomie vorgenommen, jedoch kein epiduraler Abscess noch andere pathologische Erscheinung entdeckt.

Diskussion: Hald, Mygind. Jörgen Möller.

Bücherbesprechungen.

Die Stimme. (Zentralbl. f. Stimm- und Tonbildung, Gesangsunterricht und Stimmhygiene, bei Trowitzsch & Sohn, Berlin SW. 48.)

Auch die im letzten Halbjahre erschienenen Hefte enthalten eine Fülle vorzüglicher Abhandlungen und beweisen, daß das von den Herausgebern (Sanitätsrat Dr. Flatau, Rektor Gast und Rektor Gusinde) angestrebte Ziel, ein Zentralorgan für Stimmforschung, Stimmkunst und Stimmpflege geschaffen zu haben, immer mehr erreicht wird. Aus der großen Zahl der besprochenen Themen seien besonders hervorgehoben: Über passive Kehlkopfbewegungen, von Sanitätsrat Dr. Th. S. Flatau, Neuere Beobachtungen über Phonasthenie von demselben Autor; ferner Rumpfmuskeleinstellung, Gemüt und Stimme von Dr. Ottmar Rutz; Aufsätze über die Bedeutung der Sprache als Grundlage des Gesangunterrichtes, über Kunstgesang etc. So sehen wir vor uns ein ernstes wissenschaftliches Organ, aus dem nicht nur der Gesangspädagoge, der Phonetiker und der Physiologe viel lernen kann, sondern das vor allem auch jedem Laryngo-Rhinologen viel Interessantes und für sein Fach Wichtiges bringt. Wir empfehlen „Die Stimme" unseren Lesern aufs wärmste und wünschen ihr auch sonst die weitgehendste Verbreitung.

H. Stern.

Referate.

I. Allgemeines.

Ein Fall von primärem Lupus der Schleimhäute. Von Dr. S. Poras (Czernowitz). (Archiv f. Laryngol., Bd. 19, H. 3.)

Es handelte sich bei dem mitgeteilten, ein 13jähriges Mädchen von anämischem Aussehen betreffenden Falle um einen chronisch und gutartig verlaufenden, auf die oberen Luftwege beschränkten Krankheitsprozeß, der neben kleinen, knötchenartigen Efflorescenzen größere, solide Infiltrate in der linken Nasenseite und an der linken Tonsille, kleine Geschwürchen in der Nase, größere, konfluierende Geschwüre am rechten Aryknorpel und derbe Narbenstränge gezeitigt hatte. R. Hoffmann (Dresden).

Digitized by Google
Original from UNIVERSITY OF CALIFORNIA
Generated on 2019-10-24 12:09 GMT / http://hdl.handle.net/2027/uc1.b3252758
Public Domain in the United States, Google-digitized / http://www.hathitrust.org/access_use#pd-us-google

Über Fremdkörper in den Luftwegen. Von Dr. Seljugin. (Westnik uschnich. Golowich, Nosowich bolesnei, Novemberheft 1909, pag. 806.)

Seljugin berichtet von einem Pat., welchem ein scharfes Stück eines Röhrenknochens während des Essens in die Luftröhre geriet und dort 14 Monate liegen blieb. Pat. ahnte nicht, daß der Knochen in die Luftröhre geraten sei, weil der anfangs aufgetretene Husten nach wenigen Stunden schwand. Von Zeit zu Zeit hatte sich jedoch später qualvoller Husten eingestellt, mit Leichengeruch aus dem Munde. Bei einem Hustenanfall nach 14 Monaten wurde der Knochensplitter, dessen größte Maße 12 : 13 : 13 *mm* waren und dessen Gewicht 0·55 *g* betrug, ausgehustet, wonach der Pat. sehr bald genas.

Jürgens.

Erkrankungen der oberen Luftwege bei Abdominaltyphus. Von Hueter (Altona). (Münchener med. Wochenschr., 56. Jg., Nr. 50.)

Verfasser bespricht die einzelnen Formen der typhösen Kehlkopfprozesse, katarrhalische Entzündungen, Rhagaden an den Seitenwänden der Epiglottis, mykotische Epithelnekrosen und die von ihnen ausgehenden Erosionen und perichondritischen Prozesse, pseudomembranöse Entzündungen, die primär auftretende Perichondritis und schließlich die als spezifisch angesehenen, von den Lymphknötchen ausgehenden hyperplastischen Schwellungen. Er betont unter Hervorhebung der klinischen Symptome die praktisch wichtige Bedeutung der Perichondritis (plötzlich auftretende Stenosenerscheinungen). Umber betont in der Diskussion „die relative Häufigkeit spezifischer Prozesse im Larynx von Typhuskranken“ und empfiehlt, jeden Typhuskranken zu laryngoskopieren, da vielfach subjektive Beschwerden vorkommen. (Referat der Münchener med. Wochenschr.) Reinhard.

Thyroidectomy and a theory of cancer causation. Von William Stuart-Low. (Lancet, 1909, Nr. 11, pag. 1138—1140.)

Der Autor meint, daß die Schilddrüse der Überanstrengung ausgesetzt ist und daß dies einen Faktor abgäbe beim Entstehen maligner Krankheiten, indem dabei ein Überschuß an Energie beim Stoffwechsel entsteht. Unter diesen Umständen meint er, daß die Schilddrüse bei inoperablem Krebs mehr oder minder vollständig entfernt werden soll. Zur Illustration dieser Ansicht beschreibt er 5 Fälle, bei denen so vorgegangen wurde und von denen sich drei erholten, bei allen aber die Schmerzen wesentlich erleichtert wurden. Law.

Experimentelle Untersuchungen über die Virulenz latenter tuberkulöser Herde. (Aus dem pathologischen Institut der Universität Berlin.) Von Lydia Rabinowitsch. (Zeitschr. f. Tuberkulose, XV, 3.)

Ältere wie neuere Untersuchungen haben die schon vor einigen Jahren experimentell erwiesenen Tatsachen bestätigt, daß makroskopisch und zum

Generated on 2019-10-24 12:09 GMT / http://hdl.handle.net/2027/uc1.b3252758
Public Domain in the United States, Google-digitized / http://www.hathitrust.org/access_use#pd-us-google
Digitized by Google
Original from UNIVERSITY OF CALIFORNIA

Teil auch **mikroskopisch** anscheinend unveränderte Lymphdrüsen von Mensch und Tier **latente und** dabei virulente Tuberkelbacillen beherbergen können, wie auch vollständig **verkalkte** Herde von Mensch und Tier noch lebensfähige Tuberkelbacillen **enthalten. Rabinowitsch** hat an der Hand eines größeren Materiales **diese Untersuchungen** nochmals aufgenommen und dabei besonders darauf **geachtet,** die Infektiosität der latenten frischen und alten Drüsenherde mittelst **der verschiedenen** Prüfungsmethoden festzustellen und die Virulenz der in **diesen Drüsen** enthaltenen Tuberkuloseerreger zu bestimmen. Das Endresultat **stimmte** mit den bisherigen Ergebnissen überein. Keller.

Experimentelles und Praktisches über Wäschestaub. (Aus der Eisenbahnheilstätte Stadtwald-Melsungen.) Von Dr. Roepke, Chefarzt. (Zeitschr. f. Tuberkulose, XV, 3.)

Auf Grund verschiedener bei der Sortierung und weiteren Bearbeitung der Wäsche tuberkulös Erkrankten angestellten Untersuchungen ergab sich, daß sich auch bei ruhiger Manipulation Wäschestaub entwickelt, welcher pathogene Bakterien und Tuberkelbacillen enthält und am stärksten sich in unmittelbarer Nähe des Fußbodens bildet, in $1^1/_2$ *m* Höhe von letzterem schon jede Bedeutung verloren hat; die Virulenz und damit die Gefahr für das Personal ist eine geringe. Trotzdem ist letzteres immer wieder daran zu erinnern, beim Sortieren, Zählen usw. der Wäsche jedes unnötige Herumwerfen zu vermeiden, dabei mit geschlossenem Munde zu atmen, sich nicht zu unterhalten und nach der Arbeit Hände, Gesicht und Kopf zu reinigen; ferner empfiehlt sich das feuchte Aufwischen des Fußbodens mit Rohlysoformwasser einige Stunden nach Fortschaffen der Wäsche sowie die öftere Desinfektion der Räume durch das Formaldehydverfahren. Keller.

Beobachtungen über das Auftreten von Lungenblutungen unter verschiedenen meteorologischen Verhältnissen. (Mitteilung aus dem Boserup-Sanatorium zu Kopenhagen.) Von J. Strandgaard, Chefarzt. (Zeitschr. f. Tuberkulose, Bd. 15, H. 3 u. 4.)

Anschließend an frühere Untersuchungen teilt der Autor das Ergebnis seiner während der letzten 5 Jahre in den Heilstätten Boserup und Vejlefjord (Jütland) angestellten Beobachtungen über die Bedeutung des Sinkens des Luftdruckes und des Steigens der Luftfeuchtigkeit für das Auftreten von Lungenblutungen mit. Auch diese Beobachtungen bestätigen das auffällige Verhältnis, daß an Tagen mit Niederschlägen mehr Hämoptysen vorkommen als bei trockenem Wetter (3:2); folgert man hieraus einen inneren Zusammenhang, so fragt es sich, ob dieser auf Veränderungen in der Luftfeuchtigkeit selbst beruht oder auf anderen mit den Niederschlägen in Verbindung stehenden Verhältnissen, zum Beispiel dem Luftdruck; der Umstand, daß die relative

Digitized by Google
Original from UNIVERSITY OF CALIFORNIA
Generated on 2019-10-24 12:09 GMT / http://hdl.handle.net/2027/uc1.b3252758
Public Domain in the United States, Google-digitized / http://www.hathitrust.org/access_use#pd-us-google

Feuchtigkeit der Luft durchgehends an Tagen mit Hämoptyse höher ist als an anderen Tagen, und daß die Hämoptysen häufiger an Tagen mit hoher Feuchtigkeit als an solchen mit niedriger vorkommen, spricht dafür, daß Veränderungen in der Luftfeuchtigkeit eine gewisse Rolle für den Zusammenhang zwischen Lungenblutungen und Tagen mit Niederschlägen bilden; wenn daneben auch dem Luftdruck eine gewisse Bedeutung zuzukommen scheint, so entspricht dieselbe zwar nicht etwa dem absoluten Werte des Luftdrucks, tritt aber wohl in die Erscheinung bei der Beobachtung des steigenden, unveränderten und fallenden Luftdrucks. Die Tatsache, daß Blutungen häufiger bei Süd- und Westwinden auftreten, dürfte darauf zurückzuführen sein, daß dieselben mehr Feuchtigkeit mit sich führen und mehr Niederschläge veranlassen als Nord- und Ostwinde. Ein stärkeres Auftreten von Hämoptysen an Gewittertagen ließ sich nicht konstatieren. Eine Erklärung für den Einfluß der Veränderungen des Luftdrucks und der Luftfeuchtigkeit auf das Entstehen von Blutungen möchte Strandgaard in entsprechenden Veränderungen des Blutdrucks und darauf beruhender größerer Neigung zu Gefäßberstungen finden. Keller.

Lepra der oberen Luftwege. Von A. Cortex und M. Bloch (Paris). (Bulletin de laryngol., otol. et rhinol., 1. IV. 1909.)

Bei einigen im St. Louis-Spital beobachteten Leprakranken konnten Veränderungen in den oberen Luftwegen gefunden werden. Bei 4 Fällen fanden sich Sattelnasen, bei 2 Pat. Perforationen des Septum cartilag., bei einem ein großes Ulcus am Septum. Am Gaumensegel fanden sich bei zwei Kranken glänzende, strahlige Narben, jedoch keine Verwachsungen mit der Pharynxhinterwand. Im Larynx wurden nur geringe Veränderungen nachgewiesen, einmal eine Verengerung des Larynxeingangs durch Epiglottisschrumpfung, einmal eine leukoplasieartige Verdickung der Larynxhinterwand. Blanluet.

Über Anwendung des Coryfins in der Rhino-Laryngologie. Von Dr. Robert Meyer (Berlin). (Deutsche med. Wochenschr., 1909, Nr. 41.)

Verfasser berichtet über die günstigen Resultate der Coryfinbehandlung, besonders bei Rhinitis acuta catarrhalis. F. Neumann.

Das Cocain in der rhinologischen Praxis. Von Dr. Franz Bruck (Berlin). (Med. Klinik, 1909, Nr. 49.)

Es gibt kein vollwertiges Ersatzmittel für Cocain, bei richtiger Applikation in der Nase (mittelst Wattepinsels) führt es niemals zu akuten Vergiftungen. F. Neumann.

II. Nase und Nebenhöhlen.

Notiz zur Behandlung der Rhinitis acuta. Von Rump (München). (Münchener med. Wochenschr., 56. Jahrg., Nr. 47.)

Rump empfiehlt zur Behandlung des akuten Schnupfens Bolus alba. Er läßt mittelst eines von ihm angegebenen Pulverbläsers große Mengen des ste-

Digitized by Google
Original from UNIVERSITY OF CALIFORNIA
Generated on 2019-10-24 12:09 GMT / http://hdl.handle.net/2027/uc1.b3252758
Public Domain in the United States, Google-digitized / http://www.hathitrust.org/access_use#pd-us-google

nisierten und möglichst trocken aufbewahrten Tones erst 3—4mal in viertelstündigen, später in einstündigen Pausen einblasen, um möglichst bald den Status zu erreichen, in dem die Pulvermenge die Sekretmenge überwiegt. Am zweiten Tage genügt in der Regel schon eine 2—3stündige Applikation. Besonders die Rhinitis acuta im Kindesalter verdient nach Rump größte Aufmerksamkeit wegen der Möglichkeit einer spezifischen Infektion sowie der Gefahr des Fortschreitens auf die Paukenhöhle oder die tieferen Luftwege. Angestellte Versuche lassen ihn hoffen, daß die Bolus als ein die Serumbehandlung bei der Diphtherie wirksam unterstützendes Mittel sich bewährt.

Reinhard.

Über das Riechzentrum. Von Dr. Rudolf Hatschek. (Wiener klin. Rundschau, 1909, Nr. 47.)

Die neueren Erfahrungen sprechen dafür, daß das Zentrum beim Menschen nicht in der Ammonsformation, sondern eher im Uncus zu suchen sei.

Baumgarten.

Der Ursprung der solitären Choanalpolypen und eine neue einfache Methode zu deren Entfernung. Von Dr. Cornel Láng. (Budapesti orvosi Ujság, 1909, Nr. 49, Gégészet.)

Von sechs beobachteten und genauer untersuchten Choanalpolypen stammte nur einer aus der Kieferhöhle. Zur Entfernung empfiehlt er einen sichelförmigen Haken, mit dem er die Fälle leicht operierte. Die Eröffnung der Kieferhöhle soll nur wegen des Empyems erfolgen, die Choanalpolypen sollen endonasal entfernt werden. Baumgarten.

Beitrag zu den durch Tumoren der Keilbeinhöhle zustande gekommenen Augenveränderungen. Von Dr. Heinrich Halász (Miskolcz). (Budapesti orvosi Ujság, 1909, Nr. 31.)

In einem Falle entstand Lidödem, Protusion des Bulbus und Blindheit, von der Nase ein Tumor, der entfernt wurde und der bis in die Keilbeinhöhle verfolgbar war. Diese wurde ausgeräumt, wonach Ödem und Protusion sich zurückbildeten, die Erblindung blieb bestehen. Tumor war ein Rundzellensarkom. Baumgarten.

Hydrops der linken Keilbeinhöhle mit konsekutiver Neuritis optica. Von Dozent Dr. M. Hajek. (Wiener klin. Wochenschr., 1909, Nr. 50.) Demonstration in der Gesellschaft der Ärzte.

Nach der operativen Eröffnung der Höhle Heilung der neuritischen Veränderungen, die durch konsekutive Stauung erklärt werden. Baumgarten.

Drittes Rezidiv einer Stirnhöhleneiterung. Von Dr. Elemér Tövölgyi. (Orvosi Hetilap, 1909, Nr. 49.) Gesellschaft der Ärzte.

Die erste Operation erfolgte nach Luc, die zweite nach Killian, jedoch nicht vollständig. Bei der Pat. sind wieder Polypen in der Nase und sehr große Kopfschmerzen aufgetreten. Es wird vorerst nur endonasal operiert.

Baumgarten.

Digitized by Google
Original from UNIVERSITY OF CALIFORNIA
Generated on 2019-10-24 12:09 GMT / http://hdl.handle.net/2027/uc1.b3252758
Public Domain in the United States, Google-digitized / http://www.hathitrust.org/access_use#pd-us-google

Über den Wert der elektrischen und radiographischen Durchleuchtung der Stirnhöhle. Von Prof. Dr. A. Onodi. (Orvosi Hetilap, 1909, Nr. 22.)

Bei 1200 Schädeln fehlte bei Durchleuchtung der Sinus frontalis rechts in 10%, links in 10%, beiderseits in 30%, bei Röntgendurchleuchtung rechts in 1%, links in 1%, beiderseits in 5%. Die Ergebnisse zeigen, daß die radiographische Methode bessere Resultate liefert, aber absoluten Wert hat dieselbe nicht, da in einzelnen Fällen der Befund zu falschen Schlüssen führte. Bei hellem Befunde kann doch Eiterung vorhanden sein, bei Verdunkelung wurde normale Höhle bei Eröffnung gefunden. Die Durchleuchtung ist ein brauchbares Verfahren, welches neben der klinischen Beobachtung verwendet werden kann. Baumgarten.

Über die Bedeutung der Röntgenographie zur Erkennung von Nebenhöhlenerkrankungen der Nase. Von Privatdozent Dr. M. Zitowitsch (St. Petersburg). (Westnik uschnich, Gorlowich, Nosowich bolesnei, Novemberheft 1909, pag. 780 bis 802.)

In der Arbeit bespricht Verfasser die einschlägigen Methoden der Nebenhöhlenuntersuchungen überhaupt. Verfasser ist der Meinung, daß in jedem Falle von Erkrankung der Stirn- oder Highmorshöhle dieses durch eine wenn auch leichte, aber doch deutliche Schwellung der entsprechenden Stellen am Gesicht zu erkennen wäre. Referent kann dem nicht immer beistimmen, betont aber, daß Zitowitsch dieses für eine Regel ohne Ausnahme halte. Speziell in der Röntgenfrage hat Zitowitsch 103 Fälle untersucht, bespricht aber nur 12 von diesen, nämlich die, wo die Erkrankung der Nebenhöhlen durch Probepunktion oder nachfolgende Operation sicher konstatiert wurde. Die Daten aus der Literatur und seine eigenen Beobachtungen faßt Zitowitsch folgendermaßen zusammen:

1. Die Röntgenographie ist ein überaus wertvolles Hilfsmittel zur Diagnosestellung der Nebenhöhlenerkrankungen, besonders wertvoll für die Diagnosestellung der Stirnhöhlen- und Siebbeinerkrankungen. Bei Erkrankung der Highmorshöhlen gibt die Röntgenuntersuchung ein unfehlbares Resultat, welches jedoch gerade bei dieser Höhle am wenigsten Wert hat, weil die Erkrankung derselben auch auf andere Weise absolut sicher konstatiert werden kann.

2. Die technische Seite dieser Untersuchungsmethode ist noch sehr schlecht bearbeitet. Für pathologisch ist (bei Betrachtung des Negativs) die Verdunkelung der Höhle und das Verschwinden ihrer Begrenzung zu erachten. Ein Durchleuchtungsresultat, bei welchem die Grenzen der Höhle erhalten sind, bedeutet nach Zitowitsch zum mindesten bei Highmorshöhlenerkrankung eine akute Entzündung.

3. Stets muß zur Beurteilung des Grades der Verdunkelung der Schatten der Augenhöhle zum Vergleich herangezogen werden, wobei zu beachten ist, daß Highmorshöhle und Siebbeinzellen in normalem Zustande auf der Röntgen-

Generated on 2019-10-24 12:09 GMT / http://hdl.handle.net/2027/uc1.b3252758
Public Domain in the United States, Google-digitized / http://www.hathitrust.org/access_use#pd-us-google
Digitized by Google
Original from UNIVERSITY OF CALIFORNIA

platte etwas dunkler erscheinen als die Augenhöhlen, die Stirnhöhle einen eben solchen oder noch etwas geringeren Schatten aufweist. Es müssen stets bei Stirnhöhlenerkrankung sowohl die kranke als auch die gesunde Seite miteinander auf dem Röntgenbilde verglichen werden. Stets ist auf Vorhandensein der Grenzen zu achten. Zu allererst verschwindet die obere Grenze, weil sich hier die Knochenplatten allmählich vereinigen, unten jedoch stehen sie weit voneinander ab.

4. Es sollen nur sehr lichtempfindliche Platten benutzt werden. Die Platte soll mit der Gelatine nach oben gerichtet sein. Vor Betrachtung des Röntgenbildes müssen, um Irrtümer zu vermeiden, die klinischen Befunde verglichen werden. Die rechte Seite der Platte gibt, wenn die Gelatineschicht nach oben lag, stets die rechte Seite des Untersuchten wieder.

5. Bei großer Übung kann man die Röntgendiagnose nach einer Aufnahme stellen.

6. Die Siebbeinzellen kann man bisher von einer erkrankten Keilbeinhöhle mit Hilfe der Röntgenaufnahme nicht unterscheiden.

Der Zitowitschschen Arbeit sind sechs Skiagramme beigelegt.

Jürgens.

Zur Kasuistik der Stirnhöhlengeschwülste. Von Robert Herzenberg (Moskau). (Deutsche med. Wochenschr., 1909, Nr. 44.)

Es handelt sich um eine „Überzyste" von ganz enormen Dimensionen. Die von der Schleimhaut des Sinus frontalis ausgehende Geschwulst hatte sämtliche anliegenden Knochen usuriert, den Orbitalinhalt verdrängt und war bis zu Kopfgröße des erwachsenen Pat. herangewachsen. Nicht nur nach außen, sondern auch nach innen wuchs die Geschwulst; das Gehirn war soweit zurückgedrängt, daß nach der Exstirpation des Tumors die Faust bequem in dieser Höhle Platz fand. Absolutes Fehlen von Gehirnsymptomen. Der Tumorinhalt bestand aus etwa 1·8 *kg* einer bräunlichen, schleimig-serösen Flüssigkeit. Am zehnten Tage prima intentio. Obgleich die Operation für den Pat. mit Verlust des Augapfels verbunden war, war der kosmetische Erfolg völlig erreicht, subjektive Beschwerden hatte der Tumor nicht bereitet. Sechs Photographien illustrieren den Fall und zeigen den Pat. vor der Operation, gleich nach der prima intentio und sechs Wochen nach der Operation.

F. Neumann.

Die eitrigen Nebenhöhlenerkrankungen in ihren Beziehungen zu den Erkrankungen des Auges. Von Dr. Kurt Adam (Berlin). (Med. Klinik, 1909, Nr. 46.)

Zur kurzen Wiedergabe ungeeignet. F. Neumann.

Sehstörung, durch eine Nasenerkrankung bedingt. Von Dozent Dr. Egmont Baumgarten. (Orvosi Hetilap, 1909, Nr. 51.)

Bei einer älteren Frau trat links wesentliche Abnahme der Sehkraft auf. Visus $^1/_{70}$. Papillitis chronica in atrophiam vergens. In der Nase und mittleren

Digitized by Google
Original from UNIVERSITY OF CALIFORNIA
Generated on 2019-10-24 12:09 GMT / http://hdl.handle.net/2027/uc1.b3252758
Public Domain in the United States, Google-digitized / http://www.hathitrust.org/access_use#pd-us-google

Muschel stärker im hinteren Anteil hervortretend. Entfernung dieses Anteiles und Eröffnung der Keilbeinhöhle, die vorgeschwellte Schleimhautfalte besserten den Visus auf $^5/_{30}$ und Pat. kann große Buchstaben lesen. Der Fall wird mit einem anderen in extenso veröffentlicht. Baumgarten.

Die Operation der Hypophysentumoren auf nasalem Wege. Von Primarius Doktor Fr. Smoller (Olmütz). (Wiener klin. Wochenschr., 1909, Nr. 43.)

Aufklappung der Nase, Entfernung der Scheidewand und Muscheln. Entfernung des Tumors durch die eröffnete Keilbeinhöhle. Pneumonie, Exitus. Verfasser würde bei einem zweiten Falle vorerst die Tracheotomie und Tamponade machen, um die Pneumonie zu verhüten. Baumgarten.

Dyspnoe während des Schlafens. Von Dr. Elemér Tövölgyi. (Orvosi Hetilap, 1909, Nr. 22.)

Bei einem 25jährigen Pat. steigerte sich die Dyspnoe meist so stark, daß bei der Inspiration ein pfeifendes Geräusch entsteht. Ursache war nur Zurückfallen der Zunge bei gleichzeitiger Rhinitis hypertrophica und adenoiden Vegetationen. Baumgarten.

Über die operative Behandlung der Tuberkulose des Septums. Von Professor Dr. A. Onodi. (Orvosi Hetilap, 1909, Nr. 35.)

Es wurde in einem Falle die Nase gespalten und der Tumor mit dem Septum radikal entfernt, dabei ein anderer Herd an der äußeren Seite gefunden und exkochleiert wurde. Nach 2 Jahren starb Pat. an Tuberkulose, die Nase blieb geheilt. Baumgarten.

Über Nasenrachenfibrome. Von Dr. Koschier. (Wiener klin. Wochenschr., 1909, Nr. 50.)

Koschier ist der Meinung, daß radikal operierte Fälle nicht rezidivieren. Bei der radikalen Operation führt Koschier durch die Nase ein Drainrohr ein, das im Nasenrachenraum mit dem Finger so hoch als möglich über den Tumor hinaufgeschoben und so der Tumor dann so stark als möglich abgeschnürt wird. Die Nase wird vorerst aufgeklappt und ein Teil des Oberkiefers reseziert. Die Blutung wird durch die Abschnürung geringer.

Baumgarten.

Neoplasma del cavum y de la fosa de Rosenmüller derecha. Extirpación por via natural. Curación. (Neubildung des Nasenrachenraumes und der rechten Rosenmüllerschen Grube. Abtragung durch den natürlichen Weg. Heilung.) Von Botey. (Revista ibero-americana de Clinicis medicas, Dezember 1909.)

Der Pat. hatte häufigere Nasen- und Rachenblutungen und Taubheit rechterseits, mit einer unbestimmten störenden Empfindung hinter dem Gaumensegel. Die Rhinoscopia posterior zeigte einen glatten Tumor mit runden Höckern an der rechten Seite des Cavum naso-pharyngeum. Die Größe war etwa wie die einer Kirsche. Unter lokaler Anästhesie wurde die Neubildung abgetragen: die mit dem Lubet-Barbosischen scharfen Löffel ausgeführte Operation dauerte 2 Stunden. Es war ein teleangiektatisches Fibro-Myxosarkom. Nach

Generated on 2019-10-24 12:09 GMT / http://hdl.handle.net/2027/uc1.b3252758
Public Domain in the United States, Google-digitized / http://www.hathitrust.org/access_use#pd-us-google
Digitized by Google
Original from UNIVERSITY OF CALIFORNIA

der Operation blieben ein Teil der unteren Fläche des Kieferfortsatzes, die Wurzel der Apophysis pterygoidea und ein Teil der Keilbeinhöhle entblößt. Kein Rezidiv nach einem Jahre. Während 2 Monaten nahm Verfasser jeden zehnten Tag Auskratzen und Ätzungen der Wundhöhle vor. Menier.

Ein Fall von Malum perforans alae nasi. Von Dozent Dr. Egmont Baumgarten. (Orvosi Hetilap, 1909, Nr. 51.) Demonstration in der Gesellschaft der Ärzte.

Bei einem Manne war am linken Nasenflügel ein glatter Defekt zu sehen, der seit 3 Jahren langsam und schmerzlos zustande kam, weshalb gleich an eine trophische Störung gedacht wird. Die Untersuchung ergab Tabes dorsalis. Bei dem Manne fehlten aber die Zähne am Oberkiefer und der ganze Alveolarfortsatz. Ein solcher Fall von Malum perforans ist bisher noch nicht beschrieben. Baumgarten.

Ablation des végétations adénoides. Nouvelle instrumentation. Nouvelle technique. Par Louis Vacher (Orléans). (Annal. des malad. de l'oreille, du larynx, du nez et du pharynx, Janvier 1909.)

Verf. hat sein vor Jahren angegebenes Adenoidenmesser modifiziert, indem er das zur Fixierung des Messers in verschiedenen Positionen bestehende Schraubenwerk durch seinen sicheren handlichen Griff führt. Außerdem gibt er ein neues, vom Stiel rechtwinklig abgebogenes Adenotom an sowie einen Zungenhalter, der verschiedentlich verwendet werden kann. Unter Anwendung des vom Autor angegebenen Mundöffners wird in Narkose die Operation vorgenommen, wobei der Zungenhalter sowohl als auch das rechtwinklig abgebogene Adenotom eine klare Besichtigung des Nasenrachenraumes ermöglichen. Fröschels.

Ein schweres Magenleiden bei adenoiden Wucherungen. Von Dr. S. Tontschef (Sofia, Bulgarien). Vortrag, gehalten 1908 im bulgarischen Ärzteverbande. (Westnik uschnich, Golowich, Nosowich bolesnei, Novemberheft 1909, pag. 802.)

Verfasser berichtet über eine schwere Magenerkrankung bei einem 15jährigen Knaben, als deren einzige Ursache adenoide Wucherungen, welche eiterten, gelten mußten. Nach Operation der Adenoiden konnte der Knabe bald geheilt werden. Jürgens.

Ozaena. Von J. Hollings. (Laryngoscope, Januar 1909, Chicago.)

Bei Pat., welche an Ozaena leiden, ist die Nase gewöhnlich weit. Auch ist die Ozaena im weiteren Nasenloch ausgesprochener oder sogar ganz auf dasselbe beschränkt. Wo die Nase eng ist, kann man darauf schließen, daß für den Geruch andere Ursachen vorhanden sind, so zum Beispiel Syphilis, Fremdkörper etc. Auch wenn ein Erkrankungsherd vorhanden ist, ist es oft schwer zu bestimmen, ob er die Ursache für die Ozaena abgibt oder ob er die Folge derselben ist. Einige Autoren haben bei Ozaena Veränderungen im Nasenepithel beobachtet. Verfasser glaubt, daß das Vorhandensein von Pflasterepithel

Digitized by Google
Original from UNIVERSITY OF CALIFORNIA
Generated on 2019-10-24 12:09 GMT / http://hdl.handle.net/2027/uc1.b3252758
Public Domain in the United States, Google-digitized / http://www.hathitrust.org/access_use#pd-us-google

in diesen Fällen auf langdauernde Eiterung schließen läßt, welche durch irgend einen pyogenen Mikroorganismus verursacht sein kann. Naseneiterungen entstehen bei schlechten hygienischen Bedingungen. Neigung zu solchen ist bei Pat. mit Diabetes beobachtet worden. Die Behandlung sollte mit großer Sorgfalt geleitet werden und die Diät sowie andere hygienische Maßnahmen berücksichtigen. Die lokale Behandlung besteht in der Entfernung von Krusten mittelst eines nicht reizenden, milden Antiseptikums, vornehmlich warmer Borsäurelösung. Die Entfernung fest anhaftender Krusten geht leichter vonstatten, wenn man einen Wattetampon einlegt, welcher einige Minuten oder selbst bis 24 Stunden in der Nase liegen bleibt. Law.

Ein Fall von angeborener einseitiger Choanalatresie. Von Binswanger (Augsburg). (Münchener med. Wochenschr., 56 Jahrg., Nr. 51.)

Kasuistische Mitteilung, operative Behandlung. Mittelst Hammer und Meißel wurde die knöcherne Verschlußplatte durchbrochen und das gesetzte Loch mit passenden Instrumenten erweitert. Wegen der großen Regenerationsfähigkeit der knöchernen Atresie perforiert Verfasser gleichzeitig die knöcherne Nasenscheidewand möglichst weit hinten, ca. 1 *cm* im Durchmesser, um jedenfalls eine anderweitige hintere Öffnung zu besitzen. Tatsächlich hatte sich nach 2 Monaten die knöcherne Platte wieder vollständig gebildet, während das Loch in der Nasenscheidewand mit glatten Rändern geheilt war und es der Pat. ermöglichte, sich links ebenso zu schneuzen wie rechts. Auch der Geruchsinn, der vor der Operation fehlte, hatte sich auf der betreffenden Seite wieder eingestellt. Verfasser beleuchtet seinen Fall epikritisch und bespricht kurz die übrigen Operationsmethoden. Reinhard.

Die Gefahren der Tamponade des Nasenrachenraumes. Von Mayer (Graz). (Münchener med. Wochenschr., 56. Jahrg., Nr. 43.)

Verfasser berichtet über einen Pat., bei dem wegen Nasenblutens innerhalb 9 Tagen dreimal die hintere Tamponade mittelst der Bellocqschen Röhre vorgenommen wurde; im Anschluß hieran entstand eine beiderseitige akute eitrige Mittelohrentzündung mit Beteiligung des Warzenfortsatzes, eine beiderseitige eitrige Entzündung der Kieferhöhle, rechts hatte die Entzündung sogar auf die Orbita übergegriffen, und eine Orbitalphlegmone. Mit Bezug hierauf warnt er vor einer zu häufigen Anwendung dieses Verfahrens, welches oft durch einfachere Maßnahmen ersetzt werden kann, und empfiehlt, wenn es trotzdem nicht zu entbehren ist, folgende Vorsichtsmaßregeln: Schonendes Einführen der Bellocqschen Röhre, eventuell statt ihrer dünne, elastische Bougies, antiseptisch wirkende Tampons, zu vermeiden Eisenchlorid, wiederholte Untersuchung der Trommelfelle, um die Tampons rechtzeitig zu entfernen. Reinhard.

Generated on 2019-10-24 12:09 GMT / http://hdl.handle.net/2027/uc1.b3252758
Public Domain in the United States, Google-digitized / http://www.hathitrust.org/access_use#pd-us-google
Digitized by Google
Original from UNIVERSITY OF CALIFORNIA

Die Schleimhaut der Nasenscheidewand, eine besonders geeignete Stelle für die Blutentnahme zu der Wassermannschen Reaktion und zu anderen serologischen Untersuchungszwecken. Von Muck (Essen). (Münchener med. Wochenschrift, 56. Jahrg., Nr. 45.)

Verfasser komprimierte mit dem Bierschen Stauband die oberflächlichen Halsvenen und ritzte dann mit einer Nadel beziehungsweise einem Messerchen die Nasenscheidewandschleimhaut an dem vorderen Teile an, worauf in ungefähr 3 Minuten bis zu 20 cm^3 Blut abtropften. Die Blutung steht nach Abnahme des Staubandes von selbst oder nach Einführen eines mit H_2O_2 getränkten Wattestückchens. Er empfiehlt diese einfachere und dem Pat. angenehmere Methode bei Blutuntersuchungen. Reinhard.

Die Erzeugung einer schweren Hämatemese durch Läsion der Nasenscheidewand. Von Rücker (Werden). (Münchener med. Wochenschr., 56. Jahrg., Nr. 45.)

Als Arzt der kgl. Strafanstalt hatte Rücker Gelegenheit, folgenden Simulationsversuch zu beobachten: Ein Gefangener, der an Blutbrechen litt, legte das Geständnis ab, daß er sich mit dem wohlgepflegten Fingernagel hoch oben am Nasenseptum eine Rißwunde beigebracht habe, das Blut alsdann bei stark hintenüber geneigtem Kopfe durch den Rachen in den Magen habe fließen lassen und dann wieder ausgebrochen habe. Verfasser fand denn auch beiderseits hoch oben am Septum schmierig belegte Ulcerationen, die Folgen seiner Eingriffe. Reinhard.

Hämophile Nachblutung nach Entfernung der adenoiden Vegetationen. Heilung. Von Dr. Alexander Reptö. (Budapesti orvosi Ujság, 1909, Nr. 50.)

In beiden Fällen wurde mit Erfolg subcutan Diphtherieserum injiziert. Baumgarten.

Der Verlauf einer Blutung nach einer Adenoidoperation bei einem Bluter mit Bemerkungen für die ärztliche Praxis. Von Prof. Dr. Kafemann (Königsberg i. Pr.). (Med. Klinik, 1909, Nr. 40.)

Verf. erzählt uns die Krankengeschichte einer jugendlichen Hämophilen im Anschluß an eine Adenotomie. Nach der sechsten Blutung gelang es endlich, der Blutung definitiv Herr zu werden. Verfasser berichtet zusammenfassend über die Mittel, welche uns bei Hämophilie zu Gebote stehen. F. Neumann.

Schwere hypoplastische Anämie durch wiederholte kleinere Nasenblutungen. Heilung. Von Dr. Ernest Renaux (Brüssel). (Med. Klinik, 1909, Nr. 48.)

Es blutete aus einem Geschwür an der rechten unteren Muschel; nach Exstirpation des Geschwüres trat Heilung ein. Bei Beginn der Behandlung war der Hämoglobingehalt 11%. Hg-Behandlung war nur von kurzdauerndem Erfolge. Ferro-Arsenbehandlung überhaupt erfolglos. F. Neumann.

Tumeurs tuberculeuses des fosses nasales. Par F. Chavanne. (Annal. des malad. de l'oreille, du larynx, du nez et du pharynx.)

Die Tuberkulose der Schleimhäute kann in eine ulceröse, virulente und in eine chronische, langsam fortschreitende geteilt werden. Der Autor berichtet

Digitized by Google
Original from UNIVERSITY OF CALIFORNIA
Generated on 2019-10-24 12:09 GMT / http://hdl.handle.net/2027/uc1.b3252758
Public Domain in the United States, Google-digitized / http://www.hathitrust.org/access_use#pd-us-google

über einen zur ersten Gruppe gehörenden Fall und bespricht im Anschluß daran die Frage, in welcher Beziehung derartige Tumoren zum Lupus stehen. Darüber herrschen verschiedene Ansichten. Der Autor glaubt, man könne sie zum Lupus zählen, der nichts anderes sei als eine chronische Tuberkulose. Die Frage, ob die Tuberkulose der Nase primär ist, läßt sich nicht mit Bestimmtheit beantworten, doch spricht vieles für diese Annahme. Fröschels.

Zur Frage der Hypophysenoperation. Von Dr. Ludwig Löwe (Berlin). (Deutsche med. Wochenschr., 1909, Nr. 40.)

Verfasser gibt eine neue Methode für Operationen an der Hypophysis an, und zwar auf dem Wege der Pharyngotomia suprahyoidea. Einzelheiten sind zu finden in Nr. 3 der Monatsschr. f. Ohrenheilk., 43. Jahrg.

F. Neumann.

Die Behandlung des Schnupfens und der Influenza mit elektrischen Lichtkastenbädern. Von Dr. R. May (Zielenzig). (Med. Klinik, 1909, Nr. 47.)

Die Verabreichung eines Lichtbades geschieht in der Weise, daß der Pat. 20—25 Minuten einem Lichte von 48 Glühlampen = 4 Bogenlampen ausgesetzt wird im nicht vorgewärmten Lichtkasten, gewöhnlich genügt ein Bad mit nachfolgender kalter Dusche, um einen 1—2 Tage alten Schnupfen zu coupieren. Verfasser empfiehlt sein Verfahren, mit welchem er glänzende Resultate erzielt hat, zur Nachprüfung. F. Neumann.

Singuliers défauts de promination chez un enfant portent de végétations adénoides guéri. (Eigentümliche Sprachfehler bei einem Kinde, durch Abtragung der adenoiden Vegetation geheilt.) Par Dr. P. Violett (de Paris). (Bull. de laryngol., otol. et rhinol., 1. IV. 1909.)

Titel besagt den Inhalt.

III. Pharynx und Mundhöhle.

Über die Behandlung der phlegmonösen Anginen. Von Dozent Dr. Johann Fein. (Wiener klinische Rundschau, 1909, Nr. 44.)

Der Aufsatz ist entnommen aus dem Buche: „Rhino-laryngologische Winke für praktische Ärzte“ des Autors und entspricht vollkommen dem gewünschten Zweck. Baumgarten.

Fonction amygdalienne. Troubles vasotrophiques nasaux et pharyngiennes. Opothérapie. Par M. Jules Glover (Levallois-hôpital). (Annal. des malad. de l'oreille, du larynx, du nez et du pharynx, Juillet 1909.)

Die Mandeln des Gaumens und des Rachens stehen vielleicht mit anderen Organen ebenso in Zusammenhang wie die Thyreoidea und Hypophyse. So wäre die gute Entwicklung der Kinder nach der Adenotomie zu erklären. Es bestehen aber auch Beziehungen zwischen Gaumen- und Rachenmandel. Jene schwillt oft nach Entfernung der Rachenmandel ab. Die Drüsen mit innerer Sekretion stehen in Kontakt zu den Vasomotoren und können Störungen in diesem Gebiet hervorrufen; Verfasser empfiehlt nebst den gebräuchlichen Prä-

Generated on 2019-10-24 12:09 GMT / http://hdl.handle.net/2027/uc1.b3252758
Public Domain in the United States, Google-digitized / http://www.hathitrust.org/access_use#pd-us-google
Digitized by Google
Original from UNIVERSITY OF CALIFORNIA

paraten, wie Thyreoidin, die Verordnung von Mandelextrakt und berichtet über gute Resultate bei vasomotorischen Störungen und speziell bei hypertrophischen Tonsillen. Fröschels.

Der sogenannte und der wirkliche Rachenkatarrh. Von Privatdozent Dr. Johann Fein (Wien). (Med. Klinik, 1909, Nr. 43.)

Verfasser bespricht alle jene Zustände, welche gemeinhin fälschlich als Rachenkatarrh bezeichnet werden. Entstehungsursache, Bedeutung und Therapie finden eine kurze, aber treffende Würdigung. F. Neumann.

Über Erkrankung und Behandlung des lymphatischen Schlundringes in ihrer Bedeutung für Gelenkrheumatismus und Herzkrankheiten. Von Dr. Karl Heß (Bad Nauheim). (Med. Klinik, 1909, Nr. 47.)

Zur kurzen Wiedergabe ungeeignet. F. Neumann.

Ein Beitrag zur Serumbehandlung bei Diphtherie. Von Dr. F. Reiche (Hamburg-Eppendorf). (Med. Klinik, 1909, Nr. 48.)

Statistischer Nachweis des Wertes der Seruminjektionen bei Diphtherie. F. Neumann.

Die Behandlung der Diphtherie mit intravenösen Seruminjektionen. Von Doktor H. Fette. (Med. Klinik, 1909, Nr. 50.)

Verfasser tritt bei schwereren Diphtheriefällen für die intravenöse Injektion ein. F. Neumann.

IV. Larynx.

Existe-il une relation entre le siège des lésions laryngées et celui des lésions pulmonaires dans la tuberculisation de ces deux organes? Par A. Touty et Molle de l'hôpital civil d'Oran. (Annal. des malad. de l'oreille, du larynx, du nez et du pharynx, Février 1909.)

Die Tuberkulose des Larynx hängt, wie seit langem bekannt, mit der der Lunge zusammen. Die Infektion der Lunge ist in der Regel das Primäre und das den Kehlkopf berührende Sputum der Infektionsträger für diesen. Doch es gibt Fälle ohne Sekretion von seiten der Lunge und ohne vorhergegangene Schädigung des Kehlkopfepithels und für diese muß eine andere Ursache der Kehlkopftuberkulose bestehen. Es ist dies die geringere Widerstandskraft. Nach den Beobachtungen der Verff. ist die Erkrankung sehr häufig einseitig und auch wenn beide Seiten affiziert sind, überwiegt in der Regel eine in bezug auf die Ausbreitung der Infektion. Es gibt nun eine Ungleichheit in gewissen nervösen Reaktionen zwischen rechts und links. Wie die Verff. an einer Reihe eigener Beobachtungen zeigen, besteht eine Beziehung zwischen der nervösen Hyperästhesie einer Seite und der Ausbreitung der Tuberkulose. Bei linkseitiger Hyperästhesie ist die linke Fossa supraclavicularis und die rechte Fossa sub- und infraspinata der Hauptsitz der Affektion, bei rechtseitiger umgekehrt, was der Verf. auf eine Inferiorität eines der beiden Vagi zurückführt. Diese dringen bekanntlich über die Mittellinie teilweise auf die andere Seite. Da aber jede Larynxhälfte von dem Recurrens ihres homologen Vagus innerviert wird,

Digitized by Google
Original from UNIVERSITY OF CALIFORNIA
Generated on 2019-10-24 12:09 GMT / http://hdl.handle.net/2027/uc1.b3252758
Public Domain in the United States, Google-digitized / http://www.hathitrust.org/access_use#pd-us-google

wird jene Seite erkranken, die dem inferioren Nerven entspricht. Diese Regel konnte aus initialen Fällen sowie an nicht zu weit fortgeschrittenen, von denen sieben ausführlich beschrieben sind, abgeleitet werden. Aber auch bei Fällen mit beiderseits fortgeschrittener Tuberkulose konnte das Prädominieren der Erscheinungen an den oben bezeichneten Lungenpartien dadurch neuerdings zum Vorschein gebracht werden, daß durch einige Tage von jeder medikamentösen Beeinflussung des Prozesses abgesehen wurde. Das häufige Zusammentreffen von Hysterie und Tuberkulose ist kein Zufall. Denn die Hysterie ist nach der Autoren Erklärung ein Mangel an Gleichgewicht in der sensiblen und psychomotorischen Zone. Mit dem Hinweis, daß sich bei der Hysterie eine Differenz zwischen den hysterischen Bezirken der rechten und linken Seite findet, ebenso wie dies die Beobachtungen der Verff. bei der Tuberkulosehyperästhesie ergaben, schließt die interessante Arbeit. Fröschels.

Les kystes mucoïdes de l'espace thyreo-hyoïdienne. Par Jules Broeckaert (Gand). (Annal. des malad. de l'oreille, du larynx, du nez et du pharynx, Février 1909.)

Bisher wurden die thyreohyoiden Cysten für Hygrome der Bursa praehyoidea gehalten. Nach neueren Untersuchungen ist diese Ätiologie eine große Seltenheit. Nach Verchère und Denucé handelt es sich in gewissen Fällen um Invaginationen. Buscarlet führt sie auf die Persistenz des Canalis thyreolingualis zurück. Drei Fälle von subhyoiden Cysten, die Verf. beschreibt, gehören zu den kongenitalen in dem Sinne, daß embryonale Reste des Canalis thyreoglossus resp. des thyreohyoiden Abschnittes sich später zu Cysten entwickeln. Das wird durch anatomische und histologische Untersuchungen bewiesen. Im zweiten Fall bestand ein inniger Zusammenhang zwischen der Cystenwand und der Schilddrüse. Daß manche von den früher beschriebenen Cysten und die des ersten vom Autor mitgeteilten Falles paramedian liegen, wird durch die häufig seitliche Lage der Lalonetteschen Pyramide oder durch Abstammung lateraler Partien der Schilddrüse erklärt. Könnten sie nicht von einem externen Kiemengang abstammen, zumal sie oft des Zylinderepithels entbehren? Aus Vergleichen mit anderen, sicher dem äußeren Kiemengang entstammenden Cysten gibt der Verf. diese Möglichkeit zu. Prälaryngeale Cysten können auch kalte Abscesse glandulären Ursprungs sein; sie folgen den Bewegungen des Kehlkopfes. Fröschels.

Les oedèmes du larynx. Par H. Bourgeois et L. Egger. (Annal. des malad. de l'oreille, du larynx, du nez et du pharynx, Juillet 1909.)

Nach Loeper gibt es vier Hauptgruppen von Ödemen nach ihrer Entstehung: mechanische, physikalische, nervöse und vitale. Die Larynxödeme teilen die Verfasser ein in: infektiöse, renale, toxische, traumatische und Stauungsödeme. Nach ihrem Sitze unterscheidet man: Ein Ödem der Epiglottis, der Plica aryepiglottica, des Morgagnischen Ventrikels, der Stimmbänder und der interarytänoidalen Schleimhaut. Die Stimme ist in der Regel erhalten und

Generated on 2019-10-24 12:09 GMT / http://hdl.handle.net/2027/uc1.b3252758
Public Domain in the United States, Google-digitized / http://www.hathitrust.org/access_use#pd-us-google
Digitized by Google
Original from UNIVERSITY OF CALIFORNIA

klingt ab und zu bei Ödemen der falschen und echten Stimmbänder rauh. Die Respiration hingegen ist immer gestört, und zwar bis zur lebensgefährlichen Asphyxie. Ödem der oberen Partien des Larynx wird zu inspiratorischer, das der tieferen zu exspiratorischer Dyspnoe führen. Schmerzen treten nur selten auf. Allgemeinsymptome sind sehr inkonstant. Sie können von leichten katarrhalischen Erscheinungen bis zum höchsten Unbehagen, zur Todesangst ansteigen. Die Hautfarbe hängt von dem Grade der Dyspnoe ab. Fieber tritt bei eitriger Infiltration auf. Objektiv sind Einziehungen des Abdomens, der supra- und infraclavicularen Gruben, Verminderung des pulmonalen Atemgeräusches und besonders das laryngoskopische Bild von Bedeutung. Es folgt die genaue Beschreibung dieser Bilder je nach der befallenen Partie. Die infektiösen Ödeme, durch toxische Wirkungen der Mikroben bedingt, können selbst vereitern und bilden dann nur ein Vorstadium der phlegmonösen Laryngitis. Die Ursache der Infektion kann Erkältung sein (primär) oder eine Allgemeininfektion des Organismus (Pneumonie) und ein chronisch-ulcerierender Prozeß (sekundär). Primär sind die Pharyngolaryngitiden und das sogenannte Erysipel des Larynx. Prädisponierend wirken Alkoholismus, der Morbus Brightii, nervöse Störungen. Gelegenheitsursachen sind Erkältung und Ermüdung des Kehlkopfes. Die verschiedensten Bakterien können ein Ödem erzeugen — klinisch gibt es vor allem eine gutartige infektiöse Form, bei der die Infektion relativ wenig Erscheinungen macht. Doch kann die Ausdehnung des Ödems zu bösen Folgen führen. Die stärkere Form führt vor allem zu Schlingbeschwerden, während Stimme und Atmung eine Zeitlang intakt bleiben. Hohes Fieber tritt auf und das laryngoskopische Bild verrät eine gewisse Härte der befallenen Partien. Die Gefahr beruht wieder hauptsächlich in den mechanischen Verhältnissen. Bei der malignen Form halten die schweren Allgemeinsymptome mit den lokalen Veränderungen Schritt. Die vierte Art ist die von Michel beschriebene Angina epiglottica, bei der auf der vorderen Fläche der Epiglottis eine haselnußgroße Geschwulst auftritt; sonst ist die Epiglottis frei, nur die Nachbarschaft wird befallen (Fossa glossoepiglottica, Plica arytaenoepiglottica). Diese Erkrankung behindert weder Stimme noch Atmung. Es handelt sich dabei eher um eine Angina als eine Laryngitis. Selten tritt ein Ödem der unteren Stimmbänder auf.

Bei Variola kann ein entzündliches Ödem als Folge von Pusteln im Larynx entstehen. Diese sitzen meist in der Regio subglottica. Es kann ferner eine Nephritis oder eine sekundäre Larynxinfektion zu Ödem führen. Selten tritt bei Variolen eine Larynxnekrose auf. Varicellen erzeugen nur selten ein Kehlkopfödem (Boucheron, Marfan, Hallé etc.). Desgleichen führt der Scharlach nur selten dazu, sei es als Anasarka, sei es in der Umgebung von Ulcerationen. Bei Masern kann, wenn auch flüchtig, der Larynx ergriffen sein, und zwar als Frühsymptom. Es kann dabei zu heftiger Dyspnoe als Folge eines Pseudocroups kommen. Es gibt aber auch tardive Formen, bei denen

Digitized by Google
Original from UNIVERSITY OF CALIFORNIA
Generated on 2019-10-24 12:10 GMT / http://hdl.handle.net/2027/uc1.b3252758
Public Domain in the United States, Google-digitized / http://www.hathitrust.org/access_use#pd-us-google

es durch sekundäre Infektion zu Ulcerationen kommt. In ähnlicher Weise werden die übrigen akuten infektiösen Erkrankungen besprochen und alle mit Beobachtungen belegt. Fremdkörper im Kehlkopf können mit großer Rapidität zu Ödem führen.

Die Syphilis zeitigt ab und zu lokalisierte oder diffuse Kehlkopfödeme. Sie gehören in der Regel dem tertiären Stadium an und erscheinen entweder selbständig oder in der Umgebung gummöser Herde. Die Tuberkulose führt durch sekundäre Infektion einer Ulceration zu Ödemen, zum Beispiel bei einer Erkältung. Sie können ein- oder beiderseitig sein und verschiedene Partien befallen. Die subjektiven Erscheinungen rühren meist von den tuberkulösen Veränderungen her. Auch der Cancer des Larynx kann sich in seltenen Fällen mit Ödem verbinden. Der Kehlkopf kann auch der Sitz eines kollateralen Ödems sein. Die Peripharyngitis in ihren diversen Formen und die Perioesophagitis kann dazu führen, desgleichen Traumen.

Das Larynxödem bei Morbus Brightii ist nicht als Teil der Anasarka aufzufassen. Häufig trat es auf, ohne daß die renalen Symptome besonders ausgeprägt waren. Es handelt sich um eine Laryngitis. Bei dieser Krankheit sucht das Blut durch Heranziehen des Gewebswassers sein osmotisches Gleichgewicht zu bewahren.

Andrerseits wird von den Stoffen, welche von den erkrankten Nieren nicht ausgeschieden werden und die in den Geweben liegen bleiben, ein vermehrter Lymphzufluß gefordert. Solange das Herz gut arbeitet, wird die vermehrte Lymphe weggeschafft werden. Im gegenteiligen Falle wird sie sich in den Geweben stauen. Dasselbe kann durch lokale vasomotorische Störungen eintreten. So im Larynx zum Beispiel durch eine Erkältung. Das Larynxödem bei chronischer Nephritis kann stürmisch auftreten. Bei akuten Nephritiden ist das Larynxödem hingegen als Anasarka zu deuten. Sodann werden die toxischen Ödeme besprochen. Jodpräparate spalten im Organismus ein wenig freies Jod ab und dieses führt durch Irritierung der Gefäße zu vermehrtem Lymphzufluß und konsekutiv zu Ödemen. Die Dosis des Jodpräparates spielt keine Rolle; man kann überhaupt ätiologisch nur eine Idiosynkrasie als Grund anführen. Die anatomischen Veränderungen sind nicht charakteristisch. Klinische Zeichen sind Schmerzen, Dysphagie, erschwerte Respiration und Phonation. Zu erwähnen ist ferner, daß ein Larynxödem sich zu bestehenden Veränderungen im Kehlkopf gesellen kann. Eine syphilitische Stenose zum Beispiel kann bei Jodbehandlung plötzlich wesentlich verschlechtert werden. Bei den nervösen Ödemen wird vor allem die Quinckesche Krankheit besprochen, die in multiplen Ödemen besteht, welche wahllos den Körper, besonders allerdings die Extremitäten befallen und in deren Verlauf auch Schleimhautödeme vorkommen. Der Larynx kann befallen sein und zu tödlicher Suffokation führen. Als Trophoödem des Kehlkopfes beschreibt Schiffers einen Fall, wo ein

Digitized by Google
Original from UNIVERSITY OF CALIFORNIA
Generated on 2019-10-24 12:11 GMT / http://hdl.handle.net/2027/uc1.b3252758
Public Domain in the United States, Google-digitized / http://www.hathitrust.org/access_use#pd-us-google

5jähriger Knabe ohne jede erkennbare Ursache ein isoliertes Ödem des Larynx aufwies, das zu starken Atemstörungen führte und unter Umschlägen heilte. Das Herzfehlerödem ist nicht als reines Anasarka aufzufassen; die Chlorretention spielt auch hier eine Rolle. Endlich kommen ab und zu Larynxödeme bei Tumoren der Basis, des Halses und des Mediastinums vor. Hierbei kommt als Auslösungsursache, wie experimentell nachgewiesen wurde, nicht nur die Kompression der Venen, sondern besonders die der Nerven in Betracht. Dieses Ödem ist niemals hochgradig, es bedroht das Leben nicht. Palliativmittel gegen die Larynxödeme ist absolute Körper- und Sprechruhe. Die Nahrung muß flüssig sein. Kontinuierliches Schlucken von Eispillen (Hajek) und Blutegel sind nützlich. Scarifikationen und lokale Jodanwendung sind zu verwerfen.

Moure rät zu Eintropfen einer Mischung von 10%igem Cocain und $^1/_{500}$ bis $^1/_{10\cdot000}$ Adrenalin. Er ist ferner für die Abtragung eines Teiles der ödematösen Schleimhaut mit der Pinzette. Mit Besprechung der Intubation und Tracheotomie sowie der ursächlichen Therapie endet die Arbeit, welche mit Beobachtungen in jedem Abschnitt reich belegt ist. Fröschels.

Optimismus und Pessimismus in der Therapie der Larynxtuberkulose. Von Dreyfuß (Straßburg). (Autoreferat der Münchener med. Wochenschr., 56. Jahrg., Nr. 50.)

Dreyfuß empfiehlt die Curettage, galvanokaustische Stichelung und Laryngofissur, ferner fordert er die Aufnahme dieser Kranken in Sanatorien und ihre Behandlung daselbst durch spezialistisch ausgebildete Ärzte. In der Diskussion empfiehlt Cahn die Behandlung mit Sonnenlicht. Reinhardt.

V. Trachea, Bronchien, Oesophagus.

Die direkte Laryngo-Tracheo-Bronchoskopie und die Bedeutung für Diagnose und Therapie. Von Dr. Theodor Albrecht (Halle a. S.). (Med. Klinik, 1909, Nr. 50.)

Zur kurzen Wiedergabe ungeeignet. F. Neumann.

Über Entfernung von Fremdkörpern aus den Bronchien. Demonstrationen. Von Chiari (Wien). (Autoreferat der Münchener med. Wochenschr., 56. Jahrg., Nr. 50.)

Bei einem 4jährigen Knaben gelang es Chiari, eine metallene Papierheftklammer aus dem rechten Hauptbronchus mittelst des Bronchoskopes nach Brünings in Narkose zu entfernen, wo diese 2 Jahre gesessen hatte, und bei einer 42jährigen Frau nach der von Killian angegebenen Methode, ebenfalls aus dem rechten Hauptbronchus ein Gebiß zu extrahieren, welches 7 Jahre lang dort verweilt hatte. Reinhard.

Diagnostic et thérapeutique des spasmes à forme grave de l'oesophage. (Diagnostik und Therapie des schweren Oesophagospasmus.) Par M. Guisez (de Paris). (Bull. de laryngol., otol. et rhinol., 1. IV. 1909.)

Beim schweren Oesophagospasmus kann allein durch die Oesophagoskopie die richtige Diagnose gestellt und eine Verwechslung mit Carcinom vermieden

Digitized by Google
Original from UNIVERSITY OF CALIFORNIA
Generated on 2019-10-24 12:10 GMT / http://hdl.handle.net/2027/uc1.b3252758
Public Domain in the United States, Google-digitized / http://www.hathitrust.org/access_use#pd-us-google

werden, wie es zahlreiche Krankengeschichten illustrieren. Beim Spasmus des Oesophaguseingangs sind die Lippen des Oesophagusmundes oft strahlig gefaltet, eng aneinander gepreßt in das Innere des Tubus vorspringend. Beim Cardiospasmus ist die Cardia unbeweglich und fixiert, fest verschlossen und erst nach Cocainisierung permeabel. Die Oesophagoskopie ermöglicht auch eine erfolgreiche Behandlung: die Bougierung nach Cocainisierung und die mechanische Dilatation mittelst olivenförmiger Sonden, wodurch mehrere beobachtete Fälle von Cardiospasmus mit Dilatation geheilt wurden. Blanluet.

Notizen und Personalien.

Habilitiert: Für Laryngo-Rhinologie an der Wiener Universität Dr. Otto Kahler, Assistent der k. k. Universitätsklinik für Kehlkopf- und Nasenkrankheiten.

Einladung zur 82. Versammlung Deutscher Naturforscher und Ärzte in Königsberg i. Pr. 1910. Die unterzeichnete Geschäftsleitung ladet zur Teilnahme an der vom 18. bis 24. September d. J. in Königsberg stattfindenden 82. Versammlung Deutscher Naturforscher und Ärzte ergebenst ein.

Teilnehmer der Versammlung kann jeder werden, der sich für Naturwissenschaften interessiert.

Die allgemeine Tagesordnung ist vorläufig wie folgt festgesetzt:

A. In den allgemeinen und Gesamtsitzungen sind bis jetzt die Vorträge folgender Herren in Aussicht genommen:

Ach (Königsberg): „Über den Willen".
Cramer (Göttingen): „Pubertät und Schule".
Külpe (Bonn): „Erkenntnistheorie und Naturwissenschaften".
v. Monakow (Zürich): „Lokalisation der Hirnfunktionen".
Planck (Berlin): „Die Stellung der neuen Physik zur mechanischen Naturanschauung".
Tornquist (Königsberg): „Geologie des Samlandes".
Zenneck (Ludwigshafen): „Verwertung des Luftstickstoffes mit Hilfe des elektrischen Flammenbogens".

B. Von sonstigen Veranstaltungen seien außer den üblichen abendlichen Festlichkeiten genannt: Am 23. September nachmittags Ausflüge nach der benachbarten Ostseeküste, am 24. September Tagesausflüge *a)* zur Kurischen Nehrung und nach Memel, *b)* nach Marienburg und Danzig, mit Besichtigung der Marienburg, der Schichauwerft und der Technischen Hochschule.

Für Laryngo-Rhinologie ist eine eigene Abteilung in Aussicht genommen.

Vorträge zu den Abteilungssitzungen werden bis zum 1. Juni an die Adresse der Geschäftsführung erbeten.

Die Versendung des ausführlichen Programmes, die voraussichtlich im Juli stattfindet, erfolgt kostenlos auf schriftlichen Wunsch, der an das Bureau der Geschäftsführung zu richten ist.

Die Geschäftsführer: Prof. Dr. Lichtheim, Prof. Dr. Franz Meyer.
(Bureau der Geschäftsführung: Königsberg, Drummstraße 25—29.)

Für den wissenschaftlichen Teil verantwortlicher Redakteur: **Dr. Ernst Urbantschitsch, Dr. Otto Kahler.**
Herausgeber, Eigentümer und Verleger: **Urban & Schwarzenberg.**

Druck von Gottlieb Gistel & Cie., Wien, III., Münzgasse 6.

Digitized by Google
Original from UNIVERSITY OF CALIFORNIA
Generated on 2019-10-24 12:10 GMT / http://hdl.handle.net/2027/uc1.b3252758
Public Domain in the United States, Google-digitized / http://www.hathitrust.org/access_use#pd-us-google

MONATSSCHRIFT FÜR OHRENHEILKUNDE
UND
LARYNGO-RHINOLOGIE.

XLIV. Jahrg. 1910. 4. Heft.

Nachdruck verboten.

Laryngo-Rhinologischer Teil.

Original-Artikel.

Aus dem Ambulatorium für Hals- und Nasenkranke am k.k. Kaiserin-Elisabeth-Spitale in Wien.

Angeborene cystische Erweiterung des Ductus thyreoglossus.

Von Dr. **Friedrich Hanszel**, Vorstand des Ambulatoriums.

(Mit 1 Figur.)

Sub Protokoll-Nr. 29 vom 4. Januar 1910 des Ambulanzprotokolles wurde Frau Regine Sch. aus Budapest, 35 Jahre alt, mit einer Geschwulst am und im Halse notiert.

Die Frau war stets gesund und entstammt einer gesunden, kräftigen Familie. Ihre Eltern waren nicht blutsverwandt. Sie ist Mutter zweier gesunder Kinder. Im Anschluß an einen schweren Partus im Jahre 1907 bemerkte sie plötzlich eine harte, etwa kirschgroße Geschwulst oberhalb des Kehlkopfes außen am Halse, die ihr aber keine Beschwerden machte. Die Geschwulst blieb stationär bis zu dem im Vorjahre erfolgten zweiten, abermals schweren Partus, worauf sie walnußgroß wurde. Vor einigen Wochen wurde Frau Sch. von ihrer Umgebung aufmerksam gemacht, daß sie eigentümlich „knödelig“ spreche und hörbar atme, sie selbst merkte dies kaum und legte der Sache keine Bedeutung bei, zumal sie sich in ihrem Allgemeinbefinden nicht gestört fühlte und mit den Kindern genug zu tun hatte. Allmählich aber nahmen sowohl die klosige Sprache als auch das hörbare Atemgeräusch zu, es machte sich ein Schluckhindernis wesentlich bemerkbar, so daß sie einen Kollegen in Budapest aufsuchte, der eine gutartige Geschwulst am und im Halse diagnostizierte und zu einer Operation riet. Zu diesem Zwecke reiste Pat. nach Wien.

Von mir nun wurde folgender Befund erhoben:

Außen am Halse befindet sich in der Gegend des Zungenbeines und der oberen Incisur des Schildknorpels, streng median gelegen, eine kugelige, pralle Geschwulst von etwa Walnußgröße. Die Haut über ihr verschieblich und nor-

Digitized by Google
Original from UNIVERSITY OF CALIFORNIA
Generated on 2019-10-24 12:10 GMT / http://hdl.handle.net/2027/uc1.b3252758
Public Domain in the United States, Google-digitized / http://www.hathitrust.org/access_use#pd-us-google

mal. Der Tumor selbst gegen die Unterfläche seitlich wenig, menthal- und sternalwärts ziemlich ausgiebig verschieblich, besonders hoch gegen das Kinn hinauf, so daß die Incisura thyreoidea superior deutlich zu palpieren ist. Der Tumor macht die Bewegungen des Kehlkopfes mit, zeigt keine Symptome einer akuten Entzündung und war nicht im geringsten spontan oder auf Druck schmerzhaft. An dem sehr schlanken Halse sind keine Drüsen tastbar, ebensowenig eine vergrößerte Glandula thyreoidea.

Laryngoskopisch findet sich in der Gegend des linken Hypopharynx eine kugelige Geschwulst von etwa Hühnereigröße. Durch sie ist die linke Valecula seichter als die rechte, die linke glosso- und pharyngo-epiglottische Falte und die Epiglottis stark vorgebuchtet und die Plica aryepiglottica sinistra entsprechend angespannt. Die Schleimhaut über der Geschwulst von normaler Farbe, ihre Gefäße jedoch bedeutend weiter als die der anderen Seite. Die Geschwulst erweist sich bei der Sondierung als gleichmäßig prall, nicht schmerzhaft. Der übrige Pharynx und der Larynx zeigen keine Besonderheit.

Nach diesem Befunde kam differentialdiagnostisch vor allem eine cystische Struma aberrans und eine Cyste des Ductus thyreoglossus in Betracht. Gegen die erstere Annahme sprach die Konsistenz, gegen die letztere das Abweichen der inneren Geschwulst aus der Medianlinie. Es mußte ja doch wohl an einen Zusammenhang der äußeren und inneren Geschwulst gedacht werden, wenn es auch nicht gelang, durch Druck auf die äußere Cyste die innere in ihrem Volumen zu beeinflussen.

Diese Annahme war auch maßgebend für die Art unserer Therapie, indem ich deshalb von einer Punktion der inneren Cyste Abstand nahm.

Nachdem die Punktion der äußeren Cyste keine Flüssigkeit zutage fördert, wurde die Pat. auf die chirurgische Station obigen Spitales aufgenommen und vom Vorstande Primarius Dr. Schopf in Allgemeinnarkose operiert.

Beim Freipräparieren der äußeren Cyste entleerte sich plötzlich eine schokoladebraune, zähe, geleeartige Masse in großer Menge, worauf sofort die bisher stertoröse Atmung geräuschlos wurde. Oberhalb des Zungenbeins ließ sich mit der Sonde eine Fortsetzung der Cystenwand gegen den Pharynx, entsprechend dem früher beschriebenen Tumor, also nach links hin, konstatieren, ohne daß man an irgend einer Stelle in die freie Mundhöhle kam. Es wurde nun nebst der äußeren Cyste auch so gut als möglich die gegen den Pharynx ausgestülpte, jetzt schlaffe Zystenwand herauspräpariert, was voraussichtlich vollständig gelang. Die Heilung ging glatt von statten.

Die laryngoskopische Untersuchung ergab nach einigen Tagen außer den noch erweiterten Gefäßen der erkrankt gewesenen Seite normale Verhältnisse und die Pat. eilte wieder zu ihren Kindern.

Wie ich eben jetzt, 8 Wochen post operationem, von ihren hiesigen Angehörigen höre, bestehen auch gegenwärtig keinerlei Beschwerden.

Digitized by Google
Original from UNIVERSITY OF CALIFORNIA
Generated on 2019-10-24 12:10 GMT / http://hdl.handle.net/2027/uc1.b3252758
Public Domain in the United States, Google-digitized / http://www.hathitrust.org/access_use#pd-us-google

Der exstirpierte Cystensack wurde der Prosektur obigen Spitales (Vorstand: Prof. Dr. Schlagenhaufer) zur histologischen Untersuchung übergeben. Sein Befund lautete auf eine kongenitale Cyste.

Prof. Schlagenhaufer hatte die Freundlichkeit, mir ein Präparat zu überlassen (demonstriert in der Laryngologischen Gesellschaft, Sitzung vom 9. Februar l. J.) und habe ich dieses mit seinem Einverständnis dem Kollegen Dr. Erdheim, Assistenten am pathologisch-anatomischen Universitätsinstitute, gezeigt, welcher sich in mehreren großen Arbeiten mit diesem Spezialgebiete beschäftigt hat.

Der histologische Befund lautet:

Die Cystenwand besteht im wesentlichen aus einem derben Bindegewebe von einem zwei- und mehrschichtigen, stellenweise fehlenden Epithel überzogen. Das Bindegewebe ist zum größten Teile hyalin degeneriert und von unregelmäßigen Haufen entzündlicher Infiltrate durchzogen. Gegen die Peripherie hin strahlt das Bindegewebe gegen quergestreifte Muskulatur aus, zwischen den einzelnen Muskelfasern sich erstreckend und diese auseinanderdrängend. Das Epithel ist stellenweise deutlich zweischichtig mit einer basalen, kubischen und einer lumenwärts gerichteten zylindrischen Lage, welch letztere ihre Kerne an der basalen Seite aufweist. Ein Flimmerbesatz ist nirgends wahrnehmbar. An anderen Stellen ist das Epithel vielschichtig, die Zellenform oft eine exquisit glatte, doch sind interzellulare Brücken selbst mit der Immersion nicht nachweisbar. Stellenweise fehlt das Epithel vollständig und an solchen Stellen weist das gegen das Lumen bloßliegende Stroma Zeichen einer alten Blutung auf, und zwar enthält es sehr reichlich intra- und extrazellulär gelegenes, hämatogenes Pigment, sehr zahlreiche Lücken nach extrahierten Cholestearinkristallen und massenhafte Fremdkörperriesenzellen um dieselben. An solchen Stellen ist das Stroma manchmal besonders reich an Rundzelleninfiltraten.

Die Diagnose, die sich nicht nur aus dem histologischen, sondern auch nach dem makroskopischen Befunde ergab, lautet: Cystische Erweiterung des Ductus thyreoglossus mit einer inneren Blutung älteren Datums, wie auch der Inhalt der Cyste bewies.

Die klinische Diagnose solcher jedenfalls als selten zu bezeichnenden Tumoren muß sich zunächst auf die absolut mediane Lage der Geschwulst stützen. In diesem Falle fiel nun diese wichtigste Stütze weg, indem wohl der äußere Anteil der Cyste median lag, der innere aber der linken Seite angehörte. Und diese Tatsache ist im beschriebenen Falle ganz besonders hervorzuheben: denn es handelte sich um eine cystische Erweiterung des persistierenden Ductus thyreoideus und mit ihm kommunizierend gleichzeitig auch um eine cystische Erweiterung einer der seitlichen Verzweigungen des Ductus lingualis, ein Vorkommnis, welches ich in der Literatur noch nicht beschrieben fand.

Digitized by Google
Original from UNIVERSITY OF CALIFORNIA
Generated on 2019-10-24 12:10 GMT / http://hdl.handle.net/2027/uc1.b3252758
Public Domain in the United States, Google-digitized / http://www.hathitrust.org/access_use#pd-us-google

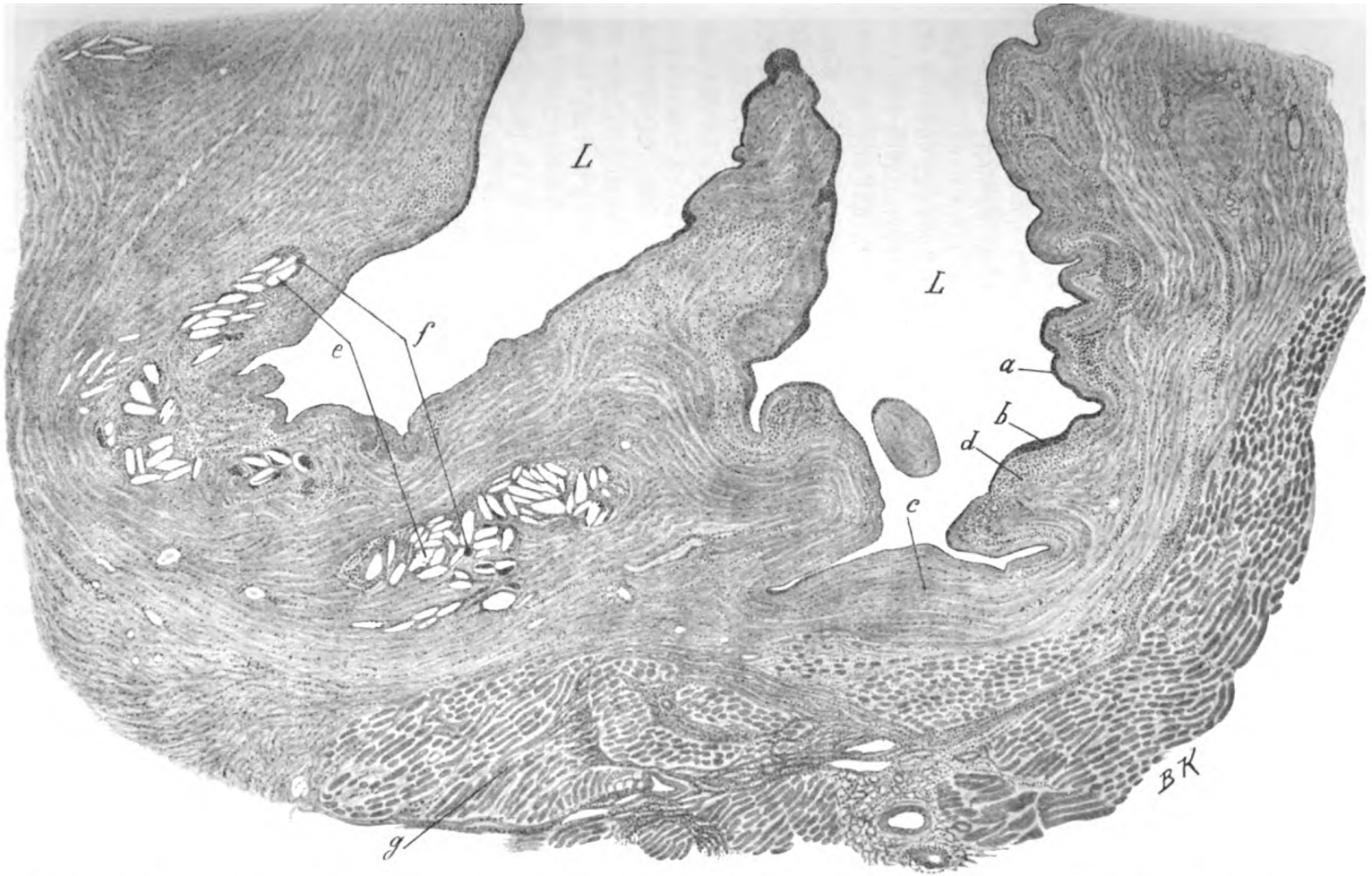

L = Cystenlumen, a = auskleidendes Epithel, b = dasselbe tangential getroffen, c = bindegewebige Cystenwand, d = Rundzelleninfiltrate in derselben, e, e = Lücken von Cholestearinkristallen, ff = Fremdkörperriesenzellen um dieselben, g = quergestreifte Muskulatur.

Digitized by Google
Original from UNIVERSITY OF CALIFORNIA
Generated on 2019-10-24 12:10 GMT / http://hdl.handle.net/2027/uc1.b3252758
Public Domain in the United States, Google-digitized / http://www.hathitrust.org/access_use#pd-us-google

Es ist bisher nach His noch niemals am Erwachsenen beobachtet worden, daß der Ductus thyreoglossus in toto persistierte, dagegen nicht selten, daß sein lingualer Anteil seltener der thyreoidale oder wohl auch beide, dann aber stets getrennt voneinander bestehen blieben. Am häufigsten wird noch die Persistenz des Teiles am Foramen caecum beobachtet, so daß vom Foramen caecum aus ein Gang von 2—3 *cm* nicht selten sondierbar ist, der aber immerhin selten klinische Erscheinungen machen wird, da das Sekret sich durch das Foramen caecum entleeren kann. In meinem Falle ist nicht der Hauptgang, der Ductus lingualis, sondern einer seiner zahlreichen, beim Fötus vorkommenden Nebengänge mitbeteiligt gewesen.

* * *

Bekanntlich findet man noch bei Embryonen aus der zweiten Hälfte des zweiten Monates einen für die Schilddrüsenanlage bestimmten, in der Medianlinie gelegenen Epithelgang, welcher vom Foramen caecum die Zunge durchsetzend vor die Trachea herunterzieht. Dieser Gang heißt nach His Ductus thyreoglossus. Jene Partie des Ganges nun, welche zwischen dem in späterer Zeit sich bildenden Zungenbein und dem Foramen caecum liegt, wird als Ductus lingualis bezeichnet, während sein Teil zwischen Zungenbein und Spitze des Processus pyramidalis des Isthmus der Glandula thyreoidea Ductus thyreoideus genannt wird und speziell zur Bildung von Schilddrüsengewebe bestimmt ist. Die Obliteration erfolgt normalerweise derart, daß er von seinem blinden Ende aus solid wird, in Stücke zerfällt und verschwindet. Durch Abschnürung eines solchen, jedoch nicht solid gewordenen Teiles ist die Bedingung zur Entstehung von Zysten gegeben, die dann natürlich von Plattenepithel, flimmerndem oder nicht flimmerndem Zylinderepithel oder beiden kombiniert ausgekleidet sind, was natürlich für die histologische Diagnose vor allem in die Wagschale fällt.

Die plötzliche Größenzunahme der Geschwulst im Anschluß an die beiden Partus läßt sich ungezwungen durch innere Blutungen infolge des starken Pressens erklären, die in weiterer Folge zu Entzündungsvorgängen respektive zu der cystischen Erweiterung führten.

In klinischer Hinsicht wären differentialdiagnostisch noch erwähnenswert eine Bursitis subhyoidea oder suprahyoidea — erstere Bursa liegt der Membrana thyreohyoidea auf, letztere ist zwischen den hinteren Insertionen der Musculi geniohyoidei und genioglossi gelegen — ferner die bindegewebigen Polypen, Lipome, Lymphangiome, die leukämischen Infiltrate und Mischgeschwülste, welche alle — abgesehen von anderen charakteristischen Eigenschaften — insgesamt mehr oder weniger weiche Tumoren darstellen. Schwierig wird nur die Abgrenzung gegen eine aberrierte Struma sein, die in der Literatur allerdings auch stets als von geringer Konsistenz beschrieben wurde, doch könnte es sich ja auch

Digitized by Google
Original from UNIVERSITY OF CALIFORNIA
Generated on 2019-10-24 12:10 GMT / http://hdl.handle.net/2027/uc1.b3252758
Public Domain in the United States, Google-digitized / http://www.hathitrust.org/access_use#pd-us-google

um eine cystische und colloide Degeneration in ihr handeln und dadurch die Konsistenz bedeutend werden.

Wie in meiner ersten Arbeit über dieses Thema (Archiv f. Laryngol., Bd. 14, Heft 1) möchte ich auch diesmal wieder betonen, daß die Retentionscysten des Ductus thyreoglossus mit dem Schilddrüsengewebe nichts zu tun haben.

Es ist dies wichtig nicht in letzter Hinsicht auf unser therapeutisches Vorgehen. Sind doch schon Ausfallserscheinungen nach Exstirpation einer kleinen, aberrierten Zungenstruma beobachtet worden!

Und gerade die radikalste Entfernung ist bei den Cysten des Ductus thyreoglossus unbedingt indiziert, da sonst unausbleiblich Fistelbildungen auftreten, die die Patienten — abgesehen von der Notwendigkeit eines nochmaligen Eingriffes — mehr belästigen als der Zustand vor der Operation.

Literatur: J. Erdheim, Zieglers Beiträge zur pathol. Anat. u. Pathol., Bd. 35. — F. Hanszel, Archiv f. Laryngol., Bd. 14, H. 1. — Joannowics, Zeitschrift f. Heilk., Bd. 23. — Haeckel, Langenbecks Archiv f. klin. Chir., Bd. 84. pag. 609.

Technische Bemerkung über die Spritze und die Kanülen zur Injektionsanästhesie der Mandeln.

Von Dr. **Max Ruprecht** in Bremen.

(Mit 2 Figuren.)

Da sich verschiedene geschätzte Herren Kollegen mit Anfragen betreffs der Spritzen und vor allem der Kanülen zur Injektionsanästhesie der Gaumenmandeln an mich gewandt haben und da ich mich mehrfach habe überzeugen müssen, daß trotz detaillierter Angaben unrichtig hergerichtete Kanülen unter meinem Namen verkauft werden, bitte ich im Interesse der Sache die Herren Kollegen, auf folgende Punkte selbst achten und alle Kanülen, welche die zu nennenden Anforderungen nicht erfüllen, zurückweisen beziehungsweise ändern lassen zu wollen.

Die Spritze ist eine 2 cm^3 fassende „Rekordspritze“ mit Metallkolben in gläsernem Zylinder. Sie ist nach Art der Kehlkopfspritzen mit 3 Ringen versehen und selbstverständlich mit passendem Ansatz auch als Kehlkopfspritze ausgezeichnet verwendbar.

Die Kanüle wird angeschraubt, nicht aufgesteckt. Die Dicke ihres gut 5 *cm* langen Schaftes soll 1·5 *cm*, die der aufgesetzten, 11 *mm* langen Nadelkanüle nur 0·6 *mm* betragen. Die Verdickung des Schaftes am Ansatz der Nadelkanüle soll eine völlig ebene, nach der Spitze gerichtete, 2·5 *mm* Durchmesser haltende Stirnfläche tragen. Die Spitze soll in einem relativ steilen Winkel von zirka 30—40° abgeschliffen sein. Um das Eindringen dieser ziem-

Digitized by Google
Original from UNIVERSITY OF CALIFORNIA
Generated on 2019-10-24 12:10 GMT / http://hdl.handle.net/2027/uc1.b3252758
Public Domain in the United States, Google-digitized / http://www.hathitrust.org/access_use#pd-us-google

lich stumpfen Spitze zu erleichtern, wird sie von den Seiten und hinten her gleichfalls etwas geschliffen, wodurch ihre Ränder dünn und geschärft werden.

Fig. 1.

Eine solche Spitze dringt auf den geringsten Druck sofort in die Schleimhaut ein.

Die Fehler, welche ich fast in allen Fällen an den mir zu Augen gekommenen Kanülen zu rügen hatte, sind folgende:

1. war die Verstärkung am Ansatz der Nadelkanüle meist ein Sphäroid. Infolgedessen bohrte sich seine flachkugelige Stirnfläche stumpf in die Mandelsubstanz hinein. Die Stirnfläche muß absolut plan abgeschnitten sein, damit sie nicht eindringt, sondern das weiche Gewebe komprimieren kann;

2. war die Nadelkanüle in allen Fällen viel zu dick. Eine solche plumpe Kanüle peinigt den Pat. beim ersten Einstich, während mit einem vorschriftsmäßigen Instrument der erste Einstich auch von Kindern gern ertragen wird;

3. war die Spitze der Nadelkanüle stets nach Art der Spitze einer Pravazkanüle recht lang und elegant zugeschliffen. Eine solche Spitze wird meist mit irgend einem Teil ihrer rinnenförmigen Öffnung sich in einer Fossula be-

Fig. 2.



finden, so daß die injizierte Lösung (mitunter im Strahl!) wieder aus der Fossula herausdringt.

Es ist also, kurz gesagt, auf folgende drei Dinge besonders zu achten:

1. Feine, 0·6 *mm* starke Nadelkanüle,
2. steilwinkelige, kurze, aber wohlgeschärfte Spitze,
3. völlig ebene, nicht kugelige Stirnfläche.

Selbstverständlich habe ich die Firmen, welche die Kanülen liefern — H. Pfau in Berlin, W. Walb Nachf. in Heidelberg —, von diesen an die Ka-

Digitized by Google
Original from UNIVERSITY OF CALIFORNIA
Generated on 2019-10-24 12:10 GMT / http://hdl.handle.net/2027/uc1.b3252758
Public Domain in the United States, Google-digitized / http://www.hathitrust.org/access_use#pd-us-google

nülen zu stellenden Anforderungen neuerlich unterrichtet. Sie werden sicher gern bereit sein, danach Mängel aufweisende Kanülen zu korrigieren.

Ein handliches Untersuchungsbesteck für Hals-, Nasen- und Ohrenärzte. [1])

Von Dr. **Max Ruprecht** in Bremen.

(Mit 1 Figur.)

Für den Hals-, Nasen- und Ohrenarzt ist es eine Notwendigkeit, die zahlreichen kleinen Instrumente, deren er zu seinen Untersuchungen bedarf, so beisammen zu haben, daß er sie mit einem Griff in die Tasche schieben kann. Einmal kommt er dann nicht in die unangenehme Lage, in der Wohnung des Patienten dieses oder jenes notwendige Instrument zu vermissen; sodann aber vermeidet er den wenig vertrauenerweckenden Eindruck, den es macht, wenn der Arzt sich seine Instrumente aus allen möglichen und unmöglichen Taschen seiner Kleidung zusammensuchen muß.

Das hier abgebildete Besteck enthält alle Instrumente, welche zur einfachen Untersuchung des Kehlkopfes, der Nase und der Ohren erforderlich sind, nämlich:

1. Einen Kehlkopfspiegel mit Griff;
2. ein Beckmannsches Nasenspekulum;
3. fünf Ohrenspiegel von 3—8 *mm* Außenmaß;
4. einen Mundspatel;
5. eine gerade Watteträgersonde zum Bepinseln der Nasenschleimhaut und zum Tuschieren im Rachen;
6. eine Kniepinzette, groß genug für die Nase und grazil genug für das Ohr;
7. ein Griff für Ohrinstrumente;
8. zu diesem Griff wie auch zu den geraden Griffen des Kehlkopfspiegels und des Kehlkopfwatteträgers passend:
   a) zwei Sonden, eine gerade und eine abgebogene,
   b) eine Paracentesennadel,
   c) ein Sichelmesser,
   d) ein Fremdkörperhäkchen;
9. einen Watteträger für Kehlkopfpinselungen;
10. eine gerade Pinzette;
11. eine gerade Schere.

---

[1]) Nach einer 1909 auf dem XVI. Internationalen medizinischen Kongreß gehaltenen Demonstration. Das Besteck ist bei H. Pfau (Inhaber L. Lieberknecht), Berlin NW. 6, Luisenstraße 48, erhältlich.

Digitized by Google
Original from UNIVERSITY OF CALIFORNIA
Generated on 2019-10-24 12:10 GMT / http://hdl.handle.net/2027/uc1.b3252758
Public Domain in the United States, Google-digitized / http://www.hathitrust.org/access_use#pd-us-google

Die in diesem Besteck enthaltenen Instrumente genügen nicht nur für alle außerhalb des Sprechzimmers vorkommenden Untersuchungen, sondern ermöglichen es, auch kleinere Eingriffe: Pinselungen, Tuschierungen, Fremdkörperentfernungen, Paracentesen u. dgl. sowie auch etwaige Verbandwechsel bei Aufgemeißelten oder Radikaloperierten vorzunehmen, wenn dies einmal an fremdem Orte geschehen muß.

Fig. 1.

Führt man außer diesem Besteck und dem Stirnreflektor noch in kleinen, wenige Kubikzentimeter fassenden Gummistöpselfläschchen 5%ige Cocainlösung, Suprareninlösung 1:1000, Trichloressigsäure, 10%ige Höllensteinlösung, Carbolglycerin und Watte als kleine Taschenapotheke bei sich, so ist eigentlich nur ein renitenter Ceruminalpfropf imstande, einem das Konzept zu verderben. Wer also ganz sicher gehen will, der füge bei Ohrerkrankungen die Spritze hinzu. Apotheke und Spritze müssen jedoch für sich bleiben, da ein sie einschließendes Besteck niemals in einer Kleidertasche unterzubringen sein würde.

Nach den mannigfachsten Versuchen habe ich aber gerade die Zusammenfassung sämtlicher kleiner Handinstrumente zu einer Einheit als einen sehr wesentlichen Vorteil meines ambulanten Armamentariums empfunden.

Die Außenmaße des Besteckes sind $15 \times 8 \times 2{\cdot}3\,cm$ bei einem Gesamtgewicht von $400\,g$. Es ist also in jeder Rocktasche wie in der hinteren Hosentasche bequem unterzubringen. Am besten und unmerklichsten trägt es sich in einer Brusttasche der Weste.

Aus der k. k. Universitätsklinik für Kehlkopf- und Nasenkrankheiten in Wien (Vorstand: Hofrat Prof. Dr. O. Chiari).

Ein Beitrag zur Klinik des Skleroms.[1])

Von Dr. **Fritz Neumann**, Frequentant der Klinik.

(Mit 5 Figuren.)

Die in den letzten Jahren mit großer Energie gepflogenen Beratungen und Erörterungen, wie man der Verbreitung des Skleroms am erfolgreichsten

[1]) Nach einem Vortrag am XVI. intern. medizin. Kongreß in Budapest 1909.

Digitized by Google
Original from UNIVERSITY OF CALIFORNIA
Generated on 2019-10-24 12:10 GMT / http://hdl.handle.net/2027/uc1.b3252758
Public Domain in the United States, Google-digitized / http://www.hathitrust.org/access_use#pd-us-google

entgegentreten könnte, hat auch unter den praktischen Ärzten sowohl dadurch, daß das Sklerom in jüngster Zeit häufiger in den medizinischen Zeitschriften erwähnt wurde, als auch nicht minder durch die an die praktischen Ärzte diesbezüglich gerichteten Fragen, für die in der breiten Ärztewelt so wenig bekannte Erkrankung reges Interesse hervorgerufen. Daß letzterwähntes Interesse bereits ersprießliche Folgen gezeitigt, ergibt sich einerseits aus dem Erscheinen von Publikationen vereinzelter Skleromfälle, andrerseits daraus, daß hie und da an unserer Klinik Pat. vom Lande erscheinen, denen ihr Arzt die Wahrscheinlichkeitsdiagnose Sklerom mit auf den Weg gegeben hat. Wenn auch wegen Mangel an spezialärztlicher Ausbildung und Fehlen der technischen Behelfe, wie mikroskopische Untersuchung von Probeexcisionen, die Diagnose nicht immer eine richtige ist, so ist dieser Umstand dennoch freudig als ein Zeichen dafür zu begrüßen, daß das Sklerom Aufnahme in das Diagnosenrepertoir der praktischen Ärzte gefunden hat.

Obwohl in der letzten Zeit eine Reihe von ausgezeichneten Arbeiten, so von Juffinger[1]), Gerber[2]), Streit[3]), Baurowicz[4]), v. Schrötter[5]) u. a. veröffentlicht wurden, veranlaßt uns doch das reiche Material der k. k. Universitätsklinik für Kehlkopf- und Nasenkrankheiten in Wien, über unsere Erfahrungen auf diesem Gebiete zu berichten.

Seit dem Jahre 1891 wurden an oben erwähnter Klinik weit über 200 Skleromkranke behandelt. Von 122 Kranken existieren genaue Krankengeschichten. Das Studium dieser 122 Krankengeschichten ist sowohl für den Spezialisten als auch für den praktischen Arzt von hohem Interesse, es gibt ein ziemlich vollständiges Bild über den Symptomenkomplex, den Verlauf, die Prognose und Therapie dieser Erkrankung. Von diesem Standpunkt aus unser Material zu sichten, soll Aufgabe vorliegender Arbeit sein.

Was die Symptome bei Sklerom betrifft, so können wir auf Grund unserer Anamnesen behaupten, daß das beginnende Sklerom der Nase als auch des Larynx nicht symptomlos verlaufe, wie man bei manchem der vorerwähnten Autoren findet. Die Symptome des beginnenden Skleroms werden aber meistens von minder intelligenten Pat., und um solche handelt es sich bei Sklerom in der Mehrzahl der Fälle, übergangen. Als Frühsymptome des Skleroms der Nase wären dieselben zu nennen wie bei Rhinitis chronica. Als Frühsymptome des Larynxskleroms ist Heiserkeit und Husten mit erschwerter Exspektoration anzuführen. Mit Recht sagt daher E. Mayer[6]), daß chronische Heiserkeit

[1]) Sklerom der Schleimhaut, 1892.
[2]) Arch. f. Laryng., Bd. X und Berliner klin. Wochenschr., 1909.
[3]) Arch. f. Laryng., Bd. XIV.
[4]) Arch. f. Laryng., 1900.
[5]) Klin. Jahrb., 1901 und 1902, VII.
[6]) Journal Sciences, Mai 1907.

Digitized by Google
Original from UNIVERSITY OF CALIFORNIA
Generated on 2019-10-24 12:10 GMT / http://hdl.handle.net/2027/uc1.b3252758
Public Domain in the United States, Google-digitized / http://www.hathitrust.org/access_use#pd-us-google

über den Verdacht auf Sklerom erregen soll. Wie man sieht, sehr unzuverlässige Anhaltspunkte für eine so bedeutungsvolle Diagnose. Im Anfangsstadium des Skleroms hat man auch von der bakteriologischen Untersuchung nicht viel zu erwarten, denn erstens ist es möglich, daß man auch bei einem Nichtsklerom kranken Sklerombacillen in dem Sekret findet beziehungsweise daraus züchtet, zweitens würde einem die Frühdiagnose für den Pat. keine besonderen Vorteile bringen, dahingegen hätte die Frühdiagnose insofern Wert, als man einer Weiterverbreitung des Skleroms, zum Beispiel durch Isolierung des Kranken, entgegentreten könnte.

Ist einmal die Erkrankung so weit fortgeschritten, daß man es mit makroskopischen Infiltraten oder Tumoren zu tun hat, ist die Diagnose verhältnismäßig leicht, denn die Probeexcision und der Nachweis der Fritschschen Bacillen in den Mikuliczschen Zellen im Granulationsgewebe stellt die Diagnose sicher. Andere differentialdiagnostische Merkmale, zum Beispiel daß die Tumoren keine Tendenz zur Exulceration zeigen, sind nicht verwertbar, denn wir haben mehrere Fälle beobachtet, bei welchen die skleromatösen Infiltrate exulcerierten; so konnten wir Ulcera an den Aryknorpeln am weichen Gaumen, an den Tumoren der Oberlippe und der Nase beobachten, allerdings sind diese Ulcera durch Sekundärinfektion hervorgerufen und diese wieder auf Grund von Traumen entstanden. Die Tumoren der äußeren Haut werden vom Pat. selbst malträtiert. Der infiltrierte Gaumen und die Aryknorpeln ragen oft tumorartig in das Lumen der Speisewege hinein und erleiden bei jedem Schluckakt durch den hinabgleitenden Bissen ein kleines Trauma, welches wohl imstande ist, im Laufe der Zeit einen Substanzverlust und mithin einen Infektionsweg zu schaffen.

Gar keinen Anhaltspunkt für die Diagnose bietet uns das Alter, denn unser jüngster Pat. erkrankte an Sklerom mit 5 Jahren, unser ältester Pat. war 62 Jahre alt. Nur soviel können wir sagen, daß die Hälfte der Erkrankungen in das mittlere Lebensalter fällt.

Von unseren Pat. waren 40% weiblichen Geschlechtes, 60% männlichen Geschlechtes, also scheint das männliche Geschlecht zu überwiegen.

Den Ländern nach waren unsere Kranken folgendermaßen verteilt:

Mähren	41	Schlesien	4
Galizien	27	Kroatien	3
Rußland	17	Niederösterreich	2
Ungarn	11	Steiermark	2
Bukowina	7	Rumänien	1
Böhmen	5	Kärnten	1

Wie man sieht, rekrutiert sich unser Krankenmaterial aus aller Herren Länder, und zwar aus genugsam bekannten Skleromherden. Beachtenswert

Digitized by Google
Original from UNIVERSITY OF CALIFORNIA
Generated on 2019-10-24 12:10 GMT / http://hdl.handle.net/2027/uc1.b3252758
Public Domain in the United States, Google-digitized / http://www.hathitrust.org/access_use#pd-us-google

wären nur zwei Fälle, welche aus keinem Skleromherd stammen, sondern aus Niederösterreich. Der eine Fall (Nr. 69 unserer Sammlung) betrifft eine Frau, die Wien nie verlassen hat, an einen gesunden Mann, der in Wien geboren wurde, verheiratet ist und sich nicht erinnern kann, je mit einem Menschen zusammengekommen zu sein, der ein ähnliches Leiden gehabt hätte. Die kurze Krankengeschichte lautet folgendermaßen:

H. F., 27jährige Fabriksarbeitersgattin. Seit 8 Jahren Schnupfen. Seit 5 Monaten ist die Nase undurchgängig. Befund: Nasenhöhle im Bereiche der vorderen Muschelenden beiderseits durch Infiltrate und Tumoren verschlossen. Choanen sind bis auf Federkieldicke konzentrisch verengt. Im Epipharynx spitzbogenförmige Narbenringe, die den weichen Gaumen etwas heben.

Therapie: Exkochleation der Nase mit nachfolgender Dilatation durch Hartgummistöpsel. Geheilt entlassen am 3. II. 1903 nach vierwöchentlichem Aufenthalt.

Der zweite Fall betrifft ein Bauernmädchen aus Eckartsau (Fall 33), einem Dorfe im östlichen Niederösterreich:

S. K., 18 Jahre alt. Seit 6 Jahren ist die Nase für Luft undurchgängig. Seit 4 Monaten leidet Pat. an Heiserkeit und Husten, weshalb sie die Klinik aufsucht. Befund: Nasenlöcher und Choanen durch Tumoren und Infiltrate verschlossen. Taschen- und Stimmbänder stark infiltriert, im subglottischen Raum zwei horizontale, graurote Wülste, welche vorn ineinander übergehen. Exkochleation der Nase und Dilatation mit Hartgummiröhren. Bougierung des Larynx mit Schrötterschen Bougies bis zu Nr. VII. Am 31. X. 1898 wird Pat. mit Bougie Nr. VII beschwerdefrei entlassen.

So sehr wir uns bemühten, den Infektionsweg bei diesen beiden Kranken aufzudecken, ist es uns doch nicht gelungen. Dahingegen hatten wir Gelegenheit, bei Geschwistern Sklerom zu beobachten, ein Beitrag zu den Publikationen von Baurowicz, Secreton und Robertson. In Kürze seien hier die Krankengeschichten dieser Geschwister berichtet.

Nr. 11. J. F., 20jährige Handarbeiterin, geboren in Schellitz in Mähren. Seit 7 Jahren krank. Erster Aufenthalt 13. IV. bis 29. IV. 1893. Befund: In der Nase beiderseits quer verlaufende Narbenzüge, die den Einblick auf die Muscheln verhindern. Weicher Gaumen gehoben, mit zahlreichen linsengroßen, leicht erhabenen Infiltraten versehen. Gaumenbogen mit der hinteren Pharynxwand verwachsen, Uvula unsichtbar. Einblick in den Epipharynx unmöglich. Epiglottis, Aryknorpel, Taschenbänder und Stimmbänder unregelmäßig infiltriert. Bougierung des Larynx mit Schrötterschen Bougies. Das Sklerom der Nase wurde nicht therapeutisch angegangen, da Pat. einen operativen Eingriff verweigert mit der Begründung, sie habe von seiten der Nase keine Beschwerden.

Zweiter Aufenthalt 22. VI. bis 3. VII. 1894. Derselbe Befund und die gleiche Therapie wie bei erstem Aufenthalt. Ebenso gestaltete sich der dritte (14. X. bis 22. XI. 1894) und vierte Aufenthalt (3. V. bis 27. V. 1895).

Der Bruder vorerwähnter Pat. erschien am 13. I. 1909 in unserer Klinik, von seiner Schwester wegen seines Nasenleidens an uns gewiesen. Von ihm er-

Digitized by Google
Original from UNIVERSITY OF CALIFORNIA
Generated on 2019-10-24 12:10 GMT / http://hdl.handle.net/2027/uc1.b3252758
Public Domain in the United States, Google-digitized / http://www.hathitrust.org/access_use#pd-us-google

führen wir, daß seine Schwester seit ihrem letzten Aufenthalt an der Klinik beschwerdefrei sei.

Die Krankengeschichte (Fall 116) des Bruders unserer Pat. sagt auszugsweise folgendes:

J. W., 15jähriger Kellner, leidet seit 10 Jahren an Katarrh der oberen Luftwege. Befund: Introitus nasi beiderseits trichterförmig verengt. Im subglottischen Raum zwei horizontale graurote Wülste. Exkochleation der Nase, Bougierung des Larynx mit Schrötterschen Bougies. Am 25. IV. 1909 wird Pat. beschwerdefrei mit Bougie Nr. VI entlassen.

Aus diesen zwei Krankengeschichten entnehmen wir folgendes: J. F. wird innerhalb von 2 Jahren viermal rezidiv und bleibt dann 14 Jahre vielleicht für immer beschwerdefrei. Worauf dieser plötzliche Stillstand des Prozesses zurückzuführen ist, läßt sich wohl schwer erklären.

Zweitens entnehmen wir aus diesen beiden Krankengeschichten, daß ein Pat., der scheinbar von seinem Sklerom geheilt ist, dennoch eine Infektionsgefahr für seine Umgebung berge, denn es ist mit Sicherheit anzunehmen, daß J. W. von seiner Schwester, mit der er die Wohnung teilte, infiziert wurde.

In solchen Fällen ist der Infektionsmodus sehr leicht zu erklären, nicht aber in der größten Mehrzahl der Fälle.

Viele Autoren geben an, daß die unhygienischen Verhältnisse, unter denen die Skleromkranken leben, die Ursache der Erkrankung sei. Dieser Ausspruch kann aber nur teilweise seine Berechtigung haben, denn es sind bereits viele Fälle bekannt, welche dartun, daß das Sklerom nicht ausnahmslos von den unhygienischen Lebensverhältnissen abhängig sein kann.

Auch scheint kein besonderer Beruf für Sklerom prädisponiert zu sein, denn nach unserer Zusammenstellung sind sämtliche Berufe vertreten: Bauern, Handwerker, Fabriksarbeiter, Kaufleute, Dienstboten, Lehrer, Beamte, Notare und Kinder, nur ist es auffällig, daß das Gros der Kranken den ärmeren Volksschichten angehört.

Im Gegensatz zu Gerber, der auf Grund seiner Beobachtungen annimmt, daß das Sklerom an verschiedenen Orten mit verschiedener Intensität auftrete, müssen wir sagen, daß wir keine diesbezüglichen Beobachtungen gemacht haben, obwohl sich unser Krankenmaterial aus den verschiedensten Skleromherden zusammengefunden hat. Diese Ansicht hat vielleicht ihren Grund in der Endemie ganzer Völkerstämme; so fiel es uns auf, daß die meisten Pat., welche aus Mähren, Galizien und Rußland stammen, ihr Leiden oft viele Jahre mit sich herumtrugen und erst dann einen Arzt zu Rate zogen, wenn ihre Beschwerden einen lebensgefährlichen Charakter annahmen. Die Magyaren und Südslawen dagegen präsentierten sich meist mit Skleromen in noch jüngeren Stadien.

Gehen wir von diesen allgemeinen Bemerkungen auf den speziellen Teil unserer Arbeit ein, so wollen wir zuerst eine Tabelle vorausschicken, welche

Digitized by Google
Original from UNIVERSITY OF CALIFORNIA
Generated on 2019-10-24 12:10 GMT / http://hdl.handle.net/2027/uc1.b3252758
Public Domain in the United States, Google-digitized / http://www.hathitrust.org/access_use#pd-us-google

prozentuell zeigen soll, welche Partien der oberen Luftwege bei unseren Pat. erkrankt waren, und zwar wollen wir bei dieser Tabelle nicht darauf eingehen,

Fig. 1.

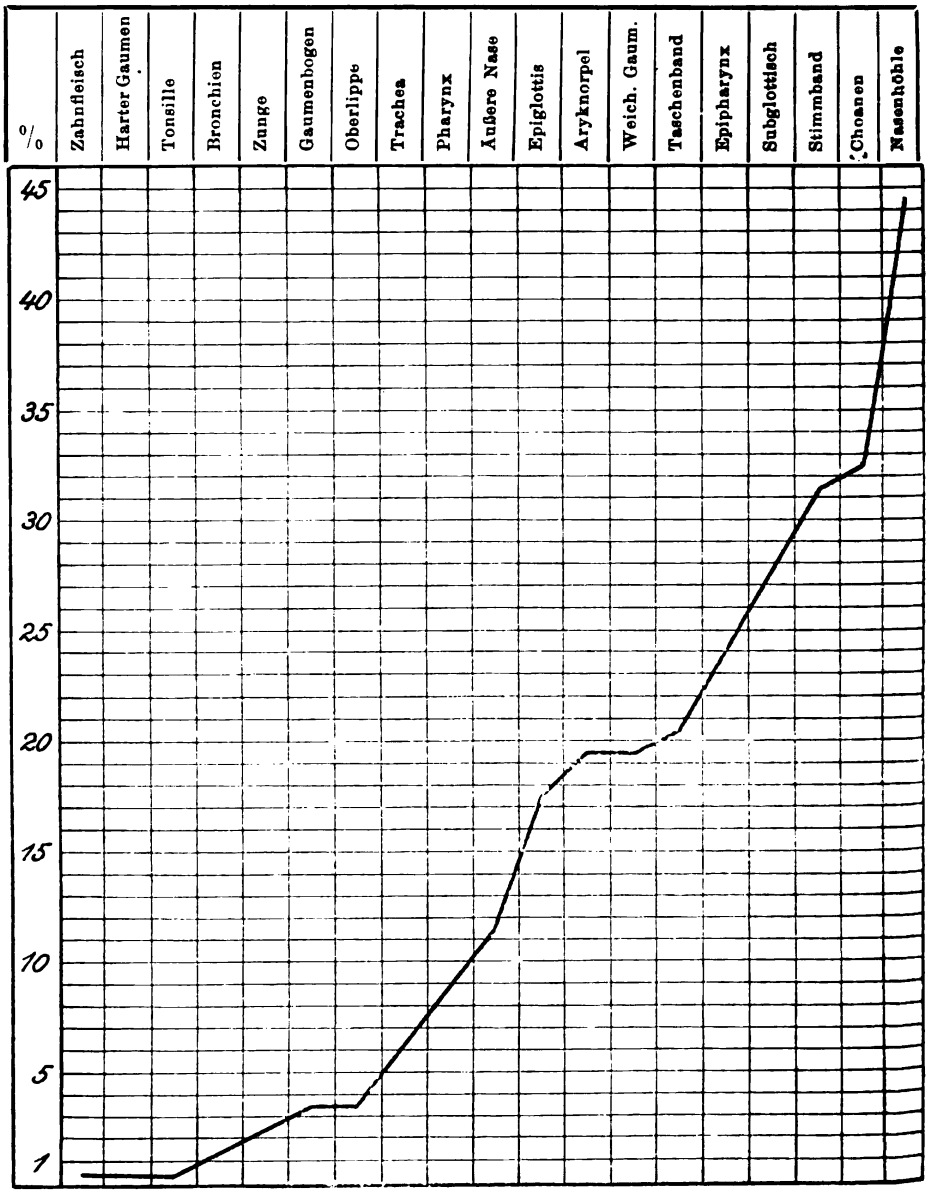

ob wir es mit Infiltraten, Tumoren oder schon mit involvierten Stadien des Skleroms zu tun hatten, weil es uns nur darauf ankommt zu zeigen, welche

Digitized by Google
Original from UNIVERSITY OF CALIFORNIA
Generated on 2019-10-24 12:10 GMT / http://hdl.handle.net/2027/uc1.b3252758
Public Domain in the United States, Google-digitized / http://www.hathitrust.org/access_use#pd-us-google

Stellen der oberen Luftwege am häufigsten erkrankt waren, um daraus einen Schluß für den Beginn der Erkrankung zu ziehen.

Die Kurve sagt uns, daß die Erkrankung am häufigsten dort sitzt, wo die Luftwege am engsten sind.

21 Kranke zeigten die Erkrankung nur im oberen Teil der oberen Luftwege, als Grenze nehmen wir hier den Isthmus faucium an, 5 Pat. wiesen nur subglottische Wülste auf und es konnte bei ihnen trotz der genauesten Untersuchung in der Nase keine Spur auch nicht eines ausgeheilten Skleroms entdeckt werden. Ein häufiger Befund war auch der, daß die mittleren Partien der oberen Luftwege vom Krankheitsprozeß übersprungen wurden. Niemals konnten wir aber eine Ascendenz des Skleroms beobachten. Bei solchen Pat., die bei ihrer ersten Beobachtung ein Larynxsklerom zeigten, bei ihrer zweiten Beobachtung außerdem noch ein Sklerom in der Nase, ließ sich immer leicht nachweisen, daß letzteres ein Rezidiv war.

Was die Erkrankung der äußeren Nase betrifft, so bringen wir 4 Bilder, welche Moulagen vorstellen, die nach Pat. unserer Klinik angefertigt wurden. Man sieht, daß die Tumoren, die außerhalb der Nase gelegen sind, wohl Exulcerationen zeigen, allerdings erst dann, wenn sie eine gewisse Größe erreicht haben. Wie schon früher erwähnt, ist daher die Angabe, das Sklerom zeige keine Tendenz zur Exulceration, nur insofern richtig, daß die Geschwüre nicht primär, sondern sekundär durch Eiterkokken, meist nach einem Trauma hervorgerufen, entstehen.

Im Bilde des Falles 62 (Fig. 5) sehen wir auch, daß die Oberlippe, vom Krankheitsprozeß ergriffen, exulceriert; dieser exulcerierende Tumor setzt sich auch auf das Zahnfleisch und den harten Gaumen fort.

Der häufigste endonasale Befund war der, daß der Nasenboden durch Infiltrate bis in das Niveau der unteren Muschel gehoben war, so daß letztere förmlich in demselben aufging. Die mittlere Muschel war gewöhnlich an ihrem vorderen Ende skleromatös infiltriert. Ein weiteres Stadium war dann der völlige Verschluß der Nase durch tumorförmige Infiltrate. Bei Pat., bei welchen ohne chirurgischen Eingriff das Sklerom der Nasenhöhle ausgeheilt war, konnten wir große Teile der Nasenschleimhaut mit Ausnahme des Bereiches der oberen Muschel durch Narbengewebe ersetzt finden.

Als beinahe konstanten Befund konnten wir die Verengerung der Choanen verzeichnen. Wir konnten 6 Fälle von Larynxsklerom beobachten, bei welchen die konzentrisch verengten Choanen allein dafür sprechen, daß Sklerom der Nasenhöhle bestanden haben muß.

Die zahlreichen, im Epipharynx angetroffenen Narben sprechen dafür, daß er ein Lieblingssitz des Skleroms sein muß, wir konnten aber äußerst selten frische Infiltrate beobachten. Die Infiltrate im Epipharynx sind es aber, welche nach ihrer narbigen Involution zu den bekannten Verzerrungen des weichen Gaumens und somit auch der Gaumenbögen Veranlassung geben.

Digitized by Google
Original from UNIVERSITY OF CALIFORNIA
Generated on 2019-10-24 12:10 GMT / http://hdl.handle.net/2027/uc1.b3252758
Public Domain in the United States, Google-digitized / http://www.hathitrust.org/access_use#pd-us-google

Fig. 2.

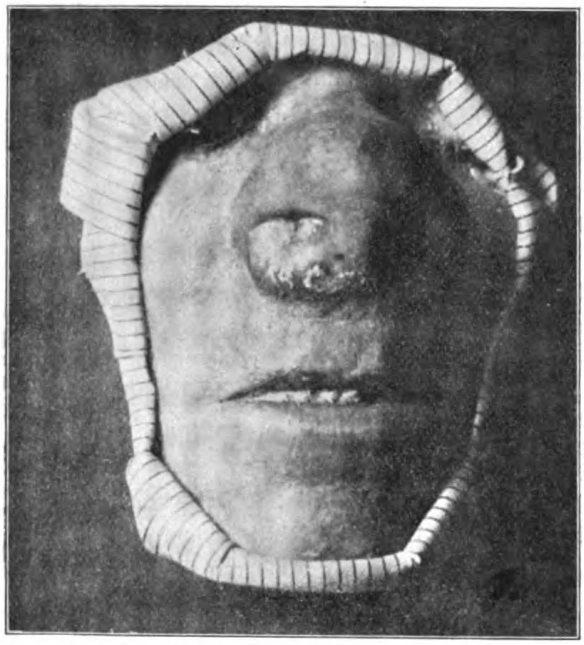

Fig. 3.

Fig. 4.

Fig. 5.

Digitized by Google
Original from UNIVERSITY OF CALIFORNIA
Generated on 2019-10-24 12:10 GMT / http://hdl.handle.net/2027/uc1.b3252758
Public Domain in the United States, Google-digitized / http://www.hathitrust.org/access_use#pd-us-google

Im Munde konnten wir Sklerom nur selten beobachten, und zwar sahen wir einmal Sklerom des Zahnfleisches und des harten Gaumens, einmal linsengroße Infiltrate an beiden Tonsillen. Dreimal fanden wir den Zungengrund infiltriert, achtmal war die orale Fläche des Gaumens infiltriert, wobei einmal sogar ein Ulcus beobachtet werden konnte. Hier soll betont werden, daß wir unsere Skleromdiagnosen auf den histologischen Befund stützen und gegebenenfalls durch die Wassermannsche Reaktion die Differentialdiagnose festigen. Ein ebenso typischer Befund wie die Verengerung der Choanen ist die Retraktion der Uvula; sie liegt gewöhnlich der nasalen Fläche des weichen Gaumens auf, manchmal deutet nur ein Höcker im straff gespannten Velum auf ihre Anwesenheit hin.

Den Pharynx fanden wir in 9% der Fälle erkrankt und, wenn er erkrankt war, konnten wir nie besondere Beschwerden, welche dadurch bedingt gewesen wären, konstatieren, es wäre denn der Fall gewesen, daß durch Anlagerung beziehungsweise Verwachsung der Gaumenbögen mit der hinteren Pharynxwand sich Schlingbeschwerden einstellten, ein Bild, welches wir zu beobachten dreimal in der Lage waren.

Der Larynx und seine Gebilde sind diejenige Partie der oberen Luftwege, deren Ergriffensein das gefährliche Moment des Skleroms ausmacht. Beginnen wir mit der Epiglottis, so müssen wir nach unseren Erfahrungen sagen, daß sowohl floride wie involvierte Skleromformen daselbst vorkommen können. Ziemlich oft sahen wir die Epiglottis so sehr infiltriert, daß sie als Tumor imponierte, der aber dem Larynx nicht auflag, sondern unbeweglich von ihm abstand. Einmal aber sahen wir solch eine tumorförmige Epiglottis, die nur ganz minimal vom Larynx abstand, so daß sie bei jeder energischen Inspiration vom Larynx festgesaugt wurde, was um so leichter gelang, da die infiltrierten aryepiglottischen Falten eine Adaptionsfläche schufen. In diesem Falle war die Tracheotomie nötig. Während der Dilatationsbehandlung des Larynx bildeten sich die Infiltrate an der Epiglottis soweit zurück, daß ein operativer Eingriff daselbst unnötig wurde. Einen ganz ähnlichen Fall hat A. Lipscher[1]) beobachtet.

Ein zweiter, sehr interessanter Fall war der, daß die Epiglottis durch Narben an der Unterfläche so gekrümmt war, daß die Spitze bei jeder Schluckbewegung in den Larynx eintauchte und so einen Hustenreiz auslöste. Der Pat. hatte sich bereits eine eigene Schlucktechnik angewöhnt, um den Beschwerden, die ihn in seinem Ernährungszustande bedeutend heruntergebracht hatten, aus dem Wege zu gehen.

Diese zwei erwähnten Fälle waren allerdings ganz exzeptionelle Fälle im Gegensatz zu der häufigen Erscheinung, daß die Epiglottis infolge von

[1]) Zentralbl. f. Laryng., 1909, pag. 391.

Digitized by Google
Original from UNIVERSITY OF CALIFORNIA
Generated on 2019-10-24 12:10 GMT / http://hdl.handle.net/2027/uc1.b3252758
Public Domain in the United States, Google-digitized / http://www.hathitrust.org/access_use#pd-us-google

Schrumpfungen den Larynx nicht mehr völlig deckt; sind außerdem durch Diformitäten am Zungengrund, an den Gaumenbögen und im unteren Pharynx die Schluckbewegungen ungeschickt, so gelangen bei der Nahrungsaufnahme Speisenteile in den Larynx. Durch die dadurch erzeugten konvulsiven Hustenstöße leiden die Pat. schon in ihrer Ernährung, andrerseits führen diese krampfartigen Hustenanfälle mit der Zeit zu Emphysem der Lungen, was bei einem ohnehin schon kranken Menschen abermals eine Herabsetzung der natürlichen Widerstandskraft bedeutet. Gesellt sich zum Lungenemphysem noch ein Sklerominfiltrat im Larynx hinzu, so leiden solche Leute manchmal an einer Atemnot, für welche das oft nur niedere Infiltrat im Larynx nicht genügend Aufklärung geben würde.

Die Aryknorpel sind zwar sehr häufig von dem Krankheitsprozeß befallen, geben aber höchst selten Anlaß zu bedrohlichen Beschwerden. Auch Narben, die nach Infiltraten zurückbleiben, sind meistens so situiert, daß sie der Beweglichkeit des Knorpels nur wenig Abbruch tun. Eine interessante Ausnahme bildete unter anderem ein Fall, bei welchem durch einen Narbenzug der rechte Aryknorpel gegen die Rima glottidis hin umgestürzt war. An den Aryknorpeln konnten wir auch manchmal exulcerierte Infiltrate beobachten, und zwar waren diese Ulcera meistens gegen die Pharynxhinterwand gerichtet, so daß man annehmen kann, es handle sich hier um Ulcera traumatischen Ursprunges, hervorgerufen durch das Schlucktrauma, welchem der durch sein Infiltrat prominentere Aryknorpel mehr ausgesetzt ist als im normalen Zustande. Beinahe gleich häufig wie die Aryknorpeln sind die aryepiglottischen Falten vom Sklerom befallen, aber nie konnten wir sehen, daß daselbst tumorförmige Infiltrate placiert gewesen wären, in der Mehrzahl der Fälle hat es den Anschein, daß die flachen Infiltrate an den aryepiglottischen Falten Ausläufer der Taschenbandinfiltrate seien, dies um so mehr, da die Taschenbänder oft zu unförmlichen Wülsten umgewandelt sind, die sich seitlich einerseits bis an den Larynxrand, andrerseits bis an und über die Stimmbänder erstrecken, so daß diese selbst nicht zu sehen sind.

Daß die Stimmbänder allein erkrankt waren, konnten wir nie beobachten, entweder waren subglottische Wülste vorhanden oder Infiltration der Taschenbänder oder beides zugleich, so daß der Sinus Morgagni nur durch eine seichte Furche markiert war und die Stimmbänder den subglottischen Wülsten auflagen oder förmlich in diese aufgegangen war. Bei weiter vorgeschrittenen Stadien war es oft unmöglich, die einzelnen Details der Larynxauskleidung zu erkennen, die Larynxseitenwände waren ausgekleidet mit höckerigen, unregelmäßigen Massen, die oft überhaupt keinen Spalt zwischen sich ließen.

Der subglottische Raum ist sowohl der Lieblingssitz des Skleroms, als auch die unangenehmste Lokalisation desselben im Bereiche des Larynx, und zwar aus verschiedenen Gründen. Die Pat. verspüren einen ständigen Hustenreiz, werden

Digitized by Google
Original from UNIVERSITY OF CALIFORNIA
Generated on 2019-10-24 12:10 GMT / http://hdl.handle.net/2027/uc1.b3252758
Public Domain in the United States, Google-digitized / http://www.hathitrust.org/access_use#pd-us-google

durch ständigen Husten gequält, ohne je in einer ausgiebigen Exspektoration eine Erleichterung zu finden. Kommt nun ein solcher Pat. zum nichtspezialistisch gebildeten Arzt, so wird dieser vielleicht sogar den Larynx mit dem Spiegel untersuchen, aber leicht begreiflicherweise nur die Partien über dem subglottischen Raum sich zur Ansicht bringen und diese als normal befinden. Er wird daher eine Tracheitis annehmen, was ja im Grunde genommen richtig ist. Der Pat. aber wird durch die verordneten Narkoticis für einige Zeit beschwerdefrei bleiben, bis die zunehmende Atemnot den Pat. zwingt, spezialärztliche Hilfe aufzusuchen.

Vier unserer Pat. zeigten skleromatöse Infiltrate in der Trachea, bei zweien davon erstreckte sich das subglottische Infiltrat in die Trachea hinein, zwei aber hatten circumscripte Infiltrate im Bereiche des fünften und sechsten Ringes.

Nur zweimal konnten wir Sklerom in den beiden Hauptbronchien finden, ihr Lumen war an der Abgangsstelle durch zirkuläre Infiltrate bis auf Stecknadelkopfgröße verengt, bei Fall 27 nur rechterseits, bei Fall 34 beiderseits. Bei diesen Fällen gelang die Diagnose mit Hilfe des Bronchoskops meistens sehr leicht, in diesen Fällen wurde auch meistens das Bronchoskop zugleich als therapeutisches Hilfsmittel, das heißt als Bougie mit gutem Erfolge verwendet; ausführlicher darüber berichtet Kahler[1]) in seiner Arbeit über Oesophago- und Bronchoskopie.

Angeblich kommt Sklerom sehr häufig mit Lues und Tuberkulose vergemeinschaftet vor. Unsere Pat. wurden diesbezüglich immer auf das genaueste untersucht, und es ergab sich in 10% der Fälle Tuberkulose, in 3% Lues und in einem Falle war Lues und Tuberkulose als Komplikation vorhanden. Wenn wir diese Prozentsätze richtig auffassen wollen, müssen wir uns vor Augen halten, daß sowohl Tuberkulose als auch Sklerom spezifische Krankheiten der ärmeren Volksschichten sind. In Würdigung dieser Tatsachen kann die Zahl 10 pro Hundert keine große genannt werden. Daß aber Tuberkulose eine sehr gefährliche Komplikation vorstellt, steht außer jedem Zweifel, und es ist auch sehr plausibel, daß, wenn die Ventilation der Lunge eine unvollkommene ist, dem Fortschreiten der Tuberkulose der Weg geebnet wird. Zwei unserer Pat. gingen an ihrer Tuberkulose zugrunde, wodurch die Mortalitätsziffer für Sklerom erhöht wird, ohne daß das Sklerom die direkte Ursache dafür abgeben würde, jedenfalls aber muß man dem Sklerom eine auslösende Wirkung beimessen.

Was die Skleromtherapie betrifft, so ist sie je nach der Lokalisation verschieden. Die Serotherapie, auf welche man auch in diesem Gebiete große Hoffnungen setzte, konnte diesen leider wegen der biologischen Eigenschaften des Sklerombacillus nicht gerecht werden.

[1]) Wiener med. Wochenschr., 1909, Nr. 42 ff.

Digitized by Google
Original from UNIVERSITY OF CALIFORNIA
Generated on 2019-10-24 12:10 GMT / http://hdl.handle.net/2027/uc1.b3252758
Public Domain in the United States, Google-digitized / http://www.hathitrust.org/access_use#pd-us-google

Tumoren von der äußeren Nase und Oberlippe wurden in früheren Zeiten exzidiert, diese Therapie war aber kaum eine ideale zu nennen. Da man die erkrankten Partien weit im Gesunden und möglichst in der Tiefe umschneiden mußte, um einem Rezidiv vorzubeugen, setzte man so große Substanzverluste, nach deren Verheilung es zu sehr unangenehmen Verzerrungen im Gesichte kam, so daß schon aus diesem Grunde diese Therapie lieber unterbleiben sollte. Dasselbe gilt auch für die Abtragung der ganzen Nase mit nachfolgender Plastik, denn fast immer ist auch die Nasenhöhle von Rhinosklerominfiltraten erfüllt; wenn diese auch vor der Plastik noch so gründlich excochleiert wurden, ereignete es sich doch häufig, daß Rezidive eintrat und dieses auch die neue Nase ergriff und der Status quo ante war wieder da.

Als die beste Therapie muß nach dem jetzigen Stand der Dinge die Radiotherapie angesehen werden, und zwar in erster Linie die Röntgenbestrahlung, welche uns bei der Behandlung der Gesichtssklerome glänzende Resultate gezeitigt hat. Einfacher in der Handhabung und, wie es scheint, von rascherem Erfolg ist die Bestrahlung mit Radium.

O. Kahler[1]) hat bei Fall 62 (Fig. 5) die Tumoren an der äußeren Nase und das Filtrat an der Oberlippe mit Radiumbestrahlung behandelt. Es wurde dazu Radiumbromid verwendet; nach 16 Sitzungen, von welchen eine 20 Minuten dauerte, konnte Kahler eine vollkommene Rückbildung der behandelten Infiltrate beobachten (siehe Krankengeschichte Nr. 62).

Ist die Nasenhöhle erkrankt, so wird mit dem scharfen Löffel gründlich excochleiert, mit Jodoformgaze durch einige Tage tamponiert, um die Blutung, welche niemals eine bedeutende ist, zum Stehen zu bringen, und dann sofort mit der Einführung von elastischen oder harten Gummibougies begonnen. Solche Bougies werden auch den Pat. bei ihrer Entlassung mitgegeben mit der Weisung, sich dieselben täglich einzuführen, was aber leider nur in der Minderzahl befolgt wird.

Nach 4 Wochen schon kommen die meisten Pat. zurück und erzählen, daß sie nach ihrer Entlassung eine so gute Nasenatmung hatten, daß sie von einer Selbstbougierung, so wie sie es an der Klinik gelernt hatten, abstanden, in letzter Zeit ist die Nase aber wieder verstopft und das Bougie können sie nicht einführen.

Da wir nur einmal[2]) Gelegenheit hatten, tumorförmige Skleromformen im Epi- und Mesopharynx zu beobachten und einerseits niedere Infiltrate so gut wie gar keine Beschwerden verursachen und andrerseits die verschiedensten Bepinselungen dieser Infiltrate keinen Erfolg hatten, so kamen wir ganz davon ab, rezente Formen im Epi- und Mesopharynx zu behandeln; wir be-

[1]) Wiener klin. Wochenschr., 1905, Nr. 32.

[2]) Siehe Glas, Laryngol. Gesellsch., Zentralbl. f. Laryng., 1906.

Digitized by Google
Original from UNIVERSITY OF CALIFORNIA
Generated on 2019-10-24 12:10 GMT / http://hdl.handle.net/2027/uc1.b3252758
Public Domain in the United States, Google-digitized / http://www.hathitrust.org/access_use#pd-us-google

schränken uns nur darauf, die durch Narbenschrumpfung gesetzten Difformitäten zu beheben. So werden die verengten Choanen meistens stumpf mit dem Finger vom Pharynx aus erweitert. Narbenzüge, die den weichen Gaumen emporheben, werden durchtrennt. Verwachsungen der Gaumenbögen mit der hinteren Pharynxwand werden stumpf mit dem Finger gelöst, was in der Mehrzahl der Fälle leicht gelingt. (Schluß folgt.)

Vereinsberichte.

Wiener laryngologische Gesellschaft.

Sitzung vom 9. Februar 1910.

(Offizielles Protokoll.)

Vorsitzender: Hofrat Prof. O. Chiari.
Schriftführer: Dr. Kofler.

A. Administrative Sitzung.

Doz. Dr. M. Hajek erstattet als Sekretär der Gesellschaft Bericht über die wissenschaftliche Tätigkeit und über die wichtigsten Vorkommnisse im verflossenen Jahre. Die Gesellschaft versammelte sich in 7 Sitzungen, in welchen 5 Vorträge und 59 Demonstrationen abgehalten wurden.

Vorträge hielten: Doz. Dr. M. Hajek (1), Doz. Dr. Fein (1) und Prof. M. Großmann (3). An den Demonstrationen beteiligten sich: Chiari mit 2, Kahler mit 10, Marschik mit 9, Glas mit 11, Hajek mit 1, Hutter mit 5, Menzel mit 7, Braun mit 3, Kofler mit 1, Fein mit 1, Heindl mit 3, Hanszel mit 1, Hirsch mit 1, Stern mit 1, Weil mit 2 und Markus mit 1 Demonstration.

Der Stand der Mitgliederanzahl verhält sich mit Ablauf des Jahres 1909 wie folgt: Ordentliche Mitglieder 44, korrespondierende Mitglieder 14, Ehrenmitglieder 7.

Auf Vorschlag des Präsidiums wurden folgende Mitglieder einstimmig zu Ehrenmitgliedern beziehungsweise korrespondierenden Mitgliedern der Gesellschaft gewählt:

1. Zu Ehrenmitgliedern: Dr. G. Lefferts (New-York) und Dr. Fletcher.
2. Zu korrespondierenden Mitgliedern: Ingals (Chicago), Prof. Schmiegelow (Kopenhagen), Dr. Schiffers (Lüttich), Prof. Gradenigo (Turin), Dr. Luc (Paris), Prof. Siebenmann (Basel).

Des weiteren erfolgte die Aufnahme folgender neuer Mitglieder: 1. Doktor Friedrich Neumann, 2. Dr. Adolf Kronfeld, 3. Dr. Otto Pollak.

Die hierauf erfolgte Neuwahl der Funktionäre für das Jahr 1910 ergab folgendes Resultat: 1. Hofrat Chiari, Präsident; 2. Doz. Dr. Roth, Vizepräsident; 3. Doz. Dr. M. Hajek, Sekretär; 4. Prof. L. Réthi, Ökonom; 5. Doktor O. Kahler, Bibliothekar. Zu Schriftführern wurden gewählt: Dr. Kofler, Dr. Hutter und Dr. O. Hirsch; endlich zum Revisor: OStA. Dr. Fein.

B. Wissenschaftliche Sitzung.

1. OStA. Priv.-Doz. Dr. Fein stellt einen Fall von **Sklerom der Nase, des Kehlkopfes und der Trachea** vor. Die beiden Choanen zeigen die cha-

Digitized by Google
Original from UNIVERSITY OF CALIFORNIA
Generated on 2019-10-24 12:10 GMT / http://hdl.handle.net/2027/uc1.b3252758
Public Domain in the United States, Google-digitized / http://www.hathitrust.org/access_use#pd-us-google

rakteristische konzentrische Einengung; unterhalb der Stimmlippen sind derbe Wülste zu sehen, welche sich nach vorn unten in der Trachea zu einer diaphragmaartigen Bildung vereinigen. Die bakteriologische und histologische Untersuchung (RA. Priv.-Doz. Dr. Dörr) hat die klinische Untersuchung bestätigt. Der Mann — ein Infanterist aus Südungarn, rumänischer Nationalität — kam vor einigen Wochen mit hochgradiger Atemnot auf die Hals- und Nasenabteilung des Vortragenden in das Garnisonsspital Nr. 2.

Damals standen beide Stimmlippen unbeweglich so nahe der Mittellinie, daß ein tieferer Einblick unmöglich war und zunächst die Wahrscheinlichkeitsdiagnose auf eine doppelseitige Posticuslähmung oder auf einen hysterischen Spasmus gestellt werden mußte. Für den nächsten Tag nach der Spitalsaufnahme wurde die Tracheotomie, welche, wenn der Zustand in seiner Intensität angedauert hätte, nicht zu umgehen gewesen wäre, angeordnet. Während der Nacht hatten aber die Stenosenerscheinungen nachgelassen und des Morgens zeigten die Stimmlippen bereits ausgiebige, wenn auch nicht vollständige Auswärtsbewegung bei der Atmung und ließen den Einblick in die Trachea offen. Seither sind keine bedrohlichen Erstickungsanfälle mehr aufgetreten.

In diesem Falle war demnach eine durch organische Veränderungen hervorgerufene Trachealstenose mit einer viel hochgradigere Erscheinungen bietenden funktionellen Stenose kombiniert.

2. Dr. Kahler demonstriert den in der letzten Sitzung vorgestellten Fall von **Totalexstirpation** nach der Pharynxplastik. Es gelang der Verschluß des Pharynxdefektes durch Lappenplastik von der Halshaut, es war genügend bartfreie Haut vorhanden. Es bildete sich jedoch abermals eine Fistel zwischen Trachea und Oesophagus, doch kann Pat. vollkommen gut schlucken (auch Flüssigkeiten). Da durch die Fistel eine ausgezeichnete Sprache ermöglicht wird — Pat. spricht bei verstopfter Kanüle mit weit vernehmlicher Stimme — wird die Fistel nicht verschlossen werden.

3. Dr. Kofler: Ich erlaube mir, hier einen Fall von **angeborener Faltenbildung im rechten Recessus piriformis** vorzustellen. Die Pat. hat aber keine Beschwerden davon, sondern klagt nur über Beschwerden pharyngitischer Natur, der Befund war vielmehr ein zufälliger. Angeborene Faltenbildungen neben den aryepiglottischen Falten wurden einige Male beobachtet; sie kommen an verschiedenen Stellen des Larynx vor, am seltensten wohl an der Larynxhinterwand, wo eine solche zuerst von Chiari beobachtet, exstirpiert und histologisch untersucht wurde. Ich lasse hier eine Tafel mit mehreren Abbildungen von solchen Faltenbildungen, die aus der Schrötterschen Sammlung stammen, herumgehen.

Diskussion.

Priv.-Doz. Dr. Fein: Zur pathogenetischen Erklärung der „Recessus"-bildung im vorliegenden Falle möchte ich annehmen, daß es sich um die Plica nervi laryng. superioris handelt, welche hoch hinaufreicht und mehr horizontal läuft als in anderen Fällen und daher den Sinus piriformis in zwei scharf abgegrenzte Teile teilt. Der innere Ast des Nervus laryng. superior scheint in diesem Falle nicht wie gewöhnlich die Membrana hyothyreoidea, sondern, wie dies nicht selten der Fall ist, direkt den Schildknorpel durch das akzessorische Foramen thyreoideum zu durchbrechen.

4. Des weiteren stellt Dr. Kofler eine Pat. mit einer **Kiefercyste** vor, bei welcher der Gerbersche Wulst so stark ausgebildet ist, daß er beinahe

Digitized by Google
Original from UNIVERSITY OF CALIFORNIA
Generated on 2019-10-24 12:11 GMT / http://hdl.handle.net/2027/uc1.b3252758
Public Domain in the United States, Google-digitized / http://www.hathitrust.org/access_use#pd-us-google

ein Atemhindernis und ein Hindernis für die glatte Entfernung des Nasensekrets durch Schneuzen darstellt. Die Cyste sitzt oberhalb des zweiten linken oberen Schneidezahnes, erstreckt sich lateral bis zum Eckzahn, medial bis zur Medianlinie; ihre vordere Wand ist erweicht, ebenso ihre obere Wand; beide Wände weich, leicht eindrückbar und Fluktuation zeigend; bei Druck auf die eine wölbt sich die andere stärker vor. Der Fall gelangt demnächst zur Operation. — Eröffnung vom Munde aus, Ausräumung des Cystensackes, Offenlassen der Höhle gegen die Mundhöhle zu.

5. Dr. Menzel demonstriert zunächst einen Fall von **malignem Tumor des Zungengrundes,** welcher sich durch die histologische Untersuchung als Endotheliom mit Cylindromcharakter erweist.

Der sonst immer gesund gewesene 49jährige Gärtner leidet seit Juni 1909 an leichten ösophagischen und Sprachbeschwerden. Seine Sprache klingt klossig. Die laryngoskopische Untersuchung zeigt, daß der gesamte Zungengrund eingenommen wird von einem grobhöckerigen, einer hypertrophierten Zungentonsille ähnlichen Tumor, der links stärker entwickelt ist als rechts und die Epiglottis gegen den Aditus ad laryngem stark nach abwärts drückt. Die Konsistenz der Geschwulst ist außerordentlich derb — nahezu knorpelhart —, man kann sich durch Palpation überzeugen, daß der Tumor bis zur Zungenmitte nach vorn reicht und sich von dem normalen Zungengewebe nur unscharf abgrenzt. Es unterliegt schon nach dem Palpationsbefunde keinem Zweifel, daß die Geschwulst bei ihrem Wachstum das normale Zungengewebe substituiert hat.

Um so auffallender ist die Tatsache, daß auch nicht die Spur von regionären Lymphdrüsenmetastasen zu finden ist und daß der Pat. während der Dauer seiner Erkrankung um 2 *kg* an Körpergewicht zugenommen hat.

Einige weiß belegte Stellen an der Oberfläche des Tumors rühren von den stattgehabten Probe- und therapeutischen Excisionen her, die in den letzten Tagen vorgenommen wurden.

Es konnte hierbei die malignen Tumoren eigentümliche und für sie geradezu charakteristische Brüchigkeit des Gewebes konstatiert werden.

Die von Herrn Prof. Joannovics vorgenommene histologische Untersuchung ergab, wie bereits erwähnt, eine von den Endothelien der Lymph- beziehungsweise der Blutgefäße des Zungengrundes ausgehende Endothelwucherung, wobei es zu einer hyalinen Degeneration der Wandungen der in größerer Zahl vorhandenen Blutgefäße und zu einer ausgedehnten Verschleimung des Stromas kam, ein eigentümlicher Befund, wie man ihn nicht selten in den Mischgeschwülsten der Parotisgegend erleben kann. In Anbetracht des Mangels der regionären Lymphdrüsen ist der Tumor als operabel zu erklären und mußte dem Kranken die Exstirpation der Zunge empfohlen werden, ein Eingriff, den aber Pat. verweigerte, um so mehr, als er behauptete, es hätte sich vor 2 Monaten ein über nußgroßes Stück des Tumors abgestoßen, wonach sein Zustand sich auffallend gebessert habe. Inwieweit diese Behauptung des Pat. den Tatsachen entspricht, wird die weitere Beobachtung lehren. Es gibt ja gewisse Formen von malignen Tumoren, wie namentlich Lymphosarkome, bei welchen sich in der Tat von Zeit zu Zeit nekrotische Stücke abstoßen. Doktor Menzel hebt zum Schlusse noch die große Seltenheit seiner eben geschilderten Beobachtung hervor.

6. Ferner demonstriert Dr. Menzel einen Pat. mit einer **linkseitigen Stirnfistel,** welche in einen abgesackten, nicht mit der übrigen Stirnhöhle

Generated on 2019-10-24 12:10 GMT / http://hdl.handle.net/2027/uc1.b3252758
Public Domain in the United States, Google-digitized / http://www.hathitrust.org/access_use#pd-us-google
Digitized by Google
Original from UNIVERSITY OF CALIFORNIA

kommunizierenden Anteil des Sinus frontalis führt. Beginn der Erkrankung vor 14 Monaten mit heftigem charakteristischen Stirnhöhlenkopfschmerz. Nach 3 Wochen trat synchron mit dem Aufhören der Schmerzen eine kleine, nußgroße Geschwulst an der linken Stirn auf, welche von einem Syphilidologen als Lues angesprochen und mit Quecksilberinjektionen behandelt wurde, natürlich ohne Erfolg.

Nach zweimonatlichem Bestande perforierte die Geschwulst nach außen und es besteht seither eine Fistel an der linken Stirnseite, etwa $2^1/_8$ *cm* oberhalb des inneren Augenbrauenendes. Im Verlaufe des verflossenen Jahres wurde Pat. im ganzen achtmal, und zwar fünfmal auf der weiland v. Mosetigschen chirurgischen Abteilung und dreimal an einer hiesigen chirurgischen Klinik mittelst Erweiterung der Fistel, Auskratzung und Drainage behandelt, ohne daß es einem der behandelnden Chirurgen eingefallen wäre, einen Rhinologen zu Rate zu ziehen. Die rhinologische Untersuchung ergab zunächst Eiter im mittleren Nasengange links, Kieferhöhle frei, nach Resektion des vorderen Endes der linken mittleren Muschel gelingt es, die Stirnhöhle auszuspülen. Hierbei zeigt sich, daß bei der Stirnfistel weder Eiter noch auch Spülflüssigkeit hervorquillt, während der von der Nase aus erreichte Teil der Stirnhöhle eitriges Spülwasser ausfließen läßt. Eine Sonde dringt durch die Fistel etwa 2 *cm* in einen relativ geräumigen Hohlraum ein. Bei Ausspülung des letzteren kommt das Spülwasser nur rückläufig bei der Fistel heraus, nicht aber bei der Nase.

Also die Fistel führt in eine mit der Nase nicht kommunizierende Höhle.

Das Röntgenbild, welches Dr. Menzel demonstriert, zeigt in der Tat zwei übereinander lagernde Höhlen im linken Stirnbein, von denen, wie an einer anderen Röntgenaufnahme mit in die beiden Höhlen eingeführten Sonden gezeigt werden konnte, der obere Hohlraum durch die Fistel nach außen, der untere in den mittleren Nasengang mündet.

Es ist klar, daß die von den Chirurgen vorgenommenen Eingriffe nicht zum Ziele führen konnten. Der Indikation, eine breite, bleibende Drainage nach der Nase zu anzulegen, kommt allerdings die demnächst vom Vortragenden auszuführende Radikaloperation der linken Stirnhöhle nach Killian nach, während die bisher ausgeführten Eingriffe übersehen haben, daß eine starrwandige Höhle denn doch nicht in der gleichen Weise behandelt werden kann wie eine von Weichteilen gebildete Absceßhöhle.

Es ist nicht unwahrscheinlich, daß es sich hier um ein die beiden Höhlen voneinander trennendes Septum handelt, dessen Öffnung ursprünglich vielleicht nur durch Schleimhautwucherungen verschlossen war, das aber durch die mannigfachen Eingriffe und die damit zusammenhängende Narbenbildung zu einer die beiden Hohlräume völlig voneinander abschließenden Wand wurde.

Dr. Menzel behält sich vor, über den Verlauf der Operation, welche wahrscheinlich Klarheit in diese Verhältnisse bringen wird, gelegentlich wieder zu berichten.

7. Doz. Dr. Emil Glas demonstriert einen 40jährigen Pat., dem er wegen einer **traumatischen Stirnhöhleneiterung** die radikale Operation nach Killian gemacht hatte. Heilung.

Das Interessante des Falles ist die Anamnese. Pat., der früher einmal Beschwerden von Seite der Nase gehabt haben will, erlitt vor $1^1/_2$ Jahren ein schweres Trauma, indem ein $1^1/_2$ *kg* schwerer Eisenschlüssel ihn auf die Stirne traf, wobei er gleichzeitig zu Boden stürzte und mit dem Hinterkopfe auf eine schwere Eisenplatte auffiel. Damals kam es zu starkem Nasenbluten und einer

Digitized by Google
Original from UNIVERSITY OF CALIFORNIA
Generated on 2019-10-24 12:10 GMT / http://hdl.handle.net/2027/uc1.b3252758
Public Domain in the United States, Google-digitized / http://www.hathitrust.org/access_use#pd-us-google

starken Schwellung im Gebiete der rechten Augenbraue mit Fieber und starker Schmerzhaftigkeit der rechten Stirnhöhlengegend. Seit jener Zeit datieren die Beschwerden des Pat., die zuweilen so hochgradig wurden, daß er spezialärztliche Hilfe aufsuchte. Vor einem halben Jahre war der Befund folgender: Verdickung der vorderen Wand der Stirnhöhle, Druckschmerzhaftigkeit dieser Wand, Eiter im Hiatus semilunaris, starke Hypertrophie des vorderen Endes der mittleren Muschel rechts. Wegen anhaltender Beschwerden wurde die Resektion des vorderen Endes der mittleren Muschel gemacht, ohne daß die momentan eingetretene Besserung von Dauer gewesen wäre. November 1909 kam Pat. aufs neue in Behandlung, weil die Schmerzen einen so intensiven Charakter angenommen hatten, daß Pat. sich zu jedem operativen Eingriff bereit erklärte, wenn er nur halbwegs von seinen Beschwerden befreit würde. Auffallend war bei der Druckprüfung der vorderen Stirnhöhlenwand die strenge Abgrenzung der starken Schmerzhaftigkeit über der Mitte und dem lateralen Teil der Augenbraue, welche Angaben mit dem Ergebnis der Röntgenuntersuchung in genauen Einklang zu bringen waren. Wie an dem demonstrierten Negativ zu sehen, war die rechte Stirnhöhle mehrkammerig und erstreckte sich bis an den lateralen Rand der Orbita. Von den deutlich zu unterscheidenden drei Kammern sind die beiden äußeren weniger lufthaltig. „Oberhalb der mittleren findet sich im Knochen eine leichte Usurierung von stark ausgebildeten pachionischen Granulationen herrührend. Ein intrakranieller Prozeß ist nicht ganz von der Hand zu weisen“ (Doz. Schüller und Doktor Schwarz). Auf Grund dieses Befundes führte Glas die radikale Operation typisch nach Killian aus, welche die röntgenologische Untersuchung völlig bestätigte: Die beiden lateralen, stark ausladenden Buchten der rechten Stirnhöhle waren mit Polypen, Granulationen und Eiter fast völlig ausgefüllt und erschien auf Grund dieses Befundes die radikale Operation als absolut indiziert, da eine Beeinflussung dieser Buchten von dem relativ engen Ductus nasofrontalis aus ganz unmöglich schien. Heilung im Laufe von 3 Wochen.

Glas erwähnt, daß er bisnun in 14 Fällen profuser Stirnhöhleneiterung die radikale Stirnhöhlenoperation nach Killian ausgeführt hat, stets nach vorhergegangener Röntgenisierung (die er bereits vor Jahren als absolut notwendig bezeichnet hat) in typischer Art, vor allem mit völliger Schonung der Trachea. Er führt aufs neue an, daß bei Abhaltung des Obliquus mittelst Einzinkers lateral und medial die Wegnahme des Stirnhöhlenbodens in kürzester Zeit ausgeführt werden könne, ohne daß man hinterher Diplopie zu befürchten hätte. Wegnahme eines Teiles der Lamina papyracea und eines Stückes des Processus frontalis zwecks gründlicher Ausräumung der vordersten Siebbeinzellen sei gleichfalls bei allen Fällen von Sinusitis fronto-ethmoidalis vonnöten gewesen.

Diskussion.

Doz. Dr. Hajek fragt nun Vortragenden, warum er von der vorderen Hälfte der mittleren Muschel einen so großen Rest zurückgelassen hat. Dieser kann der definitiven Ausheilung nur im Wege sein.

Doz. Dr. Glas: Ich habe bereits vor langer Zeit dem Pat. ein sehr großes Stück des vorderen Muschelanteiles entfernt und war zur Zeit der Operation die Kommunikation mit der Nase sehr groß, so daß die Einlage eines dicken Drainrohres möglich war. Jedenfalls war der Abfluß während der

Digitized by Google
Original from UNIVERSITY OF CALIFORNIA
Generated on 2019-10-24 12:11 GMT / http://hdl.handle.net/2027/uc1.b3252758
Public Domain in the United States, Google-digitized / http://www.hathitrust.org/access_use#pd-us-google

Heilung ein ganz tadelloser. Was die Ursache der Vorstellung des Falles anbelangt, so geschah dies nicht von wegen des guten kosmetischen Resultates und des Wegfalles der so intensiven Beschwerden des Pat., sondern vielmehr nur wegen der sehr interessanten Anamnese als Beitrag zu dem Kapitel der traumatischen Stirnhöhleneiterungen.

8. Dr. Hanszel demonstriert das histologische Präparat einer **kongenitalen Cyste des Ductus thyreoglossus.** Eine walnußgroße Cyste zwischen Zungenbein und oberer Incisur des Schildknorpels kommunizierte oberhalb des Zungenbeines mit einer erbsengroßen Cyste im linkseitigen Hypopharynx, welch letztere ein bedeutendes Schluck- und Atmungshindernis bildete. Operative Entfernung von außen. Heilung.

Klinisch bemerkenswert ist unter anderem die Differentialdiagnose gegen Struma aberrans, entwicklungsgeschichtlich ist die außerordentliche Seltenheit der Persistenz des Ductus thyreoideus mit Kommunikation in eine Verzweigung des Ductus lingualis hervorzuheben; ein Fall dieser Art findet sich bisher noch nicht beschrieben.

Diskussion.

Koschier hat einige Male Gelegenheit gehabt, ähnliche Fälle zu beobachten und zu operieren. Es handelt sich um persistierende Reste des Tractus thyreoglossus. Es ist bekannt, daß die Schilddrüse aus drei Ausstülpungen der embryonalen Rachenanlage hervorgeht. Aus den zwei lateralen Ausstülpungen entwickeln sich die beiden Seitenlappen der Thyreoidea, aus der mittleren der Mittellappen, der Isthmus. Der pharyngeale Anfang der mittleren Ausbuchtung entspricht dem Foramen coecum. Wenn nun Teile des Tractus thyreoglossus nicht vollständig veröden, entwickeln sich im Verlaufe der Zeit Retentionscysten, welche zu den von Hanszel beschriebenen Veränderungen Anlaß geben können. Wenn bei der Exstirpation eines solchen Gebildes ein noch so kleines Stück zurückbleibt, kann man bestimmt darauf rechnen, daß sich in kurzer Zeit ein Rezidiv einstellen wird. Die komplette Exstirpation ist keine leichte Sache, besonders schwer ist sie bei schon einmal erfolglos operierten Fällen wegen der Verwachsungen mit der Umgebung. Ich habe unter anderen ein junges Mädchen, welches schon zweimal in Budapest ohne Resultat operiert worden war, noch zweimal operieren müssen, bevor es rezidivfrei geblieben ist. Ich mußte ähnlich wie bei dem Hanszelschen Fall den Strang bis zum Zungenbein auspräparieren.

9. Rudolf Müller (als Gast): Ich erlaube mir mit ein paar Worten auf die in der letzten Sitzung gefallenen Bemerkungen über die **Verwendbarkeit der Wassermannschen Reaktion** zurückzukommen. Selbstverständlich kann ich nur für die in unserem Laboratorium erhobenen Befunde einstehen und muß vor allem gegen die Ausführung der Reaktion in Laboratorien, die nicht über geeignetes Kontrollmaterial verfügen, entschieden Stellung nehmen.

Die Methode ist nicht durch qualitative, sondern nur durch quantitative Unterschiede der einzelnen Seren bedingt, und da wir außerdem für die in Betracht kommenden Reagenzien nur relative Maße ihrer Wirksamkeit besitzen, so ist es selbstverständlich, daß die Verläßlichkeit und Genauigkeit der Resultate mit der Anzahl der untersuchten Kontrollen wächst.

Zur Zeit der Entdeckung der Reaktion haben wir mit so viel noch nicht genau bekannten Fehlerquellen zu rechnen gehabt und der wichtigste Bestandteil der Reaktion, das sogenannte Antigen, war in der anfänglichen Zuberei-

Generated on 2019-10-24 12:10 GMT / http://hdl.handle.net/2027/uc1.b3252758
Public Domain in the United States, Google-digitized / http://www.hathitrust.org/access_use#pd-us-google
Digitized by Google
Original from UNIVERSITY OF CALIFORNIA

tung so schreckend in seiner Wirkungsstärke, daß nur auf die allerstärksten Reaktionen Rücksicht genommen werden konnte. Zu jener Zeit hatte ein negativer Ausfall keine diagnostische Bedeutung. Seither haben wir uns immerwährend bemüht, die Technik zu verfeinern und die Anzahl positiver Reaktionen ohne schädigende Beeinflussung der Spezifizität zu erhöhen.

Heute sind wir durch die Arbeitsweise mit aktiven Patientenseren und geeigneten Dosen alkoholischen Rinderherzextraktes, die wir an vielen tausend Fällen ausprobiert haben, so weit vorgeschritten, daß wir behaupten und aus unseren Protokollen erweisen können, daß ein völlig negativer Ausfall bei manifester Lues des Sekundär- oder Tertiärstadiums eine ungemein seltene Ausnahme bildet, so daß wir aus einem völlig negativen Ausfall manifeste Lues mit der allergrößten Wahrscheinlichkeit ausschließen können. Seit 14 Monaten arbeiten wir mit dieser Methode, untersuchen unter anderem jeden einzelnen Fall der Fingerschen Klinik und konnten einen einzigen Fall sekundärer Lues bei über tausend Untersuchten finden, der völlig negativ reagierte. Freilich kommt speziell bei älteren Fällen von Lues hie und da eine nur inkomplette Reaktion vor, die man diagnostisch nicht mit Sicherheit verwerten kann, da man sie in Ausnahmsfällen auch bei nichtluetischen Erkrankungen findet. Diese Fälle muß man als Grenzreaktionen, keineswegs aber einfach als negativ bezeichnen. Ich glaube nach zahlreichen verschiedensten Versuchen sagen zu können, daß wir heute auf der Höhe der Technik stehen und Ihnen gute sowohl in positiven als negativen Fällen verläßliche Resultate liefern können. Es wäre mir ein wirklich großes Vergnügen, wenn Sie sich persönlich möglichst zahlreich und oft im Laboratorium einfinden wollten, um unsere Arbeitsweise selbst kennen zu lernen.

Diskussion.

Dr. Menzel hat schon gelegentlich der bezüglichen Diskussion in der letzten Sitzung der Laryngologischen Gesellschaft zweier von ihm beobachteter diagnostisch ganz zweifelloser Fälle von gummöser Lues des Nasen-Rachenraumes beziehungsweise des weichen Gaumens gedacht, bei denen die unmittelbar vorher angestellte Wassermannsche Reaktion ein negatives Resultat ergeben hat. Es wurden beide Fälle im Institut der Klinik Finger, also von Dr. Müller selbst beobachtet und es hat in keinem der beiden Fälle unmittelbar vorher eine antiluetische Behandlung stattgefunden. Den einen Fall hat Doktor Menzel vor 2 Jahren berichtet; letzterer wäre also nach den eben vorgebrachten Aufklärungen des Herrn Dr. Müller, der ja selbst die vor länger als einem Jahre ermittelten negativen Resultate der Wassermannschen Probe als nicht sicher gegen Lues sprechend erklärte, auszuschalten.

Der zweite Fall jedoch, von Dr. Müller um die Mitte des Jahres 1909 untersucht, muß als Teil des von Herrn Dr. Müller zugestandenen einen Prozentes angesehen werden, in welchem trotz zweifellos festgestellter Lues und trotz Anwendung der verfeinerten und außerordentlich sicheren Untersuchungsmethoden Wassermann negativ ausfällt.

Koschier kann die Verläßlichkeit der Wassermannschen Reaktion in diagnostischer Beziehung bestätigen. In manchen zweifelhaften Fällen war es nur durch diese Untersuchung möglich, die richtige Diagnose zu stellen.

An der Diskussion beteiligten sich noch Doz. Dr. Roth und Dr. Weil.

10. Dr. Hutter zeigt ein **Kehlkopfpräparat**, das er Herrn Professor Albrecht verdankt und welches makroskopisch beinahe vollkommen einem vor Jahren ebenfalls in dieser Gesellschaft demonstrierten Präparate gleicht.

Generated on 2019-10-24 12:10 GMT / http://hdl.handle.net/2027/uc1.b3252758
Public Domain in the United States, Google-digitized / http://www.hathitrust.org/access_use#pd-us-google
Digitized by Google
Original from UNIVERSITY OF CALIFORNIA

Es handelt sich um den Larynx eines 11monatlichen Kindes, das im Jänner l. J. nach durchgemachter Diphtheria laryng. unter pneumonischen Erscheinungen zugrunde ging.

So wie in dem seinerzeit gezeigten Falle findet sich auch hier ein an der Vorderfläche des Larynxinnern median gelegener, ziemlich symmetrisch geformter ovalärer Defekt, der von der Epiglottisbasis ungefähr 1 *cm* nach abwärts reicht und in einen nach oben sich vertiefenden und verlängernden, allseits abgeschlossenen Hohlraum führt; die Wandung des letzteren wie die Ränder des Defektes erscheinen bis auf einzelne, wohl auf die durchgemachte Diphtherie zu beziehende erodierte Stellen glatt, in der Umgebung sieht man Stimm- und Taschenbänder sowie die Morgagnischen Ventrikel angedeutet. Diese Teile sind ein wenig auseinander gezerrt, da der Kehlkopf zur besseren Darstellung des Hohlraumes auseinandergespreizt und so fixiert wurde. Ob auch hier wie im ersten Falle, den ich in der Festnummer der Wiener klinischen Wochenschrift zum Laryngologenkongreß ausführlich beschrieben habe, eine totale Spaltung der Cartilago thyreoidea infolge Fehlens der Lamina intermedia besteht, wird durch die histologische Untersuchung noch festgestellt werden. Jedenfalls scheint auch hier der ganzen Anlage nach eine kongenitale Bildung respektive Mißbildung vorzuliegen.

Sitzungsbericht der Ärzte für Kehlkopf-, Ohren- und Nasenkrankheiten zu St. Petersburg.

Sitzung vom 24. Oktober 1909.

(Revue mensuelle des maladies de l'oreille, du larynx, du nez, 1910, II, pag. 145.)

Dr. Mekeschin trägt über die **Nasenreaktion Lafitte-Dupont und Moulinier auf Tuberkulin** vor, Vergleich mit der Pirquetschen Hautreaktion.

Dr. Liik berichtet über **Veränderungen in den oberen Luftwegen bei Cholera asiatica.**

Dr. Orembowski spricht über **Anästhesie der Gaumenmandeln für die Operation.**

Dr. Zitowitsch referiert über **mikroskopische Präparate des Gehörorganes** eines an Pyämie Verstorbenen.

Krankendemonstration von Dr. Zitowitsch, gleichfalls von Dr. Wojatschek.

Chronik: Der Pirogoffkongreß in St. Petersburg findet vom 21. bis 28. April (4. bis 11. Mai) statt.

Programmfragen für den Kongreß sind: 1. Adenoide Wucherungen, Indikation und Operationsmethode derselben, Zufälligkeiten und Komplikationen bei der Operation; 2. Ohrerkrankungen im frühen Kindesalter. Jürgens.

Bücherbesprechungen.

Johann Fein, Privatdozent an der Wiener Universität, Rhino- und laryngologische Winke für praktische Ärzte. Mit 40 Textabbildungen und 2 Tafeln. Berlin und Wien 1910, Urban & Schwarzenberg.

Der Verfasser hat sich die Aufgabe gestellt, der oft erstaunlichen Unkenntnis der Erkrankungen der Nase und des Kehlkopfes bei den praktischen

Digitized by Google
Original from UNIVERSITY OF CALIFORNIA
Generated on 2019-10-24 12:10 GMT / http://hdl.handle.net/2027/uc1.b3252758
Public Domain in the United States, Google-digitized / http://www.hathitrust.org/access_use#pd-us-google

Ärzten zu steuern und wird — dies können wir sicher voraussagen — seine Absicht gewiß erreichen. Jeder Arzt, der das Büchlein aufmerksam liest, wird soviel Erfahrung daraus schöpfen, daß er dem Kranken nicht schadet und ihn zur richtigen Zeit der spezialistischen Behandlung zuführt.

Der Stoff ist überaus übersichtlich angeordnet, die Krankheiten, die der praktische Arzt selbst behandeln kann, ausführlich besprochen, die rein fachärztlicher Tätigkeit anzuvertrauenden Erkrankungen nur kurz erwähnt.

Sehr instruktiv sind die Untersuchungsmethoden beschrieben und durch Bilder illustriert, die die fehlerhafte und richtige Haltung der Instrumente darstellen.

Dem Bedürfnis des praktischen Arztes entsprechen schon die Überschriften der einzelnen Kapitel, so zum Beispiel das Kapitel: Krankheiten, welche mit Halsschmerzen einhergehen, in welchem alle Erkrankungen mit Halsschmerzen, sei es aus äußerer oder innerer Ursache, die des Meso-, Epi- und Hypopharynx in anregender Weise besprochen werden. Mit Vergnügen wird nicht nur jeder praktische Arzt, sondern auch jeder Spezialist das ausgezeichnete Kapitel „Der sogenannte und der wirkliche Rachenkatarrh" lesen. Die Ausstattung des Buches ist glänzend, mit den Bildern ist nicht gespart.

Das Büchlein kann nicht nur dem praktischen Arzt, für den es bestimmt ist, zum Studium wärmstens empfohlen werden, auch der erfahrene Spezialist wird beim Blättern in demselben Genuß und Freude empfinden. Kahler.

Prof. Dr. **A. Onodi,** Pathologie und Therapie der Nasenkrankheiten. Mit 123 Abbildungen. Wien und Leipzig 1910, Alfred Hölder.

Onodi hat es verstanden, den ihm zur Bearbeitung der Pathologie und Therapie der Nasenkrankheiten in Nothnagels Handbuch bestimmten engen Raum bestens auszunützen und trotz der Kürze eine vollständige Darstellung der modernen Rhinologie zu geben. Die allgemein bekannte Bedeutung Onodis als Kenner der Nasenanatomie zeigt sich wieder in dem anatomischen Teil des Buches, das durch zahlreiche Abbildungen nach Onodis berühmten Präparaten äußerst instruktiv illustriert wird. Die Einteilung des Stoffes ist die allgemein übliche, einigen Kapiteln liegen Abschnitte des Onodi-Rosenbergschen Buches „Die Behandlung der Nasenkrankheiten" zugrunde. Besonders lesenswert ist das Kapitel über die oculoorbitalen, intrakraniellen und cerebralen Komplikationen. In jedem Abschnitt zeigt sich die reiche Erfahrung des Verfassers, auch die Literatur ist tunlichst berücksichtigt. Durch die vorliegende Bearbeitung ist unser Spezialfach in dem großartig angelegten Nothnagelschen Werke würdig, seiner Bedeutung vollkommen entsprechend behandelt. Kahler.

Referate.

I. Allgemeines.

Statistischer Überblick über das Ambulatoriummaterial der Kehlkopf-, Nasen- und Ohrenklinik des Prof. Symanowski für das Jahr 1908/09. Von Privatdozenten Dr. Wojatschek (Petersburg). (Revue mensuelle des maladies de l'oreille, du larynx, du nez, 1909, XII, pag. 849.)

Aus dem Bericht ist interessant, daß die Krankenzahl für den klinischen Besuch von 320 pro die auf 60—70 zum erstenmal Erscheinende und etwa

Digitized by Google
Original from UNIVERSITY OF CALIFORNIA
Generated on 2019-10-24 12:10 GMT / http://hdl.handle.net/2027/uc1.b3252758
Public Domain in the United States, Google-digitized / http://www.hathitrust.org/access_use#pd-us-google

60 zur Weiterbehandlung Erscheinende herabgesetzt werden mußte, weil das Material nicht bewältigt werden konnte (12.000 Pat. im Jahr jetzt gegen das Fünffache früher).

(Aus der Massenansammlung von Pat. an großen Kliniken, die sogar ein gewaltsames Herabsetzen der Zahl erfordert, sollte man doch den Schluß ziehen, daß es vernünftiger wäre, bei solchen Massenansammlungen für Kehlkopf- und Ohrenkranke gesonderte Kliniken zu gründen und diese nicht zu vereinigen. Referent.)

Der Bericht muß im Original nachgelesen werden; er ähnelt in allen Stücken einem sorgsam ausgearbeiteten Jahresbericht einer gut geführten Klinik. Jürgens.

Über Mitbeteiligung der Schleimhaut bei allgemeiner Hyperkeratose der Haut. Von Prof. Dr. Siebenmann (Basel). (Arch. f. Laryngol., Bd. 20, H. 1.)

Ausführliche Beschreibung eines vom Verfasser bei einem 19jährigen Mädchen beobachteten Falles von ichthyosiformer Erkrankung mit starker Beteiligung der oberen Luftwege. R. Hoffmann.

Verlust der Speicheloxydase als Krankheitsursache. Von Dr. P. Hellat (St. Petersburg). (Arch. f. Laryngol., Bd. 20, H. 2.)

Nach den interessanten Erfahrungen des Verfassers ist ein großer Teil der Pat., die bei ziemlich belanglosem Befund an den oberen Luftwegen über unangenehme Sensationen im Halse, Verlegtsein der Nase, Schlingbeschwerden, auch über unregelmäßigen Stuhl, Dyspnoe etc. klagen, zu den gewohnheitsmäßigen Speiern zu rechnen; in diesen Fällen zeigt sich ein auffälliges Schwinden aller Beschwerden, sobald die Pat., anstatt auszuspeien, den Speichel zu schlucken angehalten werden. Nach Hellat sind die Beschwerden als Folge einer Autointoxikation zu erklären, die durch den Verlust eines im Speichel enthaltenen oxydierenden Fermentes, der Speicheloxydase, verursacht wird.

R. Hoffmann.

II. Nase und Nebenhöhlen.

Reaction diagnostique de la tuberculine sur la muqueuse nasale. La Rhinoréaction. Par Lafite-Dupont et Moulinier (Bordeaux). (Annal. des malad. de l'oreille, du larynx, du nez et du pharynx, Mai 1909.)

1%iges Tuberculin wird mittelst Tampon auf die untere Muschel oder besser aufs Septum gebracht und dortselbst 10 Minuten belassen. Nach 18 bis 48 Stunden tritt bei Tuberkulosen ein Exsudat an dieser Stelle auf, das sich in eine Kruste verwandelt. Die Resultate stimmen mit denen der Ophthalmoreaktion überein. Die Methode hat den Vorteil der absoluten Unschädlichkeit und daß sie ohne Wissen des Pat. ausgeführt werden kann. Es fehlen leider die Angaben über das Verhalten der Reaktion bei nicht manifester Tuberkulose. Fröschels.

Digitized by Google
Original from UNIVERSITY OF CALIFORNIA
Generated on 2019-10-24 12:10 GMT / http://hdl.handle.net/2027/uc1.b3252758
Public Domain in the United States, Google-digitized / http://www.hathitrust.org/access_use#pd-us-google

Exoftalmia por pólipos de la Orbita, procedentes del teno maxilar. (Exophthalmie durch Polypen der Orbita, welche in der Kieferhöhle ihren Ursprung hatten.) Von Santos Fernandez. (Archivos de Oftalmologia Hispano-americanos, Januar 1910.)

Bei einem 5jährigen Mädchen entwickelten sich Nasenpolypen, welche in die Kieferhöhle drangen und daselbst symptomlos verliefen, bis sie, die untere Wand des Antrum Highmori usurierend, in die Augenhöhle invadierten und eine bedeutende Exophthalmie verursachten. Die histologische Untersuchung ergab ein Endotheliom, Bindegewebszellen, polymorphonukleäre und kleine mononukleäre Leukozyten enthaltend. Dabei Gefäße als Zeichen einer Perivaskulitis.

Menier.

Cuerpo extrano de la región superciliar Simulando una sinusitis frontal supurada. (Fremdkörper der Augenbrauengegend, der eine vereiterte Sinusitis frontalis vortäuschte.) Von Tapia. (Revista ibero-americana de Ciencias médicas, Februar 1910.)

Ein junger Mann erlitt einen Wagenunfall und bekam eine Wunde der rechten Stirngegend. Nach 5 Monaten stellten sich daselbst Schmerzen ein, eine Schwellung mit einem eiternden Fistelgang wurde sichtbar. Tapia untersucht den Pat.: Rechte Stirnhöhle undurchsichtig; Nase frei und ohne Eiter; die Fistel ist ohne jede Verbindung mit der Stirnhöhle. Also dem Anschein nach keine Sinusitis. Verfasser macht einen Einschnitt durch die Fistel und präpariert dieselbe heraus durch Abtragung des sklerotischen, sie umgebenden Gewebes; Stirnknochen vollständig gesund. Er findet in dem betreffenden Gewebe ein Gerstenkorn, das bei dem Unfall in die Wunde hineingeraten war. In dem Wagen waren nämlich mehrere, Gerste enthaltende Säcke. Rasche Heilung nach Entfernung des Fremdkörpers. Menier.

Auskultation der Kieferhöhle. (Auscultatie der bovenkaaksholte.) Von P. J. Mink (Utrecht). (Nederlandsch Tijdschrift voor Geneeskunde, 1909, II, Nr. 5.)

Mink auskultiert die Höhle von der Fossa canina aus. Er nimmt den kleinsten Ohrtrichter, verbindet diesen mit einem Gummischlauch von 4—5 *dm* Länge und armiert das freie Ende mit einer Olive für das Ohr.

Unter normalen Umständen hört man schon bei ruhigem Atmen ein amphorisches Geräusch. Stärkere Atmung durch die Nase verstärkt auch das Geräusch. Ausfüllung des mittleren Nasenganges mit feuchter Watte, so daß die Ausführungsgänge der Höhle verlegt sind, dämpft das Geräusch, bringt es aber nicht zum Verschwinden, was anzeigt, daß es hauptsächlich durch das Streichen der Luft der Wand der Höhle entlang hervorgerufen wird, aber nicht in der Höhle entsteht.

Ist die Höhle mit Flüssigkeit gefüllt, so hört man das Geräusch nicht. Abwesenheit des Geräusches beweist aber nicht sicher, daß sich Flüssigkeit in der Höhle befindet.

Für eine richtige Beurteilung ist es nötig, daß die Nasenhöhle frei sei, keine Polypen, keine großen Verbiegungen des Septums zeige.

Generated on 2019-10-24 12:10 GMT / http://hdl.handle.net/2027/uc1.b3252758
Public Domain in the United States, Google-digitized / http://www.hathitrust.org/access_use#pd-us-google
Digitized by Google
Original from UNIVERSITY OF CALIFORNIA

Ist die Höhle mit dicker Schleimhaut ausgekleidet, so wird man das Geräusch ebenso wenig wahrnehmen, aber, falls die Nasenhöhle frei ist, auf weitere Untersuchung mit anderen Mitteln sich angewiesen fühlen.

Ausfüllung der Höhle mit Tumoren hebt das Geräusch auch auf. Mink meint, daß seine Methode mit der Durchleuchtung gleichzustellen sei.

Sikkel.

Über die Konstanten der bei qualitativer Riechmessung gebräuchlichen Olfactometer. (Over de Constanten der bij qualitative renkmeting gebruikelyhe olfactometers.) — Untersuchungen im physiologischen Laboratorium der Utrechter Universität. (Onverzoehnigen gedaan en het Physiologisch Laboratorium der Utrechtsche Hoogeschool, 1909.) Von J. Hermanides.

Unter Führung Zwaardemakers werden noch immer die höchst interessanten Forschungen auf dem Gebiete der Riechempfindung und Olfactometrie im physiologischen Laboratorium der Utrechter Hochschule fortgesetzt. Hermanides hat in dieser Arbeit die neun Standarddüfte, welche die neun bekannten Klassen von Linnaeus-Zwaardemaker vergegenwärtigen, auf ihre Minima perceptibilia untersucht, nämlich: Terpineol, Pyridine, Isoamylacetat, Nitrobenzol, Guajacol, Valeriansäure, Äthylbisulfid, Skatol und Muscon. Untersucht wurde mit dem Riechkasten, einem Laboratoriumsinstrument, zum klinischen Gebrauch nicht geeignet, und mit dem Olfactometer Zwaardemakers. Dieses letztere ist genauer gemacht dadurch, daß die saugende Kraft mittelst Wasserstrahlsaugpumpe konstant gehalten wird (Präzisionsriechmesser). Der Riechkasten wird verwendet bei Bestimmung der Reaktionszeit und der Unterschiedsschwelle der Präzisionsriechmesser, bei der Untersuchung der Riechkompensation und Bestimmung der Perceptibilia. Das Minimum perceptibile ist abhängig von der Riechkraft, Stärke der Lösung, aber auch von der Schnelligkeit der Ausdünstung.

Sikkel.

Rhinoskleroma (Skleroma respiratorium). Von Dr. med. Schukow. (Aus der Ohrenklinik von Prof. Symanowski. (Revue mensuelle des maladies de l'oreille, du larynx, du nez, 1910, I, pag. 26 ff.)

Verfasser bespricht die Geschichte des Rhinoskleroms und geht dann zur Beschreibung seiner eigenen 4 Beobachtungen über. Der Arbeit sind 7 schöne Tafeln mit makro- und mikroskopischen Zeichnungen beigegeben.

Autor arbeitete experimentell an 7 Kaninchen, 2 Meerschweinchen, 2 Hunden, 4 Ferkeln, 10 Mäusen, 2 grauen Ratten, 1 Affen und 7 Hähnen, wobei sich die Hahnenkämme als geeignetstes Experimentiermaterial erwiesen. Verfasser faßt seine Resultate folgendermaßen zusammen:

1. Alle 4 Pat. boten dasselbe klinische Krankheitsbild.

2. Die Bakterien, welche bei den Pat. in der Nasenhöhle, im Nasenrachenraum, Kehlkopf und in ausgeschnittenen Gewebsteilen gefunden wurden, waren identisch.

3. Die pathologisch-anatomische Untersuchung des Rhinoskleromgewebes läßt mit großer Wahrscheinlichkeit vermuten, daß die Mikulicz-Zellen in dem-

Digitized by Google
Original from UNIVERSITY OF CALIFORNIA
Generated on 2019-10-24 12:10 GMT / http://hdl.handle.net/2027/uc1.b3252758
Public Domain in the United States, Google-digitized / http://www.hathitrust.org/access_use#pd-us-google

selben aus jungen Bindegewebselementen entstehen. Die Hyalinkugeln in denselben entstehen durch Beihilfe der Bakterien.

4. Durch den Befund des Rhinoskleroms an einem Soldaten ist erwiesen, daß die Krankheit auch für das Militär eine Gefahr bedeutet.

5. Die Hähne gaben das geeignetste Experimentiermaterial.

6. Von allen serodiagnostischen Methoden kann augenscheinlich die Wassermannsche Reaktion und die Opsoninprobe die besten Hinweise auf die Spezifizität des Bacillus Frisch für das Rhinosklerom geben.

7. Kulturen von Nasen-, besonders aber Nasenrachensekret, wachsen leicht auf geeignetem Nährboden.

8. Die Rhinoskleromstäbchen färben sich mit fast allen Anilinfarben gut.

9. Die Gasbildung in Zuckerlösungen und Bouillon kann als Unterscheidungsmerkmal für Rhinoskleromstäbchen vom Bacillus Friedländer dienen.

10. Die Rhinoskleromstäbchen haben gewisse ätiologische Bedeutung für diese Krankheit.

11. Das klinische Bild des Rhinoskleroms ist sehr charakteristisch.

12. Die Krankheit findet sich oft an Orten, die weit entfernt von Rhinoskleromherden liegen. (Die Pat. waren alle Zufallskranke, die nach Petersburg gereist waren.)

13. Da sich die Zahl der Rhinoskleromkranken vermehrt, muß dem Rhinosklerom von seiten der Ärzte größte Bedeutung beigemessen werden.

Jürgens.

Sklerom bei einem 9jährigen Mädchen aus Ostpreußen. Von Prof. Dr. Gerber (Königsberg i. Pr.). (Arch. f. Laryngol., Bd. 20, H. 1.)

Der Fall zeigte in der Nase blasse Schleimhaut, linkerseits Atrophie der unteren Muschel und mehrere flache, graue Auflagerungen am Septum, an der unteren Muschel und am Nasenboden. Unterhalb der Stimmbänder beiderseits ein in die Trachea hineinragender Wulst, deren Lumen auf einen Spalt reduziert. Schwere Dyspnoe erforderte die Tracheotomia inferior. Verfasser verweist auf die Möglichkeit, vor der mikroskopischen Untersuchung die Diagnose Sklerom aus dem klinischen Befunde zu stellen; dessen Charakteristika präzisiert er. R. Hoffmann.

Ein Fremdkörper im Nasenrachenraum. Von B. A. Arandarenko. Ordinator am Samaraschen Militärspital. (Revue mensuelle des maladies de l'oreille, du larynx, du nez, 1909, XII, pag. 879.)

Es handelt sich um einen Blutegel, der einem Soldaten beim Trinken in den Nasenrachenraum gelangt war. Der Hirudo officinalis wurde nach zwölftägigem Aufenthalt daselbst lebend extrahiert. Beim Trinken während des Manövers war der Blutegel von dem Soldaten geschluckt worden. Jürgens.

Digitized by Google
Original from UNIVERSITY OF CALIFORNIA
Generated on 2019-10-24 12:10 GMT / http://hdl.handle.net/2027/uc1.b3252758
Public Domain in the United States, Google-digitized / http://www.hathitrust.org/access_use#pd-us-google

Therapie der Nebenhöhlen der Nase. Von Dr. M. Hajek, Privatdozent der Universität Wien. Referat, gelesen auf dem XVI. Internationalen Ärztekongreß in Budapest 1909. (Revue mensuelle des maladies de l'oreille, du larynx, du nez, Februar 1910, pag. 79 ff.)

Man hat vor allen Dingen zu unterscheiden zwischen akuten und chronischen Erkrankungen der Nebenhöhlen, wobei freilich mit Übergangsformen stark zu rechnen ist.

Die meisten akuten Entzündungen der Nebenhöhlen heilen bei allgemeiner diätetischer hygienischer Behandlung: Bettruhe, Lichtbäder nach Brünings, Lüftung der Nase mit Cocain, Spray oder Pinselung, Luftduschen mit dem Politzerschen Ballon, Saugen nach Sondermann, Durchspülungen des Ostium maxillare oder eine Punktionsöffnung unter der unteren Muschel, Wohnungswechsel, Wechsel des Klimas.

Unter ungünstigen Umständen, auch bei akuten Infektionskrankheiten, besonders Scharlach, ist man jedoch auch in akuten Fällen genötigt, mitunter zu operieren. Auch hat man daran zu denken, daß oft eine akut scheinende Erkrankung bloß eine Exacerbation eines chronischen Zustandes bedeutet. Auch daran ist zu denken, daß eine Nebenhöhlenentzündung, die von einem kranken Zahn ausgeht, nur durch Extraktion und Ausheilung der Alveole geheilt werden kann. Bei chronischen Erkrankungen darf man auch nie den allgemeinen therapeutischen Standpunkt außer acht lassen. So sollen Anämiker auf Anämie behandelt werden, konstitutionelle Luetiker antiluetisch, Arteriosklerotiker und Diabetiker müssen prognostisch ganz besonders vorsichtig beurteilt werden. Ozaena erfordert eine gesonderte Besprechung. In bezug auf die Therapie müssen die verschiedenen Nebenhöhlen besonders betrachtet werden.

Die Oberkieferhöhle. Behandlung: Systematische Spülung durch das Ostium maxillare oder eine künstliche Öffnung unter der Muschel; Cowpersche Operation durch die Alveole; Mikuliczsche Operation und Modifikation nach Claoue und Réthi und endlich Radikaloperation nach Luc Caldwell und ihre Modifikationen.

Verfasser steht auf dem Standpunkt, daß auch chronische Entzündungen oft durch geringere Eingriffe à la Mikulicz ausgeheilt werden können und man keineswegs immer gleich zur allerradikalsten Methode, der Caldwellschen, greifen müsse. Die Cowpersche Operation ist in jedem Falle von Erkrankung der Zahnalveole unbedingt angezeigt.

Verfasser weist auf seine guten Resultate mit der modifizierten Mikuliczschen Operation hin (Resektion der unteren Muschel, weite Eröffnung der Kieferhöhle vom unteren Nasengang aus).

In bezug auf Radikaloperationen hat man sich zwei Fragen vorzulegen:
1. Ist die Operation an und für sich nötig und ist sie mit Gefahr verbunden?
2. Welches sind die Resultate nach der Radikaloperation?

Was Punkt 1 anbelangt, so muß man eine Gefahr verneinen.

Digitized by Google
Original from UNIVERSITY OF CALIFORNIA
Generated on 2019-10-24 12:10 GMT / http://hdl.handle.net/2027/uc1.b3252758
Public Domain in the United States, Google-digitized / http://www.hathitrust.org/access_use#pd-us-google

Zu Punkt 2 ist zu sagen, daß die Resultate der Radikaloperation, namentlich nach Denkers Modifikation, um ein Bedeutendes besser geworden sind als früher. Die früheren Mißerfolge führt Verfasser zurück: 1. auf nicht genügende Übersicht der Höhle, nicht genügende Technik des Operateurs und zu große Eile beim Operieren; 2. wurde die Öffnung nach der Nase hin früher oft zu klein angelegt.

Außer diesen vom Operateur abhängigen Mißgriffen können noch folgende Zufälle eintreten: 1. eine Reinfektion der radikal operierten Höhle durch Eiter von anderen Nebenhöhlen derselben Seite; 2. sehr schlechte Resultate gibt die Highmorshöhlenoperation bei Ozaenakranken; 3. gar keinen Nutzen bringt die Radikaloperation, wenn eine Erkrankung der Alveole übersehen wurde.

(Fortsetzung im nächsten Heft.) Jürgens.

Die Intranasalnaht. Von Dr. Sidney Yankauer (New-York). (Arch. f. Laryngol., Bd. 20, H. 1.)

Empfehlung der Wundnaht nach intranasalen Operationen, wie Resektionen von Muscheln, Beseitigung von Synechien und plastischem Verschluß von Septumperforationen. Für letztere Operation wird ein vom Verfasser erdachtes Verfahren eingehend geschildert. Die Einzelheiten desselben wie der zahlreichen Technicismen bei der Ausführung der Naht eignen sich nicht zu kurzer Wiedergabe. R. Hoffmann.

Über die blutenden Polypen der Nasenschleimhaut. Von Dr. Jörgen Möller (Kopenhagen). (Arch. f. Laryngol., Bd. 20, H. 1.)

Es handelte sich in den mitgeteilten Fällen um ein von der Nasenscheidewand entspringendes Fibroangiom und um ein Kavernom des vorderen Endes der unteren Muschel. Beide waren völlig gutartig, linkseitig und standen in deutlicher Beziehung zu wichtigen Epochen des weiblichen Geschlechtslebens — zur Laktation beziehungsweise zur Gravidität. R. Hoffmann.

Über Steinbildung in der Kieferhöhle. Von Dr. Ernst Oppikofer (Basel). (Arch. f. Laryngol, Bd. 20, H. 1.)

Bei einer wegen chronischer Eiterung bei einer 60jährigen Frau vorgenommenen Kieferhöhlenoperation nach Luc Caldwell fand sich auf dem Boden der Höhle ein über haselnußgroßes, unregelmäßig rundliches Konkrement von leicht höckeriger Oberfläche und braunschwarzer Farbe. Es bestand aus phosphor- und kohlensaurem Kalk und Magnesia, organischer Substanz und Wasser. Ein Fremdkörper als Kern war nicht zu entdecken. Die histologische Untersuchung entfernter Schleimhautstücke ergab nach Oppikofer krebsige Umwandlung. Nach der Operation Sistieren der Eiterung, nach drei Jahren finden sich völlig normale Verhältnisse. Verfasser schließt daraus, daß das Carcinom noch völlig auf die Schleimhaut beschränkt war, so daß einfaches Auskratzen derselben zur Entfernung des Tumors genügte.

Digitized by Google
Original from UNIVERSITY OF CALIFORNIA
Generated on 2019-10-24 12:11 GMT / http://hdl.handle.net/2027/uc1.b3252758
Public Domain in the United States, Google-digitized / http://www.hathitrust.org/access_use#pd-us-google

Steinbildung ist nach Oppikofer unter den Nebenhöhlen nur in der Kieferhöhle beobachtet worden, und zwar in 4 Fällen, die kurz mitgeteilt werden. R. Hoffmann.

Über eine neue Operationsmethode der vorderen Nasenstenose respektive Nasenatresie. Von Dr. Kurt Walliczek (Breslau). (Arch. f. Laryngol., Bd. 20, H. 1.)

Das vom Verfasser in einem Falle mit dauerndem Erfolge gebrauchte Verfahren besteht zunächst in Durchtrennung der Verwachsung und Ablösung des Nasenflügels von seiner Unterlage. Sodann wird ein 5 *cm* breiter Hautlappen aus der Wange, dessen Stiel sich an der Oberlippe befindet, in das Nasenloch eingeschlagen und dort vernäht, während der bloßgelegte Nasenflügel nach auswärts auf die durch Fortnahme des Wangenlappens entstandene Wunde verlagert und dort ebenfalls vernäht wird. Entstellung soll nicht eintreten. R. Hoffmann.

Beiträge zur Killianschen Radikaloperation der chronischen Stirnhöhleneiterungen sowie Mitteilung einer neuen Behandlungsmethode des Kieferhöhlenempyems. Von Dr. L. Mader (München). (Arch. f. Laryngol., Bd. 20, H. 1.)

Mitteilung der Endresultate von 14 nach Killian vor mindestens 6 Monaten operierten Fällen. Die Kopfschmerzen wurden entweder ganz und dauernd beseitigt oder ganz bedeutend gebessert. Weniger befriedigend war das Resultat hinsichtlich der Sekretion, die nur in den besten Fällen minimal oder temporär versiegend wurde. Die kosmetischen Resultate sind bei kleinen Stirnhöhlen gut, sonst kommt es zu stärkeren Einsenkungen (die in der Folge noch zunehmen. Ref.). Im Vergleich zu den anderen Methoden ist nach Mader die Killiansche die brauchbarste und empfehlenswerteste. Ihre Erfolge können nach Verfasser noch durch die von ihm befolgten Maßnahmen gebessert werden: Neurektomie des N. supraorbitalis, Resektion des Siebbeins in größtmöglichster Ausdehnung, sorgfältige Exzision eingerissener Schleimhautteile. Bezüglich der Technik der Operation empfiehlt Mader Feststellung der Größe der zu operierenden Höhle durch Röntgendurchleuchtung respektive -Photographie, Abkürzung der Operationsdauer durch vorherige Entfernung des vorderen Teiles der mittleren Muschel, Anwendung von Hydrogenium peroxydatum gegen Blutungen, Benetzung der elektrisch betriebenen unvernickelten Fräse zur Entfernung der vorderen Stirnhöhlenwand.

Maders neue Behandlungsmethode des Kieferhöhlenempyems besteht in der Anwendung der Galvanokaustik während der Nachbehandlung der von der Fossa canina aus dauernd zugänglich gemachten Kieferhöhle. In 2 Fällen wurde so eine derbe Höhlenauskleidung hergestellt, die nicht mehr absonderte. R. Hoffmann.

Pneumocele des Sinus frontalis. Von Prof. Dr. A. Rosenberg (Berlin). (Arch. f. Laryngol., Bd. 19, H. 3.)

Richtigstellung der Angabe Levingers (Archiv f. Laryngologie, Bd. 19, Heft 3), daß einschließlich seiner Beobachtung nur 3 Fälle der Erkrankung

Digitized by Google
Original from UNIVERSITY OF CALIFORNIA
Generated on 2019-10-24 12:11 GMT / http://hdl.handle.net/2027/uc1.b3252758
Public Domain in the United States, Google-digitized / http://www.hathitrust.org/access_use#pd-us-google

bekannt seien. Rosenberg gibt aus der Literatur eine Zusammenstellung elf solcher Fälle. R. Hoffmann.

Réponse au Dr. Fein. Par L. Vacher (Orleans). (Annal. des malad. de l'oreille, du larynx, du nez et du pharynx, Avril 1909.)

Die Adenotomiemethode Vs. ist, von einer kleinen Modifikation abgesehen, 14 Jahre alt, während Feins Publikation aus dem Jahre 1902 stammt. Fröschels.

Die Bedeutung der Röntgenographie für die Diagnose der Nebenhöhlenerkrankungen. Von Dr. W. Albrecht (Berlin). (Arch. f. Laryngol., Bd. 20, H. 2.)

Bei den entzündlichen Erkrankungen der Kieferhöhle hat die Röntgenographie, da einfachere diagnostische Methoden vorhanden sind, geringe praktische Bedeutung, wohl aber bei den Tumoren dieser Höhle, besonders hinsichtlich der Frage ihrer Operabilität. Bei der Stirnhöhle bildet das Skiagramm nur einen unterstützenden Faktor der Diagnose, wenn auch andere Symptome für ein Empyem sprechen. Für das vordere Siebbein hält Albrecht die Methode für beweisend: bei klarem Bilde war nie eine krankhafte Veränderung vorhanden, und umgekehrt fand sich bei einer Verschleierung des Siebbeins stets ein pathologischer Prozeß. Die Skiagraphie des hinteren Siebbeins und der Keilbeinhöhle gestattet keine Rückschlüsse.

Das ursächliche Moment für das Auftreten der Verschleierung beziehungsweise Verdunkelung könnten sowohl die Schleimhautveränderungen als auch die Eiteransammlung bilden. R. Hoffmann.

Die Chondrome der Nasenhöhle und Mitteilung eines Falles von Enchondrom des Siebbeins mit allgemeiner Besprechung von Operationsmethoden für die Nasennebenhöhlen. Von Dr. Uffenorde (Göttingen). (Arch. f. Laryngol., Bd. 20, H. 2.)

Ein durch Infraktion der mittleren Muschel und Probeexcision diagnostizierter Fall von Chondrom des rechten Siebbeins bei einer 21jährigen Pat. gibt dem Verfasser Gelegenheit, Ätiologie, Symptomatologie und Diagnose der Chondrome der Nasenhöhle zu besprechen. Er fügt eine kritische Schilderung der radikalen Operationsmethoden für Nase und Nebenhöhlen bei. R. Hoffmann.

Zur Diagnose und Behandlung der Oberkiefercysten. Von Stabsarzt Dr. Anderega (Hamburg). (Arch. f. Laryngol., Bd. 20, H. 2.)

Bereicherung der Kasuistik um 6 Fälle. R. Hoffmann.

Zum Entstehungsmodus der Septumdeviationen. Von Prof. Dr. P. J. Mink (Deventer, Holland). (Arch. f. Laryngol., Bd. 20, H. 2.)

Verfasser verweist auf seine manometrischen Untersuchungen über Druckschwankungen in der Nase als den Weg, der zum Verständnis der Entstehung der Septumdeviationen beitragen könne, und vertritt die Ansicht, daß der Einfluß kleiner, aber beständig wirkender horizontaler Krafteinwirkungen bei den Verbiegungen zur Geltung komme. Im übrigen erläutern seine Aus-

Generated on 2019-10-24 12:11 GMT / http://hdl.handle.net/2027/uc1.b3252758
Public Domain in the United States, Google-digitized / http://www.hathitrust.org/access_use#pd-us-google
Digitized by Google
Original from UNIVERSITY OF CALIFORNIA

führungen lediglich die Asymmetrie des Luftdrucks bei bereits vorhandener einseitiger Nasenstenose, während doch zu zeigen gewesen wäre, wie die zur Stenose führende Septumdeviation zustande kommt. R. Hoffmann.

III. Pharynx und Mundhöhle.

Zur Anatomie und Chirurgie der Tonsillen. Von K. Orleansky. (Aus der Basanowschen Klinik für Ohren-, Nasen- und Halskrankheiten zu Moskau. Direktor: S. v. Stein.) Inaug.-Dissert., Moskau 1909.

Diese wichtige Monographie behandelt hauptsächlich die Verhältnisse des sogenannten Spatium pharyngomaxillare mit seinem Zellgewebe zu den Tonsillen, was zur Erörterung der Frage von der Bildung und Ausbreitung der peritonsillaren Abscesse dienen soll. Nach Verfassers experimentellen Untersuchungen der tonsillaren Lymphgefäße gehen dieselben durch den vorderen Abschnitt des Spatium pharyngomaxillare in drei Richtungen: 1. nach außen, zur oberen Gruppe der tiefen Halsdrüsen, 2. zu den Submaxillardrüsen und 3. nach vorn in die Regio buccalis und nachher zu den Submaxillardrüsen. Die genaue Kenntnis dieser Wege ist von großer Bedeutung bei der operativen Entfernung der Neubildungen der Tonsillen. Der beste Zugang zur lateralen Pharynxseite sei nach Verfasser der T-Schnitt nach Prof. Diakonow mit nachfolgender Durchsägung des Unterkiefers, womit die Möglichkeit der Entfernung der regionalen Lymphdrüsen gegeben ist.

L. Mekler (Ufa, Rußland).

Meine Erfahrungen bei 53 Gaumenspaltoperationen mit technischen Mitteilungen. Von Prof. Dr. med. Karl Helbing (Berlin). (Berliner klin. Wochenschrift, 1909, Nr. 39.)

Von allen 53 Pat., die operiert wurden, kam keiner ad exitum. Von 5 Säuglingen in den ersten 6 Lebensmonaten sind 4 durch eine einmalige Operation vollkommen geheilt und ein Mißerfolg ist zu verzeichnen. Von den im zweiten Lebensjahre operierten Kindern hat Verfasser bei 5 durch eine einmalige Operation den vollkommenen Verschluß der Spalte erzielt. Bei 12 Kindern im Alter von 1—3 Jahren hat Verfasser 7 vollkommene Heilungen, einen Mißerfolg und 4 Fälle, bei welchen Fisteln bis zu Erbsengröße zurückgeblieben sind, die sich durch eine zweite Operation leicht schließen lassen. Bei den Kindern von 4—6 Jahren kommen auf 18 Operationen 12 Heilungen durch eine Operation, 3 weitere Fälle sind durch eine Nachoperation vollkommen geheilt, so daß der Prozentsatz in diesem Alter 83·5 beträgt. In 2 Fällen blieben kleine Fisteln zurück, 1 Fall blieb ungeheilt. Bei den 11 nach dem 7. Lebensjahr operierten Pat. betrug mit 9 glücklichen Operationen die Gesamtheilung 81·8%.

Verfasser demonstriert 20 Pat., an welchen er zeigt, daß auch das funktionelle Resultat der Operation ein gutes ist.

Bei Fällen, welche wegen allzu breiter Gaumenspalte für die chirurgische Therapie schwer zugänglich sind, soll durch einen orthodontischen Apparat

Digitized by Google
Original from UNIVERSITY OF CALIFORNIA
Generated on 2019-10-24 12:11 GMT / http://hdl.handle.net/2027/uc1.b3252758
Public Domain in the United States, Google-digitized / http://www.hathitrust.org/access_use#pd-us-google

eine Verschmälerung des Oberkiefers vorgenommen werden. Nach 4—6 Wochen hat man gewöhnlich eine Verschmälerung der Spalte um 1—2 *cm* erreicht, so daß man jetzt, ohne Fisteln befürchten zu müssen, die chirurgische Deckung des Defektes vornehmen kann.

Verfasser tritt für die Langenbecksche Operationsmethode ein und läßt nur die Julius Wolffsche Modifikation (zweizeitiges Verfahren) gelten, ebenso plädiert er auf Grund seiner anatomisch und funktionell guten Erfolge für die Frühoperation bei Gaumenspalten. Fritz Neumann.

Diphtheriegift und Röntgenstrahlen. Von Heinrich Gerhartz. (Berliner klin. Wochenschr., 1909, Nr. 40.)

Verfasser hat auf Grund seiner Versuche die Überzeugung erlangt, daß Röntgenstrahlen die Giftigkeit des Diphtherietoxins herabsetzen beziehungsweise aufheben. Verfasser hat daher Tierversuche angestellt, welche seine Voraussetzung vollkommen bestätigten. Die Versuche sind in extenso angeführt. Diese Versuche lehren, daß die Röntgenstrahlen jedenfalls infolge ihrer Tiefenwirkung imstande sind, sowohl das zirkulierende als auch das von den Geweben bereits gebundene Gift abzuschwächen. Verfasser stellt die mögliche Anwendung bei der Diphtherie des Menschen in Aussicht. Fritz Neumann.

Serumbehandlung, Intubage und Pyocyanase bei Diphtherie. (Serumbehandeling, intubage en pyocyanase by diphtherie.) Von Dr. K. A. Rombach (Rotterdam). (Nederlandsch Tijdschrift voor Geneeskunde, 1909, II, Nr. 5.)

Auf Grund seiner Beobachtungen bei 552 Fällen erklärt Verfasser sich sehr für Intubage. Sie ist bei genügender Übung leicht ausführbar und mißlingt fast nie. 69mal wurde intubiert, 11mal tracheotomiert, wovon 6 sekundäre Tracheotomien. Die 5 primären wurden wegen Asphyxie gemacht, die 6 sekundären ausgeführt:

a) wegen zunehmender Beklommenheit durch Ausbreitung der Membranen in die Tiefe;

b) wegen zu tief sitzender Membranen bei Aufnahme der Pat.;

c) wegen wiederholter, langdauernder Intubage;

d) wegen Mißlingen der Intubage.

Die toxischen Fälle, Mischinfektionen von Diphtheriebacillen und Kokken, reagierten wenig auf Serum. Und eben in diesen Fällen sah Verfasser günstige Folgen von Pyocyanase. Er verwendete die aus dem Laboratorium von Lingner in Dresden.

Die Flüssigkeit wird leicht mittelst Spray in Mund und Nase 4—6mal täglich appliziert; selbst bei sehr jungen Kindern gelingt die Mundspritzung, indem man die Zunge mit dem Spatel herunterdrückt. Die Membranen verschwinden auffallend schnell, sie werden nicht abgestoßen, doch verschmolzen. Auch der manchmal so starke Foetor ex ore ist bald dahin. Außer einem

Generated on 2019-10-24 12:11 GMT / http://hdl.handle.net/2027/uc1.b3252758
Public Domain in the United States, Google-digitized / http://www.hathitrust.org/access_use#pd-us-google
Digitized by Google
Original from UNIVERSITY OF CALIFORNIA

bakteriellen Einfluß ist es wichtig, daß die Pyocyanase eine für die Gewebe indifferente Flüssigkeit ist. Sikkel.

Hypertrophia amygdalarum s. tonsillarum palatinarum. Die Fortsetzung einer Arbeit über dieses Thema vom Professor der militärmedizinischen Akademie in St. Petersburg, N. Symanowski. (Revue mensuelle des maladies de l'oreille, du larynx, du nez, Januar 1910, H. I.)

Prof. Symanowski bespricht die verschiedenen Formen der Tonsillarhypertrophie. Er unterscheidet eine harte und eine weiche Form; die follikulären Knötchen vergrößern sich nicht nur, sondern vermehren sich auch der Zahl nach. Man sieht viel karyokinetische Veränderungen. Der atrophische Prozeß der Gaumenmandeln ist charakterisiert: 1. durch Schwinden der Myxose in den embryonalen Zentren, 2. durch allmähliches Schwinden der follikulären Knötchen, 3. wird das adenoide Gewebe durch Bindegewebe allmählich ersetzt und 4. wird durch Schrumpfen des Bindegewebes die Tonsille cirrhotisch hart. Man unterscheidet eine wahre und Pseudohypertrophie der Tonsillae palatinae. Die Pseudohypertrophie ist gekennzeichnet durch Hyperplasie der lymphatischen Elemente und Durchtränkung derselben mit flüssigen Plasmabestandteilen.

Nicht selten ist die Hypertrophie der Tonsillen örtlich. Die Hypertrophie der Gaumentonsillen ist hauptsächlich eine Erkrankung des jugendlichen Lebensalters bis zum 20. Jahre. Ursachen sind konstitutioneller Art und auch infektiösen Charakters. Klinisch teilt man die hypertrophischen Gaumenmandeln in drei Gruppen ein: 1. hängende Tonsillen, 2. zwischen den Gaumenbögen eingeklemmte und 3. flache.

Prof. Symanowski bespricht weiter die verschiedenen Unzuträglichkeiten, welche hypertrophische Tonsillen für den Organismus ergeben, auch die Behandlung, die nichts neues ergibt. Die Arbeit bringt auch wie die vorherigen Teile Abbildungen einzelner Instrumente zur Operation. Es wird weiterhin der Operationsmodus der Tonsillotomie und Kaustik besprochen. Jürgens.

Zur Pathologie der Mandelsteine. Von Dr. Otto Scheven (Frankfurt a. M.). (Arch. f. Laryngol., Bd. 20, H. 1.)

Spontane Entleerung von fünf verschieden großen Steinen, deren größter einen Umfang von 6 *cm* hatte. Sie bestanden aus phosphorsaurem Kalk. Beschwerden waren bei dem 15jährigen jungen Manne nie vorhanden gewesen. Es fand sich eine abnorm weite Fossa supratonsillaris, welche nach Verfasser die Veranlassung zu Sekretansammlung und Verkalkung gewesen ist.

R. Hoffmann.

Leiomyoadenom am Zungengrunde. Von Dozent Dr. Egmont Baumgarten (Budapest). (Arch. f. Laryng., Bd. 20, H. 1.)

Der bei einem 10jährigen Mädchen gefundene und nur Fremdkörpergefühl verursachende Tumor stellte sich als ein bohnengroßes, grauweißliches

Generated on 2019-10-24 12:11 GMT / http://hdl.handle.net/2027/uc1.b3252758
Public Domain in the United States, Google-digitized / http://www.hathitrust.org/access_use#pd-us-google
Digitized by Google
Original from UNIVERSITY OF CALIFORNIA

Gebilde am Zungengrunde dar. Abtragung mit der Schere. Nach dem histologischen Aufbau wird der Tumor als Leiomyoadenom bezeichnet.

Verfasser erwähnt außerdem einen vorübergehend beobachteten Tumor des Zungengrundes bei einem 5- bis 6jährigen Kinde, der, durch Würgbewegungen in die Mundhöhle verlagert, Erstickungsgefahr bewirkte.

R. Hoffmann.

Schwarze Zunge (Lingua villosa nigra). Von Dr. N. Rh. Blegvad (Kopenhagen). (Arch. f. Laryngol., Bd. 20, H. 2.)

Mitteilung von 10 beobachteten Fällen des in Vergrößerung und Schwarzrespektive Dunkelfärbung der Papillae filiformes bestehenden Leidens. Die subjektiven Symptome bestehen am häufigsten in Parästhesien der Zunge, des Mundes und des Rachens. Die Entstehung des Leidens ist wie sein Verschwinden mitunter eine durchaus akute. Rezidive kommen vor. Der Verlauf der Krankheit ist abhängig von dem akuten oder chronischen Verlauf des Grundleidens, als welches Influenza, akute Gastroenteritis, Scarlatina, Angina, Cardialgie, Lues, Pharyngitis chron., Obstipation etc. beobachtet sind. Die abgeschabten Papillen entsprechen, von Farbe und Größe abgesehen, den normalen Papillae filiformes. Blegvad lehnt deshalb eine Verhornung als pathologisches Moment ab, ebenso die Wirkung von Parasiten, gibt hingegen folgende Erklärung für die Entstehung des Leidens. Die Papillae filiformes verlängern sich durch einen Reiz (Glossitis, Leiden der Nase, des Halses, der Verdauungsorgane, Rauchen, Medikamente). Die Färbung entsteht auf rein chemischem Wege durch die Ingesta (Speisen, Wein, Tabak) und Medikamente (Eisen, Quecksilber etc.). Zur Behandlung empfiehlt Verfasser Pinseln mit 10%iger Wasserstoffsuperoxydlösung und Gebrauch eines Gurgelwassers. R. Hoffmann.

IV. Larynx.

Multiple Papillome im Larynx. Von Harmon Smith. (Laryngoscope, Februar 1909, pag. 1, New-York.)

Die Ätiologie dieser Tumoren ist unbestimmt, doch ist in manchen Fällen hereditäre Lues die wahrscheinliche Ursache, weil die Tumoren bei Verordnung von Jodkali verschwinden. Lokale Prädisposition scheint der einzige bestimmbare ätiologische Faktor zu sein. Bei Erwachsenen kann die Einatmung von reizenden Dämpfen und Staubpartikelchen den Ausbruch der Erkrankung begünstigen. Papillome werden öfter auf den Stimmbändern als auf den Taschenbändern und eher im vorderen Anteil des Larynx als im hinteren beobachtet. Sie kommen selten in der hinteren Kommissur vor, ausgenommen bei tuberkulösem Charakter. Die Symptome bestehen in Heiserkeit, Dyspnoe und Cyanose und ähneln denen beim Croup. Die verschiedenen Formen von Papillomen sind: 1. eine blasse, teilweise granulöse Geschwulst, die jedoch mit einem dünnen Stiel am Stimmband oder Taschenband befestigt ist; 2. eine mehr vaskulöse Geschwulst, welche bald wie ein polypoides Gebilde, bald wie eine blasse, aufgeschwemmte Schleimhaut aussieht.

Generated on 2019-10-24 12:11 GMT / http://hdl.handle.net/2027/uc1.b3252758
Public Domain in the United States, Google-digitized / http://www.hathitrust.org/access_use#pd-us-google
Digitized by Google
Original from UNIVERSITY OF CALIFORNIA

Alle diese Formen weisen die gleiche mikroskopische Struktur auf. Aus der Literatur über diesen Gegenstand geht hervor, daß viele scheinbar ähnliche Fälle nicht auf die gleiche Weise behandelt werden dürfen.

Behandlung bei Kindern. Tracheotomie ist indiziert bei Heiserkeit und deutlicher Dyspnoe. Verfasser ist der Ansicht, daß eine Thyreotomie heute unverantwortlich ist, wo die von Killian und Jackson angegebenen Instrumente dem Operateur ermöglichen, Kehlkopfgeschwülste direkt und ohne Verletzung der Struktur des Kehlkopfes zu entfernen. Ein solches Vorgehen ist auch lebensgefährlich, da häufig Tod infolge Shock eintritt. Die allgemeine Meinung geht dahin, daß die Tracheotomie bei multiplen Papillomen nur dann angezeigt ist, wenn Atmungsbeschwerden bestehen und wenn nach Entfernung rasch ein Rezidiv eintritt. In einer begrenzten Zahl von Fällen können die Tumoren unter Cocainanästhesie mit Schlinge oder Curette entfernt werden. Einige Beobachter haben von der Anwendung absoluten Alkohols gute Resultate gesehen. In den Fällen des Verfassers war hiervon kein Nutzen zu beobachten. Ebenso geringen Einfluß scheinen Chlorzink, Argent. nitr., Adrenalin, Acid. lactic. u. a. auf diese Erkrankung auszuüben. Verbesserung des allgemeinen Gesundheitszustandes wird das Verschwinden dieser Wucherungen beschleunigen und lokale Applikation eines Adstringens wird dazu beitragen, sie zu verkleinern durch Verminderung des Blutzuflusses. Law.

Leucoplasie laryngée. Par Gaston Poyet. (Annal. des malad. de l'oreille, du larynx, du nez et du pharynx, juillet 1909.)

Die Leukoplakie besteht aus identischen Veränderungen im Epithel und in der Haut. Das erkrankte Epithel weist vier Schichten auf. Eine tiefe Schichte aus polygonalen oder zylindrischen Zellen, das Stratum granulosum, das Stratum lucidum mit Zellen mit undeutlichem oder ohne Kern und das Stratum corneum mit 2 bis 3 Lagen ohne Kerne. Die Hornschichte kann ganz der normalen Epidermis entsprechen oder sie besteht nur aus zwei Lagen. Nicht immer besteht das typische Bild. Stratum lucidum et granulosum können ineinander übergehen und die Sklerose oder die Infiltration — die Haupttypen der Leukoplasie — kann mehr minder fehlen. Sogar die Hornschicht kann nicht vorhanden sein und das Eleidin persistieren. Diese Abweichungen von der Regel erklären vielleicht, warum die Leukoplakie unter so verschiedenen Namen (Tylosis, Ichthyosis, Pityriasis buccalis etc.) beschrieben wurde. Im Larynx unterscheidet man die circumscripte und die diffuse Form. Die letztere tritt als Papilloma cornealis und Pachydermia verrucosa auf. Ab und zu kommen weiche Gebilde vor, die von manchen als maligen angesehen werden. Die Pachydermia bildet weiße Tumoren, die fast nur aus Epithel bestehen und die vordere Kommissur oder die vordere Partie der Stimmbänder befällt. Die beiden Formen werden von manchen Autoren identifiziert. In der Ätiologie spielt Asthma, Emphysem, Diabetes und vor allem Lues (akquiriert oder here-

Generated on 2019-10-24 12:11 GMT / http://hdl.handle.net/2027/uc1.b3252758
Public Domain in the United States, Google-digitized / http://www.hathitrust.org/access_use#pd-us-google
Digitized by Google
Original from UNIVERSITY OF CALIFORNIA

ditär) eine Rolle. Doch müssen auch lokale Ursachen einwirken, so besonders das Rauchen. So findet sie sich am häufigsten bei Rauchern, und zwar hauptsächlich bei Zigarettenrauchern. Im Frühstadium findet man oft nur eine rote Stelle auf den Stimmbändern. Man könnte an Tuberkulose denken. In späteren Stadien sind die Plaques nicht zu verkennen. Sie sind kreideweiß und hart. Sie können dann in ein proliferierend-desquamierendes Stadium übergehen. Meist aber folgt ein anderer Zustand: das Papilloma leucoplasticum. Auch dann sind die Stimmbänder in der Regel gut beweglich, und wenn eine leichte Parese vorhanden ist, ist sie bilateral. Die Taschenbänder sind höchstens leicht gerötet. Die Stimme verschleiert sich allmählich bis zur Dysphonie. Atembeschwerden treten auf als Folge von Kongestion im Kehlkopf bei Rückenlage und bei Anstrengung. Husten ist selten, Schmerzen fehlen. Es folgt eine deutliche differentialdiagnostische Tabelle. Als Komplikation kann bei langem Bestehen Verlegen der Stimmritze und Entartung in ein Epitheliom auftreten. Bei circumscripten Formen ist Abtragung möglich, wenn die Leukoplakie nicht in tieferen Schichten liegt. Sonst treten konservative Behandlungsarten an ihre Stelle. Bei der diffusen Form wird man, wenn maligne Degeneration zu bemerken ist, bei nicht sehr alten Leuten radikal vorgehen. Sind Zeichen einer Malignität nicht vorhanden, so kann man zuwarten. Fröschels.

La paralysie récurrentielle et abdutrice du larynx. Diagnostic et traitement. Par W. E. Casselberry (Chicago). (Annal. des malad. de l'oreille, du larynx, du nez et du pharynx, Mai 1909.)

Der Verfasser bespricht jede Art von Recurrenslähmung gesondert. Ein häufiger Grund sind Aneurysmen. Nebst der Stimmbandlähmung tritt oft ein Einsinken des Aryknorpels auf, wodurch eine scheinbare Verkürzung entsteht. Wenn nur die abduktorischen Fasern ergriffen sind, so spricht das für ein Frühstadium des Aneurysmas. Ausnahmsweise findet man eine Schwellung im Arygebiete. Zwei Beobachtungen an Priestern, wo die Stimmbandlähmung durch Ruhe heilte, beweisen, daß auch bloße Überanstrengung zu diesem Bilde führen kann. Vier Fälle von tuberkulöser Pleuritis mit Recurrenslähmung werden sodann besprochen. Es folgt die Gruppe der Tumoren, welche zur Lähmung führen und Schwellung der Taschenbänder aufweisen, wie in einem Falle des Autors. Eine Lähmung eines Stimmbandes kann das erste Zeichen eines malignen Tumors sein. In der zentrobulbären Gruppe wird erwähnt, daß infolge der Nachbarschaft der Kerne es meist zu beiderseitiger Lähmung kommt. In allen Fällen ist eine energische Quecksilberjodkur indiziert. Die vier Fälle von beiderseitiger Recurrensparalyse, die der Autor beobachtet hat, mußten alle tracheotomiert werden. Der Autor plädiert in solchen Fällen für die Sektion des Recurrens gegen die Leichenstellung der Stimmbänder. Bei der zentrocorticalen Gruppe erwähnt der Verfasser, daß es sicher Fälle gibt, wo organische Hirnläsionen, wie Syphilis und Arteriosklerose, zu einer beiderseitigen

Digitized by Google
Original from UNIVERSITY OF CALIFORNIA
Generated on 2019-10-24 12:11 GMT / http://hdl.handle.net/2027/uc1.b3252758
Public Domain in the United States, Google-digitized / http://www.hathitrust.org/access_use#pd-us-google

Kehlkopflähmung führen können. In gewissen Fällen handelt es sich aber wohl um eine Kombination mit bulbären Läsionen. Für beide Arten führt der Verfasser je 3 Fälle an. Fröschels.

Über Vernarbung der Trachealwunden nach der Tracheotomie. Von Professor Citelli (Catania). (Arch. f. Laryngol., Bd. 20, H. 1.)

Experimentelle Tracheotomien an 6 Hunden, Einführung einer Kanüle, die 1—4 Tage liegen blieb, und Tötung der Hunde nach 10, 15, 21, 30, 45 und 60 Tagen.

Makroskopisch ergab sich, daß der Schluß der Trachealwunde 11 Tage nach dem Decanülement erfolgt sein kann, doch war er in einem Falle am 41. Tage noch nicht vollendet. Das verschließende Narbengewebe beschränkt sich entweder auf die Schleimhaut und das innere Perichondrium oder es erstreckt sich auch zwischen die Knorpelstümpfe und das prätracheale Gewebe. Die Veränderungen des Tracheallumens halten sich in mäßigen Grenzen und rufen keine Störungen der Atmung hervor. Die Stümpfe der durchschnittenen Trachealknorpel sind mehr oder minder verschoben.

Histologisch war bemerkenswert:

1. Deckepithel: Die Regeneration erfolgt aus dem Deckepithel der Wundränder, in beschränktem Maße auch aus dem Epithel der angrenzenden Drüsengänge. Nach 45—60 Tagen stimmt es nach Zahl und Anordnung seiner Schichten mit dem normalen Epithel überein.

2. Granulationsgewebe: Es entstammt allein dem Corium der Schleimhaut in den Fällen, in denen die Narbenbildung die Knorpelstümpfe nicht mitumfaßt. Wo dies hingegen der Fall ist, liefert auch das prätracheale Bindegewebe die Elemente zur Granulations- und Narbenbildung.

3. Elastische Fasern: Die beim Hunde in der Trachealschleimhaut reichlich vorhandenen elastischen Fasern werden durch die begleitende Entzündung fast völlig zerstört. Nach 45—60 Tagen beginnt ihre Regeneration von Resten aller elastischen Fasern.

4. Drüsengewebe: In der Nähe der Wunden sind die Drüsen dilatiert und mit Schleim angefüllt. Außerdem sind reichlich Zeichen von Nekrobiose an den Drüsen bemerkbar, andrerseits Ersatz der zerstörten Zellen durch Karyokinese der übrigen.

5. Knorpel: Eine Regeneration desselben konnte festgestellt werden. Sie geht zum größten Teil vom Perichondrium internum aus, zum kleineren Teil von dem zwischen die Knorpelstümpfe eindringenden Bindegewebe. Der alte Knorpel ist nur sehr wenig an der Neubildung beteiligt.

6. Prätracheale Gewebe: Die quergestreiften Muskeln zeigen anfangs ausgesprochen regressive Erscheinungen. Das Bindegewebe beteiligt sich durch mehr oder minder aktive Wucherung an der Bildung des Narbengewebes.

R. Hoffmann.

Generated on 2019-10-24 12:11 GMT / http://hdl.handle.net/2027/uc1.b3252758
Public Domain in the United States, Google-digitized / http://www.hathitrust.org/access_use#pd-us-google
Digitized by Google
Original from UNIVERSITY OF CALIFORNIA

Kasuistische Mitteilungen über Cysten des Kehlkopfs. Von Dr. Rud. Riester (Heidelberg). (Arch. f. Laryngol., Bd. 20, H. 1.)

1. Ein den rechten Sinus piriformis ausfüllender rundlicher Tumor mit straff gespannter Oberfläche bei einer 43jährigen Pat. Die Punktion förderte eine bräunlichrote Flüssigkeit zutage, die zwar den Eindruck ergossenen Blutes machte, aber außer einigen roten und farblosen Blutkörperchen keine Kristalle und Zellelemente enthielt. Einige Tage später begann sich die Cyste von neuem zu füllen. Subjektiv Schluckbeschwerden seit kurzer Zeit. Es handelte sich wahrscheinlich um eine Retentionscyste, die aus dem Taschenbande hervorging.

2. Kirschgroßer, gestielter, grauweißlicher Tumor, vom Rande des linken Taschenbandes ausgehend, bei einem 10jährigen Knaben. Subjektiv lediglich Heiserkeit seit 9 Monaten. Die Wand des mit galvanokaustischer Schlinge abgetragenen Tumors zeigte an der Innenseite eine Bekleidung mit Flimmerepithel. Es handelte sich somit um eine wahre Retentionscyste, wahrscheinlich kongenitalen Ursprungs. R. Hoffmann.

Ein Fall von Hämangiom der linken Stimmlippe. Von Dr. O. Horn und Jörgen Möller (Kopenhagen). (Arch. f. Laryngol., Bd. 20, H. 1.)

Bei der Kehlkopfresektion des an Tuberkulose gestorbenen Pat. fand sich ein rötlicher, kaum erbsengroßer, länglicher Polyp, dem freien Rande des linken Stimmbandes aufsitzend. Er bestand im wesentlichen aus unregelmäßigen, mit Fibrin und Blutablagerungen erfüllten Hohlräumen, stellte somit ein kavernöses Angiom dar. R. Hoffmann.

Eine einfache Sprechkanüle, insbesondere zum Gebrauch nach Tracheotomie wegen Posticuslähmung. Von Dr. Demeter R. v. Bleiweiß (Laibach). (Arch. f. Laryngol., Bd. 20, H. 1.)

In einer der Kanüle aufschraubbaren Kammer ist ein Kugelventil enthalten, das einen sicheren, automatischen Abschluß beim Sprechen ermöglicht, also das Auflegen des Fingers unnötig macht, andrerseits der einstreichenden Luft bei der Inspiration kein Hindernis bereitet. Die Kanüle ist unauffällig zu tragen. R. Hoffmann.

V. Trachea, Bronchien, Oesophagus.

Heilung infizierter Trachealwunden. (Nach experimentellen Versuchen an Katzen.) Von Dr. Hermann Streit (Königsberg i. Pr.) (Arch. f. Laryngol., Bd. 20, H. 2.)

17 Tracheotomien an Katzen und Infizierung der Wunde mit frischen Kapselbazillenkulturen. Ein Teil der Tiere starb an Septicopyämie respektive Pneumonie, die übrigen wurden nach verschieden langer Zeit getötet. Streit schildert ausführlich die zu konstatierenden regressiven und regenerativen Prozesse an Epithel, Drüsen und Knorpel, deren Einzelheiten für ein Referat nicht geeignet sind. R. Hoffmann.

Digitized by Google
Original from UNIVERSITY OF CALIFORNIA
Generated on 2019-10-24 12:11 GMT / http://hdl.handle.net/2027/uc1.b3252758
Public Domain in the United States, Google-digitized / http://www.hathitrust.org/access_use#pd-us-google

Über die Anfänge einer „endographischen" Untersuchungsmethode von Magen, Darm und Speiseröhre. Von Priv.-Doz. Dr. H. Schade (Kiel). (Berliner klin. Wochenschr., 1909, Nr. 40.)

Der neu konstruierte Apparat soll dazu dienen, die Lokalisation von Geschwüren im Magen, Darm oder Speiseröhre zu ergründen. Im wesentlichen besteht der Apparat aus einem Magenrohr, an welchem eine Gummiblase befestigt ist. Diese Gummiblase ist der Träger verschiedener Reagenzien. Wird diese Gummiblase im Magen aufgeblasen, so legt sie sich platt an die Wandung des Magens an und ein eventuelles Ulcus gibt auf der reagierenden Schicht dieser „Magenblase" eine typische Reaktion. Verfasser behält sich noch ausführlichere Mitteilungen vor. Fritz Neumann.

Klinische Beiträge zur Oesophagoskopie und Tracheo-Bronchoskopie. Von Dr. Otto Kahler, Assistent der Klinik Chiari. (Wiener med. Wochenschr., 1909, Nr. 42—52.)

Geschichtliche Einleitung, Beschreibung des Instrumentariums, des vom Verfasser modifizierten Leiterschen Panelektroskops und der Technik. Nachdem Verfasser über das reichste Material der Welt verfügt, verweisen wir auf die fleißige und sehr viele interessante Details enthaltende Arbeit, da das Material klinisch vollständig verwertet wird. In der Klinik für Oesophagoskopie finden wir den Bericht über 76 Fremdkörper, davon 23 im letzten Halbjahre. Die Bougierung ist gefährlich, die Röntgenbefunde nicht immer verläßlich, der Oesophagoskopie gebührt der Vorzug. Bei 70jährigen Patienten ist auch diese gefährlich, an der Klinik kam auch ein Todesfall vor, doch wurde Pat. vorher vor der Untersuchung gewarnt. In der normalen Speiseröhre wurden 6 Gebisse, 26 Knochenstücke, Münzen und diverse Fremdkörper entfernt, die meisten sind im Texte illustriert. In der stenosierten Speiseröhre wurden ebenfalls Fremdkörper gefunden und entfernt, meistens Fruchtkerne. Es folgen die Beschreibungen der Untersuchungen und Befunde bei Carcinom, entzündlichen Geschwüren, Syphilis und Strikturen, Spasmen, Erweiterungen und Divertikel.

In der Klinik für Tracheo-Bronchoskopie ist der Abschnitt über Fremdkörper ebenfalls sehr interessant, da die meisten illustriert sind. Bei zwei Kindern unter einem Jahre war nur ein Todesfall zu verzeichnen. Syphilis, Aneurysma, Sklerom, Mediastinaltumoren sind klinisch besonders lehrreich besprochen und durch viele Untersuchungen in jeder Hinsicht beleuchtet.

Baumgarten.

Notizen und Personalien.

Ärztliche Fortbildungskurse. Die freie Organisation für die medizinischen Kurse an der k. k. Universität Wien hat im Verlage von Urban & Schwarzenberg ein Büchlein erscheinen lassen, das den nach Wien zur weiteren Fortbildung kommenden Ärzten zur Orientierung dienen soll. Die schön ausgestattete, deutsch, englisch und französisch textierte Broschüre bringt in der Einleitung eine Erläuterung der für die ausländischen Ärzte zur Vervollständigung ihres Wissens offenstehenden Wege; es

Generated on 2019-10-24 12:11 GMT / http://hdl.handle.net/2027/uc1.b3252758
Public Domain in the United States, Google-digitized / http://www.hathitrust.org/access_use#pd-us-google
Digitized by Google
Original from UNIVERSITY OF CALIFORNIA

sind **dies Vorlesungen**, Kurse und praktische Arbeiten in den einzelnen Instituten. Es folgt **dann ein** nach den einzelnen Fächern geordnetes Verzeichnis der von den Mitgliedern **der Organisation** abgehaltenen Kurse und Vorlesungen mit Angabe der Zahl der **Stunden**, des Ortes, der Zeit, der Hörerzahl und des Honorars. Das übersichtliche **Heftchen** ist wohl geeignet, den fremden Arzt darüber zu unterrichten, was er **in Wien** finden kann; es wird jedem Interessenten gratis zugeschickt.

XVII. Versammlung des Vereines deutscher Laryngologen zu Dresden, Mittwoch und Donnerstag, 11. und 12. Mai 1910.

Programm:

Mittwoch den 11. Mai 1910: Von 4—5 Uhr Herr Mann, Demonstrationen im städtischen Krankenhaus Friedrichstadt, Friedrichstraße 41; von 5—6 Uhr Herr Richard Hoffmann, Demonstrationen im städtischen Krankenhaus Johannstadt, Fürstenstraße 74; um ½7 Uhr (nach Schluß der Demonstrationen) Vorstandssitzung im Konferenzzimmer des Johannstädtischen Krankenhauses; von 8 Uhr abends ab Begrüßung im Belvedere (kleiner Saal).

Donnerstag den 12. Mai (Tagung im Künstlerhaus, Grunaerstraße): Um 8 Uhr vormittags: I. Eröffnung durch den Vorsitzenden, II. Wissenschaftliche Verhandlungen, III. Geschäftssitzung; von ½1—½2 Uhr Frühstück, zu dem die Dresdener Laryngologen die Mitglieder hierdurch einladen; um ½2 Uhr nachmittags Geschäftssitzung, dann Fortsetzung der wissenschaftlichen Verhandlungen.

Tagesordnung der Geschäftssitzung: 1. Vereinsangelegenheiten; 2. Herr B. Fränkel (Berlin): Antrag zur Verleihung des Laryngologenpreises aus der Bernhard Fränkel-Stiftung; 3. Herr A. Barth (Leipzig) stellt folgenden Antrag: „Der Verein deutscher Laryngologen tritt mit der Deutschen Otologischen Gesellschaft in Unterhandlungen zum Zwecke einer Verschmelzung beider Gesellschaften"; 4. Wahlen (§ 3 der Satzungen); 5. Bestimmung des Ortes und der Zeit der nächsten Tagung (§ 1 der Satzungen).

Um 5 Uhr Festessen mit Damen im Belvedere. Nachher geselliges Zusammensein, zugleich Begrüßungsabend der Deutschen Otologischen Gesellschaft.

Angemeldete Vorträge:

1. Herr Seifert (Würzburg): Beiträge zur Amputation der Epiglottis.
2. Herr Juraß (Lemberg): Beiträge zur Pathologie und Therapie des Skleroms.
3. Herr Denker (Erlangen): Zur Radikaloperation des Kieferhöhlenempyems in Lokalanästhesie.
4. Herr Winckler (Bremen): *a)* Schnittführung bei der submucösen Fensterresektion; *b)* Klinische Beiträge zur Tonsillarfrage.
5. Herr Nadoleczny (München): Beobachtungen an Gesangsschülern.
6. Herr Imhofer (Prag): Die Veränderungen der oberen Luftwege bei Schwangerschaft, Geburt und Wochenbett.
7. Herr Hegener (Heidelberg): Ein binoculares stereoskopisches Kehlkopf-Fernrohr.
8. Herr Siebenmann (Basel): Thema vorbehalten.
9. Herr Polyak (Budapest): Über Prinzipien der intranasalen Chirurgie. (Gleichzeitig bilaterale Operationen, Anästhesie, Asepsis, Nachbehandlung etc.)
10. Herr A. Kuttner (Berlin): Demonstration einer neuen Kehlkopfzange.
11. Herr Max Senator (Berlin): Zur Behandlung der Aphonia hysterica.
12. Herr Hansberg (Dortmund): *a)* Bronchoskopie bei Säuglingen; *b)* Zur Operation der typischen Nasenrachenfibrome in der Fossa spheno-palatina.
13. Herr Manasse (Straßburg): Über Mukocele und Exostosen der Stirnhöhle. (Mit Demonstrationen.)
14. Herr Hugo Stern (Wien): Die Bedeutung des sogenannten „primären Tones" für die Stimmbildung.
15. Herr Edmund Meyer (Berlin): Tuberkulinbehandlung bei Kehlkopftuberkulose.
16. Herr Zarniko (Hamburg): Turbinotomia submucosa.

Digitized by Google
Original from UNIVERSITY OF CALIFORNIA
Generated on 2019-10-24 12:11 GMT / http://hdl.handle.net/2027/uc1.b3252758
Public Domain in the United States, Google-digitized / http://www.hathitrust.org/access_use#pd-us-google

17. Herr Killian (Freiburg): Kleinere Mitteilungen.

18. Herr Salzburg (Dresden): Krankenvorstellung.

19. Herr Joël (Görbersdorf): Erfahrungen bei Behandlung der Larynxtuberkulose.

20. Herr Kretschmann (Magdeburg): Ist das Salpingoskop eine Bereicherung des diagnostischen Instrumentariums?

21. Herr A. v. Gyergyai (Klausenburg): *a)* Ein neues direktes Untersuchungsverfahren des Nasenrachens und der hinteren Nasenpartien; *b)* Eine durch den Nasenrachen gehende neue Operationsmethode der Keilbeinhöhle.

22. Herr Möller (Hamburg): Atmokausis bei Ozaena.

23. Herr Brünings (Jena): *a)* Über eine röntgenographische Darstellungsmethode der Nebenhöhlen und des Felsenbeines; *b)* Über neue diagnostische Hilfsmittel und Methoden.

Nachträglich gemeldet: Herr Oskar Hirsch (Wien): Über endonasale Operation von Hypophysistumoren.

Die Deutsche Otologische Gesellschaft lädt die Mitglieder des Vereines zu ihrer am 13. und 14. Mai d. J. in Dresden tagenden Jahresversammlung freundlichst ein. Programm wird vom Schriftführer, Herrn Prof. Hinsberg, Breslau, Tiergartenstraße 55, auf Wunsch gern zugesandt.

Ebenso sind die Mitglieder der Deutschen Otologischen Gesellschaft zu unserer Tagung herzlichst eingeladen.

Juraß,	Richard Hoffmann,	Neugass,	Blumenfeld,
Vorsitzender	f. d. Lokalkomitee	Kassenführer	Schriftführer.

III. Internationaler Laryngo-Rhinologenkongreß Berlin 1911. Herr Geheimrat B. Fränkel als Vorsitzender hat den Gesamtvorstand der Berliner laryngologischen Gesellschaft als Exekutivkomitee für den Kongreß einberufen. Kooptiert wurden außerdem noch der Schriftführer des Internationalen Komitees G. Finder (Berlin), als Vertreter der nicht der Laryngologischen Gesellschaft angehörigen Berliner Laryngologen Herr Prof. Benno Baginsky, ferner eine Anzahl von namhaften Laryngologen aus allen Teilen Deutschlands, und zwar die Herren: Blumenfeld (Wiesbaden), Bruns (Tübingen), Freese (Halle), Friedrich (Kiel), Gerber (Königsberg), Hansberg (Dortmund), Hinsberg (Breslau), R. Hofmann (Dresden), Killian (Freiburg), Manasse (Straßburg), Neumayer (München), Seifert (Würzburg), Spiess (Frankfurt a. M.), Thost (Hamburg), Winckler (Bremen). Die Berliner Herren werden den Arbeitsausschuß des Komitees bilden.

In der ersten Sitzung des Komitees wurde unter anderem beschlossen, von einer allgemeinen Ausstellung, wie sie in Berlin aus Anlaß des 70. Geburtstages B. Fränkels und in Wien am I. Internationalen Laryngo-Rhinologenkongreß stattgefunden hatte, diesmal Abstand zu nehmen; dagegen ist beabsichtigt, die Entwicklung und den heutigen Stand eines oder einiger rhino-laryngologischer Spezialgebiete durch eine Ausstellung zu illustrieren. In Aussicht genommen ist bisher eine Sonderausstellung, die die experimentelle Phonetik in ihren Beziehungen zur Laryngologie, ferner die Entwicklung der Bronchoskopie und Oesophagoskopie veranschaulichen soll.

Die Themata für die am Kongreß zu haltenden Referate wurden vom Internationalen Komitee folgendermaßen bestimmt:

1. Die Beziehungen der experimentellen Phonetik zur Laryngologie.
2. Bronchoskopie und Oesophagoskopie, Indikationen und Kontraindikationen.
3. Der Lymphapparat der Nase und des Nasenrachenraumes in seinen Beziehungen zum übrigen Körper.

Die Namen der Referenten sind noch nicht definitiv bestimmt.

Alle den Kongreß betreffenden Anfragen sind an den Schriftführer des Exekutivkomitees Prof. A. Rosenberg, Berlin NW. 6, Schiffbauerdamm 26, oder an den Schriftführer des Internationalen Komitees Dr. Georg Finder, Berlin N 62, Wittelsbachstraße 17, zu richten.

Digitized by Google
Original from UNIVERSITY OF CALIFORNIA
Generated on 2019-10-24 12:11 GMT / http://hdl.handle.net/2027/uc1.b3252758
Public Domain in the United States, Google-digitized / http://www.hathitrust.org/access_use#pd-us-google

Otologischer Teil.

Original-Artikel.

Der Sinus sigmoideus im Kindesalter.[1])

Von Hofrat Dr. **E. Jürgens** in Warschau.

(Mit 10 Figuren.)

Sinus sigm. der 12jährigen.

Untersucht wurden 2 Paar Sinus von 2 Kindesschädeln.

Längenbreitenindizes der untersuchten Schädel.

Von den untersuchten Schädeln waren:

Hyperbrachycephale Nr. 2 mit einem Index 88·1,

„ „ 1 „ „ „ 88·2.

Beide Sinuspaare zeigen das nun schon so oft wiederkehrende Bild außerordentlicher Differenz in Gestalt und Größe der r. und l. Seite an einem und demselben Schädel.

Nr. 1. Sinus sigm. eines Jungen von 12 Jahren.

Der r. Sinus hat die Gestalt eines S, ist außerordentlich stark gekrümmt und sehr gut ausgeprägt. Während der r. Sinus in seinem vorderen Teil ohne auffallende Drehung wie gewöhnlich verläuft, macht er in seinem hinteren Ende vom zweiten Sinusknie ab eine teilweise schraubenförmige Drehung um seine eigene Achse. Auf diese Weise erscheint das Bett des Sinus an seiner Pyramidenseite stark vertieft und die Pyramidenwand senkrecht stehend, während die occipitale Wand sich dachförmig abflacht. Seine Achsenlänge beträgt 56 *mm*, die Jugularis-Asterionentfernung 45 *mm*. Die größte Sinusbreite beträgt 15 *mm*, die größte Tiefe 8 *mm*, beide Maße entfallen auf das hintere Sinusknie. Etwa 2 *mm* vor dieser Stelle geht am occipitalen Sinusrand eine starke Vena emissaria ab, von 5 *mm* Breite und Dicke, unter spitzem Winkel zurückgeneigt, ohne das Sinusbett oder den anliegenden Schädel zu furchen, jedoch schräg, noch innerhalb der pyramidalen Sinuswand dicht an deren oberem Rande den Schädel durchbohrend. Nach vorn und hinten verschmälert und verflacht sich der Sinus ganz allmählich in der typischen Weise, nach welcher nach vorn hin mehr die Verschmälerung, nach rückwärts mehr die Verflachung hervortritt. Die Stelle des Beginnes von Verschmälerung und Verflachung wird durch das hintere Sinusknie markiert. Das Foramen jugulare hat einen frontalen Durchmesser von 8 *mm*, einen sagittalen von 4 *mm*, die Fovea einen

[1]) Fortsetzung der Studien von Bd. 41, pag. 7, 437, 581 und Bd. 42, pag. 377.

Digitized by Google
Original from UNIVERSITY OF CALIFORNIA
Generated on 2019-10-24 12:11 GMT / http://hdl.handle.net/2027/uc1.b3252758
Public Domain in the United States, Google-digitized / http://www.hathitrust.org/access_use#pd-us-google

frontalen von 16 *mm*, einen sagittalen von 9 *mm* und eine Tiefe von 12 *mm*. Auch hier erscheint die Fovea jugularis wie gewöhnlich erst rückwärts, dann nach vorwärts geneigt, so daß ihre Achse eine Zickzacklinie macht, die in die Vena jugularis übergeht.

Der l. Sinus ist außerordentlich flach und schmal, ein so flaches Rinnsal, daß die auf der occipitalen Seite selbst im vorderen Sinusgebiete nur undeutliche Grenze im hinteren Sinusteil, sowohl auf der pyramidalen als auch occipitalen Seite fast völlig verschwindet, so wiederum einen Rückschlag nach dem ersten Lebensjahre gebend. Die Achsenlänge beträgt 53 *mm* bei einer Jugularis-Asterionentfernung von 39 *mm*, die größte Sinusbreite in der Gegend des hinteren Sinusknies gemessen, 9 *mm*, die größte Tiefe ebendort 4 *mm*. Nach vorn hin tritt eine Verflachung des ohnehin schon sehr flachen Sinus kaum ein, nur die übliche allmähliche Verschmälerung; nach rückwärts zu zum Asterion hat der l. Sinus eine Tiefe von kaum 1 *mm*. Das Foramen jugulare ist spaltförmig, es hat einen frontalen Durchmesser von 5 *mm*, einen sagittalen von 3 *mm*. Entsprechend klein ist auch die l. Fovea jugularis, die einen frontalen Durchmesser von 6 *mm*, sagittalen von 7 *mm* und eine Tiefe von 7 *mm* hat. Die Bulbusachse steht hier auf der Achse des Sinus senkrecht. Eine Vena emissaria fehlte dem l. Sinus.

Nr. 2 (46). Der r. Sinus hat halbkreisförmige Gestalt, der l. Sinus ist leicht bogenförmig geschwungen. Beide Sinus sind auch hier in ihren Größenverhältnissen außerordentlich verschieden. Während beim vorigen Sinuspaare der r. Sinus der bei weitem größere war, übernimmt hier der l. die führende Rolle. Der r. Sinus hat eine Achsenlänge von 42 *mm* bei einer Jugularis-Asterionentfernung von 33 *mm*; seine größte Breite beträgt 10 *mm*, die größte Tiefe 5 *mm*. Diese beiden Maße behält der Sinus auf der ganzen Strecke zwischen vorderem und hinterem Sinusknie bei. Gegenüber dem hinteren Sinusknie geht an der occipitalen Sinuswand etwa in der Höhe des Sinusbodens eine Vena emissaria, ein wenig unter spitzem Winkel nach rückwärts geneigt, ab. Die Vena hat eine Breite von 4 *mm* und eine Dicke von 3 *mm*. Nach rückwärts, vom zweiten Sinusknie ab verflacht sich der Sinus beträchtlich, ohne schmäler zu werden; nach vorn hin, vom vorderen Sinusknie ab, wird er allmählich flacher und schmäler. Das r. Foramen jugularis hat einen frontalen Durchmesser von 5 *mm*, einen sagittalen von 4 *mm*. Die Fovea hat einen frontalen Durchmesser von 7 *mm*, einen sagittalen von 5 *mm*, eine Höhe von 8 *mm*; sie steht zur Sinusachse leicht nach rückwärts geneigt, im unteren Teil nach vorwärts gebogen. Der linke Sinus sigm. hat eine schlauchförmige Gestalt mit einer Sinusachsenlänge von 56 *mm* und Jugular-Asterionentfernung von 44 *mm*, einer größten Dicke von 8 *mm* und größten Breite von 15 *mm* im Gebiete zwischen erstem und zweitem Sinusknie. Von hier aus, kurz vor der Gegend des zweiten Sinusknies, geht am occipitalen Sinusrande, noch vorher das Sinusbett fur-

Digitized by Google
Original from UNIVERSITY OF CALIFORNIA
Generated on 2019-10-24 12:11 GMT / http://hdl.handle.net/2027/uc1.b3252758
Public Domain in the United States, Google-digitized / http://www.hathitrust.org/access_use#pd-us-google

chend, eine Vena emissaria von 4 *mm* Breite und Dicke ab. Nach vorn, vom vorderen Sinusknie ab, und nach rückwärts, vom hinteren Sinusknie nach dem Asterion hin, verschmälert und verflacht sich der Sinus sigmoid. allmählich. Das Foramen jugulare hat einen frontalen Durchmesser von 5 *mm* und einen sagittalen von 4 *mm*. Genaue Maße der Fovea konnten nicht entnommen werden.

Weitere Maße des Schädels, die auf den Sinus Bezug haben:

Warzenfortsatzspitze bis Asterion

Schädel Nr. 1. r. 3·4 *cm* l. 3·3 *cm*
„ „ 2. — —

Anlagestelle der Spina respektive Fovea bis Asterion

Schädel Nr. 1 r. 2·3 *cm* —
„ „ 2 r. 4·0 *cm* l. 3·4 *cm*

Horizontalabstand der Asterien voneinander

Schädel Nr. 1 —
„ „ 2 10·2 *cm*

Abstand der Foramina jugularia voneinander

Schädel Nr. 1 —
„ „ 2 4·6 *cm*

Kürzeste Entfernung des lateralen Sinusrandes vom vertikalen Bogengange

Schädel Nr. 1 r. 1·8 *cm* l. 1·6 *cm*
„ „ 2 r. 1·9 *cm* l. 2·2 *cm* oben

Entfernung des vertikalen Bogenganges von der Spina respektive Fovea supr. meat.

Schädel Nr. 1 r. 2·3 *cm* —
„ „ 2 r. 1·8 *cm* l. 2·2 *cm*

Kürzeste Entfernung des Sinusgrundes bis zum nächsten Mastoiditpunkte

Schädel Nr. 1 r. 0·4 *cm* l. 0·3 *cm*
„ „ 2 r. 0·8 *cm* l. 0·6 *cm*

Kürzeste Entfernung des Sinusgrundes bis zur Spina respektive Fovea supr. meat.

Schädel Nr. 1 r. 1·3 *cm* l. 1·4 *cm*
„ „ 2 r. 1·6 *cm* l. 1·0 *cm*

Spina respektive Fovea supr. meat.

Schädel Nr. 1 r. und l. Spina und Fovea gut ausgeprägt; l. Fovea lochartig; Spina geringer als r.
„ „ 2 r. und l. gut ausgeprägt.

Nr.	Größte Sinusbreite	Größte Sinustiefe	Sinuslänge	Sinuskrümmung. Jugul.-Asterion-Entfernung
	mm	*mm*	*mm*	*mm*
1.	r. 15 l. 9	r. 8 l. 4	r. 56 l. 53	r. 45 l. 39
2.	r. 10 l. —	r. 5 l. —	r. 42 l. 56	r. 33 l. 44

Nr.	Foramen jugulare		Fovea jugularis		
	Frontaler Durchmesser	Sagittaler Durchmesser	Frontaler Durchmesser	Sagittaler Durchmesser	Tiefe
	mm	*mm*	*mm*	*mm*	*mm*
1.	r. 8 l. 5	r. 4 l. 3	r. 16 l. 6	r. 9 l. 7	r. 12 l. 7
2.	r. 5 l. 5	r. 4 l. 4	r. 7 l. —	r. 5 l. —	r. 8 l. —

Digitized by Google
Original from UNIVERSITY OF CALIFORNIA
Generated on 2019-10-24 12:11 GMT / http://hdl.handle.net/2027/uc1.b3252758
Public Domain in the United States, Google-digitized / http://www.hathitrust.org/access_use#pd-us-google

Fig. 1.

Rechts. Links.

Schädel Nr. 2.

Schädel Nr. 1.



Sin. sigmoid. der 12jährigen.

Fig. 2.

Links. Rechts.

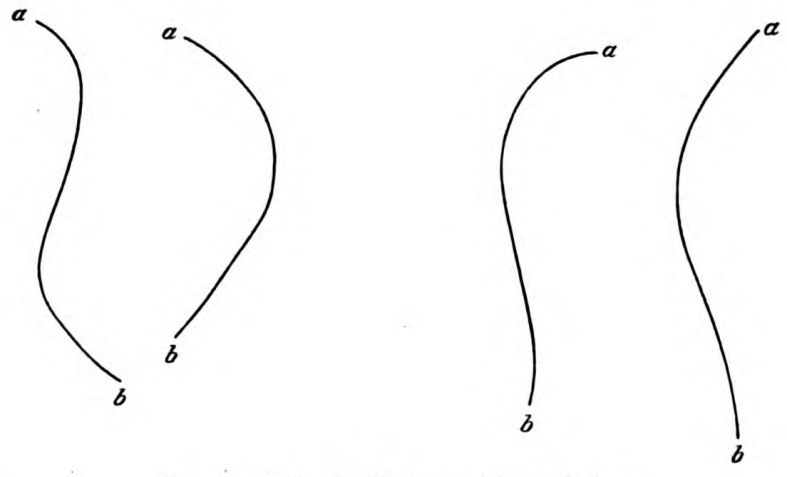

Krümmungslinien des Sin. sigmoid. des 12jährigen.
a ist das Jugularisende, *b* das Occipitalisende.

Entfernung vom Kinn bis zum Vorderrand des äußeren Gehörganges beträgt:

Schädel Nr. 1 11·2 *cm*
„ „ 2 11·0 *cm*.

Bei Schädel Nr. 1 war der Sinusbeginn in der Dreinahtstelle, unten unter dem Warzenfortsatze. Bulbus l. weiter als r. Bei Schädel Nr. 2 war der Sinusbeginn vor der Dreinahtstelle; r. Sinus enger und flacher als l.

Digitized by Google
Original from UNIVERSITY OF CALIFORNIA
Generated on 2019-10-24 12:11 GMT / http://hdl.handle.net/2027/uc1.b3252758
Public Domain in the United States, Google-digitized / http://www.hathitrust.org/access_use#pd-us-google

Sinus sigm. der 13jährigen.

Gemessen wurde ein Paar Sinus sigm. von einem Schädel, welcher brachycephal war, mit einem Index = 85·7.

Fig. 3.

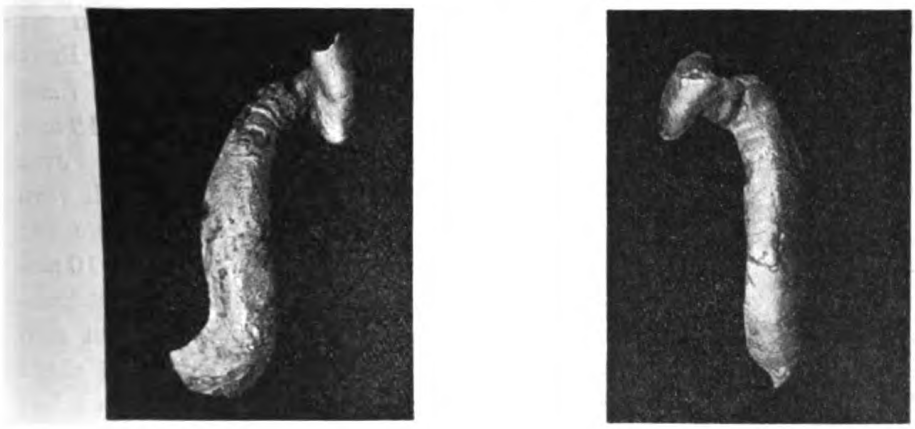

Links. Rechts

Sin. sigmoid. der 13jährigen.

Fig. 4.

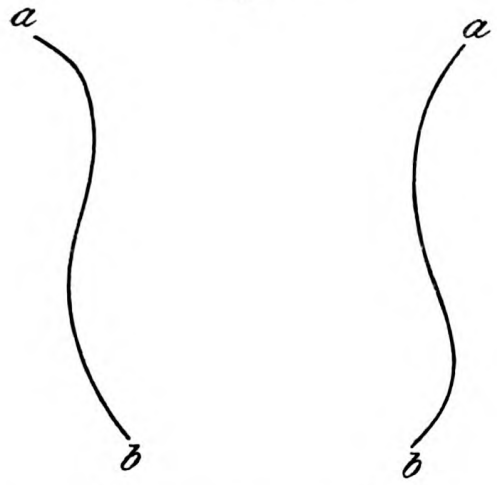

Links. Rechts.

Krümmungslinien des Sin. sigmoid. der 13jährigen.
a ist das Jugularisende, *b* ist das Occipitalende.

(40.) Beide Sinus sigm. sind S-förmig gekrümmt, von recht regelmäßiger Gestalt. Der l. Sinus ist stärker gekrümmt als der r.; namentlich im hinteren Abschnitte tritt der Krümmungsunterschied ganz besonders hervor. Sinus-

Generated on 2019-10-24 12:11 GMT / http://hdl.handle.net/2027/uc1.b3252758
Public Domain in the United States, Google-digitized / http://www.hathitrust.org/access_use#pd-us-google
Digitized by Google
Original from UNIVERSITY OF CALIFORNIA

achsenlänge r. 55 *mm*, Jugularis-Asterionentfernung 41 *mm*. Die größte Sinusbreite beträgt r. 10 *mm*, die größte Sinustiefe 6 *mm*. Diese größten Maße bleiben sich zwischen dem hinteren und vorderen Sinusknie gleich. Weiter nach vorn, zum Foramen jugulare hin, wird der Sinus wenn auch nicht schmäler, so doch allmählich flacher. Nach rückwärts, vom hinteren Sinusknie ab, verschmälert und verflacht sich der Sinus sigm. allmählich. Vom zweiten Sinusknie am occipitalen Sinusrande geht eine schmale Vena emissaria ab von 2 *mm* Breite und Dicke. Das Foramen jugulare hat einen frontalen Durchmesser von 7 *mm*, einen sagittalen von 5 *mm*, die Fovea einen frontalen Durchmesser von 13 *mm*, einen sagittalen von 6 *mm* und eine Tiefe von 13 *mm*. Die Achse der Fovea ist anfangs leicht zur Sinusachse zurückgebogen, geht aber dann nach vorn geneigt in die Vena jugul. über. Der l. Sinus sigm. hat eine Achsenlänge von 58 *mm* und Jugularis-Asterionentfernung von 46 *mm*, größte Breite von 10 *mm* und größte Tiefe von 9 *mm*; diese Stelle entspricht dem hinteren Sinusknie. Von hier ab nach vorn und nach rückwärts verschmälert und verflacht sich der Sinus in der üblichen Weise allmählich. Das Foramen jugul. hat einen frontalen Durchmesser von 7 *mm*, einen sagittalen von 6 *mm*. Die Fovea hat einen frontalen Durchmesser von 13 *mm*, einen sagittalen von 7 *mm* und eine Tiefe von 13 *mm*. Auch ihre Achse steht zu der des Sinus sigm. unter spitzem Winkel zurückgebogen und neigt sich dann nach vorn in die Vena jugul. Eine Vena emissaria fehlte links.

Zu den vom 13. Lebensjahre untersuchten beiden Sinus sigm. läßt sich nichts hinzufügen, was nicht schon in den früheren Lebensaltern beobachtet worden wäre. Sinus und Fovea stehen zueinander in keinem Mißverhältnis. Was die Größe anbelangt, so haben wir schon in früheren Lebensaltern bedeutend umfangreichere Sinus beobachtet, was natürlich im Zusammenhang mit der allgemeinen Körpergröße respektive Größe des Schädels zu bringen wäre. Ein Zusammentreffen von stärkerer Sinuskrümmung und Sinusgröße finden wir hier beim l. Sinus sigm.

Weitere Schädelmaße, die auf den Sinus Bezug haben:

Bogenspitze-Asterion 4·4 *cm*	Spina- respektive Fovea-Asterion 3·2 *cm*
Horizontalabstand der Asterien voneinander 11·2 *cm*	Abstand der Foram. jugul. voneinander 4·3 *cm*
Kürzeste Entfernung des lateralen Sinusrandes vom vertikalen Bogengange 2·0 oben 2·2 Jugularis	Entfernung des vertikalen Bogenganges von der Spina respektive Fovea supr. meat. r. 2·5 *cm* l. 2·1 *cm*
Kürzeste Entfernung des Sinusgrundes bis zum nächsten Mastoiditpunkt r. 1·8 *cm* l. 1·0 *cm*	Kürzeste Entfernung des Sinusgrundes bis zur Spina respektive Fovea supr. meat. 1·0

Digitized by Google
Original from UNIVERSITY OF CALIFORNIA
Generated on 2019-10-24 12:11 GMT / http://hdl.handle.net/2027/uc1.b3252758
Public Domain in the United States, Google-digitized / http://www.hathitrust.org/access_use#pd-us-google

Spina respektive Fovea supr. meat. gering, aber vorhanden

Größte Sinusbreite	Größte Sinustiefe	Sinuslänge	Sinuskrümmung, ausgedrückt durch Jugularis-Asterionentfernung
mm	*mm*	*mm*	*mm*
r. 7 l. 7	r. 6 l. 9	r. 55 l. 58	r. 41 l. 46

Foramen jugulare		Fovea jugulare		
Frontaler Durchmesser	Sagittaler Durchmesser	Frontaler Durchmesser	Sagittaler Durchmesser	Tiefe
mm	*mm*	*mm*	*mm*	*mm*
r. 7 l. 7	r. 5 l. 6	r. 13 l. 13	r. 6 l. 7	r. und l. 13

Entfernung vom Kinn bis zum Vorderrande des äußeren Gehörganges beträgt: 12·0 *cm*.

Der Sinusbeginn lag in der Dreinahtstelle, unten unter dem Warzenfortsatze.

Sinus sigm. der 14jährigen.

Mit diesem Lebensalter beschließen wir die Vermessung der Sinus sigmoidei des Kindesalters.

Auch hier war nur ein Schädel zu erlangen, an welchem die Vermessung und der Ausguß der Sinus sigmoidei vorgenommen werden konnten, und zwar war es ein mesocephaler mit einem Index von 76 *cm*. Wiederum fällt ein großer Unterschied in der Größe des r. und l. Sinus sigm. in die Augen. Der r. Sinus sigm. ist bedeutend geringer als der l.

Der r. Sinus sigm. ist unregelmäßig S-förmig, fast sichelartig gekrümmt, hat eine Achsenlänge von 57 *mm* und eine Jugularis-Asterionentfernung von 41 *mm*. Die größte Sinusbreite beträgt 11 *mm*, die größte Tiefe 6 *mm*. Diese Stelle liegt bei dem hinteren Sinusknie, woselbst auch am occipitalen Sinusrande eine starke Vena emissaria von 7 *mm* Breite und 4 *mm* Dicke abgeht und den Schädel in einem Kanal von 9 *mm*, unter spitzem Winkel zurückgebogen, durchsetzt. Nach vorn und rückwärts verschmälert und verflacht sich der Sinus sigm. allmählich. Er erreicht beim Foramen jugul. einen frontalen Durchmesser von 9 *mm* und einen sagittalen von 6 *mm*. Die sehr starke Fovea hat einen frontalen Durchmesser von 17 *mm*, einen sagittalen von 9 *mm* und eine Tiefe von 15 *mm*; ihre Achse steht zu der des Sinus unter spitzem Winkel zurückgebogen. Der l. Sinus sigm. hat eine Achsenlänge von 63 *mm* bei einer Jugularis-Asterionentfernung von 50 *mm*. Der l. Sinus ist gestreckt S-förmig mit einer schlauchförmigen Verdickung im Mittelteile. Die größte l. Sinusbreite beträgt 16 *mm*, die größte Tiefe 8 *mm*; diese Stelle entspricht der Mitte zwischen vorderem und hinterem Sinusknie, der schon oben erwähnten schlauchförmigen Auftreibung. An dieser Stelle geht auch vom occipitalen Sinusrande, etwas nach vorwärts gebogen, unter spitzem Winkel eine Vena emissaria ab, deren Breite 7 *mm*, deren Dicke 5 *mm* beträgt. Nach vorn und rückwärts ver-

Digitized by Google
Original from UNIVERSITY OF CALIFORNIA
Generated on 2019-10-24 12:11 GMT / http://hdl.handle.net/2027/uc1.b3252758
Public Domain in the United States, Google-digitized / http://www.hathitrust.org/access_use#pd-us-google

flacht und verschmälert sich der l. Sinus sigm. sehr regelmäßig. Das Foramen jugul. hat einen frontalen Durchmesser von 10 *mm*, einen sagittalen von 8 *mm*; die mächtige Fovea hat einen frontalen Durchmesser von 18 *mm*, einen sagittalen von 16 *mm* und eine Höhe von 12 *mm*.

Bei diesem Sinuspaar fällt größere Breite und Dicke mit größerer Krümmung beim l. Sinus sigm. zusammen; ein zweites Moment jedoch spielt auch noch eine Rolle bei der schlauchförmigen Auftreibung des l. Sinus sigm., das ist hier die ungewöhnliche Abzweigung der Vena emissaria mit einer Krümmung nach vorn, während ja das gewöhnliche eine spitzwinkelige Krümmung nach rückwärts ist; es tritt hierdurch eine Rückstauung ein.

Auch bei diesem Sinuspaar, das als letztes im kindlichen Lebensalter von mir untersucht wurde, stehen Bulbus und Sinus wohl im rechten Größenverhältnis zueinander. Die Begrenzung des Sinus ist hier, wie ja schon in

Fig. 5.

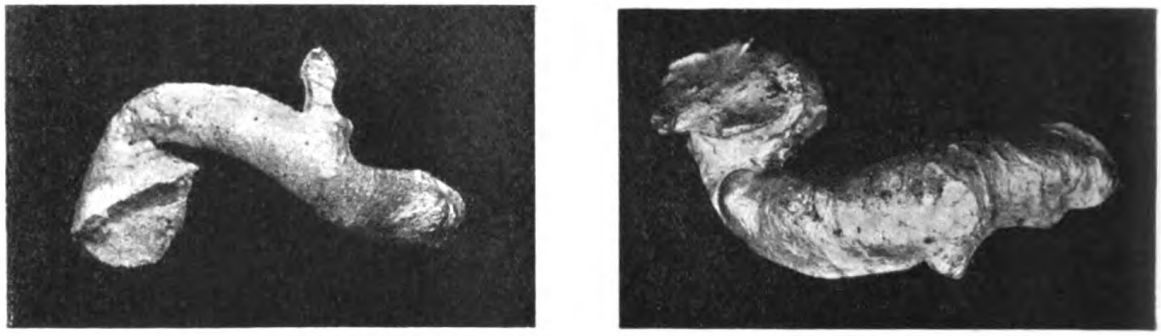

Rechts. Links.

Sin. sigmoid. der 14jährigen.

allen späteren Lebensaltern des kindlichen Daseins von uns beobachtet wurde, eine sehr ausgeprägte und gleicht der Sinus in allen Beziehungen dem der Erwachsenen.

Weitere Schädelmaße, die auf den Sinus Bezug haben:

Warzenfortsatzspitze bis Asterion	Anlagestelle der Spina respektive Fovea bis Asterion
r. und l. 4·35 *cm*	r. und l. 4·2 *cm*
Horizontalabstand der Asterien voneinander	Abstand des Foramen jugul. voneinander
11·35 *cm*	5·1 *cm*
Kürzeste Entfernung des lateralen Sinusrandes vom vertikalen Bogengang	Fovea und Spina sind beiderseits vorhanden
r. 0·8 *cm* l. 1·3 *cm* (beiderseits hinten oben)	Entfernung von der Nase bis zur Spina r. und l. 10·8 *cm*

Generated on 2019-10-24 12:11 GMT / http://hdl.handle.net/2027/uc1.b3252758
Public Domain in the United States, Google-digitized / http://www.hathitrust.org/access_use#pd-us-google
Digitized by Google
Original from UNIVERSITY OF CALIFORNIA

Größte Sinusbreite	Größte Sinustiefe	Sinuslänge	Sinuskrümmung. Jugular-Asterionentfernung
mm	*mm*	*mm*	*mm*
r. 11 l. 16	r. 6 l. 8	r. 57 l. 63	r. 41 l. 50

Foramen jugulare		Fovea jugulare		
Frontaler Durchmesser	Sagittaler Durchmesser	Frontaler Durchmesser	Sagittaler Durchmesser	Tiefe
mm	*mm*	*mm*	*mm*	*mm*
r. 9 l. 10	r. 6 l. 8	r. 17 l. 18	r. 9 l. 16	r. 15 l. 12

Der Schädel ist im ganzen symmetrisch. Rechts Os parietale-occip. etwas eingedrückt. Der l. Sinus ist breiter als der r. Die l. Vena emissaria furcht

Fig. 6.



Krümmungslinien des Sin. sigmoid. der 14jährigen. *a* ist das Jugularisende, *b* ist das Occipitalende.

Fig. 7.

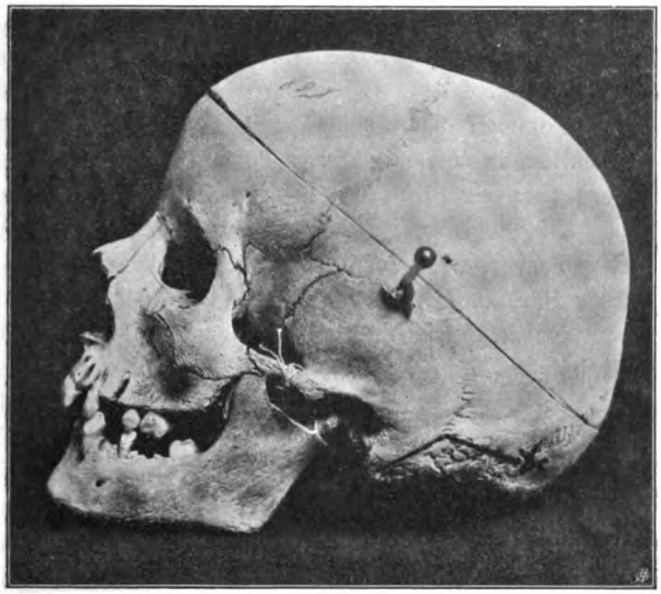

Schädel eines Kindes von 14 Jahren.

× Asterion. Die dunkle Linie bedeutet die Richtung des Sin. sigmoid. im 7.—14. Lebensjahre. Eine Gerade vom Asterion zur Warzenspitze gezogen, würde nur das vordere Drittel des Sinus treffen und etwa zwischen vorderem und hinterem Sinusknie, also an der tiefsten Stelle. den Sinus schneiden.

den Knochen außerhalb des Sinusbettes in der Schädelhöhle 1 *cm* weit horizontal, verläßt in der Temporo-occip.-Naht. Links keine Furchung, sonst wie rechts.

Der Sinus geht rechts und links beim Übergang in den Horizontalteil über die Dreinahtstelle hinüber. Der Warzenfortsatz deckt die Mitte des Sinus sig. Eine Linie vom Foramen jugulare nach dem Asterion würde nur das vordere Drittel schneiden. Der hintere obere Teil des Sinus fällt lateral von der Linie.

Die nächste Entfernung r. und l. vom Planum mastoideum nach dem Sinus beträgt 7 *mm*.

Generated on 2019-10-24 12:11 GMT / http://hdl.handle.net/2027/uc1.b3252758
Public Domain in the United States, Google-digitized / http://www.hathitrust.org/access_use#pd-us-google
Digitized by Google
Original from UNIVERSITY OF CALIFORNIA

Als Radien zur Bestimmung der Lage des Asterion während der Operation können auch vom 7. bis 14. Lebensjahre die in den Tabellen verzeichneten Entfernungen von der Warzenspitze respektive Spina-Fovea bis zum Asterion gelten.

Mit einer Erkrankung des Sinus sigm. haben wir bei Eiterungen des Mittelohres schon vom ersten Lebenstage ab zu rechnen; folglich beansprucht er unser Interesse auch von diesem Tage ab.

Wie wir im Verlaufe der Arbeit über den kindlichen Sinus sigm. gesehen, ist die ursprüngliche Gestalt die Schlauchform ohne Ausbildung einer Knochenrinne im Schädel. Eine Begrenzung, zwar auch nur eine sehr unvollkommene, ist erst im Beginne des ersten Lebensjahres im vorderen, nach dem Foramen jugulare gerichteten Sinusteile zu bemerken, jedoch noch keineswegs beständig. Im zweiten Lebensjahre ist die Begrenzung des vorderen Sinusteiles durch eine hier gut entwickelte Knochenrinne perfekt geworden, jedoch noch nicht in den hinteren, nach dem horizontalen Teile des Sinus transversus gerichteten Bezirken. Vom dritten Lebensjahre an ist auch hier die Abgrenzung vollendet; doch kommen Rückschläge mit schwacher, undeutlicher Sinusbegrenzung, namentlich in seinen hinteren Partien immerhin in noch viel späteren Lebensaltern vor; wir beobachteten solche noch bis ins neunte Lebensjahr.

Die Begrenzung nach der Pyramidenseite hin tritt stets früher und deutlicher hervor, fehlt auch in späteren Lebensaltern fast nie; es handelt sich in dieser Beziehung stets hauptsächlich um den medialen Sinusrand.

Nach Abgrenzung des Sinuskanales tritt die Schlauchform mehr zurück und im großen und ganzen die S-Form hervor, jedoch mit so vielen Ausnahmen und Variationen, daß sie selbst eigentlich nur der häufigste Ausnahmefall genannt werden könnte. Beiliegende Zeichnungen von Sinusachsen, die wir beobachteten, zeigen, wie mannigfaltig die Gestalt des Sinus sein kann.

Was die beiden Seiten eines Schädels anbelangt, so gehört Symmetrie des Sinus zur großen Seltenheit, und zwar ist sie um so seltener, je höher das Lebensalter ist. Bis zum ersten Lebensjahre noch in 50% der Fälle vorhanden, sinkt die Zahl der Symmetrien später auf ein Minimum. Oft besteht nicht einmal Ähnlichkeit der Achsenkrümmung, sondern völlige Verschiedenheit derselben jederseits.

Was die Ausdehnung des Sinus sigm. betrifft, so ist zu sagen, daß der Schwerpunkt seiner Größe auf etwa die Mitte, das heißt das Gebiet zwischen vorderem und hinterem Sinusknie, mehr nach letzterem hin gravitiert (am Warzenfortsatze würde diese Stelle etwa seiner Basis entsprechen) und das von hier aus nach vorn, zum Foramen jugul., wie auch nach rückwärts zum horizontalen Sinusteil hin, der Sigmoideus flacher und enger wird; und in der Regel zwar so, daß nach vorn die Breitenmaße, nach hinten die Tiefenmaße eher und stärker abnehmen. Dieses ist eine allen Lebensaltern gleichbleibende Erscheinung. Doch sind Ausnahmen auch hier sehr häufig; ein Gleichbleiben

Digitized by Google
Original from UNIVERSITY OF CALIFORNIA
Generated on 2019-10-24 12:11 GMT / http://hdl.handle.net/2027/uc1.b3252758
Public Domain in the United States, Google-digitized / http://www.hathitrust.org/access_use#pd-us-google

von Tiefe und Breite weit über die Sinuskniee hinaus wurde von uns beobachtet; ebenso eine knollige Verbreiterung und Verdickung eines Sinusabschnittes, am ehesten des hinteren Knies und oft dabei außergewöhnliche Verengerung der übrigen Sinusteile. Spaltung des Sinus auf weite Strecken, Furchung und Einengung durch Querleisten, schraubenförmige Drehung, perlschnurartige Auftreibungen wurden von uns als Ausnahmezustände beobachtet.

Fig. 8.



1. S-Form rund, häufig vorkommend. *2.* Ausgezogenes S, häufig. *3.* Halbes S, häufig. *4.* S mit ausgezogenem unteren Ende. *5.* Form der Bogensehne. *6.* Sichelform. *7.* Hakenform. *8.* Form des Rechtecks. *9.* Gewundene Sinusform.

Im Verlaufe dieser Arbeit über den Sinus sigm. der Kinder war mein Augenmerk stets auf die etwaigen Ursachen der Größenunterschiede r. und l. sowie der stärkeren respektive schwächeren Entwicklung des Sinus überhaupt gerichtet. Den Eindruck, daß die eine Seite, meist wird ja die r. genannt, in den meisten Fällen in ihrer Sinusausdehnung überwiegt, gewann ich nicht; annähernd sind die Fälle größerer Ausdehnung des r. Sinus ebenso zahlreich wie die des l. Gleiche Ausdehnung beider Seiten beobachtete ich in der Minderzahl der Fälle.

Stärkere Sinuskrümmung fiel einige Male mit größerer Sinusausdehnung zusammen, jedoch keineswegs immer. Dem Ab- und Zuflußvenensystem des Sinus sigm. möchte ich eine große Bedeutung bei seiner Ausdehnung beimessen und glaube ich, diese Ansicht allein schon durch die Vena mastoidea, die ich genauer untersuchen konnte, stützen zu können. Auffallend ist, daß die Vena emissaria mastoidea stets von der breitesten Sinusstelle, meist zwischen vorderem und hinterem Sinusknie, mehr zu letzterem hin, ihren Ursprung nimmt

Digitized by Google
Original from UNIVERSITY OF CALIFORNIA
Generated on 2019-10-24 12:11 GMT / http://hdl.handle.net/2027/uc1.b3252758
Public Domain in the United States, Google-digitized / http://www.hathitrust.org/access_use#pd-us-google

und der Sinus sich dann gleich nach Abgang der Vene bedeutend verschmälert. In den Fällen, wo die Vene noch vor dem hinteren Sinusknie abging, verschmälerte sich der Sinus auch schon von dieser Stelle ab; in den Fällen, wo keine Vena emissaria vorlag, blieb sich der Sinus sigm. meist auf ungewöhnlich weiter Strecke gleich an Form und Ausdehnung, wie nachstehende schematische Zeichnung erläutert.

Fig. 9.

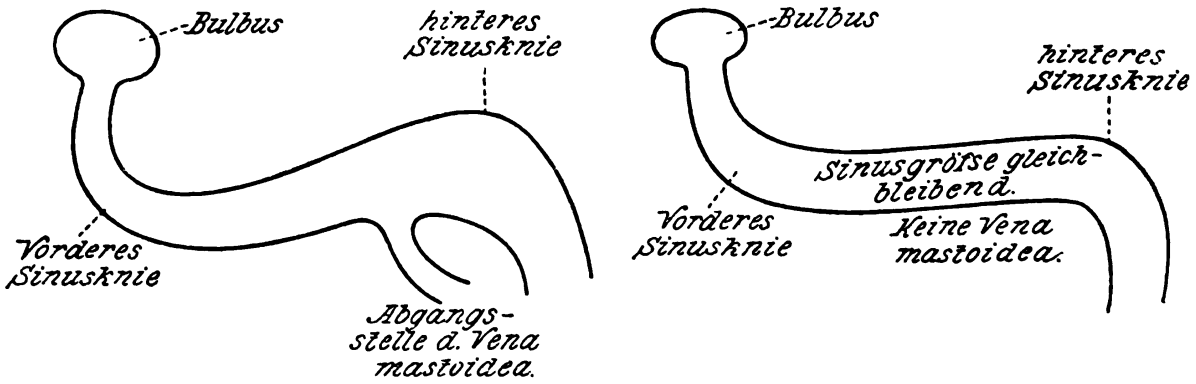

Die ständige starke Verschmälerung des Sinus nach vorn hin findet ihre Erklärung in dem Abgange der Vena jugular. interna und Vena condyloidea. Während somit die Verschmälerung nach unten hin durch den verstärkten Abfluß wohl erklärlich wird, ist auch die starke Anschwellung des hinteren Sinusknies durch den hier stärkeren Blutzufluß aus dem Sinus petrosus superior wohl zu erklären und wird dieses Gebiet noch mehr anschwellen, wenn die gewöhnlich direkt am Torkular einmündenden Sinus, wie das ja beobachtet wurde, einmal unregelmäßigerweise, besonders nach einer Seite hin, tiefer unten in den Sinus transversus hineinmünden.

Die geringere oder stärkere Entwicklung der Sinus beiderseits oder einer Seite bin ich geneigt, für eine ganz interne Angelegenheit der Gefäße des ab- und zufließenden Venensystems, nicht zum mindesten des Gehirns, zu halten, mit welcher das eigentliche Knochenskelett des Schädels nichts zu tun hat. Daß der Sinus den Knochen furcht, ist Tatsache, aber das Schläfenbein wird durch ihn nicht ausgehöhlt, sondern die Knochenanlage begann in der Umgebung des Sinus erst im Bereiche der größten Ausdehnung desselben; und so entstand die Rinne durch Knochenapposition in Gewölbeform, nicht durch Furchung der schon vorhandenen Knochenmasse. Hierfür würde auch meine Beobachtung sprechen, daß selbst bei stärkerer Ausdehnung des Sinus sigm. auf einer Seite die ihn deckende Knochenplatte keineswegs stets die dünnere zu sein braucht; auch das Umgekehrte kommt gerade ebenso häufig vor; in der Regel jedoch scheint die Knochendicke über dem Sinus, unabhängig von letzterem, auf beiden Seiten gleich zu sein.

Digitized by Google
Original from UNIVERSITY OF CALIFORNIA
Generated on 2019-10-24 12:11 GMT / http://hdl.handle.net/2027/uc1.b3252758
Public Domain in the United States, Google-digitized / http://www.hathitrust.org/access_use#pd-us-google

Große Bedeutung muß meiner Ansicht nach den Krankheitsprozessen beigemessen werden, die den Knochen in Mitleidenschaft ziehen und auch auf das Gefäßsystem Einfluß haben, wie Osteomalacie, Rachitis, Syphilis, Tuberkulose und die akuten Infektionskrankheiten. Solche Beobachtungen können an meiner großen Kollektion von Kinderschädeln leicht gemacht werden. Einesteils können solche Prozesse ganz lokale Veränderungen am Knochen hervorrufen, wodurch stellenweise Verdickung respektive Verdünnung desselben wohl erklärlich sind. Dadurch wird dann, wenn hiervon das Schläfenbein betroffen ist, auch der Sinus sigmoid. mehr vorliegend respektive tiefer liegend erscheinen können. Über den Einfluß der Infektionskrankheiten auf das Gefäßsystem ist ja kein Wort zu verlieren. Mehr wie irgendwo muß mithin gerade bei den von Krankheiten durchseuchten europäischen Völkerschaften auf eine Anamnese gegeben werden, wenn Glieder dieser Völkerschaften in ohrenärztliche Behandlung kommen, und tun wir bei operativen Fällen im Gebiete des Warzenfortsatzes und Sinus sigm. stets gut, mit einer Anomalie im Gefäß- und Knochenbau dieser Gegend zu rechnen.

Ich habe den Warzenfortsatz bisher mehr als 3000mal aufgemeißelt und kann nur sagen, daß ich das, was ich in anatomischer Hinsicht fand, wohl in großen Gruppen unterbringen könnte, aber wohl bei jedem Falle noch etwas fand, was ich bei den vorhergehenden nicht in solcher Form gesehen hatte.

Die Vena emissaria nimmt ihren Ausgangspunkt in der Regel ziemlich hoch oben vom occipitalen (hinteren) Sinusrande in der Gegend des hinteren Sinusknies, und zwar stets von der breitesten Stelle des Sinus. Jedoch möchte ich auf viele Besonderheiten aufmerksam machen, die im Kindesalter oft normal erscheinen, später jedoch den Charakter der Anomalie tragen können, oft aber nur Rückschläge auf eine frühere Lebensperiode bedeuten. Je höher am Rande der Sinusfurche die Vena emissaria mastoidea entspringt, desto seltener wird sie bei der Aufmeißelung des Warzenfortsatzes verletzt werden, da wir ja nicht nur in jedem Falle genötigt sind, den Sinus sigm. freizulegen, sondern auch, wenn wir dieses tun, doch nur selten ihn ganz aus seiner Knochenhülle bis an deren oberen Rand, wo die Vene entspringt, herauszuschälen brauchen. Wollten wir die Eröffnung der Vena emissaria mit möglichster Sicherheit vermeiden, so müßten wir den Sinus von dessen vorderem, dem Pyramidenrande, her freilegen.

Sehr unbequem können die Fälle werden, in denen die Vena emiss. mast. sehr tief an der Seitenwand der Sinusfurche oder gar am Boden derselben den Knochen durchbricht respektive auf einer mehr oder minder weiten Strecke den Boden furcht, bevor sie den Knochen durchdringt, da wir in solch einem Falle, um an die Sinusoberfläche an dieser Stelle zu gelangen, zuerst die Vena emissaria, die eine Strecke weit parallel im Sinusbette mit diesem verläuft, durchdringen müssen. Erstens gibt es dann unbequeme, starke Blutungen; zwei-

Digitized by Google
Original from UNIVERSITY OF CALIFORNIA
Generated on 2019-10-24 12:11 GMT / http://hdl.handle.net/2027/uc1.b3252758
Public Domain in the United States, Google-digitized / http://www.hathitrust.org/access_use#pd-us-google

tens kann von der Wunde her der Sinus sigm. durch die in seiner nächsten Nähe verletzte Vena emissaria infiziert werden; und dann kann ja drittens gerade in solchen Fällen, wo man den Sinus eröffnen wollte, durch eine starke Emissariablutung eine Sinusblutung vorgetäuscht und dadurch zu argen Mißverständnissen Veranlassung gegeben werden.

Der Abgang der Vena emiss. mast. erfolgt in der Regel unter spitzem Winkel, zurückgebogen, und durchdringt in dieser Stellung sofort den Schädelknochen. Jedoch kommen auch hier die mannigfaltigsten Lagen der Vena emissaria vor, wie weiter unten folgende Abbildungen zeigen. So kann die Vene unter rechtem Winkel abgehen, ja, sogar nach vorn geneigt erscheinen. Sie kann den Knochen der Sinusgrube furchend respektive im Knochen selbst im abgeschlossenen Kanal mit diesem parallel verlaufen, bevor sie den Schädelknochen durchbricht. Wird in letzteren Fällen die Vena emissaria so dicht am Sinus durch den Meißel verletzt, so gibt es starke Blutungen, die oft solche aus dem Sinus sigm. selbst vortäuschen und mitunter, wenn nämlich die Vena emissaria in einer Hohlrinne verlief, unangenehmer als Sinusblutungen selbst sein können, weil man die Vene nicht so direkt komprimieren kann. Abgang mehrerer Venae emiss. mastoid. von einem Sinus sigm., wie dieses in der Literatur beschrieben ist, habe ich nur einmal gefunden bei einem 6jährigen Mädchen; da ging die eine Vena emissaria vom occipitalen, die andere vom Pyramidenrande ab.

Gabelung der Vena emissaria fand ich mehrere Male, Foramen und Bulbus venae jugularis passen sich im allgemeinen, doch auch hier mit vielen Ausnahmen, den Größenverhältnissen des Sinus sigm. an.

Zum größeren Sinus sigm. gehört meist, doch nicht immer, das größere Foramen jugulare und die größere Fovea. Freilich hat man oft einen großen Sinus und ein großes Foramen jugul., jedoch eine gar nicht hierzu im Verhältnis stehende Fovea; und manchmal ist der Bulbus venae jugul. internae sehr groß, trotz sehr engem Foramen jugul. Im 9. Monate nach der Geburt fand ich zum erstenmal eine seichte Knochengrube, die man Fovea jugularis nennen konnte; bis zu diesem Lebensalter war von einer Fovea nicht die Rede. Wirklich gut ausgeprägt ist die Fovea jedoch erst im 2. Lebensjahre.

Der Bulbus steht zur Sinusachse meist unter einem fast rechten Winkel, mitunter unter spitzem Winkel zurückgeneigt. Die Vena jugul. gliedert sich an den Bulbus leicht nach vorn geneigt an, so daß die Achsen der drei Venengebiete etwa nachstehende Neigung zueinander aufweisen:

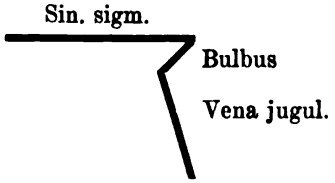

Digitized by Google
Original from UNIVERSITY OF CALIFORNIA
Generated on 2019-10-24 12:11 GMT / http://hdl.handle.net/2027/uc1.b3252758
Public Domain in the United States, Google-digitized / http://www.hathitrust.org/access_use#pd-us-google

Fig. 10.

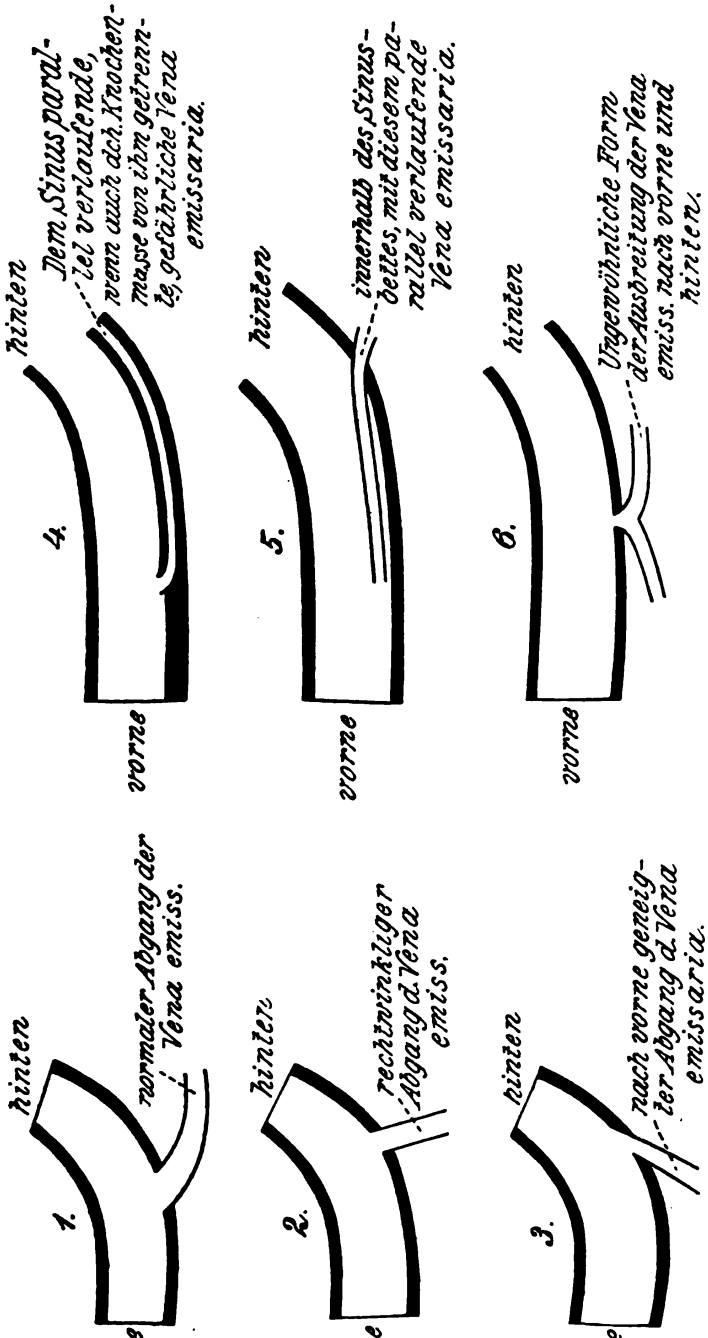

Verschiedenartiger Abgang der Vena emissaria mastoidea vom Sin. sigmoidens.

Digitized by Google
Original from UNIVERSITY OF CALIFORNIA
Generated on 2019-10-24 12:11 GMT / http://hdl.handle.net/2027/uc1.b3252758
Public Domain in the United States, Google-digitized / http://www.hathitrust.org/access_use#pd-us-google

Sinus.

Nr.	Alter	Achsenlänge r.	Achsenlänge l.	Asterion bis zum Rande des Jugularis-kanales r.	Asterion bis zum Rande des Jugularis-kanales l.	Bulbus venae jugularis
		in Millimetern				
1.	1 Mon. 21 Tage	30	33	25	25	Von Bulbusgrube keine Rede
2.	$2^1/_2$ Mon.	31	31	28	28	
3.	$3^1/_2$ „	38	38	31	31	
4.	4 „	31	31	28·5	28·5	
5.	4 „	32	32	25	31	
6.	$5^1/_2$ „	40	40	32	32	Leichte Impression für den Bulbus
7.	6 „	43	43	30	30	
8.	7 „ 3 Tage	42	42	30	30	
9.	8 Mon. 28 Tage	50	48	35	35	
10.	9 Mon.	43	43	36	36	Zum erstenmal deutlich ausgeprägt
11.	10 „ 3 Tage	40	45	36	36	Bulbusgrube $1^1/_2$ *mm* tief
12.	11 Mon. 25 Tage	55	55	33	33	Gut umrandete Bulbusgrube
13.	1 Jahr 3 Mon.	45	48	35	36	Sehr deutlich ausgeprägt
14.	1 Jahr 6 Mon.	38	36	33	32	Frontal 8 *mm*, sagittal 7 *mm*
15.	1 Jahr 6 Mon.	52	46	37·5	37	r. Fovea bedeutend weiter als links. Keine genauen Maße entnommen
16.	2 Jahre	42·5	41	34·5	32	r. überhaupt nicht, l. sehr verengt
						Frontal sagittal Tiefe in Millimetern
17.	2 Jahre	51	48	37	34	r. 9 9 — l. 10 6 —
18.	2 „	38	32	41	40	r. 11 7 — l. 3 4 —
19.	2 „	52	50	37	40	r. 8 6 — l. 8 5 —
20.	2 „ 3 Mon.	55	49	38·5	37	r. 8 6 8 l. 8 6 8
21.	2 Jahre 5 Mon.	39	42	26	31	r. 11 7 11 l. 8 4 5

Digitized by Google
Original from UNIVERSITY OF CALIFORNIA
Generated on 2019-10-24 12:11 GMT / http://hdl.handle.net/2027/uc1.b3252758
Public Domain in the United States, Google-digitized / http://www.hathitrust.org/access_use#pd-us-google

Nr.	Alter	Achsenlänge		Asterion bis zum Rande des Jugularis-kanales		Bulbus venae jugularis		
		r.		l.		Frontal	sagittal	Tiefe
		in Millimetern						
22.	$2^1/_2$ Jahre	55	45	50	46	r. 12 l. 9	7 6	9 9
23.	3 „	37	37	37	37	r. 10 l. 10	6 6	8 8
24.	3 „	51	48	46	40	r. 8 l. 9	9 7	9 4
25.	3 „	57	57	40	40	r. 9 l. 5	3 5	10 5
26.	3 „ 5 Mon.	42	42	40	40	r. 9 l. 9	7 7	10 10
27.	$3^1/_2$ Jahre	45	60	35	40	r. 11 l. 8	8 7	10 11
28.	$3^1/_2$ „	50	50	42	42	r. nicht entnommen l. 8	5	5
29.	4 „	55	58	41	42	r. nicht entnommen l. 8	5	10
30.	4 „	51	46	38	39	r. 11 l. 6	7 5	6 5
31.	4 „	52	50	41	39	r. 11 l. 8	6 5	8 7
32.	4 „ 9 Mon.	49	56	41	40	r. 6 l. nicht entnommen	6	9
33.	5 Jahre	52	51	42	41	r. — l. 10	— 8	— 11
34.	5 „	57	46	43	35	r. 10 l. 8	6 5	12 7
35.	5 „	58	51	39	39	r. — l. 9	— 6	— 11
36.	5 „	52	55	37	43	r. 11 l. 7	10 1	13 5
37.	5 „ 1 Mon.	61	52	46	38	r. 11 l. 6	9 5	13 5
38.	5 Jahre 2 Mon.	36	62	36	45	r. 10 l. 9	7 6	10 9
39.	6 Jahre	62	62	42	42	r. 15 l. —	12 —	10 —
40.	6 „	42	—	33	—	r. 7 l. 10	5 4	11 5
41.	6 „ 1 Mon.	66	58	—	—	r. 6 l. 6	7 7	7 7
42.	6 Jahre $1^1/_2$ Mon.	68	65	43	45	r. 8 l. 8	4 5	9 10

Digitized by Google
Original from UNIVERSITY OF CALIFORNIA
Generated on 2019-10-24 12:12 GMT / http://hdl.handle.net/2027/uc1.b3252758
Public Domain in the United States, Google-digitized / http://www.hathitrust.org/access_use#pd-us-google

Nr.	Alter	Achsenlänge		Asterion bis zum Rande des Jugularis-kanales		Bulbus venae jugularis		
		r.		l.		Frontal	sagittal	Tiefe
		in Millimetern						
43.	6 Jahre 2 Mon.	34	60	38	44	r. 9 l. 11	5 7	10 13
44.	7 Jahre	51	55	42	43	r. 6 l. 13	9 9	10 9
45.	7 Jahre 9 Mon.	49	49	41	38	r. 10 l. 8	6 8	20 10
46.	8 Jahre	58	44	12	35	r. — l. —	— —	— —
47.	8 Jahre 9 Mon.	55	57	42	44·5	r. 11 l. —	9 —	15 —
48.	9 Jahre	54	60	41	55	r. 11 l. 6	6 7	15 7
49.	9½ „	72	64	49	49	r. 6 l. 8	7 7	9 —
50.	9 „ 9 Mon.	58	46	46	37	r. 14 l. 6	10 7	13 7
51.	9 Jahre	—	—	—	—	r. — l. —	— —	— —
52.	9 „	49	53	36	43	r. 10 l. 6	10 6	10 6
53.	9 Jahre 2 Mon.	53	49	42	43	r. — l. 8	— 9	— 10
54.	10 Jahre	51	53	41	43	r. 13 l. 15	12 10	14 13
55.	10 „	—	56	—	42	r. — l. 12	— 9	— 13
56.	10 „	52	63	43	50	r. 10 l. 17	5 12	12 13
57.	11 „ 2 Mon.	55	43	40	35	r. 13 l. 6	9 3	9 8
58.	11 Jahre	60	60	40	40	r. — l. —	— —	— —
59.	12 „	56	53	45	39	r. 16 l. 6	9 7	12 7
60.	12 „	42	56	33	44	r. 7 l. —	5 —	8 —
61.	13 „	55	58	41	46	r. 13 l. 13	6 7	— 13
62.	14 „	57	63	41	50	r. 17 l. 18	9 16	15 12

Generated on 2019-10-24 12:11 GMT / http://hdl.handle.net/2027/uc1.b3252758
Public Domain in the United States, Google-digitized / http://www.hathitrust.org/access_use#pd-us-google
Digitized by Google
Original from UNIVERSITY OF CALIFORNIA

Nr.	Alter	Größte Sinusbreite		Größte Sinustiefe	
		r.	l.	r.	l.
		in Millimetern			
1—9.	1½ Monate bis 8¾ Monate	schlauchartig		nicht meßbar	
10.	9 Monate	10	10	6	6
11.	10 Mon. 3 Tage	—	—	4	6
12.	11 „ 25 „	14	15	5	5
13.	1 Jahr 3 Mon.	12	12	7	7
14.	1 „ 6 „	14	14	4	4
15.	1 „ 6 „	14	11	6	6
16.	2 Jahre	14	14	7	7
17.	2 „	16	15	5	5
18.	2 „	12	6	3	2
19.	2 „	17	17	8	8
20.	2 Jahre 3 Mon.	10	12	6	6
21.	2 „ 5 „	13	13	8	8
22.	2½ Jahre	13	12	7	5
23.	3 „	12	12	8	8
24.	3 „	13	11	8	10
25.	3 „	11	12	5	8
26.	3 Jahre 5 Mon.	7·5	7·5	7	7
27.	3½ Jahre	13	13	7	7
28.	3½ „	13	11	8	10
29.	4 „	13	13	10	5
30.	4 „	13	8·5	8	3·5
31.	4 „	12	11	9	7
32.	4 Jahre 9 Mon.	11	10	10	10
33.	5 Jahre	8	13	—	14
34.	5 „	14	10	6	6
35.	5 „	11	12	7	6
36.	5 „	14	12	6	4·5
37.	5 Jahre 1 Mon.	13	10	8	5
38.	5 „ 2 „	12	12	10	7
39.	6 Jahre	12	8	12	5
40.	6 „	13	13	3	6
41.	6 Jahre 1 Mon.	8·5	8·8	5	5
42.	6 „ 1½ „	15	13	5	6
43.	6 „ 2 „	14	13	10	9
44.	7 Jahre	8	14	4	9
45.	7 Jahre 9 Mon.	10	8	7	5
46.	8 Jahre	14	11	10	4
47.	8 Jahre 9 Mon.	14	9	9	5
48.	9 Jahre	12	8	12	4
49.	9½ „	12	11	5	7
50.	9 Jahre 9 Mon.	15	9	7	3
51.	9 Jahre	11	—	9	—
52.	9 „	11	8	8	5
53.	9 Jahre 2 Mon.	9	10	7	6
54.	10 Jahre	12	13	13	6
55.	10 „	11	6	12	6
56.	10 „	11	5	13	7

Digitized by Google
Original from UNIVERSITY OF CALIFORNIA
Generated on 2019-10-24 12:11 GMT / http://hdl.handle.net/2027/uc1.b3252758
Public Domain in the United States, Google-digitized / http://www.hathitrust.org/access_use#pd-us-google

Nr.	Alter	Größte Sinusbreite		Größte Sinustiefe	
		r.	l.	r.	l.
		in Millimetern			
57.	11 Jahre 2 Mon.	11	8	9	4
58.	11 Jahre	13	13	8	4
59.	12 „	15	9	8	4
60.	12 „	10	8	5	15
61.	13 „	10	10	6	9
62.	14 „	11	16	6	8

Nr.	Alter	Foramen jugulare				Vena emissaria mast.			
		Durchmesser							
		frontal		sagittal		frontal		sagittal	
		r.	l.	r.	l.	r.	l.	r.	l.
		in Millimetern							
1.	1 Mon. 21 Tage	7	7	3	3	—	—	—	—
2.	$2^1/_2$ Mon.	6	6	3·5	3·5	—	3	—	3
3.	$3^1/_2$ „	6·5	6·5	4	4	—	—	—	—
4.	4 „	5	5	4	4	—	—	—	—
5.	4 „	7	6·5	6	4·5	2·5	3	2·5	3
6.	5 Mon. 14 Tage	6	6	3·5	3·5	—	—	—	—
7.	6 „ 19 „	6	6	4·5	4·5	—	—	—	—
8.	7 „ 3 „	6	6	4	4	—	—	—	—
9.	8 „ 29 „	7	6	4	3	6	4	6	4
10.	9 Mon.	7	7	4	4	—	—	—	—
11.	10 Mon. 3 Tage	5	5	3	3	2	2	2	2
12.	11 „ 25 „	6	8	3	5·5	—	—	—	—
13.	1 Jahr 3 Mon.	3·5	6·5	5	5	4	4	4	4
14.	$1^1/_2$ Jahre	6·7	6·7	6	6	3	3	3	3[1]
15.	$1^1/_2$ „	8	5	6	5	3	3	3	3[2]
16.	2 „	4·75	5	3	5	4	4	2	2
17.	2 „	6	7	3	4	4	4	4	2
18.	2 „	7	5	3	4	—	—	—	—
19.	2 „	8	6	5	4	4	—	4	—
20.	2 Jahre 3 Mon.	7	7	6	6	—	—	—	—
21.	2 „ 5 „	8	7	5	—	—	4	—	4
22.	$2^1/_2$ Jahre	9	6	6	4	—	—	—	—
23.	3 „	8	8	5	5	2·5	2·5	2·5	2·5
24.	3 „	9	7	8	5	3	—	4	—
25.	3 „	9	5	3	4	3	3	3	3
26.	3 Jahre 5 Mon.	5	4	5	4	5	5	3	3
27.	$3^1/_2$ Jahre	7	8	3	5	3	—	2	—
28.	$3^1/_2$ „	6	3	6	4	2	—	1	—
29.	4 „	7	6	3·5	2·5	5	3	5	2

[1]) Furcht Sinusbett. — [2]) Furcht Sinusgabelform.

Digitized by Google
Original from UNIVERSITY OF CALIFORNIA
Generated on 2019-10-24 12:11 GMT / http://hdl.handle.net/2027/uc1.b3252758
Public Domain in the United States, Google-digitized / http://www.hathitrust.org/access_use#pd-us-google

Nr.	Alter	Foramen jugul.				Vena emissaria mast.			
		Durchmesser							
		frontal		sagittal		frontal		sagittal	
		r.	l.	r.	l.	r.	l.	r.	l.
		in Millimetern							
30.	4 Jahre	11	5·5	2·5	3	3	4	3	4
31.	4 „	8	6	5	4	3·5	4	3·5	4
32.	4 Jahre 9 Mon.	7	7	3	3	2·5	—	2	—
33.	5 Jahre	6	9	5	7	4	—	3	—
34.	5 „	9	7	5	4	4	—	3	—
35.	5 „	7	6	5	4	2	3	4	4
36.	5 „	10	5	7	4	4	2	4	2
37.	5 Jahre 1 Mon.	11	5	8	3	4	2	3	2
38.	5 „ 2 „	8	7	7	5	4	5	3	4
39.	6 Jahre	7	5	6	2	5	—	4	—
40.	6 „	5	7	5	3	3·5	3	2	2[1]
41.	6 Jahre 1 Mon.	8	6	6	4	—	—	—	—
42.	6 „ 1½ „	8	8	6	6	4	4	2	3
43.	6 „ 2 „	7	8	5	5	3	5	2	3
44.	7 Jahre	5	5	9	9	—	—	—	—
45.	7 Jahre 9 Mon.	6	7	3	6	4	4	3	3
46.	8 Jahre	5	4	4	3	4·5	4·5	4·5	4·5
47.	8 Jahre 9 Mon.	5	5	4	4	3	—	3	—
48.	9 Jahre	7	5	4	3	—	—	—	—
49.	9½ „	6	8	4	7	4	3·5	4	3·5
50.	9 Jahre 9 Mon.	7	5	6	3	—	2	—	2
51.	9 Jahre	—	—	—	—	—	—	—	—
52.	9 „	6	5	5	3	—	—	—	—
53.	9 Jahre 2 Mon.	5	8	3	9	—	—	—	—
54.	10 Jahre	8	8	4	7	5	5	5	5
55.	10 „	8	4	8	4	3	3	3	2
56.	10 „	9	7	4	5	—	—	—	—
57.	11 Jahre 2 Mon.	10	5	9	3	4	3	4	2
58.	11 Jahre	8	8	5	3	5	5	3	3
59.	12 „	8	5	4	3	5	—	5	—
60.	12 „	5	5	4	4	4	4	3	4
61.	13 „	7	7	5	6	2	—	2	—
62.	14 „	9	10	6	8	7	7	4	5

Auf operativem Wege von außen her läßt sich der Sinus sigmoid. in den verschiedenen Lebensaltern folgendermaßen am schnellsten erreichen:

Im 1. Lebensjahre, das heißt im 1. bis 12. Monat: Nach Wegmeißeln des Warzenhöckers in einer Tiefe von höchstens 1 *cm* oder wenige Millimeter hinter der Warzenfortsatzanlage, jedoch nur 1—3 *mm* tief. Im ersteren Falle wird das vordere Sinusdrittel, im letzteren etwa seine Mitte getroffen.

[1]) Beiderseits gegabelt.

Digitized by Google
Original from UNIVERSITY OF CALIFORNIA
Generated on 2019-10-24 12:11 GMT / http://hdl.handle.net/2027/uc1.b3252758
Public Domain in the United States, Google-digitized / http://www.hathitrust.org/access_use#pd-us-google

Im 1. bis 2. Jahre: Der Sinus ist noch im vorderen Drittel nach Wegmeißeln der Warzenfortsatzanlage 1—1½ *cm* tief erreichbar; dicht hinter derselben wenige Millimeter tief mehr nach seiner Mitte hin.

Im 2. bis 3. Jahre: Die Warzenfortsatzanlage ist 1—2 *cm* über dem Sinus zwischen dessen vorderem und hinterem Knie. Dicht hinter der Warzenfortsatzanlage ist der Knochen über dem Sinus papierdünn, deckt das Mittelstück des Sinus sigmoideus.

Im 3. bis 4. Jahre: Der Sinus ist zwischen vorderem und hinterem Knie in einer Tiefe von 1—4 *mm* erreichbar.

Im 5. Jahre: Der Sinus ist zwischen vorderem und hinterem Knie in einer Tiefe von 2—6 *mm* erreichbar. Man tut gut, mit papierdünnem Knochen zu rechnen.

Im 6. Jahre: Die den Sinus deckende Knochenplatte war 1—3 *mm* dick: sie betrifft das Stück zwischen vorderem und hinterem Sinusknie.

Im 7. bis 8. Jahre: Die deckende Knochenplatte über der Sinusmitte beträgt 2—6 *mm*.

Im 9. Jahre: Die deckende Knochenplatte beträgt über der Sinusmitte 2—10 *mm*.

Im 10. Jahre beträgt sie ebendaselbst 6—10 *mm*.

Im 11. Jahre wurde eine Knochendicke bis zu 15 *mm* über der Sinusmitte gefunden; doch muß man auch noch mit viel geringeren Maßen rechnen.

Im 12. Jahre fanden sich 3—8 *mm* Knochendicke über der Sinusmitte.

Im 13. Jahre betrug die Dicke der Knochenplatte 10—18 *mm*.

Im 14. Jahre waren es in unserem Falle 8 *mm*.

Es wäre ratsam, im Kindesalter immer mit einer Knochendicke von nicht mehr als 2 *mm* zu rechnen, jedoch nicht zu staunen, wenn man in späteren Lebensaltern, etwa nach dem 9. bis 10. Jahre, eventuell gar bis zu 18 *mm* tief wegzumeißeln hat, um bis an den Sinus zu kommen. Die am nächsten von außen her zu erreichende Sinusstelle liegt immer zwischen 1. und 2. Sinusknie.

Die Knochendicke, die von außen her weggemeißelt werden muß, um bis zum vertikalen Bogengang zu gelangen, beträgt nach unseren Untersuchungen:

Vom 1. bis 12. Mon.	14—22 *mm*	von der Spitze der Warzenfortsatzanlage gerechnet							
Im 1. Jahr	16—18 *mm*	„	„	Spina resp. Fovea aus gerechnet					
„ 2. „	11—20 *mm*	„	„	„	„	„	„	„	
„ 3. „	17—21 *mm*	„	„	„	„	„	„	„	
„ 4. „	20 *mm*	„	„	„	„	„	„	„	
„ 5. „	17—20 *mm*	„	„	„	„	„	„	„	
„ 6. „	12—22 *mm*	„	„	„	„	„	„	„	
„ 7. „	21—22 *mm*	„	„	„	„	„	„	„	
„ 8. „	18—22 *mm*	„	„	„	„	„	„	„	
„ 9. „	12—22 *mm*	„	„	„	„	„	„	„	

Generated on 2019-10-24 12:11 GMT / http://hdl.handle.net/2027/uc1.b3252758
Public Domain in the United States, Google-digitized / http://www.hathitrust.org/access_use#pd-us-google
Digitized by Google
Original from UNIVERSITY OF CALIFORNIA

Im 10. Jahr 18—21 *mm* von der Spina resp. Fovea aus gerechnet
„ 11. „ 19—20 *mm* „ „ „ „ „ „ „
„ 12. „ 18—23 *mm* „ „ „ „ „ „ „
„ 13. „ 21—25 *mm* „ „ „ „ „ „ „
„ 14. „ 24 *mm* „ „ „ „ „ „ „

Man hat also im Kindesalter mit einer Mindestentfernung von 11 *mm* zu rechnen; das von uns gefundene Maximum betrug 25 *mm*. Bis zum 1. Lebensjahre nahmen wir zum Ausgangspunkt unserer Vermessung die Warzenhöckerspitze, weil nämlich in diesem Alter weder Fovea noch Spina vorhanden sind und die Warzenfortsatzanlage der am meisten hervortretende Punkt ist.

Radien zur Bestimmung der Sinuslinie respektive des Asterion:

	Radius von Warzenhöckerspitze—Asterion	Radius von Spina, Fovea—Asterion
1—12 Monate	33·5 *mm*	31·4 *mm*
1 Jahr	33·3 *mm*	33·8 *mm*
2 Jahre	35 *mm*	35 *mm*
3 „	39 *mm*	36 *mm*
4 „	39 *mm*	35·8 *mm*
5 „	39·8 *mm*	35·1 *mm*
6 „	39 *mm*	33·2 *mm*
7 „	38 *mm*	35 *mm*
8 „	31 *mm*	24·3 *mm*
9 „	40·3 *mm*	37·5 *mm*
10 „	30·5 *mm*	24·5 *mm*
11 „	keine Maße erhalten	
12 „	33·5 *mm*	32·5 *mm*
13 „	44 *mm*	32 *mm*
14 „	43·5 *mm*	42 *mm*

Diese Tabelle hat wegen zu geringen Materiales in den einzelnen Lebensaltern nur relativen Wert und müssen die Maße für das jeweilig vorliegende Lebensalter immer mit dem vorangehenden und nachfolgenden verglichen werden. Die in der Tabelle angeführten Maße sind Durchschnittsmaße, auch für rechts und links gemeinsam.

(Fortsetzung folgt.)

Aus der königl. Universitäts-Ohrenklinik München (Direktor Prof. Dr. Heine).

Über das Fistelsymptom.[1])

Von Privatdozent Dr. **Herzog.**

Die Labyrinthpathologie ist in den letzten Jahren durch eine Menge neuen Tatsachenmaterials bereichert worden. Hiervon verdient neben vielem anderen unser ganz besonderes Interesse die Feststellung, daß das Labyrinth-

[1]) Nach einem in der Münchener laryngol. Gesellschaft am 26. Juli 1909 gehaltenen Vortrage.

Digitized by Google
Original from UNIVERSITY OF CALIFORNIA
Generated on 2019-10-24 12:11 GMT / http://hdl.handle.net/2027/uc1.b3252758
Public Domain in the United States, Google-digitized / http://www.hathitrust.org/access_use#pd-us-google

innere im Verlaufe eitriger Mittelohrprozesse entzündlich erkranken kann, ohne daß die Labyrinthräume selbst eröffnet worden sind.

Diese Art der Infektion ist zuerst beobachtet worden an den beiden Fenstern, das heißt an jenen Stellen, an denen Mittelohr und Labyrinth nur durch membranöse Scheidewände getrennt sind. Bei Mittelohrtuberkulose (1) und neuerdings auch bei Scharlachotitis (2) ließen sich gelegentlich Schädigungen dieser Weichteile — Infiltration, Quellung der Faserung — nachweisen, welche mangels anderer Überleitungswege wohl als Bindeglied zwischen der Mittelohreiterung einerseits und der entzündlichen Labyrintherkrankung andrerseits angesehen werden müssen.

Daß dieser Infektionsmodus nicht nur bei schweren Allgemeinerkrankungen, also im geschwächten, widerstandslosen Organismus möglich ist, sondern auch im gesunden, reaktionsfähigen Körper zustande kommen kann, sogar ohne daß die trennenden Weichteile durch länger dauernde Eiterungen bedeutende Strukturveränderungen erfahren haben, beweisen die experimentellen Versuche von Blau (3) und mir (4) mit Plombierung der runden Fensternische. Lediglich durch Setzung eines Fremdkörperreizes ohne Verletzung der Membrana tymp. secundaria läßt sich auf diese Weise eine manifeste Labyrinthitis erzeugen.

Durch die Resultate dieser Versuche scheint mir die Siebenmannsche (5) Anschauung erhärtet zu werden, wonach für die Cholesteatomtaubheit eine Labyrinthreizung verantwortlich gemacht wird, hervorgerufen durch den an der Labyrinthwand sich abspielenden Entzündungsprozeß.

Die Behauptung Siebenmanns stützte sich auf die histologischen Befunde zweier Felsenbeine, bei denen neben Cholesteatom im Mittelohre Residuen einer längst abgelaufenen Labyrinthitis festgestellt wurden.

Neben der Fenstergegend ist beim Cholesteatom des Mittelohres, entsprechend der Anhäufung der Epidermismassen im Antrum, vor allem die mediale Antrumwand mit dem hier stark vorspringenden Wulste des horizontalen Bogenganges entzündlichen (beziehungsweise rein mechanischen) Schädigungen ausgesetzt. Eine Influenzierung des Labyrinthes im Sinne Siebenmanns von dieser Stelle aus setzt aber voraus, daß der schützende Knochenwall zerstört ist, so daß die Weichteile des Labyrinthes, in erster Linie der endostale Überzug, in unmittelbarer Nachbarschaft des Entzündungsherdes liegen.

Derartige Veränderungen an der lateralen Labyrinthwand sind seit Jansens (6) Vorgange in großer Zahl gelegentlich von operativen Eingriffen beschrieben und schlechtweg als Labyrinthfisteln bezeichnet worden.

Wohl mit Recht hat eine Reihe von Autoren darauf hingewiesen, wie schwierig intra operationem die Deutung von Bogengangsveränderungen ist, und sich dagegen ausgesprochen, Knochendefekte ohne weiteres als Labyrinthfisteln, das heißt bis in den Labyrinthhohlraum reichende Gänge, anzusprechen.

Digitized by Google
Original from UNIVERSITY OF CALIFORNIA
Generated on 2019-10-24 12:11 GMT / http://hdl.handle.net/2027/uc1.b3252758
Public Domain in the United States, Google-digitized / http://www.hathitrust.org/access_use#pd-us-google

Einen interessanten Beleg für die Richtigkeit dieses Einwandes hat neuerdings Ruttin (7) gebracht; an einem histologisch untersuchten Fall konnte er zeigen, daß das Endost des Bogenganges noch von einer ganz dünnen, nur mikroskopisch konstatierbaren Knochenschale gedeckt sein kann.

Diese Unsicherheit in der Beurteilung von operativ aufgedeckten Labyrinthwanddefekten, wenn wir uns ganz allgemein ausdrücken wollen, ist heute erheblich eingeschränkt, dadurch, daß wir eine klinische Methode zu ihrem Nachweis besitzen.

Diese Methode, die Prüfung des sogenannten Fistelsymptoms, besteht darin, daß wir bei dem Patienten mit einem luftdicht in den Gehörgang eingeführten Schlauch abwechslungsweise Luftverdichtung und Luftverdünnung im Mittelohre erzeugen.

Hierdurch entsteht in einer Reihe von Fällen ein mehr oder weniger heftiges Schwindelgefühl und als objektives Zeichen dieses Schwindels assoziierte Augenbewegungen, welche den Charakter des labyrinthären Nystagmus tragen, das heißt die Augenbewegungen bestehen aus einer langsamen und raschen Komponente mit typischen Reaktionserscheinungen; gelegentlich ist nur die langsame Komponente zu beobachten, die rasche bleibt aus.

In der Regel — dies wird von allen Autoren übereinstimmend angegeben — entsteht bei Kompression der Luft ein Nystagmus zur Seite des untersuchten Ohres, beziehungsweise nur eine langsame Bewegung der beiden Bulbi zur entgegengesetzten Seite, bei Aspiration ein Nystagmus zur Seite des nicht untersuchten Ohres beziehungsweise eine langsame Bewegung beider Bulbi zur Seite des untersuchten Ohres. Vereinzelt wurde auch das genau entgegengesetzte Verhalten beobachtet.

Bei der Radikaloperation dieser Patienten fanden sich fast ausnahmslos Defekte an der lateralen Labyrinthwand, so daß der Schluß wohl gerechtfertigt war, der durch Kompression beziehungsweise Aspiration auslösbare Nystagmus stehe in unmittelbarem Zusammenhang mit den an der Labyrinthwand vorhandenen pathologischen Veränderungen.

Da wir andrerseits auf Grund der physiologischen Experimente von Ewald, Högyes, Bárány (8) u. a. berechtigt sind, bestimmt gerichtete Augenbewegungen abhängig zu machen von bestimmt gerichteten Bewegungen der Endolymphe, so konnte auch durch die angegebene Versuchsanordnung eine Einwirkung auf die Strömungsrichtung der Endolymphe angenommen werden.

Ein derartiger Einfluß durch Änderung des Luftdruckes ist aber nur denkbar, wenn das Labyrinthinnere seiner starren Hülle stellenweise beraubt ist, so daß die häutigen Teile, zum mindesten das Endost, der Druckwirkung ausgesetzt sind.

Zwangen somit schon physiologisches Experiment, klinische Untersuchung und Operationsbefund zu dem Schlusse, daß in Fällen mit positivem Ausfall

Digitized by Google
Original from UNIVERSITY OF CALIFORNIA
Generated on 2019-10-24 12:11 GMT / http://hdl.handle.net/2027/uc1.b3252758
Public Domain in the United States, Google-digitized / http://www.hathitrust.org/access_use#pd-us-google

des Fistelsymptoms der Knochen der Labyrinthkapsel stellenweise zerstört, die Weichteile freiliegend seien, so ist heute durch den Fall Ruttin (9) dafür auch der histologische Nachweis erbracht.

Allerdings ist dabei die Voraussetzung gemacht, daß der Vestibularapparat noch funktionsfähig ist; bei vollständig zerstörter Funktion fehlt naturgemäß auch bei vorhandener Fistel die Reaktion.

Zahlenmäßige Angaben über die Häufigkeit der Labyrinthwanddefekte liegen meines Wissens bis jetzt nur von Bárány (10) vor. Von 160 Patienten, welche zur Operation gelangten, zeigten 11 = 6·8% vor der Operation positive Reaktion. Davon wurden 9 Patienten operiert, die Fistel am Bogengang festgestellt. In 4 Fällen, bei welchen kein Fistelsymptom bestand, der Vestibularapparat aber unerregbar war, wurde bei der Operation ebenfalls eine Fistel festgestellt. Im ganzen war also bei 15 Patienten die laterale Labyrinthwand erkrankt, das heißt in 9·3% der Fälle.

Die klinische Bedeutung des Fistelsymptoms bedarf wohl keiner besonderen Betonung. Die Feststellung, daß der Eiterherd in unmittelbarer Nachbarschaft des Endostes beziehungsweise des häutigen Labyrinthes liegt, klärt uns über den Ernst der Situation auf und weist uns auf die Gefahren hin, welche dadurch sowohl der Erhaltung der Sinnesfunktion drohen, wie auch bei weiterer Ausbreitung der entzündlichen Erkrankung und endgültigem Durchbruch in das Labyrinth dem Leben des Patienten.

Die Tatsache, unter gegebenen Verhältnissen Defekte an der Labyrinthwand der klinischen Diagnostik zugänglich machen zu können, rief naturgemäß den Wunsch nach einer genauen Lokalisation dieses Defektes hervor.

Dies schien um so leichter möglich, als wir aus einer Reihe physiologischer Experimente die Abhängigkeit des vestibulären Nystagmus aus bestimmt gerichteten Endolymphbewegungen anzunehmen gezwungen sind.

Wenn wir die Vorgänge der Endolymphbewegung beim Fistelsymptome theoretisch betrachten, so muß beispielsweise bei Defekt im horizontalen Bogengang — diese Annahme entspricht ja in der Regel dem klinischen Verhalten — durch Kompression eine Endolymphbewegung vom glatten Ende zur Ampulle bei Aspiration von der Ampulle zum glatten Ende resultieren.

Die Richtung des jeweils auftretenden Nystagmus entspricht vollkommen der im physiologischen Experiment (Ewalds pneumatischer Hammer).

Aus dem gelegentlich beobachteten entgegengesetzten Verhalten des Fistelsymptoms, also bei Kompression Nystagmus zur gesunden Seite, bei Aspiration Nystagmus zur kranken — untersuchten — Seite, schloß man auf die entgegengesetzt gerichteten Endolymphbewegungen, das heißt: bei Kompression von der Ampulle gegen das glatte Ende zu, bei Aspiration vom glatten Ende zur Ampulle.

Digitized by Google
Original from UNIVERSITY OF CALIFORNIA
Generated on 2019-10-24 12:11 GMT / http://hdl.handle.net/2027/uc1.b3252758
Public Domain in the United States, Google-digitized / http://www.hathitrust.org/access_use#pd-us-google

So gerichtete Endolymphbewegungen können entstehen bei Defekt am Stapes beziehungsweise am Promontorium. (Physiologisches Eperiment.)

Hierin glaubte man auch die Erklärung für das von der Regel abweichende Verhalten des Nystagmus sehen zu müssen.

Diese zum Teil theoretische Annahme hat sich durch die klinische Erfahrung nicht bestätigt. Unter den von Ruttin (11) veröffentlichten Fällen findet sich eine Beobachtung, wonach bei klinisch typischem Ausfall des Fistelsymptoms die Operation eine Fistel am Promontorium aufdeckte.

Einen nach dieser Richtung interessanten Befund hat Bárány (12) erhoben. Ein radikal operierter Patient bot die gewöhnliche Erscheinung der Labyrinthfistel. Die Fistel saß an der Konvexität des horizontalen Bogenganges. Durch die wiederholten Untersuchungen, Prüfungen des Drehnystagmus, der kalorischen Reaktion usw. kam es zu Blutungen aus der noch granulierenden Wunde. 2 Tage später ließ sich das umgekehrte Verhalten des Fistelsymptoms konstatieren. Die kalorische Erregbarkeit war erloschen.

Bárány macht für diese Umkehr des Fistelsymptoms eine Blutung in die Ampulle des horizontalen Bogenganges verantwortlich.

(Bei Kompression pflanzt sich jetzt der Druck gegen das glatte Ende des horizontalen Bogenganges fort und trifft zunächst auf die gemeinsame Mündung der beiden Vertikalkanäle und die Ampulle des hinteren Bogenganges. Dringt er jetzt zuerst in die gemeinsame Mündung der beiden Vertikalkanäle ein, so muß der entgegengesetzt rotatorische Nystagmus zur kranken Seite auftreten.)

Auch dieser Fall scheint dagegen zu sprechen, daß man in der oben angegebenen Weise aus der Richtung des rotatorischen Nystagmus auf den Sitz der Fistel schließen kann: es bestand eine Fistel im horizontalen Bogengang, welche beide Arten des bis jetzt beobachteten Nystagmus hervorzurufen gestattete.

Ganz detaillierte Angaben über Art und Richtung des Nystagmus bei verschiedenem Sitze der Fistel finden sich in einer eben erschienenen Arbeit von Gunnar, Holmgren (13).

Wie weit sich diese zum größten Teil auf hypothetischer Grundlage aufgebauten Schlußfolgerungen durch exakte Untersuchungen bestätigen werden, muß die Zeit lehren. Daß die Theorie hier nicht immer das Richtige trifft, beweist zum Beispiel der bereits erwähnte Fall Ruttin, in welchem bei bestehender Fistel im horizontalen Bogengang, Vollstopfung des ampullären Schenkels mit dichtem Exsudat und fast völliger Leere des glatten Endes das Fistelsymptom das gewöhnliche Verhalten zeigte. Entsprechend den Deduktionen von Bárány wäre hier in erster Linie ein umgekehrtes Verhalten zu erwarten gewesen.

Im Anschluß an diese Ausführungen möchte ich über eine Beobachtung berichten, bei der sich eine genauere Lokalisation der Fistel aus dem Befunde

Digitized by Google
Original from UNIVERSITY OF CALIFORNIA
Generated on 2019-10-24 12:11 GMT / http://hdl.handle.net/2027/uc1.b3252758
Public Domain in the United States, Google-digitized / http://www.hathitrust.org/access_use#pd-us-google

der funktionellen Hörprüfung zu ergeben scheint. Die klinischen Daten sind kurz folgende:

H. Sp., 40 Jahre. Frühere Krankheiten: In der Kindheit Hüftgelenksentzündung r. Jetzt ausgeheilt mit teilweiser Fixation und Verkürzung des Beines. Ausgeheilter Lupus im Gesichte. Seit der Kindheit Eiterung auf beiden Ohren. Vor 12 Jahren Konsultation eines Spezialarztes, der wegen des schlechten Gehörs ein künstliches Trommelfell empfahl. Patient trägt dies in Form eines Wattekügelchens seit dieser Zeit, wechselt täglich selbst die Watte. Vor zehn Wochen plötzlich Herabgehen der Hörfähigkeit links, Schwindelgefühl, Druck in den Augen, Zittern, Scheindrehung der Außenwelt, zeitweise Übelkeit. Seit dieser Zeit auch stärkere Eiterung. Selbstsondierung des linken Ohres beziehungsweise Berühren der Stelle, an welcher nach Erfahrung des Patienten das Wattekügelchen aufsitzen muß, um hörverbessernd zu wirken, löst heftigen Schwindel aus.

Befund: R. vom Trommelfell noch ein vorderer oberer Zipfel mit Hammerrest, freistehender Margo tymp. Innenwand epidermisiert; trocken.

L. Fötide Eiterung; der Spritzenstrahl entleert ein etwa bohnengroßes Cholesteatom. Totaldefekt des Trommelfells. Innenwand epidermisiert; am Margo tymp. spärliche Granulationen, in denen vielleicht noch ein Hammerrest eingeschlossen ist. Beim Sondieren des Attik Schwindel und Scheindrehung der Objekte nach links (= Nystagmus nach links). Paukenröhrchen entleert noch einige Cholesteatombröckel; danach heftiger Schwindel und Zittern des Körpers, kein Nystagmus.

R. Kein Fistelsymptom.

L. Bei Kompression Nystagmus nach links, bei Aspiration geringerer Nystagmus nach rechts. Luft entweicht hörbar durch die Tube. Jede Kompression und Aspiration ruft Scheindrehung der Außenwelt und Schwindel hervor.

Hörprüfung:

R. Hörweite: Flüstersprache 10 *cm* „8“, 5 *cm* „7“
L. „ „ 5 *cm* „8“, am Ohr „7“.
Rinne a′ R. — 7
„ „ L. — 25.
a′ vom Scheitel ins rechte Ohr + 15
A „ „ „ linke „ + 60

Boreinblasung bessert links die Hörfähigkeit auf 10 *cm* „8“, 5 *cm* „7“; Einlegen eines Wattekügelchens rechts bessert die Hörfähigkeit auf 80 *cm*.

Nach diesem klinischen Befund und der gegebenen Vorgeschichte ist die Beurteilung der Sachlage ziemlich eindeutig. Es handelt sich um eine grob vernachlässigte Cholesteatomeiterung, welche nunmehr zu einem Defekt an der Labyrinthwand geführt hat. Die ersten Zeichen der Labyrinthreizung vor zehn

Digitized by Google
Original from UNIVERSITY OF CALIFORNIA
Generated on 2019-10-24 12:11 GMT / http://hdl.handle.net/2027/uc1.b3252758
Public Domain in the United States, Google-digitized / http://www.hathitrust.org/access_use#pd-us-google

Wochen sind wohl durch die damals stärker einsetzende Eiterung bedingt. Für diese Exacerbation weiß der Patient keine Ursache.

Auffallend und ungewöhnlich ist nur die ganz enorme Verlängerung der Knochenleitung. Derartige Zahlen kommen bei der Funktionsprüfung der Otitis media purulenta chronica niemals vor, auch bei den schwersten Formen von Otosklerose, also bei der Fixation des Leitungsapparates an seinem wirksamsten Punkte geht die Verlängerung der Knochenleitung für die A-Gabel so gut wie niemals über ein bescheidenes Maß hinaus. Eine Fixation des Schalleitungsapparates im gewöhnlichen Sinne des Wortes kann also wohl nicht vorliegen.

Dagegen ist uns ein ähnlicher Ausfall der Knochenleitung bekannt bei anderen Prozessen.

Bezold (14) stellte bei einer Patientin nach Extraktion des Steigbügels, wobei Endost und Knorpelüberzug zurückblieben und vorübergehend Taubheit bestanden hatte, eine Verlängerung für „A" von 17 Sekunden fest.

Ein radikal operierter Patient, bei welchem durch Abtragung einer Granulation am horizontalen Bogengang das Endost verletzt wurde, so daß mit dem Abfluß von Lymphe ein schwerer labyrinthärer Symptomenkomplex eintrat, zeigte am 3. Tage nachher eine Verlängerung der Knochenleitung für „A" um 21 Sekunden (16).

Bezold führt diese hochgradige Verlängerung der Knochenleitung auf eine leichtere Beweglichkeit des schlaffen membranösen Verschlusses (Endost der Stapesplatte) beziehungsweise auf eine Entspannung des Ligamentum annulare zurück.

Ähnlich beurteilt Habermann (16) einen auch histologisch untersuchten Fall. Intra vitam eine Verlängerung der Knochenleitung für „c" um 11 Sekunden; histologisch Luxation der Steigbügelfußplatte in den Vorhof und Fixierung durch ein dickes bindegewebiges Band.

Schließlich verfüge ich über eine eigene Beobachtung (17). Otitis media purulenta chronica tuberculosa. Verlängerung für „A" 16 Sekunden; später Labyrinthreizung mit Auftreten von Taubheit. Ausheilen des ganzen Prozesses mit Wiederkehr der Hörfunktion. Histologisch ausgeheilte Defekte an der Umrandung der Steigbügelfußplatte.

In Übereinstimmung mit den angeführten Beobachtungen, die zum Teil histologisch illustriert sind, scheint es mir das Wahrscheinlichste, auch für den vorliegenden Fall eine schwere Erkrankung an der Umrandung der Steigbügelfußplatte anzunehmen, die ganz außergewöhnliche Verlängerung der Knochenleitung mit einer pathologischen Mobilisierung und dadurch bedingten Entspannung des Ringbandes zu erklären.

Diese Annahme läßt sich meines Erachtens noch durch zwei weitere Überlegungen stützen. Einmal durch die Tatsache, daß jahrelang ein künst-

Generated on 2019-10-24 12:11 GMT / http://hdl.handle.net/2027/uc1.b3252758
Public Domain in the United States, Google-digitized / http://www.hathitrust.org/access_use#pd-us-google
Digitized by Google
Original from UNIVERSITY OF CALIFORNIA

liches Trommelfell getragen wurde. Dadurch kann es zu lokaler Nekrose des Knochens, insbesondere der Promontorialwand kommen. Bezold (18) hat einen derartigen Fall beschrieben.

Weiterhin hat der Patient in seiner Jugend, in die ja der Beginn der Eiterung fällt, längere Zeit an lokaler Tuberkulose gelitten. Auch für die beiderseitige Ohraffektion ist diese Grundlage zum wenigsten in das Bereich der Möglichkeit zu ziehen. Tuberkulöse oder auf tuberkulösem Boden entstandene Eiterungen befallen aber bekanntlich mit Vorliebe die Promontorialwand.

Eine Ergänzung des Fistelsymptoms durch die Funktionsprüfung der Cochlea zur Lokalisation des Labyrinthwanddefektes, wie sie mir hier begründet genug erscheint, bildet offenbar eine Ausnahme.

In den 16 Fällen, welche Ruttin (19) veröffentlicht hat, findet sich 7mal keine Angabe über die Kopfknochenleitung, 2mal war sie normal, 5mal verkürzt, darunter auch der Fall von Promontorialfistel, 2mal verlängert.

In 2 Fällen mit Fistelsymptom, die ich in der letzten Zeit gesehen habe, war die Kopfknochenleitung beide Male verlängert, jedoch innerhalb der Grenzen einer Mittelohraffektion.

Literatur: 1. Nager, Wissenschaftlicher Bericht usw. Z. f. O., Bd. 53, pag. 183; Herzog, Labyrintheiterung und Gehör. München 1907, pag. 89 ff. — 2. Nager, Eine statistische Studie über die scarlatinöse Erkrankung des Gehörorgans. Z. f. O., Bd. 57, pag. 187 ff. — 3. Blau, Über den experimentellen Verschluß des runden Fensters. Verhandl. d. deutschen otol. Gesellsch., 1905, pag. 130 und 1906, pag. 230. — 4. Herzog, Die Verstopfung des runden Fensters und ihre Folgen. Sitzungsberichte der laryngo-otolog. Gesellsch., München 1909, und: Zur Pathologie der Labyrinthitis. Verhandlungen d. deutschen otol. Gesellsch., 1909, pag. 243 ff. — 5. Nager, Wissenschaftlicher Bericht usw. Z. f. O., Bd. 53, pag. 201. — 6. Jansen, Zur Kenntnis der durch Labyrintheiterung induzierten tiefen extraduralen Abscesse in der hinteren Schädelgrube. A. f. O., Bd. 35, pag. 290; Derselbe, Über eine häufige Art der Beteiligung des Labyrinthes bei den Mittelohreiterungen. A. f. O., Bd. 45, pag. 193. — 7. Ruttin, Klinische und pathologisch-histologische Beiträge zur Frage der Labyrinthfistel. M. f. O., Bd. 43, H. 2, pag. 121 ff. — 8. Literatur bei Bárány, Untersuchungen über den vom Vestibularapparat des Ohres reflektorisch ausgelösten rhythmischen Nystagmus und seine Begleiterscheinungen. Berlin 1906. — 9. Ruttin, l. c. — 10. Bárány, Sitzungsbericht der österr. otol. Gesellsch. vom 22. VI. 1908. Z. f. O., Bd. 56, pag. 399 ff. — 11. Ruttin, l. c. — 12. Bárány, Sitzungsbericht d. österr. otol. Gesellsch. vom 26. X. 1908. M. f. O., Bd. 43, H. 3, pag. 176. — 13. Referat der in schwedischer Sprache abgefaßten Abhandlung. Z. f. O., Bd. 58, pag. 375 ff. 14. Bezold, Eine Entfernung des Steigbügels. Z. f. O., Bd. 24, pag. 1. — 15. Bezold, Der Abfluß des Labyrinthwassers in seinen Folgen für die Funktion des Ohres. Z. f. Biol., Bd. 48, pag. 455, und Über die funktionelle Prüfung etc., Bd. 3, pag. 78. — 16. Habermann, Über einen Fall von Durchbruch des ovalen Fensters. Verhandl. d. deutschen otol. Gesellsch., 1905, pag. 121. — 17. Herzog, Labyrintheiterung und

Digitized by Google
Original from UNIVERSITY OF CALIFORNIA
Generated on 2019-10-24 12:11 GMT / http://hdl.handle.net/2027/uc1.b3252758
Public Domain in the United States, Google-digitized / http://www.hathitrust.org/access_use#pd-us-google

Gehör. **München 1907**, pag. 58, Fall V. — 18. Bezold, Erkrankungen des Warzenteils. **A. f. O., Bd. 13**, pag. 58 und Lehrbuch der Ohrenheilkunde, 1906, pag. 235. — 19. **Ruttin, l. c.**

Labyrintheiterung und Labyrinthoperation.

Vortrag, gehalten auf dem XVI. internationalen medizinischen Kongreß in Budapest. Von Dr. **Erich Ruttin,** Assistenten der k. k. Universitäts-Ohrenklinik (Vorstand: Prof. Urbantschitsch) in Wien.

Meine Herren! Ich erlaube mir, Ihnen über 100 Fälle von Labyrintheiterungen zu berichten. Es steht mir wohl eine größere Erfahrung zu Gebote, doch ziehe ich nur diejenigen Fälle in Betracht, die wir in den letzten zweieinhalb Jahren an der Klinik Urbantschitsch beobachtet haben, da diese stets nach den neuesten Fortschritten und unter exakter Diagnose- und Indikationsstellung operiert wurden. Unsere Indikationen lassen sich in grobem Umriß folgendermaßen kurz zusammenfassen: Beim Vorhandensein eines oder mehrerer Zeichen von Labyrinthfunktion (Hörvermögen, kalorische Erregbarkeit, Erregbarkeit auf Drehreize, Auslösbarkeit des Fistelsymptoms) machen wir zunächst nur die Radikaloperation, beziehungsweise einfache Aufmeißelung. Erlischt nach dieser Operation die Funktion vollständig, dann machen wir in einer zweiten Sitzung die Labyrinthoperation. Bei vollständig erloschener Labyrinthfunktion (totale Taubheit, Unerregbarkeit für kalorische und Drehreize, negative Fistelprobe) machen wir stets einzeitig die Labyrinthoperation. Als Operationsmethode wählen wir die Neumannsche. Ich werde nur kurz und ziffernmäßig berichten, da ich dieses Material noch einer anderen größeren Arbeit zugrundegelegt habe.

Von den 100 beobachteten Fällen gehörten 53 der Gruppe der circumscripten Labyrintheiterung, 47 der Gruppe der diffusen Labyrintheiterung an. Als circumscript bezeichnen wir alle eitrigen und entzündlichen Erkrankungen des Labyrinths (selbstverständlich von gleichzeitiger Mittelohreiterung ausgehend), bei denen sich noch ein oder mehrere Zeichen einer Labyrinthfunktion nachweisen lassen. Wir bezeichnen die Labyrinthfisteln als circumscripte Labyrintheiterungen, da wir analog dem von mir histologisch untersuchten, in der Monatsschrift für Ohrenheilkunde mitgeteilten Fall wohl annehmen können, daß sich in der Nähe der Einbruchsstelle ein eitriges Exsudat oder dessen Residuen finden lassen.

Als diffuse Labyrintheiterungen bezeichnen wir diejenigen, welche eine völlige Aufhebung der Labyrinthfunktion zur Folge haben. Die induzierten serösen Labyrinthitiden wollen wir gegenwärtig nicht in Betracht ziehen.

Während wir nun bei den diffusen Labyrintheiterungen die manifesten von den latenten Formen streng scheiden wollen, haben wir bei der Statistik

Digitized by Google
Original from UNIVERSITY OF CALIFORNIA
Generated on 2019-10-24 12:11 GMT / http://hdl.handle.net/2027/uc1.b3252758
Public Domain in the United States, Google-digitized / http://www.hathitrust.org/access_use#pd-us-google

der circumscripten Labyrintheiterungen die manifesten und latenten Formen zusammengenommen, da bei den ersteren die Grenzen zwischen beiden Formen scharf, bei den letzteren aber mehr fließend sind.

Von den circumscripten Labyrintheiterungen wurden 35 radikal operiert, 5 erst radikal und später labyrinthoperiert, 13 sogleich labyrinthoperiert. Von der ersten Gruppe wurden 34 geheilt und 1 ist an tuberkulöser Meningitis gestorben. Von der zweiten Gruppe wurden geheilt 3, sind gestorben 2, und zwar beide an Gehirnabsceß. Von der dritten Gruppe wurden geheilt 9, sind gestorben 4, und zwar an Meningitis mit eitrigem Lumbalpunktat vor der Operation 1, ohne Zeichen von Meningitis vor der Operation 1, aus anderen Ursachen 2, und zwar 1 an Kleinhirnabsceß und 2 an Schläfenlappenabsceß. Also von 18 Fällen war nur ein einziger Fall, der vor der Labyrinthoperation keine Zeichen von Meningitis hatte und dieselbe erst 6 Tage nach der Labyrinthoperation bekam. Es ist fraglich, ob dieser Fall infolge der Operation zugrunde gegangen ist oder ob wir vielmehr nur nicht imstande waren, die Meningitis durch die Operation aufzuhalten.

Betrachten wir nun die diffusen Labyrintheiterungen. Es sind im ganzen 47 Fälle. Davon gehören 13 der Gruppe der manifesten, 34 der Gruppe der latenten Formen an. Alle Fälle wurden labyrinthoperiert. Von den manifesten wurden 6 geheilt, 7 sind gestorben, und zwar an Meningitis mit eitrigem Lumbalpunktat vor der Labyrinthoperation 4, an Meningitis mit Zeichen von Meningitis, aber mit klarem Lumbalpunktat vor der Labyrinthoperation 3. Von den latenten wurden 26 geheilt, 8 starben, und zwar an Meningitis 4, davon mit eitrigem Lumbalpunktat vor der Operation 3, mit Zeichen von Meningitis, aber klarem Lumbalpunktat vor der Operation 1, aus anderen Ursachen 4, und zwar 1 an tuberkulöser Meningitis, 2 an Schläfenlappenabsceß, 1 an Kleinhirnabsceß. Von allen nach der Labyrinthoperation gestorbenen Fällen mit diffuser Labyrintheiterung sind also nur 4, bei denen die Todesursache zu diskutieren wäre. Die Krankengeschichten dieser Fälle beweisen, daß hier entgegen unseren Indikationen die Labyrinthoperation zu spät eingesetzt hat; denn sie waren alle erst radikaloperiert und dann aus äußeren Ursachen zu spät labyrinthoperiert worden. Von den einzeitig labyrinthoperierten Fällen ist nur 1 Fall, bei dem man die Labyrinthoperation beschuldigen könnte.

Wir haben also unter 100 bloß einen Fall, bei dem Gegner der Labyrintheröffnung der Operation die Schuld an dem Tode des Kranken geben könnten.

Die Labyrintheiterung ist nach Lermoyez in einem Fünftel der Fälle Ursache des Todes. Dagegen beträgt die Mortalität unserer rechtzeitig labyrinthoperierten Fälle nur 1·5% (von 65 Fällen 1 Fall). Wenn wir bedenken, daß wir sehr rigoros verfahren sind und nur die Fälle mit eitrigem Lumbalpunktat vor der Labyrinthoperation oder mit post mortem nachgewiesener anderer Todesursache als zweifellos nicht infolge der einzeitig vorgenommenen Labyrinthoperation

Digitized by Google
Original from UNIVERSITY OF CALIFORNIA
Generated on 2019-10-24 12:11 GMT / http://hdl.handle.net/2027/uc1.b3252758
Public Domain in the United States, Google-digitized / http://www.hathitrust.org/access_use#pd-us-google

gestorben ansahen, so werden wir uns ganz entschieden für ein aktives Vorgehen gegenüber den eitrigen Labyrintherkrankungen aussprechen müssen. Wir können den in den meisten Referaten eingenommenen Standpunkt um so weniger begreifen, da wir ja wissen, daß kein Otologe, bei dem eine noch ungünstigere Statistik bietenden Hirnabsceß gegen ein möglichst rasches und energisches operatives Verfahren sprechen wird, während sich anscheinend noch der größte Teil der Otologen zu einem gleich zielbewußten Eingreifen bei der Labyrintheiterung nicht oder erst zu spät entschließen kann. Zur besseren Übersicht lasse ich die tabellarische Übersicht der angeführten Fälle folgen:

Circumscripte Labyrinthitis 53	radikaloperiert 35	geheilt 34	
		gestorben 1	
	radikaloperiert, später labyrinthoperiert	geheilt 3	
		gestorben 2	
	einzeitig labyrinthoperiert 13	geheilt 9	
		gestorben 4.	
Diffuse Labyrintheiterung (alle einzeitig labyrinthoperiert) 47	manifeste 13	geheilt 6	
		gestorben 7	
	latente 34	geheilt 26	
		gestorben 8	

Summe der Labyrinthoperationen 65	geheilt 44			
	gestorben 21	an Meningitis 13	Lumbalpunktat vor der Operation trüb 8	
			keine Meningitis vor der Operation 5	
			aus anderen Ursachen 8	

Aus dem Privatlaboratorium von Prof. Dr. Schönemann in Bern.

Über die Resorptionsfähigkeit des äußeren Gehörganges und die Permeabilität des Trommelfells.[1])

Von **Lea Steinschneider**, cand. med.

Ebenso verbreitet und alt wie die Gewohnheit der Ohrpatienten, von sich aus medikamentöse Agenzien irgendwelcher Art in den äußeren Gehörgang zu bringen, ist der Skeptizismus der Ärzte gegenüber der Wirksamkeit solcher medizinischen Encheiresen. Aus letzterem Grunde wohl findet man nur sehr

[1]) Vergl. die vorläufigen Mitteilungen, welche Herr Prof. Dr. Schönemann über denselben Gegenstand am Internationalen Otologen-Kongreß in Budapest 1909 machte. Denselben sind zwei Photogramme beigegeben.

Digitized by Google
Original from UNIVERSITY OF CALIFORNIA
Generated on 2019-10-24 12:11 GMT / http://hdl.handle.net/2027/uc1.b3252758
Public Domain in the United States, Google-digitized / http://www.hathitrust.org/access_use#pd-us-google

spärlich in der Literatur über Versuche und Experimente berichtet, welche als Gegenstand eine Resorptionsmöglichkeit von chemisch differenten Substanzen vom äußeren Gehörgange aus ins Auge faßten. Wenn nun auch a priori anzunehmen ist, daß die epidermoidale Hautauskleidung des äußeren Gehörganges kaum imstande ist, nennenswerte Quantitäten chemisch differenter Substanzen zu resorbieren, so scheint doch solches nicht ohne weiteres selbstverständlich für das Trommelfell. Man kann sich sehr wohl denken, daß dieses dünne Häutchen imstande ist, Substanzen in sich aufzunehmen und an der inneren tympanalen Fläche wieder auszuschwitzen, von wo aus sodann ein weiterer centripetaler Transport durchaus nicht ausgeschlossen erscheint.

Ausgehend von diesem Grundgedanken wurde von mir im Privatlaboratorium des Herrn Prof. Schönemann eine Reihe von Untersuchungen angestellt, über die ich im Folgenden berichten möchte.

Zuvor sei es mir aber erlaubt, der Literatur der praktischen Ohrenheilkunde einige diese Frage berührende Daten und Beobachtungen zu entnehmen. Aus dieser geht hervor, daß man über die Imbibitionsfähigkeit des Trommelfells und des äußeren Gehörganges durch medikamentöse Agenzien zurzeit noch sehr geteilter Ansicht ist. Dies kommt namentlich da zum Ausdruck, wo es sich um die Aufgabe handelt, durch oberflächliche Applikation von Cocainlösungen u. dgl. auf das Trommelfell eine Anästhesie dieses letzteren zu erzielen.

Nach Iwanow kann durch eine Mischung von 0·5 Cocain. mur. und 1·0 einer 1‰igen Adrenalinlösung binnen 10 Minuten eine vollständige Anästhesie des Trommelfells erzielt werden, wenn man kleine, mit der auf 35—40° erwärmten Lösung getränkte Wattebäuschchen gegen das Trommelfell andrückt.

Auch Königstein bestätigt, daß durch einen Zusatz von Adrenalin die anästhesierende Wirkung des Cocains gesteigert wird, doch macht er auf die Gefahr von Nachblutungen (bei Anlaß der Paracentese) aufmerksam, sowie daß bei unvorsichtiger Anwendung Gangrän eintreten kann.

Haug hat das Anästhesin bei der Paracentese des Trommelfells nicht zuverlässig gefunden, während es zum Beispiel bei Gehörgangsfurunkeln, Ekzemen, Pruritus gute Dienste leistet. Zudem wird das Arbeiten im Gehörgange und am Trommelfell durch die Verfärbung der Teile und das Ausfallen der Anästhesinkristalle erschwert.

Sugar macht darauf aufmerksam, daß das Anästhesin ein Anilinderivat ist und daher, besonders bei Anwendung in öliger, weniger in alkoholischer Lösung die Gefahr einer Anilinvergiftung besteht.

Nach Haike wirkt das Yohimbin (Spiegel) in 1·5%iger Lösung in 30% Alkohol für das Ohr anästhesierend, sowohl bei Eingriffen an der Schleimhaut (Ätzung, Polypenextraktionen usw.) als bei der Paracentese des Trommelfells, wenn die Epidermis gelockert ist. Die Anästhesie tritt oft erst nach 3—8 Mi-

Digitized by Google
Original from UNIVERSITY OF CALIFORNIA
Generated on 2019-10-24 12:11 GMT / http://hdl.handle.net/2027/uc1.b3252758
Public Domain in the United States, Google-digitized / http://www.hathitrust.org/access_use#pd-us-google

nuten auf. Nebenerscheinungen wurden nicht beobachtet, eine Anämie der Teile kommt nicht zustande. Die Lösungen müssen möglichst frisch in heißem Wasser bereitet werden.

Zur örtlichen Anästhesierung bei Operationen am Ohr ist von Haug ferner das Novocain mit Vorteil benutzt worden. Die vorgenommenen Eingriffe waren: Incision eines Othämatoms mit Ausschneidung eines Stückes des Sackes, Excision eines Carcinoms und Fibroms der Ohrmuschel, Eröffnung und Auskratzung eines subperiostalen Abscesses am Warzenfortsatz, Entfernung von Polypen und Granulationen der Paukenhöhle, Extraktion des Hammers, Incision von Gehörgangsfurunkeln, Trommelfellparacentese, Aufmeißelung des Warzenfortsatzes bei akutem Empyem. Was die verschiedenen Anwendungsarten betrifft, so bemerkt Haug, daß durch einfache Berührung mit der unverletzten Oberhaut bei Gehörgangsfurunkeln keine besondere Wirkung erzielt wurde, während die Schmerzhaftigkeit der Paracentese des Trommelfells wesentlich verringert oder selbst aufgehoben werden konnte, wenn zuerst 15 Minuten lang oder darüber eine 10%ige Carbolglycerinlösung und dann ebenso lang eine 20%ige wässerige Novocainlösung beziehungsweise, wenn das Novocain gleich mit Carbolglycerin zusammen (Ac. carbol. 2·5, Novocain 5·0, Glycerin. pur. 25·0) eingeträufelt wurde. Ausgezeichnet war die schmerzstillende Wirkung bei Anwendung in Form der Schleichschen Infiltrationsanästhesie oder der peripherischen Leitungsanästhesie (Novocain 0·25, physiologische Kochsalzlösung 50·0, Suprareninlösung [1:1000] 5 Tropfen).

Behufs Vornahme der Paracentese bei akuter Otitis media wurde das Trommelfell 15 Minuten vorher mit einem feinen Wattebäuschchen bedeckt, das mit 5 Tropfen Suprareninlösung (1:1000) getränkt und mit Alypin in Substanz bepudert worden war. Manche Kranke hatten hiernach beim Einschnitt keine, andere eine geringe Schmerzempfindung.

Das Cocain hat Haug höchst unsicher gefunden zur lokalen Anästhesierung bei Operationen am Gehörgange und Trommelfell, am wirksamsten noch in der von Bonain (Acid. carbol. pur. liquef. 2·0, Menthol. pur., Cocaini hydrochlorici aa. 5·0) und mehr noch in der von Gray (Cocain. mur. 0·5, Ol. anilin., Alcohol. absol. aa. 5·0) angegebenen Mischung. Doch haben diese den Nachteil, besonders die Bonainsche Mischung, daß sie Verätzungen des Trommelfells und der Gehörgangswände mit nachfolgender Entzündung und Eiterung hervorrufen können und daß nach ihrer Anwendung eine Verfärbung der Teile auftritt, die den Eingriff erschwert. Anhangsweise bemerkt Haug, daß Gray neuerdings eine weitere Modifikation vorgeschlagen hat, die an Sicherheit der Wirkung den anderen etwas überlegen zu sein scheint; sie besteht darin, daß man von zwei Stammlösungen (I. 20% Cocain. mur. in absolutem Alkohol, II. 15—20% Eucain in Anilinöl), je 20 Tropfen vor jedesmaligem Gebrauche miteinander vermischt. Haug ist aber im ganzen von der lokalen Anästhesie-

Digitized by Google
Original from UNIVERSITY OF CALIFORNIA
Generated on 2019-10-24 12:11 GMT / http://hdl.handle.net/2027/uc1.b3252758
Public Domain in the United States, Google-digitized / http://www.hathitrust.org/access_use#pd-us-google

rung bei Gehörgangs- und Trommelfelloperationen abgekommen und wandte sie insbesondere bei der Paracentese nicht mehr an.

Moure und Brindel und ebenso Vacher empfehlen das Adrenalin als Anästheticum bei der Trommelfellparacentese. Erstere haben besonders eine Mischung von 10 *g* einer Adrenalinlösung 1:5000 mit 5 *g* einer 10%igen Cocainlösung wirksam gefunden.

Vacher verwendet ein von Dufour in Orleans hergestelltes und als Pulver oder flüssiges Extrakt in den Handel gebrachtes Präparat und löst 2—3 *cg* Cocain in 2—3 Tropfen dieses Extraktes auf. Nach Eingießen der Mischung soll die Paracentese 6 Minuten später fast schmerzlos gemacht werden können.

Mc Auliffe ist der Ansicht, daß, weil die äußere Trommelschicht keine Empfindung besitzt, vielmehr letztere allein den tieferen Schichten zukommt, man die Applikation der anästhesierenden Mittel bei der Paracentese vom Gehörgang aus überhaupt aufgeben sollte. Anstatt dessen empfiehlt er die Einspritzung von Cocainlösungen in die Tuba, wobei es zur Anästhesierung des Trommelfells wahrscheinlich ausreicht, wenn auch nur die Tubenschleimhaut von dem Medikamente getroffen wird. Den Schnitt in das Trommelfell soll man mit einem möglichst dünnen und scharfen Messer und unter möglichst geringer Druckanwendung machen.

Schwartze empfiehlt zur lokalen Anästhesie bei kurzdauernden schmerzhaften Eingriffen am Ohr Einträufelungen von Cocainlösungen in den Gehörgang oder die subcutane Injektion solcher in die Umgebung des Ohres. Ihre Wirkung ist im allgemeinen auch bei starken Lösungen (10—20%) eine recht unsichere. Der betreffende Autor meint, daß die Cocainanästhesie-Wirkung im Ohr nur dort eintritt, wo es mit der Schleimhaut in Berührung kommt. Von dem unverletzten Hautüberzug des Gehörganges und des Trommelfells wird es nicht resorbiert und die Schmerzhaftigkeit von Incisionen in diese Teile wird kaum deshalb durch dasselbe vermindert. Jedenfalls muß es in sehr konzentrierten Lösungen verwandt werden, und auch dann bleibt die analgesierende Wirkung eine höchst unsichere.

Wagenhäuser meint, die Verhältnisse für die lokale Anästhesie liegen bei kurzdauernden, sehr schmerzhaften Eingriffen im Gehörgange und am Trommelfell nicht sehr günstig. An erster Stelle kommen zu diesem Zwecke in Betracht die Cocainlösungen, aber die gelangen von der unverletzten Hautbedeckung dieser Teile aus nur schwer zur Resorption (eine solche wird von einzelnen Beobachtern überhaupt in Zweifel gezogen) und müssen in starker Konzentration (10—20%) verwendet werden. Sie werden nach vorausgegangener Reinigung und Desinfektion des Gehörganges mit Sublimatlösung (1:1000) erwärmt in das Ohr gebracht und haben 5—6 Minuten daselbst zu verweilen, wenn eine Aufhebung oder Herabsetzung der Schmerzempfindung erzielt wer-

Generated on 2019-10-24 12:11 GMT / http://hdl.handle.net/2027/uc1.b3252758
Public Domain in the United States, Google-digitized / http://www.hathitrust.org/access_use#pd-us-google
Digitized by Google
Original from UNIVERSITY OF CALIFORNIA

den soll. Die volle schmerzstillende Wirkung zeigt das Cocain, wenn es auf die Schleimhaut der Paukenhöhle zur Einwirkung kommt.

Horne und Yearsly empfehlen das Eucain zum gleichen Zwecke, das durch geringere Giftwirkung und dem Vorzuge der Sterilisierbarkeit durch Kochen dem Cocain überlegen sein soll. Sie wollen mit einer 2%igen Lösung vollständige Anästhesie des Trommelfells erzielt haben und empfehlen es für operative Eingriffe.

Urbantschitsch schlägt gegen die Schmerzen im Gehörgange lauwarme Einträufelungen von narkotischen Mitteln öfters des Tages wiederholt vor (3—5%ige Morphiumlösung für je 10 Minuten). Morph. pur. pulv. kann auch in kleiner Menge mittelst eines in reines oder in 5%iges Carbolglycerin getauchten Tampons in den Gehörgang eingelegt und stundenlang liegen gelassen werden.

* * *

Um nun über die in Frage stehende Fähigkeit der gesamten äußeren Gehörgangswand (inklusive Trommelfell), medikamentöse Substanzen aufnehmen und eventuell weiter transportieren zu können, ein Urteil zu bekommen, wurden folgende Experimente und Untersuchungen angestellt.

A. Untersuchungen am lebenden Menschen.

Einträufelung einer 10%igen Jodkaliumlösung in das rechte Ohr einer ohrgesunden 23jährigen Dame während 4 Stunden.

Nach Ablauf dieser Frist Untersuchung des Harns nach der Roburdinschen Methode. (Man bringt 20 cm^3 Urin in eine Nickelschale und fügt 2 g jodfreies Kalihydrat hinzu.)

Das Gemisch wird verdampft und dann verkohlt. Durch Zusatz von 1·5 g jodfreiem Salpeter wird die Kohle weiß gebrannt. Nach dem Erkalten wird die Schmelze in wenig Wasser gelöst.

Die Lösung wird filtriert. Zum Filtrat setzt man vorsichtig verdünnte Schwefelsäure im Überschuß zu; ferner 10 cm^3 Schwefelkohlenstoff und schüttelt alles gut durch.

(Violette Färbung des Schwefelkohlenstoffes deutet auf Jod.)

Die Probe fiel auch für den nach 6, 10 und 12 Stunden gelassenen und untersuchten Harn negativ aus.

Diese Versuche am lebenden Menschen wurden mehrmals und bei verschiedenen Individuen, aber immer mit dem gleichen negativen Resultat wiederholt.

B. Untersuchungen an der menschlichen Leiche.

Bei einer männlichen Leiche (40 Jahre alt), welche an Mediastinaltumor verstorben war, wurde 2 Stunden nach dem Tode in den linken Gehörgang eine 10%ige Jodkaliumlösung und in den rechten eine ebensolche Lugolsche

Digitized by Google
Original from UNIVERSITY OF CALIFORNIA
Generated on 2019-10-24 12:11 GMT / http://hdl.handle.net/2027/uc1.b3252758
Public Domain in the United States, Google-digitized / http://www.hathitrust.org/access_use#pd-us-google

Lösung eingeträufelt und dafür gesorgt, daß diese Flüssigkeiten während 15 Stunden in innigem Kontakt mit der Gehörgangswand inklusive Trommelfell verblieben.

Nach Ablauf dieser Zeit wurde das Gehörorgan aus der Schädelbasis sorgfältig herausgenommen, sodann nach vorsichtiger Entfernung des Tegmen tympani das Cavum tympani freigelegt (wobei ganz besonders darauf geachtet wurde, das Trommelfell in keiner Weise zu lädieren). Die Trommelhöhle selbst wurde mehrmals mit destilliertem Wasser gefüllt und letzteres sodann jeweils mit Watte aufgesogen; diese mit dem Spülwasser getränkte Watte wurde endlich, wie oben angegeben, auf Jod untersucht. Die Probe ließ nur im rechten Ohr Spuren von Jod nachweisen.

In ähnlicher Weise wurden an einer weiblichen Leiche (15jähriges Mädchen, Todesursache: Tuberculosis pulm.) Versuche angestellt mit negativem Ergebnis.

C. Untersuchungen an Tieren.

1. Einem 3 Wochen alten Kaninchen wurde in den rechten Gehörgang eine verdünnte Jodtinkturlösung, in den linken eine verdünnte Säurefuchsinlösung eingeträufelt und dafür gesorgt, daß diese Lösungen während 6 Stunden in innigem Kontakt sowohl mit der Wandung des äußeren Gehörganges als auch mit der Membrana tympani verblieb.

Nach Ablauf dieser Frist wurde das Tier vermittelst Chloroform getötet, der Schädel vom Rumpfe abgetrennt und enthirnt. Ersteres wurde sodann durch Einlegen in eine Kältemischung (Eis und Kochsalz) zum Gefrieren gebracht.

Nach Ablauf von 44 Stunden fiel es dann leicht, vermittelst feiner Sägeschnitte den Schädel und speziell das Gehörorgan in ca. 2 *mm* dicke Schnitte zu zerlegen und an ihnen, soweit die linke Seite in Betracht kam, die genügend bekannte Stärkekleisterreaktion auf Jod zu machen. Dieselbe fiel jedoch negativ aus.

Es war keine Spur von Jod weder an der Innenfläche des Trommelfells, noch in der Höhle des Mittelohres nachzuweisen.

Die Innenfläche des rechten Trommelfells dagegen zeigte deutlich eine anscheinend der Membran aufliegende, zart rötlich gefärbte Schicht von Fuchsin.

2. In ähnlicher Weise wurde ein 5 Wochen altes und endlich ein 3 Monate altes Kaninchen behandelt.

Immer mit dem gleichen Resultat.

Die makroskopische Betrachtung dieser Schnitte ließ deutlich erkennen, daß gewisse, wenn auch sehr geringe Quantitäten von Fuchsin das Trommelfell durchsetzt hatten, während dies für das Jod nicht zutraf.

Generated on 2019-10-24 12:11 GMT / http://hdl.handle.net/2027/uc1.b3252758
Public Domain in the United States, Google-digitized / http://www.hathitrust.org/access_use#pd-us-google
Digitized by Google
Original from UNIVERSITY OF CALIFORNIA

Um nun alle diese Experimente, deren Ausführung trotz größter Sorgfalt selbstredend gewisse Fehlerquellen nicht völlig ausschließen ließ, auf eine exakte Grundlage zu stellen, wurde der Weg der mikroskopischen Untersuchung betreten.

Dabei trat nun allerdings ein Umstand sehr störend in den Weg; allgemein ist ja bekannt, daß die mikroskopische Untersuchung des Gehörorganes deswegen so schwierig ist, weil der Zerlegung des zu schneidenden Objektes in mikroskopische Schnitte eine völlige Entkalkung des Knochens vorangehen muß. Diese Entkalkung des Knochens geschieht durch ein längeres Einlegen der knochenhaltigen Präparate in eine 5—10%ige Salpetersäurelösung, eine chemisch außerordentlich differente Flüssigkeit, die bekanntlich in hohem Maße destruierend auf die meisten Farbstoffe einwirkt. Wenn deshalb als Imprägnierungsflüssigkeit Farbstoffe in Betracht kamen (von Jod oder dessen Salzen müßte von vornherein abgesehen werden, weil dasselbe selbstverständlich nicht säurefest ist und übrigens auch durch Wasser und Alkohol ausgeschwemmt wird), so konnte es sich nur um säure- und alkoholfeste Farben handeln und überdies um solche, welche durch die Auswässerung der Präparate sich nicht so schnell entfernen ließ.

Ein Farbstoff von diesen Qualitäten existiert nun nach unseren Erkundigungen bei Fachleuten nicht.

Immerhin erschien wenigstens bis zu einem gewissen Grad das Säurefuchsin, das Carmin und das Berlinerblau als zweckdienlich.

Das Hämatoxylin, das durch die verdünnte Salpetersäure zwar gebleicht wird, bei nachheriger Überführung in eine alkoholische Flüssigkeit aber wieder eine bläuliche Färbung annimmt, wurde ebenfalls, aber ohne günstige Resultate versucht.

Demnach gestaltete sich unser Vorgehen so, daß, ähnlich wie bei den oben geschilderten Tierversuchen, in die äußeren Gehörgänge von Kaninchen verschiedenen Alters während einiger Stunden eine 10%ige Carmin- oder Säurefuchsin- oder Berlinerblaulösung eingeträufelt wurde. Bei 3 Tieren wurde vor der Einträufelung der Farblösung an das Trommelfell ein Wattebausch gelegt, der getränkt war mit folgender Lösung: Acidi carbol. liq. 0·5, Menthol. Cocaini muriat. aa. 2·0, Spirit. vini 10·0. Bekanntlich gebraucht man dieses Verfahren in der praktischen Ohrenheilkunde, um das Trommelfell für die nachfolgende Paracentese unempfindlich zu machen, und man stellt sich dabei gewiß nicht mit Unrecht vor, daß ein Zusatz von Carbol zum Cocain die Resorptionsfähigkeit beziehungsweise die Permeabilität des Trommelfells erhöhe.

Nach diesen Prozeduren wurden die Tiere in der oben angegebenen Weise getötet und die betreffenden Gehörorgane (im ganzen 18) für die mikroskopische Untersuchung in der üblichen Weise vorbereitet (Einlegen in 10%ige Formalinlösung, dann Alkohol, 10%ige Salpetersäure, Auswaschen, Alkohol von steigender Konzentration und endlich Celloidin).

Digitized by Google
Original from UNIVERSITY OF CALIFORNIA
Generated on 2019-10-24 12:12 GMT / http://hdl.handle.net/2027/uc1.b3252758
Public Domain in the United States, Google-digitized / http://www.hathitrust.org/access_use#pd-us-google

Die zirka 30—40 Mikren dicken Schnitte wurden in Hämatoxylin-Eosin nachgefärbt.

Ich gebe nun im Folgenden eine kurze Zusammenstellung der aus dieser Untersuchungsreihe erhaltenen Resultate:

1. Die Versuche mit Berlinerblau fielen durchaus negativ aus. Zwar konnte deutlich nachgewiesen werden, daß die Farbe ohne Veränderung ihrer Nuance reichlich bis zum Trommelfell vorgedrungen war. Das Trommelfell selbst aber hatte sich gegenüber dem Berlinerblau völlig ablehnend verhalten. Auch im Cavum tympani war keine Spur von Blaufärbung zu entdecken.

2. Die Versuche mit Säurefuchsin förderten ebenfalls ein negatives Resultat zutage. Die Farbe war durch die vorausgeschickten Prozeduren zerstört oder ausgelaugt worden.

3. Anders dagegen die Gehörorgane derjenigen Tiere, welche mit Carminlösung behandelt worden waren. Zwar hatte auch bei diesen Objekten die Carminfarbe ihre ursprüngliche Frische nicht völlig bewahrt, sondern war blasser, unscheinbarer geworden. Immerhin war sie noch deutlich erkennbar. Im Gehörgange fanden sich reichliche Massen dieser Farbe; das Trommelfell, dessen Intaktheit überall nachgewiesen werden konnte, erwies sich durchsetzt von Carmin und, was namentlich hervorzuheben ist, auch auf und in der Schleimhaut der Trommelhöhle fanden sich größere Bezirke einer carminähnlich gefärbten dünnen Schicht. Die Schleimhaut der Trommelhöhle selbst erschien an einigen Stellen etwas aufgelockert, an anderen war sie völlig normal. Das Epitympanum enthielt im ganzen mehr Farbstoff als die übrigen Teile der Trommelhöhle.

Es besteht demnach kein Zweifel, daß geringe Quantitäten der in den äußeren Gehörgang eingeträufelten Carminlösung das intakte Trommelfell zu durchsetzen und die Trommelhöhlenschleimhaut zu erreichen vermochten. Die Verteilung des Farbstoffes läßt darauf schließen, daß derselbe von der Membrana tympani aus der Trommelhöhlenwand entlang gewandert ist; da die oberen Trommelhöhlenwandungen, welche die größeren Teile der Gehörknöchelchen umschließen (Epitympanum), naturgemäß günstigere Vaskularisationsverhältnisse aufweisen, so ist verständlich, daß auch die Schleimhaut gerade dieses Bezirkes als mit Carminfarbe dichter beschickt sich erwies. Endlich soll noch über die mit Cocain-Carbollösung vorbehandelten Tiere (siehe oben) referiert werden.

Es unterlag gar keinem Zweifel, daß bei diesen Versuchsobjekten die Permeabilität respektive Resorptionsfähigkeit des Trommelfells ganz bedeutend gesteigert war, entsprechend der dichteren Carminfärbung der in Betracht fallenden Bezirke.

Zum Schlusse sei mir noch eine kurze Bemerkung gestattet:

Generated on 2019-10-24 12:12 GMT / http://hdl.handle.net/2027/uc1.b3252758
Public Domain in the United States, Google-digitized / http://www.hathitrust.org/access_use#pd-us-google
Digitized by Google
Original from UNIVERSITY OF CALIFORNIA

Auf den ersten Blick mag es ja wohl scheinen, daß die Durchführung einer solchen Versuchsreihe, wie sie geschildert wurde, ein müßiges Unternehmen sei. Allein schon dem Laienpublikum gegenüber, das sich niemals wird abhalten lassen, Ohrtropfen zu gebrauchen, ist es wohl angezeigt, daß auf experimentellem Wege die Frage, ob etwas und wieviel von den gebräuchlichen Ohrtropfen bei intaktem Trommelfell in das Mittelohr dringen, beantwortet werde. Soviel aber unsere Versuche einen Einblick in diese Frage gewährten, ist der Arzt durchaus nicht berechtigt, den eingangs erwähnten Skeptizismus in vollem Umfange aufrecht zu erhalten. Denn wenn Carmin das Trommelfell durchwandern kann, dann ist solches wohl auch denkbar für andere, speziell medikamentöse Agenzien, deren Anwesenheit im Mittelohr wir aus technischen Gründen vorläufig noch nicht nachweisen können. Allerdings werden ja unter gewöhnlichen Umständen wenigstens größere Quantitäten chemisch differenter Agenzien niemals in das intakte Trommelfell und damit in die Trommelhöhlenschleimhaut einwandern können. Indessen gibt uns doch die erwähnte Tatsache, daß die Trommelfelle der mit Carbolsäuretropfen vorbehandelten Tiere eine deutlich gesteigerte Permeabilität für Carmin aufwiesen, einen deutlichen Fingerzeig. Überdies wird es uns vielleicht noch möglich sein (zum Beispiel durch Zuhilfenahme des galvanischen Stromes, das heißt vermittelst der Kataphorese), diese postulierte Permeabilität des Trommelfells noch zu erhöhen.

* * *

Zum Schlusse möchte ich Herrn Prof. Schönemann für die Anregung zu dieser Arbeit sowie für seine freundliche Unterstützung bei Anfertigung derselben meinen verbindlichsten Dank aussprechen.

Literatur: Haug, Archiv f. Ohrenheilk., 1906, LXIX, 1 u. 2, pag. 26; derselbe, Archiv f. Ohrenheilk., 1902, LV, 1 u. 2, pag. 49; derselbe, Arch. f. Ohrenheilkunde, 1903, LVIII, 3 u. 4, pag. 267. — Moure und Brindel, Revue de Laryngol. etc., 1901, XXII, 52. — Vacher, Annal. des mal. de l'oreille etc., 1902, XXVIII, 3. — Mc Auliffe, Transact. of the Amer. otol. Soc., 1902, XXXV, pag. 94. — Iwanow, Praktischeski Wratsch, 1902, Nr. 49; ref. Zeitschr. f. Ohrenheilk., 1903, XLIV, 4, pag. 396. — Königstein, Gaz. Lekarska, 1903, Nr. 16 und 17; ref. Arch. f. Ohrenheilk., 1904, LXII, 3 u. 4, pag. 289. — Sugar, Arch. f. Ohrenheilk., 1904, LXII, 3 u. 4, pag. 248. — Haike, Verhandl. d. Berliner otolog. Gesellsch., 1903, pag. 28. — Schwarze, Lehrbuch d. Ohrenheilk., 1893, pag. 709. — Wagenhäuser, i. d. Encyclopädie d. Ohrenheilk. von Blau, 1900, pag. 30. — Urbantschitsch, Lehrb. d. Ohrenheilkunde, 1901. — Horne und Yearsly, Encyclopädie d. Ohrenheilk., 1900, pag. 30.

Digitized by Google
Original from UNIVERSITY OF CALIFORNIA
Generated on 2019-10-24 12:12 GMT / http://hdl.handle.net/2027/uc1.b3252758
Public Domain in the United States, Google-digitized / http://www.hathitrust.org/access_use#pd-us-google

Vereinsberichte.

Berliner otologische Gesellschaft.

Sitzung vom 5. November 1909.

Vorsitzender: Lucae.
Schriftführer: Schwabach.

Herzfeld: **Vorstellung eines einseitig labyrinthlosen Patienten.**

Rechtseitige Otitis med. acuta nach einem kalten Bad, typische Antrumaufmeißelung nach 3 Wochen ohne Besonderheiten. Nach weiteren 2 Wochen plötzlich starke Schmerzen, Ödem über dem rechten Jochbein, horizontaler Nystagmus nach rechts. Nach Radikaloperation zunächst Besserung, dann nach einem Tage schwere Labyrintherscheinungen. Starker Schwindel, Erbrechen, Nystagmus beim Blick geradeaus, nach oben und nach beiden Seiten. Völlige Taubheit rechts. Bei der Labyrinthoperation absolut negativer Befund in Cochlea und Vestibulum, nach derselben erhebliche Besserung der Beschwerden. Jetzt besteht nach 6 Wochen eine Herabsetzung der Kraft und der Sensibilität in der ganzen rechten Seite. Beim Gehen mit geschlossenen Augen Abweichen nach der kranken Seite. Kalorische und galvanische Erregbarkeit des Vestibularapparates ist erloschen, jedoch ist der Drehnystagmus physiologisch hervorzurufen.

Ätiologisch hält Herzfeld eine aufsteigende Degeneration nach dem Deitersschen und Bechterewschen Kerngebiet für vorliegend.

Diskussion.

Dennert hat vor Jahren zwei Fälle von Labyrintheiterungen mit Herausstoßung von Sequestern beobachtet, bei denen völlige Taubheit, aber kein Schwindel vorhanden war. Im ersten Falle, wo die Schnecke ausgestoßen war, nahm die Eiterung bald ab, doch kam der Pat. vor der Heilung außer Beobachtung. Im zweiten Falle trat nach der operativen Entfernung der nekrotischen Teile völlige Ausheilung ein.

Levy fragt, ob bei dem Falle des Vortragenden nicht die Möglichkeit traumatischer Hysterie in Betracht kommt. In einem ähnlichen Falle, den er operierte, stellte ein Neurologe mit Bestimmheit die Diagnose traumatische Hysterie und führte auch die motorische Störung auf diese zurück.

Lucae hält es für erstaunlich, daß bei dem absolut negativen Befunde im Vorhofe und Promontorium sofort nach der Operation die Schwindelerscheinungen aufhörten.

Herzfeld hat geglaubt, sich mit Rücksicht auf die Schwere der Erscheinungen zu sofortiger Operation entschließen zu müssen. Ob ohne Operation auch Heilung eingetreten wäre, läßt sich natürlich jetzt nicht sagen, sieht man doch häufig genug Rückgang von Labyrintherscheinungen ohne Operation eintreten. Vielleicht hat es sich hier auch um toxische Erscheinungen gehandelt, nur ist es möglich, daß die Reizerscheinungen von seiten des Labyrinthes nach der Ausräumung und Elimination desselben verschwunden sind. Anhaltspunkte für Hysterie lagen bei dem bisher stets gesunden Arbeiter nicht vor.

Graupner: **Ein Fall von Chlorom.**

Ein 13jähriger Knabe wurde in die Ohrenklinik der Charité mit rechtseitiger Facialislähmung und Schwindelerscheinungen eingeliefert. Rechtseitige

Digitized by Google
Original from UNIVERSITY OF CALIFORNIA
Generated on 2019-10-24 12:12 GMT / http://hdl.handle.net/2027/uc1.b3252758
Public Domain in the United States, Google-digitized / http://www.hathitrust.org/access_use#pd-us-google

fötide chronische Mittelohreiterung. Bei der Radikaloperation fanden sich in den Zellen grünliche Schleimmassen und teilweise grünlich gefärbte Schleimhaut. Der Exitus trat am 9. Tage ein.

Bei der Sektion fanden sich graugrüne Geschwulstmassen in der Dura, flache Infiltration mit Geschwulstmassen im Periost, ein kleiner Geschwulstknoten im Meatus acusticus internus komprimiert den Facialis und Acusticus. Das Knochenmark der platten und Röhrenknochen hat diffus schmutzig graugrüne Färbung. Der Blutbefund entspricht dem Bilde der akuten Leukämie. Vortragender hält die Chlorome für eine eigenartige Form leukämischer Infiltration bei akuter Leukämie. A. Sonntag (Berlin).

Sitzung vom 10. Dezember 1909.

Vorsitzender: Schwabach.
Schriftführer: Herzfeld.

Beyer: „Trommelfellzapfen."

Vortragender hat in einer Reihe von Fällen die „Trommelfellzapfen" mit der Schlinge abgetragen und mikroskopisch untersucht. Bei akuten Fällen sieht man Granulationsgewebe umgeben von einem Epidermisring. Die Epidermis kann nur aus der Cutisschicht des Trommelfelles entstanden sein, da auch Verhornungen vorkommen. Im Zentralkanal ist die oberste Schicht epidermisiert, die inneren Schichten zeigen ein Übergangsepithel, eine Umbildung vom Platten- zum Zylinderepithel.

Bei subakuten und chronischen Fällen zeigt die äußere Umkleidung eine wuchernde Epidermis, die Dicke des Rete Malpighi geht zuweilen bis an den Zentralkanal heran. Wenn man beim Schneiden den Zapfen schief trifft, macht es bei den ersten Schnitten den Eindruck, als ob ein Epidermisring um vorgefallene Mucosa herumliegt, erst bei weiteren Schnitten in die Tiefe erscheint dann der Zentralkanal. Einmal hat Vortragender bei diesem Trommelfellzapfen die Mucksche Saugbehandlung versucht, ist jedoch wegen des auftretenden Schmerzes und der Injektion wieder von ihr zurückgekommen. Die Perforation schließt sich nach der Abtragung des Zapfens mit der Schlinge meist sehr langsam, ein äußerst zäher Schleimfaden hängt öfters weit aus ihr heraus.

Diskussion.

Brühl fragt, ob Vortragender bei der relativen Seltenheit des Vorkommens dieser Zapfen über die Ätiologie derselben eine Vorstellung hat. Er hat den Eindruck, als ob schon vorher an dem Trommelfelle eine pathologische Stelle, entweder eine Verdickung, Narbe oder atrophische Stelle sich befunden hat.

Beyer glaubt nicht, daß Narben oder atrophische Stellen die Vorbedingung für die Zapfen bilden, die 11 Fälle, die er in einem Jahre sah, schienen meist auf Influenza zurückzuführen zu sein.

Grossmann: Erfahrungen über die Anwendung der Scharlachrotsalbe und der Amidogaze (Amidoazotoluolgaze) in der Ohrenheilkunde.

Nach den günstigen Erfahrungen, die in der Chirurgie mit der Schmiedenschen 8%igen Scharlachrotsalbe zur schnelleren Epidermisierung großer Wundflächen gemacht waren, hat Vortragender bei Fällen von Radikalopera-

Digitized by Google
Original from UNIVERSITY OF CALIFORNIA
Generated on 2019-10-24 12:12 GMT / http://hdl.handle.net/2027/uc1.b3252758
Public Domain in the United States, Google-digitized / http://www.hathitrust.org/access_use#pd-us-google

tion in der Nachbehandlung gute Erfolge von der Anwendung der verbesserten Scharlachrotsalbe gesehen, welche Hazward angegeben hat. Es ist dies die Amidoazotoluolsalbe. Das Amidoazotoluol ist ein rotgelbes Pulver von schwacharomatischem Geruch, schwer löslich in Wasser, leicht löslich in Alkohol oder Äther. Vortragender gebrauchte eine 8%ige Salbe und hatte, wenn er die Salbe Tag um Tag abwechselnd mit Vaselin anwandte, leidlich gute Erfolge. Da das Auftragen der Salbe nicht gleichmäßig zu machen war, ließ er sich mit 4% Amidoazotoluol getränkte Gaze anfertigen, mit der die Nachbehandlung nach Eintritt des granulierenden Stadiums gemacht wurde. Nachteile sieht man bei täglichem Wechsel nicht, allerdings sieht die Wunde nicht so frisch aus. Auch besitzt die Amidogaze keine granulationsbeschränkenden Eigenschaften, wirkt auch öfter etwas ätzend. Bei der Trennung von Synechien in der Nase kann die Gaze in der Nachbehandlung ebenfalls mit Vorteil benutzt werden. Bei chronischen Mittelohreiterungen, zumal bei denen mit großer Perforation und adhärentem Hammer wirkt eine Lösung von 30%iger Milchsäure mit 4%igem Amidoazotoluol ausgezeichnet. Außerdem eignet sich die 2%ige Amidogaze gut zum Verschluß trockener Perforationen des Trommelfelles, wenn sie nach Anfrischung des Randes mit Salbe darauf befestigt wird.

Diskussion:

Sonntag hat im Sommer 1908 4 Fälle von Radikaloperation mit Scharlachrotsalbe nachbehandelt, ist aber wieder davon abgekommen, da er keinen schnelleren Heilungsverlauf als bei der sonst üblichen Methode konstatieren konnte. Außerdem sah die Wunde nicht so frisch, sondern schmierig aus. Das Wichtigste ist wohl, daß der neugebildete Epidermissaum zumal beim Ätzen mit einer Salben- oder Pastenschicht gedeckt wird, damit die junge Epidermis nicht maceriert wird. Im übrigen sind auch Heilungen nach 4 Wochen bei der bisher üblichen Behandlungsmethode keine allzu große Seltenheit.

Brühl fragt, wieviel Fälle Vortragender behandelt hat und welches die kürzeste Zeit der Nachbehandlung gewesen ist.

Beyer hat auch Versuche mit Scharlachrotsalbe gemacht und war im Anfang überrascht, wie schnell die Granulationsbildung nachließ. Bald jedoch trat stärkere Sekretion und Fötidität ein. Die Isoformgaze hat eine größere desinfizierende Kraft und hält die Granulationen besser zurück.

Hartmann hat Scharlachrot in Pulverform verwendet, doch im großen und ganzen keine besseren Erfolge gegen die sonst übliche Methode gesehen.

Davidsohn fragt, ob sich auch der Eingang in die Tube bei Anwendung der Amidogaze besser und schneller als sonst epidermisiert.

Halle hat bei Anwendung der Scharlachrotsalbe keine rapiden Heilungen unter 4 Wochen gesehen.

Levy hat mit der Scharlachrotsalbe 2 Fälle von Radikaloperation, die auf keine sonstige Weise zur Heilung zu bringen waren, epidermisieren gesehen.

Grossmann hat bis jetzt 3 Fälle mit der Amidogaze nachbehandelt, ein Fall heilte nach 4 Wochen, einer nach 5 Wochen, der eine ist seit drei Wochen in Behandlung, doch noch nicht geheilt. Eine Heilung in 4 Wochen war bis jetzt die Ausnahme, keine Regel. Da die Amidogaze nicht hemmend auf die Granulationen einwirkt, ist eine Kombination bei der Behandlung mit Milchsäure oder Jodoformgaze nicht zu entbehren.

A. Sonntag (Berlin).

Digitized by Google
Original from UNIVERSITY OF CALIFORNIA
Generated on 2019-10-24 12:12 GMT / http://hdl.handle.net/2027/uc1.b3252758
Public Domain in the United States, Google-digitized / http://www.hathitrust.org/access_use#pd-us-google

Sitzung vom 21. Januar 1910.

Vorsitzender: Schwabach.
Schriftführer: Herzfeld.

Vor der Tagesordnung demonstriert Haike einen 91jährigen Patienten mit einem Cancroid der linken Kopfseite, welches die ganze Ohrmuschel bis auf einen kleinen, etwa 1 *cm* langen Rest der Helix zerstört hat. Das Mittelohr scheint intakt zu sein, wenigstens ist die Hörfähigkeit besser als auf dem anderen Ohre.

Tagesordnung:

Dr. phil. Köhler (als Gast): **Über die Funktion des Trommelfells und des M. tensor tympani.**

Um die Schwingungen des Trommelfells und die Bewegungen des Tensor tympani zu studieren, ließ Vortragender an seinem Trommelfell einen kleinen Spiegel von Herrn Prof. Brühl befestigen, der einen einfallenden Lichtstrahl reflektierte. Der Spiegel war, damit er senkrecht zur Gehörgangsachse stand, mittelst eines kleinen Aluminiumwinkels am Umbo befestigt und wog nur $^{17}/_{1000}$ *g*, so daß eine Beeinträchtigung der Schwingungen oder der Hörfähigkeit nicht zu befürchten war, auch tatsächlich nicht eingetreten ist. Die Versuche wurden nun derartig gemacht, daß bei fixiertem Kopf das durch eine Sammellinse konzentrierte Licht einer Bogenlampe in den Gehörgang und durch einen schmalen Spalt auf den Spiegel geworfen wurde. Der Spiegel reflektierte das Bild dieses Spaltes auf einen außenstehenden größeren Spiegel, der wiederum das Licht durch einen querstehenden Spalt auf eine photographische Platte warf, so daß auf dieser ein Punkt entstand. Die Pulsschläge waren deutlich an dem Reflex zu zählen, nicht dagegen die Atembewegungen. Beim Erklingen eines Tones ergab sich ein mehr oder weniger starkes Ausschlagen des Reflexes je nach der Stärke des Tones; der Reflex blieb, solange der Ton in derselben Stärke fortwirkte, immer an derselben Stelle. Es handelte sich also um reine Intensitätsverschiebungen, eine Abhängigkeit von der Höhe des Tones wurde nicht konstatiert. Kurven wurden erhalten bis zur Tonhöhe von c_4, darüber hinaus war es unmöglich. Die Funktion des Mittelohrapparates ist so aufzufassen, daß statt der großen eine kleine Amplitude bewirkt wird und die Druckkräfte erhöht werden. In demselben Sinne ist die Funktion des Tensor tympani aufzufassen. Als höchste Verschiebung des Umbo konnte Vortragender nur $^1/_{55}$ *mm* feststellen, während Bezold 0·7 *mm*, allerdings nur am Präparat und durch Druck, fand. Interessant war die Verschiedenheit der Schwingungen an verschiedenen Teilen des Trommelfelles. Während der Spiegel bei einer bestimmten Tonintensität Schwingungen in longitudinaler Richtung machte, gingen diese bei anderen Tönen, bei denen jedenfalls eine andere Partie des Trommelfelles mehr erregt wurde, in Kippbewegungen über.

Diskussion.

Brühl glaubt, daß diese Versuche auch in pathologischen Fällen eventuell interessante Resultate ergeben können. Die Ansicht von Zitowitsch, daß die Atrophie des Tensor tympani verantwortlich für die Otosklerose zu machen sein, könne so nachgeprüft werden. Um die Knochenleitung zu prüfen, könne man bei Radikaloperierten einen Spiegel auf die Knochenwand kleben. Doch seien dies alles Versuche am Lebenden, und als solche, weil nicht

Digitized by Google
Original from UNIVERSITY OF CALIFORNIA
Generated on 2019-10-24 12:12 GMT / http://hdl.handle.net/2027/uc1.b3252758
Public Domain in the United States, Google-digitized / http://www.hathitrust.org/access_use#pd-us-google

immer durchaus ungefährlich, immer bedenklich. Die Differenz zwischen den Zahlen der Verschieblichkeit des Umbo bei Bezold und dem Vortragenden ist wohl so zu erklären, daß Bezold keine akustischen Schwingungen benutzte.

Beyer ist auf Grund seiner Forschungen in der vergleichenden Anatomie Gegner der Helmholtzschen und Bezoldschen Theorie. Er hat selbst über Trommelfellschwingungen mit Acetylengas ähnliche Versuche gemacht und auch ähnliche Kurven erhalten, kann sich jedoch nicht vorstellen, wie zum Beispiel bei einem Konzert diese Unsumme von Tönen zu gleicher Zeit durch Schwingungen des Trommelfelles übertragen werden könne. Er betrachtet das Trommelfell lediglich als Abschlußmembran der schwingenden Paukenhöhle.

Dennert bemerkt, daß jede Membran auf ebensoviel Töne mitschwingt wie das Trommelfell.

Gutzmann erinnert an die Aufnahmemembran des Edisonschen Phonographen, die nicht so kompliziert gebaut ist und doch alle Töne, wie zum Beispiel bei einem Konzert, gleichzeitig aufnimmt. Es wird mehr gehört, als man vom Trommelfell sieht. Bei Klangversuchen hat Gutzmann bei fast allen Membranen neben der longitudinalen eine Kippbewegung gefunden.

Brühl hält es für das unbestrittene Verdienst des Vortragenden, die bisher supponierten Schwingungen des Trommelfells beim Hören nachgewiesen zu haben.

Köhler hält die Trommelfellschwingungen in longitudinaler Richtung und die Kippbewegungen für Schwingungen akustischer Art.

A. Sonntag (Berlin).

Verhandlungen der Dänischen Oto-laryngologischen Gesellschaft.

64. Sitzung vom 3. November 1909.

Vorsitzender: Prof. H. Mygind.
Schriftführer: Dr. Blegvad.

I. H. Mygind: **Demonstration eines Falles von Pachymeningitis externa et interna.**

Ein 17jähriges Mädchen wurde am 26. Oktober in die Ohrenklinik des Kommunehospitals aufgenommen; hat Ohrenfluß beiderseits seit 2 Jahren, etwa 6 Tage Schmerzen im linken Ohre und Fieber, 3 Tage fortwährendes Erbrechen. Bei der Aufnahme ausgesprochene „slow cerebration", Puls 112, Temp. 38·3. In der Tiefe des Gehörganges beiderseits Cholesteatommassen, links ödematöse Schwellung der Mastoidgegend. Keine objektiven Anzeichen von Meningitis. Die statische Untersuchung ergab intaktes Labyrinth, auch wurde erhaltenes Hörvermögen links nachgewiesen, selbst bei Verwendung des Bárányschen Lärmapparates im rechten Ohre.

Wenige Stunden nach der Aufnahme wurde erst Lumbalpunktur vorgenommen; die Flüssigkeit nicht völlig kristallhell, bei der Mikroskopie eine ziemliche Menge zerfallener Leukocyten, Verhältnis zwischen mono- und polynukleären etwa 1 : 4. Alsdann Totalaufmeißelung. Es wurde ein großer, stinkender, subperiostaler Abceß gefunden, Corticalis sklerotisch, in der Tiefe

Digitized by Google
Original from UNIVERSITY OF CALIFORNIA
Generated on 2019-10-24 12:12 GMT / http://hdl.handle.net/2027/uc1.b3252758
Public Domain in the United States, Google-digitized / http://www.hathitrust.org/access_use#pd-us-google

reichliche Granulations- und Cholesteatommassen. In der Decke des Antrum ein Defekt, aus welchem reichlicher stinkender Eiter hinabfloß, der von einem großen epiduralen Abscesse herrührte; Dura verdickt und verfärbt. Als die vorgefundenen Cerebralsymptome durch den Druck des epiduralen Abscesses sich sehr wohl erklären ließen, wurde vorläufig nichts weiteres vorgenommen; während der folgenden 24 Stunden jedoch wurde der Zustand bedeutend verschlechtert, es trat sensorische Aphasie auf und Patientin wurde stark benommen. Es wurde alsdann Kraniotomie vorgenommen; die Dura wurde in 5×5 *cm* Ausdehnung entblößt und mit einem viereckigen Lappen hinuntergeklappt; es wurden nach verschiedenen Richtungen hin im Hirngewebe Probeincisionen vorgenommen, jedoch ohne Eiter zu finden. Ein excidiertes Stückchen der kolossal verdickten Dura zeigte mikroskopisch ausgesprochene Pachymeningitis externa et interna: die weichen Hirnhäute zeigten diffuse Rundzelleninfiltration. Nach dieser Operation wurde das Sensorium zuerst ein bißchen aufgehellt; Perioden von starker Agilität wechselten jedoch mit längeren Perioden soporösen Zustandes; später hat sich das Kernigsche Symptom eingefunden, auch ein Anfall von universellen Krämpfen. Temp. zirka 39, Puls zirka 100.

Patientin liegt jetzt in völlig benommenem Zustande, antwortet nicht, sondern wiederholt fortwährend denselben Satz; sie ist stark abgemagert; mittelgroßer Hirnprolaps, teilweise nekrotisch. Es bestehen zwar nicht viele Gründe dafür, auf einen günstigen Ausgang zu hoffen, jedoch ist der Fall auch nicht ganz hoffnungslos: es ist möglich, daß die zweifellos vorhandene diffuse Leptomeningitis sich nicht weiter verbreitet, namentlich scheint sie sich vorläufig nicht bis in die hintere Schädelgrube verbreitet zu haben, wenigstens besteht noch immer keine Nackensteifigkeit.

(Spätere Zufügung: Der ganze Zustand der Patientin hat sich später allmählich gebessert, sie ist jetzt völlig klar, die Aphasie ist fast verschwunden; der Hirnprolaps nicht zugenommen, seine Oberfläche jetzt mit frischen Granulationen bedeckt.)

II. E. Schmiegelow: **Fall von eitriger Sinusthrombose im Verlaufe einer chronischen Mittelohreiterung.**

Ein 28jähriger Mann trug seit der Kindheit eine rechtsseitige Mittelohreiterung, die ihm bis vor 2 Monaten keine Beschwerden gemacht hatte; er konsultierte einen Ohrenarzt, der operative Behandlung anriet. Vor 4 Wochen erkrankte er mit Fieber und Schmerzen hinter dem rechten Ohre. Der zugezogene Arzt faßte die Symptome als typhusverdächtig auf, weshalb Patient in das Epidemie-Hospital geführt wurde; er blieb hier zur Observation drei Wochen lang. Die Temperatur war springend, er hatte tägliche Schüttelfröste, bisweilen mehrmals täglich; die Schmerzen hinter dem Ohre verschwanden, nur spärlicher Ohrfluß; kein Erbrechen, Schwindel, Genickstarre oder Kopfweh; während der ganzen Zeit Sensorium ungetrübt; ist entsetzlich abgemagert. Schließlich forderte er selbst, entlassen zu werden, als er vermutete, daß die Krankheit von dem Ohre herrührte.

Am 26. IX. wurde er in elendem Zustande ins St. Josefs-Hospital aufgenommen: an demselben Abend ein Schüttelfrost, Temp. 40·2, Puls 128, Respiration 30. Die statische Funktionsprüfung des rechten Ohres gibt einen stark positiven Ausschlag. Ophthalmoskopie: Stauungspapille mit verschwommenen Grenzen. Stimmgabel a^1 wird nach rechts lateralisiert, wird in Luftleitung nur 3 Sekunden gehört. Es wird Totalaufmeißelung vorgenommen, wobei ein

Digitized by Google
Original from UNIVERSITY OF CALIFORNIA
Generated on 2019-10-24 12:12 GMT / http://hdl.handle.net/2027/uc1.b3252758
Public Domain in the United States, Google-digitized / http://www.hathitrust.org/access_use#pd-us-google

stinkender perisinuöser Absceß aufgedeckt wird; der Sinus enthält einen Thrombus, der sich durch die V. jugularis interna fortsetzt; die Vene wird bis in den Thorax hinein entblößt und unterbunden. Patient befand sich nach der Operation relativ wohl, während der folgenden Tage aber nahmen die Kräfte fortwährend ab und am 1. X. trat Exitus ein. Die bakteriologische Untersuchung des Thrombus und des Blutes ergab Streptokokken in Reinkultur.

Diskussion.

Mygind hebt auch die Schwierigkeit der Differentialdiagnose zwischen Sinusthrombose und Febris typhoidea hervor. Er teilt einen Fall mit, in dem lange Zeit hindurch der Verdacht einer Sinusthrombose bestand; es waren keine Abdominalsymptome vorhanden und die Diagnose wurde erst festgestellt, als die Widalsche Probe positiven Ausschlag gab.

Schmiegelow hat in einem Fall Aufmeißelung des Warzenfortsatzes vorgenommen, in dem sich später die Krankheit als Typhus entpuppte.

III. A. Gramstrup: **Ein Fall von asymmetrischen adenoiden Vegetationen mit Absceß.**

Ein 18jähriger Mann bekam plötzlich rechtseitige Ohr- und Schluckschmerzen. Es bestand Röte und Schwellung des rechten Seitenstrangs, die Otoskopie ergab nichts besonderes. Nach einer Woche schwanden die Schmerzen, es bestand aber noch immer etwas Ohrensausen; Katheterisieren der rechten Tuba mechanisch erschwert. Digitalexploration ergab das Vorhandensein adenoider Vegetationen, vorwiegend in der rechten Seite. Die durch Adenotomie entfernte Rachentonsille zeigte nach rechts stärker hypertrophische Lappen und in der Gegend der Tuba einen geschlossenen Absceß mit dickem Eiter.

Gramstrup dachte an die Möglichkeit einer tuberkulösen Infektion, bei der Mikroskopie aber wurde keine Tuberkulose gefunden. Übrigens hatte er die adenoiden Vegetationen sehr häufig asymmetrisch gefunden.

Diskussion.

Mygind meinte, es handle sich vielleicht um die von ihm erwähnten seitlichen Vegetationen, Gramstrup aber meinte, dies sei in dem vorliegenden Falle ausgeschlossen, indem die ganze Masse eine einzige Tonsille bildete und überdies durch eine gewöhnliche Adenotomie in der Medianlinie entfernt wurde.

IV. A. Gramstrup: **Drei Fälle von traumatischen Leiden des Antrum Highmori.**

In zwei Fällen handelte es sich um Patienten, die durch starke Traumen des Alveolarfortsatzes mit späterer Fistelbildung über dem 1. Mahlzahn bei gesunden Zähnen ein Antrumleiden erworben hatten.

Der dritte Fall betraf einen 35jährigen Mann, der vor 10 Jahren sich mit einer Stecknadel den 1. Mahlzahn im linken Oberkiefer reinigte; es schien ihm, als verschwände die Nadel in den Zahn hinauf, weshalb er denselben ziehen ließ, ohne daß jedoch die Nadel gefunden wurde. Während der letzten paar Jahre ab und zu eitriger Schnupfen der linken Nasenhälfte, Concha media rot und geschwollen, zwischen ihr und der Nasenscheidewand etwas schleimiger Eiter; Rhinoscopia posterior ergab nichts Besonderes, Durchleuchtung auch nicht. Die Röntgenuntersuchung jedoch zeigte, daß unter und hinter der mittleren Muschel eine $2^1/_2$ *cm* lange Stecknadel saß, den Kopf in der Wand

Digitized by Google
Original from UNIVERSITY OF CALIFORNIA
Generated on 2019-10-24 12:12 GMT / http://hdl.handle.net/2027/uc1.b3252758
Public Domain in the United States, Google-digitized / http://www.hathitrust.org/access_use#pd-us-google

des Antrum; ferner ergaben die Photographien ein Leiden des Antrum. Die Nadel wurde mittelst einer gebogenen Zange entfernt. Das Nasenleiden nachher gebessert.

V. P. Tetens Hald demonstrierte **Lichtbilder, die normal-anatomischen Verhältnisse des Labyrinthes und des Mittelohres betreffend.**

65. Sitzung vom 18. Dezember 1909.

Vorsitzender: Prof. H. Mygind.
Schriftführer: Dr. Blegvad.

Prof. O. Körner (Rostock): **Geschichtliche Entwicklung und Wert der Radikaloperation chronischer Mittelohr- und Schläfenbeineiterungen.**

Der Vortrag wird anderswo veröffentlicht werden. Jörgen Möller.

Bücherbesprechungen.

Die ohrenärztliche Tätigkeit des Sanitätsoffiziers. Von Dr. Robert Dölger, Stabsarzt im 1. kurhessischen Infanterieregimente Nr. 81 in Frankfurt a. M. Verlag Bergmann, Wiesbaden 1910. Kritisch besprochen von Regimentsarzt Dr. Ignaz Hofer, Wien.

Das fast 300 Seiten starke Buch zerfällt in 2 Teile; der erste Teil enthält die für den Sanitätsoffizier wichtigen dienstlichen Bestimmungen zur Beurteilung der Ohrerkrankungen; der zweite Teil einige der wichtigsten Fragen aus dem Gebiete der Ohrenheilkunde; der erste Teil ist wieder in 3 Abschnitte gegliedert, und zwar enthält der I. Abschnitt die ohrenärztliche Tätigkeit beim Musterungs- und Aushebungsgeschäft, der II. Abschnitt die bei der Einstellung, der III. nach erfolgter Einstellung und im weiteren Verlaufe der Dienstzeit.

Ad I. Die Bestimmungen für das Musterungs- und Aushebungsgeschäft decken sich so ziemlich mit den bei uns in Österreich bestehenden; „bedingt tauglich", d. h. untauglich zum aktiven Dienste mit der Waffe, aber tauglich zum aktiven Dienste ohne Waffe (als Krankenwärter, Handwerker etc.) oder zum Dienste in der Ersatzreserve sind nach der deutschen Heeresordnung Schwerhörige auf beiden Ohren von 4 *m* abwärts bis höchstens 1 *m* (bei uns 4—2 *m*): einseitig Schwerhörige von 1 *m* abwärts oder einseitig Taube bei guter Gebrauchsfähigkeit des anderen Ohres (bei uns unter 2 *m* bei einer Hörweite von mindestens 6 *m* am anderen Ohre).

„Zeitig untauglich" sind *a)* Leute, welche erst vor kurzem Mittelohreiterungen mit schweren Komplikationen, Labyrintherschütterungen, Schädelbasisbrüche etc. mitgemacht haben, *b)* Leute mit frischen Entzündungen oder Verletzungen des Gehörorganes oder Residuen nach chronischen Eiterungen, von denen man eben erwarten kann, daß sie zur Heilung gebracht werden können. In ganz analoger Weise werden solche Fälle auch bei uns beurteilt.

„Zum aktiven Dienste mit der Waffe und auch für die Ersatzreserve untauglich, jedoch tauglich für den aktiven Dienst ohne Waffe (also als Professionisten) und für den Landsturm" sind Leute:

1. mit Fehlen einer Ohrmuschel (bei uns werden solche Leute in die Ersatzreserve eingereiht);

Digitized by Google
Original from UNIVERSITY OF CALIFORNIA
Generated on 2019-10-24 12:12 GMT / http://hdl.handle.net/2027/uc1.b3252758
Public Domain in the United States, Google-digitized / http://www.hathitrust.org/access_use#pd-us-google

2. mit hochgradiger Schwerhörigkeit (unter 1 *m*) oder Taubheit auf einem Ohre bei verminderter Gebrauchsfähigkeit des anderen (bei uns sind Leute, welche auf einem Ohr unter 2 *m*, auf dem anderen unter 6 *m* = verminderte Gebrauchsfähigkeit des besseren Ohres, ebenfalls zum Waffendienste untauglich);

3. mit erheblicher chronischer Erkrankung eines Ohres.

Sind die sub 1—3 angeführten Gebrechen „hochgradig", so kann der Mann auch zum Landsturmdienste und zum Waffendienste ohne Waffen untauglich sein; zu den „hochgradigen" Gebrechen zählt der Autor z. B. chronische Mittelohreiterungen mit randständiger Perforation in der oberen Trommelfellhälfte, zu den „minderhochgradigen" hingegen chronische Mittelohreiterungen mit zentraler oder in der unteren Trommelfellhälfte gelegener Perforation; bezüglich der „trockenen" Perforationen will Dölger die trockenen randständigen Perforationen in der oberen Trommelfellhälfte als „hochgradige", die zentralen oder in der unteren Trommelfellhälfte gelegenen als „minderhochgradige" Gebrechen beurteilt und klassifiziert wissen, während nach unserer Vorschrift „einfache, trockene Durchlöcherungen des Trommelfells" bei entsprechender Hörschärfe die Tauglichkeit zum Waffendienste nicht aufheben. Diesbezüglich muß ich mich der Ansicht des Autors anschließen, und zwar mit der gleichen Begründung, die er angibt, nämlich daß erstens trockene Perforationen speziell bei den Eigentümlichkeiten des Militärdienstes oft Veranlassung zu Rezidiven geben, was eine häufige Entziehung vom Dienste und schließlich Ausscheidung mit sich bringt, und zweitens, daß auch wir in Österreich an genügendem tüchtigen Ersatz keinen Mangel haben.

Betreffs der „Radikaloperierten" ist Dölger folgender Ansicht: Radikaloperierte, bei denen die Höhle vollkommen trocken, von einem widerstandsfähigen Narbengewebe ausgekleidet ist und keine retroaurikuläre Öffnung besteht, sind unter Punkt 3 („erheblich chronische Erkrankungen eines Ohres") zu subsumieren, d. h. sie sind nur zum Dienst ohne Waffen oder zum Landsturmdienste heranzuziehen; auch in diesem Punkte bin ich der Ansicht des Autors, und zwar aus dem von ihm angeführten Grunde, weil eine Radikaloperation einen irreparablen erheblichen Erkrankungszustand mit sich bringt; man sollte also auch nach meiner Ansicht Radikaloperierte nicht bedingungslos assentieren; daß man ungeheilte Radikaloperierte oder solche mit retroaurikulären Öffnungen oder mit anderen Folgezuständen von jeder Militärdienstleistung ausschließt, darüber wird wohl jeder Otiater mit dem Autor eines Sinnes sein.

„Dauernd untauglich zu jedem Militärdienste" machen:

1. hochgradige, dauernde Schwerhörigkeit (Hörweite unter 1 *m* auf beiden Ohren) oder Taubheit auf beiden Ohren (bei uns Taubheit auf beiden Ohren);

2. unheilbare schwere Erkrankungen des Ohres, Tbc., Lupus etc. (gleich, wie bei uns);

3. Taubheit, Stummheit (gleich, wie bei uns).

Ad II. In diesem Abschnitte bespricht der Autor die ohrenärztliche Tätigkeit bei der Einstellung der Rekruten und unterscheidet diese in:

„Dienstfähige": Hörweite beiderseits mindestens 4 *m* (ohne einen Fremdkörper im äußeren Gehörgang, ohne Perforation des Trommelfells);

„Dienstfähig, aber überwachungsbedürftig": frische Entzündungen des äußeren Ohres, unkomplizierte Trommelfellverletzungen, reine Tubenaffektionen, frische Mittelohrentzündungen;

„Für jetzt dienstunbrauchbar": Leute, welche zwischen Aushebung und Stellung dienstunfähig machende Schädigungen des Gehörorganes erlitten

Digitized by Google
Original from UNIVERSITY OF CALIFORNIA
Generated on 2019-10-24 12:12 GMT / http://hdl.handle.net/2027/uc1.b3252758
Public Domain in the United States, Google-digitized / http://www.hathitrust.org/access_use#pd-us-google

haben, z. B. Radikaloperationen, chronische Eiterungen und deren Residuen (trocken bleibende Löcher im Trommelfell; bei kleinen, etwa stecknadelkopfgroßen trockenen Perforationen empfiehlt Dölger Versuche mit Ätzung und, falls diese nicht zum Verschlusse führen, die Ausscheidung des Mannes).

Wichtig zu erwähnen ist, daß in Deutschland schon seit einigen Jahren in jedem Armeekorps eine „Korpsohrenstation" errichtet ist, die von einem entsprechend spezialistisch gebildeten Sanitätsoffizier geleitet wird und mit einem sehr reichlichen, etatsmäßigen, spezialärztlichen (oto- und laryngologischen) Instrumentarium ausgerüstet ist, eine Institution, deren wir uns nicht rühmen können, indem wir nicht in jedem Korpsbereiche im betreffenden Garnisonsspitale einen Ohrenspezialisten aufzuweisen haben und das Ohreninstrumentarium weitaus nicht so reichlich ist.

Ad III. In diesem Abschnitte schildert der Autor die ohrenärztliche Tätigkeit des Sanitätsoffiziers nach erfolgter Einstellung der Mannschaft im weiteren Verlaufe der Dienstzeit und bei den Betrieben der Heeresverwaltung; er scheidet diese Tätigkeit in eine beobachtende, behandelnde und begutachtende und führt aus, daß jeder Militärarzt in der Ohrenheilkunde soweit orientiert sein soll, daß er drohende und bereits eingetretene Gefahren zu würdigen und die Grenzen seiner eigenen Leistungsfähigkeit zu erkennen imstande ist.

Zur begutachtenden Tätigkeit gehört unter anderem der Antrag bezüglich Befähigung oder nicht Befähigung zu besonderen Dienstverrichtungen, so z. B. Befreiung vom Schwimmunterricht bei Leuten, die ohrenleidend gewesen sind oder noch sind, Befreiung von Turnübungen bei Leuten, die an Schwindel leiden, Zuteilung von nur gut hörender Mannschaft zum Feldtelegraphendienst, zu den Schießschulen etc.; ferner gehört hierher die Beurteilung des Ohrleidens hinsichtlich seiner Rückwirkung auf den Grad der Dienstbrauchbarkeit, ob feld- oder garnisonsdienstunfähig oder nur ersteres; es gelten hier die eingangs angeführten Bestimmungen; schließlich gehört hierher noch die sehr wichtige Beurteilung eines Ohrleidens hinsichtlich seines ursächlichen Zusammenhanges mit einer direkten Beschädigung, einem Betriebsunfall oder eventuell Mißhandlung, die gerichtsärztliche Beurteilung eines Ohrverletzten; Dölger erörtert die Bestimmungen des deutschen Militär-Versorgungsgesetzes ex 1906 und des Unfallfürsorgegesetzes für Beamte und Personen des Soldatenstandes soweit sie sich auf Ohrenkranke beziehen, und bespricht die Beurteilung eines Ohrleidens hinsichtlich seiner Rückwirkung auf die Aufnahmsfähigkeit in die Lebensversicherungsanstalt für die Armee und Marine und andere Lebensversicherungsgesellschaften.

Im Anhang zum I. Teil seines Buches führt uns der Autor äußerst instruktive Beispiele von Dienstunbrauchbarkeitszeugnissen vor Augen; zum 4. Beispiele habe ich folgendes zu bemerken resp. richtigzustellen: Dölger spricht von einem Nachnystagmus beim Ausspritzen des Ohres mit 30° Wasser, also von einem kalorisch erregten Nachnystagmus; wir sprechen aber (nach Bárány) nur bei der Drehung von einem Nachnystagmus, weil wir eben beim Drehungsnystagmus jenen Nystagmus beobachten, der erst nach Aufhören der Drehung, also nach Aufhören des Reizes auftritt, während wir den kalorischen Nystagmus während der Ausspritzung schon beobachten, also noch während des Andauerns des Reizes, so daß also das Wort Nachnystagmus beim kalorischen Nystagmus nicht berechtigt ist; ferner ist zu diesem Beispiele noch zu bemerken:

Digitized by Google
Original from UNIVERSITY OF CALIFORNIA
Generated on 2019-10-24 12:12 GMT / http://hdl.handle.net/2027/uc1.b3252758
Public Domain in the United States, Google-digitized / http://www.hathitrust.org/access_use#pd-us-google

Aus der Anamnese geht hervor, daß dieser Mann an Schwindel leidet; die Funktionsprüfung ergibt aber nicht, wie Dölger annimmt, eine abnorme Erregbarkeit des Labyrinthes, sondern ein ganz normales Verhalten des letzteren, denn das raschere Auftreten des kalorischen Nystagmus (schon nach 5") hängt in diesem Falle wohl nur von peripheren Verhältnissen (Freiliegen eines Teiles des Promontoriums) ab, so daß der Kältereiz weit rascher wirkt, als zum Beispiel bei intaktem Trommelfell, und ist daher dieses raschere Auftreten des kalorischen Nystagmus nicht auf eine abnorme Erregbarkeit des Labyrinthes zu beziehen. Der Nystagmus, den Dölger in diesem Falle bei Luftverdichtung und -Verdünnung erhielt, ist offenbar wiederum ein kalorischer, denn würde es sich um eine abnorme Erregbarkeit des Labyrinthes handeln, so müßte Luftverdichtung und -Verdünnung entgegengesetzte, aber kleine, langsame Augenbewegungen, jedoch keinen Nystagmus hervorrufen.

Der II. Teil des Buches ist den wichtigsten Fragen aus dem Gebiete der Ohrenheilkunde gewidmet.

Im I. Abschnitt wird zuerst in eingehender Weise die Bezold-Edelmannsche kontinuierliche Tonreihe besprochen und der von Dölger angegebene Stimmgabelerreger sowie dessen Handhabung und Vorteile (physikalisch einwandfrei, Anwendbarkeit an sämtlichen Stimmgabeln, Möglichkeit rascherer Vorführung sämtlicher Stimmgabeln) geschildert; es wird die Bedeutung obiger Tonreihe für den Aufschwung der ganzen Ohrenheilkunde, für die Diagnostik der Mittelohr- und Labyrinthaffektionen und ihre praktische Bedeutung für die Feststellung einseitiger Taubheit und für die Konstatierung von Simulation und Übertreibung eingehendst erörtert: bei der Besprechung der Feststellung einseitiger Taubheit bespricht der Autor zwei neue und sehr wichtige Methoden der Ausschließung des nicht untersuchten Ohres mittelst des von Voss angegebenen Wasserstrahlgebläses und des von Bárány angegebenen Lärmapparates;

im 2. Abschnitte werden die Fehlerquellen bei der funktionellen Prüfung des Gehörorganes besprochen und die Wichtigkeit des Dennertschen Versuches hervorgehoben;

im 3. Abschnitte bespricht der Autor die Untersuchungen des Ohres und des Trommelfelles, betont dabei die Notwendigkeit, bei Erkrankungen des Ohres immer auch Nase und Nasenrachenraum und, falls keine Kontraindikationen vorliegen, auch die Ohrtrompete (mittelst Luftdusche) zu untersuchen; dann folgt die funktionelle Hörprüfung mittelst Stimmgabeln und die Prüfung des statischen Organes (Vestibularapparates); hierzu ist zu bemerken: bei der Besprechung des kalorischen Nystagmus ist nicht zum Ausdruck gebracht, daß derselbe (bei aufrechtem Kopfe) stets und vorwiegend rotatorisch ist mit oder ohne horizontaler Komponente; es wäre ferner wichtig gewesen hervorzuheben, daß der kalorische Nystagmus oft nicht auslösbar ist, trotzdem der Vestibularapparat funktionsfähig ist, weil manchmal, und zwar besonders in akuten Fällen infolge großer Schwellung, Verengerung des Gehörganges oder starker Hyperämie, bei chronischen Eiterungen infolge Verlegung des Gehörganges mit Polypen oder Cholesteatommassen etc. das Wasser einfach nicht zur Labyrinthwandung gelangen kann, daß man in solchen Fällen vorsichtshalber auch noch den Nachnystagmus durch Drehung auslösen muß und erst dann, wenn dieser auch nicht auslösbar ist, auf Funktionsunfähigkeit des Vestibularapparates schließen darf; zwischen Punkt 4 (spontaner Nystagmus) und Punkt 5 (Drehnystagmus) dieses Abschnittes wäre die Einschaltung resp. eine kurze Besprechung des Nystag-

Digitized by Google
Original from UNIVERSITY OF CALIFORNIA
Generated on 2019-10-24 12:12 GMT / http://hdl.handle.net/2027/uc1.b3252758
Public Domain in the United States, Google-digitized / http://www.hathitrust.org/access_use#pd-us-google

mus bei raschen Kopfbewegungen notwendig und wünschenswert gewesen; zum Punkt 7 (Drehnystagmus) möchte ich folgendes bemerken: die einseitige abnorme Erregbarkeit läßt sich durch Drehnystagmus nicht feststellen, wie dies Dölger ausführt, da sich schon bei normalen Individuen die beiden Seiten oft ungleich verhalten; dagegen wäre an dieser Stelle das Verhalten bei einseitiger Labyrinthzerstörung anzuführen gewesen, dahin gehend, daß der Nachnystagmus zur Seite der Labyrinthzerstörung nur halb so lang oder auch noch kürzer andauert, als der Nachnystagmus zu gesunder Seite. Im 4. Abschnitt beschreibt der Autor die Methoden bei Untersuchung auf Simulation und Übertreibung und betont, daß wir vor allem in der funktionellen Hörprüfung ein sicheres Mittel nicht nur zur Begründung wirklich vorhandener, sondern auch zur Entlarvung vorgetäuschter Schwerhörigkeit haben und daß die meisten anderen Methoden unzuverlässig sind.

Im 5. Abschnitte sind zuerst die wichtigsten Erkrankungen des mittleren und dann des inneren Ohres abgehandelt; hierzu wäre zu erwähnen, daß bei der Besprechung der traumatischen Trommelfellzerreißungen, einer auch dem Militärarzte oft vorkommenden und überhaupt sehr wichtigen Verletzung, auch eine Beschreibung des so wichtigen und meist auch sehr charakteristischen Trommelfellbefundes, wie er sich unmittelbar nach der Verletzung (Luftverdichtungen im Gehörgange, Ohrfeigen) darbietet, sehr empfehlenswert gewesen wäre, trotz der im Anhange vorhandenen schematischen Abbildung einiger typischer Formen von indirekten Rissen. Bei der Besprechung der Therapie der Tubenaffektionen vermisse ich eine der wichtigsten Methoden, nämlich die Bougierung der Tube nach V. Urbantschitsch, die in allen Fällen, kombiniert mit dem Katheterismus, wohl den raschesten Erfolg sichert und ohne der man in hartnäckigen Fällen von Tubenverengerung überhaupt nicht zum Ziele kommt; da ferner die Bougierung keinerlei technische Schwierigkeiten bietet und jeder, der katheterisieren, auch bougieren kann, so möchte ich diese Behandlungsart der Tubenaffektionen nicht unerwähnt wissen; weiter bespricht der Autor in kurzer, aber prägnanter Weise die eitrigen, perforativen Mittelohrprozesse, deren Begleiterscheinung und Folgezustände, unter welch letzteren er den Knochenerkrankungen des Schläfenbeines als den wichtigsten mehr Raum widmet, indem er ausführlich erörtert, warum ein Teil der Eiterungsprozesse des Warzenfortsatzes zum Durchbruch nach außen führt, während ein Teil den Weg nach dem Schädelinnern nimmt, und ziemlich ausführlich die Art und Weise und die Stellen des Eiterdurchbruches nach außen schildert.

Nun folgt die Besprechung der intrakraniellen Folgekrankheiten der Ohr- und Schläfenbeineiterungen mit einer sehr übersichtlichen und praktisch wertvollen tabellarischen Zusammenstellung der differentialdiagnostischen Merkmale zwischen Thrombophlebitis der Hirnblutleiter, Groß- und Kleinhirnabsceß und Leptomeningitis; hierzu sei folgendes bemerkt: Bezüglich der Nackenstarre sagt der Autor, daß dieselbe bei Groß- und Kleinhirnabscessen nur ausnahmsweise bei Durchbruch des Abscesses in die hintere Schädelgrube vorhanden sei; von den Fällen von Hirnabscessen, welche ich auf der Klinik meines Chefs Prof. Urbantschitsch zu sehen Gelegenheit hatte, und es sind deren ziemlich viele, war bei den Großhirnabscessen Nackenstarre nie zu sehen, sie fehlte hingegen fast nie bei Kleinhirnabscessen, auch vor dem Durchbruch; gar nicht angeführt in dieser Tabelle ist die differentialdiagnostisch wichtige Bedeutung und das Verhalten des Nystagmus für die Diagnose raumbeschränkender Prozesse in der hinteren Schädelgrube (Klein-

Digitized by Google
Original from UNIVERSITY OF CALIFORNIA
Generated on 2019-10-24 12:12 GMT / http://hdl.handle.net/2027/uc1.b3252758
Public Domain in the United States, Google-digitized / http://www.hathitrust.org/access_use#pd-us-google

hirnabsceß, Leptomeningitis), wie dies die Beobachtungen Neumanns und Báránys gelehrt haben.

Darauf folgt die Besprechung der Therapie der verschiedenen Formen der Mittelohreiterung, und da kann ich der einen Behauptung nicht ganz beipflichten, daß man bei unzweifelhaften Symptomen diffuser Leptomeningitis die Eröffnung des Warzenteiles unterlassen soll; denn mir sind zwei Fälle der Klinik in Erinnerung, wo trotz der schwersten meningealen Symptome doch noch ein operativer Eingriff mit breiter Freilegung und Spaltung der Dura unternommen wurde und zur Heilung führte; ich glaube daher, daß es besser ist, eventuell umsonst zu operieren als nicht zu operieren; schließlich läßt sich für solche Fälle schwer ein allgemein gültiger Grundsatz aufstellen.

Das Kapitel über die Otosklerose bildet den Schluß des Teiles über die Erkrankung des mittleren Ohres; es folgt eine kurze Besprechung der Krankheiten des inneren Ohres und deren Behandlungsweise; bei der Schilderung der Symptome der Labyrintheiterung erwähnt der Autor nur die Taubheit und den spontanen Nystagmus zur gesunden Seite, nicht aber die kalorische Unerregbarkeit des Labyrinths, die das dritte Glied der Symptomentrias bei Labyrintheiterung bildet.

Im Anhange finden sich die wichtigsten Mittel, welche in der Ohrenheilkunde in Verwendung kommen, alphabetisch geordnet angeführt; ferner folgt eine äußerst lehrreiche schematische Darstellung der Bezold-Edelmannschen kontinuierlichen Tonreihe, hieran schließt sich eine vom Autor nach den neuesten Ergebnissen modifizierte schematische Darstellung des Hörbildes in der Basilarmembran der Schnecke nach der v. Helmholtzschen Hypothese, dann noch eine schematische Übersicht über die funktionellen Befunde bei Hörstörungen durch Erkrankung, welche äußerst übersichtlich und sehr instruktiv ist und auch dem Nichtspezialisten eine genügende Orientierung für die Anstellung von Hörprüfungen und für die Diagnosenstellung bietet; den Schluß des Buches bilden sehr gute schematische Trommelfellbilder.

Für das in seiner Gesamtheit ausgezeichnete Buch müssen wir dem Autor sehr dankbar sein, und zwar erstens deshalb, weil in denselben in kurzer und leicht faßlicher Darstellung die gesamte Spezialwissenschaft der Ohrenheilkunde enthalten ist, zweitens weil es außerdem alle für den Militärarzt besonders wichtigen Momente und Bestimmungen, die bei Beurteilung eines ohrkranken Soldaten in Betracht kommen, in richtiger fachmännischer Weise beleuchtet, und drittens, weil es infolge dieser beiden eben angeführten Eigenschaften als besonders geeignet erscheint, das Interesse der Militärärzte für die Ohrenheilkunde zu fördern.

Die Syphilis der Unschuldigen. Von Dr. Oskar Scheuer (Wien). Urban & Schwarzenberg, 1910.

Wenn auch Scheuers Buch dem ärztlichen Leser nicht viel Neues sagen wird, so wird es doch gewiß überall freundliche Aufnahme finden. Denn es ist eine löbliche und sehr dankenswerte Aufgabe, wenn der Verfasser alle in den verschiedensten Journalen und Zeitschriften publizierten Fälle von außergeschlechtlicher Syphilisansteckung der letzten 13 Jahre zusammengestellt hat. In der Einteilung des Stoffes hält sich Scheuer an die von Bulkley aufgestellten großen zwei Gruppen:

1. Syphilis pandemica,
2. „ sporadica,

Digitized by Google
Original from UNIVERSITY OF CALIFORNIA
Generated on 2019-10-24 12:12 GMT / http://hdl.handle.net/2027/uc1.b3252758
Public Domain in the United States, Google-digitized / http://www.hathitrust.org/access_use#pd-us-google

zu welch letzterer die sehr umfassende Gruppe der industriellen Syphilis gerechnet wird, wie sie bei Glasbläsern, bei Metallarbeitern durch Lötrohre, bei Musikern sich öfters findet. Der Syphilis als der Berufskrankheit des Arztes ist ein recht interessantes Kapitel gewidmet. In den letzten 13 Jahren wurden in der gesamten medizinischen Literatur 168 solche Fälle publiziert. Daß sich unter den Infizierten Chirurgen, Geburtshelfer, Zahnärzte und Dermatologen finden, ist keineswegs überraschend, wohl aber, daß auch Anatomen ein nicht geringes Kontingent stellen. Heute, wo wir das Syphilisvirus kennen, wissen wir auch, daß gerade die Organe von Leichen hereditär-luetischer Kinder oft einen geradezu kolossalen Reichtum an Spirochaeta pallida zeigen, und Untersuchungen, die an verschiedenen Organsäften, besonders von Leber, Milz, Lunge und Nebenniere angestellt wurden, lehrten uns, daß die Spirochaeten ihre Infektionstüchtigkeit bis 8 Stunden nach dem eingetretenen Tode bewahren, das heißt beweglich bleiben.

Die Gesamtzahl der von Scheuer gesammelten Fälle extragenitaler Infektion beträgt 5679. Diese Zahl allein zeigt schon die Größe der von Scheuer aufgewendeten Arbeit. Sämtliche Stellen des Körpers, vom Scheitel bis zur Sohle, werden ziffermäßig als Eintrittspforten des Primäraffektes angeführt. Dem Oto-Rhinologen werden folgende interessante Zahlen vorgeführt. Der syphilitische Primäraffekt saß:

Nase (ohne nähere Angabe)	18mal	Ohr	6mal
Nasenflügel	14 „	Oberlippe	354 „
Nasenmuschel	4 „	Unterlippe	443 „
Septum nasi	33 „	Mundhöhle	45 „
Zunge	85 „	Wangenschleimhaut	17 „

Auch die Art der Infektion wird vom Autor berichtet. So erwähnt er, daß Lues durch Tonsillotom 6mal übertragen wurde, durch Lapisstifte 5mal, durch Nasenkatheter 3mal etc.

Erst ein Buch, das mit solchen Riesenzahlen arbeitet, zeigt uns die große sozialhygienische Bedeutung der extragenitalen Infektionen. Es mahnt den Arzt, speziell den chirurgisch tätigen, an die Verantwortung, die besonders in großen Ambulatorien auf ihm lastet; und da Primäraffekte mit seltener Lokalisation oft ein atypisches Aussehen zeigen, so möge man in solchen Fällen die Möglichkeit einer Lues stets in Erwägung ziehen. Denn mit der Diagnose „Lues" ergeht es dem Arzt ebenso wie mit vielem anderen: man wird sie immer stellen können, wenn man nur daran denkt. Oskar Beck (Wien).

Referate.

I. Allgemeines.

Untersuchungen über experimentelle Schädigungen des Gehörorganes. Von Privatdozenten Dr. Herm. Marx, I. Assistent der Klinik Kümmel (Heidelberg). (Zeitschr. f. Ohrenheilk., 1909, Bd. 59, H. 1.)

Verfasser stellte sich die Aufgabe, das Verhalten des Preyerschen Ohrmuschelreflexes bei experimentellen Zerstörungen der Schnecke zu studieren. Er stellte deshalb zunächst Untersuchungen über den Hörbereich des Meer-

Digitized by Google
Original from UNIVERSITY OF CALIFORNIA
Generated on 2019-10-24 12:12 GMT / http://hdl.handle.net/2027/uc1.b3252758
Public Domain in the United States, Google-digitized / http://www.hathitrust.org/access_use#pd-us-google

schweinchens mit Hilfe der Urbantschitsch schen Harmonika an (untere Hörgrenze: Ende der großen; obere: Mitte der siebenten Oktave). Nach einigen anatomischen Bemerkungen schildert Verfasser seine Operationsmethoden zur Zerstörung des Labyrinths (Zerstörung der ganzen Schnecke, der Schneckenspitze und -basis) und teilt die betreffenden Versuche sowie die Befunde bei spontaner Entzündung mit. Pathologisch-anatomisch ist hervorzuheben, daß eine Spongiosierung des kompakten Knochens (wie bei Otosklerose) sekundär durch Veränderung der Mittelohrschleimhaut sehr häufig auftritt. Mitunter wurde auch Labyrinthitis beobachtet, die entweder durch die Membran des runden Fensters oder durch die Knochensubstanz der Schnecke entstand. Von Wichtigkeit ist ferner der Nachweis, daß es gelingt, durch mechanische Eingriffe eine circumscripte Zerstörung der Schnecke zu erzeugen und daß der nicht zerstörte Abschnitt hierbei ganz intakt bleibt.

Als wichtiges Ergebnis der Untersuchungen geht aus den Versuchen hervor, daß der Ohrmuschelreflex durch stärkere Schädigungen des schallempfindenden, aber auch des schalleitenden Apparates auftreten kann. Wenn auch der Reflex nur mehr bei hohen Tönen stattfand, waren die anatomischen Befunde doch keine einheitlichen, weshalb sie keine Stütze für die Helmholtzsche Theorie bieten. Es wird durch die Operation nicht nur der Reflex der operierten, sondern auch der der intakten Seite beeinflußt.

E. Urbantschitsch.

Experimentelle Untersuchungen über die Schädigungen des Gehörorganes durch Schalleinwirkung. Von Dr. U. Yoshii (Tokio). (Zeitschr. f. Ohrenheilk., 1909, Bd. 58, H. 3 u. 4.)

Verfasser untersuchte die Schädigungen des Gehörorganes durch Schalleinwirkung histologisch. Zu seinen Tierexperimenten verwendete er: 1. reine Töne, 2. tiefere unreine Töne und 3. Detonationen. Bei den ersten zwei Versuchsreihen ergaben sich Alterationen in den Sinnesepithelien, in deren Stützelementen und in den Nervenelementen der Schnecke ohne wesentliche Beteiligung der Paukenhöhle und unter völliger Intaktheit des Vestibularapparates und der Bogengänge. Bei Detonationen hingegen finden sich außer den Veränderungen in der Schnecke auch solche in der Pauke, wie Trommelfellrupturen, Blutungen etc., ferner im Vorhofapparate. Die histologischen Befunde werden genau besprochen. Als klinische Schlußfolgerung ist zu verzeichnen, daß die Schädigung des Gehörorganes durch Schalleinwirkung — sowohl bei Menschen (professionelle Schwerhörigkeit) als auch bei Tieren (experimentelle Untersuchungen) — ihren Anfang im Cortischen Organ nimmt und daß erst sekundär die Nervenfasern und Ganglienzellen in aufsteigender Richtung geschädigt werden; ferner daß der Knochenleitung für die akustische Schädigung keine wesentliche Bedeutung zukommt; daß, je höher die Tonquelle ist, um so tiefer die lädierte Stelle der Schneckenskala liegt. E. Urbantschitsch.

Generated on 2019-10-24 12:12 GMT / http://hdl.handle.net/2027/uc1.b3252758
Public Domain in the United States, Google-digitized / http://www.hathitrust.org/access_use#pd-us-google
Digitized by Google
Original from UNIVERSITY OF CALIFORNIA

Über vitale Krappfärbung. Von Gustav Brühl. (Passow und Schäfer, Beiträge etc., Bd. III, H. 1 u. 2.)

Der interessanten Arbeit liegt folgende geistreiche Idee zugrunde. In den meisten Fällen von Otosklerose finden sich die stärksten und ältesten Knochenveränderungen in der Promontorialwand vor dem Vorhoffenster, also in einem Bezirke, der der otoskopischen Untersuchung leicht zugänglich ist. Neben der veränderten Struktur zeigt der Knochen auch eine größere Neigung, Farbstoffe aufzunehmen. Falls es gelänge, durch einen geeigneten Farbstoff den veränderten Knochen intra vitam deutlich zu färben, so wäre die Diagnose der Otosklerose schon zu einem Zeitpunkte möglich, wo Ohrensausen das einzige klinische Symptom darstellt und eine geeignete Therapie vielleicht noch imstande sein könnte, der drohenden Stapesankylose vorzubeugen. Das von Brühl benutzte Krapp ist nach der Arbeit von Schreiber imstande, bei Tieren diese vitale Färbung hervorzubringen. Bondy.

Wassermannsche Seroreaktion bei nervöser Schwerhörigkeit und Otosklerose. Von Dr. Hans Busch (Berlin). (Passow und Schäfer, Beiträge etc. Bd. III, H. 1 u. 2.)

Busch konnte durch Anwendung der Wassermannschen Reaktion bei nervöser Schwerhörigkeit in 52%, bei Otosklerose in 23·5% beziehungsweise unter Hinzuzählung der schwach positiven Reaktionen sogar in 79% der Fälle Lues nachweisen. Er fordert deshalb, daß in den ätiologisch unklaren Fällen nervöser Schwerhörigkeit die Wassermannsche Reaktion als wichtiges Glied der Funktionsprüfung angereiht werden solle, desgleichen bei Otosklerose zur Aufklärung der wahren Natur der Erkrankung. Ob die von Verfasser vorgeschlagene energische antiluetische Behandlung den Krankheitsprozeß zum Stillstand bringen kann, möchte Referent nach den mehrfach vorliegenden Erfahrungen bezweifeln. Bondy.

Otologische Zone. Von Dr. Mignon (Nizza). (Laryngol., otol. u. rhinol. Bull., 1. Juli 1909.)

Die gesammelten Beobachtungen ergeben, daß die Zosterinfektion nicht nur die Vordergewebe des äußeren Ohres befallen kann, sondern auch den Acusticus selbst, was der otitischen Zone eine Bedeutung vergleichbar derjenigen der ophthalmischen Zone verleiht. Blanluet.

Über die Anwendung von Elektrargol bei Otorrhöen. Von Dr. Massé (Perpignan). (Laryngol., otol. u. rhinol. Bull., 1. Juli 1909.)

Die Elektrargolbäder beeinflussen eine große Anzahl von Fällen sehr wohltätig, besonders diffuse Entzündungen der Schleimhaut, mit seltenen Granulationen und großen Perforationen des Trommelfelles. Die Elektr. ist leichter zu handhaben als Nitr. argent. und bewirkt selbst auf der ulcerösesten und entblößten Schleimhaut keinerlei Reaktion. Blanluet.

Digitized by Google
Original from UNIVERSITY OF CALIFORNIA
Generated on 2019-10-24 12:12 GMT / http://hdl.handle.net/2027/uc1.b3252758
Public Domain in the United States, Google-digitized / http://www.hathitrust.org/access_use#pd-us-google

Über die Taubheit und nasale Permeabilität bei Schulkindern. Von A. Courtane (Paris). (Internat. laryngol., otol. u. rhinol. Archiv, 1909, Nr. 2.)

Bei 479 Kindern, die man Gelegenheit hatte, in den Gemeindeschulen von Paris zu untersuchen, hat der Autor die Häufigkeit der Taubheit nachgesucht, die Atemfunktion der Nasenhöhle und die Beziehungen, welche zwischen der Taubheit und Nasenverstopfung und den Schulfortschritten und dem gewöhnlichen Gesundheitszustand bestehen können. Er untersucht sogar, ob eine Übereinstimmung des Charakters des Kindes und den funktionellen Störungen der Nase und des Ohres besteht. Blanluet.

Beitrag zur Diagnose und zur Behandlung der oto-meningealen Komplikationen bei Typhus. Von J. Coubert, Professor am Val de Grâce. (Internationales laryngol., otol. u. rhinol. Archiv, 1902, Nr. 2.)

Das Problem der encephalo-meningen Komplikationen bei Typhus wird bei Gelegenheit einer sorgfältig gesammelten Beobachtung besprochen. Eine akute, eitrige, linkseitige Otitis, am 9. XII. 1908 erschienen, kompliziert sich 9 Tage danach mit einer Mastoiditis, welche am 20. XII. operiert wird. Am 2. I. 1909 zeigen sich Symptome eines typhösen Fiebers, welches normal bis zum 26. I. verläuft. Die Operationswunde war geheilt. Am 1. II. Aphasie. Freilegung der Meningen und Punktion des Gehirns. Besserung. Am 4. II. Zeichen von Meningitis, lumbäre Punktion und intra-rachidale Injektion von Collargol. Tod im Coma am 7. II. Die Autopsie ergibt Ödem und Infiltration der xylorischen Region links und Hydrops des Ventrikels. Keine Läsion des Gehirns noch des Sinus. Peyersche Plaques narbig verändert. Bei einem an Typhus Erkrankten kann die encephalo-meningeale Infektion direkt erfolgen oder durch Verunstaltung des Ohres mit oder ohne Fortpflanzung auf den Mastoideus. Wenn die Otitis vorhergeht und besonders wenn das typhöse Fieber in seinen Anfangserscheinungen abgeschwächt ist, so ist die Diagnose schwer und man muß sich fragen, ob die intracranielle Komplikation unter dem direkten Einfluß des typhösen Fiebers steht oder in Verbindung mit der Oto-Mastoiditis ist. Die Mastoiditis soll frühzeitig und radikal operiert werden und die encephalen Komplikationen beanspruchen eine rasche chirurgische Intervention.

Blanluet.

Die Ausübung der Otologie bei den Armeen im Feldzug. Von J. Coubert und P. Saltet, Feldspitalsärzte von Casablanca. (Internat. laryngol., otol. u. rhinol. Archiv, 1909, Nr. 3.)

Diese (Major-) Ärzte zählen die 199 Fälle von Ohraffektionen auf, welche sie in 14 Monaten an den Soldaten, die zur Garnison von Casablanca gehören (dnrchschnittlich 3036 Mann), beobachtet haben. Sie beleuchten die Vorteile, welche zugunsten der praktischen Ausübung der Ohrenheilkunde bei der sich im Feldzug befindlichen Armee sprechen, und nichts wäre leichter, als das Personal und das Material hierfür zu liefern. Blanluet.

Generated on 2019-10-24 12:12 GMT / http://hdl.handle.net/2027/uc1.b3252758
Public Domain in the United States, Google-digitized / http://www.hathitrust.org/access_use#pd-us-google
Digitized by Google
Original from UNIVERSITY OF CALIFORNIA

Die Lage des Kranken nach Ohroperationen. Von Dan. Mackenzie (London). (Internat. laryngol., otol. u. rhinol. Archiv, 1909, Nr. 3.)

Der Kranke muß in jene Lage gebettet sein, welche die Drainage der Wunde begünstigt. Er soll also auf der kranken Seite ruhen, was keinesfalls schmerzhaft ist, wenn man ein perforiertes Kissen benutzt. Blanluet.

Ein Fall von Pyämie durch akute Mittelohrentzündung. Von C. Rimini (Triest). (Internat. laryngol., otol. u. rhinol. Archiv, 1909, Nr. 3.)

Die erwähnte Beobachtung scheint das Vorhandensein einer otogenen Pyämie ohne Phlebitis eines der Sinus der Dura mater zu beweisen. Diese Pyämie wird nicht durch eine parietale Thrombose des transversalen Sinus verursacht oder durch einen kleinen Thrombus des Sinus petrosus, sondern durch das Eindringen pyogener Keime des benachbarten eitrigen Herdes in die Blutzirkulation. Denn am selben Tage, wo die eitrige Ansammlung im Mastoideus entleert ist, fällt das Fieber und erscheint nicht wieder.

Blanluet.

Über Knorpelleitungen für Stimmgabeltöne. Von Dozent Dr. Bárány (Wien). (Revue mens. des malad. de l'oreille etc., 1910, H. 1, pag. 22 ff.)

Wenn man den Griff einer Stimmgabel an den Knorpel der Ohrmuschel andrückt, so hört man im Ohre den Ton der angeschlagenen Gabel. Führt man dabei in den Gehörgang eine Olive mit zentraler Öffnung, so verstärkt sich der Ton ein wenig. Drückt man aber die Olive fest in den Gehörgang, so schwindet der Ton, selbst wenn man die Öffnung der Olive nicht verschließt, vollständig. Diese Erscheinungen erklären sich folgendermaßen: Die Tonwellen werden vom Knorpel zum größten Teile auf die Luft übertragen und gelangen per Luftleitung zum Mittelohr. Wenn nun die Olive so stark an den Knorpel angedrückt wird, daß derselbe nicht mehr Töne leiten kann, so geraten letztere nicht mehr durch die Luft in den äußeren Gehörgang und es werden die Tonwellen infolgedessen zum größten Teile nicht mehr empfunden. Daß ein Teil der Tonwellen auch durch die Knochenleitungen dem Ohre zugeführt wird, erkennen wir daraus, daß wir beim Auskultieren des anderen Ohres auch Tonempfindung haben. Ganz anders stellt sich die Sache dar, wenn wir den Ton so dem Ohre zuführen, daß wir die Stimmgabel an den Gummischlauch, der mit der Olive verbunden ist, andrücken. In diesem Falle wird die Knorpelleitung des Stimmgabeltones durch den Gummischlauch auf ersteren übertragen. Der Ton wird sofort abgeschwächt, wenn man den Gummischlauch zwischen dem Gehörgang und der Ansatzstelle der Stimmgabel berührt. Je weiter die Entfernung der Ansatzstelle der Stimmgabel am Gummischlauch vom Gehörgange ist, um so deutlicher wird der Ton, um bei einer gewissen Entfernung völlig zu schwinden. Hervorgehoben werden muß, daß, wenn man die Stimmgabel in einer gewissen Entfernung vom äußeren Gehörgang an den Gummischlauch andrückt, durch Resonanz eine Verstärkung des Stimmgabeltones eintreten kann. Hierdurch wird ersichtlich, wie kompliziert die physio-

Digitized by Google
Original from UNIVERSITY OF CALIFORNIA
Generated on 2019-10-24 12:12 GMT / http://hdl.handle.net/2027/uc1.b3252758
Public Domain in the United States, Google-digitized / http://www.hathitrust.org/access_use#pd-us-google

logischen akustischen Erscheinungen sein können. Auch bei der Knochenleitung geht ein Teil der Tonenergie folgenden Weg: Haut, Warzenfortsatz, Ohrmuschelknorpel, Luft des äußeren Gehörganges, Trommelfell, Gehörknöchelchen. Hiervon kann man sich überzeugen, wenn man die oben erwähnte Olive abwechselnd in den Gehörgang hineinschiebt und herauszieht, während die Stimmgabel an den Warzenfortsatz angedrückt ist. Auf der Ausschaltung der Knorpelleitungen beruht auch hauptsächlich die sonderbare Erscheinung, daß die Tonstärke bei Knochenleitungen durch schwachen Verschluß des äußeren Gehörganges verstärkt wird, bei starkem jedoch verringert. Gut gelingt folgendes Experiment: Wenn man den Stimmgabelton durch die Knorpelleitung dem Ohre zuführt und im selben Moment das Ohr leicht mit dem Finger verschließt, so wird dadurch der Ton bedeutend verstärkt. Drückt man jedoch den Finger fest an den äußeren Gehörgang, so wird der Ton sehr abgeschwächt. Auskultiert man während dieses Versuchs das andere Ohr, so bekommt man einen gerade entgegengesetzten Gehörseindruck. Die Erklärung ist sehr einfach. Bei starkem Eindrücken des Fingers wird ein Teil der Stimmgabelenergie vom Knorpel auf den Finger übertragen und von letzterem auf den Schädelknochen und gelangt auf diese Weise auch zum anderen Ohre. Diese Tonmenge ist augenscheinlich um so größer, je stärker man den Finger auf der einen Seite an den Ohrknorpel andrückt und je stärker man ihn in die Ohröffnung der anderen Seite eindrückt. Durch diese Erklärung wird die Erklärung, die Verf. auf dem Deutschen Otologentag in Basel (1909) dem oben beschriebenen Phänomen gab, illusorisch. Jürgens.

II. Äußeres Ohr und Mittelohr.

Otitis media als Frühsymptom und Teilerscheinung von Allgemeininfekten. Von Heinrich Braun (Heidelberg). (Zeitschr. f. Ohrenheilk., 1909, Bd. 59, H. 1.)

Verfasser verficht die Ansicht, daß es bei Infektionskrankheiten häufig zu Mittelohraffektionen kommt, die nicht durch Einwanderung von Keimen per tubam entstehen, sondern Symptome eines Allgemeininfektes sind; hierfür werden auch mehrere Erfahrungen Kümmels beigebracht.

E. Urbantschitsch.

Über Dauererfolge bei der konservativen Behandlung der Otitis media chronica purulenta. Von med. prakt. Emil Vogt. (Zeitschr. f. Ohrenheilk., 1909, Bd. 58, H. 3 u. 4.)

Verfasser kommt zufolge seiner Studien an der Heidelberger Ohrenklinik zu dem Schlusse, „daß die konservative Behandlung der Otitis media chron. pur. in fast der Hälfte der Fälle eine Heilung für längere Zeit, einen Dauererfolg garantiert, wobei kein großer Unterschied besteht zwischen Eiterungen meso- und epitympanalen Charakters. Allerdings wurde bei epitympanalen Eiterungen relativ häufige Extraktion der Ossicula für nötig gefunden".

E. Urbantschitsch.

Generated on 2019-10-24 12:13 GMT / http://hdl.handle.net/2027/uc1.b3252758
Public Domain in the United States, Google-digitized / http://www.hathitrust.org/access_use#pd-us-google
Digitized by Google
Original from UNIVERSITY OF CALIFORNIA

Ulcus rodens permagnum der rechten Schläfe, Wange und Ohrmuschel. Plastik. Von Lossen (Heidelberg). (Münchener med. Wochenschr., 56. Jahrg., Nr. 33.)

Bei einem 59jährigen Pat. fand sich an der rechten Wange und der nicht behaarten Schläfe ein großes Ulcus rodens, das nach vorn bis 1 *cm* vom äußeren Augenwinkel reichte, nach rückwärts sich bis zum Ohr erstreckte und hier einen Teil der Ohrmuschel durchsetzte; es hatte unter einer halbjährigen Röntgenbehandlung diese Größe erreicht. Es gelang noch nach dem Ausschneiden aus der Stirnhaut und behaarten Schläfe genügend Decksubstanz zur Plastik zu gewinnen. Das Ohr hatte von seiner Muschel die hintere Partie samt dem Ohrläppchen verloren; der Rest der Ohrmuschel kam durch Naht an die Hinterohrgegend zu liegen. Die Heilung ging bis auf eine kleine nässende Stelle hinter dem Ohr, die nach einer Rezidivoperation ebenfalls vernarbte, glatt von statten und Pat. bot die Gewähr einer endgültigen Heilung.

Reinhard.

Epiteliomas de la caja del timpano. (Epitheliome der Paukenhöhle.) Von Avelino Martin. (Revista barcelonesa de Enfermedades de oído, garganta y nariz. 30. September 1909.)

Solche Tumoren sind selten. Verfasser beschreibt zwei Fälle; im ersten Falle entwickelte sich die Krankheit unter dem Bilde einer Otitis fungosa ohne Eiter mit Neuralgien; es fand sich im Gehörgange eine starke, vegetierende, himbeerartige Masse. Nach 8 Monaten kam Pat. wieder; die Schmerzen waren unerträglich; es bestand eine Andeutung einer Facialislähmung. Operation: Die Warzenfortsatzzellen waren mit grauen Vegetationen gefüllt. Nach einem zweiten Eingriff starb Pat. an der Arrosion des Jugularisbulbus. Es war ein Epithelioma.

Im zweiten Falle dagegen war die Neubildung mit einer starken Neigung zu raschem Wachstum begabt. Hier machte das Vorhandensein von Eiter auf die Ohraffektion aufmerksam und die Diagnose lautete: Polyp des Gehörganges. In 4 Monaten hatte der Tumor sogar das Kiefergelenk angegriffen, die prätragale Drüse hatte den Umfang eines Apfels erreicht. Menier.

Zur Morphologie des äußeren Gehörganges der Säugetiere. Von Privatdozenten Dr. Ludwig Freund (Prag). (Passow und Schäfer, Beiträge etc., Bd. III, H. 1 und 2.)

Zur Untersuchung gelangten Canidae, Felidae, Bovidae, Ovina, Suidae, Cervidae, Equidae und Rodentia. Die Beschreibung erfolgte nach Ausgießen mit Woodschem Metall, die Feststellung der Lage des Gehörganges im Schädel nach erfolgter Ausgießung mit Hilfe des Röntgenverfahrens. Durch Abpräparation der Weichteile (nach Härtung in Formalin) wurden schließlich die gegenseitigen Beziehungen von Knochen, Knorpel und Ausguß festgestellt. Betreffs der Details dieser interessanten Arbeit muß auf das Original verwiesen werden, da die Anführung derselben im Rahmen einer kurzen Besprechung nicht möglich ist. Bondy.

Digitized by Google
Original from UNIVERSITY OF CALIFORNIA
Generated on 2019-10-24 12:13 GMT / http://hdl.handle.net/2027/uc1.b3252758
Public Domain in the United States, Google-digitized / http://www.hathitrust.org/access_use#pd-us-google

Beiträge zur Bakteriologie bei Otitis media purul. acuta. Von Dr. Yugoro Houda. (Passow und Schäfer, Beitr. etc., Bd. III, Heft 1 u. 2.)

Verfasser faßt die Ergebnisse seiner bakteriologischen Untersuchungen in folgenden Sätzen zusammen:

1. Als häufigste Erreger kommen Streptokokken in Betracht, nach Ausfall der Tierimpfungen scheint der Streptococcus longus eine geringere Virulenz zu besitzen.

2. Der Streptococcus mucosus scheint die größte Virulenz zu besitzen, er führte stets zu Komplikationen.

3. Der Diplococcus pneumoniae Fraenkel führte nie zur Operation.

4. Er kommt hauptsächlich im Kindesalter als Erreger in Betracht, beim Erwachsenen mehr die Streptokokken.

5. Bacillus pyocyaneus wird durch konservative Behandlung günstig beeinflußt. Bondy.

Ein Fall von Otolithiase. Von Jörgen Moeller (Kopenhagen). (Internat. laryngol., otol. u. rhinol. Archiv, 1909, Nr. 3.)

Pathogénie des mastoidites aiguës suppurées. Par Jaques Fournié. (Annal. des malad. de l'oreille, du larynx, du nez et du pharynx, Mai 1909.)

Jede Stauung des Eiters im Mittelohr kann zur Mastoiditis führen. Deshalb ist nach einer verbreiteten Meinung frühzeitige Paracentese indiziert. Fournié will der Punktion des Trommelfelles nicht diese universelle Bedeutung beimessen. Unter dem Namen Mastoiditis werden verschiedene Zustände zusammengefaßt, wie eitrige Antritis, Entzündung der Zellen oder des Zentrums des Warzenfortsatzes etc. Diese verschiedenen Formen sind auch klinisch schwer zu trennen. Im allgemeinen ist der Warzenfortsatz an der Infektion des Mittelohres nicht so häufig beteiligt, als vielfach angenommen wird. Oft handelt es sich bloß um Schwellung und seröse Sekretion im Warzenfortsatze. Daß ferner andauernde reichliche Eiterung allein eine Aufmeißelung indiziere, bekämpft der Autor. Denn das durch die Schwellung noch verkleinerte Antrum kann wohl nicht der Grund für starke Sekretabsonderung sein. Verfasser beobachtete einen Fall von operierter Mastoiditis, bei dem noch zur Zeit, als das Antrum keinerlei Heilungstendenz zeigte und nur ein knöcherner Trichter vorhanden war, eine profuse Mittelohreiterung im Anschluß an eine Angina auftrat. Diese Beobachtung spricht gegen die Theorie, daß eine starke Eiterung vom Antrum ausgehen müsse. Die einzelnen Arten von Beteiligung des Processus mastoideus sind: akute Antritis, Osteitis im Antrum und Antrocellulitis, die meist zur Mastoiditis im engeren Sinne führt. Es gibt auch primäre Antritiden, welche dann ihrerseits die Nachbarschaft meist infizieren. Die Mastoiditis kann leicht zu Fistelbildung führen oder in den chronischen Zustand übergehen. Dieser führt zu verschiedenen Bildern in bezug auf Veränderung im Antrum und in den Zellen. In Anbetracht der früher erwähnten Umstände darf man der früh-

Generated on 2019-10-24 12:13 GMT / http://hdl.handle.net/2027/uc1.b3252758
Public Domain in the United States, Google-digitized / http://www.hathitrust.org/access_use#pd-us-google
Digitized by Google
Original from UNIVERSITY OF CALIFORNIA

zeitigen Paracentese wohl keine so dominierende Stellung einräumen. Denn die Mastoiditis ist eine an und für sich seltene Komplikation. Ferner sieht man so viele chronische Otitiden, bei denen keine Paracentese gemacht wurde und bei denen die Perforation sehr ungünstig liegt. Man denke noch an die Fälle, wo trotz der Paracentese und trotz ärztlicher Überwachung die Mastoiditis auftritt, ferner an jene mit genügender Spontanperforation und endlich an die Fälle, wo das Mittelohr nur minimal tangiert wurde und doch die Mastoiditis auftritt.

Suchen wir also nach neuen Ursachen für die Mastoiditis. Es gibt wohl Fälle, wo sich das Trommelfell erst spät öffnet, nachdem der Eiter sich schon nach hinten Weg gebahnt hat; doch müssen diese sehr selten sein, denn wenn der retrotympanale Druck so groß ist, daß er zur Infektion des Antrums geführt hat, und wenn dabei das Trommelfell nicht perforiert wurde, so müssen die Schmerzen den Pat. in die Hände des Ohrenarztes führen. Ferner ist die Paracentese wohl keine so weite Öffnung, daß man von einer genügenden Öffnung des Abscesses in chirurgischem Sinne sprechen könnte. Wenn man die Schwellung in der Paukenhöhle, die zur Retention führen kann, als Grund für die Infektion des Antrums bezeichnet, so könnte sie ebenso gut den Weg zum Antrum verlegen. Desgleichen die Schwellung im Antrum den Weg zum Warzenfortsatz. Ist der Eiter aber doch hingewandert, dann wird er wohl der Paracentese zum Trotz dort bleiben. Doch ist auch das Hindernis des Aditus gering; wird es doch so oft überwunden. Da gibt eben die Stärke der Infektion den Ausschlag.

Der Autor mißt der Paracentese schließlich nur die Rolle bei, daß sie eventuell imstande ist, die Infektion durch die Lymphwege zu verhindern, indem sie diese entlasten hilft. Aber andrerseits verbreitert sie den Weg für den Abfluß bis zu einem gewissen Grade und verhindert momentane Stagnation und Stagnation alten Eiters. So kommt ihr sicherlich eine Bedeutung gegen die Meningitis und auch gegen die chronische Mittelohreiterung zu.

Fröschels.

III. Labyrinth und Hörnerv.

Kasuistische Beiträge zum Durchbruch ins Labyrinth nach akuter Mittelohreiterung. Von Privatdozenten Dr. W. Uffenorde. (Passow und Schäfer, Beiträge etc., Bd. III, H. 1 u. 2.)

1. Durchbruch durchs runde und durchs ovale Fenster nach genuiner Mittelohreiterung mit histologischem Nachweis. Der Prozeß verlief so rapid, daß keine Labyrinthsymptome auftraten. Eine Funktionsprüfung war zur Zeit des Durchbruches nicht vorgenommen worden.

2. Durchbruch durchs ovale Fenster nach akuter Scharlacheiterung — Labyrinthempyem — Saccusempyem. Bei einem zweiten Eingriff fand sich ein Cerebellarabsceß sowie ein perisinuöser Absceß mit Periphlebitis des Sinus sigmoideus.

Digitized by Google
Original from UNIVERSITY OF CALIFORNIA
Generated on 2019-10-24 12:13 GMT / http://hdl.handle.net/2027/uc1.b3252758
Public Domain in the United States, Google-digitized / http://www.hathitrust.org/access_use#pd-us-google

3. Durchbruch durchs runde und auch durchs ovale Fenster nach Mittelohrtuberkulose, circumscripte Labyrinthentzündung, akute Labyrintheiterung. Der Panlabyrinthitis war eine histologisch nachgewiesene circumscripte Labyrinthitis vorangegangen. Bondy.

Über das sogenannte Fistelsymptom bei Mittelohrerkrankungen. Von W. Woyatschek (St. Petersburg). (Sonderabdruck aus dem Wojeno medic. Journal, 1909.)

Verfasser machte in einem Falle die folgende Beobachtung über das Fistelsymptom: Die erste Reaktionsbewegung der Kanäle auf Luftdruck war eine langsame Komponente des Nystagmus, und bei vorsichtiger Regulierung des Luftdruckes gelang es, die ganze Reaktion nur auf eine langsame Komponente zu beschränken. Diese Erscheinung soll zur Bestätigung der Theorie Báránys dienen, nach welcher die langsame Nystagmuskomponente die erste und rein reflektorische Erscheinung der Labyrinthreaktion, wogegen die rasche Komponente eine sekundäre Erscheinung und von den Willensimpulsen abhängig sei. In voller Übereinstimmung damit sei die Beobachtung während der Operation unter der Chloroformnarkose, da, in der Abwesenheit der Willensimpulse, ein Druck auf die Labyrinthusur nur eine langsame Komponente hervorrief. L. Mekler (Ufa).

Über postoperative Labyrinthdegeneration. Über den Einfluß der Totalaufmeißelung der Mittelohrräume auf die Funktionsfähigkeit des Labyrinths und die Hörschärfe. (Aus der Ohrenabteilung der allgemeinen Poliklinik in Wien [Vorstand: Privatdozent Dr. G. Alexander]). Von Dr. Clayton M. Brown, Hospitant der Abteilung. (Arch. f. Ohrenheilk., Bd. 80.)

In einzelnen reaktionslos und glatt geheilten Fällen von Totalaufmeißelung, bei welchen von einer komplizierenden Labyrintheiterung nicht die Rede sein konnte, stellte sich im Verlaufe der Nachbehandlung eine rapide Hörverschlechterung ein, die in vollständiger Taubheit und Unerregbarkeit des Vestibularapparates ihren Abschluß fand. Es handelt sich um einen mehr oder weniger indirekt durch das Trauma des operativen Eingriffs ausgelösten degenerativen, nicht eitrigen Prozeß im Labyrinth, ohne daß jemals akute, heftige Labyrinthsymptome zum Ausbruch kämen. Eine postoperative Ertaubung ist von der Radikaloperation in jenen Fällen zu befürchten, in welchen vor der Operation die untere und die obere Tongrenze stark verkürzt sind, die Perzeption des unbelasteten A^1 stark herabgesetzt ist, und in Fällen, in welchen der Bogengang- und Vestibularapparat Zeichen einer Herabsetzung oder Vernichtung der Funktionsfähigkeit zeigen. Alt.

Zur Lehre von der Typhustaubheit. Von Paul Manasse. (Aus der Klinik für Ohrenkrankheiten zu Straßburg.) (Archiv f. Ohrenheilk., Bd. 79.)

Manasse beschreibt den anatomischen Befund einer Typhustaubheit bei einer 77jährigen Frau, welche während des Typhus taub geworden, nie wieder gehört hatte und viel an Schwindel litt. Es bestand eine Otitis interna acuta,

Digitized by Google
Original from UNIVERSITY OF CALIFORNIA
Generated on 2019-10-24 12:13 GMT / http://hdl.handle.net/2027/uc1.b3252758
Public Domain in the United States, Google-digitized / http://www.hathitrust.org/access_use#pd-us-google

die in eine Otitis interna chronica fibrosa überging, mit sekundärer Labyrinthatrophie. Die Typhustaubheit (es liegt nur noch ein Befund von Sporleder vor) besteht in einem entzündlichen Prozeß innerhalb des schallperzipierenden Apparates, sei es im Labyrinth oder im Hörnerven, also in einer Otitis interna oder Neuritis acustica. Dieser entzündliche Prozeß gelangt in der Mehrzahl der Fälle zur Heilung, kann aber unter Umständen chronisch werden und damit zur dauernden Taubheit führen. Alt.

Behandlung, Verlauf und Prognose der Labyrintherkrankungen des Ohres. Von Privatdozenten Dr. G. Alexander, Vorstand der Abteilung für Ohrenkrankheiten an der Allgemeinen Poliklinik in Wien. Referat, gelesen auf dem XVI. internationalen Ärztekongreß in Budapest. (Revue mensuelle des maladies de l'oreille, du larynx, du nez 1909, pag. 766 und 838.)

Einteilung der entzündlichen Erkrankungen des Labyrinths:

I. Nach dem Verlaufe: in akute und chronische;

II. nach dem Exsudat: in seröseitrige und eitriginfektiöse;

III. nach der Lokalisation: in Paralabyrinthitiden, Peri- und Endolabyrinthitiden;

IV. *a)* circumscripte, *b)* diffuse Formen: 1. in verhornende und 2. mit Neigung zur Weiterverbreitung;

V. 1. mit der Neigung zu endokraniellen Komplikationen und 2. ohne eine solche;

VI. eitrige Labyrinthitiden mit endokranieller Komplikation und ohne eine solche — mit Fistel und ohne dieselbe.

A. Konservative Behandlung: Bettruhe bis zum Aufhören des Schwindels, in akuten Fällen auch des Nystagmus. Quere Durchleitung des galvanischen Stromes durch den Kopf. Behandlung mit radioaktiven Stoffen (noch wenig erforscht). Subcutaninjektionen von Alkaloiden, Brom. Aufenthalt im dunklen Zimmer.

B. Operative Behandlung: Einteilung in: 1. einfache Labyrintheröffnung, 2. Eröffnung mit nachfolgender Ausschabung des Labyrinths, 3. Erweiterung vorhandener Fisteln, 4. Labyrinthektomie, respektive Resektion des Felsenbeines.

In der Ausführung der Operation verweist Alexander auf die Arbeiten von Botey, Bourget, Hinsberg, Jansen, Neumann und Uffenrode. Alexander verfährt nach folgenden Prinzipien: 1. Ist der Knochen des Labyrinths anatomisch nicht verändert (Labyrinthempyem), so wird vom vorliegenden Semizirkularkanal aus mit der Aufmeißelung begonnen bis zum Ausfluß klarer Endolymphe. Der Druck, unter welchem dieselbe ausfließt, hat keinerlei pathologische Bedeutung. 2. Ist der Knochen verändert, so muß unter Schonung des Canalis facialis der Labyrinthteil der Pyramide radikal nach hinten bis zum Sinus sigmoideus, nach vorn bis zum Canalis carotic. entfernt

Digitized by Google
Original from UNIVERSITY OF CALIFORNIA
Generated on 2019-10-24 12:13 GMT / http://hdl.handle.net/2027/uc1.b3252758
Public Domain in the United States, Google-digitized / http://www.hathitrust.org/access_use#pd-us-google

werden. 3. Ist die Labyrintherkrankung mit einer endokraniellen Erkrankung der hinteren Schädelgrube kompliziert, so müssen die Bogengänge völlig abgetragen werden und der Vorhof eröffnet; ist in demselben Eiter, so muß auch der Meatus acust. intern. aufgedeckt werden.

Es folgt eine Beschreibung des von Alexander zusammengestellten, sehr praktischen Instrumentariums für Labyrinthoperationen, wie es bei Reiner in Wien zu haben ist.

Alexander empfiehlt in jedem Falle ausgiebiger Labyrintherkrankung auch die Dura mater der hinteren (besonders das Gebiet des Sacculus), sogar auch der mittleren Schädelgrube, ausgiebig freizulegen. Eine absolute Indikation hierfür liegt vor, wenn die Cerebrospinalflüssigkeit trüb war. Muß die Dura incidiert werden, so soll das ausgiebig geschehen, da eine kleine Öffnung nicht drainiert, sondern nur eher noch eine Infektion ermöglicht.

Indikationen. Die operative Eröffnung des Labyrinths ist unbedingt nötig:

1. in Fällen von chronischer eitriger Peri- und Endolabyrinthitis mit Symptomen endokranieller Erkrankungen;

2. in Fällen von chronischer Peri- und Endolabyrinthitis mit Symptomen von Übergang der Erkrankung auf die Labyrinthkapsel, Schläfenbeinpyramide oder Porus acusticus internus;

3. in Fällen von chronischer eitriger, infektiöser, diffuser Peri- und Endolabyrinthitis mit Durchbruch (Fistel) der knöchernen Labyrinthkapseln;

4. in Fällen von Labyrinth-Cholesteatom;

5. in Fällen von chronischer infektiöser, begrenzter Peri- und Endolabyrinthitis mit Fistel, bei sehr schlechtem Gehör auf dem kranken Ohre und normalem oder wenigstens viel besserem Gehör auf dem anderen Ohre.

Bei chronischen, circumscripten, nicht komplizierten Labyrintheiterungen, welche in diffuse Eiterung überzugehen drohen und ohne Fieber verlaufen, wird konservative Behandlung empfohlen, absolute Bettruhe und sorgfältige ärztliche Beobachtung. In diesen Fällen ist die Operation indiziert im Stadium der chronischen eitrigen Labyrinthitis.

In den Fällen 1 bis 4 wird die Labyrinthoperation sofort an die Radikaloperation angeschlossen. Ohne Labyrinthoperation ist die Radikaloperation hier absolut kontraindiziert, weil sonst die Gefahr einer postoperativen eitrigen Meningitis besteht. Bei allen eitrigen Labyrinthitiden ist es zweckmäßig, die Lumbalpunktion zu machen, weil man den intrakraniellen Druck herabsetzt und außerdem stets ein klares Bild vom Grad der Erkrankung erhält.

In den Fällen 2 bis 5 kann die Operation auf einen geeigneteren Zeitpunkt verschoben werden. Man muß sich auf vorsichtige konservative Therapie des Mittelohres beschränken, in der Paukenhöhle möglichst wenig manipulieren.

Digitized by Google
Original from UNIVERSITY OF CALIFORNIA
Generated on 2019-10-24 12:13 GMT / http://hdl.handle.net/2027/uc1.b3252758
Public Domain in the United States, Google-digitized / http://www.hathitrust.org/access_use#pd-us-google

In betreff der eitrigen entzündlichen Labyrintherkrankungen, die sich an akute und subakute Mittelohreiterungen anschließen, ist folgendes zu sagen: 1. in Fällen von typischer akuter Paralabyrinthitis mit Fistelbildung auf dem Scheitelpunkt des horizontalen Bogenganges ist die Operation am Labyrinth überflüssig, da dieser Zustand einer Selbsthilfe des Organismus gleichkommt; auch wenn eine akute eitrige Panotitis nicht durch endokranielle Erkrankungen kompliziert ist, noch durch Karies des Felsenbeins, ist natürliche Ausheilung möglich, freilich in den meisten Fällen mit vollständigem Verlust des Gehörs; 2. bei eitriger Panotitis, die durch endokranielle Erkrankungen kompliziert ist, muß sofort das Labyrinth eröffnet und die Schläfenbeinpyramide partiell reseziert werden. In Fällen von akuter progressiver oder diffuser Eiterung muß man abwarten; der Kranke muß sich ruhig verhalten, im Bett liegen, bis die Krankheit in einen latenten oder chronischen Zustand übergeht. (Vollständige Unerregbarkeit des Vestibularapparates für galvanische, mechanische und thermische Erregung, schwach ausgeprägter Nystagmus zur gesunden Seite oder nach beiden Seiten hin, völlige Taubheit). In solchen Fällen ist es zweckmäßiger, die Radikaloperation und Labyrinthoperation zu vereinigen. Es muß hervorgehoben werden, daß der Pat. in solch einem Zustande doch einer großen Gefahr ausgesetzt ist, da leicht eine Exacerbation auftreten kann. Die Operation ist bei dem geringsten Anzeichen von endokranieller Komplikation sofort angezeigt.

Prognostisch sind die chronischen Mittelohreiterungen mit chronischer circumscripter Labyrintheiterung als günstig zu betrachten.

Bei Eröffnung eines Bogenganges von einer Fistel aus muß man meist, immer aber bei cholesteatomatöser Erkrankung den Bogengang bis zum Ausfluß von Endolymphe eröffnen.

In betreff von traumatischer postoperativer Labyrinthentzündung ist zu sagen, daß leichte Formen von seröser oder circumscripter Endolabyrinthitis nach der Radikaloperation rasch von selbst ausheilen (eine Woche), oft jedoch auch längere Zeit brauchen, bisweilen unter raschem oder allmählichem Verlust der Funktion des inneren Ohres. In Fällen von postoperativer eitriger Labyrinthitis, die da eintritt infolge von Luxation des Steigbügels oder Fraktur der lateralen Labyrinthwand bei unvorsichtigem Abtrocknen derselben während der Radikaloperation ist unverzügliche breite Eröffnung des Labyrinths indiziert. Akute, diffuse, nicht traumatische, blitzschnell sich ausbreitende eitrige Peri- und Endolabyrinthitiden heilen meistenteils von selbst aus. Im Falle von Operationsaussicht muß man jedenfalls 1—4 Wochen abwarten, bis die Labyrinthserscheinungen sich beruhigt haben. Bei tuberkulöser eitriger Labyrinthitis ist ein Eingriff am Labyrinth nur dann angezeigt, wenn eine Sequesterbildung diesen fordert.

Digitized by Google
Original from UNIVERSITY OF CALIFORNIA
Generated on 2019-10-24 12:13 GMT / http://hdl.handle.net/2027/uc1.b3252758
Public Domain in the United States, Google-digitized / http://www.hathitrust.org/access_use#pd-us-google

Resümee. Bei meningogenen eitrigen Labyrinthitiden ist eine Eröffnung des Labyrinths nur zum Zwecke der Drainage angezeigt, um die Hörfähigkeit zu erhalten. Bei tympanogenen Labyrinthitiden, die von chronischen eitrigen Mittelohrentzündungen ausgegangen sind, ist ein chirurgischer Eingriff nur bei komplizierenden endokraniellen Erscheinungen angezeigt oder aber bei Fistelbildung oder Labyrinthcholesteatom. Bei mehr akuten, diffusen, eitrigen Labyrinthitiden, die sich an eine chronische Mittelohreiterung anschließen, ist abwartende konservative Behandlung angezeigt. Bei eitrigen Labyrinthitiden, die sich im Gefolge einer akuten Mittelohrentzündung ausbilden, ist ruhiges Abwarten angezeigt, selbst wenn eine große Ähnlichkeit mit meningogenen Formen auftritt. Bei traumatischen Erkrankungen mit Verletzung der Labyrinthwand, des Steigbügels usw. ist sofortige Labyrinthoperation angezeigt. Bei chronischen circumscripten, eitrigen Labyrinthitiden mit Fistelbildung ist das Labyrinth breit zu eröffnen, weil, wenn das Labyrinth nicht breit genug eröffnet wird, das Gehörvermögen zu schwinden pflegt.

Prognose und Verlauf. Quoad vitam verschlechtert sich die Prognose in den Fällen von Labyrinthitis bei chronischer eitriger Mittelohrentzündung und noch mehr bei endokranieller Komplikation. Endokranielle Begleiterscheinungen sind nicht mehr prognostisch schlecht aufzufassen. Verfasser berichtet von 5 Fällen labyrinthogener eitriger infektiöser Meningitis mit Heilung. Nicht komplizierte eitrige Labyrinthitiden sind unzweifelhaft günstig zu beurteilen. Diese Erkrankung des Labyrinths hat völliges Schwinden der Funktion zur Folge. Eine Heilung von cholesteatomatöser Erkrankung des Labyrinths ist ohne Operation nicht denkbar. Sehr ungünstig prognostisch sind:

1. Akute, schnell sich verbreitende, eitrige Labyrinthitis im Gefolge von eitriger Mittelohrentzündung. Diese Fälle geben leicht endokranielle Komplikationen;

2. tuberkulöse eitrige Labyrinthitis.

In bezug auf Operation bei traumatischen Labyrintherkrankungen sind im Vergleich mit früher bedeutend günstigere Resultate zu verzeichnen.

Nachbehandlung. In allen Fällen von Labyrinthoperationen muß man die retroauriculäre Wunde weit offen halten. Je ausgiebiger das erkrankte Labyrinth respektive die Pyramide ausgeräumt wurde, desto besser verlief die Heilung. In jedem Falle muß die Labyrinthoperation zur Gruppe der schweren chirurgischen Eingriffe gerechnet werden. Jürgens.

Klinische Formen von Alkoholneuritis. Eine experimentell-klinische Untersuchungsreihe von Privatdozent M. Zitowitsch aus der Ohren-, Nasen- und Kehlkopfklinik von Prof. Symanowski (St. Petersburg). (Revue mens. des malad. de l'oreille etc., 1910, H. 2, pag. 86 ff.)

Verfasser verwandte zu seinen Untersuchungen eine größere Reihe von Meerschweinchen und konnte diese experimentellen Resultate an einer Reihe von Alkoholikern vergleichen. Die Resultate waren übereinstimmend.

Digitized by Google
Original from UNIVERSITY OF CALIFORNIA
Generated on 2019-10-24 12:13 GMT / http://hdl.handle.net/2027/uc1.b3252758
Public Domain in the United States, Google-digitized / http://www.hathitrust.org/access_use#pd-us-google

Den Meerschweinchen wurde täglich 40gradiger Alkohol gegeben. Die Resultate der experimentellen Untersuchung sind folgende:

1. Alkohol ruft wie andere Gifte, Chinin, Salicylsäure, Arsenik, Anilin usw. Veränderungen im inneren Ohre hervor;

2. diese Veränderungen treten zuerst im Ganglion spirale auf, gehen dann auf die Nervenfasern des Ductus spiralis über und endlich auf das Cortische Organ. Die Basalwindung leidet am schwächsten und spätesten;

3. Blutungen finden sich auf allen Präparaten, wobei zu bemerken, daß der endolymphatische Raum seltener als der perilymphatische betroffen wird;

4. der Alkohol weist im Vergleich zu anderen Giften die Besonderheit auf, daß er den Nervus vestibularis und cochlearis in gleicher Weise angreift;

5. die Affektion hat zentralen Charakter, es werden zunächst die oberen Windungen betroffen.

Klinisch wurde festgestellt, daß bei akutem Alkoholismus eine starke Erregung des zentralen Acusticusteiles eintritt, welcher das Gebiet der tiefen Töne der Tonskala umschließt. Die Perzeptionsfähigkeit für diese Töne steigt auf 160%. Schon nach 1 bis 4 Monaten fällt jedoch die Perzeptionsfähigkeit bedeutend bis auf 40—60%. Bei chronischen Alkoholikern steigt der Verlust des Hörvermögens entsprechend der Dauer auch in den höheren Lagen der Tonskala. In allen Fällen konnte Verfasser auch eine Affektion des Nervus vestibularis feststellen, jedoch nicht in dem Maße wie die des Nervus acusticus.

Der Arbeit sind eine Reihe guter mikroskopischer Bilder beigegeben.

Jürgens.

IV. Otochirurgie.

Meningitis cerebrospinalis epidemica und Mittelohreiterung. Von Dr. Levinger (München). (Zeitschr. f. Ohrenheilk., 1909, Bd. 59, H. 1.)

Verfasser bespricht die bisher erschienene diesbezügliche Literatur (nur die Arbeit von Alt ist ihm entgangen) und teilt einen Fall von Meningitis epid. mit, in dem der Verlauf Veranlassung bot, an einen otogenen Prozeß zu denken, während tatsächlich die Otitis nicht die Ursache, sondern bloß eine Teilerscheinung der Erkrankung war. E. Urbantschitsch.

Syndrome cerebral de origen ótico anàlogo ol de Gradenigo. (Cerebraler Symptomenkomplex, demjenigen von Gradenigo ähnlich.) Von L. Torrents. (Revista Barcelonesa de Enfermedades de oído, garganta y nariz, 30. September 1909.)

In dem vom Verfasser beobachteten Falle entstand nach einer Influenzaotitis eine Mastoiditis, die eine Lähmung des sechsten Nerven nach sich zog, und dazu kam eine motorische und sensorielle Lähmung (oder vielmehr Parese) des Armes und des Beines der rechten Seite (der Strabismus sowie die Eiterung waren auf der linken Seite). Nach dem Eingriffe genas der Pat.

Generated on 2019-10-24 12:13 GMT / http://hdl.handle.net/2027/uc1.b3252758
Public Domain in the United States, Google-digitized / http://www.hathitrust.org/access_use#pd-us-google
Digitized by Google
Original from UNIVERSITY OF CALIFORNIA

Differentialdiagnostisch schwankt Verfasser zwischen dem Extraduralabsceß und dem intrameningealen Abscesse, obgleich er stark daran zweifelt, ob eine solche Komplikation je bestanden haben kann. Nur ein Absceß in der Incisura Rolandi würde die motorischen Störungen in einer befriedigenden Weise erklären. Menier.

Was kann und muß man in kosmetischer Hinsicht von der Radikaloperation der chronischen Mittelohreiterung verlangen? Von Heermann (Essen). (Münchener med. Wochenschr., 56. Jahrg., Nr. 29.)

1. Die retroaurikuläre Öffnung läßt sich nach Heermann vermeiden, wo es sich nicht um einen thrombosierten oder vereiterten Sinus handelt, also bei allen unkomplizierten Cholesteatomen, ferner bei solchen, die mit subperiostalem Absceß oder perisinuöser Eiterung kompliziert waren, und zwar durch die Pansesche Plastik und Naht der Wunde. Auch bei thrombosiertem und vereitertem Sinus läßt sich meistens hierdurch ein schöner Verschluß der retroaurikulären Wunde herbeiführen, wenn der erste Eingriff recht ausgedehnt gemacht wird.

2. Tiefstand der Ohrmuschel der operierten Seite darf nach Verfassers Ansicht nicht mehr vorkommen, seitdem man sich mit einem kleineren Schnitt nahe der Ohrmuschel begnügen gelernt hat.

3. Perichondritis der Ohrmuschel mit nachfolgender Schrumpfung erlebt Heermann nicht mehr, seit er den Vorschlag Körners, den Schnitt bei der Plastik nach Panse bis in die Ohrmuschel hinein zu verlängern, nicht mehr befolgt. Es genügt ihm aber auch die natürliche Größe der Gehörgangsöffnung vollkommen bei der Nachbehandlung.

4. Die Facialislähmung, die unangenehmste und entstellendste Komplikation bei der Radikaloperation, sieht Verfasser direkt als einen Kunstfehler an. Derselbe läßt sich durch Aufmerksamkeit sowohl bei der Fortmeißelung des inneren Abschnittes der hinteren oberen Gehörgangswand als auch bei der Abtragung des Facialiswulstes mit Sicherheit vermeiden. Reinhard.

Über Sinuskompression durch extradurale Abscesse. Von Professor A. Passow. (Passow und Schäfer, Beiträge etc., Bd. III, H. 1—2.)

Publikation von sechs einschlägigen Fällen. Zur Erklärung nimmt Verfasser an, daß es zunächst durch die Kompression zu einer Aufhebung des Lumens und damit auch der Blutzirkulation bei intakter Intima kommt. Erst sekundär kann es durch die Erkrankung der Intima ober- und unterhalb dieser Partie zu einer Thrombose kommen, niemals aber zwischen den komprimierten Wänden, da sich daselbst kein Blut befindet. Bei rechtzeitiger Operation kann sich die Zirkulation vollständig wiederherstellen. Bondy.

Zentrale Paralyse des VI. und VII. Paares infolge einer Otorrhöe. Von M. M. Jaques und Lucien (Nancy). (Laryngol., otol. u. rhinol. Bull., 1. Juli 1909.)

Ein 14 Monate altes Kind ist von einer Otorrhöe befallen, mit Paralyse des Facialis und des äußeren Augenbewegers. Petro-mastoidoperation. Gewöhn-

Digitized by Google
Original from UNIVERSITY OF CALIFORNIA
Generated on 2019-10-24 12:13 GMT / http://hdl.handle.net/2027/uc1.b3252758
Public Domain in the United States, Google-digitized / http://www.hathitrust.org/access_use#pd-us-google

liche und oberflächliche Läsionen der Paukenhöhle. Gestorben an Lungentuberkulose. Autopsie: Anzeichen einer umfangreichen Tuberkulose, Vorhandensein eines umfangreichen Tuberkels auf der rechten Seite der Protuberanz, auf den oberen Teil der Decke des 4. Ventrikels übergehend, und in der Folge Atrophie der Nerven des VI. und VII. Paares. Blanluet.

Meningitis des 4. Ventrikels mit Gleichgewichts- und Gehörstörungen. Heilung. Von Dr. Deshayes (Orleans). (Laryngol., otol. u. rhinol. Bull., 1. Juli 1909.)

Nach einer akuten Meningitis stellten sich plötzlich bei einem Knaben von 11 Jahren Gehörs- und Gleichgewichtsstörungen ein, welche langsam unter dem Einfluß einer guten Hygiene heilten. Die Taubheit und die Gehirnstörungen waren von einer Meningitis des 4. Ventrikels abhängig, was durch den Mitbestand dieser Störungen und die Wiederholung von Üblichkeit und Erbrechen bewiesen ist. Blanluet.

Über die Ossilektomie in der Radikalbehandlung der Otorrhöe. Von P. Brunel (Versaille). (Internat. laryngol., otol. u. rhinol. Archiv, 1909, Nr. 3.)

Über einen aus primärer Ostitis mastoidea entstandenen Extraduralabsceß. Von Dr. Heinrich Halász, Spezialarzt in Miskolcz. (Archiv f. Ohrenheilk., Bd. 80.)

Bei einem $4^1/_2$jährigen Kinde war eine Mastoiditis und ein großer, perisinuöser Absceß aufgetreten, ohne daß das Mittelohr irgendwelche Veränderungen aufwies. Der Autor bezeichnet mit Unrecht den Prozeß als eine primäre Ostitis mastoidea. Es ist zweifellos eine Entzündung des Mittelohres vorausgegangen und ausgeheilt, während der Entzündungsprozeß in den Knochenzellen sich weiter entwickelte, ein Vorgang, der nicht selten zur Beobachtung gelangt. Alt.

Über tamponlose Nachbehandlung nach Totalaufmeißelung. Von Dr. F. Isemer, Stabsarzt und Privatdozent. (Aus der königl. Universitäts-Ohrenklinik in Halle a. S. [Direktor: Geh. Medizinalrat Prof. Dr. H. Schwartze]). (Archiv f. Ohrenheilk., Bd. 80.)

Isemer hat 14 Fälle nach Totalaufmeißelung der tamponlosen Nachbehandlung unterzogen. Nur in zwei Fällen trat bei geringer Granulationsbildung nach etwa 10 Wochen glatte Epidermisierung und Heilung mit Bildung von kleinen Buchten und Nischen ein. In allen übrigen Fällen zeigte sich von der 3. Woche ab starke Granulationsbildung mit vermehrter Sekretion und Sekretretention. In der 5. Woche begann der Schrumpfungsprozeß dieser Granulationen mit Bildung verschiedenartigster Taschen und Bänder, hinter welchen die Eiterung noch weiter bestand. Die in die Wundhöhle eingelegten Tampons bei der Tamponbehandlung erfüllen einen doppelten Zweck, sie saugen das Wundsekret auf, erhalten die Form der Operationshöhle und verhindern die Verwachsung gegenüberliegender Granulationen. Das Hörvermögen nach der tamponlosen Behandlung war in allen Fällen mehr weniger schlechter als vor der Operation. Alt.

Digitized by Google
Original from UNIVERSITY OF CALIFORNIA
Generated on 2019-10-24 12:13 GMT / http://hdl.handle.net/2027/uc1.b3252758
Public Domain in the United States, Google-digitized / http://www.hathitrust.org/access_use#pd-us-google

Le diagnostic de la méningite aiguë otogène. Par Marcel Lermoyez. (Annal. des malad. de l'oreille, du larynx, du nez et du pharynx, Avril 1909.)

Die Beschaffenheit einer Mittelohreiterung und die des Patienten erlauben keinen Schluß, ob eine Meningitis eintreten wird oder nicht. Das Geschlecht spielt nach des Autors Statistik keine Rolle, das Alter desgleichen nicht. Eher scheint die Heredität und die Ätiologie der Mittelohreiterung (Scharlach) unter Umständen als Warnungszeichen gelten zu können. Die Lateralisation der Otitis, ihre Intensität, ihr Alter (akut oder chronisch) kommen für die Frage auch nicht in Betracht. Das otoskopische Bild und die eventuelle Paralyse des Facialis haben größere Bedeutung, weniger wieder die Lähmung des Abducens. Die Meningitis ist jedoch meistens die Folge einer Erkrankung des inneren Ohres. Denn die perilymphatischen Räume stehen in direktem Zusammenhang mit den subarachnoidalen, und die endolymphatischen sind keineswegs abgeschlossen. Daher ist der Untersuchung des inneren Ohres die größte Bedeutung beizulegen und diese ist deshalb in allen Fällen von der Mittelohrentzündung systematisch durchzuführen. Für den Zustand des Cochlearis kommt hauptsächlich die Prüfung der Knochenleitung in Betracht. Der Ausfall des Rinne kann zu Irrtümern führen, indem die Luftleitung bei Zerstörung des Endapparates aufgehoben ist, die Knochenleitung hingegen aufs gute Ohr übertragen wird. Deshalb empfiehlt der Verfasser, während der Prüfung der letzteren das gesunde und später das kranke Ohr abwechselnd verschließen und öffnen zu lassen. Dabei wird beim Verschluß des gesunden Ohres der Ton gleich bleiben. Für den Vestibularis kommen in Betracht: die statischen und dynamischen Proben; diese sind unverläßlich. Ferner die Beachtung und Prüfung des Nystagmus. Der Autor bespricht eingehend die von Wien ausgegangenen Untersuchungsmethoden (kalorische Reaktion, galvanischer Nystagmus, Drehnystagmus) und spricht nach seiner Erfahrung diesen die Herrschaft über unsere Labyrinthdiagnose zu.

Klinische Merkmale:

Nachdem die gewöhnlichen Erscheinungen der Meningitis genannt wurden, finden die Variationen Erwähnung. Es unterscheiden sich Säuglinge von Erwachsenen und diese wieder von Greisen. Es gibt foudroyante Fälle, bei denen der Tod fast apoplektiform auftritt, und andrerseits ambulatorische. Die seltenste Form ist die von Brieger beschriebene intermittierende. Bei der Analyse der klinischen Symptome kommt der Autor auf eine ausgeprägte Veränderung im Charakter von an Mittelohreiterung Leidenden zu sprechen und erklärt dies als ein Warnungszeichen einer beginnenden Meningitis. Erbrechen, besonders unstillbares, ist eines der bezeichnendsten Symptome der Hirnhautentzündung. Das Fieber kann verschiedene Kurven bilden, das brüske, ansteigende ist am ehesten für die Diagnose zu verwerten, besonders wenn, wie dies bei dieser Krankheit häufig vorkommt, ein Mißverhältnis zwischen hoher Tem-

Generated on 2019-10-24 12:13 GMT / http://hdl.handle.net/2027/uc1.b3252758
Public Domain in the United States, Google-digitized / http://www.hathitrust.org/access_use#pd-us-google
Digitized by Google
Original from UNIVERSITY OF CALIFORNIA

peratur und geringer Pulszahl vorhanden ist. Kopfschmerz besteht vom Beginn an und steigt meist zu unerträglicher Höhe; er ist anfänglich auf den Ausgangspunkt der Infektion, das Ohr, lokalisiert. Hyperästhesie und Reflexsteigerung sind sehr charakteristisch. Die Sehnenreflexe zeigen fast immer das „Fußphänomen und das Adduktorenphänomen“ von Murie. Allgemeine Konvulsionen sind hauptsächlich Kindern eigen. Bei Erwachsenen kommen sie häufiger partiell vor (Trismus, Zähneknirschen und Nystagmus). Seltener sind Krämpfe in einzelnen Gliedern nach Art der Jacksonschen Epilepsie. Kontrakturen deuten auf Beteiligung des Pyramidenbündels. Sie sind dauernd oder vorübergehend. Nackenstarre ist konstant, doch nicht schon im Beginn der Meningitis. Andrerseits kann jede Affektion der hinteren Schädelgrube das Symptom aufweisen. Der Kernig ist nicht vollkommen verläßlich, da er auch bei anderen fieberhaften Zuständen (Typhus, Pneumonie) vorhanden sein kann und sogar physiologischerweise auftritt. Eingezogenes Abdomen ist bedeutungsvoll.

Es folgt die Besprechung der Nervenlähmungen, der Sehstörungen und der psychischen Störungen, worauf die biologischen Untersuchungsarten folgen: die Lumbalpunktion und die Blutuntersuchung. Erstere ist, wenn auch selten, für den Patienten gefährlich. Gründe hierfür sind zu rasche und zu ausgiebige Entnahme der Lumbalflüssigkeit. Man soll daher den Kranken nur in seitlicher Lage punktieren und nicht in Narkose, man soll nicht mehr als 15 cm^3 Flüssigkeit entnehmen und jede Aspiration vermeiden und man soll den Kranken vor und nach der Lumbalpunktion 24 Stunden im Bette liegen lassen. Für den Otologen bildet besonders ein Hirnabsceß und die chronische Form der Meningitis Gefahren, da das Gehirn dabei an hohen Druck gewöhnt ist. Die Lumbalpunktion ist nicht vollkommen zuverlässig, da es vorkommt, daß bei bestehender Meningitis das Punktat klar ist und daß ohne eine solche Eiter in die Lumbalflüssigkeit tritt (perforierter Hirnabsceß).

Eine wiederholt vorgenommene trockene Punktion läßt nach Chavane und Mohr auf „gelatiniforme Hirnhautentzündung“ schließen. Die Flüssigkeit im Cerebrospinalkanal steht schon normalerweise unter verschiedenem Druck, je nachdem, ob das Individuum ganz ruhig liegt oder ob es tief atmet, preßt oder die Lage ändert: demnach sind genauere manometrische Messungen nicht verläßlich; man wird sich im allgemeinen damit begnügen, ob die Flüssigkeit abtropft oder rinnt. Der makroskopische Anblick des Punktates läßt nur Schlüsse zu, die mikroskopisch zu begutachten sind. Blutbeimengungen können durch den Stich erfolgen. Diese coagulieren, während pathologisches Blut in der Eprouvette sich auf dem Boden absetzt. Nach Sigard klärt sich die Flüssigkeit von accidentellem Blut sofort beim Zentrifugieren. Auch ist dieses bei der „Drei-Eprouvettenprobe“ nicht gleichmäßig in allen Gläsern, während das Punktat einer hämorrhagischen Meningitis immer gleich bluthältig ist. Kleine Blutbeimengungen führen zur Bernsteinfarbe der Flüssigkeit. Opalisieren

Generated on 2019-10-24 12:13 GMT / http://hdl.handle.net/2027/uc1.b3252758
Public Domain in the United States, Google-digitized / http://www.hathitrust.org/access_use#pd-us-google
Digitized by Google
Original from UNIVERSITY OF CALIFORNIA

ist besonders den otitischen Hirnhautentzündungen eigen. Die chemischen Veränderungen bestehen im Auftreten von Fibrinogen, in Vermehrung des Eiweißes und Verminderung der Glykose. Sie sind nicht verläßlich, ebensowenig die Cryoskopie und die Hämatolyse.

Das bakteriolytische Vermögen der Cerebrospinalflüssigkeit ist ein sehr geringes. Um den Bakteriengehalt derselben zu untersuchen, bedient man sich nebst der direkten Prüfung der Kultur und der Impfung. Die erste Art wird mit dem Centrifugat oder spontanen Gerinnseln vorgenommen; letzteres ist nach 24 Stunden für diese Untersuchung am geeignetsten. Nebst zahlreichen aeroben Bakterien finden sich ab und zu auch anaerobe im Lumbalpunktat. Die epidemische und tuberkulöse Genickstarre haben ihre eigenen Erreger, die bei der tuberkulösen Form aber sehr oft nicht auffindbar sind; in neuester Zeit wurde von Rist und Boudet ein geheilter Fall publiziert, bei dem sich säurefeste Bacillen in der Lumbalflüssigkeit fanden, ein Beweis, daß man den Kochschen Bacillus mit anderen säurefesten verwechseln kann. Was die Kultur anbelangt, so soll diese prinzipiell gemacht werden, und zwar sowohl aerob als anaerob. Desgleichen bietet die Impfung wichtige diagnostische Vorteile. Eine Discordanz zwischen den Ergebnissen der einzelnen Untersuchungsarten kann prognostisch wertvoll sein. Fällt die Kultur und Impfung negativ aus, so spricht dies gegen Lebensfähigkeit und Virulenz der Bacillen. Diese könnte dadurch bedingt sein, daß der Sitz der Erkrankung außerhalb des Cerebrospinalkanales ist und daß die Bacillen, die durch einen Zufall in denselben gelangten, ihre Virulenz mittlerweile verloren haben. Wenn nur die Impfung negativ ist, so ist die Virulenz der Bakterien verschwunden. Wenn die Kultur ergebnislos ist, so deutet dies darauf, daß sie auch anaerob versucht werden soll, und deutet gegebenenfalls auf einen gangränösen Hirnabsceß. Wenn die Impfung allein positiv ausfällt, so spricht dies entweder für eine toxische Meningitis (Brieger) oder für Tuberkulose. Die cytologische Untersuchung muß sehr exakt ausgeführt werden. Während die Lymphocytose hauptsächlich der tuberkulösen Meningitis, sowie den chronischen Erkrankungen des Cerebrospinalsystems eigen ist, tritt die Polynucleose besonders bei der otitischen Hirnhautentzündung auf. Diese nimmt bei Heilungstendenz ab, im gegenteiligen Falle zu. Es folgt eine eingehende Besprechung der einzelnen polynucleären Formen. Der Vergleich zwischen dem bakteriellen und cytologischen Befund bietet prognostische Vorteile. Ist der Bakterienbefund negativ, der cytologische aber positiv, so spricht dies für einen aseptischen Zustand mit guter Prognose. Bestimmte Schlüsse auf Vorhandensein eines Abscesses ohne Beteiligung der Meningen können daraus nicht gemacht werden. Der gegenteilige Befund ist prognostisch ungünstig, doch sind die diesbezüglichen Fälle für ein verläßliches Schema noch zu selten.

Generated on 2019-10-24 12:13 GMT / http://hdl.handle.net/2027/uc1.b3252758
Public Domain in the United States, Google-digitized / http://www.hathitrust.org/access_use#pd-us-google
Digitized by Google
Original from UNIVERSITY OF CALIFORNIA

Die **Blutuntersuchung**: Nachdem die Zusammensetzung der weißen Blutkörperchen unter normalen Verhältnissen besprochen wurde, geht der Verfasser auf die diesbezüglichen Veränderungen bei verschiedenen Erkrankungen ein; für den Otologen wichtig ist die Bemerkung, daß bei vorhandener Meningitis eine Überschwemmung mit mononucleären auf Tuberkulose hindeutet. Nach Sebileau sind Fälle mit 8000—15.000 Leukocyten und 75% polynucleäre als leicht (Mastoiditis), solche mit 90—95% polynucleärer unter 20.000—30.000 als mittelschwer (Sinus) und Fälle von 35.000—40.000 Leukocyten und 92 bis 95% polynucleärer als sehr infaust zu deuten. Für die Meningitis circumscripta sprechen 20.000—25.000 weiße Blutkörperchen, über 30.000 deuten auf ausgebreitete Hirnhautentzündung. Doch sind alle diese Zahlen nicht verläßlich.

Die Prognose: Wenn die Infektion durch den Knochen geht, wird die Meningitis in der Regel weniger rapid auftreten, als wenn sie von einer Labyrinthitis sich entwickelt. Nach Körner ist eine Meningitis der hinteren Schädelgrube gefährlicher als eine der mittleren. Gründliche chirurgische Behandlung vor allem des Hauptteiles, wie dies die Wiener Schule mit der Labyrinthektomie gezeigt hat (Alexander, Hautaut), ist Grundbedingung für eine Heilung. Es wird sodann gezeigt, wie die klinischen Gesichtspunkte, welche früher schon ausgeführt wurden, für die Prognose herangezogen werden können. Aus verschiedenen Zusammenstellungen kommt der Autor zu dem Schlusse, daß der Streptococcus von den Infektionserregern der bösartigste sei. Was die Art der Meningitis anbelangt, so unterscheidet der Autor 6 Gruppen. Die ersten beiden, die septische und aseptische, unterscheiden sich dadurch, daß bei dieser in dem trüben Lumbalpunktat sich keine Bakterien und nur intakte Leukocyten finden, während der Zustand der weißen Blutkörperchen bei jener auf einen Kampf mit den Infektionserregern deuten. Die aseptische Form ist als ein Reizzustand zu deuten, der entweder vom intraosseusen Herd oder von einer circumscripten Meningitis ausgeht. Die seröse septische Meningitis weist in einem transparenten Lumbalpunktat Bakterien auf und ist nur als ein gewisses Stadium der verschiedenen Meningitisformen zu deuten. Nach Alexander handelt es sich entweder um eine Frühform der Meningitis purulenta oder um einen Reizzustand durch einen benachbarten begrenzten Eiterherd oder um einen serösen Erguß nach Art der Pleuritis bei Rippenkaries. Doch läßt sich das nicht mit Sicherheit behaupten, da einerseits seröse Formen bei der Autopsie sich als purulente entpuppten, andrerseits über ausgeheilte, serös septische Hirnhautentzündungen nur oberflächliche Beobachtungen vorliegen. Endlich kann es sich nach Alt um einen Vorläufer der tuberkulösen Form handeln. Die aseptisch seröse Meningitis ist als collaterales Ödem zu deuten. Die beiden septischen Arten sollen nach operativer Behandlung intraarachnoideale colloidale Injektionen erhalten. Die otogene Meningitis cerebrospinalis, die von geringen Symptomen im Ohre plötzlich zu einer hochfieberhaften Entzündung der Hirn-

Digitized by Google
Original from UNIVERSITY OF CALIFORNIA
Generated on 2019-10-24 12:13 GMT / http://hdl.handle.net/2027/uc1.b3252758
Public Domain in the United States, Google-digitized / http://www.hathitrust.org/access_use#pd-us-google

häute führt, verdient nach des Autors Ansicht keinen selbständigen Platz, da die cerebrospinale epidemische Meningitis überhaupt keine spezifische Krankheit ist. Denn der Weichselbaumsche Diplococcus findet sich nicht immer und ist oft genug durch Pneumokokken oder Streptokokken etc. ersetzt. Es kann vorkommen, daß der Meningococcus, der sich im Nasenrachenraum vorerst aufhält, statt durch die Lamina cribrosa durch die Tube wandert und auf dem Lymphwege zum Gehirn gelangt. Wohl wird man aber bei geringen Läsionen des Ohres und heftigen Hirnhautsymptomen nach dem Meningococcus fahnden und diesen dann zu bekämpfen suchen. Die otogene tuberkulöse Meningitis bietet große diagnostische Schwierigkeiten. Denn es entstehen einerseits bei tuberkulöser Mittelohreiterung häufig gewöhnliche Meningitiden, und zwar durch Überwucherung der Streptokokken, andrerseits kann nach Alt jede Otitis media suppurativa bei inklinierenden Individuen eine Meningitis tuberculosa hervorrufen. Am ehesten wird die Lumbalpunktion Aufklärung bringen. Was die Heilung der otogenen Meningitis anbelangt, die glücklicherweise eintreten kann, so ist ihre Diagnose nur statthaft, wenn das Lumbalpunktat normal ist. Denn es gibt auch Remissionen, welche oft einer Heilung weit ähnlicher sehen als eine wirkliche Genesung, indem bei dieser in der Regel gewisse Folgen der Meningitis zurückbleiben, während eine Remission derselben entbehren kann. Solche Reste sind zum Beispiel Kopfschmerz, psychische Störungen und vor allem Pupillenungleichheit, welche von einem Tag zum andern wechselt. Eine lange Beobachtung des Patienten wird immer angezeigt sein, besonders mit Rücksicht auf einen circumscripten Herd. Ebenso wird jede neue Otitis am Individuum, das eine Meningitis überstanden, in neue Gefahr bringen.

Fröschels.

Deux cas d'intervention pour tumeurs de l'angle pontocérébelleux (Tumeurs de l'acoustique). Par M. Lannois et M. Durana (Lyon). (Annal. des malad. de l'oreille, du larynx, du nez et du pharynx, Juin 1909.)

Durch genaue klinische Beobachtung ist es möglich, zu entscheiden, ob ein Tumor vom Kleinhirn ausgeht und dann Symptome von Kompression der Nerven der hinteren Schädelgrube auslöst oder ob er primär in den Nerven sitzt und sekundär das Kleinhirn in Mitleidenschaft zieht.

Nach Besprechung der Literatur führen die Verfasser 2 neue Fälle an. Der erste betrifft eine junge Frau, die bald nach einer sonst normalen Geburt eine Schwäche der rechten Körperhälfte bemerkte. Dann traten Geräusche, starke Kopfschmerzen und Schwindel auf. Die Pat. schenkt dem keine Bedeutung. 3 Jahre später rechtseitige Mittelohreiterung und Facialparalyse. Erbrechen und Abnahme des Sehvermögens rechts und dann links. Sie kommt zum Arzt. Starke Gleichgewichtsstörungen, geht immer rechts vom Ziele vorbei. Facialparalyse. Störungen in der motorischen Koordination. Horizontaler spontaner Nystagmus nach beiden Seiten, stärker beim Blick nach links. Rechts

Generated on 2019-10-24 12:13 GMT / http://hdl.handle.net/2027/uc1.b3252758
Public Domain in the United States, Google-digitized / http://www.hathitrust.org/access_use#pd-us-google
Digitized by Google
Original from UNIVERSITY OF CALIFORNIA

Pupillenstarre. Unempfindlichkeit der Cornea. Rechts vollkommen taub. Starke Abmagerung. Lumbalpunktat negativ. Probeaufmeißelung wegen Verdacht auf Labyrinthitis. Knochen gesund. Zweizeitige Operation eines handtellergroßen Tumors. Bei der ersten Abhebung einer Knochenplatte über dem Kleinhirn. Bei der zweiten Spaltung der Dura Prolaps des Kleinhirns. Über dem Felsenbein ein leicht beweglicher Tumor. Bei seiner Entfernung starke Blutung. Tod nach 24 Stunden. Der Tumor zeigt histologisch nichts Charakteristisches; er enthält ein Stück vom Facialis und Akusticus.

Fall 2. Frau von 37 Jahren. Häufig Kopfschmerzen rechts. Vollkommene Empfindungslosigkeit der Wange und des Ohres rechts. Gehörsverschlechterung und Geräusche. Nach einem Jahre rechts fast ganz taub, starker Schwindel. Übelkeiten. Kein Erbrechen. Einen Monat später Diplopie. Starker Nystagmus. Spastische Kontraktionen der rechten Lider. Am 21. XII. 1908 erste Konsultation; rechts vollkommen taub. Geringe Gleichgewichtsstörungen. Hypästhesie nur im rechten Trigeminusgebiet. Horizontaler Nystagmus und leichte Abducensparese rechts. Gute Sehschärfe. Papillen gerötet. Normale Reflexe. Abmagerung. Gedächtsnisschwäche. Vor 3 Monaten angeblich unzusammenhängendes Sprechen. Am 6. II. erklärt sich die Pat. mit einer Operation einverstanden, da die Kopfschmerzen und die Facialiszuckungen sehr zugenommen haben. 14 Tage früher trat plötzlich ein Gefühl der Schwere im rechten Bein auf, das bald verschwand. Ödem der linken Papille. Dreizeitige Operation. Der Eingriff besteht in der Kraniotomie. 10 Tage darauf Aufsuchen des Tumors; dieser liegt über dem Felsenbein und ist frei beweglich. Sein Ursprung sitzt im Kleinhirnwinkel, er ist taubeneigroß. Er wird entfernt. 24 Stunden später Exitus. Bei der Autopsie zeigt sich, daß der Akusticus-Facialisstamm mit dem Tumor abgerissen wurde. Verkleinerung des Cerebellums. Größere und kleinere Hämorrhagien darin. Der Tumor besteht aus einzelnen parallelen Strängen, diese wieder bestehen aus Bündeln, die Kerne und Fibrillen aufweisen. Die Kerne sind stellenweise dichter, dann wieder dünner gesät. Es handelte sich um ein Gliom.

Die pontocerebellösen Tumoren zerfallen in zwei Gruppen: Erstens Neurofibrome, zweitens Tumoren, die häufig von einem Nerven ausgehen, oft hühnereigroß werden und die als Gliome, Neurofibrome, Fibrosarkome etc. gedeutet werden. Sie sind, was am charakteristischsten ist, fast extracerebral und leicht entfernbar.

Bei Besprechung der klinischen Symptome wird hervorgehoben, daß die Taubheit beiderseits bestehen kann, was zu Irrtümern über die erkrankte Seite geführt hat.

Der Facialis liegt oft nicht im Tumor selbst, so daß seine Symptome nicht konstant sind. Die Affektion des Trigeminus kommt ab und zu als Neuralgie zum Ausdruck. Der Abducens ist ab und zu, der Oculomotorius selten

Digitized by Google
Original from UNIVERSITY OF CALIFORNIA
Generated on 2019-10-24 12:13 GMT / http://hdl.handle.net/2027/uc1.b3252758
Public Domain in the United States, Google-digitized / http://www.hathitrust.org/access_use#pd-us-google

befallen. Der Nystagmus kann nach Bárány auf seine Quelle untersucht werden. Die Hirnnerven 9, 10, 11 und 12 nehmen nur selten am Krankheitsbild teil. Von seiten des Kleinhirns treten die Symptome der cerebellösen Asynergie von Babinsky auf. Die Diagnose kann sehr erschwert werden, wenn nur die Nerven der hinteren Schädelgrube beteiligt sind. Genaue chronologische Beobachtung wird Aufklärung bringen können. Bei der Operation möge man an die Cysten des Kleinhirns nicht vergessen, die durch bloße Punktion heilen. Verfasser rät zu möglichst frühzeitiger Operation, die durch frühzeitige Diagnose möglich wird. Die einfache Gehirnpunktion kann nur eine diagnostische Rolle spielen.

Was die Operation betrifft, so wird sie am besten zweizeitig vorgenommen, und zwar in einem Intervall von 3—5 Tagen.

Meist genügt es, nur eine Schädelgrube zu eröffnen. Verfasser empfiehlt die temporäre Mobilisation eines Knochenhautlappens nach Wagner. Derselbe reicht nach oben bis zur Grenzlinie der Ohrmuschel, nach innen bis $1^1/_2$ *cm* von der Mitte, nach außen bis fast zum medialen Rand des Warzenfortsatzes und bis ein wenig unterhalb seiner Spitze. In diesem Außmaße werden die Weichteile abpräpariert und konzentrisch in geringem Abstand der Knochen durchgezwickt. Nach unten hin wird er frakturiert, doch soll man wegen Blutungsgefahr das Foramen occipitale nicht erreichen. Das Knie des Sinus lateralis muß frei sichtbar sein. Die Dura wird längs der Wand des Sinus lateralis, längs der medialen Knochengrenze und bis zum Foramen occipitale gespalten.

Krause ist gegen die Digitaluntersuchung des Tumors, da das Kleinhirn außerordentlich empfindlich sei und seine Irritierung leicht zum Shoc führt; er verwendet einen eigens geformten Halter. Ballance rät zur Verwendung von abdrängenden Schwämmen. Viele Chirurgen aber ziehen die Digitaluntersuchung vor. Diese nehmen auch die Abtragung des Tumors mit dem Finger vor, indem sie seinen Stiel zart umgreifend ablösen. Liegt ein zum Teil cystischer Tumor vor, so soll man zur Verminderung des Volumens vorerst punktieren. Meist sind die Geschwülste fast frei. Krause nimmt die Abtragung instrumental vor, doch kommen dabei Abbröckelungen des Geschwulstgewebes vor. Alle Methoden können nicht mit Sicherheit eine Läsion der Gehirnsubstanz ausschließen. Nach der Operation wird leicht drainiert, die Dura mit wenigen Catgutnähten fixiert, der Knochenhautlappen reponiert und verbunden. Es werden noch kurz andere Arten der Eröffnung des Schädels erwähnt und eine übersichtliche Tabelle von 45 gesammelten Beobachtungen schließt die Arbeit ab.

Fröschels.

De l'ossilectomie dans la cure radicale de l'otorrhée. Par P. Brunel (Versailles). (Annal. des malad. de l'oreille, du larynx, du nez et du pharynx, Mai 1909.)

Trotz der eminenten Entwicklung der Ohrchirurgie soll die kleine Chirurgie des Mittelohres nicht ganz vernachlässigt werden. Man soll immer mit

Digitized by Google
Original from UNIVERSITY OF CALIFORNIA
Generated on 2019-10-24 12:13 GMT / http://hdl.handle.net/2027/uc1.b3252758
Public Domain in the United States, Google-digitized / http://www.hathitrust.org/access_use#pd-us-google

einer Sonde die Paukenhöhle genau abtasten. Sehr oft, besonders bei sehr alten Mittelohreiterungen ist eine Osteitis der Gehörknöchelchen die Ursache. Die Entfernung von Hammer und Ambos führt daher oft zur Heilung.

Es wird die Technik dieser Operation geschildert, in deren Anschluß die Abtragung der lateralen Attikwand und die gründlichste Curettage der Paukenhöhle nötig ist. Eine genaue Nachbehandlung mit täglichem Tamponwechsel folgt. Von 12 derartig behandelten Fällen heilten 10. Der 11. Fall hatte ein Cholesteatom, beim zwölften wurde die scheinbar gesunde Schleimhaut bei der Operation geschont. Fröschels.

Notizen und Personalien.

Ernannt: Dr. G. Masini in Genua zum außerordentlichen Professor der Oto-Rhino-Laryngologie. — Prof. Dr. H. Burger in Amsterdam zum korrespondierenden Mitglied der königl. medizinischen Akademie Belgiens.

Die **Ohrenklinik in Düsseldorf** soll zufolge eines Abkommens mit dem Kriegsministerium Sanitätsoffizieren übertragen werden, die zugleich in den Lehrkörper der Akademie eintreten.

Das **Programm der 19. Versammlung der Deutschen otologischen Gesellschaft** (Dresden, 13. und 14. Mai 1910) wurde folgendermaßen festgestellt:

1. Diskussion über das Referat von Manasse (Straßburg): Folgezustände der Verletzungen des Schläfenbeines.
2. Dennert (Berlin): Zur Physiologie der Schallauslösung im Gehörorgan.
3. Waetzmann (Breslau): Die akustischen Eigenschaften der Membr. bas.
4. Waetzmann (Breslau): Die Differenztöne höherer Ordnung.
5. Beyer (Berlin): Experimentelle Untersuchungen zur Funktion der Schneckenfenstermembran.
6. Denker (Erlangen): Zur Funktion der Schnecke und des Vorhofbogengangapparates.
7. Bárány (Wien): Akustische Untersuchungen.
8. Waetzmann (Breslau): Vorschlag zu einer exakten Methode der Hörschärfenbestimmung.
9. Hinsberg (Breslau): Resultate der Hörprüfung vermittelst des Waetzmannschen Apparates.
10. Hegener (Heidelberg): Kritische Untersuchungen zur oberen Hörgrenze.
11. Frey (Wien): Zur Mechanik der Gehörknöchelchenkette.
12. Brünings (Jena): Über die sogenannte Knochenleitung als Grundlage der qualitativen Hörprüfung.
13. Claus (Berlin): Weitere Beobachtungen über den Weberschen Versuch.
14. Bloch (Freiburg): Bemerkungen zu dem Vorschlag der internationalen Kommission für die einheitliche Bezeichnung der otologischen Funktionsprüfung.
15. Brünings (Jena): Über quantitative Funktionsprüfung des Vestibularapparates.
16. Brünings (Jena): Über neue Gesichtspunkte in der Diagnose des Bogengangapparates.
17. Bárány (Wien): Vestibularapparat und Kleinhirn.
18. Herzog (München): Mechanik des Fistelsymptoms.
19. Scheibe (München): „Fistelsymptom", postoperative Labyrinthitis und Verhütung derselben.
20. Alexander (Wien): Über akute Labyrinthitis.

Digitized by Google
Original from UNIVERSITY OF CALIFORNIA
Generated on 2019-10-24 12:13 GMT / http://hdl.handle.net/2027/uc1.b3252758
Public Domain in the United States, Google-digitized / http://www.hathitrust.org/access_use#pd-us-google

21. Uffenorde (Göttingen): Ein Fall von Labyrintheiterung nach ac. genuiner Mittelohreiterung und ein Fall von umschriebener Labyrintheiterung mit Saccusempyem und Kleinhirnabsceß.

22. Heine (München): Die Osteomyelitis des Schädels infolge Mastoiditis.

23. Hansberg (Dortmund): Über Osteomyelitis nach ac. Mittelohreiterung im Kindesalter.

24. Hansberg (Dortmund): Zur Frühoperation der ac. otogenen Sepsis.

25. Winkler (Bremen): Sind die bei Totalaufmeißelung oder Anthrotomien gesetzten Defekte der Schädelhöhle als irrelevant zu bezeichnen?

26. Wittmaak (Jena): Zur Frage des Tubenabschlusses bei Totalaufmeißelung.

27. Rud. Panse (Dresden): Anatomische und mikroskopische Präparate eines Falles von geheilten Hirnhautentzündungen nach Ohrenleiden.

28. Voss (Frankfurt a. M.): Meningitis serosa otogener Genese mit eigenartigem Verlauf.

29. Brühl (Berlin): Zur Otosklerose.

30. Herzog (München): Zur Pathologie des Labyrinths.

31. Otto Mayer (Wien): Endemische Schwerhörigkeit.

32. G. Bondy und C. Stein (Wien): Veränderungen des Gehörorganes bei Arteriosklerose.

33. Morian (Karlsruhe): Beiträge zur klinischen Kenntnis der Neuritis acust. alcoholica.

34. Wanner (München): Die Neuregelung der Taubstummenstatistik im Königreich Bayern.

35. Ernst Urbantschitsch (Wien): Über Taubstummheit.

36. Ruttin (Wien): Zur Pathologie der Taubstummheit.

37. Stern (Wien): Fortschritte in der Ausbildung und Fortbildung der Taubstummen.

38. Kretschmann (Magdeburg): Osteome an den Schädelknochen.

39. Claus (Berlin): Zur Diagnose der Kleinhirnbrückenwinkeltumoren.

40. Schoenemann (Bern): Über den Einfluß nachgiebiger Trommelfellnarben auf die durch chronisch-katarrhalische Prozesse bedingte Mittelohrschwerhörigkeit.

41. Ernst Urbantschitsch (Wien): Über den Einfluß der Kopfstellung auf das im Ohr befindliche Sekret.

42. v. Gyergyay (Koloszvár): Eine neue direkte Methode zur Untersuchung und Behandlung der pharyngealen Tubenmündung und des Innenraumes der Ohrtrompete.

43. Uffenorde (Göttingen): Zur Pathogenese des sekundären Cholesteatoms.

44. Ruttin (Wien): Über Elephantiasis des Ohres.

45. Rauch (Wien): Über tuberkulöse Mittelohrerkrankungen.

46. Winkler (Bremen): Modifikationen des Schnittes für die Trepanation der Fossa canina.

47. Voss (Frankfurt a. M.): Einfache und kompendierte Wasserstrahlgebläse.

48. Brünings (Jena): Stero-röntgenographische Schnellaufnahmen des Felsenbeins am Lebenden.

Für den wissenschaftlichen Teil verantwortlicher Redakteur: **Dr. Ernst Urbantschitsch, Dr. Otto Kahler.**
Herausgeber, Eigentümer und Verleger: **Urban & Schwarzenberg.**

Druck von Gottlieb Gistel & Cie., Wien, III., Münzgasse 6.

Digitized by Google
Original from UNIVERSITY OF CALIFORNIA
Generated on 2019-10-24 12:13 GMT / http://hdl.handle.net/2027/uc1.b3252758
Public Domain in the United States, Google-digitized / http://www.hathitrust.org/access_use#pd-us-google

MONATSSCHRIFT FÜR OHRENHEILKUNDE
UND
LARYNGO-RHINOLOGIE.

XLIV. Jahrg. 1910. 5. Heft.

Nachdruck verboten.

Otologischer Teil.

Original-Artikel.

Der Sinus sigmoideus im Kindesalter.

Von Hofrat Dr. **E. Jürgens** in Warschau.

(Schluß.)

Literatur des Sinus sigmoideus.

Der Sinus sigm. genannte Abschnitt des Sinus transvers. ist das Hauptsammelbecken der venösen Blutleiter der harten Hirnhaut und bildet den Hauptbestandteil des Quellgebietes der Vena jugul. interna.

Die Sinus transversi beginnen an der Protuberantia occipitalis interna, ziehen dem hinteren Rande des Hirnzeltes entlang zur hinteren Felsenbeinkante und wenden sich als Sinus sigm. in der Furche des Warzenteiles des Schläfenbeines zum Foramen jugul. intern.[1]) In dieses, in vorliegender Arbeit uns besonders interessierende venöse Gebiet — Sinus transversus, sigmoideus, Bulbus venae jugul. intern. und Vena jugular. intern. — fließt nun ganz direkt am Torcular Herophili Blut aus dem Sinus rectus, Sinus sagittal. super. und Sinus occipitalis. Weiterhin münden in die Sinus transversi die Venae cerebellares laterales et inferiores, ein Teil der Venae cerebelli superiores und einige Venae diploicae. In die Pars sigmoidea speziell münden die Sin. petros. superiores, und zwar in die Gegend des hinteren Sinusknies; letztere steht in Verbindung mit dem Sinus cavernosus, dessen Blut somit direkt in den Sinus sigmoid. hinübergeleitet wird. Durch das Emissarium mastoideum steht der Sinus sigmoideus mit den äußeren Schädelvenen in Verbindung, nach denen er somit auch teilweise sein Blut abfließen lassen kann. Einen weiteren Abflußkanal des Sinusblutes bildet die Vena condyloidea posterior, und zwar zum äußeren Wirbelgeflecht hin. Der Bulbus ven. jugul. steht zum Sinus sigmoideus unter fast rechtem Winkel.

Wir haben also drei Abflußkanäle aus dem Sigmoideusabschnitte des Sinus transversus, die Vena mastoidea, Vena condyloidea posterior und die

[1]) Rauber, Lehrb. d. Anat.

Digitized by Google
Original from UNIVERSITY OF CALIFORNIA
Generated on 2019-10-24 12:13 GMT / http://hdl.handle.net/2027/uc1.b3252758
Public Domain in the United States, Google-digitized / http://www.hathitrust.org/access_use#pd-us-google

Vena jugularis interna, denen als Zuflußkanäle der obere Teil des Sinus transversus und der Sinus petrosus superior gegenüberstehen.

Der Bulbus venae jugularis empfängt sein Blut hauptsächlich aus dem Sinus sigmoideus, jedoch auch vom Sinus petrosus inferior, auch einer direkten Verbindung nach dem Sinus cavernosus hin, welch letzterer andrerseits in direkter Verbindung mit den Augenhöhlenvenen steht. Als eines entfernteren Zuflußgebietes zum Bulbus ven. jugul. sei wegen ihrer Wichtigkeit als Infektionsbahnen vom Ohr der in den Sin. petros. inferior mündenden Venae auditivae gedacht; es sind das 1. kleinere Venen, welche durch die Fissura petr. squamosa aus der Paukenhöhle in den Sin. petros. super. gelangen; weiter 2. eine kleine Vene, die durch den Aquaeduct. vestib. vom Vorhofe des Gehörlabyrinthes und 3. eine andere aus dem Foramen respektive aus der Fossa subarcuata, also aus der Gegend der halbkreisförmigen Kanäle in den gleichen Blutleiter gelangen. Weiter wird 4. durch den Aquaeductus cochleae und 5. 3—4 Venae auditivae internae von der Schnecke venöses Blut zum Sin. petros. infer. geführt.

Eine ausgiebige Literatur über die Hirnsinus finden wir von Dr. Hermann Streit[1]) im Archiv für Ohrenheilkunde. Pag. 91 heißt es daselbst: Das Lumen des Sinus transversus ist an Größe sehr variabel, durchschnittlich 8 bis 10 *mm* weit (W. Krause [37][2]). Der rechte Sinus transversus und Bulbus sind meist stärker als die der linken Seite, wobei eine direkte Einmündung des Sin. longitudinal. super. eine Rolle spielt. Doch kommt auch das umgekehrte Verhalten vor. Die äußere, durch das Felsenbein gebildete Wand des Foramen jugul. ist durchschnittlich 1·4 *cm* hoch, die nach vorn gekehrte 0·6 *cm* (Luschka [43]). Das rechte Foramen jugul. ist meist größer als das linke, entsprechend dem Verhalten der einmündenden Sinus transversi. Nach Zuckerkandl (71) hat in 54% das rechte, in 32% der Fälle das linke Foramen jugul. den bedeutenderen Umfang; in 14% sind beide gleich. Körner (32) und Budde (7) fanden in zirka drei Fünfteln ihrer Fälle das rechte Foramen jugul., bei zirka einem Viertel das linke größer, in den übrigen waren beide annähernd gleich. Rüdinger (56) fand annähernd das Gleiche, nur sah er noch seltener gleich große Foramina jugularia. Teile (61) fand, sehr abweichend von anderen Autoren, an 126 Schädeln 56mal Gleichheit des Foramen jugul., 46mal war das rechte, 24mal das linke größer. Genau am Übergange des Sinus in den Bulbus kann es mitunter zur Ausbildung einer recht hohen Knochenkante kommen; er sah dieselbe oft bis $^3/_4$ *cm* hoch steil nach der Fossa

---

[1]) H. Streit, Über otologisch wichtige Anomalien der Hirnsinus. Archiv f. Ohrenheilk., Bd. 85.

[2]) Die im Text in Klammern mit Numeration beigefügten Namen sind die in der Arbeit von Streit angeführten Literaturangaben.

Digitized by Google
Original from UNIVERSITY OF CALIFORNIA
Generated on 2019-10-24 12:13 GMT / http://hdl.handle.net/2027/uc1.b3252758
Public Domain in the United States, Google-digitized / http://www.hathitrust.org/access_use#pd-us-google

jugul. und dem Sinus hin abfallen. Stenger (59) meint, die Umbiegungsstelle sei um so stärker markiert, je mehr der Sinus sigmoideus vorgelagert sei.

Varietäten des Sinus transversus.

Bisweilen ist der Sinus transversus in seinem horizontalen Abschnitte durch eine wagrechte, meist jedoch unterbrochene Lamelle in zwei Hohlräume geteilt[1]) (Knott [31], Meckel [47], Hallet [1], Dumont [10]). 4mal war es der Sinus transversus sinister, 6mal der Sinus dexter. Streit fand einmal eine Knochenkante, die parallel mit dem Sulcus sigmoid. verlief und ihn in zwei Hälften teilte. Meckel (47) sagt: Erstreckt sich diese Scheidewand durch den ganzen queren Blutleiter, so wird derselbe verdoppelt.

Der Endabschnitt[2]) des Sulcus sigm. ist bisweilen kurz vor Einmündung in das Foramen jugul. durch eine ihn an seiner Peripherie überragende Knochenspange zu einem fast vollkommen geschlossenen Kanal umgewandelt. Streit sah zweimal die Sulcusrinne an dieser Stelle als geschlossenes Knochenrohr.

Ein Fehlen der Pars horizontalis sinus transversus bei Vorhandensein des absteigenden Teiles von der Einmündung des Sinus petrosus super. findet sich bei Hallet, l. c., Lieutaud (2).

Die horizontale Partie kann sehr eng sein; Dumont (11) fand sie einmal kaum für eine Sonde durchgängig.

In einem Falle von Knott (31) maß der rechte Sinus nur 1·5 *mm* im Durchmesser. Malacre (l. c.) fand, daß beide Sinus in normaler Stärke durch die erweiterten Foramina condyloideae gingen. Das rechte Foramen mastoid. war 15 *mm* hoch und zirka 10 *mm* breit. Budde (7) referiert einen Fall, wo das Foramen jugul. eine quer gestellte Spalte bildete. Rechts war die Spalte nicht einmal für eine Borste durchgängig, dafür hatte sich das Foramen mast. dieser Seite, um das Sinusblut durchzulassen, so erweitert, daß sein Lumen 1 *cm* weit im Durchmesser war. Streit machte zwei ähnliche Beobachtungen. Bei dem Schädel eines Blödsinnigen mit Synostose der Sagittalnaht mündete am linken oberen Knie der Sinus in eine bulbusartige Ausbuchtung, ein 1 *cm* breites Foramen mastoid. Das linke Foramen jugul. war klein, die Sinusfurche trotzdem groß. Luschka (43) beschreibt einen Fall, bei dem der Hauptstrom anstatt in der Richtung des Sinus occipitalis posterior in das auffallend enge Foramen jugul. ging, während eine Abzweigung des Sinus transversus entsprechend seinem gewöhnlichen Verlaufe sich zu dem recht großen Foramen mastoid. begab. Borkow (1) fand an einem Schädel das Foramen jugul. dext. groß, sinist. nur 2·2 *mm* breit. Die Fossa sigmoidea endete links an dem unge-

[1]) Streit, Archiv f. Ohrenheilk., Bd. 58, pag. 92.
[2]) Streit, Archiv f. Ohrenheilk., Bd. 58, pag. 92.

Digitized by Google
Original from UNIVERSITY OF CALIFORNIA
Generated on 2019-10-24 12:13 GMT / http://hdl.handle.net/2027/uc1.b3252758
Public Domain in the United States, Google-digitized / http://www.hathitrust.org/access_use#pd-us-google

wöhnlich großen Foramen mastoid., in einer Strecke von 20·9 *mm*. Zwischen Foramen mastoid. und jugul. sinist. fehlt die Fossa sigmoid. ganz. Vikariierendes Eintreten des Foramen mastoid. für die Jug. int. erwähnt auch Henle (18).

Bisweilen ist die Vorbuchtung des Sinus sigmoideus so groß, daß der Knochen papierdünn und durchscheinend wird, besonders am Sinusknie und kurz vor dem Übergang in den Bulbus. Zuckerkandl (70) sah mehrmals am Sinusknie eine bulbusartige Vorwölbung. Streit fand diese Grube mehrmals so groß, daß die Daumenkuppe darin Platz hatte, die Knochenhülle war hier sehr dünn.

Zuckerkandl (72) fand einen Schädel, wo beiderseits die Fossa sigmoid. so bulbös ektasiert war, daß sie die Proc. jugul. oss. occipit. in toto einnahm. Bei abnormster Entwicklung der Ausbuchtung am Sinusknie, der mittleren und untersten Partie des Sinus sigmoideus, kann auf diese Weise die Fortsetzung der Crista petros. super. völlig unterminiert werden, so daß die ganze Fossa mastoid. nur als dünne, den Sinus umhüllende Schale erscheint (Bezold [3]), oder es kommt gar zu Dehiscenzen, so daß der Sinus das Pericranium berührt. Auch knochenresorbierende Prozesse, wie Rachitis, können ohne besondere Sinusausbildung starke Verdünnung oder Dehiszierung des umschließenden Knochens herbeiführen, so auch in der Fossa jugul. Zuckerkandl (70) beschreibt einen Fall, wo der Knochen der Pars mastoid. an haselnußgroßer Stelle papierdünn war und eine durch einen Knochenkamm zweigeteilte Dehiscenz zeigte.

Hartmann (16) erwähnt ein Präparat, wo sich der Sinus sigmoideus bulbusartig so vorwölbt, daß eine 7 *mm* breite und 6 *mm* lange Knochenlücke dadurch entstanden war. Hyrtl (47) fand im Sinus transvers. häufig durchscheinende Stellen, sogar stecknadelkopfgroße Löcher. Brückner (6) sah eine papierdünne Stelle mit siebartiger Durchlöcherung in der Fovea. Auch die hintere Gehörgangswand kann durch Vorlagerung des Sinus papierdünn werden, auch Dehiscenzen zur Bulbus- respektive Sulcuswand kommen vor.

Hauerwass (17) gibt die Abbildung eines Falles, wo es hinter dem Foramen jugul., dicht an der Incisura mastoid., zu einer tiefen Ausbuchtung und Dehiscenzbildung gekommen war. Streit[1]) sah dreimal Dehiscenzen seitlich vom Processus condyloid. Iwanow[2]) schildert einen Fall, in welchem der linke Sinus sigmoideus sich in toto durch das erweiterte Foramen mast. ergießt; das Foramen jugul. ist sehr eng. Eine Vena jugul. int. schien völlig zu fehlen. Rueda[3]) fand in 8 Fällen, daß der Sinus seinen Sitz gerade in dem

[1]) Archiv f. Ohrenheilk., Bd. 58, pag. 95.

[2]) Arbeiten der Ohrenklinik der Moskauer Universität namens Basanowsche. 1903, Bd. I, pag. 678.

[3]) Rueda, Archivos de rinologia, laringologia y otologia, Nr. 144, Januar-Februar 1907, pag. 54 ff. (Ref. Monatsschr. f. Ohrenheilk., Bd. 42, pag. 55.

Digitized by Google
Original from UNIVERSITY OF CALIFORNIA
Generated on 2019-10-24 12:13 GMT / http://hdl.handle.net/2027/uc1.b3252758
Public Domain in the United States, Google-digitized / http://www.hathitrust.org/access_use#pd-us-google

Operationsfelde hatte. Diese häufigen Anomalien bewogen ihn zu der Empfehlung, sich nicht an theoretische Grenzen zu halten und stets mit kleinen Instrumenten recht vorsichtig zu arbeiten. Miodowskis[1]) Arbeit interessiert hier durch Hinweis auf bindegewebige Obliteration des Sinus nach infektiöser Thrombose. Eine solche, eventuell im kindlichen Alter wohl mögliche, dürfte eine große Verschiebung in der Blutzirkulation dieses Gebietes und in der Schläfenbeinbildung hervorrufen. Uchermann[2]) führt einen Fall an, wo Phlebitis der Vena emissaria mastoid. die Ursache einer beginnenden Sinus sigmoideus-Thrombose war. Macewen[3]) gibt an, daß der leicht zu findende tiefste Teil der Incisura parietalis, verbunden mit der Spitze des Warzenfortsatzes, den Verlauf des Sinus sigmoideus bezeichnet. Beim Erwachsenen wird diese Linie die mittlere Partie des Blutleiters, zuweilen aber seinen hinteren, links häufig seinen vorderen Rand markieren. Eine Trepanationsöffnung, welche mit ihrem hinteren Rande diese Linie berührt, nach unten und oben aber von zwei Parallelen begrenzt wird, von denen die eine als Tangente zum oberen, die andere als Tangente zum unteren Rande der Eingangsöffnung zum äußeren knöchernen Gehörgang gedacht ist, wird denjenigen Abschnitt freilegen, welcher am häufigsten betroffen ist. Innerhalb dieser Parallelen, speziell auf gleicher Höhe mit der oberen, stößt man gewöhnlich in einer Tiefe von 6·5 *mm*, zuweilen auch von 2·2 *mm* auf den Abschnitt des Blutleiters, welcher am weitesten an die Schädeloberfläche heranrückt. Dieser Teil liegt der Oberfläche weit näher als das Antrum.

In gleicher Höhe mit der unteren knöchernen Gehörgangswand wendet sich der Sinus zentralwärts der Schädelbasis zu. Das Asterion entspricht der Stelle, wo der Sinus later. in den Sinus sigmoideus übergeht, der tiefste Punkt der Incisura pariet. dagegen der Einmündungsstelle des Sinus petros. sup. in den Sinus sigmoideus; ferner dem Punkte, an welchem der hintere obere Rand der Pars petrosa gegen die Pars mastoidea stößt. Etwas unterhalb dieser Stelle liegt das Knie des Sinus sigmoideus, welches mit seiner nach vorn gerichteten Konvexität denjenigen Abschnitt des Blutleiters bildet, welcher am weitesten nach vorn vorrückt und von den vom Antrum ausgehenden infektiösen Prozessen am häufigsten befallen wird. Eine vertikale Linie, welche beim Erwachsenen 13 *mm* hinter dem hinteren Rande der Eingangsöffnung gezogen wird und die zueinander parallel verlaufenden Tangenten des oberen und unteren Randes schneidet, wird in den meisten Fällen die Mitte des Durchmessers der vorderen Konvexität des Sinus sigmoideus angeben.

---

[1]) Miodowski, Zur Pathologie der Sinusthrombose. Archiv f. Ohrenheilk., 1907. Bd. 74, pag. 335.

[2]) Uchermann, Archiv f. Ohrenheilk., Bd. 71, 72, 75, 77.

[3]) Macewen, Die infektiös-eitrigen Erkrankungen des Gehirns und Rückenmarks. Deutsch von P. Rudloff, 1898, pag. 312.

Digitized by Google
Original from UNIVERSITY OF CALIFORNIA
Generated on 2019-10-24 12:13 GMT / http://hdl.handle.net/2027/uc1.b3252758
Public Domain in the United States, Google-digitized / http://www.hathitrust.org/access_use#pd-us-google

Das vordere Knie des Sinus sigmoideus liegt 3·25 bis 6·5 *mm* zentralwärts von der Basallinie der Fossa supr. meat.

Nach Rudloff[1]) liegt beim Kinde die vordere Grenze des Sinus sigmoideus verschieden weit hinter der Macewenschen Linie. Nach seinen Präparaten finden sich folgende Maße:

I. In der Höhe der Wurzel des Proc. zygomat.:

1. beim Neugeborenen . . . . . 6 *mm*
2. „ 1 Jahr alten Kinde . . . 6 *mm*
3. „ 2—3 Jahre alten Kinde. . 10 *mm*
4. „ 6 Jahre alten Kinde . . . 3 *mm*
5. „ 9—10 Jahre alten Kinde . 7 *mm*

II. In der Höhe der Sutura parieto-mastoidea ist der Abstand noch größer, er beträgt:

1. beim Neugeborenen . . . . . 7 *mm*
2. „ 1 Jahr alten Kinde . . . 10 *mm*
3. „ 2—3 Jahre alten Kinde. . 17 *mm*
4. „ 6 Jahre alten Kinde . . . 6 *mm*
5. „ 9—10 Jahre alten Kinde . 16 *mm*

Je breiter die Pars mastoid. ist, um so größer ist der Abstand. Beim Neugeborenen ist die Furche im Schläfenbein für den Blutleiter so flach, daß sie kaum erkennbar ist. Sie vertieft sich im Laufe der Jahre, um bei einem 7jährigen Kinde eine halbzylindrische Rinne zu bilden, während zugleich der Processus mastoid. bei seiner weiteren Ausbildung etwas nach hinten geht. Mit zunehmender Vertiefung der Rinne rückt der Sinus nach vorn, so daß seine vordere Grenze im Laufe der Jahre die Macewensche Linie allmählich erreicht und weiterhin überschreitet. Rudloff hat das gesamte Material an kindlichen Schädeln an der Anatomie in Marburg, bestehend aus 14 Exemplaren, untersucht.

Henrici und Kikuchi[2]), die unter Körners Leitung arbeiteten, zeigen uns, wie mannigfaltige und durchgreifende Ausnahmen von der gewohnten Form des Confluens sinuum vorkommen können, sogar bis zu völlig gesondertem Beginne beider Sinus transversi. Für unsere Arbeit sind diese Befunde dienlich als Hinweis auf die verschieden große Blutmenge, die dem Sinus sigm. infolge nicht normaler Anlage des Confluens zugeführt werden kann.

---

[1]) P. Rudloff, Über den Verlauf des Sinus sigmoid. am kindlichen Schläfenbein. Zeitschr. f. Ohrenheilk., Bd. 45, pag. 222 und 223.

[2]) Henrici und Kikuchi, Die Varianten der occipitalen Sinusverbindungen (Confluens sinuum) und ihre klinische Bedeutung. Zeitschr. f. Ohrenheilk., 1902, Bd. 22, pag. 351 ff.

Generated on 2019-10-24 12:14 GMT / http://hdl.handle.net/2027/uc1.b3252758
Public Domain in the United States, Google-digitized / http://www.hathitrust.org/access_use#pd-us-google
Digitized by Google
Original from UNIVERSITY OF CALIFORNIA

Cohen Tervaerts[1]) Arbeit entnehmen wir, daß Jugularishypoplasie bei normalem Sinus sigm. derselben Seite vorliegen kann, und erfahren durch Hinweis auf Linser[2]), daß Jugularishypoplasie links fünfmal häufiger sei als rechts. Linser[2]) und Rohrbach[3]) fanden in je einem Falle Jugularishypoplasie mit Hypoplasie des gleichseitigen Sinus transv. vergesellschaftet.

Rüdiger (56) fand Schläfenbeine ohne geringste Andeutung einer Fossa jugul., es waren das Individuen mit sehr enger Vena jugul.

Kasloff (28) fand manchmal Foramen jugul., die nur für eine Sonde durchgängig waren; 1mal nur eine Pariser Linie breit. Zuckerkandl (70) fand 1mal ein Foramen jugul. dext. 8mal so weit als das Foramen sinist. Der Sulcus transv. sinist. war bis auf ein kleines Stück nahe dem Foramen jugul. sin., welches 3·3 *mm* breit war, nicht vorhanden. In das enge Loch mündete ein mächtiger Sinus petros. infer. und von ihm führte ein Canal. condyl. post. zur Schädeloberfläche. Die Vena jugul. sinist. war wahrscheinlich diesmal nur ein Abflußrohr für den bedeutenden Sinus petros. inferior. Zaufal (68) sah einmal, wie die dünne Wand der Fossa jugul. sich derart ins Lumen der Trommelhöhle vorbuchtete, daß sie die Nische des runden Fensters verlegte. Dehiscenzen bei Vergrößerung des Bulbus sind nicht selten, so zum Paukenhöhlenboden, zur hinteren Pyramidenfläche, zum Schädelgrund zwischen Incisura mastoid. und hinterem Abschnitt des Proc. condyloid., in der die Fossa jugul. vom Rückenmarkskanal trennenden Knochenspange. Streit[4]) sah Dehiscenzen zur hinteren Pyramidenfläche hin 12mal. Die Ränder des Knochendefektes waren manchmal kreisrund. Auch zum Rückenmarkskanal hin fand Streit Vorwölbungen; die Scheidewand war einmal durchscheinend. Weiter fand v. Tröltsch (62) spaltartige Dehiscenzen zum Paukenboden hin, Zuckerkandl (71) Lücken im Facialiskanal, wegen Bulbusbuchtung auch im Paukenboden und in der hinteren Pyramidenfläche zum Porus acustic. intern. und Sulcus petros. superior. Weiter fanden Dehiscenzen nach genannten Teilen Budde (7), Stenger (59), Körner (34), Müller (48). Letzterer fand einmal einen Defekt im Boden des Meatus extern., einmal im hinteren Kiefergelenk nach dem Meatus acustic. extern.

---

[1]) Cohen Tervaert, Sinusthrombose und Jugularishypoplasie. Arch. f. Ohrenheilkunde, 1907, Bd. 74, pag. 9.

[2]) Linser, Über Zirkulationsstörungen im Gehirn nach Unterbindung der Vena jugul. intern. Bruns' Beitr. z. klin. Chir., Bd. XXVIII, pag. 642 (ref. nach Cohen Tervaert, vide Note 1).

[3]) Rohrbach, Über Gehirnerweichung nach isolierter Unterbindung der Vena jugul. intern. Bruns' Beitr. z. klin. Chir., Bd. XVII, pag. 811 (ref. nach Cohen Tervaert, vide Note 1).

[4]) Streit, Archiv f. Ohrenheilk., Bd. 58, pag. 96.

Digitized by Google
Original from UNIVERSITY OF CALIFORNIA
Generated on 2019-10-24 12:13 GMT / http://hdl.handle.net/2027/uc1.b3252758
Public Domain in the United States, Google-digitized / http://www.hathitrust.org/access_use#pd-us-google

Das Emissarium mastoideum[1]) stellt die Verbindung zwischen dem Sinus sigmoid. und den äußeren Venen des Schädels am hinteren Rande des Warzenfortsatzes her. Die Vene in ihm mündet meist in die Occipitalvene, bisweilen in die Auricularis poster., sogar in die Jugularis externa. Sie dient meist zum Abfluß des Venenblutes aus dem Sinus, jedoch kann auch bei Blutarmut des Schädelinnern Blut von außen durch sie nach dem Schädelinnern geleitet werden.

Nach Coudert (7)[2]) ist das Foramen mastoid. beim Kinde mehr ausgebildet als beim Erwachsenen; es kann die Größe der Vena jugul. interna erreichen.

Nach Okada (50) ist das Foramen mastoid. meist beiderseits vorhanden, doch meist rechts weiter als links; dann beobachtete er in zweiter Reihe Fälle, wo zwei Foramina auf einer oder auf beiden Seiten bestanden; dann solche, wo auf einer Seite, besonders links, das Foramen mastoid. gänzlich fehlte: dann Fälle mit 3 Löchern; 4 Löcher sind sehr selten. Nach Thomson fehlt das Foramen mastoid. in 7·5—8% der Fälle (Macewen [46]).

Streit untersuchte 429 quer gesägte Schädel und fand:

	links	rechts
Foramen mast. fehlt	78	65
Größe des Foramen mast. bis 3 *mm* . . .	238	247
„ „ „ „ von 3—4 *mm* . .	32	45
„ „ „ „ „ $4^1/_2$—6 *mm* .	10	16
Summa	358	373

Es wurde immer die äußere Öffnung gemessen.

3mal war das Foramen mast. 7 *mm*, 2mal 9 *mm*, 1mal 10 *mm* groß.

Im Durchschnitt ist das Foramen mastoid. 2 *mm* groß. Thomson gibt als Maximum dieses Venenloches 5·5 *mm* an. Okada sah 2 Schädel mit einem Foramen mast. von 7 respektive 8 *mm* Weite. Sulcus sigmoid. und Foramen jugul. waren beide sehr eng. Auch Spaltungen im Kanal werden erwähnt, eine Öffnung an der Innenseite des Schädels, zwei Öffnungen an der Außenseite.

Bedeutende Weite des Emissarium mastoid. erwähnen auch W. Krause (37) und Zaufal (69). Die Abgangsstelle des Emissarium mastoid. vom Sulcus sigmoid. sah Streit[3]) fast immer von der hinteren Peripherie des Sinus; nur sehr selten war sie in der Mitte der letzteren. Otto (5) fand, daß das linke Foramen mastoid. einmal nicht gerade in die Schädelhöhle führte, sondern zwischen äußerer und innerer Knochentafel verlief, erst horizontal $^1/_4$ Zoll

[1]) Streit, Archiv f. Ohrenheilk., Bd. 58, pag. 98.
[2]) Archiv f. Ohrenheilk., Bd. 58, pag. 98.
[3]) Streit, Archiv f. Ohrenheilk., Bd. 58, pag. 100.

Generated on 2019-10-24 12:13 GMT / http://hdl.handle.net/2027/uc1.b3252758
Public Domain in the United States, Google-digitized / http://www.hathitrust.org/access_use#pd-us-google
Digitized by Google
Original from UNIVERSITY OF CALIFORNIA

lang nach vorn, dann immer weiter werdend schräg abwärts und vorwärts fast bis zum unteren Rande des Proc. mastoid. herab. Dieser Kanal öffnet sich zwar durch ein großes, rundes Loch zum unteren Teil der Fossa sigmoid., setzte sich jedoch als Knochenkanal nach aufwärts $^1/_2$ Zoll fort. Dann spaltete er sich in feinere Kanäle für die Diploe des Knochens und in einen Verbindungsast mit einem vorhandenen Sulcus petroso-squamosus.

Stimmgabel a^1 und Labyrinthitis.

Von Privatdozenten Dr. **Scheibe** in München.[1])

Der Fall, dessen Krankengeschichte ich Ihnen heute mitteilen will, bietet ein gewisses prinzipielles Interesse. Er ist nämlich die erste wirkliche Ausnahme des bekannten Bezoldschen Satzes, dessen Gerippe ungefähr lautet: Tritt im Verlaufe einer Mittelohreiterung Taubheit für die Stimmgabel a^1 ein, so ist absolute Taubheit und somit Labyrintheiterung[2]) anzunehmen. Bei dieser Gelegenheit werde ich mir auch erlauben, meine ganzen 20jährigen Erfahrungen über das Verhältnis der Stimmgabel a^1 zum Sprachgehör zusammenzufassen.

Bezold hat bereits 1886 in seiner Arbeit über Labyrinthnekrose[3]) die Wichtigkeit der unbelasteten Stimmgabel a^1 für die Diagnose der Labyrintheiterung betont. Daß gerade a^1 so wichtig ist, erklärt sich daraus, daß sie erstens die höchste von denjenigen Stimmgabeln ist, welche nicht in das andere Ohr hinübergehört werden, und daß sie zweitens hoch genug liegt, um nicht bei reinen Mittelohraffektionen auszufallen. So wird a^1, wie ich mich überzeugt habe, sogar bei kongenitaler Atresie des Gehörganges, bei der Bürkner[4]), der Funktionsprüfung entsprechend, histologisch das Labyrinth normal gefunden hat, in Luftleitung noch perzipiert. Daß a^1 direkt an die bekannte Bezoldsche Hörstrecke für Sprachgehör (b^1—g^2) angrenzt, wie sich erst später bei den Taubstummenuntersuchungen herausgestellt hat, ist ebenfalls geeignet, die besondere Wichtigkeit dieser Stimmgabel zu erklären. Seit 1886 und noch länger hat uns nun in der Münchener Klinik a^1 neben der Prüfung des Sprachgehörs bei der Diagnose der Labyrintheiterung die allergrößten Dienste geleistet, so daß wir wohl sagen können, daß uns, abgesehen von

[1]) Nach einem Vortrag in der Münchener oto-laryngologischen Gesellschaft am 29. XI. 1909.

[2]) Es soll damit selbstverständlich die Möglichkeit nicht geleugnet werden, daß im Verlaufe einer Mittelohreiterung Taubheit ausnahmsweise auch einmal durch Trauma, Lues u. a. eintreten kann.

[3]) Wiesbaden 1886, Bergmann.

[4]) Deutsche otologische Gesellschaft, 1896.

Digitized by Google
Original from UNIVERSITY OF CALIFORNIA
Generated on 2019-10-24 12:13 GMT / http://hdl.handle.net/2027/uc1.b3252758
Public Domain in the United States, Google-digitized / http://www.hathitrust.org/access_use#pd-us-google

kleinen Kindern und bewußtlos Eingelieferten, seit dieser Zeit kaum ein Fall von Labyrintheiterung entgangen sein dürfte[1]), obgleich uns von den Untersuchungsmethoden des Vorhofapparates die wichtige Bárányesche Methode des kalorischen Nystagmus in früheren Jahren nicht zur Verfügung stand. In allen zur Sektion gekommenen Fällen von Mittelohreiterung, bei denen wir im Leben den Ausfall von a^1 konstatieren konnten, hat sich in der Tat ausnahmslos histologisch Labyrinthentzündung nachweisen lassen.[2]) Hierzu kommen noch Bezolds 12 Fälle von Labyrinthnekrose, bei denen allerdings meist nur die Sectio in vivo gemacht werden konnte.

Wenn auch die a^1-Methode seit der sehr wichtigen Einführung der Lärmmethode durch Bárány und Voss nicht mehr die große Bedeutung besitzt wie früher, so wird sie doch, wie wir später sehen werden, auch in Zukunft unentbehrlich sein.

Die genaue Formulierung hat Bezold seinem Satz erst im Jahre 1903 auf dem Kongreß der Deutschen otologischen Gesellschaft gegeben. Es ist merkwürdig, wie langsam sich diese praktische, außerordentlich wichtige und so leichte Methode eingebürgert hat. Herzog[3]) konnte noch vor 2 Jahren sagen, daß dieselbe mit Ausnahme Kümmels und, wie ich hinzusetzen möchte, Hinsbergs von keiner Seite eine praktische Würdigung erfahren hat. Seitdem allerdings ist es schnell anders geworden, und ich könnte eine ganze Reihe von Autoren anführen, die sich mit Erfolg dieser Methode zur Feststellung

---

[1]) Ich spreche hier nur von denjenigen Fällen von Labyrintheiterung, bei denen absolute Taubheit besteht, also von der allgemein anerkannten und allein gefährlichen sogenannten diffusen Form, und lasse zunächst dahingestellt, ob es auch Labyrintheiterung mit Gehör gibt, sogenannte circumscripte Labyrinthitis.

[2]) Scheibe, Verhandl. d. Deutschen otol. Gesellsch., 1898: 2 Fälle von Labyrintheiterung; in beiden fiel auch a^1 in Luftleitung aus, obwohl es in der gekürzten Krankengeschichte nicht ausdrücklich erwähnt ist. — Derselbe, ebenda 1897. Zwei Fälle von Felsenbeinfraktur mit Labyrintheiterung. Nur im zweiten Falle wurde Taubheit für a^1 konstatiert, im ersten, der im Leben von uns nicht untersucht wurde, nur Taubheit für Sprache. — Derselbe, ebenda 1899. Fall von Labyrinthitis nach Scharlachotitis. Hier war a^1 zwar noch gehört worden, aber die letzte Untersuchung hatte 8 Tage vor dem Tode stattgefunden, während die Labyrinthitis im allerersten Beginne war. — Herzog, Labyrintheiterung und Gehör. München 1907, Lehmanns Verlag. 10 Fälle von Labyrinthitis bei tuberkulöser Otitis media, alle mit Taubheit für a^1. Außerdem erwähnt er auf pag. 15, daß er in einer Reihe von Fällen, bei denen Bezold auf Grund des Ausfalles von a^1 Labyrintheiterung diagnostiziert hatte, histologisch die Diagnose ausnahmslos hat bestätigen können. Diese letzteren Fälle sind noch nicht publiziert. — Scheibe, Verhandl. d. Deutschen otol. Gesellschaft. Ein Fall, ebenfalls mit Taubheit für a^1. — Wanner, ebenda, Ein Fall von Labyrinthnekrose mit Taubheit für a^1, nur makroskopisch untersucht.

[3]) l. c. pag. 15.

Digitized by Google
Original from UNIVERSITY OF CALIFORNIA
Generated on 2019-10-24 12:13 GMT / http://hdl.handle.net/2027/uc1.b3252758
Public Domain in the United States, Google-digitized / http://www.hathitrust.org/access_use#pd-us-google

der Labyrintheiterung bedient haben. Von zwei derselben, nämlich von Voss und Bárány, sind aber auch Einwendungen gegen dieselbe erhoben worden. Ehe ich auf dieselben näher eingehe, ist es notwendig, daß ich Ihnen die Formulierung Bezolds wörtlich vorlese. Ich bitte dabei jedes Wort genau zu beachten, da Bezold bei derartig wichtigen Erklärungen Wert auf jedes einzelne Wort zu legen pflegte.

„Wo die Verhältnisse drängen, genügt schon die Feststellung der unteren Tongrenze; wo der mittlere Ton der Skala a^1 bei stärkstem Anschlag nicht oder nur einen Moment gehört wird und gleichzeitig der mit wenigen obertönefreien tieferen Stimmgabeln zu prüfende untere Teil der Skala ausfällt[1]), da dürfen wir Taubheit annehmen; und wenn bei Mittelohreiterung vorher ein Gehör für einen Teil der Stimmgabeln hatte festgestellt werden können, so ist damit der Nachweis geliefert für ein Fortschreiten der Eiterung auf das Labyrinth. Noch zuverlässiger wird natürlich unsere Diagnose, wenn wir zugleich für die obere Hälfte der Tonskala das Hörrelief des auf Taubheit geprüften Ohres konstatieren."

Ich bitte zu beachten, erstens daß Bezold nur von Mittelohreiterung spricht, und zweitens, daß er nur Schlüsse zieht, wenn a^1 nicht gehört wird, daß er seinem Satze also nur eine negative Formulierung gibt.

Voss[2]) hat nun voriges Jahr, wie schon oben gesagt, 2 Fälle mitgeteilt, welche den Bezoldschen Satz erschüttern sollen. Mit Hilfe seines Lärmapparates konnte er nämlich feststellen, daß in einem Falle von chronischer Schwerhörigkeit — nicht Mittelohreiterung! — a^1 per Luft nicht, wohl aber Konversationssprache dicht an der Ohrmuschel perzipiert wurde. Diese Beobachtung bietet aber für uns durchaus nichts Neues. Ich könnte eine ganze Reihe Fälle von hochgradiger Mittelohrsklerose und einige Fälle von nervöser Schwerhörigkeit anführen, bei denen a^1 nicht, wohl aber Sprache gehört wurde.[3])

Dieser Fall von Voss steht aber durchaus nicht in Widerspruch mit den Angaben Bezolds, da es sich ja gar nicht um eine eitrige Mittelohrerkrankung gehandelt hat. Ich kann also über den Fall kurz weggehen.

---

[1]) Diese Einschränkung bezieht sich auf einen gemeinsam mit mir kurz vor dem Kongreß beobachteten Fall von Paralabyrinthitis, bei dem a^1 zwar nicht ganz ausfiel, aber nur bei starkem Anschlag gehört wurde; die untere Tongrenze jedoch war F^1! Ich werde denselben an anderer Stelle noch genauer veröffentlichen.

[2]) Passows Beitr., Bd. II, pag. 146.

[3]) Hier nur ein Beispiel: Frau H., 35 Jahre alt, Sklerose beiderseits mit Beteiligung des inneren Ohres, hereditär belastet. Hörw. f. Fl. r. 3 *cm*, l. 40 *cm*, Konv. Spr. r. 20 *m*, bei Lucae-Dennert nur 15 *m*, bei Báránys Lärmapparat 10 *cm*. a^1 rechts per Luft auch bei sehr starkem Anschlag nicht! Untere Tongrenze in der kontinuierlichen Reihe rechts dis (das viel stärker klingt als das unbelastete a^1), links H^1; obere Tongrenze Edelmann-Galton rechts 1·2, links 1·0 (normal 0·8). Rinne a^1 rechts ∞, links 11; a^1 vom Scheitel 3 Sek., A vom Scheitel 5 Sek.

Digitized by Google
Original from UNIVERSITY OF CALIFORNIA
Generated on 2019-10-24 12:13 GMT / http://hdl.handle.net/2027/uc1.b3252758
Public Domain in the United States, Google-digitized / http://www.hathitrust.org/access_use#pd-us-google

In dem zweiten Falle von Voss handelte es sich allerdings um Labyrinthnekrose. Und zwar bestand Taubheit für a^1, nach der Sequestrotomie aber wurde a^1 wieder 5 Sekunden lang gehört. Er läßt dahingestellt, ob veränderte Resonanz die Ursache für das neuerliche Hören ist. Aber auch dieser Fall steht nicht im Widerspruch mit der Bezoldschen Fassung, da Bezold nur davon spricht, welche Schlüsse gezogen werden können, wenn a^1 nicht gehört wird. Im Vossschen Falle aber wurde a^1 ja gehört. Offenbar war Voss der Ansicht, daß Bezold seinem Satze auch eine positive Formulierung gegeben hat. Ich selbst hatte das auch bisher angenommen, finde aber nirgends in seinen Arbeiten einen derartigen Passus. Ich muß sagen leider, denn ich halte gerade die positive Formulierung für eine sehr wichtige, und das ist auch ein Grund mit, warum ich auf die ganze Frage heute näher eingehe. Doch über die positive Formulierung später, zunächst wollen wir uns nur mit der negativen befassen, wie sie Bezold selbst gegeben hat.

Auf dem diesjährigen Kongreß der Deutschen otologischen Gesellschaft fand im Anschluß an den Wannerschen Vortrag[1]) eine Diskussion über den Bezoldschen Satz statt. Wanner, der schon auf der Deutschen otologischen Gesellschaft 1903 und 1906 die a^1-Methode zur Schnelldiagnose auf Taubheit für Sprache empfohlen hatte, teilte einen Fall von Labyrintheiterung mit, bei dem er mit der Stimmgabel a^1 die richtige Diagnose gestellt hatte, und sagt weiter: „Solange bei einer Mittelohreiterung die Stimmgabel a^1 durch Luftleitung noch perzipiert wird, ist es nach unserer, auf vielen Untersuchungen basierten Überzeugung ein Fehler, ein Labyrinth zu eröffnen."

Bárány antwortete darauf:

„Der a^1-Ausfall beweist nicht Taubheit, da ich auch bei Taubheit, durch meinen Lärmapparat nachgewiesen, noch ein scheinbares Gehör für a^1 konstatieren konnte. Außerdem kommt es, wie mir gestern ein Münchener Kollege[2]) mitteilte, vor, daß a^1 nicht gehört wird und doch keine Taubheit besteht. Ich glaube, daß die Prüfung mit dem Lärmapparat weit einfacher und sicherer ist als die mit Stimmgabeln." Bárány hat leider seinen eigenen Fall nicht genauer mitgeteilt.[3]) Auf meinen von ihm angezogenen Fall werde ich später noch zu sprechen kommen.

Auch Voss erklärte nochmals, daß der Stimmgabelprobe mit a^1 nicht diejenige Bedeutung für die Feststellung einseitiger Taubheit zukomme, die ihr Wanner vindiziere, und begründet dies mit 2 Fällen, in denen der Ton dieser Gabel auf dem anderweitig als taub erwiesenen Ohre gehört wurde. Er scheint also

[1]) l. c.

[2]) Damit war ich gemeint.

[3]) Nachträglich habe ich den Fall in der Monatsschr. f. Ohrenheilk., 1908, H. 12, genauer beschrieben gefunden. Es handelte sich ebenso wie bei Voss um Sequestrotomie bei Labyrinthnekrose.

Generated on 2019-10-24 12:13 GMT / http://hdl.handle.net/2027/uc1.b3252758
Public Domain in the United States, Google-digitized / http://www.hathitrust.org/access_use#pd-us-google
Digitized by Google
Original from UNIVERSITY OF CALIFORNIA

seit dem vorigen Jahre einen neuen derartigen Fall beobachtet zu haben, ohne jedoch etwas Genaueres über den letzteren mitzuteilen.

Es handelt sich demnach bei beiden Autoren immer nur um die positive Formulierung, welche Bezold aber seinem Satze gar nicht gegeben hat.

Herzog erwiderte den beiden Vorrednern: „Die a^1-Stimmgabel liefert uns außerordentlich verwertbare Resultate. Nach vielfachen Erfahrungen an der Bezoldschen Klinik müssen wir darauf bestehen bleiben, daß in jedem Falle entzündlicher Mittelohrerkrankung, in welchem a^1 nicht gehört wird, Taubheit für Sprache vorliegt, und umgekehrt, wenn a^1 gehört wird, die Schnecke funktioniert. Allerdings ist ein richtiger Anschlag der Stimmgabel notwendig; wenn nach dem Anschlag Obertöne hörbar sind, kann die Prüfung zu Täuschungen führen." Herzog erkannte also weder die Vosssche Einwendung bei der positiven Formulierung noch die Einschränkung an, welche Bezold selbst der negativen gegeben hat. Da meine Erfahrungen mit denselben nicht in Einklang standen, nahm auch ich das Wort und bestätigte zunächst die Bemerkung Herzogs, daß Bezold seinen bekannten Satz: „Wenn a^1 in Luftleitung ausfällt, wird auch Sprache nicht mehr verstanden", meines Wissens nur auf die Mittelohreiterungen angewendet wissen wollte. Ich fuhr dann fort: „Es ist uns geläufig, daß derselbe zum Beispiel bei der Mittelohrsklerose keine Gültigkeit hat. Auch bei der Mittelohreiterung sind gewisse Einschränkungen zu machen. In der Regel ist bei dem Ausfall von a^1 auf Labyrinthentzündung, bestehende oder abgelaufene, zu schließen. Wird a^1 aber gehört, so liegt keine Labyrinthentzündung vor, es sei denn in den allerersten Tagen nach dem Labyrintheinbruch. a^1 kann aber auch ausfallen und das Labyrinth doch intakt sein, wenn der Gehörgang durch einen Polypen verschlossen ist. Andrerseits kann a^1 auch bei zerstörtem Labyrinth gehört werden, wenn eine große Höhle vorliegt, zum Beispiel nach der Radikaloperation. Hier verstärkt die Resonanz den Ton der Stimmgabel, so daß sie auf die andere Seite hinübergehört wird."

Als ich diese Worte sagte, stand ich, ebenso wie die anderen Redner, noch unter der Annahme, daß Bezold seinem Satze auch eine positive Formulierung gegeben hat. An der negativen Formulierung hatte ich damals keine weitere Einschränkung zu machen, als sie bereits Bezold selbst festgestellt hat. Ich hatte zwar angeführt, daß, auch wenn a^1 nicht gehört wird, das Labyrinth doch intakt sein kann, und bezog mich dafür auf einen in der Klinik beobachteten Fall von Polypenbildung im Gehörgang, aber mit der Bezoldschen Fassung hat dieser Fall, genau genommen, nichts zu tun, da Bezold von der Voraussetzung ausgeht, daß die Taubheit für a^1 frisch eingetreten ist. Trotzdem habe ich diesen Fall, um späteren Mißverständnissen vorzubeugen, hier nochmals anführen wollen. Ebenso möchte ich an dieser Stelle noch hinzufügen, was ich in Basel vergessen habe zu sagen, nämlich daß Fälle von chronischer Mittelohreiterung gar nicht so sehr selten sind, welche mit be-

Digitized by Google
Original from UNIVERSITY OF CALIFORNIA
Generated on 2019-10-24 12:13 GMT / http://hdl.handle.net/2027/uc1.b3252758
Public Domain in the United States, Google-digitized / http://www.hathitrust.org/access_use#pd-us-google

reits bestehender Taubheit für a¹ in unsere Behandlung treten, bei denen aber trotzdem noch geringe Hörreste nachzuweisen sind. Es sind das zum Teil Fälle, bei denen eine Kombination von chronischer Mittelohreiterung mit Mittelohrsklerose oder mit Atrophie des Hörnerven, wie sie Habermann[1]) histologisch nachgewiesen hat, besteht[2]), teils aber auch anscheinend Fälle von geheilter Labyrinthitis, insbesondere nach Scharlachotitis. In den letzteren Fällen kann der kalorische Nystagmus fehlen, ist aber häufiger erhalten, was bekanntlich nicht gegen geheilte Labyrinthitis spricht. Doch will ich in dieser Arbeit auf diese Fälle nicht näher eingehen, da ja bei denselben, ebenso wie bei dem eben mitgeteilten Fall von Polypen, die Taubheit von a¹ nicht frisch eingetreten war, wie es Bezold voraussetzt. In einer späteren Arbeit hoffe ich auf diese Fälle zurückkommen zu können. Daß auch bei tuberkulöser Mittelohreiterung nach Heilung der Labyrinthitis neben Taubheit für a¹ ein allerdings sehr kleiner Hörrest vorhanden sein kann, beweist ein Fall Herzogs.[3])

Die erste und bisher einzige wirkliche Ausnahme von der Bezoldschen Formulierung habe ich erst vor mehreren Wochen beobachtet. Deshalb dürfte die ausführlichere Mitteilung des auch in manch anderer Beziehung interessanten Falles gerechtfertigt sein.

Sch., Gastwirtssohn, 32 Jahre alt, von auswärts, mit lokaler Tuberkulose im knorpeligen Septum, am Auge und an den Halslymphdrüsen, aber von sehr kräftigem Körperbau und blühendem Aussehen, erschien am 29. September 1909 in meiner Sprechstunde, weil er auf dem linken Ohr seit einigen Tagen Ausfluß und Schwerhörigkeit bemerkt hatte. Schmerzen haben nie bestanden und sind auch später nicht aufgetreten. Im Sekret fanden sich keine Tuberkelbazillen. Nach 12 Tagen war das Ohr trocken und ist es auch seither geblieben, aber eine Schwellung der hinteren knöchernen Gehörgangswand, welche schon damals bestand, dauert bis heute in geringem Grade an. Auch die Hammerteile sind noch nicht zu sehen. Es besteht zwar beständig Sausen, aber

---

[1]) Zeitschr. f. Heilk., Separatabdruck 1890 (?).

[2]) Hier nur zwei Beispiele: 1. H., Fabrikant, 57 Jahre alt. Chronische Mittelohreiterung beiderseits mit freistehendem Margo hinten oben, gegenwärtig trocken. Taubheit links. a¹ beiderseits per Luft nicht, vom Scheitel in beide. A vom Scheitel in beide + 3 Sek., Hörw. f. Konvers. rechts 18 *cm* (!), links nicht. — 2. H., 9 Jahre alt. Chronische Mittelohreiterung mit Cholesteatom rechts, chronische nervöse Schwerhörigkeit neben normalem Trommelfellbefund links. Zentrale Hornhautflecken. Hörw. f. Flüsterspr. rechts unsicher, links 100 *cm*; Hörw. f. Konvers. rechts 18 *cm* (bei Lucae-Dennert jedoch nur in nächster Nähe, also sicher rechts gehört). a¹ per Luft rechts auch bei sehr starkem Anschlag nicht, vom Scheitel ins rechte. Kalorischer Nystagmus beiderseits normal.

[3]) l. c., pag. 62. Befund vom 3. VII. 1905.

Digitized by Google
Original from UNIVERSITY OF CALIFORNIA
Generated on 2019-10-24 12:13 GMT / http://hdl.handle.net/2027/uc1.b3252758
Public Domain in the United States, Google-digitized / http://www.hathitrust.org/access_use#pd-us-google

nie pulsierendes Klopfen, wie es bei Empyem die Regel ist.[1]) Die Hörweite für Flüstersprache ist von 2 *cm* auf 20 *cm* gestiegen und hält sich seit vielen Wochen immer auf annähernd der gleichen Höhe. Ich glaube, daß hier unter dem Einfluß der Tuberkulose ein Sequester im Warzenteil nahe der hinteren Gehörgangswand in Lösung begriffen ist und noch eine Operation notwendig machen wird.[2]) Aber diese Seite ist es nicht, derentwegen ich den Fall bespreche; sie ist für uns nur insoweit von Wichtigkeit, als die bestehende Schwerhörigkeit die isolierte Hörprüfung auf dem anderen Ohre erleichterte.

Es ist vielmehr das rechte Ohr, welches unser besonderes Interesse beansprucht. Rechts besteht nämlich schon seit Kindheit Schwerhörigkeit und zeitweise Ausfluß; gegenwärtig ist das Ohr trocken. Es findet sich Totaldefekt des Trommelfells, der Zugang zu den oberen Mittelohrräumen ist verlegt durch einen trockenen Epidermispfropf, welcher mit der Sonde und Pinzette teilweise entfernt wird.

Die Hörweite für Flüstersprache beträgt 4 *cm* und nach Entfernung des Pfropfes 5 *cm*.

9. X. 1909, also 10 Tage später, unter starken Schmerzen und Schwindel Entleerung von stark fötiden Cholesteatommassen. Kein Nystagmus. Gehörgang durch Vorwölbung der hinteren oberen Wand spaltförmig verengt.

Hörweite für Flüstersprache 10 *cm*.

Da diese Schwellung bei Cholesteatom nach meiner in den letzten Jahren gemachten Erfahrung im Gegensatz zur Schwellung an der Außenfläche des Warzenteils häufig allein durch Anwendung des Paukenröhrchens zu beseitigen ist, wurde nicht operiert. In der Tat gelang es mit Hilfe eines durch den Spalt hindurch eingeführten Paukenröhrchens massenhaft äußerst fötide Cholesteatommassen zu entleeren, worauf die Schwellung des Gehörgangs schnell geringer wurde.

Im Sekret finden sich ebensowenig wie auf der linken Seite Tuberkelbacillen.

15. X. 1909. Der Schwindel ist bedeutend stärker geworden. Mehrere Male Erbrechen. Seit 5 Tagen rechtseitige Kopfschmerzen, Temp. 37·0 in ax., Puls entsprechend. Heute Nystagmus beim Blick nach dem cholesteatomkranken Ohr. Bei Prüfung des sogenannten Fistelsymptoms[3]) weder bei positivem noch

---

[1]) Scheibe, Passows Beiträge, Bd. 2, H. 1 u. 2.

[2]) Nachträgliche Anmerkung: Die Operation ist am 6. XII. vorgenommen worden. In den Zellen, insbesondere nahe der hinteren Gehörgangswand, der Knochen ausgedehnt bloßliegend, im Antrum Granulationen. Kein freiter Eiter.

[3]) Der Ausdruck „Fistelsymptom" ist irreführend und besser durch das Wort „Drucksymptom" zu ersetzen, da das Symptom nicht nur bei wirklichen Fisteln mit Eiter im Labyrinth, sondern auch bei Residuen von chronischer Mittelohreiterung vorkommt (zwei noch nicht veröffentlichte Fälle von mir), ja, bei Mittelohrsklerose

Digitized by Google
Original from UNIVERSITY OF CALIFORNIA
Generated on 2019-10-24 12:13 GMT / http://hdl.handle.net/2027/uc1.b3252758
Public Domain in the United States, Google-digitized / http://www.hathitrust.org/access_use#pd-us-google

bei negativem Druck eine Beeinflussung des spontanen Nystagmus; aber überraschenderweise verschwand der letztere direkt nach der Untersuchung und kehrte auch später, wenigstens beim Blick nach rechts, niemals wieder.

Die Hörweite für Flüstersprache betrug heute 15 *cm*, hat sich also noch weiter gebessert.

Bei dem guten Gehör hielt ich einen Einbruch ins Labyrinth für ausgeschlossen und diagnostizierte Labyrinthreizung respektive Paralabyrinthitis deren scharfe Trennung von der Labyrintheiterung ich bereits 1898 auf dem Kongreß der Deutschen otologischen Gesellschaft gefordert habe.

Tuberkulöse Neuritis des Nervus acusticus dürfte bei dem Zusammentreffen mit der akuten Verschlimmerung der Mittelohreiterung und bei der Einseitigkeit des Prozesses wohl nicht in Betracht kommen.

18. X. 1909. Nach Bettruhe Schwindel und Kopfschmerzen fast verschwunden.

Hörweite für Flüstersprache 5 *cm*.

a^1 rechts per Luft gehört, vom Scheitel ins rechte.

22. X. 1909: Kopfschmerzen ganz verschwunden. Kein Schwindel mehr, aber später auf der Straße deutliches Schwanken. Heute eine Spur Nystagmus beim Blick nach der anderen, labyrinthgesunden Seite.

Hörweite für Flüstersprache rechts unsicher am Ohr! Links 8 *cm*.

Hörweite für Konversationssprache rechts 60 *cm*, ebenso bei Lucae-Dennert.

a^1 rechts per Luft nicht! vom Scheitel ins linke!

Edelmann-Galton-Pfeifchen rechts 7·3, links 4·0.

Es schien demnach jetzt doch plötzlich absolute Taubheit eingetreten zu sein; nur fiel mir auf, daß die Grenze im Galtonpfeifchen bei der starken Herabsetzung links (4·0) auf dem rechten Ohr nur bis 7·3 herabgesetzt war.

Es wurde deshalb mit den Edelmannschen Stimmgabeln ein Hörrelief beiderseits aufgenommen.

Die Hördauern waren die folgenden:

(Katheterismus) und sogar bei ganz normalem Ohrbefund (Schneuzen) vorzukommen scheint. Wohin die Bezeichnung „Fistelsymptom“ führen kann, zeigt ein kürzlich von Ruttin in der Monatsschr. f. Ohrenheilk., 1909, Nr. 10, mitgeteilter Fall von chronischer Mittelohreiterung. Nur aus dem Vorhandensein des „Fistelsymptoms“ und aus der Ausstoßung der Steigbügelschenkel diagnostiziert er eine wirkliche Fistel im ovalen Fenster, obgleich ein Defekt der Fußplatte gar nicht nachgewiesen und obgleich Gehör vorhanden ist, und zieht daraus weitgehende Schlüsse.

Generated on 2019-10-24 12:13 GMT / http://hdl.handle.net/2027/uc1.b3252758
Public Domain in the United States, Google-digitized / http://www.hathitrust.org/access_use#pd-us-google
Digitized by Google
Original from UNIVERSITY OF CALIFORNIA

normal		rechts	links
c^1	240"	15% [1])	56%
g^1	125"	14%	60%
c^2	240"	27%	69%
g^2	130"	34%	65%
c^3	144"	35%	58%

Die Hördauern zeigen demnach, daß für die oberen Töne rechts noch Gehör vorhanden ist, denn sie sind länger, als sie selbst bei normalem anderen Ohr sein dürften.[2])

Auch bei Anwendung des Bárányschen Lärmapparates bestätigt es sich, daß noch eine Spur Gehör da ist. Zum Beispiel wird dabei Konversationssprache rechts 25 *cm* und von den Edelmannschen Stimmgabeln g^2 8 Sekunden, c^3 15 Sekunden lang und die beiden Orgelpfeifchen ganz, einzelne darauf geprüfte Töne sogar 2 Zimmer weit, und Edelmann-Galton bis 7·4 hinauf perzipiert, bei gleichzeitig verschlossenem rechten Ohr aber nur bis 9·0.

Durch mehrmalige Kontrolle überzeugte ich mich, daß der Assistent den Ansatz des Bárányschen Apparates luftdicht in den linken Gehörgang eingesetzt hatte.

Während ich bisher bei dem verhältnismäßig guten Gehör geglaubt hatte, nur eine sogenannte Paralabyrinthitis annehmen zu müssen, änderte ich jetzt meine Diagnose, da ich in meiner 22jährigen ohrenärztlichen Tätigkeit beim Ausfall von a^1 im Verlaufe einer Mittelohreiterung immer ohne Ausnahme in wenigen Tage absolute Taubheit oder, was fast gleichbedeutend ist, Labyrintheiterung hatte sich entwickeln sehen. Mitbestimmend für die Änderung der Diagnose war, daß auch der Nystagmus sich anscheinend anschickte, nach der anderen labyrinthgesunden Seite umzuschlagen. Ich nahm deshalb, obgleich über Schwindel nicht mehr geklagt wurde, an, daß an dem betreffenden Tage ein Einbruch ins Labyrinth erfolgt sei und unterließ deshalb auch die beabsichtigte Prüfung auf kalorischen Nystagmus, da ich dieselbe bei frischem Labyrintheinbruch nicht für ganz ungefährlich halte, selbst wenn sie nicht mit Flüssigkeit, sondern mit Luft vorgenommen wird.

Da ich bei frischem Labyrintheingang, wie ich auf dem diesjährigen Kongreß der Deutschen otologischen Gesellschaft ausgeführt habe, mit konservativer Behandlung verhältnismäßig günstige Resultate gesehen habe, überredete ich den Pat. mit vieler Mühe, sich in eine Heilanstalt aufnehmen zu lassen, und verordnete ihm absolute Ruhigstellung des Kopfes, welche Pat.

---

[1]) Daß c^1 rechts gehört wird, a^1 aber nicht, darf uns nicht Wunder nehmen, da c^1 240 Sekunden, die benutzte a^1-Stimmgabel von Katsch aber nur 82 Sekunden lang klingt.

[2]) Siehe Wanner, Deutsches Archiv f. klin. Med., Bd. 66.

Digitized by Google
Original from UNIVERSITY OF CALIFORNIA
Generated on 2019-10-24 12:13 GMT / http://hdl.handle.net/2027/uc1.b3252758
Public Domain in the United States, Google-digitized / http://www.hathitrust.org/access_use#pd-us-google

auch sehr genau eingehalten hat. In den nächsten Tagen wurde wegen der geänderten Diagnose auch das Ohr nicht mehr ausgespritzt, sondern nur trocken gereinigt.

Ich erwartete nun entsprechend meinen bisherigen Erfahrungen innerhalb der nächsten Tage den Eintritt absoluter Taubheit rechts. Dieselbe blieb aber zu meiner Überraschung und Freude aus. Im Gegenteil, das Gehör stieg allmählich wieder und bereits am 28. X. 1909, also 6 Tage nachher, wurde Flüstersprache rechts wieder, und zwar sogar 20 *cm* weit, verstanden. Das Befinden des Pat. war ausgezeichnet, insbesondere sein Appetit kaum zu stillen, der Schwindel blieb für immer verschwunden und auch der geringe Nystagmus nach links war bald nicht mehr nachzuweisen. Noch überraschender aber als die Zunahme des Gehörs war die Beobachtung, daß der Pat., trotzdem er Flüsterzahlen 20 *cm* weit richtig verstand, a^1 per Luft immer noch nicht wieder hörte! Dieses außerordentliche Mißverhältnis zwischen dem Gehör für Sprache und für a^1 hätte ich bis zu diesem Tage selbst nicht für möglich gehalten. Es ist deshalb selbstverständlich, daß ich nach allen möglichen Fehlerquellen geforscht habe, aber ein Irrtum war schon deshalb ausgeschlossen, weil der Pat. auf dem anderen Ohre Flüsterzahlen an dem betreffenden Tage nur 15 *cm* weit verstand. Überdies wurde auch der Lucae-Dennertsche Versuch und der Lärmapparat zur Untersuchung herangezogen. Bei Lucae-Dennert sank die Hörweite für Flüstersprache rechts von 20 *cm* auf „unsicher am Ohr“ und beim Bárányschen Lärmapparat im linken Ohr hörte der Pat. Konversationssprache rechts immer noch 40 *cm* weit.

Es bleibt meines Erachtens nur noch die Möglichkeit übrig, daß der Pat. a^1 tatsächlich gehört, aber aus irgend einem Grunde falsche Angaben gemacht hat. Aber auch dies möchte ich ausschließen, da Pat. ein sehr vernünftiger Mensch ist und bei den zahlreichen späteren Untersuchungen immer ausnahmslos zuverlässige Angaben gemacht hat. Zudem hätte er eher ein Interesse daran gehabt, besser als schlechter zu hören, da ich ihm gesagt hatte, daß er, wenn er den letzten Rest seines Gehörs verlieren würde, mehrere Wochen in der Heilanstalt liegen müßte, was ihm höchst unangenehm war.

Der gleiche Befund, daß a^1 nicht, Sprache aber ziemlich weit gehört wurde, konnte zudem noch länger als eine Woche wiederholt mit Hilfe aller möglichen Hilfsmittel und meines geschulten Assistenten konstatiert werden. Ich glaube mich demnach sicher überzeugt zu haben, daß es in der Tat möglich ist, Flüstersprache 20 *cm* weit zu verstehen, wenn a^1 in Luftleitung ausfällt. Diese Möglichkeit gilt natürlich vorläufig nur für Paralabyrinthitis.

Um Ihnen Gelegenheit zu geben, selbst diesen exzeptionellen Befund zu kontrollieren, habe ich die Demonstration sogleich für die heutige Sitzung angemeldet. Doch ist unterdessen das Gehör für die Stimmgabel a^1 wiedergekehrt,

Digitized by Google
Original from UNIVERSITY OF CALIFORNIA
Generated on 2019-10-24 12:13 GMT / http://hdl.handle.net/2027/uc1.b3252758
Public Domain in the United States, Google-digitized / http://www.hathitrust.org/access_use#pd-us-google

so daß ich auf die Vorstellung des Pat. verzichtet habe, um so mehr, als er von auswärts ist.

Ich füge noch bei, daß a¹ vom Scheitel jetzt wieder ins kranke Ohr gehört wurde, ein Befund, der aber nur vorübergehend erhoben werden konnte.

Nachdem Taubheit sich bisher nicht eingestellt, im Gegenteil das Gehör wieder wesentlich zugenommen hatte, konnte die Diagnose Labyrintheinbruch nicht mehr aufrecht erhalten werden. Ich kehrte deshalb zu meiner ersten Diagnose Paralabyrinthitis zurück und behandelte den Pat. von da ab wieder ambulant und mit dem Paukenröhrchen, da nach meinen bisherigen, an einer ziemlich großen Reihe solcher Fälle gemachten Erfahrungen ein derartiger Zustand gefahrlos ist. Was für pathologische Veränderungen im Labyrinth bei diesem Symptomenbild vorliegen, wissen wir bekanntlich noch nicht. Es muß im vorliegenden Falle ein diffuser Prozeß sein, da sowohl der vestibulare als auch der kochleare Teil des Labyrinths affiziert ist. Vielleicht ist es kollaterales Ödem, aber jedenfalls anderer Art als die sogenannte Labyrinthitis serosa Herzogs[1]) respektive Labyrinthitis toxica — wie sie Mayer[2]) in seinem Falle mit mehr Berechtigung nennt —, respektive Labyrinthreizung Nagers[3]), da Herzog, der seine Fälle auch im Leben untersuchen konnte, immer absolute Taubheit hat nachweisen können; in einem Falle ist zwar später ein Rest von Gehör wiedergekehrt, aber erst, nachdem die absolute Taubheit volle sechs Wochen lang ununterbrochen angehalten hatte. Da in meinem Falle volle Taubheit überhaupt nicht eingetreten ist, dürfen wir meines Erachtens nicht den gleichen Prozeß annehmen, und ich kann deshalb Voss[4]) und Mayer[5]) nicht beistimmen, welche in derartigen Fällen eine sogenannte Labyrinthitis serosa annehmen.

Kehren wir nach dieser Abschweifung zu unserer Krankengeschichte zurück!

2. XI. 1909. Nachdem mithin ein Labyrintheinbruch nicht anzunehmen war, wurde die Prüfung des kalorischen Nystagmus nachgeholt. Sie war normal und sogar besonders leicht auszulösen. Es trat nämlich schon bei 30° C Kaltwassernystagmus und bei 45° C Warmwassernystagmus ein, was mir auf eine dünne Stelle der Labyrinthwand zu deuten scheint.

Während in den letzten Tagen die Hörprüfung immer annähernd das gleiche Resultat ergeben hatte, nämlich: Hörweite für Flüstersprache 10 bis

[1]) l. c.
[2]) Monatsschr. f. Ohrenheilk., 1909, H. 8.
[3]) Zeitschr. f. Ohrenheilk., Bd. 57, pag. 190.
[4]) Deutsche otol. Gesellsch., 1908.
[5]) l. c.

Digitized by Google
Original from UNIVERSITY OF CALIFORNIA
Generated on 2019-10-24 12:13 GMT / http://hdl.handle.net/2027/uc1.b3252758
Public Domain in the United States, Google-digitized / http://www.hathitrust.org/access_use#pd-us-google

15 *cm*, a^1 rechts per Luft nicht, vom Scheitel ins rechte, wurde heute zum ersten Male die unbelastete a^1-Stimmgabel rechts per Luft wieder gehört, und zwar um 55 Sekunden verkürzt (normal 82 Sekunden).

Die Hörprüfung ergab im übrigen heute das folgende Resultat:

Hörweite für Flüstersprache rechts 15 *cm*, links 16 *cm*;

Hörweite für Konversationssprache rechts $3^1/_2$ *m*, links 4 *m*.

Untere Tongrenze rechts e, ebenso bei Lucae-Dennert, bei Bárány a^1 (belastete Stimmgabel von Edelmann, welche stärker schwingt als die unbelastete von Katsch).

Untere Tongrenze links F^1 (bei Lucae-Dennert A).

Edelmann-Galton rechts 8·9 (bei Lucae-Dennert ebenfalls 8·9).

Links 7·6 (bei Lucae-Dennert 8·9).

Außer a^1 wurden auch noch a und A[1]), welche per Luftleitung ausfielen, vom Scheitel geprüft und, wie erwartet, im Gegensatz zu a^1 ins andere linke Ohr gehört, während die Edelmannsche Stimmgabel c^2 (unbelastet) ebenso wie a^1 ins rechte Ohr gehört wurde.

Da die nächsten Tage a^1 rechts per Luft wieder nicht mehr gehört wurde, obwohl die Hörweite für Sprache eine verhältnismäßig gute war, wurde am 5. XI. 1909 zum zweiten Male ein Hörrelief aufgenommen. Die Hörweite für Flüstersprache betrug an diesem Tage:

rechts 12 *cm*, bei Lucae-Dennert unsicher,

links 11 *cm*, bei Lucae-Dennert 3 *cm*.

Untere Tongrenze rechts a (kontinuierliche Reihe), links F^1.

Edelmann-Galton rechts 7·4, ebenso bei Lucae-Dennert, links 5·9.

Die Hördauern waren die folgenden:

	rechts	links
c^1	6%	63%
g^1	25%	73%
c^2	15%	69%
g^2	35%	77%
c^4	46%	52%

Sie sehen auf dem Hörrelief, daß die Hördauer für c^1 und c^2 kürzer, für g^1 und g^2 länger geworden ist als am 22. X. Die Hördauer für c^4, welche das erste Mal nicht geprüft worden war, ist verhältnismäßig lang. Auffallend ist, daß Flüstersprache auf beiden Seiten annähernd gleich gehört wurde, obwohl rechts nicht nur die Hörstrecke wesentlich kürzer, sondern auch die Hördauern bedeutend kleiner waren als links.

---

[1]) a und A sind ebenso wie die oft zitierte Stimmgabel a^1 unbelastet und von Katsch, München, bezogen. Sie klingen viel kürzer als die Edelmannschen Stimmgabeln.

Digitized by Google
Original from UNIVERSITY OF CALIFORNIA
Generated on 2019-10-24 12:13 GMT / http://hdl.handle.net/2027/uc1.b3252758
Public Domain in the United States, Google-digitized / http://www.hathitrust.org/access_use#pd-us-google

Auch am 8. XI. 1909 wurde a^1 rechts per Luft nicht gehört, obwohl die Hörweite für Flüstersprache 22 *cm* betrug. Erst am 11. XI. 1909 und von da an bis heute ununterbrochen wurde a^1 wieder gehört, und zwar ziemlich lange (— 40 Sek.). Die Hörweite für Flüstersprache betrug an diesem Tage für die Zahl 7 20 *cm*, alle anderen Zahlen aber wurden unverhältnismäßig viel weiter verstanden.

Am 15. XI. 1909 betrug die Hörweite für Flüstersprache sogar rechts 50 *cm*[1]) und links 20 *cm*, die Hörweite für Konversationssprache aber war beiderseits gleich, nämlich 4 *m*. a^1 rechts per Luft um 62 Sek., links um 32 Sek. verkürzt.

Die Hörstrecke reichte rechts von d bis Galton 4·1, links dagegen von F^1 bis Galton 2·7; sie war also auch heute rechts beträchtlicher als links. Um zu sehen, ob die Hördauern jetzt rechts längere wären als links, wie eigentlich zu erwarten war, wurde nochmals ein Hörrelief der beiden Seiten aufgenommen, aber dasselbe zeigte auch heute wieder das gleiche Verhältnis wie am 5. XI.

Die Hördauern waren die folgenden:

	rechts	links
c^1	29%	68%
c^2	38%	68%
g^2	35%	69%
c^3	35%	63%
c^4	63%	62%

Rechts wurden demnach wieder alle geprüften Töne bedeutend kürzer gehört als links, mit einziger Ausnahme von c^4, dessen Hördauer jetzt rechts die linke um 4 Sekunden = 1% überholt hatte.

Dieses Mißverhältnis zwischen Hörrelief und Sprachgehör ist mir vorläufig unerklärlich. In den Hörreliefs von Werhowsky im 28. Bande der Zeitschr. f. Ohrenheilk. habe ich übrigens ein ähnliches Mißverhältnis gefunden. Werhowsky hat einerseits Mittelohrsklerosen und andrerseits Erkrankungen des inneren Ohres funktionell untersucht. Zufällig findet sich bei je einem Fall von Sklerose (Fall 8 rechts) und von nervöser Schwerhörigkeit (Fall 25 rechts) bei beiden ungefähr das gleiche Hörrelief. Man sollte also erwarten, daß auch das Sprachgehör bei beiden das gleiche ist, aber das Gegenteil ist der Fall. Die Hörweite für Flüstersprache beträgt nämlich bei der Erkrankung des inneren Ohres 80 *cm*, bei der Sklerose dagegen nur 10 *cm*.

[1]) Vielleicht liegt hier ein Fehler in der Hörprüfung vor, da eine gleich große Hörweite später nicht mehr wiedergekehrt ist. Wahrscheinlich habe ich die am schlechtesten verstandene Zahl 7 vergessen zu prüfen oder wenigstens nicht wiederholt geprüft.

Digitized by Google
Original from UNIVERSITY OF CALIFORNIA
Generated on 2019-10-24 12:13 GMT / http://hdl.handle.net/2027/uc1.b3252758
Public Domain in the United States, Google-digitized / http://www.hathitrust.org/access_use#pd-us-google

In unserem Falle, in welchem das Sprachgehör rechts und links gleich, das Hörrelief aber verschieden gefunden wurde, ist die anatomische Grundlage ebenfalls verschieden. Rechts, wo das Hörrelief niedriger ist, besteht eine Kombination von Mittelohreiterung mit Erkrankung des Labyrinths, links dagegen nur reine Mittelohreiterung. Demnach scheint in Fällen von Erkrankung des inneren Ohres bei dem gleichen Hörrelief das Sprachgehör besser respektive bei gleichem Sprachgehör das Hörrelief niedriger zu sein als in Fällen von Mittelohrerkrankung. Es wird sich empfehlen, in Zukunft auf dieses interessante Verhalten ein besonderes Augenmerk zu richten.

Am 24. XI. wurde die Prüfung der Knochenleitungsdauer noch nachgeholt. a^1 vom Scheitel ins linke + 7, A vom Scheitel ebenfalls ins linke + 21 Sekunden.

Über den weiteren Verlauf unseres Falles will ich nur berichten, daß der Pat. bis heute beschwerdefrei geblieben ist, selbst über Sausen wurde am rechten Ohr niemals geklagt. Nur pulsierendes Klopfen besteht seither immer noch fort. Es ist aus dem letzteren Grunde möglich, daß die Radikaloperation noch gemacht werden muß, obwohl das Sekret geruchlos geworden und der Zugang zur Cholesteatomhöhle ein weiter ist.[1])

Wenn wir die Krankengeschichte nochmals überblicken, so setzten bei einem Falle von chronischer Mittelohreiterung, als höchst fötide Cholesteatommassen spontan sich entleerten, plötzlich die Symptome einer Labyrinthaffektion: Schwindel, Erbrechen, Nystagmus, anfangs nach der kranken, später nach der gesunden Seite und Sturz des Gehörs ein. Der kalorische Nystagmus blieb, wie eine spätere Untersuchung ergab, erhalten. Da volle Taubheit nicht eintrat, dürfen wir Labyrintheiterung nicht annehmen.[2]) Es handelte sich vielmehr, wie schon oben ausgeführt, um einen jener nicht so seltenen Fälle von Beteiligung des Labyrinths, welche ich bereits 1898 auf dem Kongreß der Deutschen otologischen Gesellschaft von der Labyrintheiterung wegen ihrer

---

[1]) Die Totalaufmeißelung ist am 6. XII. vorgenommen worden. Der innerste Teil der hinteren knöchernen Gehörgangswand war defekt; das Antrum enthielt wenig Epidermis. Von Zellen fand sich nur mehr eine zirka kirschgroße, nach rückwärts vom Antrum, welche mit demselben nur durch eine kleine Öffnung kommunizierte. Sie enthielt Granulationen und grenzte an den Sinus. Aditus und Paukenhöhle wurden wegen der Gefahr einer postoperativen Labyrinthitis absichtlich nicht ausgekratzt. Die Meißelerschütterung war ohne nachteiligen Einfluß auf das Labyrinth. Hörweite für Flüstersprache beim ersten Verbandwechsel 40 *cm*. Heilung mit vollständiger Überhäutung.

[2]) Zum mindesten nicht die sogenannte diffuse Form, welche die Anhänger der circumscripten Form von der letzteren trennen und welche allein gefährlich ist.

Digitized by Google
Original from UNIVERSITY OF CALIFORNIA
Generated on 2019-10-24 12:13 GMT / http://hdl.handle.net/2027/uc1.b3252758
Public Domain in the United States, Google-digitized / http://www.hathitrust.org/access_use#pd-us-google

Ungefährlichkeit scharf getrennt wissen wollte[1]), deren anatomisches Substrat wir aber nicht kennen. Nur soviel können wir aus den Symptomen sehen, daß es sich nicht um eine circumscripte, sondern um eine diffuse Labyrintherkrankung handelt. Mit Wahrscheinlichkeit dürfte, wie schon oben bemerkt, kollaterales Ödem anzunehmen sein, vielleicht vermittelt durch besondere Dünnheit der Labyrinthkapsel an einer Stelle, vor allem aber dürfte die außerordentlich starke Zersetzung der Cholesteatommassen und des Eiters zu der Labyrinthreizung beigetragen haben. Denn so häufig ich schon bei der konservativen Behandlung des Cholesteatoms die spontane Ausstoßung von Epidermismassen habe beobachten können, noch niemals habe ich einen derartig starken Fötor, noch niemals aber auch eine Labyrinthreizung bei einem in Behandlung stehenden Falle von Cholesteatom beobachtet.

Auf einzelne interessante Punkte dieses besonders gelagerten Falles bin ich schon in der Krankengeschichte eingegangen. Hier sei nur nochmals das wichtigste Ergebnis hervorgehoben, nämlich daß vorübergehend Taubheit für a^1, aber keine Taubheit für Sprache bestand.

Dieser Fall ist also die erste bisher beobachtete Ausnahme des Bezoldschen Satzes und wir müssen den negativen Teil desselben jetzt folgendermaßen formulieren:

Wenn im Verlaufe einer Mittelohreiterung das Gehör für a^1 zu Verlust geht, so ist in der Regel absolute Taubheit und somit Labyrintheiterung anzunehmen. Da aber Ausnahmen vorkommen können, ist es notwendig, der Untersuchung mit a^1 die Aufnahme des Hörreliefs beider Seiten anzuschließen.[2])

Es erübrigt nun noch, auch auf die positive Fassung des Bezoldschen Satzes näher einzugehen: Können wir Taubheit ausschließen, wenn im Verlaufe einer Mittelohreiterung a^1 per Luft noch gehört wird?

Es sei da zunächst bemerkt, daß die oben zitierte Beobachtung, welche Voss und Bárány nach Radikaloperation gemacht haben, mit meinen Erfahrungen vollständig übereinstimmen. Ich habe bereits im Jahre 1896 in den Verhandlungen der Deutschen otologischen Gesellschaft je einen Fall von Labyrintheiterung mit offenstehendem, ovalem Fenster und von Labyrinthsequester bei Carcinom kurz mitgeteilt, die a^1 nicht hörten, nach der Radikaloperation aber die gleiche Stimmgabel wieder perzipierten, und zwar ersterer 15 Sek. lang. Ich habe angenommen, daß das Gehör für a^1 nur ein scheinbares sei

---

[1]) Siehe auch meine Diskussionsbemerkungen zu dem Vortrage von Voss auf dem Kongreß der Deutschen otol. Gesellsch., 1908.

[2]) Eventuell kann die Aufnahme des Hörreliefs durch die Untersuchung mit dem Lärmapparat ersetzt werden, vorausgesetzt, daß das benutzte Exemplar Taubheit für die ganze kontinuierliche Tonreihe macht.

Digitized by Google
Original from UNIVERSITY OF CALIFORNIA
Generated on 2019-10-24 12:13 GMT / http://hdl.handle.net/2027/uc1.b3252758
Public Domain in the United States, Google-digitized / http://www.hathitrust.org/access_use#pd-us-google

und daß der Ton infolge der durch die große Höhle verstärkten Resonanz nach der anderen Seite hinübergehört würde, obgleich er auch bei teilweiser Ausfüllung der Höhle mit nasser Watte am Ohreingang länger gehört wurde als hinter der Ohrmuschel und vor dem Gesicht. Meiner damaligen Mitteilung möchte ich noch hinzufügen, daß nach der Radikaloperation sogar die unbelastete a-Stimmgabel bei starkem Anschlag gehört wurde.

Bezold selbst hat 1897 im 31. Band der Zeitschr. f. Ohrenheilk., pag. 61 und 74, in einem Fall von Labyrinthnekrose nach der Radikaloperation und insbesondere nach Ausräumung eines Cholesteatomrezidivs experimentell festgestellt, daß die Hördauer für die Töne von dis^2 bis c^4 durch Resonanz bedeutend verlängert, ja für f^3 sogar verdoppelt wurde: a^1 hatte er damals nicht geprüft.

Wenn wir demnach den Bezoldschen Satz positiv formulieren wollen, so sind die Fälle mit Radikaloperationshöhle von dieser Regel auszunehmen. In diesen Fällen kann a^1 gehört werden und doch die Schnecke funktionsunfähig sein.

Eine weitere Ausnahme von der positiven Formulierung kenne ich vorläufig nicht.[1])

[1]) Allerdings habe ich bereits in früheren Veröffentlichungen und auch auf dem diesjährigen Kongreß in Basel auf eine Einschränkung hingewiesen, die aber, genau genommen, dem Bezoldschen Satz nicht widerspricht. Ich habe nämlich in mehreren der von mir im Leben beobachteten und später histologisch untersuchten Fälle von Labyrintheiterung feststellen können, daß nach Eintritt des Schwindels, des Erbrechens und des rapiden Sturzes des Gehörs die Stimmgabel a^1 noch mehrere Tage, ja bis zu 9 Tagen gehört werden konnte, ehe absolute Taubheit eintrat. Wenn wir den Beginn des Labyrintheinbruches in diesen Fällen auf den Tag des ersten heftigen Schwindelanfalles datieren, so müssen wir annehmen, daß nach dem Labyrintheinbruch a^1 sowohl als auch Sprache noch einige Tage gehört werden kann. Es würde hier also Gehör für a^1 und doch Labyrintheiterung bestehen. Andrerseits sind diese Fälle aber keine Ausnahme von der Regel, daß bei Gehör für a^1 auch noch weitere Hörreste respektive Gehör für Sprache anzunehmen sind. Die Annahme verschiedener Autoren, daß es auch Labyrintheiterung mit dauernden Hörresten gibt, scheint mir bisher, wie auch Herzog in seiner Arbeit über Labyrintheiterung und Gehör erörtert hat, in keinem einwandfreien Falle bewiesen zu sein, worauf ich noch in einer späteren Arbeit zurückkommen werde. Hier will ich nur bemerken, daß auch in dem kürzlich von Lucae veröffentlichten Falle von Labyrinthnekrose (Archiv f. Ohrenheilk., Bd. 79, pag. 249), der ihm Veranlassung gegeben hat, eine neue Hörtheorie aufzustellen, der Nachweis von Gehör nicht einwandfrei erbracht ist, obgleich Lucae sich viel Mühe gegeben hat, den Fall klarzustellen. Er hat aber den Fehler begangen, den Pat. das gesunde Ohr selbst zuhalten zu lassen. Auch in diesem Falle scheint mir im Gegenteil absolute Taubheit direkt bewiesen zu sein, da der Pat. bei zwei Versuchsbedingungen, nämlich wenn er sehr fest zuhielt und ebenso bei Anwendung des Lärmapparates (Massageapparat), vollständig taub war.

Digitized by Google
Original from UNIVERSITY OF CALIFORNIA
Generated on 2019-10-24 12:13 GMT / http://hdl.handle.net/2027/uc1.b3252758
Public Domain in the United States, Google-digitized / http://www.hathitrust.org/access_use#pd-us-google

Der Bezoldsche Satz würde also mit der durch unseren Fall gegebenen Einschränkung und mit der Erweiterung durch die positive Formulierung folgendermaßen lauten:

Wird von einem Pat. mit Mittelohreiterung der Ton der unbelasteten Stimmgabel a^1 (normale Hördauer 82—90 Sekunden) gehört, so ist Taubheit ausgeschlossen, vorausgesetzt, daß nicht eine Radikaloperationshöhle vorliegt.

Wird a^1 aber bei stärkerem Anschlag nicht oder nur einen Moment gehört, so liegt in der Regel absolute Taubheit vor; und wenn vorher Gehör hatte festgestellt werden können, so ist damit der Nachweis geliefert für ein Fortschreiten der Eiterung auf das Labyrinth. Da jedoch Ausnahmen von dieser Regel vorkommen (bisher nur mein Fall), so ist eine weitere genauere Funktionsprüfung unumgänglich.

Wir kommen viel häufiger in die Lage, die Stimmgabel a^1 zu benutzen, um Labyrintheiterung auszuschließen, als um sie nachzuweisen. In der Einfachheit und Schnelligkeit der Ausführung läßt diese Methode nichts zu wünschen übrig. Es ist nur notwendig, das Auge des Pat. mit Sicherheit auszuschließen. Wir können sogar eines Assistenten zum Verschließen des anderen Ohres entbehren. In dieser Beziehung ist die Methode nicht nur der Prüfung mit der Sprache, sondern auch dem Lärmapparat, dessen Einführung durch Bárány und Voss uns einen großen Schritt vorwärts gebracht hat, überlegen.

Ja, wir bedürfen der a^1-Methode schon, um zu kontrollieren, ob der Assistent bei der Prüfung der Sprache das andere Ohr auch fest verschlossen hat, oder ob der Lärmapparat wirklich luftdicht in den Gehörgang eingesetzt ist. Für solche Kinder aber, welche, durch den Lärmapparat erschreckt, einer Prüfung unzugänglich sind, ist die a^1-Methode unersetzlich, denn es gelingt damit fast ausnahmslos, auch die ängstlichsten Kinder zu untersuchen.

Es wird vielleicht den einen oder anderen interessieren, das Vorgehen bei der Hörprüfung im einzelnen kennen zu lernen, wie es sich mir in den ersten 20 Jahren meiner Privatpraxis zur Aufdeckung von Labyrintheiterungen bewährt hat.

Bei jedem Falle von Mittelohreiterung wird am Tage der Aufnahme eine Funktionsprüfung vorgenommen. Dieselbe besteht in der Prüfung des Sprachgehörs. Das andere Ohr wird dabei von einem geübten Assistenten mit dem nassen Zeigefinger fest verschlossen. Verfügt man nicht über sichere Assistenz, so wird zur Kontrolle die Stimmgabel a^1 oder der Lucae-Dennertsche Versuch angewandt. Werden Flüsterzahlen (Residualluft) nur in der Nähe oder gar nicht verstanden, so wird a^1 in jedem Falle in Luft- und auch in Knochen-

Digitized by Google
Original from UNIVERSITY OF CALIFORNIA
Generated on 2019-10-24 12:13 GMT / http://hdl.handle.net/2027/uc1.b3252758
Public Domain in the United States, Google-digitized / http://www.hathitrust.org/access_use#pd-us-google

leitung geprüft. Wird a^1 in Luftleitung auch nur mehrere Sekunden lang perzipiert, so ist eine genauere funktionelle Untersuchung nicht notwendig, es sei denn, daß eine Radikaloperationshöhle vorliegt. Wird a^1 aber nicht gehört, so ist vor allem die Lucae-Dennertsche Probe bei der Sprachprüfung nachzuholen.

Wird die Sprache bei offenem kranken Ohr nicht besser gehört als bei verschlossenen beiden, so ist mit höchster Wahrscheinlichkeit absolute Taubheit anzunehmen.

Besteht am Tage der Aufnahme noch Gehör, ist mithin das Labyrinth intakt, so gestaltet sich das spätere Vorgehen verschieden, je nachdem es sich um eine akute oder chronische Mittelohreiterung handelt.

Da wir bei der akuten Otitis media außerstande sind, durch unsere Behandlung die Entstehung einer Labyrinthitis mit Sicherheit zu verhüten, so ist bei jeder späteren Konsultation die Funktionsprüfung für Sprache und eventuell auch für a^1 zu wiederholen.

Bei der chronischen Mittelohreiterung dagegen ist dies nicht notwendig, da wir mit unserer Behandlungsmethode — Borsäuretherapie, bei Cholesteatom Anwendung des Antrumröhrchens, Unterlassung jeder Ätzung in der Paukenhöhle sowie der Abtragung von Granulationen in der Gegend des Steigbügels und Stehenlassen der Gehörknörpelchen, wenn die Trennung des Amboß-Steigbügelgelenkes nicht mit Sicherheit zu konstatieren ist — die Entstehung einer Labyrinthitis mit Sicherheit verhüten können.[1]) Ich habe mich deshalb bei der chronischen Eiterung in der Regel damit begnügt, die Hörweite für Sprache erst nach Heilung der Eiterung nochmals festzustellen.

Sind wir auf einen Fall gestoßen, bei dem Taubheit für a^1 und für Sprache besteht, so werden wir heutzutage uns mit dieser Untersuchung allein nicht mehr begnügen. Wir werden zum mindesten noch die untere und obere Tongrenze feststellen, wobei zweckmäßig wiederum die Lucae-Dennertsche Probe gemacht wird. Wenn wir dann noch das Hörrelief beider Seiten aufnehmen, so ist alles geschehen, was zur sicheren Diagnose „Taubheit" führen kann.

Leider ist aber die Aufnahme des Hörreliefs sehr zeitraubend und für den Pat. sehr ermüdend, so daß sie sich nicht immer durchführen läßt. Ich habe deshalb, als im vorigen Jahre der Lärmapparat eingeführt wurde, denselben sofort freudigst begrüßt.[2]) Ich hatte gehofft, daß die Diagnose der totalen einseitigen Taubheit nun mit absoluter Sicherheit zu stellen sei, wäh-

---

[1]) Siehe die Statistik von Dr. v. Ruppert, Münchener med. Wochenschr., 1908, Nr. 21, über 754 ohne Komplikation in Behandlung getretene und dauernd in Behandlung gebliebene Fälle von chronischer Mittelohreiterung.

[2]) Deutsche otol. Gesellsch., 1908, pag. 86.

Digitized by Google
Original from UNIVERSITY OF CALIFORNIA
Generated on 2019-10-24 12:13 GMT / http://hdl.handle.net/2027/uc1.b3252758
Public Domain in the United States, Google-digitized / http://www.hathitrust.org/access_use#pd-us-google

rend dies von dem viel mühsamer festzustellenden Hörrelief in rein wissenschaftlichem Sinne nicht behauptet werden kann. Im Bezoldschen Spiegelbild können nämlich immer noch kleine Hörreste versteckt sein, was zwar nicht für floride, aber für geheilte Labyrintheiterung in Betracht kommen kann (zum Beispiel Herzogs geheilter Fall).

Bei einer großen Anzahl von Pat. mit anderweitig konstatierter einseitiger Taubheit habe ich je ein Exemplar des Bárányschen Lärmapparates und neuerdings auch der Neumannschen Modifikation, welche auf dem internationalen medizinischen Kongreß in Budapest demonstriert worden ist, geprüft, muß aber leider sagen, daß sie meinen Erwartungen nicht voll entsprochen haben. Erstens wurde das auf dem zu untersuchenden Ohr noch vorhandene Gehör herabgesetzt, beim Neumannschen Apparat allerdings viel weniger als beim Bárányschen — praktisch will dies allerdings nicht viel sagen, da, wie Bárány ganz richtig bemerkt, die Herabsetzung um so geringer ist, je geringer die Hörreste sind —, und zweitens schalten beide, was viel wichtiger ist, das Ohr, in das der Lärmapparat eingesetzt wird, nicht vollständig aus, der Neumannsche noch weniger als der Báránysche. Bei beiden werden vom normalen Ohr nicht nur die höchsten Stimmgabeln und die beiden Edelmannschen Orgelpfeifchen noch gehört, sondern auch laute Sprache; beim Neumannschen wurde letztere sogar noch 50 *cm* weit verstanden. Reiner (Wien), der Fabrikant des Neumannschen Apparates, glaubt mir allerdings versprechen zu können, mich auch in dieser Beziehung zufrieden zu stellen. Wenn dies der Fall sein sollte, so ist der Preis von 182 Mk. für den Apparat gewiß nicht zu teuer.[1]) Eine gewisse praktische Brauchbarkeit besitzen aber beide Apparate schon jetzt.

Die Methode von Voss ist eine andere; er benutzt das Wasserstrahlgebläse. Nach seiner Mitteilung ist dasselbe imstande, das Gehör vollständig für alle Töne auszuschalten, und zwar ohne das Gehör vorübergehend oder dauernd zu schädigen. Leider stand mir ein Wasserstrahlgebläse bisher nicht zur Verfügung, so daß ich das Vosssche Verfahren noch nicht prüfen konnte. Auch in der Literatur habe ich bisher keine Angaben über eine Nachprüfung von anderer Seite gefunden.[2])

---

[1]) Der zur Reparatur eingesandte Apparat ist unterdes wieder zurückgekommen, macht aber ebensowenig jetzt wie früher taub.

[2]) Nur in der nachträglich erschienenen zweiten Auflage von Dölgers Buch über die ohrenärztliche Tätigkeit des Sanitätsoffiziers wird bestätigt, daß das Vosssche Verfahren absolut taub macht.

Digitized by Google
Original from UNIVERSITY OF CALIFORNIA
Generated on 2019-10-24 12:13 GMT / http://hdl.handle.net/2027/uc1.b3252758
Public Domain in the United States, Google-digitized / http://www.hathitrust.org/access_use#pd-us-google

Aus der k. k. Universitäts-Ohrenklinik in Wien (Vorstand: Prof. Dr. Viktor Urbantschitsch).

Über die Bedeutung der Syphilis für die Pathologie der Otosklerose.

Von Dr. **Oscar Beck**, Aspirant der Klinik.

Die Otosklerose ist seit jeher das Schmerzenskind der Otiater gewesen. Die Arbeiten, die sich mit der Ergründung der Ätiologie und dem Versuche einer Therapie beschäftigen, sind recht zahlreich. Ohne auf die diesbezügliche Literatur näher eingehen zu wollen, die übrigens von Theodor Heimann für den VIII. internationalen Otologenkongreß in Budapest ausführlich zusammengestellt wurde[1]), will ich in dieser Arbeit nur die Beziehungen der Otosklerose zur Syphilis des Näheren erörtern. Und, wenn auch diese Arbeit mit anderen, die die Ursache der Otosklerose behandeln, das gemeinsam hat, für die Ätiologie dieser Erkrankung nichts Positives bringen zu können, so halte ich die von mir gefundenen Resultate schon deshalb für erwähnenswert, weil von vielen und sehr namhaften Autoren der Lues ein wichtiger Platz in der Pathogenese der Otosklerose eingeräumt wird.

Nicht nur das gehäufte Auftreten in einzelnen Familien, auch die oft ganz unverkennbare Heredität (Hammerschlag, Körner) machen diese Annahme noch wahrscheinlicher. Auch fällt der Beginn der Erkrankung meist in das zweite oder dritte Dezennium, ist nicht selten mit Anämie oder Arthritis gepaart, die speziell bei der hereditären Form der Lues eine gewisse Rolle spielen. Da es nun bei einer so exquisit familiären und hereditären Erkrankung schwer anzunehmen und kaum denkbar ist, daß die vererbten pathologischen Keimzellen sich gerade im Ohre respektive im Labyrinthe lokalisieren sollten, so hat man begreiflicherweise nach tieferen Ursachen gesucht und eine allgemein konstitutionelle Erkrankung für die lokalen Veränderungen beschuldigt. Was lag nun näher als die Lues? Man darf sich darüber gar nicht wundern, wenn man nur bedenkt, wie oft die Lues als Ursache irgend einer Erkrankungsform herhalten muß, wenn alle anderen Möglichkeiten für eine eventuelle Erklärung nicht ausreichen. Man muß sich aber auch vergegenwärtigen, daß bei Mangel klinischer Erscheinungen die Annahme einer Lues bis vor wenigen Jahren immer nur eine Wahrscheinlichkeitsdiagnose gewesen. Erst durch die auf biologischen Prinzipien aufgebaute Serumreaktion wurde man von den Angaben der Kranken unabhängig, was um so höher anzuschlagen ist, da bekanntlich Luetiker ihre Infektion hartnäckig leugnen.

---

[1]) Monatsschr. f. Ohrenheilk., 1909, Nr. 10, 11, 12.

Digitized by Google
Original from UNIVERSITY OF CALIFORNIA
Generated on 2019-10-24 12:13 GMT / http://hdl.handle.net/2027/uc1.b3252758
Public Domain in the United States, Google-digitized / http://www.hathitrust.org/access_use#pd-us-google

Nachdem es mir gelungen ist, zu zeigen, daß in 32% der Kranken mit labyrinthärer Schwerhörigkeit Lues einwandfrei nachweisbar war[1]), obwohl bei diesen klinisch und anamnestisch auch nicht der geringste Anhaltspunkt für das Bestehen einer Syphilis sprach, bin ich daran gegangen, das große Material von Otosklerotikern unserer Klinik diesbezüglich zu untersuchen. Diese objektive Untersuchungsmethode anzuwenden, schien auch deshalb interessant, weil man bei den verschiedenen Autoren recht schwankende Angaben über den Zusammenhang von Lues und Otosklerose findet. Obwohl die Prozentzahlen, die angegeben werden, sehr verschiedene sind, so sind doch alle in dem Punkte einig, daß sicher ein Konnex zwischen diesen beiden Erkrankungen bestehe.

Politzer[2]) meint, daß es keinem Zweifel unterliege, daß die pathologischen Veränderungen in der Labyrinthkapsel sich auch infolge von Syphilis entwickeln können, wofür auch die klinischen Beobachtungen Gradenigos (Internationaler medizinischer Kongreß in Rom 1894) sprechen würden, der bei einer Anzahl Syphilitiker die Entwicklung hochgradiger progredienter Hörstörungen beobachtet hat.

Interessant und sehr wichtig ist die Ansicht Habermanns[3]) über diesen Gegenstand, der 12 Schläfebeine von 7 Kranken histologisch untersuchte. Nach Habermann handelt es sich um eine spezifische Knochenerkrankung, als deren Ursache er die Syphilis ansehen möchte. Zur Begründung dieser Meinung werden folgende Momente hervorgehoben: bei zwei seiner untersuchten Fälle ist Syphilis bestimmt nachgewiesen worden, ebenso in zwei bloß makroskopisch untersuchten gleichartigen Fällen von Voltolini und Downie. Ein zweiter Grund, der für Lues spricht, ist der häufige Beginn zwischen dem 20.—40. Lebensjahre, also in einer Altersperiode, wo auch die Syphilis am häufigsten erworben wird. Der Fall von Bezold, in dem die Erkrankung schon im 17. Jahre, und Scheibes, in dem sie bei einem $8^1/_2$-jährigen Kinde schon begann, spricht auch nicht gegen Lues, die eben in Bezolds Fall etwas früher erworben und im Falle Scheibes hereditär sein könnte. Wichtig ist der histologische Befund im Knochen. Es handelt sich um eine chronisch verlaufende Ostitis, die meist vom Periost auf dem Wege der Gefäße auf den Knochen übergreift, bei der Eiterung und Nekrose fehlen und bei der sich keine Bakterien im erkrankten Knochen nachweisen lassen.

---

[1]) O. Beck, Über die Erkrankungen des inneren Ohres und ihre Beziehung zur Wassermannschen Reaktion. Monatsschr. f. Ohrenheilk., 1910, Nr. 1.

[2]) A. Politzer, Über primäre Erkrankungen der knöchernen Labyrinthkapsel. Zeitschr. f. Ohrenheilk., Bd. 25.

[3]) Habermann, Zur Pathologie der sogenannten Otosklerose. Zeitschr. f. Ohrenheilk., Bd. 60.

Digitized by Google
Original from UNIVERSITY OF CALIFORNIA
Generated on 2019-10-24 12:13 GMT / http://hdl.handle.net/2027/uc1.b3252758
Public Domain in the United States, Google-digitized / http://www.hathitrust.org/access_use#pd-us-google

Gradenigo[1]) hält die Otosklerose für eine Äußerung der Syphilis hereditaria tarda und rechnet sie im Sinne Fourniers zu den parasyphilitischen Erkrankungen.

Politzer kann außer der Syphilis auch der Gicht und dem Puerperium eine gewisse Bedeutung nicht absprechen. Habermann erklärt die auch von ihm gemachte Beobachtung betreffs des Puerperiums in der Art, daß es nicht selten mit der Schwängerung zu einer Infektion mit Syphilis komme, die gerade bei solchen Frauen mehr latent verlaufe.

Heimann[2]) spricht in 2·7% der Otosklerosen die Lues als Ätiologie der Erkrankung an und hebt hervor, daß ein rapider Verlauf außer bei Tuberkulose vorzugsweise bei konstitutioneller und hereditärer Lues beobachtet wird. Dieser kaum in Betracht kommende Prozentsatz nähert sich den von mir gefundenen Resultaten.

Die Zahl der von mir untersuchten einwandfreien Otosklerosen beträgt 42. Für die serologische Untersuchung habe ich mich nur von der klinischen Diagnose leiten lassen, ohne Rücksicht auf etwaige sonstige anamnestische Angaben zu nehmen. Die Diagnose wurde niemals bei der ersten Untersuchung der Kranken gestellt, sondern erst nach wochenlanger genauer Beobachtung, wenn sich sämtliche therapeutischen Maßnahmen als erfolglos erwiesen hatten und nach Katheterismus und Bougierung der Tube auch nicht die geringste Hörverbesserung objektiv zu konstatieren war.

Unter diesen 42 Patienten finden sich Otosklerosen in jedem Stadium der Erkrankung, von jüngeren Fällen mit Herabsetzung der Hörschärfe und subjektiven Ohrgeräuschen bis zu solchen, wo sich bereits Labyrinthsymptome eingestellt hatten. Außer den bisher gebräuchlichen Untersuchungsmethoden habe ich das von Fröschels[3]) angegebene Symptom der Herabsetzung des Kitzelgefühles im äußeren Gehörgang auf der stärker affizierten Seite nachgeprüft. In mehr als 90% war dieser Unterschied in der Sensibilität deutlich ausgeprägt, angedeutet auch in den restlichen Fällen. Der deutliche Nachweis dieses Symptoms scheint mir von einer exakten Prüfung sehr abhängig zu sein und erfordert einige Übung.

In einem Falle, bei einem 17jährigen Mädchen aus otosklerotischer Familie, konnte ich eine deutliche Differenz in der Kitzelreaktion beider Ohren feststellen, obwohl außer einer ganz geringen Herabsetzung des Gehöres auf einer Seite und subjektiven, zeitweise auftretenden Ohrgeräuschen nichts den Beginn einer Otosklerose hätte vermuten lassen. Dieser Kasus wurde als diagnostisch nicht einwandfrei nicht weiter verwertet.

[1]) Gradenigo, Archiv. ital. di Otol., Bd. 2, zitiert nach Habermann.

[2]) Th. Heimann, Monatsschr. f. Ohrenheilk., 1909, H. 10, 11, 12.

[3]) E. Fröschels, Über ein neues Symptom bei Otosklerose. Monatsschr. f. Ohrenheilk., 1910, Nr. 1.

Generated on 2019-10-24 12:13 GMT / http://hdl.handle.net/2027/uc1.b3252758
Public Domain in the United States, Google-digitized / http://www.hathitrust.org/access_use#pd-us-google
Digitized by Google
Original from UNIVERSITY OF CALIFORNIA

Die Untersuchung der entnommenen Blutseren hat mir auch diesesmal der Leiter der serodiagnostischen Untersuchungsstation der Klinik Finger, Herr Dr. Rudolf Müller, durchgeführt, dem ich für sein liebenswürdiges Entgegenkommen an dieser Stelle meinen verbindlichsten Dank ausspreche.

Die Prüfung der Seren wurde nach der von Müller angegebenen Modifikation der Wassermannschen Probe vorgenommen, über deren Technik und Wertung ich auf Müllers diesbezügliche Publikation verweise.[1])

Die Fälle (Gesamtzahl 42) verteilen sich folgendermaßen:

Nach dem Geschlecht:

Männer . . .	17	40½%
Frauen . . .	25	59½%

Nach Heimanns Statistik fanden sich unter 223 Fällen 37·22% Männer und 62·78% Frauen.

Nach dem Lebensalter:

Alter	Männer	Frauen
20—30	5	9
30—40	6	12
40—50	4	3
50—60	2	1

Das Resultat der serologischen Untersuchung ergab:

Komplett positive Reaktion . . 2mal
Mittelstark positive Reaktion . 3mal
Komplett negative Reaktion . . 37mal

Der komplett positive und komplett negative Ausfall der Blutproben, der das Bestehen respektive Nichtbestehen von Lues in irgend einer Form über jeden Zweifel stellt, bedarf keiner weiteren Erklärung. Zwar können Syphilitiker nach Durchführung einer Quecksilberkur komplette Hemmung der Hämolyse zeigen. Abgesehen davon, daß ich bei jedem einzelnen Kranken sorgsam nach Anhaltspunkten für Lues und etwaigen Kuren nachforschte, ist es doch ganz unwahrscheinlich und sicher auszuschließen, daß man es 37mal mit der eben besprochenen Eventualität zu tun gehabt hätte. Anders verhält es sich mit den

[1]) R. Müller, Über den technischen Ausbau der Wassermannschen Reaktion nebst Betrachtungen über deren Wert und Wesen. Wiener klin. Wochenschr., 7. Oktober 1909.

Digitized by Google
Original from UNIVERSITY OF CALIFORNIA
Generated on 2019-10-24 12:14 GMT / http://hdl.handle.net/2027/uc1.b3252758
Public Domain in the United States, Google-digitized / http://www.hathitrust.org/access_use#pd-us-google

mittelstark positiven Reaktionen, die im allgemeinen als Grenzfälle aufzufassen sind. Zu diesen erscheinen einige erläuternde Worte nötig.

Die von Müller angegebene Modifikation der Wassermannschen Seroreaktion ist derart eingestellt, daß sie den höchstmöglichen Prozentsatz positiver Fälle von Lues ergibt. Durch das Arbeiten mit aktivem Serum und einer hohen Dosis alkoholischen Rinderherzenextraktes war es möglich, bei sekundärer und tertiärer Lues nie eine völlig negative Reaktion zu erzielen. Auch bei Paralyse gehört ein negativer Ausfall zu den größten Ausnahmen.

Die Folge einer so stark wirkenden Antigendosis ist natürlich, daß hie und da ein Fall ohne irgendwie nachweisbare Syphilis eine schwach positive Reaktion zeigt, das heißt, daß die Blutkörperchen nicht völlig gelöst werden. Ein solcher inkompletter Ausfall der Blutuntersuchung muß nach Müller als Grenzreaktion aufgefaßt werden, die eine sichere Diagnose nach keiner Richtung gestattet, jedenfalls aber eher gegen bestehende Erscheinungen von Lues spricht. Schwierig — und gerade für die untersuchten Fälle von Otosklerose sehr wichtig — sind solche inkomplette Reaktionen (Grenzreaktionen) zu beurteilen, wenn es sich um Fälle von latenter Lues handeln könnte.

Statistisch ergibt hier nämlich ein ziemlich hoher Prozentsatz inkomplette Reaktionen, so daß in solchen Fällen bei der Bewertung des Resultates der Blutuntersuchung zur Feststellung noch vorhandener Anhaltspunkte für latente Lues eine mittelstarke Reaktion mit Wahrscheinlichkeit für diese Diagnose spricht. Dies bezieht sich jedoch nur auf Fälle von latenter Syphilis, die eine spezifische Behandlung mitgemacht haben.

Naturgemäß sind sichergestellte Fälle von Lues im Latenzstadium ohne jede spezifische Behandlung eine große Rarität. Denn Syphiliskranke, bei denen gar keine Erscheinungen vorliegen und wo nie eine Behandlung stattgehabt hat, wissen auch keine sicheren Angaben über eine Infektion zu machen. Man müßte aber, um ein Urteil über die Bewertung des Ausfalles auch bei latenter Lues zu haben, eine größere Reihe solcher Fälle serologisch untersuchen, da, wie ja hinlänglich bekannt ist, die Stärke der Reaktion zu den durchgemachten Behandlungen eine deutliche Beziehung zeigt.

Aus den wenigen Fällen, wo ohne vorhandene Erscheinungen doch anamnestisch auf eine sichere Infektion geschlossen werden kann, scheint hervorzugehen, daß der Reaktionsausfall von unbehandelter latenter Lues dem bei recenter Lues identisch ist. So ist aus den Statistiken fast aller Autoren zu ersehen, daß das Blut von Müttern luetisch neugeborener Kinder ausnahsmslos positiv reagiert, wenn die betreffenden Mütter von einer Infektion nichts wissen und auch keine spezifische Behandlung mitgemacht haben.

Bei den 3 Fällen meiner Untersuchungsreihe mit mittelstark positiver Reaktion könnte nur dann auf latente Lues geschlossen werden, wenn diese 3 Patienten eine Quecksilberkur einmal durchgemacht hätten. Das ist aber sicher nicht der

Digitized by Google
Original from UNIVERSITY OF CALIFORNIA
Generated on 2019-10-24 12:14 GMT / http://hdl.handle.net/2027/uc1.b3252758
Public Domain in the United States, Google-digitized / http://www.hathitrust.org/access_use#pd-us-google

Fall gewesen. Demnach gestattet nichts den Schluß, bei ihnen eine latente Lues anzunehmen, die wieder mit der Otosklerose in Zusammenhang gebracht werden könnte.

Bei 2 Frauen bestand komplett positive Reaktion. Die nach jeder Richtung hin aufgenommene Anamnese war gänzlich negativ. Es handelt sich um zwei Schwestern, von denen eine ledig, die andere verheiratet ist. Zwei andere Schwestern und zwei Nichten sind ebenfalls schwerhörig und leiden an subjektiven Ohrgeräuschen. Die Untersuchung des Blutes bei der dritten Schwester ergab mittelstark positive Reaktion, die der Nichte negativen Ausfall. Ob es sich bei den beiden Schwestern um erworbene oder vererbte Lues handelt, läßt sich nach der serologischen Prüfung nicht entscheiden. Gerade solche Fälle lassen an Hammerschlags[1]) Ansicht denken, daß der für Otosklerose charakteristische Knochenprozeß in der Labyrinthkapsel sich auch in manchen Fällen von kongenitaler Taubheit findet, und zwar sowohl bei der hereditärdegenerativen als auch bei der endemisch-kongenitalen Taubheit. Denn nach Hammerschlag gibt es Familien, in denen sich hereditäre Taubheit und Otosklerose nebeneinander findet, weshalb er die Frage anregt, ob wir nicht berechtigt sind, die hereditäre Taubheit und die Otosklerose als verschiedene Erscheinungsformen eines und desselben pathologischen Vorganges aufzufassen.

Außerdem kamen noch 5 Geschwister mit typischer Otosklerose zur Beobachtung.

Nach der Anamnese war der Großvater und die Mutter seit ihrem 30. Lebensjahre schwerhörig, ebenso hören ihre 8 Kinder schlecht. Fünf Geschwister wurden serologisch untersucht und zeigten komplett negative Reaktion.

Trotz der zwei positiven Fälle ist — wie ich glaube — der Schluß berechtigt, daß die Otosklerose mit Lues in gar keinen Zusammenhang gebracht werden könne.[2]) Denn wenn unter 42 Kranken mit Otosklerose nur 2 Kranke einen positiven Ausfall der Blutreaktion zeigen, so besagt dies nichts anderes, als daß unter 42 Menschen sich zwei mit Lues finden, was bei der großen Verbreitung der Syphilis keinen Rückschluß auf die Ätiologie der Otosklerose gestattet. So wurden in einer Lungenheilanstalt sämtliche Pfleglinge serologisch untersucht, wobei es sich zeigte, daß 5% Lues hatten. Deshalb aber wird es gewiß niemandem einfallen, zwischen Tuberkulose und Lues einen Konnex zu suchen.

---

[1]) V. Hammerschlag, Zeitschr. f. Ohrenheilk., Bd. 59.

[2]) Während der Korrektur dieser Arbeit erschien im Archiv f. Ohrenhk. eine Abhandlung von Dr. Arzt, der allerdings auf Grund eines viel kleineren Untersuchungsmateriales (17 Fälle) zu demselben Ergebnis gelangt wie ich.

Digitized by Google
Original from UNIVERSITY OF CALIFORNIA
Generated on 2019-10-24 12:14 GMT / http://hdl.handle.net/2027/uc1.b3252758
Public Domain in the United States, Google-digitized / http://www.hathitrust.org/access_use#pd-us-google

In derselben Weise möchte ich Heimanns Resultate deuten, der unter 223 Otosklerotikern 6 Syphilitische fand.

Zu einem von dem meinigen gänzlich verschiedenen Resultat ist Busch[1]) gelangt. Während bei nervös Schwerhörigen Busch 52% Luetiker fand, konnte ich nur 32% als sicher nachweisen. Dieser Unterschied ist gewiß ganz unwesentlich. Denn ob bei jedem zweiten oder dritten Kranken mit labyrinthärer Schwerhörigkeit aus dem Blute Syphilis zu diagnostizieren ist, war weder Buschs noch meine Absicht nachzuweisen. Es handelte sich nur darum, zu zeigen, daß ein sehr hoher Prozentsatz von nervös Schwerhörigen, bei denen man klinisch keine Anhaltspunkte für eine Erklärung des Ohrenleidens zu finden vermochte, luetisch infizierte Menschen betrifft, wodurch die innigen Beziehungen zwischen diesen beiden Erkrankungen klargestellt wurden.

Nun ergibt sich aber auch aus der Arbeit von Busch, daß unter seinen Otosklerosen in 23·5% und mit Hinzuzählung der schwach positiven Reaktionen sogar in 79% der Fälle Lues nachgewiesen werden konnte.

Es ist gewiß anzunehmen, daß Busch nur Otosklerosen untersuchte, bei denen die klinische Diagnose sichergestellt war. Doch hebt der Autor selbst hervor, daß ihm bei Frauen die häufigen Aborte aufgefallen seien. Wie seine Kasuistik zeigt, haben unter 17 Frauen 9 abortiert, einige sogar mehrere Male, 3 davon hatten eine „Flechte" respektive Ausschläge am Körper anamnestisch zugegeben. Wenn auch durch Aborte und Ausschläge die Existenz einer Lues nicht als erwiesen erscheint, so sind solche Fälle immerhin auf Lues suspekt und nicht beweiskräftig, schon deshalb, weil bei der geringen Zahl der Fälle eine zufällige Koinzidenz von Lues und Otosklerose nicht auszuschließen ist. So hatte ich Gelegenheit, einen Patienten der Abteilung des Prof. Ehrmann zu untersuchen. Es bestanden Papeln an der Mundschleimhaut und im Rachen, dabei litt der Kranke schon seit mehreren Jahren an Otosklerose. Der Blutbefund seiner Schwester, die ebenfalls eine Otosklerose hatte, war komplett negativ. Dieses Geschwisterpaar zeigt deutlich, daß eine positive Serumreaktion bei einem Otosklerotiker keinen Rückschluß auf das Ohrenleiden gestattet.

Immerhin wäre es sehr interessant und wünschenswert, wenn von verschiedenen Seiten diese Resultate nachgeprüft würden, was einer Klärung in dieser Frage nur sehr förderlich sein könnte.

---

[1]) Hans Busch, Wassermannsche Seroreaktion bei nervöser Schwerhörigkeit und Otosklerose. Passow und Schäfers Beiträge zur Anatomie etc., 1909, Bd. 3, H. 1 u. 2.

Generated on 2019-10-24 12:14 GMT / http://hdl.handle.net/2027/uc1.b3252758
Public Domain in the United States, Google-digitized / http://www.hathitrust.org/access_use#pd-us-google
Digitized by Google
Original from UNIVERSITY OF CALIFORNIA

Eine einheitliche akumetrische Formel, von dem VIII. internationalen otologischen Kongreß zu Budapest 1909 angenommen.

Von **Jörgen Möller** in Kopenhagen.

Schon seit vielen Jahren fühlen es die Otologen als ein dringendes Bedürfnis, eine einheitliche Notierungsweise der Resultate der Funktionsprüfungen zu erlangen. Fast ein jeder, der sich etwas mit Funktionsprüfungen beschäftigte, konstruierte sich seine eigene Formel, die, wenn sie nicht in jeder Publikation aufs neue erklärt wurde, oftmals den Kollegen, namentlich den ausländischen, mehr oder weniger unverständlich war. Daß die akustischen Funktionsprüfungen überall in derselben Weise vorgenommen würden, wäre ja zwar recht angenehm, das läßt sich gewiß aber niemals erreichen, auch ist es gar nicht nötig; was aber erreicht werden kann und auch erreicht werden sollte, ist das, daß die hauptsächlichsten, fast überall verwendeten Prüfungen überall in derselben Weise bezeichnet werden, mit denselben internationalen Bezeichnungen, so daß jedermann sofort weiß, worum es sich handelt.

Schon auf dem Kongreß zu Bordeaux stand die Frage der einheitlichen akumetrischen Formel auf der Tagesordnung und eine praktische, leicht verständliche Formel wurde von den Herren Politzer, Gradenigo und Delsaux vorgeschlagen; übrigens aber wurde die Frage einer von dem Kongreß erwählten internationalen Kommission zur weiteren Bearbeitung übergeben. Die Mehrzahl der Mitglieder dieser Kommission einigte sich über einen Vorschlag, der dem soeben abgehaltenen VIII. otologischen Kongreß zu Budapest vorgelegt und von demselben angenommen wurde. Die vorgeschlagene Formel ist in den Hauptzügen mit der Bordeaux-Formel identisch, in vielen Einzelheiten aber modifiziert.

Die Kommission hat nur die sogenannte qualitative Funktionsprüfung ins Auge gefaßt, während die quantitative Prüfung, Hörfeldbestimmung u. dgl. dem einzelnen überlassen werden muß. Auch hat die Kommission nicht gewünscht, eine Anzahl von Prüfungen festzustellen, die immer alle und nur diese verwendet werden sollten, sie hat es vielmehr versucht, die Formel so geräumig zu machen, daß ein jeder das darin findet, was er eben brauchen mag, während er anderes fortlassen kann, das ihm überflüssig dünkt; doch meint die Kommission, daß eine gewisse Zahl der Prüfungen unerläßlich ist, wenn man überhaupt eine einigermaßen genaue und diagnostisch verwertbare Funktionsprüfung ausführen will. Vor allem aber war es der Kommission daran gelegen, internationale Bezeichnungen herbeizuschaffen, ein System von Verkürzungen, die überall verstanden werden, gleichviel, in welcher Sprache sich der betreffende Autor übrigens ausdrückt.

Digitized by Google
Original from UNIVERSITY OF CALIFORNIA
Generated on 2019-10-24 12:14 GMT / http://hdl.handle.net/2027/uc1.b3252758
Public Domain in the United States, Google-digitized / http://www.hathitrust.org/access_use#pd-us-google

Kommissionsvorschlag.

Um die Resultate der Funktionsprüfungen in einer möglichst einheitlichen und allgemein verständlichen Weise aufschreiben zu können, ist erforderlich, daß man die von der Kommission angenommene Grundformel benutzt und daß ferner, wenn Verkürzungen benutzt werden, immer nur die von der Kommission angenommenen Bezeichnungen zur Verwendung kommen. Die Bezeichnungen der einzelnen Prüfungen sind die Anfangsbuchstaben der betreffenden lateinischen Benennungen, doch wird die Tonhöhe immer nach der deutschen musikalischen Bezeichnung angegeben. Die Prüfungsresultate werden in einer horizontalen Formel aufgeschrieben. Die von der Kommission angenommene Formel hat folgendes Aussehen (um das Verständnis zu erleichtern, sind die Zahlen eines imaginären Funktionsprüfungsresultates eingefügt, so wie man es etwa bei einem rechtseitigen Mittelohrleiden finden könnte):

→	**AD**	25	20	30	÷ 8	2·0	8·0
W	**S** (15) + 5	a^1 **M** (20)	a^1 **A** (60)	c^4 **A** (30)	**R** (35)	**H** (3·0)	**P** (15·0)
	AS	20	60	30	+ 35	3·0	15·0
		15·0	3·0	D_1	40.000		
		V (38)	**v** (78)	**LI**	**LS**		
		> 20	15·0	C_2	40.000		

AD und **AS** bedeuten Auris dextra und Auris sinistra.

W bedeutet Weberscher Versuch; die Lateralisation wird durch einen in der betreffenden Richtung deutenden Pfeil bezeichnet; findet keine Lateralisation statt, wird nach **W** ein = hinzugefügt; wird die Stimmgabel vom Scheitel überhaupt nicht perzipiert, ein O. Es wird die Stimmgabel a^1 (435 v. d.) verwendet.

S bedeutet Schwabachscher Versuch; die Differenzzeit gegen die normale Perzeptionszeit wird mit einem + oder ÷ und die Zahl der Sekunden bezeichnet beziehungsweise mit =, wenn die Perzeptionszeit die normale ist. Es wird die Stimmgabel a^1 (435) verwendet. Die normale Perzeptionszeit der Gabel muß angeführt werden.

a^1 **M** bezeichnet die Perzeptionszeit der Stimmgabel a^1 (435) vom Warzenfortatze aus (**M** = mastoideus, Knochenleitung). Die normale Perzeptionszeit wird in Klammern beigefügt, die Perzeptionszeit für das rechte und linke Ohr des Pat. oben und unten, alles in Sekunden ausgedrückt; falls nur die Differenzzeit gemessen wird, notiert man diese mit + oder ÷, auch kann bei oberflächlicher Untersuchung ohne Beifügung der Sekundenzahl einfach +, das heißt verlängert, oder ÷, das heißt verkürzt verzeichnet werden; normale Perzeptionszeit bei dem Pat. wird in letzterem Falle mit = bezeichnet. Die normale Perzeptionszeit der betreffenden Gabel muß auch in solchen Fällen

Generated on 2019-10-24 12:14 GMT / http://hdl.handle.net/2027/uc1.b3252758
Public Domain in the United States, Google-digitized / http://www.hathitrust.org/access_use#pd-us-google
Digitized by Google
Original from UNIVERSITY OF CALIFORNIA

beigefügt werden, wo nur die Differenzzeit gemessen wird. Statt a^1 kann eventuell eine andere Gabel, zum Beispiel c^2, verwendet werden.

a^1 A bezeichnet die Perzeptionszeit der Stimmgabel a^1 (435), wenn dieselbe direkt vor der Gehörgangsöffnung gehalten wird (A = aër, Luftleitung); die Bezeichnungen sind übrigens wie bei der Knochenleitung.

c^4 A bezeichnet die Perzeptionszeit der Stimmgabel c^4 (2048), wenn dieselbe direkt vor der Gehörgangsöffnung gehalten wird.

R bezeichnet Rinnescher Versuch; man bestimmt die Differenzzeit zwischen der Luftleitung und der Knochenleitung beziehungsweise zwischen der Knochenleitung und der Luftleitung, und die Sekundenzahl wird angeführt, indem man ein + beifügt, wenn die Luftleitung, ein ÷, wenn die Knochenleitung überwiegt; ist die Perzeptionszeit für Luft- und Knochenleitung dieselbe, wird = verzeichnet; bei oberflächlicher Untersuchung kann man sich mit der einfachen Bezeichnung + oder ÷ ohne Beifügung der Sekundenzahl begnügen. Falls die Stimmgabel nur in Luftleitung gehört wird, wird dies mit + t bezeichnet; wird sie nur in Knochenleitung gehört, schreibt man ÷ ♁; indem man den Wert der Differenz als t ÷ ♁ setzt, wobei t die Luftleitung, ♁ die Knochenleitung bezeichnet. Falls bei dem Rinneschen Versuch die Differenzzeit bestimmt wird, muß die normale Differenzzeit für die betreffende Gabel in Klammern beigefügt werden. Es wird zum Versuch die Stimmgabel a^1 (435) verwendet.

H bedeutet Horologium, Taschenuhr; die normale Hörweite in Metern wird in Klammern beigefügt, die Hörweite für das rechte und linke Ohr des Pat. oben und unten. Falls die Uhr nur in Kontakt mit der Ohrmuschel gehört wird, wird a. c. = ad concham geschrieben.

P bedeutet Akumeter von Politzer; die Hörweite wird in ähnlicher Weise wie bei der Taschenuhr in Metern geschrieben.

V (Vox) bezeichnet gewöhnliche Konversationsstimme, v Flüsterstimme; die Hörweite wird in Metern angegeben und das betreffende Prüfungswort in Klammern beigefügt. Werden sämtliche Prüfungswörter in der größten zur Verfügung stehenden Entfernung gehört, so daß zu vermuten sei, daß wenigstens einige Wörter in längerer Entfernung gehört werden, wird vor der Größe der Entfernung in Metern ein $\geq$ beigefügt. Wird die Stimme nur in unmittelbarer Nähe des Ohres verstanden, wird 0·01, das heißt 1 *cm*, verzeichnet. Wird mittelst äquiintenser und isozonaler Prüfungswörter nach Quix untersucht, werden die Werte für die verschiedenen Gruppen mit Bindestrich verbunden, und zwar steht der Wert für die tiefste Gruppe zuerst.

LI bedeutet Limes inferior, untere Grenze. Sie wird womöglich mit der kontinuierlichen Tonreihe von Bezold bestimmt und der tiefste noch hörbare Ton mit seiner musikalischen Benennung beziehungsweise mit der Zahl der Doppelschwingungen des betreffenden Tones angeführt. Steht dem Unter-

Digitized by Google
Original from UNIVERSITY OF CALIFORNIA
Generated on 2019-10-24 12:14 GMT / http://hdl.handle.net/2027/uc1.b3252758
Public Domain in the United States, Google-digitized / http://www.hathitrust.org/access_use#pd-us-google

sucher keine kontinuierliche Tonreihe zur Verfügung, sondern nur zum Beispiel eine Reihe der C-Gabeln der verschiedenen Oktaven, wird zur Bezeichnung der tiefsten noch hörbaren Gabel ein < gefügt, womit angedeutet werden soll, daß vielleicht noch tiefere Töne gehört werden können. Es muß in diesem Falle angeführt werden, mit welchen Tonquellen die Untersuchung vorgenommen wurde.

LS bedeutet Limes superior, obere Grenze. Falls dieselbe mittelst der Edelmannschen Galtonpfeife bestimmt wurde, wird die Schwingungszahl des betreffenden Tones angegeben, andernfalls die Tonhöhe, wobei die betreffende Tonquelle — Schulzescher Monochord, Königsche Klangstäbe usw. — in dem der Funktionsprüfung beigegebenen Text angeführt werden muß. Es wird immer der höchste noch hörbare Ton als Grenzwert angegeben.

Es können unter Umständen einzelne Untersuchungen fortgelassen werden, so namentlich die Prüfungen mit der Uhr und mit dem Politzerschen Akumeter, ferner können Schwabach und Rinne fortfallen, wenn Knochen- und Luftleitung isoliert geprüft werden, sowie umgekehrt Knochen- und Luftleitung, falls man Schwabach und Rinne vorzieht; übrigens wird es aber empfohlen, sämtliche Prüfungen vorzunehmen. Falls bei irgend einem der Stimmgabelversuche eine andere Stimmgabel als die vorgeschriebene verwendet wird, muß die betreffende Gabel genau bezeichnet werden.

Wird noch mit einzelnen anderen Stimmgabeln untersucht als diejenigen, die in der Formel vorausgesehen sind, können die Bezeichnungen der betreffenden Gabeln sowie ihre Perzeptionszeiten hinter der Hauptformel beigefügt werden. Besondere Untersuchungsmethoden — Gelléscher Versuch usw. — müssen mit ihrer vollen Bezeichnung angeführt werden.

Bei eventueller weiterer quantitativer Prüfung muß die Methode in jedem einzelnen Falle (in jeder Publikation) genau bezeichnet sowie auch eine eventuelle graphische Darstellung genau erklärt werden.

Die Tonhöhen der Stimmgabeln und anderer Lautquellen werden in folgender Weise bezeichnet: Der Tonleiter heißt **c, d, e, f, g, a, h;** die Zwischentöne werden in der Weise bezeichnet, die in der deutschen musikalischen Sprache üblich ist, indem die Vertiefung eines Tones um einen halben Ton durch Hinzufügen von **s** oder **es** zur Bezeichnung des Tones angegeben wird (z. B. **des, es, as**), die Erhöhung um einen halben Ton durch Hinzufügen von **is** (z. B. **fis, gis, ais**); ein vertieftes **h** heißt **b**. Die Oktavenhöhe wird in folgender Weise bezeichnet: C_2, C_1, C, c, c^1, c^2, c^3, c^4, c^5, womit ein C von beziehungsweise 16, 32, 64, 128 usw. Doppelschwingungen bezeichnet wird. Die Schwingungszahlen der Stimmgabeln werden immer in Doppelschwingungen (v. d.) angegeben.

Als Beispiele seien noch ein paar imaginäre Funktionsprüfungsresultate angeführt:

Digitized by Google
Original from UNIVERSITY OF CALIFORNIA
Generated on 2019-10-24 12:14 GMT / http://hdl.handle.net/2027/uc1.b3252758
Public Domain in the United States, Google-digitized / http://www.hathitrust.org/access_use#pd-us-google

AD	÷ 5	0	÷ 20	5·0	0·60	c	15.000
W =	**a¹ M** (20)	**a¹ A** (60)	**c⁴ A** (30)	**V** (28)	**v** (28)	**LI**	**LS**
AS	=	÷ 20	÷ 10	15·0	3·0	A_1	40.000

Lesart: Stimmgabel auf dem Scheitel nicht lateralisiert. Rechtes Ohr: Knochenleitung verkürzt, Luftleitung für a¹ aufgehoben, für c⁴ verkürzt, Hörvermögen für Konversations- und Flüsterstimme, Prüfungswort 28, ziemlich herabgesetzt, untere Grenze erheblich aufgerückt, obere Grenze etwas hinabgesetzt. Linkes Ohr: Knochenleitung normal, Luftleitung verkürzt, Hörvermögen für Konversations- und Flüsterstimme etwas verringert, untere Grenze etwas aufgerückt, obere Grenze normal. Diagnose: Kombiniertes Mittelohr- und Labyrinthleiden rechts, reines Mittelohrleiden links.

AD	÷	÷	+ t	0	0·1	1·5—1·1	0
W 0	**a¹ A** (20)	**c⁴ A** (30)	**R** (35)	**H** (3·0)	**P** (15·0)	**V**	**v**
AS	÷	÷	+ 20	a. c.	0·5	2—1·5—1	0·4—0·1—0·01
			16	15.000			
			LI	**LS**			
			16	9.000			

Lesart: Stimmgabel auf dem Scheitel wird nicht gehört; Luftleitung beiderseits verkürzt, Rinne positiv, die Gabel wird von dem rechten Warzenfortsatze aus nicht gehört, Taschenuhr wird rechts gar nicht, links nur in Kontakt gehört, Politzerscher Akumeter wird rechts in 10 *cm*, links in 50 *cm* Entfernung gehört, Konversationsstimme, nach Quix mit 3 Wörtergruppen geprüft, wird nur in geringer Entfernung gehört, namentlich die aus hohen Lauten mit großer Tragweite bestehenden Wörter (die normalerweise viel weiter gehört werden als tiefe Laute), Flüsterstimme wird rechts gar nicht gehört, links nur in geringer Entfernung, hohe und weittragende Laute nur, wenn sie direkt ins Ohr gesprochen werden, untere Grenze normal (16 v. d. = C_2), obere Grenze erheblich eingeengt. Diagnose: Doppelseitiges Labyrinthleiden.

Es wurde dieser Kommissionsvorschlag von den Repräsentanten Dänemarks (Möller), Deutschlands (Panse), Hollands (Quix), Italiens (Gradenigo), Österreichs (Politzer) und der Schweiz (Siebenmann) angenommen.

* * *

Die Kommission läßt bitten, daß jeder Leser dieser Zeitschrift in seinem Kreise dafür wirken möge, daß die oben angeführten Regeln bei jeder Ohrenfunktionsprüfung eingehalten werden.

Generated on 2019-10-24 12:14 GMT / http://hdl.handle.net/2027/uc1.b3252758
Public Domain in the United States, Google-digitized / http://www.hathitrust.org/access_use#pd-us-google
Digitized by Google
Original from UNIVERSITY OF CALIFORNIA

Vereinsberichte.

Österreichische Otologische Gesellschaft.

Sitzung vom 25. April 1910.

Vorsitzender: Viktor Hammerschlag.
Schriftführer: Gustav Bondy.

Der Vorsitzende begrüßt die anwesenden Mitglieder und die Gäste Herrn Dr. Bernd (Breslau), Dr. Oskar Mautner und Dr. Siegfried Gatscher und ladet sie ein, die neue Klinik zu besichtigen. Er beglückwünscht sodann Herrn Prof. Urbantschitsch auf das herzlichste dazu, daß er nunmehr in der neuen Klinik in der Lage sei, nicht mehr unter so schwierigen äußeren Verhältnissen wie bisher für sein Fach zu wirken, und gibt seiner Genugtuung, und die sei auch die Genugtuung aller Mitglieder der Otologischen Gesellschaft, Ausdruck, daß Herrn Prof. Urbantschitsch die große Freude bereitet sei, seinen Wunsch, an einer modernen Klinik zu lehren, erfüllt zu sehen.

Prof. Urbantschitsch dankt dem Vorsitzenden für seine schönen Worte und versichert, daß er ohne die jungen Kräfte in Wien das vorgeschwebte Ziel wohl nicht hätte erreichen können. Die großen Arbeiten der Wiener Schule konnten ihn zur Aufstellung jener Forderungen berechtigen, deren Erfüllung der Ohrenklinik das neue schöne Heim gebracht hat.

Zu Mitgliedern werden gewählt: Dr. Oskar Mautner, k. k. Regimentsarzt der n. a. Landwehr, und Dr. Siegfried Gatscher, beide in Wien.

I. Ernst Urbantschitsch: **Elephantiasis der Ohrmuschel.**

Das 4jährige Mädchen A. T. war bis zum September 1909 bezüglich ihrer Ohren vollkommen normal. Die Ohren waren ihm bereits vor ca. drei Jahren „gestochen" worden; Pat. hatte seither Ohrringe getragen. Im letzten September begann plötzlich der linke Lobulus größer zu werden — angeblich ohne jede Ursache —, worauf auch die ganze linke Ohrmuschel zu wachsen begann; ihre Größe blieb erst nach vier Monaten, d. i. also ab Jänner 1910, stationär.

Die Größenunterschiede zwischen rechter und linker Ohrmuschel sind nunmehr folgende: Ganze Länge (vom obersten Punkt des Helix bis zum untersten des Tragus): rechts 56 *mm*, links 66 *mm*; Breite rechts 27 *mm*, links 28 *mm*; Abstand des obersten Helixpunktes vom Antitragus rechts 41 *mm*, links 46 *mm*. Höhe des Lobulus: rechts 6 *mm*, links 12 *mm*; Breite rechts 15 *mm*, links 27 *mm*; Dicke rechts 4 *mm*, links 11 *mm*.

Es handelt sich also nicht allein um eine Volumszunahme des linken Lobulus, sondern um eine tatsächliche Vergrößerung der ganzen linken Ohrmuschel, die aber sonst — bis auf eine Rötung des linken Lobulus — bezüglich Hautfarbe, Konsistenz etc. nichts abnormes bietet. Der linke Lobulus fühlt sich natürlich verdickt an, doch ist die Konsistenz eine ganz homogene und weicht nicht wesentlich von der Norm ab.

Die Vergrößerung dieser Ohrmuschel dürfte auf einem Lymphangiom beruhen, das durch eine Infektion vermittelst der Ohrringe zustande kam. Für diese Diagnose spricht auch der Umstand, daß seit der letzten Woche eine leichte Schwellung der linken Wangengegend hinzutrat, die von Seite des

Digitized by Google
Original from UNIVERSITY OF CALIFORNIA
Generated on 2019-10-24 12:14 GMT / http://hdl.handle.net/2027/uc1.b3252758
Public Domain in the United States, Google-digitized / http://www.hathitrust.org/access_use#pd-us-google

Chirurgen Doz. Dr. v. Haberer ebenfalls als ein Lymphangiom angesprochen wurde.

Therapeutisch habe ich den Versuch gemacht, den linken Lobulus durch Kälte- und Kompressionsbehandlung günstig zu beeinflussen. Da der Erfolg nur ein teilweiser ist, mache ich nunmehr Versuche mit der Elektropunktur, die tatsächlich einen günstigen Einfluß zu nehmen scheint.

Diskussion.

Hugo Frey fragt Herrn Urbantschitsch, ob eine Probeexcision und histologische Untersuchung von dieser Partie gemacht wurde oder werden wird, und zwar, weil ihm die Möglichkeit vorzuliegen scheint, daß es sich vielleicht nicht um ein einfaches Lymphangiom, sondern um ein Tuberkulid handle. Frey hat einen Fall von ähnlichem Aussehen in seinem Ambulatorium operiert und hier durch Dr. Heschl vorstellen lassen, in dem die histologische Untersuchung die zweifellos tuberkulöse Natur des Tumors feststellte. Der Fall hat sich dadurch erklärt, daß die Pat. jahrelang an tubc. Lymphdrüsenschwellungen am Halse litt, die operiert worden waren, so daß die Infektion durch Kontakt zustande kommen konnte.

Ernst Urbantschitsch: Dem wäre entgegen zu halten, 1. daß die Pat. sonst keine Zeichen von Tuberkulose zeigt, 2. daß von chirurgischer Seite die Geschwulst an der Wange ebenfalls als Lymphangiom diagnostiziert wurde und 3. daß ein Lymphangiom eher imstande ist, eine Vergrößerung der ganzen Ohrmuschel zu bedingen, während sich das Tuberkulid nur auf den Lobulus beschränken würde, so daß nach dem Zusammenhange unzweifelhaft die Diagnose Elephantiasis berechtigt erscheint.

II. Bárány demonstriert einen im August 1908 operierten und im Herbst 1908 vorgestellten Pat., bei welchem er wegen **Cholesteatom des Attic** die Radikaloperation mit Entfernung der lateralen Atticwand mit Erhaltung des Trommelfelles und der Gehörknöchelchen vorgenommen hat und auch die Cholesteatommatrix im Attic stehen gelassen hatte. Pat. kommt öfter zur Reinigung seiner Operationshöhle, ist aber geheilt geblieben und Cholesteatomrezidive haben sich nicht eingestellt. Die Hörweite beträgt Cs. 4—5 *m*, Fs. $1^1/_2$ *m*.

Diskussion:

G. Alexander: Es wäre von Interesse, einen Vergleich des jetzigen Status gegen den früheren zu haben. Wie viel hat der Patient früher gehört und wie viel hört er jetzt?

Bárány: Das Hörvermögen ist gleich geblieben.

III. Bárány: **Über die Wirkungsweise des künstlichen Trommelfells.**

Die Ankündigung des Vortrages von Beyer über die Bedeutung der Membran des runden Fensters auf dem Programm der Deutschen Otologischen Gesellschaft nötigt mich, mit Versuchen hervorzutreten, die noch nicht abgeschlossen sind und die ich gerne erst nach ihrem Abschluß bekanntgegeben hätte. Ich bin seit längerer Zeit mit Untersuchungen über die Wirkungsweise des künstlichen Trommelfelles beschäftigt. Ich wollte mit der Bezoldschen Stimmgabelreihe genau die Hörverbesserung für die einzelnen Töne bestimmen. Dabei ergaben sich aber enorme Schwierigkeiten insoferne, als die Angaben der Patienten sich als sehr unzuverlässig erwiesen, so daß ich auch bei ekla-

Digitized by Google
Original from UNIVERSITY OF CALIFORNIA
Generated on 2019-10-24 12:14 GMT / http://hdl.handle.net/2027/uc1.b3252758
Public Domain in the United States, Google-digitized / http://www.hathitrust.org/access_use#pd-us-google

tanter Hörverbesserung keine sicher nachweisbare Hörverbesserung für bestimmte Töne feststellen konnte. Die Untersuchung leidet insbesondere daran, daß man nicht imstande ist, beliebig oft das künstliche Trommelfell zu entfernen und dadurch den Zustand, wie er vor der ersten Einführung des künstlichen Trommelfelles besteht, wieder herzustellen, indem häufig Hörverbesserungen auch noch nach Entfernung des künstlichen Trommelfelles zurückbleiben, eine Erscheinung, die ebenso bekannt wie unerklärt ist. Schließlich gelang es mir, eine Methode zu finden, mit der ich die Wirkung des künstlichen Trommelfelles beliebig oft hervorrufen und wieder beseitigen kann, und mit dieser Methode konnte ich nun exaktere Prüfungen ausführen. Allerdings läßt sich diese Methode nicht an allen Patienten ausführen, bei welchen das künstliche Trommelfell wirksam ist. Sie ist nur dort anwendbar, wo die Trommelhöhle vollkommen epidermisiert und die Tuba abgeschlossen ist. Die Methode besteht darin, daß ich einen Tropfen Hg in das Ohr des Patienten schütte. In dem Moment nun, wo dieser Tropfen die Nische des runden Fensters bedeckt, tritt die Hörverbesserung auf. Man darf sich dabei nicht vorstellen, daß die Membran des runden Fensters vom Hg bedeckt wird. Es wird lediglich die Nische zum runden Fenster bedeckt, so daß sich über der Membran des runden Fensters noch die Luft des kleinen Kanals befindet, der zwischen Aditus ad fenestram rotundam und dieser selbst besteht. Die Hörverbesserung tritt nur dann auf, wenn die Nische zum runden Fenster vollkommen vom Hg bedeckt ist. Eine mehr oder minder große Bedeckung des Promontoriums scheint keinen Einfluß zu haben. Bedeckt dagegen das Quecksilber auch das ovale Fenster, so tritt sofort Hörverschlechterung auf. Analoge Versuche wie mit dem runden Fenster konnte ich am ovalen Fenster mit Hg bisher nicht anstellen. Man muß nämlich, um eine Bedeckung des ovalen Fensters zu erhalten, den Patienten niederlegen und den Kopf nach abwärts beugen lassen, und auch da tritt die Bedeckung des ovalen Fensters nur unsicher auf, und es leidet außerdem die Prüfung an der Schwierigkeit der Einnahme dieser Kopfstellung.

Die Versuche am runden Fenster aber lassen sich leicht anstellen. Die Prüfung mit Stimmgabeln wird derartig vorgenommen, daß zunächst in der Kopfstellung, in welcher das Hg die Nische nicht bedeckt, die Stimmgabel vor das Ohr gehalten wird. Im Moment des Erlöschens des Tones wird der Kopf nach rückwärs geneigt, so lange, bis das Hg die Nische bedeckt, und nun hat Pat. anzugeben, ob er den Ton noch einmal hört. Mit einer Stoppuhr wird die Zeitdifferenz gemessen. Diese Zeitdifferenz muß übereinstimmen mit der Zeitdifferenz, die sich bei Vergleichung der Hördauer des Patienten in den beiden Kopfstellungen mit meiner Hördauer ergibt. Auf diese Weise habe ich mit ziemlicher Sicherheit bei drei Patienten festgestellt (es handelt sich um zwei Radikaloperierte und eine Patientin mit trockener Perforation), daß die Verbesserung des Gehörs hauptsächlich die Töne von c^2—g^4 betrifft, während C und c nicht, c^1 nur unsicher verbessert wurde. Ob es sich in allen Fällen so verhält, weiß ich noch nicht.[1]) Das müssen eben weitere Untersuchungen lehren. Ich habe natürlich auch die Knochenleitung gemessen, behalte mir jedoch vor, darüber noch später zu berichten. Nur das möchte ich sagen: Knochenleitung und Luftleitung sind einander keineswegs entgegengesetzt. Eine Verbesserung der Luftleitung muß nicht eine Verkürzung der Knochenleitung zur Folge

[1]) Anm. bei der Korrektur. B. hat seither einen Fall mit Totaldestruktion beobachtet, bei welchem sich eine Hörverbesserung für alle Töne ergab.

Digitized by Google
Original from UNIVERSITY OF CALIFORNIA
Generated on 2019-10-24 12:14 GMT / http://hdl.handle.net/2027/uc1.b3252758
Public Domain in the United States, Google-digitized / http://www.hathitrust.org/access_use#pd-us-google

haben, oder umgekehrt. Dies beweisen Versuche, die ich mit Einträufelung von Vaselin und Hg bei normalem Trommelfell vorgenommen habe. Diese Versuche ergaben, daß im Moment, wo ein Tropfen Vaselin das Trommelfell bedeckt, sofort eine maximale Verlängerung der Knochenleitung für die Gabel *e* eintritt, maximal, weil die Stimmgabel tatsächlich bis zum Erlöschen für Luftleitung gehört wird. Die Luftleitung ist aber in diesem Moment noch vollkommen intakt oder nur minimal verkürzt. Dieselben Versuche mit Vaselin und Hg ergaben mir auch weitere wichtige Anhaltspunkte für die Erklärung der Wirkungsweise des künstlichen Trommelfelles. Sie zeigen nämlich, daß, wenn das Trommelfell bedeckt ist, in erster Linie die hohen Töne abgeschwächt werden, von c^2 nach aufwärts, so daß die Hörweite für die Flüsterstimme rapid sinkt. Sie beweisen, daß die Wirkung des Hg-Trommelfells darauf beruht, daß der Weg für die Schallwellen der Luft zum runden Fenster versperrt wird. Warum bewirkt aber die Absperrung der Schallwellen der Luft auf ihrem Wege zum runden Fenster eine Hörverbesserung? Ich habe lange darüber nachgedacht, bis mir eine Arbeit von Mach und Kessel aus dem Jahre 1874 in die Hand kam. Die beiden Autoren konstatierten mittelst der stroboskopischen Methode, daß, wenn man einen Ton dem Gehörgang zuführt und gleichzeitig Steigbügel und rundes Fenster beobachtet, jedesmal, wenn sich der Steigbügel nach einwärts bewegt, das runde Fenster nach außen rückt und umgekehrt.

Nun, meine Herren, bei den Fällen mit freiliegender Membran des runden und ovalen Fensters gelangen die Schallwellen zur selben Zeit zum runden und ovalen Fenster und versuchen beide zu gleicher Zeit sowohl das runde als das ovale Fenster einwärts zu drücken. Nun soll aber, während die Membran des ovalen Fensters nach einwärts rückt, die des runden Fensters nach außen rücken. Es ist daher begreiflich, daß es hier zu Störungen kommen muß, daß eine Menge Energie für die Wahrnehmung verloren gehen muß. Wird aber die Membran des runden Fensters vor dem Zufluß der Schallwellen geschützt, ohne in ihrer Schwingungsfähigkeit beeinflußt zu sein, dann kann tatsächlich das runde Fenster stets sich nach außen bewegen, wenn sich die Membran des ovalen Fensters nach einwärts bewegt. Man kann die Ausschaltung des runden Fensters natürlich nicht bloß mit Hg, sondern auch auf andere Weise bewirken. Indem man eine Wattekugel darauflegt, oder indem man Vaselin in das Ohr eingießt. Aber die Versuche sind nicht in so reiner Weise anstellbar wie mit Hg. Wenn man sich aber von der Wirkung überzeugt hat, dann kann man zu diagnostischen Zwecken, um zu konstatieren, ob das künstliche Trommelfell wirksam ist, die Vaselineingießung benützen, wobei man nur sorgfältig darauf achten muß, daß im Moment der Eingießung das Vaselin nicht höher steigt als bis zum runden Fenster. Bedeckt das Vaselin nämlich auch das ovale Fenster, so ist sofort wieder eine Hörverschlechterung da. Versuche mit Wattekügelchen ergaben mir mit größter Wahrscheinlichkeit, daß in den meisten Fällen der Abschluß des runden wie des ovalen Fensters annähernd die gleiche Wirkung hat. Manchesmal scheinen allerdings wesentliche Differenzen zu bestehen. Ein Eingehen auf die Erklärung dieser Frage würde zu weit in das Hypothesengebiet führen.

Diskussion.

Hugo Frey: Ich möchte bemerken, daß die Ausführungen Báránys in Übereinstimmung stehen mit Versuchen, die ich unternommen, allerdings

Digitized by Google
Original from UNIVERSITY OF CALIFORNIA
Generated on 2019-10-24 12:14 GMT / http://hdl.handle.net/2027/uc1.b3252758
Public Domain in the United States, Google-digitized / http://www.hathitrust.org/access_use#pd-us-google

nicht publiziert habe, und zwar angeregt durch eine Arbeit Frutigers über Versuche, bei denen er das runde Fenster oder seine Nische mit kleinen Wattetampons verschlossen und nachher genaue Hörprüfungen angestellt hat, bei denen er eine Hörverbesserung wie durch ein künstliches Trommelfell konstatierte. Auch fand er, daß die tiefen Töne während dieser Applikation besser gehört werden. Ich habe die Versuche gemacht, weil mich der Rinnesche Versuch interessiert hat, und eine Anzahl von Fällen untersucht, bei denen das runde Fenster von vornherein freigelegen war und nach Tamponade desselben untersucht, inwiefern bei eintretender Gehörverbesserung für Sprache und Luftleitung die sonst vorhandene Verlängerung der Knochenleitung beeinflußt wird. Ich fand tatsächlich solche Beziehungen und kann bestätigen, daß der Verschluß des runden Fensters allein ein deutliches Besserhören bewirkt, und habe auch in meinen Kursen stets gesagt, daß das künstliche Trommelfell insbesonders in Fällen eine Chance hat zu wirken, wo das runde Fenster entblößt ist. Ich bemerke schließlich, daß gerade radikal operierte Fälle nicht die zweckmäßigsten sein dürften, weil bei diesen die Annahme nahe liegt, daß auch die Schnecke nicht ganz in Ordnung ist.

Prof. Gomperz stellt fest, daß er schon 1899[1]) Versuche über abwechselnde Applikation von Prothesen auf die runde und ovale Fensternische mitgeteilt hat, dabei aber gerade zu entgegengesetzten Resultaten kam wie Bárány. Ihm, Gomperz, ergab stets die Prothese am ovalen Fenster die besseren Hörresultate.

Die besten Resultate fand Gomperz dort, wo die künstlichen Trommelfelle durch Ausfüllung des Raumes zwischen Amboßstumpf, oder Hammer und Trommelfellrest einerseits und der Stapesplatte andrerseits einen leitenden Kontakt für die Schallwellen herstellen, welche beim intakten Ohre nur auf dem Wege der Gehörknöchelchenkette zum Labyrinth gelangen. Eine gleichzeitige Bedeckung der runden Fensternische durch die Prothese beeinflußt dieses Resultat nur unwesentlich.

Diese Beobachtungen sowie der Umstand, daß Gomperz von dem gleichzeitigen Verschluß beider Fensternischen nur vorteilhafte, nie nachteilige Beeinflussung des Hörvermögens sah, führen ihn dazu, die geistreiche Hypothese Báránys von der Wirkung des künstlichen Trommelfelles durch Ausschaltung eines Fensters als unzutreffend abzulehnen.

Auch über die Zunahme der Hördauer für hohe und mittlere Töne durch Einführung künstlicher Trommelfelle hat Gomperz schon berichtet, und zwar 1902[2]); ebenda hat er auch einwandfreie Beobachtungen über Herabrücken der unteren Tongrenze nach dem Einlegen seiner Silbertrommelfelle niedergelegt.

G. Alexander: Ich glaube, daß die Hörverbesserung nach künstlichen Trommelfellen doch wesentlich vom Zustand der Schnecke abhängt. Die Schnecke liefert uns eine präformierte Quantität. Wir können durch das Trommelfell die Hörfähigkeit nicht hervorrufen, die nicht existiert. Andrerseits ist aber gar nicht einzusehen, warum bei einer intakten Schnecke nicht die Hörfähigkeit verbessert würde.

Was die Lage des künstlichen Trommelfelles betrifft, so ist es nicht bestimmt, daß bei einem auf dem Promontorium liegenden Watteküge1chen

[1]) Trommelfellersatz. Drasches Bibliothek d. ges. med. Wissensch.
[2]) Neue künstliche Trommelfelle. Wiener med. Wochenschr., Nr. 50—51, 1902.

Generated on 2019-10-24 12:14 GMT / http://hdl.handle.net/2027/uc1.b3252758
Public Domain in the United States, Google-digitized / http://www.hathitrust.org/access_use#pd-us-google
Digitized by Google
Original from UNIVERSITY OF CALIFORNIA

das Vaselinöl zur Nische des runden Fensters rinnt; ich glaube, es würde eher nach außen rinnen.

Es kommt noch etwas dazu: Es gibt Fälle, wo sich eine Narbe an der Nische des runden Fensters bildet. Wenn man diese Narbe durchschneidet und dabei die Nische freilegt, so tritt bedeutende Hörverbesserung ein.

Es fragt sich, ob nicht die Hyperämie da eine wichtige Rolle spielt. Es handelt sich doch nicht um eine Tamponade, sondern einen oberflächlichen Verschluß.

Es wäre ganz gut einzusehen, daß das künstliche Trommelfell an der Nische des runden Fensters besser wirkt, weil es den Teil des Promontoriums vergrößert, wo unmittelbar darunter das Cortische Organ sich befindet. Dort ist eine Wirkung auf das Lig. spirale möglich und eine Verbesserung der Hörfähigkeit.

Ich glaube nicht, daß Quecksilber auch nur ein bißchen in die Nische des runden Fensters eindringt. Wenn man ein ganzes Felsenbein in eine Flüssigkeit legt, muß man große Sorgfalt anwenden, um diese Flüssigkeit in die Nische des runden Fensters zu bringen. Es bildet sich da eine Art Meniscus, die Nische wird gar nicht getroffen. Das Hg wirkt nur als Vergrößerung des Promontoriums. Ich habe den Eindruck, daß dies durch den Kontakt mit dem dünnsten Anteil des Promontoriums gegeben ist: die dünnste Stelle setzt sich nach oben zum Steigbügel und nach unten zum Fenster fort; am dicken Knochen wirkt es weniger.

E. Ruttin: Ich verfüge über einen Fall, der für Báránys Ansicht spricht. Es handelt sich um ein Mädchen, bei dem sowohl im ovalen als im runden Fenster Narbengewebe vorhanden war. Die Durchschneidung der Narbe im ovalen Fenster gelang nicht vollständig, die Hörverbesserung war auch eine sehr geringe. Nach Durchschneidung der Narbe im runden Fenster trat jedoch eine eklatante Hörverbesserung ein.

V. Hammerschlag: Ich habe vor Jahren schon ein Verfahren zur Hörverbesserung angewandt in Fällen, wo ein künstliches Trommelfell nicht möglich war, weil die mittelgroße oder große Perforation nicht randständig war. Das Verfahren besteht darin, daß man bei seitwärts geneigtem Kopfe ein paar Tropfen Vaselinöl ins Ohr einträufelt und dann eine Lufteintreibung macht. Dabei dringt die Flüssigkeit in die Trommelhöhle ein und wirkt hier nach Art eines künstlichen Trommelfelles. Die Wirkung ist meist eine nachhaltige, wahrscheinlich weil der Flüssigkeitstropfen bei erhaltenem hinteren Trommelfellrand infolge Capillaritätswirkung ziemlich lange an seinem Orte verbleibt.

Bárány (Schlußwort): Kollegen Frey gegenüber möchte ich bemerken, daß ich natürlich auch Untersuchungen bezüglich der Knochenleitung vorgenommen habe, die aber noch nicht zum Abschlusse gelangt sind.

Herrn Prof. Alexander möchte ich erwidern, daß man mit Leichtigkeit konstatieren kann, daß tatsächlich bei Bedeckung des Promontoriums die Nische des runden Fensters durch Vaselinöl verschlossen wird. Selbstverständlich dringt dabei kein Vaselinöl bis an die Fenstermembran vor, und meine Erklärung stützt sich gerade auf diese Tatsache. Was die Erklärung Alexanders über die Vergrößerung des Promontorium durch angelagertes Hg betrifft, so ist sie vollkommen unzutreffend. Ich habe Versuche darüber angestellt, ob hohe Töne durch Hg durchgehen. Bereits 1 *mm* Hg genügt, um die hohen Töne auf ihrem Wege durch ein Glasrohr vollkommen aufzuhalten.

Digitized by Google
Original from UNIVERSITY OF CALIFORNIA
Generated on 2019-10-24 12:14 GMT / http://hdl.handle.net/2027/uc1.b3252758
Public Domain in the United States, Google-digitized / http://www.hathitrust.org/access_use#pd-us-google

Herrn Prof. Gomperz möchte ich erwidern, daß die Methode, mit Paraffinbäuschchen die Nischen zu bedecken, nie einen einwandfreien Abschluß einer Fensternische gewährleistet und daß ich eben deshalb, weil ich mich davon überzeugt habe, zu meiner neuen Methode mit Hg übergegangen bin. Hier kann man mit Sicherheit und wiederholt hintereinander die Wirkung des künstlichen Trommelfelles feststellen. Bei der geringen Zahl meiner Fälle möchte ich mich bezüglich der Herabdrückung der unteren Tongrenze noch nicht abschließend äußern.

Was die Methode Hammerschlags anlangt, so hat offenbar beim Einblasen des Vaselinöls ein Tropfen der Flüssigkeit die Nische des runden Fensters bedeckt und derart die Wirkung des künstlichen Trommelfelles herbeigeführt.

Im Anschluß an diese Beobachtung möchte ich über einen Fall berichten, der mir erst jetzt verständlich geworden ist. Es handelte sich um einen radikal operierten Patienten, dessen Promontorium an einer kleinen Stelle noch granulierte. Blies man dem Patienten Borpulver ein, so trat nicht sofort, sondern erst nach ca. fünf Minuten plötzlich eine Hörverbesserung ein. Durch das Borpulver wurde eben ein Reiz zur Sekretion ausgelöst, und in dem Moment, wo die Nische des runden Fensters durch Flüssigkeit abgeschlossen wurde, trat die Hörverbesserung ein. Ich konnte sie dann durch Einträufeln von Vaselinöl sofort herbeiführen.

IV. Bárány: **Enorm ausgedehnter Extraduralabsceß.**

Patient, der an Tbc. pulmonum leidet, erkrankte vor einem Jahre an Mittelohreiterung. Vor vier Wochen trat eine akute Exazerbation der Eiterung auf, mit Bildung eines Abscesses in der Parotisgegend vor dem Ohreingang und eines enormen Abscesses hinter dem Ohr, der bis in die Nähe der Mittellinie reichte. Bei der Prüfung des Fistelsymptoms blähte sich die Haut hinter dem Ohre nahezu bis zur Mittellinie ballonartig auf infolge eines Durchbruches des Eiters durch die hintere knöcherne und membranöse Gehörgangswand. Bei der Radikaloperation fand B. einen tuberkulös erkrankten Warzenfortsatz, einen enormen Periostalabsceß, der mit dem Warzenfortsatzinnern und dem Gehörgang breit kommunizierte. Die Dura der mittleren Schädelgrube war frei und granulierte. Bei der weiteren Aufdeckung des Extraduralabscesses mußte B. einen Sequester des Jochfortsatzes entfernen. In diesem Moment entleerte sich der Absceß vor dem Ohr durch die Wunde. Es hatte der Extraduralabsceß der mittleren Schädelgrube mit dem Absceß unterhalb der Parotis kommuniziert. Bei der weiteren Operation machte B. einen bogenförmigen Schnitt bis 2 *cm* vom lateralen Augenwinkel, durchschnitt den Temporalis, resezierte den erkrankten Jochfortsatz und einen Teil des Jochbeines sowie einen großen Teil des großen Keilbeinflügels. Das Kiefergelenk war sichtbar, wurde aber nicht verletzt. B. vernähte hierauf den Temporalis, die Haut darüber und drainierte den Absceß durch einen Querschnitt in der Höhe des Meatus auditorius externus zu der Wange. Darauf verfolgte B. den Extraduralabsceß nach rückwärts, der bis 3 *cm* hinter den Sinus um die Kante der Pyramide herum bis nahe an den Ansatz des Aquaeductus vestibuli, bis zum Bulbus und an der Schädelbasis ca. 2 *cm* nach einwärts reichte. B. legte noch eine Gegenöffnung an und vernähte die Wunde teilweise. Dem Patienten geht es relativ gut.

V. Isidor Braun: **Maligner Tumor der Nase** mit Metastasierung in die umgebenden Knochen.

Digitized by Google
Original from UNIVERSITY OF CALIFORNIA
Generated on 2019-10-24 12:14 GMT / http://hdl.handle.net/2027/uc1.b3252758
Public Domain in the United States, Google-digitized / http://www.hathitrust.org/access_use#pd-us-google

Obstruktionsbeschwerden in der Nase seit sechs Jahren. Wiederholte Polypenextraktionen. Fötor. Beide Nasenhälften von polypoiden, leicht blutenden Massen erfüllt. Septum cartilagineum zerstört. Am harten Gaumen zwei rundliche, leicht vorragende Herde von himbeerartiger Oberfläche, von der Umgebung sich scharf abhebend; mit der Sonde kommt man an einzelnen Stellen durch die Granulationen hindurch auf rauhen Knochen. Im ovalen Teil des Pharynx eine ca. guldengroße strahlige Narbe, die hinteren Gaumenbögen narbig fixiert. Bei der Rhinoscopia posterior reichen die Tumormassen aus dem unteren Nasengange nach rechts gegen die Tubenmündung. Die rechte Gesichtshälfte geschwollen infolge Vorwölbung der rechten Fossa canina. Die Oberfläche derselben ist derb höckerig, an einzelnen Stellen Pergamentknittern. Seit kurzer Zeit fast völlige Ertaubung, die bedingt ist durch doppelseitige Otitis media acuta. Beide Trommelfelle erhalten, geschwollen, aber wenig gerötet, reaktionslos, schleimig fötides Sekret von der Tubengegend kommend, sehr reichlich sofort nach dem Austupfen wieder nachfließend. Es handelt sich hier wohl zweifellos um eine maligne Neubildung der Nase, schon mit Rücksicht auf die Knochendestruktion und Substitution, und zwar auf einem luetischen Boden, wie die Narbe im Mesopharynx beweist. Die Mittelohraffektion in ihrem reaktionslosen Verlauf bei raschem Ergriffensein des inneren Ohres, der auf ihren deletären, destruierenden Charakter hinweist, möchte ich als eine metastatische auffassen, wofür ja auch der Befund bei der Rhinoscopia posterior spricht. Eine vierwöchentliche Jodkalitherapie hat sich wirkungslos erwiesen.

VI. Ruttin: Chronische Mittelohreiterung. **Sinusthrombose. Jugularisthrombose.** Totalaufmeißelung. **Resektion der ganzen Vena jugularis bis zur Clavicula. Ausräumung des Sinus.** Exitus. (Demonstration des Präparates.)

Th. H., 18jähriger Student. Bis vor fünf Jahren stets ohrgesund. Vor fünf Jahren im Anschluß an Mumps rechtsseitige Mittelohrentzündung. Bis vor einem Jahre glaubte er sich geheilt, jedoch seit einem Jahre wieder zeitweilig Ohrenfluß. Seit 14 Tagen im Anschluß an Erkältung stärkerer Ohrenfluß und Schmerzen im Ohre. Seit fünf Tagen Hinterhauptschmerzen, Fieber und Schüttelfröste. Seit einem Tag Nackensteifigkeit und Delirien. Die Untersuchung ergab im rechten Ohre chronische Eiterung mit Cholesteatom und Polypen. Druckempfindlichkeit des Warzenfortsatzes und längs der Jugularis. Am Labyrinth nichts besonderes. Temperatur 38·4.

Bei der von R. sofort vorgenommenen Operation fand sich ein verjauchtes Cholesteatom. Aus der Sinusgegend quoll unter hohem Druck mit Gasblasen gemischter fötider Eiter hervor. Die Sinuswand graugrün verfärbt. Freilegung der Vena jugul. Diese ist bis hinunter zur Clavicula vollständig thrombosiert, fingerdick, grüngelb verfärbt, mit der Umgebung, besonders mit geschwollenen Drüsen, verbacken. Der Vagus muß von ihrer hinteren Wand sorgfältig abpräpariert werden. Da oberhalb der Clavicula nicht gesunde Venenwand erreicht wird, wird bei maximaler Überstreckung des Kopfes unter die Clavicula präpariert und knapp über der Pleurakuppe unmittelbar vor Einmündung der Subclavia in die Anonyma unterbunden, allerdings ist auch hier noch ein Thrombus vorhanden, doch ist dieser nicht mehr verfärbt und auch die Venenwand in seinem Bereich nur wenig verändert. Eine Clavicularesektion konnte man bei dem Zustand des Patienten nicht mehr wagen. Resektion der ganzen Vene am Halse vom Kieferwinkel bis zur Clavicula. Er-

Digitized by Google
Original from UNIVERSITY OF CALIFORNIA
Generated on 2019-10-24 12:14 GMT / http://hdl.handle.net/2027/uc1.b3252758
Public Domain in the United States, Google-digitized / http://www.hathitrust.org/access_use#pd-us-google

öffnung und Ausräumung des thrombosierten Sinus bis über das obere Knie. Ausräumung des Bulbus, Verfolgung und Eröffnung des ebenfalls thrombosierten Sinus petrosus. Aus dem perisinuösen Eiter und den Thromben des Sinus wurde ein Bakteriengemenge gezüchtet, das vorwiegend Streptokokken enthielt. Ein Stückchen Thrombus aus dem unteren Ende des Jugularis war steril.

Am 11. III. Exitus.

Die Obduktion (Prof. Ghon) zeigte, daß die Vene $^1/_2$ *cm* vor der Anonyma unterbunden war, daß aber gerade noch das unterste Ende des Thrombus, das wandständig bis knapp zur Anonyma reichte, vereitert war. Metastasen fanden sich nicht. Der Tod erfolgte durch den allgemein schweren septischen Zustand und die Degeneration des Herzmuskels.

Interessant ist die ungeheuere Ausdehnung der Thrombose. Ferner wäre zu bemerken, daß man in solchen Fällen durch maximale Überstreckung des Kopfes die Pleurakuppe mit der Einmündung der Subclavia deutlich zu Gesicht bekommen kann, die Clavicularesektion gewöhnlich nicht nötig ist, um bis zur Anonyma zu gelangen.

VII. Ruttin: **Peribulbäre Eiterung mit suboccipitalem Absceß.** (Demonstration des Kranken.)

W. Sch., 35jähriger Steindrucker. Pat. war bis vor 8 Wochen stets ohrgesund. Vor 8 Wochen plötzlich im Anschluß an einen Schnupfen Schmerzen im linken Ohr. Seither fließt das Ohr mit Unterbrechungen. Gegenwärtig ist es trocken und das Trommelfell und die Beschwerden wie bei der Mucosaotitis. (Trommelfell wie bei serösem Katarrh, hintere Gehörgangswand etwas gesenkt.) Ohrensausen, geringe halbseitige Kopfschmerzen. Ein Druckpunkt am Nacken. Cv.-Spr. 3 *m*, Fl.-Spr. $^1/_8$ *m*. Labyrinth normal. Temperatur normal.

Bei der von Ruttin am 22. IV. vorgenommenen Operation war das Innere des Warzenfortsatzes zunächst makroskopisch kaum verändert. Erst nach vollständiger Ausräumung des scheinbar gesunden Warzenfortsatzes fand sich ganz rückwärts in der inneren Tafel des Warzenfortsatzes hinter dem Sinus eine Fistel, die mit Granulationen erfüllt war und in die suboccipitalen Weichteile führte. Andrerseits fand sich von der Fistel aus zwischen Sinuswand und knöcherner Sinusrinne eine geringe Ansammlung von Eiter und leichte Veränderung der Sinuswand bis zum Bulbus. Nach oben von der Fistel ist der Sinus normal. Aus dem suboccipitalen Absceß kommt bei Druck auf den Nacken Eiter aus der Fistel hervor. Eröffnung des Abscesses durch Abtragung eines Teiles der „Spange". Gegenincision am Nacken.

Der Wundverlauf ist normal.

In dem dem suboccipitalen Absceß entnommenen Eiter wurde Diplococcus pneumoniae gefunden.

Der Fall zeigt wieder, wie bei den Otitiden Kapselkokken bei minimalen Veränderungen in der Trommelhöhle, ja selbst im Warzenfortsatz der Prozeß an entfernter Stelle seine größte destruktive Wirkung entfalten kann. Ferner ist die Art der Senkung interessant, auf die ich hier schon wiederholt hingewiesen habe: Senkung des Eiters zwischen knöcherner und membranöser Sinuswand bis zum Bulbus. Endlich ist die Bildung eines suboccipitalen Abscesses von Interesse, der ohne besondere Beschwerden als ein isolierter Druckpunkt am Nacken bestanden hatte und daher auch vor der Operation als solcher nicht vermutet werden konnte.

Generated on 2019-10-24 12:14 GMT / http://hdl.handle.net/2027/uc1.b3252758
Public Domain in the United States, Google-digitized / http://www.hathitrust.org/access_use#pd-us-google
Digitized by Google
Original from UNIVERSITY OF CALIFORNIA

VIII. Ruttin: **Zur Diagnose der Kleinhirntumoren.**

J. G., **15 Jahre** alt. Pat. wurde mir von der II. Augenklinik (Dr. Lauber) **zur Verfügung** gestellt. Vom ophthalmologischen Befunde wäre hervorzuheben: **Stauungspapille**, rechtseitige Oculomotorius- und linkseitige Trochlearisparese.

Als ich den Pat. vor etwa 3 Wochen zum erstenmal sah, konnte ich trotz genauer Untersuchung nichts Pathologisches am Ohr konstatieren. Pat. klagte nur über Ohrensausen rechts. Ich bestellte den Pat. jedoch zur neuerlichen Untersuchung nach einigen Wochen. Als ich ihn jetzt wieder sah, konstatierte ich eine Verkürzung für c^4, sonst normaler Hörbefund. Die Drehreaktion ergab: R. Drehung Ny. $\circlearrowleft$ l., 29" Dauer, L. Drehung Ny. r. $\circlearrowleft$, 31" Dauer. Kalorisch sowohl rechts als links erregbar. Doch war schon bei der gewöhnlichen kalorischen Prüfung auffällig, daß die Reaktion rechts scheinbar stärker sei.

Die doppelseitige Spülung mit dem Apparat, den ich hier in einer neuen, etwas bequemeren Form — die beiden Trichter sind an einem fixen Kopfreifen aus Hartgummi mit Vorrichtung zum Enger- oder Weitermachen derselben angebracht — zeige, ergab: Ny. nach links, dabei Schwindel. (Die Kontrolle der verbrauchten Flüssigkeit ergab 125 cm^3 jederseits.) Dieses Resultat muß nun im Sinne einer geringeren Erregbarkeit der linken oder erhöhten Erregbarkeit der rechten Seite gedeutet werden.

Auf der rechten Seite besteht Ohrensausen, auf der linken Verkürzung für c^4; es ist daher nicht mit Sicherheit festzustellen, welches die erkrankte oder mehr erkrankte Seite ist.

Der ophthalmologische und interne Befund spricht für einen Kleinhirntumor; auch dieses Ergebnis der otologischen Untersuchung. Daß bei Kleinhirntumoren Übererregbarkeit für kalorischen Reiz besteht, habe ich bereits öfter gezeigt, man muß jedoch auch mit der Möglichkeit rechnen, daß manchesmal Untererregbarkeit besteht. Es wird noch unsere Aufgabe sein, diese Fälle voneinander zu sondern.

Im vorgestellten Fall möchte ich Ihnen nebenbei noch ein merkwürdiges Phänomen eines sehr deutlichen Konvergenznystagmus demonstrieren. Die schnelle Komponente des Nystagmus schlägt gegen die Mitte, also an jedem Auge in entgegengesetzter Richtung. Die Bedeutung dieses Phänomens ist mir noch nicht klar.

IX. Prof. V. Urbantschitsch: **Fall von Gehirnabsceß.**

Urbantschitsch berichtet über einen Fall, in welchem er im rechten Schläfelappen Probeincisionen vorgenommen hat. Nach einem dieser Einschnitte hatte sich durch den Stichkanal eine anfangs trübe, dann seröse Flüssigkeit in auffallend reichlicher Menge ergossen, die Urbantschitsch für Gehirnliquor hielt. Bei der Autopsie des an einer Meningitis älteren Datums verstorbenen Pat. ergab sich am rechten Schläfelappen ein kleinapfelgroßer, durch die Incision vollständig entleerter Gehirnabsceß ohne Spur eines eitrigen Inhalts. Der als Liquor gedeutete Ausfluß hatte demnach tatsächlich den Inhalt des abgekapselten Hirnabscesses gebildet.

Diskussion.

Dr. Bernd: Ich sah in der Freiburger Klinik einen ungefähr 11jährigen Knaben, der wegen chronischer Ohreiterung radikal operiert wurde, bei dem sich nachher eine intrakranielle Komplikation entwickelte, deren Deutung auf Schwierigkeiten stieß. Der Fall ist besonders dadurch bemerkenswert, daß der

Digitized by Google
Original from UNIVERSITY OF CALIFORNIA
Generated on 2019-10-24 12:14 GMT / http://hdl.handle.net/2027/uc1.b3252758
Public Domain in the United States, Google-digitized / http://www.hathitrust.org/access_use#pd-us-google

Junge schon seit Jahren an eigenartigen (epileptiformen?) Krampfanfällen litt. Ich glaube, daß es sich um eine rechtseitige Erkrankung handelte. Es war die Indikation zu einer zweiten Operation in der intrakraniellen Komplikation gegeben. Es ergab sich bei der Punktion (keine Incision) Liquor. Meningitis führte zum Exitus. Die Sektion ergab eine große, mit Liquor gefüllte glattwandige Cyste, sicher keinen Cysticercus. Inwieweit diese Cyste mit den Krampfanfällen oder der Otorrhöe in Zusammenhang stand, weiß ich nicht. Wegen der Unklarheit kam eben der Fall nicht zur Publikation.

X. Ernst Urbantschitsch: **Labyrintheiterung mit vollständiger Zerstörung des knöchernen horizontalen Bogenganges; retrolabyrinthärer Absceß, eitrige Sinusthrombose.**

Der 17jährige Pat. A. Z. leidet seit 8 Jahren an Otitis media purulenta chron. sin. und stand deshalb bis vor einem Jahr in einem ohrenärztlichen Ambulatorium in Behandlung; seither war Pat. ohne Behandlung. Vor zirka 3 Monaten trat zum erstenmal Schwindel auf, der außerordentlich heftig war, eine Viertelstunde gedauert und sich durch die folgenden 3 Wochen täglich wiederholt haben soll. In den letzten 2 Monaten litt Pat. an keinem Schwindel mehr. Einige Tage, bevor Pat. der Ohrenklinik eingeliefert wurde, traten Fiebersteigerungen, Mattigkeit, Schlaflosigkeit, Übelkeiten und Erbrechen auf.

Bei der Untersuchung zeigte sich, daß das ganze Ohr mit Polypenmassen ausgefüllt war. Fistelsymptom konnte nicht nachgewiesen werden. Kalorische Erregbarkeit des Vestibularapparates fehlte. Dabei bestand völlige Taubheit, kein spontaner Nystagmus, kein Schwindel. Drehnystagmus konnte mit Rücksicht auf den Zustand des Pat. nicht untersucht werden.

Mit Rücksicht auf den vorliegenden Symptomenkomplex nahm E. Urbantschitsch die Radikal- und Labyrinthoperation vor. Sinus und Dura zeigten sich hierbei abnorm stark vorgelagert. An Stelle des knöchernen horizontalen Bogenganges fand sich eine weißgelbliche Membran, die genau die Form des Bogenganges hatte, so daß bei der bloßen Ocularinspektion nichts besonderes auffiel. Bei Berührung dieser Partie ließ sich jedoch der Knochendefekt (etwa Linsengröße!) mit Leichtigkeit nachweisen. Nach Entfernung dieser Membran gelangte die Sonde beziehungsweise der scharfe Löffel tympanalwärts bis unter das Promontorium. Das ganze Labyrinth war mit Granulationen ausgefüllt. Das Promontorium wurde breit eröffnet, die Granulationen wurden exkochleiert.

Nach 2 Tagen zeigte sich gelegentlich des Verbandwechsels, daß aus einem retrolabyrinthären Absceß beständig Eiter in die Paukenhöhle sickerte. E. Urbantschitsch entschloß sich daher zu einer breiten Bloßlegung dieses Eiterherdes (Labyrinthoperation nach Neumann). Eine Sinus-Jugularisoperation, die infolge der pyämischen Erscheinungen ebenfalls dringend indiziert gewesen wäre, war von den Eltern des Knaben ausdrücklich nicht bewilligt worden.

Der weitere Wundverlauf ist im Ohr sehr gut; hingegen bestehen noch pyämische Erscheinungen, eine fortschreitende Schwellung der seitlichen Halspartien links bis über die Schulter und den halben Thorax, zu der seit 24 Stunden eine eitrige Phlegmone der linken Schultergegend mit reichlicher Entleerung massenhaften hochfötiden Eiters hinzugetreten ist. Außerdem findet sich bei dem Pat. ein ungewöhnlich großer, zweifellos septischer Milztumor, eine akute (septische) Endokarditis und ältere Apicitis.

Digitized by Google
Original from UNIVERSITY OF CALIFORNIA
Generated on 2019-10-24 12:14 GMT / http://hdl.handle.net/2027/uc1.b3252758
Public Domain in the United States, Google-digitized / http://www.hathitrust.org/access_use#pd-us-google

XI. Ernst Urbantschitsch: **Otogener Schläfelappenabsceß der linken Hemisphäre.**

Die 19jährige Pat. F. F. hatte seit Kindheit eine chronische eitrige Mittelohrentzündung links, weshalb bei ihr bereits vor mehreren Jahren Polypenextraktionen vorgenommen worden sein sollen. Pat. stand stets in fachmännischer Behandlung und befand sich bis zirka 8 Tage vor der Einlieferung auf die Klinik vollständig wohl. Niemals Schwindel, kein Erbrechen, kein Fieber. In der letzten Woche Kopfschmerzen, die sich stetig steigerten.

Bei der Untersuchung fand sich Totaldestruktion des Trommelfells; in der Paukenhöhle reichlich Granulationen. Pat. hört mit Lärmapparat 150 *cm* (laute Konversationsstimme), kein Sausen, kein spontaner Nystagmus, kein Schwindel, kein Fistelsymptom, positiver kalorischer Nystagmus, keine Sprachstörung. Augenhintergrund (Dr. O. Ruttin) beiderseits normal. Lagophthalmus links.

Bei der sofort vorgenommenen Radikaloperation fand E. Urbantschitsch abnormen Tiefstand der Dura der mittleren Schädelgrube. Ein eigentliches Antrum schien überhaupt nicht zu bestehen; dabei bestand Cholesteatom des Mittelohres. Die Cholesteatommembran war mit dem Knochen innig verwachsen. Die Dura der mittleren Schädelgrube, die dem Tegmen entspricht, lag frei, war verdickt, ödematös, mit Granulationen und Eiter besetzt.

E. Urbantschitsch spaltete hier die Dura und machte eine Incision in den Schläfenlappen. Es entleerte sich ein Hirnabsceß, zirka 25 cm^3 stark fötider Eiter.

Am zweiten Tage hernach trat Exitus ein. Die Obduktion (Dr. Wiesner) ergab: Älterer, walnußgroßer Schläfelappenabsceß (mit pyogener Membran). Durchbruch in den linken Seitenventrikel mit konsekutivem Pyocephalus. Frische, eitrige Meningitis, besonders über Stamm, Medulla und Kleinhirn, auf die Konvexität fortschreitend. Subakute Milzschwellung, fettige Degeneration von Leber und Nieren, reichliche Thymusreste. Bakt. Gemenge, vorherrschend grampositive Kokken.

Der Fall ist infolge seines fast vollständig symptomlosen Verlaufes interessant.

XII. Ernst Urbantschitsch: **Otogener Occipitallappen- und Schläfelappenabsceß links.**

Der bei der letzten Sitzung hier als ein Fall von geheilter eitriger Meningitis vorgestellte Pat. H. K. erkrankte nach mehreren Wochen besten Wohlbefindens an Erscheinungen, die auf einen Hirnabsceß schließen ließen. Ernst Urbantschitsch nahm daher mehrere Incisionen in das Gehirn vor und entleerte hierbei einen Occipitallappenabsceß, nach einigen Tagen einen Schläfelappenabsceß links. Sprachstörungen bestanden niemals.

Es kam zum Exitus. Bei der Obduktion (Doz. Dr. Bartels) fand sich ein großer Schläfelappen-Occipitallappenabsceß (möglicherweise aus zwei konfluierenden hervorgegangen); außerdem eine frische Encephalitis des ganzen linken Schläfelappens. Zeichen einer abgelaufenen Meningitis konnten hingegen nicht festgestellt werden. (Der Fall wird ausführlich publiziert werden.)

XIII. O. Beck: **Gehörorgan und multiple Sklerose.**

Ich erlaube mir Ihnen heute, meine Herren, zwei Kranke zu demonstrieren, deren Ohrbefunde schon deshalb interessant sind, weil sie meines Wissens in dieser Art noch nicht beobachtet wurden und weil der otologische Befund ein wichtiger Behelf für die Diagnose ihres Nervenleidens ist.

Digitized by Google
Original from UNIVERSITY OF CALIFORNIA
Generated on 2019-10-24 12:14 GMT / http://hdl.handle.net/2027/uc1.b3252758
Public Domain in the United States, Google-digitized / http://www.hathitrust.org/access_use#pd-us-google

Fall I. K. U., 31 Jahre alt, hatte keine Kinderkrankheiten durchgemacht und war bis vor 3 Monaten stets gesund. Kein Nikotin- und Alkoholmißbrauch, keine venerische Infektion, Wassermannsche Reaktion negativ. Vor 3 Monaten begann Pat. an zeitweise auftretenden Schwindelattacken zu leiden, die sich besonders nach geistiger Anstrengung einstellten. Dabei bemerkte der Kranke, daß er zeitweise am linken Ohr schlecht höre. Die Untersuchung ergab: Auf beiden Seiten normale Trommelfelle, rechts normalen Stimmgabelbefund, normales Gehör, typische Erregbarkeit des Vestibularapparates. Spontaner, ganz geringer Nystagmus rotatorius et horizontalis nach rechts. Nystagmus vom selben Typus nach links, jedoch nur angedeutet und nicht immmer vorhanden.

Bei Blick nach aufwärts respektive abwärts geringer vertikaler Nystagmus, jedoch nicht konstant. Das linke Ohr, mit dem Bárányschen Lärmapparat untersucht, total taub, Ausspritzen des linken Ohres mit ganz kaltem Wasser, ebenso mit 45gradigem Wasser, ergibt totale Unerregbarkeit des vestibularen Labyrinthanteiles.

Die Untersuchung auf dem Drehstuhl zeigt für die Dauer des Nystagmus das Verhältnis 1:3.

Nervenbefund: Beiderseits Steigerung der Patellarsehnenreflexe und beiderseits grobe Fehler beim Finger-Nasenversuch (Prim. Dr. Infeld). Augenbefund (Dr. O. Ruttin): Beiderseitige Parese des Nervus abducens, infolge dessen spastische Konvergenz. Fundus beiderseits normal.

Nach 3 Tagen kam Pat. wieder zur Untersuchung, wobei es sich zeigte, daß er auf dem linken Ohr, das früher ganz taub war, mit dem Bárányschen Lärmapparat Konversationssprache fast $^1/_2\,m$ weit hörte. Der linke Vestibularapparat reagierte auf Spülung mit kaltem und heißem Wasser in typischer Weise, die Untersuchung auf dem Drehstuhl ergab 28:34 Sekunden für die Dauer des Nystagmus.

Der Pat. wurde im Verlaufe von 5 Wochen 10mal untersucht, wobei ich 6mal gänzliche Taubheit mit Unerregbarkeit des Vestibularnerven, 4mal eine Hörweite zwischen $^1/_4$—$^1/_2\,m$ (mit Lärmapparat geprüft) fand. Am neurologischen und Augenbefund hat sich während dieser Zeit nichts geändert. Eine eingeleitete Pilocarpinkur mußte unterbrochen werden, weil sich der Kranke danach viel schlechter fühlte und an stärkerem Schwindelgefühl litt, einige Erleichterung brachte ihm die elektrische Behandlung. Dieser ganz merkwürdige Befund läßt an Hysterie, an einen Hirntumor und an multiple Sklerose denken. Wenn nuch transitorische Taubheit auf hysterischer Basis schon einige Male beobachtet wurde, so erscheint diese Annahme für den vorliegenden Fall nicht berechtigt, da erstens irgendwelche andere Zeichen für Hysterie fehlen und das Verhalten des Nervus vestibularis durch Hysterie als Grundkrankheit kaum zu erklären ist. Gegen das Bestehen eines Hirntumors spricht der gänzlich negative Befund von seiten der übrigen Hirnnerven. Auch ist ein Tumor, der beiderseitige Parese des Abducens bewirkt, ohne sonst Erscheinungen zu machen, nicht denkbar. Nun gehört der Wechsel von Funktion und Parese der verschiedensten Nerven und ganzer Segmente zum typischen Bild der multiplen Sklerose. Der vertikale Nystagmus bei Blick nach aufwärts respektive abwärts, die wenn auch nicht hochgradige Ataxie der Extremitäten, die Steigerung der Patellarsehnenreflexe, das Alter des Pat., der schleichende Beginn würden diese Diagnose nur bestätigen.

Digitized by Google
Original from UNIVERSITY OF CALIFORNIA
Generated on 2019-10-24 12:14 GMT / http://hdl.handle.net/2027/uc1.b3252758
Public Domain in the United States, Google-digitized / http://www.hathitrust.org/access_use#pd-us-google

Fall II. H. F., 30 Jahre alt, Bahnbediensteter, wurde von der Nervenklinik des Prof. Wagner zur Untersuchung des Gehörorganes an unsere Klinik geschickt. Der Kranke ist verheiratet, hat gesunde Kinder, war nie venerisch infiziert, Wassermann negativ, kein Alkoholmißbrauch, starker Raucher. Bei der ersten Untersuchung zeigte Pat. auf beiden Seiten ganz normale Trommelfelle. Die Untersuchung des linken Ohres ergibt sowohl den Vestibularapparat als auch den Cochlearapparat betreffend vollkommen normale Verhältnisse. Das rechte Ohr ist, mit dem Bárányschen Lärmapparat untersucht, gänzlich taub. Kein Fistelsymptom. Auf Spülung mit ganz kaltem Wasser (zwei Irrigatoren) und 45gradigem Wasser vollständige Unerregbarkeit des Nervus vestibularis.

Geringer spontaner Nystagmus rotatorius et horizontalis nach links, bei Blick nach aufwärts vertikaler Nystagmus, jedoch inkonstant. Beiderseitige Abducensparese, links stärker als rechts. Augenhintergrund beiderseits normal. Schwaches Rombergsches Phänomen nach rechts. Geringe Protrusio bulbi beiderseits, Steigerung der Patellarsehnenreflexe, Fußklonus angedeutet. Sonst negativer Nervenbefund, keine Ataxie der Extremitäten.

Wird das linke, gesunde Ohr mit Wasser unter Körpertemperatur gespült, so fällt Pat. ganz unabhängig von der Kopfhaltung konstant nach rechts. Bei der Prüfung auf dem Drehstuhl erweist sich das rechte Labyrinth als komplett unerregbar. Nach 6 Tagen wurde eine neuerliche Untersuchung vorgenommen. Die Taubheit rechts, der geringe Nystagmus nach links waren wieder vorhanden, aber auf Spülung mit kaltem und warmem Wasser und auf Drehreize war der rechte Nervus vestibularis in typischer Weise erregbar. Außer der beiderseitigen Abducensparese bestand eine Blicklähmuug nach rechts.

In der folgenden Zeit wurde der Kranke in gewissen Intervallen im ganzen 8mal untersucht. Die Taubheit war bei allen Untersuchungen konstant. 5mal war der Vestibularapparat für alle Reize erregbar, 3mal nicht. Der Befund an den Augenmuskeln war sehr wechselnd. Das eine Mal war nur eine einseitige Abducensparese vorhanden, dann wieder beiderseitige, dann Blicklähmung nach rechts respektive Blicklähmung nach links. Niemals Doppelbilder. Der Fundus im Laufe der Beobachtung immer normal.

Differentialdiagnostisch käme Nikotinintoxikation, ein Hirntumor und multiple Sklerose in Betracht.

Gegen Nikotinintoxikation spricht das einseitige Auftreten, vor allem aber der Wechsel im Verhalten des Vestibularapparates.

Bei Hirntumoren mit Hydrocephalus wurde ein Wechsel von Erregbarkeit und Unerregbarkeit schon beobachtet (Bárány), doch weist im ganzen neurologischen Befund nichts auf einen Hirntumor hin.

So müssen wir per exclusionem und gestützt auf den Wechsel im Verhalten des Vestibularnerven und der Augenmuskeln eine multiple Sklerose als das Wahrscheinlichste annehmen, eine Ansicht, der sich auch Assistent Doktor v. Economo, dem ich für die Überlassung dieses Falles danke, anschließt.

Die galvanische Untersuchung, die aus äußeren Gründen (Übersiedlung der Klinik) nicht vorgenommen werden konnte, wird später nachgetragen werden.

Erwähnen will ich noch eine ganz merkwürdige Erscheinung, die ich schon früher bei einem Pat. mit einseitiger Innenohraffektion beobachtete. Die Temperatur im äußeren Gehörgang und in der Ohrmuschel ist auf der erkrankten Seite zeitweise um 0·5° höher als auf der gesunden. Dies dürfte durch neurotrophische Störungen erklärbar sein.

Digitized by Google
Original from UNIVERSITY OF CALIFORNIA
Generated on 2019-10-24 12:14 GMT / http://hdl.handle.net/2027/uc1.b3252758
Public Domain in the United States, Google-digitized / http://www.hathitrust.org/access_use#pd-us-google

Diskussion.

D. Kaufmann fragt, warum Beck nicht an Hysterie denkt.

Beck: Es ist kein Stigma vorhanden. Der neurologische Befund (Doktor Economo) gibt nicht den geringsten Anhaltspunkt.

Bárány: Bisher kann in keiner Weise daran gedacht werden, daß Unerregbarkeit des Vestibularapparates auf Hysterie beruht.

Bernd: Ich sah vor $2^1/_2$ Jahren auf der Freiburger Klinik einen Fall von ausgesprochener multipler Sklerose, an den ich durch Becks Fall erinnert werde, der sich ebenfalls durch außerordentlichen Wechsel der Symptome und besonders von seiten des Vestibularapparates auszeichnete. In bezug auf die Hörstörung erinnere ich mich an eine besonders auffallende Ermüdbarkeit respektive Erschöpfbarkeit während der Ohruntersuchung, so daß auch das Hörbild stark wechselte.

XIV. Emil Fröschels: **Über das Vibrationsgefühl bei der Otosklerose.** (Erscheint ausführlich in dieser Monatsschrift.)

Bücherbesprechungen.

Gradenigo (Torino), Sull' acumetria. Proposta di nuovi metodi acumetrici. Siena, Tip. Editrice 5. Bernardino. 1908. — Qualizzato dal Dr. Pietro Tonetro, Capitano Medico.

Der Band von ca. 200 Seiten mit 68 Figuren leitet die Serie von Veröffentlichungen der italienischen Gesellschaft der Laryngologie, Otologie und Rhinologie ein. Die Akumetrie bedeutet für den Otologen dasjenige, was für den Okulisten die Dioptrik bedeutet, das ist ein höchst wichtiger Teil der Spezialität, deren Erkenntnis um so wichtiger ist, als sie eine unentbehrliche Basis für die Lösung aller wichtigen Fragen der gesetzlichen, zivilen und militärischen Medizin ist. Der Autor hatte Gelegenheit, am vorletzten Kongreß in einer bemerkenswerten Konferenz einen großen Teil der Ideen zn erklären, aus denen das Werk besteht. Dieses wurde durchgesehen und verbessert und in Form eines sehr interessanten Bandes herausgegeben. Er ist der erste in dieser Art und füllt eine Lücke auf dem Felde der Spezialität, eine Lücke, die schon sehr bedauert worden war, aus. In den verschiedenen Texten, da und dort in den Kapiteln, welche die funktionellen Versuche betreffen, in den Abhandlungen über Semeiotica und in den Monographien finden sich einige der wichtigsten Grundzüge der Akumetrie. Der Autor mit seiner speziellen Kompetenz, hergeleitet von seinen tiefen individuellen Studien und von denen, die er selbst den eigenen Schülern inspiriert hat, konnte zum Teil das große Thema lösen. Das vollständige Werk kann in drei Teile geteilt werden, welche die drei wichtigsten Kapitel bilden. Im ersten Teil handelt es von der funktionellen Prüfung mit der Stimme, im zweiten von der funktionellen Prüfung mittelst der Stimmgabel, im dritten Teil von der funktionellen Prüfung durch die Acumetrie.

Esceme funzionale colla voce.

In den letzten Jahren war dieses wichtige Mittel Gegenstand besonderer Nachforschungen und von Originalarbeiten von bemerkenswerter Wichtigkeit, die hauptsächlich aus der Anwendung des Mikrophons und des Mikroskops beim Studium der einfachen und zusammengesetzten Töne sich ableiteten. Der

Digitized by Google
Original from UNIVERSITY OF CALIFORNIA
Generated on 2019-10-24 12:14 GMT / http://hdl.handle.net/2027/uc1.b3252758
Public Domain in the United States, Google-digitized / http://www.hathitrust.org/access_use#pd-us-google

Autor, der nichts von dem vernachlässigt, was früher gemacht wurde, und der alles bespricht, was von der Wissenschaft errungen wurde, konnte mit seinen eigenen Erfahrungen dahin gelangen, die verschiedenen akumetrischen Methoden zu einigen und ihnen eine Wichtigkeit zu geben, welche Resultate, die übereinstimmen und untereinander leicht zu vergleichen sind, ermöglichen: Einheit in der Methode der Untersuchung, Einheit in der Methode der Messung, Einheit in der Methode über den Wert der Resultate. Er berechnete durch wiederholte und genaue Versuche die Hörweite, welche den verschiedenen Tönen entsprach, jene der gewöhnlichen Sprache sowie jene, welche die verschiedenen ototypischen Skalen ausmachen, die in Italien vorgeschlagen sind, und den Einfluß, den darauf die verschiedenen Medien ausüben können, in denen man experimentiert. Wie vorauszusehen war und wie der Autor selbst in den ersten Seiten zugibt, weichen die von ihm erlangten Resultate von jenen aller anderen ab, weil er mit Vorliebe die mittlere Flüstersprache im Gegensatz zu Bezold anwandte und dann auch, weil es nie möglich ist, eine absolute Einheit der Resultate zu erlangen. Der Autor teilt indessen die Hörweite, in der gewöhnlich die Töne wahrnehmbar sind, in vier Zonen, eine Teilung, die einen großen medico-legalen Wert hat, und zwar: die stumme Zone, bei der kein Ton wahrgenommen wird: die Hauchzone, in der der Patient den Hauch wahrnimmt, der die verschiedenen Töne bildet; die dritte Zone, in der die Worte nicht bestimmt aufgefaßt werden, wo aber die ausgesprochenen Worte mehr oder weniger erraten werden (auf Grund einiger charakteristischer Eigenschaften); endlich die vierte Zone, in der das Wort immer und genau verstanden wird. Die Übereinstimmung zwischen den verschiedenen Zonen weicht von den Eigentümlichkeiten der Zusammensetzung der verschiedenen Worte ab, steht aber nicht im Zusammenhang mit der verschiedenen Tragweite der Töne selbst. Ich würde die gegebenen Grenzen in einer bescheidenen Rezension überschreiten, wenn ich dem Autor auf seinem Wege des genauen und vollständigem Studiums der verschiedenen einfachen und zusammengesetzten Töne folgen wollte, sowie in der Gegenüberstellung, die er zwischen verschiedenen ototypischen Skalen macht, und wenn ich hier die Resultate der Werte derselben berichten wollte. Ich werde mich darauf beschränken, daran zu erinnern, daß er gerade auf Grund dieser seine beiden Skalen aufbaute, davon eine Zahlenreihe und eine der gewöhnlichen Sprache. Für die klinischen Versuche ist die Zahlenreihe die empfehlenswertere und die häufiger gebrauchte, während die Aufeinanderfolge bei den Skalen eher einen gerichtlich-medizinischen Wert hat. Er mißt in jedem Falle seinen Tongruppen einen absoluten und einen relativen Wert bei. Der erste hat den Zweck, ein physiko-physiologisches Resultat zu erzielen, auf welchem die Erforschung des zweiten Wertes beruht. Der Autor teilt daher seine Ziffernskala in vier Kategorien: In die erste setzt er die Ziffern 5—6 (an Stelle der 5 kann man mit Vorteil die 10 stellen), und diesen mißt er eine Entfernung von 50 *m* bei. In die zweite die der „media tonalita“: 3—4—8 mit einer Entfernung von 35 *m*, in die dritte die Worte mit niederer Stärke, nämlich 2—9, mit einer Entfernung von 15 *m*, und endlich in eine vierte Klasse das Wort uno, dem er eine Tragkraft von 5 *m* beimißt. Sowohl diese als auch die Werte der Klänge der Skala von gewöhnlichen Worten entsprechen wohl nicht immer den erhaltenen Resultaten, aber der Autor stellt sie als Daten dar, welche sich am meisten der Wahrheit nähern, und proportioniert sie als relative Werte, die, einmal angenommen, die nicht klaren Resultate der verschiedenen Experimentatoren vereinheitlichen würden. Dargestellt

Digitized by Google
Original from UNIVERSITY OF CALIFORNIA
Generated on 2019-10-24 12:14 GMT / http://hdl.handle.net/2027/uc1.b3252758
Public Domain in the United States, Google-digitized / http://www.hathitrust.org/access_use#pd-us-google

werden diese in Form eines Bruches, in welchem der Zähler die wirklich gefundene Entfernung darstellt, während der Nenner den festgestellten Werten entspricht. Der Vorschlag, einen Bruch allgemein anzunehmen, welcher den Wert der Hörfähigkeit ausdrückt, ein Bruch, bei welchem der Nenner beständig sei, nimmt dem Wert dieses Nenners jeden Eindruck individueller Färbung, um ihm einen allgemeinen und exakten Charakter zu verleihen. Man könnte ohneweiters prozentuelle Werte feststellen, indem man 100 als die höchste Entfernung der Klanggruppe von hoher Tonalität fixiert und ebenso einen Wert von 100 für die je niedereren Kläge. Dieser Vorschlag gestattet auch, Resultate zu vergleichen, welche man bei akumetrischen Versuchen erhält, mit denen bei Anwendung von Stimmgabeln und Hörmessen und solchen mit der aphonen Stimme erhaltenen.

Nichts verhindert, daß die Resultate der Besprechungen die Werte des rückständigen Gehörs in Hundertstel oder Tausendstel der normalen Gehörfähigkeit ausdrücken, besonders in Fällen von akzentuierter Abnahme des Gehörs, wie der Autor selbst im Text andeutet. Das Kapitel endet damit, daß er einige Normen über den Gebrauch der aphonen Stimme bei den klinischen Untersuchungen angibt; in diesem ist es dem Autor gelungen, klar, vollständig, summarisch-praktisch und objektiv zu sein.

L'esame funzionale col mezzo dei diapasoni.

In dieser Rubrik berührt der Autor den zweiten Teil seiner speziellen akumetrischen Studien und bespricht den Gebrauch und die akumetrische Schätzung der Stimmgabeln. Er schreibt die zeitgenössische Geschichte der ersten Stimmgabelversuche zur Bildung von Hörfeldern, welche untereinander auch in aufeinanderfolgenden Prüfungen verglichen werden sollten; eine Bedingung, welche den vorhandenen Zusammenhang zwischen der Amplitude der Schwingungen und der Intensität des Tons eine gegebene Stimmgabel festzustellen zwang. Die Gehörfelder, gebildet mit den alten Systemen, so wie sie allgemein gebräuchlich waren, waren ziemlich willkürlich, da der genaue Ausgangspunkt und die Sicherheit der Vibrationsperiode, in welcher sich die Prüfung vollzog, fehlte. Die Studien von Ostermann, Guise-Stefanini und vom Autor selbst, einige Jahre vorher veröffentlicht, stellten sich als wissenschaftlich dar. Die akumetrischen Forschungen mit der Stimmgabel waren genauer, führten aber dennoch nicht zu einer einheitlichen Form, die man bei den akumetrischen Versuchen hätte anwenden können, um uns die Genauigkeit und Einheit der Resultate zu sichern. Gradenigo allein mit seinem Vorschlag einer einheitlichen akumetrischen Methode gelangt dahin, dem Praktiker ein Mittel an die Hand zu geben, um innerhalb gewisser Grenzen die Quantität des Gehörs eines in Untersuchung befindlichen Objekts zu messen. Seine Methode konnte nur mit Stimmgabeln mit tönendem Stiel angewandt werden, deren Schwingungszeit ganz oder annähernd der der übrigen Gabel glich oder wenig überlegen war, und bei welcher es möglich ist, den Ausgangspunkt mit einer Schwingungsamplitude, z. B. x, gleichzustellen und den Endpunkt mit einer anderen Amplitude, z. B. y, zu vergleichen. Bei den stufenweise im Ton anwachsenden Stimmgabeln fiel der Wert der Methode weniger genau aus, weil, während es auch bei seiner Stimmgabel do (256 o. d) noch möglich war, die größte Amplitude zu erkennen, es bei ihr nicht mehr möglich war, das Minimum ausfindig zu machen, welches meistens mit der Zeit der Perception übereinstimmte.

Generated on 2019-10-24 12:14 GMT / http://hdl.handle.net/2027/uc1.b3252758
Public Domain in the United States, Google-digitized / http://www.hathitrust.org/access_use#pd-us-google
Digitized by Google
Original from UNIVERSITY OF CALIFORNIA

Diesen Unzulänglichkeiten hat zum Teil Strügeken mit seinen Stimmgabeln abgeholfen, in welchen vermittelst der Anbringung einer Linse an eine der Branchen und eines Mikrophotographs auf den anderen photographischen Reproduktionen der Figuren Gradenigos geliefert werden, wodurch man Amplituden und Schwingungen bis zu $^1/_{100}$ *mm* beobachten kann.

Auch diese Methode kann nur bei Stimmgabeln bis zu d_3 und bei Personen von ziemlich vermindertem Gehör angewendet werden, und die Anwendung derselben kann heute nur auf dem von Stefanini angegebenen Hilfsmittel beruhen. Nach Zurückweisung der Methoden von Ostermann, Quix, Bloch, Strügeken, die ungenau und unvollständig sind und auf einer vorhergehenden Schätzung der logarithmischen Abnahme und der Amplitude der korrespondierenden Schwingungen beruhen, findet der Autor die Methoden Schmiegelows, welcher die Schwierigkeiten dieser Begrenzungen und Bestimmungen eliminiert, ebenso ungenau, indem er sich auf die Abnahme der Intensität des Tones mit der Entfernung der Schallquelle stützt. In Wahrheit überzeugen uns die genauen Analysen des Autors, die bisher angewendet wurden, und die täglichen Phasen vollkommen von der Schwierigkeit und Ungenauigkeit der Resultate, welche man durch die Methoden der anderen Autoren gewinnt.

Nachdem er alle bisher bekannten Systeme besprochen und bewertet hat, kommt der Autor auf die Gewichtsmethode zu sprechen, die von ihm und Prof. Stefanini von Lucca begründet wurde, die auf Grund der Nachforschungen Bezolds, Edelmanns und Stefaninis selbst feststellt, daß die Intensität des Tones proportional sei der Schwingungsamplitude und daß die Gehörfähigkeit demgemäß in dem Verhältnis zwischen der korrespondierenden Amplitude und der normalen und pathologischen Schwelle gegeben ist, das ist an : ap, wobei an die normale Schwelle und ap die pathologische bedeutet. Mit dieser Methode haben die Autoren die Absicht, mit dem einfachen Maß der Gewichte die logarithmische Abnahme der Schwingungen einer Stimmgabel auf Grund der Formel:

$$\frac{\log_e \mathrm{Pr} - \log_e \mathrm{Ps}}{\mathrm{tr} - \mathrm{ts}}$$

zu messen, und sie erreichen vollständig das Ziel. Die Methode war vielfachen Arbeiten unterworfen; der Autor illustriert damit synthetisch die Technik am Schlusse seiner Monographie.

Die Autoren machen von einem einfachen und doppelten Anschlag Gebrauch, wobei dieser mehr für die tiefen Stimmgabeln angezeigt ist, wie bei klinischen und physikalischen Nachforschungen (Photographie, Kinematographie etc.) bewiesen wurde, und sowohl mit den einen wie mit den anderen ist man dahin gelangt, den logarithmischen Widerstand für die betreffende Stimmgabelprobe festzustellen. Von diesem Logarithmus kann man die physiologische Klangschwelle, die logarithmische Abnahme und die pathologischen Veränderungen auf Grund einer einzigen Rechnungstabelle mit Verminderung der logarithmischen Werte ableiten, und man kann daher die Quantität des Gehörs für verschiedene in Untersuchung befindliche Individuen messen. Die Methode der Gewichtsprobe kann beim ersten Anblick einigermaßen schwierig und mühsam erscheinen, ist es aber in Wahrheit nicht. Im Gegenteil hat der Geübte die schwerste Arbeit getan, wenn er ein- für allemal die geeignete Stimmgabel geprüft hat, womit er die akumetrischen Versuche bei den Pat. ausführte, und wenn er bei diesen Prüfungen mit den notwendigen Vorsichts-

Digitized by Google
Original from UNIVERSITY OF CALIFORNIA
Generated on 2019-10-24 12:14 GMT / http://hdl.handle.net/2027/uc1.b3252758
Public Domain in the United States, Google-digitized / http://www.hathitrust.org/access_use#pd-us-google

maßregeln, die vom Autor vorgeschrieben sind, zu Werke geht. Manchmal, dann und wann, ist für jedes Individuum die Kontrolle der Resultate angezeigt unter Anwendung eines bekannten Gewichtes, das man, an einen dünnen Faden von bestimmter Dimension angebunden, in der Hand hält, indem man sich dann im übrigen an die bekannten Regeln der Probe hält. Wegen dieser Einfachheit, zu der der Praktiker gelangen kann, und nicht nur wegen der Genauigkeit der Resultate, die man erzielt, glaubt der Autor, daß die Methode Eintritt in die gewöhnliche Praxis finden wird.

Der dritte Teil handelt von der funktionellen Prüfung des Gehörs mittelst der Akumetrie und des Stefaninischen Akumeters im besonderen. Der Gegenstand ist für die gerichtliche, zivile und militärische Medizin von größter Wichtigkeit. Von den Akumetern von Politzer, von Hellot und von Panse kommt der Autor auf das Graphophon und Grammophon als Instrumente, welche geeignet sind, die Hörfähigkeit zu messen, zu sprechen, indem er die Vorzüge und Fehler derselben betont. Er gibt eine deutliche Übersicht über die verschiedenen, bis jetzt gebräuchlichen Modelle von telephonischen Akumetern und, nachdem er von den besten unter ihnen die Form, die Funktion, die Vorzüge und die Fehler illustriert hat, kommt er auf das elektrische Akumeter zu sprechen. Prof. Stefanini hat, um allen den Übelständen, welche die Akumeter aufweisen, abzuhelfen, sein Instrument konstruiert, bei dem viele Ursachen wegfallen, welche die Stärke des eingeführten Stromes beeinflussen können. Aus der Praxis resultiert, daß ein solches Instrument große Wichtigkeit hat bei den gerichtlich-medizinischen Untersuchungen. Gewöhnlich zeigen sich auf diesem Gebiete die schwersten und ernstesten Fälle. Es ist nützlich, daß man die in Untersuchung befindlichen Subjekte in zwei Kategorien teilt, und zwar in solche, welche leugnen, was immer für einen Ton oder für ein Geräusch wahrzunehmen, und in eine andere, die etwas zu hören behaupten. Kranken der ersten Kategorie gegenüber ist kein akumetrisches Mittel gut, man muß seine Zuflucht zur Anamnese und zu klinischen Merkmalen nehmen, zur längeren Beobachtung, zur häufigen Wiederholung der verschiedensten Prüfungen, zu Überraschungen. Bei solchen, welche behaupten, etwas wahrzunehmen, kann kein anderes Instrument wirksamer sein als der Akumeter. Mit den zuletzt daran angebrachten Verbesserungen gestattet es, niedere, mittlere und hohe Töne zu hören. Überhaupt mit der Vermehrung oder Verminderung der Windungen des Widerstandes oder der Stärke des Stromes, die wir genau berechnen können, können wir das Experiment durch stufenweises Hinzufügen oder Wegnehmen einer vollkommen bekannten Größe modifizieren. Unter diesen Umständen wird der Untersuchte sich in derselben Sitzung in größere oder geringere Widersprüche verwickeln. Eine Stahlfeder, die den Durchgang des Stromes unterbricht, in das Akumeter eingeschaltet, erzeugt Variationen, die sich bestimmen lassen, bevor sie zu den Telephons gelangen, und bietet daher besonders günstige Bedingungen, um einen Simulanten zu entlarven. Die Stimme ist, wie der Autor sagt, unzweifelhaft das beste Akumeter, aber gewöhnlich wird sie vor allem von den Simulanten geleugnet. Tatsächlich versteht sowohl der wenig intelligente Simulant, als auch der Aggravierende, wenn er mit leiser Stimme oder im Flüsterton sprechen hört, daß er auf die Experimente, die mit dieser Methode gemacht werden, nicht antworten darf, und jeder wenig Erfahrene weiß die Tragweite der verschiedenen Worte zu beurteilen. Aber mit dem Akumeter, in dem die Töne als von weither kommend erscheinen, aber von bemerkenswerter Intensität sind und für das Gehörorgan starke

Digitized by Google
Original from UNIVERSITY OF CALIFORNIA
Generated on 2019-10-24 12:14 GMT / http://hdl.handle.net/2027/uc1.b3252758
Public Domain in the United States, Google-digitized / http://www.hathitrust.org/access_use#pd-us-google

Reizmittel bilden, werden sie vom Untersuchten wahrgenommen und zugegeben, und man wird seine Hörfähigkeit durch aufeinanderfolgende Prüfungen eventuell auch in derselben Sitzung feststellen können. Es wäre überflüssig, noch weitere Worte über dieses Akumeter hinzuzufügen, dessen Wichtigkeit für jeden, der seine Anwendung auch nur oberflächlich kennt, verständlich ist. Das Akumeter Stefanini ist ein kostbares Instrument, denn durch die Genauigkeit seines Funktionierens und durch die Leichtigkeit, mit der man, so oft man will, eine konstante und immer gleiche Intensität des Tones herstellen kann, gestattet es, den Wert der normalen und pathologischen Gehörschwelle festzustellen und sich derselben bei aufeinanderfolgenden Prüfungen als Basis zu bedienen. Nach der Beschreibung des Stefaninischen Akumeters, der zu seiner großen klinischen, physiologischen und gerichtlich-medizinischen Nützlichkeit noch die des geringen Kostenpunktes aufweist, beschließt der Autor sein bedeutendes Werk mit einem kurzen Anhang, worin er einige praktische Winke über die Anwendung der Gewichtsmethode für die Prüfung des Gehörs mittelst der Stimmgabel erteilt. Piolti.

Referate.

I. Allgemeines.

Deux cas de septicémie d'origine auriculaire. Par H. Luc. (Annal. des malad. de l'oreille, du larynx, du nez et du pharynx, Juni 1909.)

Elfjähriger Knabe. Pharyngostomatitis aphthosa. Eine Woche darauf (25. II.) akute Otitis links. Spontane Eiterung. Fieber bis zu 40·4. Geringe Schmerzhaftigkeit nur über dem Sternocleidomastoideus. Drei Tage darauf (1. V.) Schmerzen über dem Warzenfortsatz und eine schmerzhafte Stelle am rechten Os pubis. 2. III. Antrotomie. Die Temperatur fällt nicht ab. Am 4. III. Entfernung der Spitze des Warzenfortsatzes, die ein wenig granuliert, ohne einen Eiterherd aufzuweisen. Wegen des hartnäckigen Fiebers wird am 4. III. der Sinus freigelegt; er sieht normal aus. Die Punktion ergibt reichlich Blut. Collargol- und Elektrargolinjektionen. Meningitis, Exitus. Im Blut Strepto- und Staphylokokken.

36jähriger Professor. Influenza, 9 Tage darauf Otitis media acuta dextra, Paracentese. Reichliche Eiterung; nach 2 Wochen neuerliche Paracentese, da die Öffnung des Trommelfelles sich zu schließen beginnt. Tägliche Drainage. Zwei interkurrierende Erkältungen ohne Fieber, welche die empfohlene Antrotomie verzögern. Im Anschluß an die zweite Erkältung Fieber bis zu 40°. Erbrechen, Kopfschmerzen und Nackenschmerzen. Tags darauf verschwinden diese Symptome. Lumbalpunktat blutig, steril. Antrotomie wegen fortgesetzter profuser Eiterung. Sinus und Dura normal. Nach der Operation Puls schlecht. Embryokardie. Beim ersten Verbandwechsel nach zwei Tagen steht die Eiterung. Am selben Tage Albumen im Harn. Tags darauf unter zunehmender Bewußtlosigkeit Exitus. (2 Monate nach Beginn der Erkrankung.)

Digitized by Google
Original from UNIVERSITY OF CALIFORNIA
Generated on 2019-10-24 12:15 GMT / http://hdl.handle.net/2027/uc1.b3252758
Public Domain in the United States, Google-digitized / http://www.hathitrust.org/access_use#pd-us-google

Der Verfasser weist neuerdings auf die Gefahren einer lange dauernden profusen Eiterung hin und möchte diese nachdrücklich als Indikation für die Eröffnung des Antrums empfehlen. Fröschels.

The clinical and pathological significance of bacteriaemia in suppurative otitis. Von Arthur B. Duel and J. Wright. (New York med. Journ. etc., Nr. 18, pag. 843—846.)

Die Autoren berichten über das Resultat ihrer Experimente von Blutentziehung bei einer großen Anzahl von Fällen von Otitis suppurativa. In jedem Falle wurde eine Kultur gemacht, häufig mit positivem Erfolg, die Gegenwart von Streptokokken und Pneumokokken darlegend. Bacteriaemia, in allen Fällen klinische Symptome von Sinusthrombose vorweisend, war zu verzeichnen und erwies sich als wichtiges Erkennungsmerkmal mit bestimmten klinischen Symptomen. Aber dies allein kann kaum als genügende Indikation für eine Sinusoperation angesehen werden, seit es bewiesen worden ist, daß Bakterien im Blut anwesend sein können, ohne akute Infektion zu erzeugen. Law.

Worin besteht und was erreicht die Bezoldsche Reform des Taubstummenunterrichtes? Von Prof. Dr. O. Voss. (Med. Klinik, 8. VIII. 1909, pag. 1208.)

Verfasser tritt in warmer Weise für die Schaffung von „Hörklassen" in Taubstummenanstalten ein und schildert eingehend die Vorteile derselben. Es ist gewiß ein nicht zu unterschätzendes Verdienst, wenn man immer und immer wieder auf die Wichtigkeit dieser Einrichtung hinweist, da hierdurch unendlich viel Segen gestiftet werden kann. Es ist für die Taubstummen und für die Sache selbst auch ganz gleichgültig, wer diesen Hörunterricht eingeführt hat. Wenn aber schon ein Name genannt wird, so halte ich es entschieden für eine Ungerechtigkeit, daß man in Deutschland immer von der „Bezoldschen Methode" spricht, da doch Viktor Urbantschitsch der erste war, der diese Bewegung ins Leben gerufen hat, während Bezold bloß einige Modifikationen einführte. Kein geringerer als Bezold hat dies zuletzt selbst zugestanden; in seinem Lehrbuch der Ohrenheilkunde (1906) ist zu lesen (pag. 333): „Heute darf Urbantschitsch das Verdienst zuerkannt werden, den Sprachunterricht vom Ohr . . . zuerst systematisch durchgeführt zu haben." Bei den Verdiensten Bezolds um das Taubstummenwesen liegt es mir gewiß ferne, den Namen Bezold in dieser Frage übergangen wissen zu wollen, doch halte ich es nur für recht und billig, daß zum mindesten beide Namen genannt werden.

E. Urbantschitsch.

II. Äußeres Ohr und Mittelohr.

A propos d'un cas d'otite moyenne double à exsudat fibrineux. Par Charles Jourdin (de Dijou). (Annal. des malad. de l'oreille, du larynx, du nez et du pharynx, Juni 1909.)

Den von Richon beschriebenen fibrinösen Entzündungen des Mittelohres fügt der Autor einen neuen Fall zu. Sie entwickeln sich wie andere Otitiden, bald aber bildet sich vor dem Trommelfell eine Pseudomembran, die sehr ad-

Digitized by Google
Original from UNIVERSITY OF CALIFORNIA
Generated on 2019-10-24 12:15 GMT / http://hdl.handle.net/2027/uc1.b3252758
Public Domain in the United States, Google-digitized / http://www.hathitrust.org/access_use#pd-us-google

härent ist. Dahinter sind die erkrankten Partien gerötet und geschwollen. Das Exsudat erneuert sich. Diese Form der Otitis media ist sehr schmerzhaft; die ganze Schädelhälfte ist in Mitleidenschaft gezogen und es kann so das Bild einer intrakraniellen Komplikation entstehen. Die Farbe des Exsudates entspricht der Anwesenheit des Staphylococcus aureus, der nach Richon in Reinkultur vorhanden ist. Die Schwerhörigkeit ist hochgradig, die Dauer der Erkrankung kurz (3—4 Wochen). Die Therapie soll in vorsichtigen Ausspülungen bestehen. Fröschels.

Über das Chronischwerden von akuten Mittelohreiterungen. Von A. Hillebrecht (Göttingen). (Med. Klinik, 1909, Nr. 29.)

Verfasser durchsah die Journale der Göttinger Universitäts-Poliklinik für Hals-, Nasen- und Ohrenleiden (Vorstand: Prof. Bürkner) bezüglich der Fälle, die vom 1. April 1900 bis 1. Oktober 1908 in Behandlung kamen, nach Verlauf und Komplikationen und kommt nach Mitteilung einer Reihe von Fällen zu folgendem Ergebnis: Das chronische Stadium ist zu verhüten, wenn der Pat. frühzeitig in ärztliche Behandlung kommt, sachgemäß behandelt wird und in der Lage ist, den ärztlichen Anordnungen Folge zu leisten.

E. Urbantschitsch.

Oto-Sclerosis and Auto-Intoxication. Von P. Cornet. (Journ. Laryng., N. Ser. XXIV, Nr. 10, pag. 540—542.)

Bei Otosklerose ist es fast immer möglich, die Gegenwart einer Affektion nachzuweisen, welche die normale Funktion der Ernährung einigermaßen verändert. In allen Fällen, welche kürzlich vom Autor studiert wurden, beweist er solche Affektionen, von denen alle eine chronische Toxämie nach sich ziehen und später oder früher mannigfache organische Veränderungen zur Folge haben. Die häufigste Toxämie ist Gastrointestinalintoxikation, welche Tatsache die Meinungen Cecats bestärkt.

Die Theorie, daß Otosklerose aus einer Autointoxikation resultiert, wird durch folgende Tatsachen unterstützt: 1. durch den heimtückischen Beginn; 2. durch seinen häufig erblichen Charakter und 3. durch ihr häufiges Erscheinen während einer Schwangerschaft.

Otosklerose ist hauptsächlich charakterisiert durch eine spongiöse Neubildung in der Labyrinthkapsel. Das feste Gewebe selbst ist nicht derartig transformiert, hingegen aber das Periost.

Andrerseits werden gewisse Affektionen von Knochengewebe neuerdings als Ernährungsstörungen angesehen.

Deshalb ist es nicht unvernünftig, zu sagen, daß die charakteristische Osseusläsion bei Otosklerose von einer Autointoxikation herrühren kann. Diese Hypothese ist bestätigt durch die Häufigkeit der Otosklerose in Fällen von Schwangerschaft, indem die dabei in der inneren Tafel des Schädelknochens auftretenden Osteophyten anatomisch mit den Osteophyten verwandt sind, die bei Otosklerose in der Labyrinthkapsel auftreten. Law.

Digitized by Google
Original from UNIVERSITY OF CALIFORNIA
Generated on 2019-10-24 12:15 GMT / http://hdl.handle.net/2027/uc1.b3252758
Public Domain in the United States, Google-digitized / http://www.hathitrust.org/access_use#pd-us-google

III. Labyrinth und Hörnerv.

Necrosis del oido interno. (Nekrose des inneren Ohres.) Von Rueda. (Bol. de Laringol., November-Dezember 1909.)

Verfasser berichtet über 6 Fälle eigener Beobachtung. In 5 davon, die dem pyogenen Typus angehören, waren die Läsionen begrenzt; in dem sechsten, der tuberkulöser Natur war, waren sie ausgedehnt. Verfasser unterscheidet zwischen der Nekrose, in welcher der Vorhof und die Bogengänge einbegriffen sind (Facialislähmung) und zwischen jenen, in welchen die Schnecke allein getroffen wird (keine Facialislähmung).

Ein diagnostisch verwertbares Zeichen sind die Schmerzen, die ausgelöst werden, wenn man sie schnell von neuen, wieder wuchernden Fungiositäten der inneren Paukenwand mit einem Wattetupfer berührt; der Schmerz wird nach dem Innern durch die Vermittlung eines losgelösten und beweglichen Knochenstückes fortgeleitet. Menier.

Zur Kenntnis der akuten Labyrintheiterung. Von G. Alexander. (Zeitschr. f. Ohrenheilk., Bd. 58, H. 3 u. 4.)

Ein klinisch gut beobachteter und anatomisch genau untersuchter Fall einer akuten eitrigen Labyrinthitis von einwöchentlicher Dauer. Am Labyrinth sind 3 Gruppen von Veränderungen zu beobachten: mechanische Läsionen, entzündliche und sekundäre mechanische Veränderungen. Von besonderem Interesse erscheint: die knöcherne Labyrinthkapsel erwies sich als völlig intakt; die Sinneszellen zeigen die verschiedensten Stadien des Kern- und Zellschwundes und der Nekrose; die Haarfortsätze erscheinen widerstandsfähiger als der Zellleib, und zwar sind die Haarfortsätze an den nicht akustischen Endstellen des Labyrinthes resistenter als die des Cortischen Organes.

E. Urbantschitsch.

Über Bau und Funktion des Epithels im Sulcus spiralis externus. Von Doktor George E. Shambaugh. (Zeitschr. f. Ohrenheilk., Bd. 58, H. 3 u. 4.)

Aus der eingehenden Beschreibung sei hervorgehoben, daß die Membrana basilaris nicht als ein schwingungsfähiger Mechanismus aufgefaßt werden kann, ferner daß die aus dem Sulcus externus in das Ligamentum spirale hineinwachsenden Epithelbüschel mit Röhrchen ausgestattet sind, die sich an der freien Oberfläche öffnen und offenbar einen Sekretionsmechanismus darstellen. E. Urbantschitsch.

Studies on Labyrinthine Suppuration. Methods abstract of a communication read before the 8th Intern. Otol.-Congr., Budapest 1909. Von Adam Politzer. (Journ. Laryngol., N. Ser. XXIV, Nr. 10, pag. 542—543.)

Prof. Politzer basiert seine Behauptungen auf eine große Anzahl von genau beobachteten klinischen Fällen, bei welchen er Gelegenheit hatte, das Labyrinth histologisch post mortem zu untersuchen.

1. In diesen Fällen von Labyrintheiterung, die sich sekundär an chronische Mittelohreiterungen anschließen, kann die Diagnose nur sichergestellt

Digitized by Google
Original from UNIVERSITY OF CALIFORNIA
Generated on 2019-10-24 12:15 GMT / http://hdl.handle.net/2027/uc1.b3252758
Public Domain in the United States, Google-digitized / http://www.hathitrust.org/access_use#pd-us-google

werden durch die Anwesenheit oder anamnestische Sicherstellung von Labyrynthsymptomen, verbunden mit der Funktionsprüfung der Schnecke und des Vestibularapparates, und ferner durch Entdeckung einer Labyrinthfistel während der Radikaloperation. Dann ist die totale Ausschaltung des Eiterherdes angezeigt.

2. Im Labyrinth soll man sich nicht damit begnügen, die Bogengänge zu entfernen und das Vestibulum zu öffnen, sondern soll die Cochlea radikal ausräumen, da die größte Mehrzahl der Labyrinthmeningitiden dadurch entsteht.

3. In manchen Fällen, wo bloß konservative zuwartende Behandlung angewendet wurde, wird die sekundäre Labyrintheiterung ohne intrakranielle Komplikation geheilt. Aber je deutlicher die diagnostischen Merkmale einer diffusen Labyrintheiterung erscheinen, desto indizierter ist die Labyrinthoperation.

Politzer zieht jene vor, welche Dr. Neumann an seiner Klinik eingeführt hat. Bei dieser Methode wird unter Schonung des Facialkanals die hintere Pyramidenwand so weit entfernt, bis der innere Gehörgang das oft infiltrierte periphere Ende des Nervus acusticus erreicht hat, ohne daß die den Nerv bedeckende Dura durchschnitten wird. Nur in Fällen, wo Symptome von Intrakranialkomplikationen sind, sollte er freigelegt werden. In Anbetracht seiner pathologisch-anatomischen Befunde bei sekundärer Labyrintheiterung ist Politzer für die Radikaloperation. Law.

IV. Otochirurgie.

Double abcès cérébral d'origine auriculaire diagnostique. Opération et guérison. Par Bourguet (Toulouse). (Annal. des malad. de l'oreille, du larynx, du nez et du pharynx, Mai 1909.)

Bei einem 16jährigen Patienten, bei welchem seit 2 Jahren beiderseitiger Ohrenfluß bestand, kommt es zu remittierenden, sehr heftigen Kopfschmerzen und Erbrechen. Er ist immer fieberfrei und hat bei der ersten Untersuchung 65 Pulse, keinerlei sensible oder motorische Störungen. Sprache intakt. Bei der Operation stoßt man auf einen eigroßen Schläfelappenabsceß unter normaler Dura. Sofort nach dem Erwachen fühlt sich der Pat. sehr wohl. Doch tritt täglich Erbrechen auf und die beim ersten Verbandwechsel eingeführte Gaze ist immer von Eiter durchtränkt. Der Verfasser denkt an einen zweiten Absceß und findet ihn auch bei einem Eingriff vor dem ersten Eiterherd. Zehn Tage darauf wird wegen hoher Pulse neuerliche Punktion des Gehirns vorgenommen, doch ohne Erfolg. Heilung. In der Epikrise wird darauf hingewiesen, daß Kopfschmerzen und Erbrechen die einzigen Zeichen für einen Hirnabsceß bilden können, daß ferner die Dura dabei nicht verändert sein muß und wie wichtig die Art der Drainage ist. Sehr oft rutscht ein eingeführtes Drain heraus. Deshalb wurde von Luc die Modifikation eingeführt, ein Loch in die

Digitized by Google
Original from UNIVERSITY OF CALIFORNIA
Generated on 2019-10-24 12:15 GMT / http://hdl.handle.net/2027/uc1.b3252758
Public Domain in the United States, Google-digitized / http://www.hathitrust.org/access_use#pd-us-google

Schläfenschuppe zu meißeln und das Drain durch den Absceß bei der gesunden Seite des Gehirns herauszuführen, so daß es bei zwei Knochenöffnungen herausragt. Der Verfasser empfiehlt, die Absceßhöhle mit Gaze auszustopfen und dann vertikal zum ersten Schnitt in die Dura einen zweiten auszuführen, der das gesunde Gehirn spaltet und in der Absceßhöhle endet. In diesen Spalt wird die drainierende Gaze geleitet und man hat dann Gelegenheit, durch Auseinanderziehen der Wundlippen den Absceß gründlich zu inspizieren.

Fröschels.

Lymphosarcome des ganglions cervicaux. Metastase intracranieuse. Destruction de l'hypophyse et du corps du sphenoïde. Par René Broc (Tunis). (Annales des malad. de l'oreille, du larynx, du nez et du pharynx, Juni 1909.)

Harter, unbeweglicher Drüsentumor an der rechten Halsseite. Pat. somnolent. Es tritt Paralyse des 6. Hirnnerven rechts auf. Ödem der Unterlippe. Tumor der rechten Mandel, Ödem der Nachbarschaft. Rapider Exitus. Die Obduktion stellt ein Lymphosarkom fest, das am Halse und im Schädel sich ausbreitet. Intrakraniell lag es unter der Dura und reichte von der Sella turcica bis zum Os occipitale, das Keilbein erfüllend und direkt bis in den Rachen wuchernd. Der Autor glaubt, daß der Tumor sich primär am Halse entwickelt habe, da die Gehirnsymptome so langsam auftraten. Besonders bemerkenswert ist, daß trotz des vollkommenen Fehlens der Hypophyse kein Symptom auf ihre Zerstörung hindeutete.

Fröschels.

Antromastoiditis con caries del temporal consecutivas á una otitis media crónica; absceso extra-dural; tromboflebitis del seno transverso. — Trepanación total; abertura del seno sigmoideo en toda su extensión sin ligadura de la yugular. — Curación. Von Dr. Ricardo Botey. (Revista de Ciencias Médicas de Barcelona, Januar 1910.)

Der Titel erklärt den Inhalt: Antromastoiditis mit Nekrose des Schläfenbeins nach chronischer Mittelohrentzündung; extraduraler Absceß; Thrombophlebitis des Sinus transversus; Totalaufmeißelung; Eröffnung des Sinus sigmoideus in seiner ganzen Ausdehnung ohne Jugularisunterbindung. Heilung.

Man weiß, daß der spanische Otolog die Jugularis prinzipiell nicht unterbindet, wenn dieses Gefäß keine Zeichen eines Ergriffenseins zeigt.

Menier.

Notizen und Personalien.

Ernannt: Stabsarzt Dr. Oertel zum Vorstand der Ohrenklinik in Düsseldorf und zum Dozenten für Ohrenheilkunde.

Ernannt: Dr. Heinrich Neumann, Privatdozent für Ohrenheilkunde an der Universität Wien, zum Ehrendoktor (Ehrengrad l. l. d.) der Universität in Cincinnati.

Generated on 2019-10-24 12:15 GMT / http://hdl.handle.net/2027/uc1.b3252758
Public Domain in the United States, Google-digitized / http://www.hathitrust.org/access_use#pd-us-google
Digitized by Google
Original from UNIVERSITY OF CALIFORNIA

Laryngo-Rhinologischer Teil.

Original-Artikel.

Zur Indikation und Operation der verbogenen Nasenscheidewand.

Von Privatdozent Dr. **Emil Glas**, emerit. Assistent der Klinik für Kehlkopf- und Nasenkrankheiten in Wien (Vorstand: Hofrat Prof. O. Chiari).

Auf Grund von nun über 870 ausgeführten Deviationsoperationen, die ich im Laufe der letzten sechs Jahre zu machen Gelegenheit hatte, sei im Nachfolgenden auf eine Anzahl praktisch wichtiger Momente verwiesen, welche zum Teil bereits zerstreut in der Literatur verzeichnet sein könnten, die ich aber im Hinblick auf ihre Wichtigkeit im Nachfolgenden aneinander reihen möchte. Der erfahrene Deviationsoperateur wird sich in der subperichondralen Resektionsmethode eine solche Technik angeeignet haben, daß er alle Schwierigkeiten zu überwinden vermag, dagegen stellen sich, wie ich an den Operationsversuchen Unerfahrener oft und oft zu sehen Gelegenheit hatte, dem weniger Geübten bei komplizierten Verhältnissen derartige Schwierigkeiten in den Weg, daß der Betreffende verzagt die Hände in den Schoß legt, ohne die Operation entsprechend beendet zu haben Es gilt eben für die subperichondrale Resektion der Nasenscheidewand mehr als für alle anderen endonasalen Eingriffe der von Beckmann für die Adenotomie ausgesprochene Satz: „Einmal eine Rachenmandel gut zu entfernen, gelingt auch dem Ungeübten, in einer langen Reihe von Operationen jede gut auszuführen, ist eine nur durch lange Übung zu erlernende Kunst." (Beckmann, Zur Pathologie und Therapie der Rachenmandel. Monatsschrift, 1897.)

Im Nachfolgenden seien zunächst einige wenige Worte zur Indikation der subperichondralen Septumresektion gesagt.

Die Hauptindikation ist der Natur der Sache nach das Rhinostenoma mit seinen mehr weniger manifesten Symptomen. Ist nun die Ursache der Stenose in einer starken Hypertrophie der Nasenmuscheln, stark vorspringenden hinteren Enden + Deviation gelegen, so wird man gewöhnlich die Conchotomie beziehungsweise Abtragung der hinteren Enden zuerst machen und erst nach Wochen, wenn der therapeutische Effekt ein nur unvollkommener ist, die Resektion der deviierten Scheidewand anschließen. Das ist der Vorgang, den man namentlich bei schwächeren und bei älteren Individuen einhalten wird, den Umstand berücksichtigend, daß die Deviationsoperation denn doch immerhin für den Patienten einen etwas größeren Eingriff bedeutet. Bei jüngeren und

Digitized by Google
Original from UNIVERSITY OF CALIFORNIA
Generated on 2019-10-24 12:15 GMT / http://hdl.handle.net/2027/uc1.b3252758
Public Domain in the United States, Google-digitized / http://www.hathitrust.org/access_use#pd-us-google

kräftigen Leuten aber, welche ihr Leiden radikal beseitigt wissen wollen und bei denen die anamnestischen Daten besonders oder allein auf jene Nasenseite verweisen, auf der die Konvexität der Verbiegung zu finden ist, ist die Deviationsoperation primär zu machen und kann ganz leicht, wenn alles glatt geht, zum Beispiel mit der Schlingenabtragung des hinteren Endes kombiniert werden. In jenen Fällen, in denen eine starke Deviation zu finden ist, zumal bei solchen Patienten, bei denen eine stark vorspringende, in das Gebiet der unteren Nasenmuschel ausladende Leiste vorhanden ist, ist von einer primären Nasenmuscheloperation entschieden abzuraten, da bei diesem Eingriffe recht leicht, sei es durch die Schere, sei es durch Zangeninstrumente, eine Läsion der septalen Schleimhaut erfolgen kann, welche dann zur Synechienbildung Veranlassung gibt und die später vorzunehmende Septumoperation nicht unwesentlich erschwert. Andrerseits sei nicht vergessen, daß gerade mit Bodenleisten verbundene Nasenscheidewandverbiegungen eine solche nasale Stenose verursachen, bei der auch eine radikalere Wegnahme der unteren Nasenmuschel zu keiner Besserung führt und wo dann doch die Nasenscheidewandoperation schließlich gemacht werden muß. Und in solchen Fällen sah ich schon manchesmal als Folgezustand jener Eingriffe, welche eine Umgehung der subperichondralen Resektion bezweckten, eine sekundäre (postoperative) schrumpfende Rhinitis mit Borkenbildung im Gebiete des unteren Nasenganges auftreten, welch letztere, statt die Stenose zu bessern, dieselbe wesentlich verschlimmerte. Darum halte ich es für unbedingt notwendig, gerade in solchen mit starken Vomerleisten kombinierten Fällen die Deviationsoperation primär auszuführen, da in diesen die Conchotomie bei Nichtbeseitigung der Nasenscheidewandverbiegung oft mehr schadet als der Verzicht auf jeglichen operativen Eingriff. Hier sei auch nicht vergessen, auf die Unzweckmäßigkeit der Wegmeißelung scharfer Septumkanten bei starken Deviationen hinzuweisen, da diese kammartigen Gebilde meist nur geringe Störungen veranlassen, die Hauptursache der Stenose aber in der konvex-konkaven Septumkrümmung gelegen ist, deren Beseitigung notwendig erscheint. Dieser präliminare Eingriff erschwert aber nicht unwesentlich die subperichondrale Resektion. So fand ich nicht selten bei anderweitig operierten Patienten, bei denen ich die subperichondrale Resektion der deviierten Partien vornehmen mußte, größere, auf jene operativen Eingriffe zurückzuführende Verwachsungen im Gebiete der abgemeißelten Spinen, welche zumal als Folgen galvanokaustischer Maßnahmen durch narbige Adhärenz die typische Operation unangenehm erschwerten.

Außer der sogenannten Indikation seien im Nachfolgenden besonders drei Gruppen von Affektionen herausgehoben, bei denen ich die subperichondrale Resektion oft mit wirklich vortrefflichem Erfolge auszuführen Gelegenheit hatte:

Digitized by Google
Original from UNIVERSITY OF CALIFORNIA
Generated on 2019-10-24 12:15 GMT / http://hdl.handle.net/2027/uc1.b3252758
Public Domain in the United States, Google-digitized / http://www.hathitrust.org/access_use#pd-us-google

1. bei Fällen von nasalem Asthma;
2. bei Fällen von Ozaena;
3. bei Sinusitis frontalis aut ethmoidalis beziehungsweise sphenoidalis, um die Abflußbedingungen günstiger zu gestalten.

Ad 1. Ich habe bei Fällen schweren Asthmas die Deviationsoperation gemacht und war bei einem Teile derselben geradezu überrascht, wie die Anfälle durch diesen Eingriff förmlich kupiert waren. Es handelte sich hierbei immer um Deviationen höheren Grades, bei welchen Patienten der interne Befund negativ war und bei denen eine nasale Anamnese vorlag (Nasenkatarrh — Verstopfung — Anfall!). Hierbei fiel es auf, daß zumal die starken vorderen häufig auf ein Trauma zurückzuführenden Deviationen zu solchen Anfällen Veranlassung gaben und bei einigen der Fälle (ähnlich wie bei nasal verursachten Infraorbitalneuralgien) in die untere oder mittlere Muschel einsetzende Leisten mit der Deviation verbunden waren. Ein sicherer Nachweis des Zusammenhanges zwischen asthmatischem Anfall und Deviatio septi, beziehungsweise der Wahrscheinlichkeit günstigen Operationserfolges läßt sich leider nicht erbringen, da ich zum Beispiel Fälle sah, in denen sowohl die Cocainprobe als auch der Ätzversuch zur Ermittlung des Zusammenhanges versagte, die Operation aber den gewünschten Erfolg erzielte. Meine Meinung geht auf Grund unserer Erfahrungen dahin, man solle jene Deviationen, die auch sonst dem Patienten Beschwerden machen, bei Asthmatikern um so eher operieren, als die Möglichkeit, außer den nasalen Beschwerden auch die Anfälle zu kupieren, gegeben ist, was namentlich für Fälle mit sonst negativem Befunde Geltung hat.

Ad 2. In diesem Punkte hat uns die Natur auf den richtigen Weg gewiesen, worauf Mermod in seinem Vortrage „Resection sous-muqueuse de la cloison et ozène" (Internationaler Laryngologenkongreß 1909) besonders aufmerksam gemacht hat. Mir ist es, seitdem ich mich mit den Deviationen und deren Operationsindikationen näher befasse, immer aufgefallen, daß ein Ozaenapatient jene Nasenseite, in der die Konvexität zu finden ist, als die bessere bezeichnet, daß er dort bessere Geruchsempfindung hat, daß sich dort weniger Sekret ansetzt etc. etc. Er bezeichnet auch die engere Nase als die weitere, gibt an, durch die engere Nase besser atmen zu können, eine paradoxe Bemerkung, welche dadurch ihre Erklärung findet, daß sich eben in der engeren Nase weniger Borken ansetzen als in der weiten, mit atrophischer Schleimhaut versehenen, wodurch das Gefühl des weniger Verlegtseins zustande kommt. Darum ist die Indikation zur Deviationsoperation bei Ozaenanasen nicht immer leicht. Doch kann ich auf Grund zahlreicher Beobachtungen Mermod beistimmen, wenn er bei ausgesprochen unilateraler Ozaena die Deviationsoperation empfiehlt: „Si avec une bonne résection sous-muqueuse, je rétablis l'égalité entre les deux narines, je fais d'une pierre deux coups, en supprimant

Digitized by Google
Original from UNIVERSITY OF CALIFORNIA
Generated on 2019-10-24 12:15 GMT / http://hdl.handle.net/2027/uc1.b3252758
Public Domain in the United States, Google-digitized / http://www.hathitrust.org/access_use#pd-us-google

du côté rétréci que j'élargis, le catarrhe simple du à l'obstruction mécanique et du côté trop large que je rétrécis, le catarrhe ozèneux." Es ist das Ratsamste, sich bei der Indikationsstellung von Deviationen in Ozaenanasen an folgende Momente zu halten: Ist die Deviation geringgradig und der Unterschied in dem Verhalten der beiden Seiten nicht wesentlich, dann operiere man nicht. Denn in solchen Fällen wird man durch Operation keine Besserung erzielen. Ist dagegen die Deviation größer und sind die Symptome in der Seite, wo die Konvexität besteht, gering oder nur durch die Stenose bedingt, so daß der Eindruck einer unilateralen Ozaena erzeugt wird, dann operiere man die Deviation, wobei es auch ganz ratsam ist, eine Konvexität durch Übertamponade in die Borkenseite zu erzeugen. In solchen Fällen hat sich mir ein Stehenlassen von Knorpeln und Knochenteilen und Herübertamponieren dieser Septumpartien manchmal als sehr praktisch erwiesen. (Bei Septumoperationen in Ozaenanasen ist besondere Vorsicht vonnöten, da 1. die Schleimhaut leicht zerreißlich ist, 2. Perforationsbildungen gerade in Ozaenanasen ein sehr unliebsames Ereignis bilden.) In einigen Fällen hat sich eine Kombination der Deviationsoperation mit Paraffineinlagerung in die Tasche als recht nützlich erwiesen und schöne Resultate gegeben.

Ad 3. Es gibt Fälle, in denen eine hohe Deviation den Einblick in das Gebiet des vorderen Endes der Concha media unmöglich macht. Ist nun auf Grund anderer Momente die Diagnose einer Stirnhöhleneiterung oder Siebbeinzellenentzündung gemacht, so muß, wenn die Symptome es verlangen, die hohe Deviation beseitigt werden. Diese eigentlich präliminare Operation hat nun in einigen Fällen bereits an sich einen eklatanten Erfolg gehabt, welcher jedenfalls darauf zurückzuführen ist, daß die Stenose beseitigt und die Abflußbedingungen günstiger gestaltet sind. Erst vor kurzem habe ich aus dieser Indikation einer Advokatursbeamtin eine hohe Deviation beseitigt, nach welchem Eingriffe alle seit vielen Wochen bestehenden Symptome schwerer Stirnhöhlenentzündung verschwunden waren. Ja, sogar die Tage nach der Operation, da Pat. einen tief eingeführten Tampon trug, erklärte sie, sich völlig wohl und beschwerdefrei zu fühlen und gab an, daß die wochenlang andauernden quälenden Kopfschmerzen vollkommen verschwunden waren. So kann diese Operation in gewissen Fällen die Resektion des vorderen Endes der mittleren Muschel überflüssig machen, schafft aber immer guten Einblick in dieses Gebiet, wo gutes Sehen Hauptbedingung erfolgreichen Eingreifens ist.

Nun zur Operation selbst. Ich habe mir im Laufe der Jahre ein Instrumentarium zurechtgelegt, das zum Teil mit dem Killians übereinstimmt, doch einige sich als praktisch erwiesene Ergänzungen enthält. Zunächst das selbsthaltende Speculum von Shurly, das ich seiner liebenswürdigen Empfehlung verdanke, ein ganz einfaches Speculum, das minimalen Raum einnimmt, die Nasenöffnung maximal zu dilatieren vermag und den abhaltenden Haken glän-

Digitized by Google
Original from UNIVERSITY OF CALIFORNIA
Generated on 2019-10-24 12:15 GMT / http://hdl.handle.net/2027/uc1.b3252758
Public Domain in the United States, Google-digitized / http://www.hathitrust.org/access_use#pd-us-google

zend ersetzt. Durch dieses Speculum wird man in den Stand gesetzt, völlig ohne Assistenz zu arbeiten, bloß das Entfernen der Vomerleiste bedarf einer hämmernden Hilfshand. Außerdem benötige ich zur subperichondralen Resektion die Bajonettelevatorien von Killian, die feinen Elevatorien Freers (oder Brünings), das bewegliche Knorpelmesserchen von Ballenger (statt dessen auch unter Umständen das feine Ingalsche Messer), die knipsende Zange von Middleton-Jansen sowie die feinen Zangen von Luc und Brünings, schließlich Killians Meißel und lange Specula.

Was den Schleimhautschnitt anlangt, sei betont, daß derselbe stets bis zum Boden gemacht werden soll. Hierbei kommt das Messer fast vertikal zu stehen. Die bei Ungeübten häufig gemachte Beobachtung, daß der Schleimhautperichondriumschnitt nicht bis zum Boden gemacht ist, ist die Ursache mancher bei der späteren Abtragung der (nahe am Boden liegenden) Vomerleisten sich einstellenden Schwierigkeiten. Hierbei trachte man auch das Perichondrium beziehungsweise Periost bis knapp am Boden zu spalten. Geschieht dies nicht, dann reißt bei Einführung des Speculums in das Gebiet der Tasche die Schleimhaut an dieser Stelle ein, wo die Ablösung gar nicht oder unvollkommen erfolgt ist, und gerade diese Lappenbildung ist es, die weiteren Rissen Vorschub leistet. Darum mache man stets den ersten Schnitt bis zum Nasenboden, auch über stark vorspringende Knochenleisten weg.

Die Schleimhautrisse, die dann später bei entsprechender Lage zu Perforationen führen können, haben verschiedene Ursachen:

1. Die vorderen im Gebiete des Schleimhautschnittes gelegenen, welche nach Jahren den beim Ulcus perforans septi resultierenden Perforationen ähnlich sehen. Diese verdanken Fehlern bei der primären Incision ihr Entstehen. Entweder so, daß das Messer nicht bis zum Weiß des Knorpels vorgedrungen ist und dann das Elevatorium nicht subperichondral, sondern zwischen Perichondrium und Schleimhaut einzudringen sucht. Dann erzeugt man statt der geraden Schnittrichtung der Schleimhaut aufgefranste Ecken oder gar Lappenbildung, welche später, wenn keine völlig korrigierende Tamponade erfolgt, unangenehme Folgen verursacht. Wenn nämlich in einem solchen Falle die Mucosa der anderen Seite lädiert wird, ist die Perforation unvermeidlich. Darum ist gerade bei dem subperichondralen Eingehen auf der konkaven Seite sowie beim Knorpelschnitt ganz besondere Vorsicht vonnöten. Schon Killian hat es als ratsam bezeichnet, den Knorpel durch Einführung des Zeigefingers in die konkave Seite dem operierenden Messer entgegen zu drängen. Ein ganz praktischer Vorgang ist auch der, wenn man an einer Stelle auf der konkaven Seite subperichondral gekommen ist, das feine Elevatorium von der konvexen Seite dorthin einzuführen und sich so derselben als Leitsonde zu bedienen. Ferner versäume man nie, vor der Operation durch Fingereinführung in die beiden Naseneingänge sich von der Dicke des Septums im

Digitized by Google
Original from UNIVERSITY OF CALIFORNIA
Generated on 2019-10-24 12:15 GMT / http://hdl.handle.net/2027/uc1.b3252758
Public Domain in the United States, Google-digitized / http://www.hathitrust.org/access_use#pd-us-google

vorderen Gebiete zu überzeugen. Denn manchmal ist der Knorpel an der Incisionsstelle so dünn, daß man auch bei leichtem Drucke nicht nur den Knorpel einschneidet, sondern auch bereits die Mucosa der concaven Seite verletzt. Diese feinen Schleimhautrisse werden während der Operation zumal durch Auseinanderdrängen der Taschenseiten größer. Übung und Beachtung der hier angegebenen Kautelen ist das beste Prophylakticum gegen die vordere Perforationsbildung.

2. Schleimhautrisse, die ihr Entstehen dem ablösenden Elevatorium verdanken. Wenn die Schleimhaut zum Beispiel auf der konvexen Seite beim Ablösen einer scharfen Crista einreißt, so hat diese Lappenbildung bei Intaktheit der anderen Seite keine Bedeutung. Kommt es aber beim Ablösen des Schleimhautperichondriums der anderen Seite — sei es durch das Bajonettelevatorium, sei es durch das Ende des Speculums — auch hier zu einem Schleimhautrisse, dann resultiert bei Gleichlagerung der Schleimhautrisse eine hintere Perforation.

3. Es können in den hinteren Partien Schleimhautrisse durch Kneipzange und Knochenzange zustande kommen, welche meist auf mangelhafte Ablösung der Knorpel-(Knochen-)haut, eventuell traumatische Adhäsionen in diesem Gebiete zurückzuführen sind. So sah ich schon öfter, wie Operateure mit dem Instrumente tief eingingen und, da die Loslösung nicht völlig erfolgt war, mit den hinteren deviierten Knochenpartien ein Stückchen Schleimhaut mit herausbeförderten, was, abgesehen von dem erzeugten Schleimhautriß, auch durch die bei dieser Läsion zustande kommende stärkere Blutung auf den Gang der Operation störend einwirkt. Darum geschehe die Ablösung soweit als möglich nach hinten, nicht nur über das deviierte Knochenstück hinaus, sondern auch über die Crista hinab, bei welchem Eingriff lange Killiansche Specula zum Öffnen der Tasche bei stark verbogenen Septen absolut notwendig sind. Die Operation in der Tasche ohne Killians Speculum ist namentlich bei stärkerer Blutung und engen Raumverhältnissen sehr unangenehm. Doch lasse man die Blattenden des Speculum möglichst flach machen, da scharfe Enden bei stärkerem Auseinanderspreizen der Branchen leicht selbst Schleimhautverletzungen setzen können.

Was die Ablösung der Schleimhaut (beziehungsweise Perichondrium) nach dem Schnitte anbelangt, sei folgendes erwähnt: Die ersten ablösenden Eingriffe werden mit dem feinen Elevatorium von Freer oder Brünings gemacht, wobei ich mich oft des schärferen Instrumentes bediene, um den Knorpel ganz bloßzulegen. Erst wenn derselbe auf der ganzen Incisionsstrecke bloßliegt und auf etwa einen halben Zentimeter nach hinten davon abgelöst worden ist, bediene ich mich des Bajonettelevatoriums, um die Tasche auf der konvexen Seite fertig zu machen. Hierbei wird das Bajonett ganz parallel zum Knorpel hoch nach hinten geschoben und dann zwei bis drei hebelnde

Digitized by Google
Original from UNIVERSITY OF CALIFORNIA
Generated on 2019-10-24 12:15 GMT / http://hdl.handle.net/2027/uc1.b3252758
Public Domain in the United States, Google-digitized / http://www.hathitrust.org/access_use#pd-us-google

Bewegungen von oben nach unten gemacht, welche zumeist in wenigen Sekunden die ganze Ablösung bewirken. Ich halte es nicht für ratsam, gleich vorne nach Anlegung des Schnittes das Bajonettelevatorium zu verwenden, da es hier manchmal zu Einrissen kommt, welche bei Verwendung der feinen Freerschen Instrumente vermieden werden können. Umgekehrt würde ich das Killiansche Elevatorium für den zweiten Teil der Ablösung nur ungern vermissen, da diese Ablösung völlig glatt und leicht vor sich geht.

Es ist sehr wichtig, hie und da das Speculum aus der Tasche zu entfernen und sich durch Andrücken der Schleimhaut an die andere Taschenseite zu überzeugen, wie weit die Operation vorgeschritten, beziehungsweise was für Teile noch zu entfernen sind. Denn es ist absolut nicht notwendig, die Scheidewand mathematisch völlig eben zu gestalten, aber es muß verlangt werden, die stärker verbogenen Teile in Gänze zu entfernen. Man sieht manchmal operierte Septen, bei denen aufs neue die Indikation zur subperichondralen Resektion zu stellen ist. Das sind solche, bei denen die Operation bis zur Knochenabtragung ganz gut vonstatten ging und das Messerchen von Ballenger eine große Knorpelscheibe herausschnitt, der Operation zweiter Teil aber unterblieb. Das sind jene Fälle, bei denen die Ablösung des Perichondriums (Periostes) von der Vomerleiste schlecht gelingt, Schleimhautrisse mit starken Blutungen erfolgen und schließlich der in der Technik nicht völlig Bewanderte die Sache aufgibt.

Zur Wegnahme der Bodenleiste sei folgendes bemerkt: Man entferne beim Wegschneiden des Knorpelanteiles nicht die unterste auf der Bodenleiste aufsitzende Partie mittelst Ballengers Messer, da dieser Knorpelteil zumal bei stärkerer Blutung eine vorzügliche Führung bei Abtragung der Bodenleiste bildet. Kommt man um eine stark vorspringende Leiste nicht oder nur schwer herum, so hat sich mir folgender kleiner Trik als vorzüglich erwiesen: Ich luxiere (frakturiere) die ganze Leiste durch Druck auf den oberen freiliegenden Teil mittelst Freerschem Elevator nach innen. Durch diesen Vorgang löst sich meist ganz leicht die Leiste von dem Überzuge ab, schält sich förmlich heraus, und nun gelingt es anstandslos, mittelst feiner Elevatorien die Ablösung bis zum Boden beiderseits durchzuführen, worauf nach Einführung eines langen Speculums zur Abhaltung der Tasche die völlige Abmeißelung der Bodenleiste leicht gelingt. Zur Wegnahme derselben wurden vielerlei Instrumente angegeben, doch ist der Killiansche Meißel weitaus das beste. Nur ist es nötig, auch längere Meißeln zu verwenden, weil sich ein kürzeres Instrument leicht zwischen den Blättern des Taschenspeculums einklemmt und der hintere Teil der Leiste auch abgemeißelt werden soll. Die Herausbeförderung des abgemeißelten Stückes geschieht mittelst Lucs oder Middletons Zange. Liegt die Knochenleiste in den rückwärtigen Partien nicht völlig nackt vor Augen, dann gelingt die Ablösung des Überzuges oft vorzüg-

Digitized by Google
Original from UNIVERSITY OF CALIFORNIA
Generated on 2019-10-24 12:15 GMT / http://hdl.handle.net/2027/uc1.b3252758
Public Domain in the United States, Google-digitized / http://www.hathitrust.org/access_use#pd-us-google

lich mittelst der Blätter des Killianschen Speculums. Es ist nur notwendig, das Speculum hart an den Knochen angepreßt nach hinten zu schieben, wodurch die Ausschälung leicht vonstatten geht. Die Entfernung der Bodenleiste mittelst Freers Zange ist nicht praktisch, da man 1. nur kleine Stückchen wegzwicken kann, was die Dauer der Operation nicht unwesentlich beeinflußt, 2. es kaum möglich ist, bis fast an den Boden reichende Stücke wegzuknipsen, während der Killiansche Meißel die ganze Leiste herausholen kann. Die Haltung des Meißels bei Wegnahme der Bodenleiste ist von Wichtigkeit: Derselbe darf nicht im vorderen Bereiche horizontal parallel dem Nasenboden geführt werden, da dadurch leicht ein Stück der Leiste zurückgelassen wird und eine zweite Meißelung vorgenommen werden muß. Man halte den Meißel beim Ansetzen schief, von oben nach unten, etwa in einem Winkel von 30—45°, um auf diese Weise auch die Basis der Leiste zu entfernen. Manchmal muß der Bajonettmeißel auch schief gestellt werden, wie es überhaupt immer notwendig ist, mit der Art der Einführung der Instrumente der Art der Verbiegung nach Möglichkeit nachzukommen. So muß auch das eingeführte Elevatorium immer möglichst parallel der Taschenwand geführt werden, worauf namentlich bei Ablösung auf der konkaven Seite Rücksicht zu nehmen ist. Schleimhautrisse auf der konkaven Seite sind nicht selten auf die falsche Richtung des subperichondral eingeführten Elevatoriums zurückzuführen.

Unangenehme Komplikationen nach subperichondraler Resektion der deviierten Scheidewand habe ich bisnun niemals gesehen. Einmal beobachtete ich einen in der Tasche entstandenen Absceß, der nach Incision und Drainage innerhalb weniger Tage zur Ausheilung kam. Einige Male traten postoperative Anginen, einmal submandibuläre Drüsenschwellung auf. Doch sei — mit Rücksicht auf beschriebene gefährliche Komplikationen — an folgendes erinnert:

1. Man vergesse nicht, bei Beendigung der Operation die Tasche mit Adrenalin gründlich auszutupfen, um lose liegende Stücke beziehungsweise lose hängende Partien zu entfernen, sei auch bedacht, keine scharfen Knochenkanten in der Tasche zu lassen, da auch solche zu Schleimhautnekrose, eventuell fieberhaften Folgeerscheinungen führen können. Schließlich erfolge eine Desinfektion der Tasche.

2. Vorsichtige Handhabung des Meißels beziehungsweise der Knochenzangen, und zwar je höher man hinaufkommt, desto größere Vorsicht vonnöten. So erfordern namentlich die hohen Deviationsoperationen bei Sinuserkrankungen erhöhte Aufmerksamkeit. Zumal beim Abbrechen der oberen Knorpel- und Knochenpartien ist wegen der Nähe der Lamina cribrosa besondere Vorsicht vonnöten.

* * *

Generated on 2019-10-24 12:15 GMT / http://hdl.handle.net/2027/uc1.b3252758
Public Domain in the United States, Google-digitized / http://www.hathitrust.org/access_use#pd-us-google
Digitized by Google
Original from UNIVERSITY OF CALIFORNIA

Das wären so ziemlich jene Winke, welche ich auf Grund meiner Erfahrungen zumal dem weniger Geübten an die Hand geben wollte. Es sind zumeist nur kleine Momente, Kleinmalerei, welche aber gerade bei der Ausführung einer so schönen und subtilen Operation, wie es die subperichondrale Resektion ist, von unbedingter Wichtigkeit sind. Mit Recht behauptet Freer, der auch über eine große Erfahrung in dieser Operation verfügt, daß „die gewissenhafte und exakte Entfernung der gesamten Verbiegungen in vielen Fällen die größte Geschicklichkeit von seiten des Chirurgen und eine Geduld erfordert, welche erst dann durch eine freie Bahn durch das vorher verengte Loch belohnt wird, wenn er das letzte Stück der knöchernen Verbiegung aus der Tiefe der Nasenhöhle herausgeholt hat". Darum sind gerade solche Winke von wesentlicher Bedeutung, zumal da die subperichondrale Resektion Gemeingut aller Spezialärzte werden sollte.

Aus dem laryngologischen Ambulatorium des Privatdozenten Dr. M. Hajek.

Über die Behandlung der Larynxtuberkulose mittelst Galvanokaustik.

Von Dr. **Fritz Hutter.**

Seitdem durch Heryng, Krause und Moriz Schmidt die operative Ära in der Behandlung der Larynxtuberkulose eingeleitet worden und damit der Aufschwung von rein exspektativer zu aktiver Therapie gegeben war, ist die Diskussion über dieses Thema nicht zur Ruhe gekommen. Zwar hat heute im allgemeinen eine nüchterne objektive Auffassung über die Behandlung des tuberkulösen Kehlkopfes Platz gegriffen, die ebensoweit entfernt ist, denselben für ein Noli me tangere zu halten, als von übertriebener Einschätzung seiner Heilungsmöglichkeit durch operative Behandlung, doch gibt es innerhalb dieser Grenzen noch genug Spielraum für individuelle Auffassung der operativen Indikationen und für Anwendung spezieller Methoden, so daß die von Gleitsmann vor 2 Jahren geäußerte Meinung, es würden kaum je zwei Laryngologen denselben Fall von Larynxtuberkulose in gleicher Weise behandeln, beinahe zu Recht zu bestehen scheint.

Auch ist man bei den endolaryngealen Methoden nicht stehen geblieben, sondern hat in den letzten Jahren versucht, durch äußere Eingriffe, wie Tracheotomie, Laryngofissur, Larynxresektion, das Leiden zu beeinflussen respektive zu heilen, therapeutische Bestrebungen, über deren Wert ein abschließendes Urteil bisnun noch nicht gefällt ist.

Unter den endolaryngealen operativen Methoden, die ursprünglich nur in Anwendung scharfer Löffel und schneidender Zangen bestanden, ist im Laufe der letzten Jahre die Galvanokaustik zu steigender Beachtung gelangt.

Digitized by Google
Original from UNIVERSITY OF CALIFORNIA
Generated on 2019-10-24 12:15 GMT / http://hdl.handle.net/2027/uc1.b3252758
Public Domain in the United States, Google-digitized / http://www.hathitrust.org/access_use#pd-us-google

Schon Voltolini hatte vor mehr als 40 Jahren ihren Gebrauch im Innern des Kehlkopfes gelehrt, sie auch gelegentlich, nicht aber systematisch bei Larynxphthise verwendet, die ja damals im großen und ganzen noch als unantastbar galt. Nach ihm haben unter anderen Schrötter, Piniazek, Gougenheim, Moriz Schmidt, Schech, Grünwald, Krieg und Mermod dieselbe versucht, trotzdem zählt sie auch heute noch nicht viel unbedingte Anhänger. Es erscheint mir zweckdienlich, vor Mitteilung eigener Erfahrungen und Resultate in dieser Behandlungsmethode einen kurzen Überblick dessen zu bieten, was für und wider dieselbe angeführt wurde.

Seit man versucht hat, die Galvano- oder Elektrokaustik, wie das Verfahren neuestens bezeichnet wird, in den Dienst der Phthiseotherapie beim Kehlkopf zu stellen, waren es hauptsächlich zwei Argumente, die man dagegen respektive dafür angeführt hat: dagegen die Reaktion, das künstlich erzeugte Ödem, das häufig im Gefolge auftreten sollte, dafür die Vermeidung von Blutungen, die manchmal nach Anwendung schneidender Instrumente unliebsame Zwischenfälle verursacht hatten.

Schon Schrötter war der Meinung, durch künstliches Ödem infolge des mit der Kaustik verbundenen thermischen Reizes könne das Übel gesteigert werden, ähnliches befürchten Gottstein und Schech; auch Chiari sprach sich wegen der immer bedeutenden und oft unberechenbaren Reaktion, welche die Kaustik im Gefolge haben könnte, gegen dieselbe aus. Dieser Einwand, der mit einem Anschein von Berechtigung erhoben werden konnte, hat die genannten und andere Autoren von der Anwendung des Verfahrens ganz abgehalten oder mindestens bewogen, von demselben nur sehr ängstlichen und eingeschränkten Gebrauch zu machen; er blieb jedoch nicht unwidersprochen. Eben diejenigen, die oft oder vorzugsweise den Kauter zur Behandlung des tuberkulösen Kehlkopfes benutzt und ihre diesbezüglichen Erfahrungen veröffentlicht haben, konnten die Furcht vor der Reaktion nicht teilen: Kronenberg sah sie sehr selten, für Mermod existiert sie nur in den Büchern, und er hat nicht gezögert, die Kaustik auch bei drohender Stenose sowie ambulatorisch anzuwenden und eine entzündliche Reaktion wirklich nur dort gefunden, wo der Eingriff ängstlich und halb ausgeführt wurde. Besold und Gidionsen „haben trotz fortwährender Anwendung der Kaustik nie Folgezustände gesehen, welche die Anwendung eines so vorzüglichen Verfahrens in Frage stellen könnten".

Es ist bezeichnend und von Interesse, daß eben die Schöpfer und eifrigen Verfechter der chirurgischen Behandlung mit schneidenden Instrumenten sich auch dem heißen Verfahren gegenüber nicht ablehnend verhalten. Schmidt sah manchmal schönen Erfolg und empfiehlt, die Methode an für andere Instrumente schwer zugänglichen Stellen zu verwenden, ebenso Krause, der sie nicht für souverän, aber für einen oft bequemen Notbehelf ansieht, allerdings

Digitized by Google
Original from UNIVERSITY OF CALIFORNIA
Generated on 2019-10-24 12:15 GMT / http://hdl.handle.net/2027/uc1.b3252758
Public Domain in the United States, Google-digitized / http://www.hathitrust.org/access_use#pd-us-google

den Mangel persönlicher Erfahrung gesteht. Endlich hat sich Heryng in seinem am Internationalen Laryngologenkongreß 1908 erstatteten Referat sehr ausführlich hierzu geäußert und muß, obwohl auch er dem Kauter keine überragende Bedeutung zuerkennen will, demselben doch einen ebenbürtigen Platz neben den anderen chirurgischen Methoden einräumen.

Wenden wir uns nun den bedingungslosen Anhängern des Verfahrens zu, so ist zu konstatieren, daß in letzter Zeit vorzugsweise Grünwald, Krieg und Mermod für die alleinige Anwendung der Galvanokaustik bei endolaryngealer Behandlung des tuberkulösen Kehlkopfes eingetreten sind und diesen Standpunkt jeder auf seine Weise zu stützen suchen. Zwar haben auch andere, wie Srebny, Schmiegelow, Schmithuisen, Kronenberg und die schon erwähnten Besold und Gidionsen, ihre diesbezüglich günstigen Erfahrungen mitgeteilt, doch ist mir nicht bekannt, daß diese Autoren die Operation mit schneidenden Instrumenten ganz verlassen hätten. Unter den klinischen Argumenten wird nun, wie bereits erwähnt, vor allem die Vermeidung der Blutungsgefahr zugunsten der kaustischen Methode herangezogen, sie hat beispielsweise Mermod bewogen, von derselben in den letzten Jahren beinahe ausschließlichen Gebrauch zu machen. Heryng ist allerdings der Meinung, daß die Häufigkeit und Gefahr der Blutungen nach Excisionen übertrieben dargestellt wird — er selbst hat unter ungefähr 1000 Curettements 8 Blutungen gesehen und unter 12.000 Fällen verschiedener Laryngologen zählt er im ganzen 21, darunter 6 tödliche Blutungen. Es ist indes leicht einzusehen, daß eine auch nur entfernte Möglichkeit eines derartigen Zwischenfalles den Anlaß geben kann, eine Methode aufzugeben, für die man andrerseits Ersatz zu haben glaubt. Ein weiteres, oft geäußertes Bedenken, die Möglichkeit der Propagation des Prozesses durch den blutigen Eingriff infolge Eröffnung der Lymphwege, war, obwohl klinisch noch nie mit Sicherheit als richtig erwiesen, doch danach angetan, das in Rede stehende Verfahren zu stützen, durch welches man kranke Gewebsteile vernichten kann, ohne dem Virus neue Bahnen zu eröffnen, und, mehr als dies, bereits bestehende Eintrittspforten für Sekundärinfektion durch den schützenden Schorf zu verschließen vermag. In technischer Beziehung wird dem Kauter gegenüber den schneidenden Instrumenten die größere Einfachheit und Schmiegsamkeit nachgerühmt. Er sei, meint Krieg, für alle Fälle passend, zerstöre alles, was man will, und verursache geringere Beschwerden.

Was nun die Art der galvanokaustischen Behandlung im Larynx anlangt, so läßt sich dieselbe entsprechend der verschiedenen Form und Applikationsweise des Brenners als sogenannter Tiefenstich oder als flächenhafte Verschorfung zur Anwendung bringen.

Der galvanokaustische Tiefenstich wurde zuerst von Réthi vorgeschlagen, aber erst bekannter, seit neuerdings Grünwald ihn zur syste-

Digitized by Google
Original from UNIVERSITY OF CALIFORNIA
Generated on 2019-10-24 12:15 GMT / http://hdl.handle.net/2027/uc1.b3252758
Public Domain in the United States, Google-digitized / http://www.hathitrust.org/access_use#pd-us-google

matischen endolaryngealen Behandlung der Kehlkopftuberkulose empfahl. Speziell tiefreichende Infiltrate sollten durch tiefes Einstechen eines nadelförmigen Spitzbrenners am besten zur Abschwellung gelangen. Ein Hauptgewicht legt hierbei Grünwald auf das Unversehrtbleiben der intakten Oberfläche, weshalb er sich gegen deren Verletzung durch schneidende Instrumente wendet und auch das flächenhafte Kauterisieren, wo es sich nicht um ausgedehnte Ulzerationen handelt, wegen nicht geringer Reaktion und Fehlen der Tiefenwirkung verwirft. Von Kritiken des von Grünwald geübten Verfahrens möchte ich den Ausspruch Besolds und Gidionsens zitieren, wonach der Spitzbrenner innerhalb des Stichkanales auch bei starken Strömen sehr mangelhaft oder gar nicht glüht, aber das ihn umgebende Gewebe so stark erhitzt, daß es einer Nekrobiose anheimfällt; die Methode empfehle sich wegen geringer Reaktion, sei aber erst nach Abtragung prominenter Teile anzuwenden.

Ich erwähne gleich hier, um Wiederholungen zu vermeiden, daß meine mit dem Tiefenstich gewonnenen Erfahrungen nicht sonderlich zu dessen Gunsten sprechen. Eklatante objektive und subjektive Besserung wie nach flächenhafter Verschorfung konnten bei alleiniger Anwendung des Spitzbrenners nicht konstatiert werden, vielmehr ließ sich in den 3 Fällen, in denen das Verfahren zur Anwendung kam, auch nicht vorübergehend günstige Beeinflussung des Prozesses beobachten, und es blieb der Eindruck, daß sich hier bei anderer Anwendungsweise der Kaustik mehr hätte erzielen lassen. Den therapeutischen Postulaten Grünwalds gegenüber, die in Tiefenwirkung und Schutz der Oberfläche gipfeln, sei betont, daß sich auch bei flächenhafter Verschorfung, wofern nur ein entsprechender Brenner gewählt wird — hierüber später —, bedeutende Tiefenwirkung, das heißt ein tiefreichender Schorf, erzielen läßt und letzterer, unter dem sich die Vernarbungsvorgänge abspielen, sehr ausgiebigen Schutz gegen Sekundärinfektionen bietet. Freilich kann der tief ins Gewebe versenkte Spitzbrenner tiefst gelegene Herde eher erreichen, allein die direkte Zerstörung ist bei der geringen Brennstärke der feinen Platinnadel minimal, die Hauptwirkung wird von der nach dem Brennen auftretenden reaktiven Entzündung erhofft, die „weit über den Bereich der direkten Zerstörung durch die Glühhitze hinaus“ reichen soll. Und darin liegt der prinzipielle Unterschied zwischen der Grünwaldschen und der von anderen Therapeuten angewandten Art der Kaustik und intendierten Wirkung, denn diese suchen die reaktive Entzündung, jeder auf seine Weise, zu verhüten und sehen im Kauter lediglich ein Instrument, um möglichst ausgedehnte Partien erkrankten Gewebes auf heißem Wege zu entfernen. Es soll nicht gesagt sein, daß die Reaktion sich stets vermeiden läßt und daß sie andrerseits für die Eindämmung des Prozesses nicht unter Umständen Gutes leisten kann; nur ist sie ein zweischneidiges Schwert, das mitunter auch Schaden anrichten kann. Man hat dies ja mit der Tuberkulinwirkung im Larynx gesehen, wo die mit der Abstoßung

Digitized by Google
Original from UNIVERSITY OF CALIFORNIA
Generated on 2019-10-24 12:15 GMT / http://hdl.handle.net/2027/uc1.b3252758
Public Domain in the United States, Google-digitized / http://www.hathitrust.org/access_use#pd-us-google

tuberkulösen Gewebes oft einhergehende stürmische Reaktion mitunter unheilvoll gewirkt hat. Demnach wäre unserer Meinung nach der galvanokaustische Tiefenstich nur für jene Fälle zu reservieren, in denen man versucht, infiltrierte Stimmbänder ohne Neigung zu rascher Progredienz oder Zerfallserscheinungen zur Abschwellung zu bringen. Hier verbietet fürs erste der Wunsch nach Erhaltung der Stimmfunktion einen anderen Eingriff, etwa ein Kauterisieren des Stimmbandrandes. Für andere Fälle, insbesondere einigermaßen ausgebreitete Infiltrate und überhaupt rascher progrediente Prozesse erscheint mir diese Anwendungsart nicht ausreichend. Es muß allerdings bemerkt werden, daß Grünwald selbst das Anwendungsgebiet des Tiefenstiches sehr einschränkt und nur minder vorgeschrittene Fälle für endolaryngeale Eingriffe überhaupt geeignet hält.

Nun zur flächenhaften Verschorfung. Dabei muß auf die verschiedene Wirkungsweise der Galvanokaustik hingewiesen werden, die, soweit die angewandte Stromintensität in Betracht kommt, in der differenten Glut des Kauters von schwacher Rotglut bis zu intensivster Weißglut schwankend, zum Ausdruck kommt.

Die einen sind nun für Anwendung des rotglühenden Brenners in nur kleinem Ausmaß innerhalb einer Sitzung, um auf diese Art einer heftigeren Reaktion aus dem Wege zu gehen — Krieg meint so das tuberkulöse vom gesunden Gewebe am besten unterscheiden zu können —, andere, wie Mermod, Besold und Gidionsen, geben der Weißglut den Vorzug, weil sich damit eine Reaktion besser vermeiden und vollkommenere Zerstörung der erkrankten Weichteile erzielen lasse.

Im Laufe der letzten 5 Jahre mit der galvanokaustischen Behandlung des tuberkulösen Larynx mehr und mehr vertraut geworden, bin ich zur Überzeugung gelangt, daß wir hierin ein vorzügliches Mittel zur Bekämpfung des Leidens besitzen. Es seien im folgenden meine eigenen Erfahrungen über die Anwendung der Methode angeführt, ohne dieselbe damit zur Panazee stempeln zu wollen oder das Operieren mit schneidenden Instrumenten völlig abzulehnen, das für gewisse Fälle nie zu umgehen sein wird.

Ein Hauptvorteil der Kaustik liegt in ihrer außerordentlichen Dosierbarkeit. Nach der Intensität des verwendeten Stromes, je nach Form, Material und Größe des Brenners, endlich nach Applikationsart und -Dauer, lassen sich die verschiedensten Wirkungen erzielen. Am besten wird dies illustriert durch den Umstand, daß man Kaustik ebenso zur oberflächlichen Ätzung von Ulzerationen, gleichsam als Ersatz für Lapisperle, Trichloressigsäure oder Milchsäure, gebrauchen kann, als dazu, ausgedehnte Gewebsteile durch Mortifizierung zu vernichten. Hierfür ist ceteris paribus v. a. die Differenz der Stromintensität maßgebend, die in der verschiedenen Glut des Brennerteiles, wie bereits erwähnt, zum Ausdruck kommt. In zweiter Linie spielt selbstverständlich

Digitized by Google
Original from UNIVERSITY OF CALIFORNIA
Generated on 2019-10-24 12:15 GMT / http://hdl.handle.net/2027/uc1.b3252758
Public Domain in the United States, Google-digitized / http://www.hathitrust.org/access_use#pd-us-google

die Dauer der Einwirkung eine Rolle, wobei jedoch erwähnt werden muß, daß die Brennstärke in dem Maße abnimmt, als der Kauter in Berührung mit dem bereits verschorften Gewebe abgekühlt wird.

Weiters kommt die Stärke des Kauters für den Effekt in Betracht, denn der Durchmesser des zum Glühen gebrachten Materials kann für die Hitzeentwicklung nicht ohne Belang sein. Ich habe sowohl den flachen Platin- als auch den Porzellanbrenner, in letzter Zeit fast ausschließlich letzteren verwendet; denn die Brennstärke des von der Platinspirale zum Glühen gebrachten Porzellanteiles ist eine weitaus größere; besonders macht sich dieser Unterschied bei sehr saftreichem oder blutendem Gewebe geltend.

Es hieße sich des früher erwähnten Vorteiles der Kaustik begeben, wollte man prinzipiell nur mit Rot- oder nur mit Weißglut arbeiten. Wo es sich beispielsweise um Verschorfung oberflächlicher Stimmbandulzerationen handelt, wird sich aus Rücksicht auf die weitmöglichste Erhaltung funktionell so wichtiger Teile die schonendere vorsichtige Anwendung des schwachglühenden Brenners empfehlen, ebenso überall, wo es mehr auf symptomatische Wirkung, Verschorfung schmerzhafter Geschwüre, ankommt oder wo die Nähe des Perichondrium (z. B. Gegend der Proc. vocal.) zur Vermeidung tieferreichender Wirkung mahnt. Besonders in der Hand des Anfängers in der galvanokaustischen Technik könnte in solchen Fällen die Wirkung intensiver Weißglut über das erwünschte Maß hinausgehen. Mit zunehmender Übung lernt man auch bei Anwendung letzterer die zerstörende Wirkung nach Sekunden der Applikationsdauer zu dosieren. Besonders aber, wo tiefergreifende Wirkung beabsichtigt ist, also zur Zerstörung tiefer Infiltrate oder Ulzerationen auf infiltrierter Basis, zögere man nicht, mit möglichster Stromintensität vorzugehen.

Die Erfahrung, daß die Erkrankung gewöhnlich weiter vorgeschritten ist, als es nach dem laryngoskopischen Bilde den Anschein hat, wird uns hierin bestärken; sehen wir doch oft genug unsere besten Bemühungen an der a priori unberechenbaren Ausdehnung des Prozesses scheitern; indes erfordert gerade diese Art der Kaustik die Einhaltung gewisser Kautelen: Der zum Glühen gebrachte Brenner soll nur wenige Sekunden einwirken und man lasse sich nicht verleiten, Summation des Effektes durch Verlängerung der Applikationsdauer erzielen zu wollen; denn in Kontakt mit der Substanz kühlt der Kauter rasch ab, nur eine zirkumskripte Partie kann er sogleich vollständig verschorfen, während er dann, von verbrannter und halbverbrannter Substanz umgeben, auf die weitere Umgebung lediglich eine Wirkung ausübt, die einer Erhitzung des Gewebes entspricht und, wie Besold und Gidionsen betonen, zu länger dauernden Beschwerden nach dem Eingriff Anlaß gibt. Auch ich konnte mich davon überzeugen, daß protrahierte, in continuo ausgeführte Kaustik mitunter stärkere subjektive Reaktion im Gefolge hat. Es scheint demnach angezeigt, aus-

Digitized by Google
Original from UNIVERSITY OF CALIFORNIA
Generated on 2019-10-24 12:15 GMT / http://hdl.handle.net/2027/uc1.b3252758
Public Domain in the United States, Google-digitized / http://www.hathitrust.org/access_use#pd-us-google

gedehnte kaustische Prozeduren etappenweise vorzunehmen, derart, daß man jede einzelne Applikation auf einige Sekunden beschränkt, lieber öfter in den Larynx eingeht und stets nur mit durchgeglühtem, von anhaftenden Schorfen freiem Kauter arbeitet. Dann sind die auf den Eingriff zu beziehenden Beschwerden der nächsten Tage zumeist überraschend gering, beschränken sich auf leichten Schluckschmerz und Vermehrung des Hustenreizes, bedingt durch die starke, nun eingetretene Sekretion, oder sie fehlen gänzlich; ja, wo es sich um Verschorfung von Infiltraten oder Ulzerationen handelt, die vorher deutlich lokalisierbare Beschwerden veranlaßten, sind diese oft mit einem Schlag behoben. Noch deutlicher spricht das laryngoskopische Bild für die Reaktionslosigkeit des Verfahrens, wenn wir unter Reaktion stürmische Erscheinungen, wie Ödem oder stenosierende Schwellung, verstehen. Derlei konnte bei einer sehr großen Anzahl von Fällen, die energischer Kaustik unterzogen wurden, nicht beobachtet werden. Solche Erscheinungen sind eher von ungenügenden, oberflächlichen Prozeduren zu befürchten, die an Stelle partieller Einschmelzung durch vollständige Verbrennung bloß Verschorfung der obersten, Überhitzung der tieferen Gewebsschichten erzeugen und, im Sinne einer Entzündung wirkend, vorerst Volumzunahme des Gewebes hervorrufen können.

Der lokale Befund ist der einer je nach Ausdehnung der Verschorfung verschieden ausgebreiteten reaktiven Entzündung, die hauptsächlich in bedeutender schleimig-eitriger Exsudation zum Ausdruck kommt; der schleimig-eitrige Belag bedeckt für die ersten Tage den Schorf und dessen unmittelbare Umgebung vollständig, bei richtig ausgeführter Kaustik ist die Schwellung der den Schorf umfassenden Weichteile gering; seine Abstoßung erfolgt rasch, indes dauert es gewöhnlich einige Zeit, bis vollständige Abschwellung und Versiegen der abnormen Sekretion eingetreten ist und man den erzielten Effekt richtig beurteilen kann, Beispielsweise erkennt, ob ein kauterisierter Ulcus bereits benarbt ist oder nicht. Es sollte daher schon aus diesem Grunde als Prinzip der Behandlung gelten, eventuell nötige wiederholte Eingriffe nicht zu rasch aneinanderzuschließen, sondern eine gewisse Beobachtungsfrist einzuhalten, die nur bei deutlichem Fortschreiten des Prozesses, Verschlimmerung der Symptome abzukürzen wäre. Bezüglich der Technik des Eingriffes seien noch einige Worte der Anästhesierung gewidmet: Zur Vertiefung allgemeiner wie lokaler Anästhesie hat man schon seit langem die vorausgehende subkutane Darreichung von Morphium als geeignet gefunden, und speziell Killian hat diesen Modus empfohlen, um ausgedehnte Partien der oberen Luftwege für die Ausführung der direkten Tracheobronchoskopie gründlicher und nachhaltiger unempfindlich zu machen. Mermod wandte nach diesem Vorbild bei der operativen Behandlung der Larynxtuberkulose die erwähnte Kombination systematisch an, deren Wert ich nur bestätigen kann. In allen Fällen, die eine einigermaßen ausgedehnte und energische Kauterisierung erfordern, besonders

Digitized by Google
Original from UNIVERSITY OF CALIFORNIA
Generated on 2019-10-24 12:15 GMT / http://hdl.handle.net/2027/uc1.b3252758
Public Domain in the United States, Google-digitized / http://www.hathitrust.org/access_use#pd-us-google

aber bei Patienten mit starker Reflexerregbarkeit, empfiehlt sich die subkutane Injektion von 0·01 Morphium, ungefähr 20 Minuten vor der Einleitung der Kokainanästhesie. Man erzielt auf diese Weise rascher eintretende, tiefere und anhaltendere Unempfindlichkeit bei geringerer Kokaingabe. Dieser Vorteil ist mit Rücksicht auf die Durchführbarkeit eines Eingriffes in der als notwendig erkannten Ausdehnung gerade bei dem in Rede stehenden Leiden von besonderer Bedeutung. Denn es ist erwünscht, den durch das Kehlkopf- und Lungenleiden oft geschwächten Organismus möglichst wenigen Prozeduren zu unterziehen und, was innerhalb einer Sitzung vorzunehmen geboten und erlaubt erscheint, sollte womöglich nicht aus technischen Gründen in die Länge gezogen werden. Es läßt sich nicht verhehlen, daß jeder derartige Eingriff, ob es sich nun um Kürettement oder Kaustik handelt, für das ungemein labile Befinden des Tuberkulösen eine Alteration bedeutet, die sich auch bei bester lokaler Wirkung erkennen läßt und mitunter in Form kleiner Temperaturanstiege, besonders bei bereits vorher Fiebernden zum Ausdruck kommt. Wenn diese Erkenntnis uns auch nicht von sonst als notwendig erkannten Interventionen abhalten kann, so mahnt sie immerhin zu Vorsicht und möglichster Einschränkung der Zahl unserer Eingriffe.

Damit bin ich auch bei der Frage nach der Indikation und Kontraindikation der Galvanokaustik des tuberkulösen Larynx angelangt. Da diese, besonders bei energischer und ausgedehnter Anwendung, als chirurgische Methode zu betrachten ist, müssen für sie die gleichen Anzeigen gelten. Gewöhnlich werden hochgradige, fieberhafte Lungenphthise, Miliartuberkulose, hochgradige Kachexie, Stenose und diffuse Infiltration des Larynx als Zustände angesehen, die die Vornahme eines Eingriffes verbieten, während tumorartige, zirkumskripte oder einseitige Affektionen, chronische, hartnäckige Ulzerationen die Indikation hierzu abgeben können.

Im allgemeinen ist diese Indikationsstellung gewiß als der richtige Wegweiser zu betrachten, und speziell, soweit es sich um kurative Bestrebungen handelt, wird dieselbe für uns maßgebend sein müssen. Da wir aber auch die chirurgischen Eingriffe vielfach nur als symptomatische Therapie betrachten können, wird sich im einzelnen Falle häufig genug eine Erweiterung der Grenzen, die unserem Einschreiten sonst gezogen wären, ergeben. Wenn ich von jenen selteneren Fällen absehe, in denen sich eine bedeutende Stenose durch endolaryngeale Eingriffe, z. B. Entfernung prominenter, die Glottis einengender Partikel, beheben läßt, so bleiben noch immer genug Fälle übrig, in denen auch bei schwerer Affektion der Lungen, auch bei diffuser Infiltration des Larynx ein operativer Versuch angezeigt erscheint, weil sich dadurch erfahrungsgemäß oft wesentliche symptomatische Linderung erzielen läßt. Die Möglichkeit, quälenden Hustenreiz oder Schluckschmerz, vom Kehlkopf oder dessen nächster Umgebung ausgelöst, wenigstens temporär zu be-

Digitized by Google
Original from UNIVERSITY OF CALIFORNIA
Generated on 2019-10-24 12:15 GMT / http://hdl.handle.net/2027/uc1.b3252758
Public Domain in the United States, Google-digitized / http://www.hathitrust.org/access_use#pd-us-google

seitigen, drängt oft zur Vornahme eines Eingriffes, auch wenn voraussichtlich kein andauernder Stillstand des Kehlkopfleidens hiervon zu erwarten ist. Übrigens ist die Unberechenbarkeit der Tuberkulose und auch der des Kehlkopfes eine alte Erfahrung, und unvorhergesehene Besserung, Stillstand sind so häufig wie rapid einsetzende Verschlimmerung, so daß wir, von extremen und prägnanten Fällen abgesehen, oft gar nicht in der Lage sind, die therapeutische Beeinflußbarkeit vorauszusagen.

Dieser Erwägung folgend, tut man gut, auch in therapeutischer Beziehung nicht zu verallgemeinern und sein Verhalten von der Beobachtung des speziellen Falles abhängig zu machen. Besonders die Galvanokaustik scheint berufen, den Wirkungskreis aktiver Therapie bei der Kehlkopftuberkulose zu erweitern und oft an Stelle gedanken- und trostloser Insufflationen, Instillationen und Pinselungen zu treten. Will man ihr Wirkungsgebiet präzisieren, so wäre als Konklusion des Bisherigen zu sagen:

1. Bezüglich der Formen von Kehlkopftuberkulose, bei denen sie zur Anwendung kommen soll; sie eignet sich vorzüglich zur Behandlung von Ulzerationen, indem sie das beste bisher bekannte Mittel zu deren temporärem Verschluß oder dauernder Vernarbung darstellt; hier kann sie insbesondere symptomatisch hervorragend wirken und ist dem Kürettement unbedingt überlegen. Als Beispiel diene folgender Fall:

Ein Pat., den ich im Dezember 1906 einige Male mit Milchsäurepinselungen wegen eines tuberkulösen Ulcus der rechten Stimmlippe behandelt hatte, kam Ende Januar 1909 wieder, mit der Angabe, seit November neuerdings an Heiserkeit und besonders an rechtseitigem, immer zunehmendem Schluckschmerz zu leiden, der ihm derzeit die Nahrungsaufnahme beinahe ganz unmöglich mache. Tatsächlich befand sich der ungefähr 26jährige junge Mann in einem desolaten Allgemeinzustand, der nebst der schweren beiderseitigen Lungenspitzeninfiltration, die bei ihm konstatiert wurde, vor allem jedenfalls auf die durch die lokale Affektion bedingte Denutrition zu beziehen war. Der laryngoskopische Befund, der am 22. I. 1909 erhoben wurde, war folgender: Stimmbänder intakt, Infiltration des rechten Taschenbandes, oberflächliche Infiltration der totalen Epiglottismucosa. Ulzeration der hinteren Larynxwand, der Mucosa über dem rechten Aryknorpel auf die rechte aryepiglottische Falte übergehend; außerdem ein ausgedehntes Ulcus der rechten pharyngoepiglottischen Falte, das nahe an die seitliche Rachenwand heranreicht. Es unterlag keinem Zweifel, daß der heftige Schluckschmerz von den ulzerierten Partien verursacht war, und um keine Zeit zu verlieren, wurde schon am nächsten Tage die gründliche galvanokaustische Verschorfung in deren ganzer Ausdehnung vorgenommen. Der Erfolg war ein überaus guter, denn schon nach 8 Tagen war der Kranke, der vordem monatelang nur unter größten Schmerzen Nahrung zu sich nehmen konnte, vollkommen schmerzfrei und konnte feste und warme Kost anstandslos genießen. Er wurde dadurch so zuversichtlich, daß er, entgegen meinem Rat, wenige Tage darauf nach dem Süden reiste. Eine dauernd günstige Beeinflussung war angesichts des vorgeschrittenen Kehlkopf- und Lungenprozesses nicht zu

Digitized by Google
Original from UNIVERSITY OF CALIFORNIA
Generated on 2019-10-24 12:15 GMT / http://hdl.handle.net/2027/uc1.b3252758
Public Domain in the United States, Google-digitized / http://www.hathitrust.org/access_use#pd-us-google

erwarten, am wenigsten, da sich Pat. regulärer Beobachtung so bald entzog. Immerhin gab er, als ich ihn nach 2 Monaten wieder sah, an, seitdem mit Ausnahme weniger Tage keinen Schluckschmerz (Normaldruck) verspürt zu haben. (Siehe auch Fall 32 der Tabelle.)

2. Weiters eignet sich die Kaustik zur Vernichtung kleiner, flacher Infiltrate oder Granulationen, die eben wegen ihrer Kleinheit mit der Kürette nicht gut zu fassen sind.

Aber auch größere Infiltrate lassen sich auf diese Weise innerhalb einer Sitzung je nach Art des Falles bedeutend verringern oder ganz zerstören. Für tumorartige Formen empfiehlt sich natürlich die Abtragung auf kaltem Wege, der man die Kaustik sofort anschließen kann; diese Kombination wird überhaupt für viele Fälle sehr zu empfehlen sein. Was die ödematösen Schwellungszustände anlangt, wie man sie häufig in der Gegend der Aryknorpel findet, so ist die Scheu, dieselben mit dem Kauter anzugehen, nach meiner Erfahrung nicht berechtigt; durch tiefe, an mehreren Stellen der Zirkumferenz gesetzte Schorfe gelang es öfters, anhaltende Schrumpfung herbeizuführen und den Schluckschmerz zu bannen oder zu lindern.

Bezüglich der Anwendbarkeit unserer Methode bei leichten Graden von Larynxstenose — bei schweren Graden verbietet sich wohl jeder endolaryngeale Versuch — kann in logischer Konsequenz des früher Gesagten die Gefahr einer Verschärfung der Enge bei ausgiebiger Kaustik nicht zugegeben werden. Aber nur wenn wir uns dazu entschließen, einen ansehnlichen Teil der stenosierenden Partien zu opfern und nicht ängstlich und oberflächlich vorgehen, werden wir obgenannter Möglichkeit mit Sicherheit aus dem Wege gehen. Speziell bei ambulatorischer Behandlung ist in solchen Fällen jedenfalls die Anwendung der Kürette vorzuziehen, die eine ausgiebige Erweiterung der Glottis eher gewährleistet.

Unter den verschiedenen Lokalisationen der Tuberkulose im Kehlkopf bilden Affektionen der Hinterwand und Interarytaenoidfalte ein besonders günstiges Feld für die kaustische Behandlung, während schneidende Instrumente hier bei verborgenem Sitz oder geringem Vorragen der erkrankten Partien häufig versagen. Ary- und pharyngoepiglottische Falten lassen mit Rücksicht auf die eben hier bestehende Möglichkeit stärkerer Blutung die Anwendung der Glühhitze rätlich erscheinen, ebenso erscheint diese für Behandlung der Stimmbänder noch immer als relativ schonenderes Verfahren, welches Ulzerationen energisch zu zerstören gestattet, ohne die ganze Stimmbandsubstanz zu opfern.

Bezüglich der Beeinflussung tuberkulöser Prozesse der Epiglottis habe ich mit dem Galvanokauter keine günstigen Erfahrungen machen können, wenigstens gelang es nie, größere Ulzerationen zur Vernarbung zu bringen oder am Weiterschreiten zu hindern. Besonders für Fälle von diffuser Infiltration

Generated on 2019-10-24 12:15 GMT / http://hdl.handle.net/2027/uc1.b3252758
Public Domain in the United States, Google-digitized / http://www.hathitrust.org/access_use#pd-us-google
Digitized by Google
Original from UNIVERSITY OF CALIFORNIA

des Kehldeckels, wo der rigide aufgetriebene Körper derselben das wesentliche Schluckhindernis bildet und mit Verschorfung etwaiger Ulzerationen nicht viel geleistet ist, verspricht nur die ausgiebige Resektion der Epiglottis symptomatische Besserung. Gerber empfahl für solche Fälle vor kurzem die Abkappung eines mehr minder großen Teiles der Epiglottis mit einer einfachen kalten Schlinge, und ich konnte mich an zwei eigenen Fällen von dem Wert dieser glatten, schmerzlosen und beinahe unblutigen Prozedur überzeugen.

Zum Schlusse sei nun eine Reihe mit Galvanokaustik behandelter Fälle angeführt, und zwar in Form tabellarischer Zusammenstellung, um die Übersicht der dabei in Betracht kommenden Daten und Resultate zu erleichtern. Die Zahl der Fälle beträgt 32; dieselben wurden nicht willkürlich und nicht bloß vom Gesichtspunkte eines zu erweisenden günstigen Effektes ausgewählt, dies lehrt schon ein Blick auf die letzte Rubrik, in der die Anmerkung „Exitus" ziemlich oft vertreten ist; vielmehr fanden hier Fälle Aufnahme, bei denen in nicht zu vorgerückten Stadien die Kaustik zur Anwendung kam und demnach die Möglichkeit einer kurativen Einwirkung gegeben war oder wo sie in schwereren Erkrankungsgraden als symptomatische Therapie versucht wurde und berechtigt war. Hingegen wurden Fälle, die diesen Bedingungen nicht entsprachen oder deren Beobachtungszeit noch zu kurz ist, weggelassen. Dadurch ist natürlich die Zahl der Kehlkopftuberkulösen, über deren kaustische Behandlung ich Aufzeichnungen gemacht habe, wesentlich eingeschränkt. Wo es sich aber um keine Statistik handelt, vielmehr darauf ankommt, an der Hand einiger Fälle den praktischen Wert der Methode zu zeigen, genügt wohl auch eine kleinere Zahl von Beobachtungen. Inwiefern denselben Beweiskraft zukommt, muß die Betrachtung der einzelnen Fälle selbst ergeben, hier sei nur kurz auf jene Momente hingewiesen, die der Erzielung günstigerer Resultate im Wege standen: Vor allem das Patientenmaterial, das durchwegs den armen Bevölkerungsschichten entstammt und sich aus den Angehörigen von Berufszweigen mit anstrengender, oft schwerer körperlicher Arbeit zusammensetzt. Damit ist schon angedeutet, daß die Hebung des Allgemeinzustandes, jener so wichtige therapeutische Faktor, der neben der lokalen Behandlung nie vernachlässigt werden darf, viel zu wünschen übrig ließ; denn wenn auch den meisten in Behandlung Stehenden als Mitgliedern einer Krankenkasse die Wohltat des Krankenstandes zuteil werden konnte, so waren damit noch nicht alle anderen Forderungen hygienisch-diätetischer Natur, auf die hier nicht näher eingegangen zu werden braucht, erfüllbar gemacht.

Aber auch unter günstigsten äußeren Verhältnissen entspricht die ambulatorische Behandlung speziell schwerer Fälle keineswegs dem Ideal, das in therapeutischer Beziehung wohl nur durch eine Anstaltsbehandlung zu erreichen wäre, die am ehesten die Vereinigung sachgemäßer lokaler Hilfe mit entsprechenden Allgemeinmaßnahmen gewährleistet. Immerhin wird die ambu-

Digitized by Google
Original from UNIVERSITY OF CALIFORNIA
Generated on 2019-10-24 12:15 GMT / http://hdl.handle.net/2027/uc1.b3252758
Public Domain in the United States, Google-digitized / http://www.hathitrust.org/access_use#pd-us-google

Beruf und Nummer	Alter	Allgemein- resp. Lungenbefund	Kehlkopfbefund	Symptome	Zahl d. kaust. Eingriffe, Dauer und Verlauf der Behandlung
		vor der Behandlung			
M. B. Hilfsarbeiterin (Maurer) 1	35	Unterernährt Lungen ?	Inf. über l. Arykn. Inf. u. Ulz. beid. Stb.	Heiserk., Husten, Atemnot	3 Jan.—April 1907
J. H. Näherin 2	47	R. Spitzenkat.	Subgl. Inf. r., Schwellung d. l. Stb., breites Inf. d. Htwd.	Brennen im Hals, Husten, Heiserk.	4 März—Juli 1907. 4. Kaust. Dez. 1908 weg. Rezid. Inf. d. Htwd.
R. M. Schlosser 3	28	1904 Hämopt. Lungen ?	Klein. Inf. d. r. Stb. und d. Htwd. Leichte Ulz. d. Epigl.-Rd.	Heiserk., Husten	1 April 1907
F. B. Tischler 4	43	Beiders. Spitzenkat.	Groß. Inf. d. l. Tbd., klein. Inf. ü. l. Arykn. u. l. Lig. aryepigl.	Seit 3 Monaten Schluckschm. l.; Heiserk., Husten	3 April—Mai 1907
F. W. Tischler 5	45	Beiders. Spitzenkat.	Klein. Inf. d. r. Tbd., 2 ödematöse Wülste aus r. Ventrikel	Seit 2 Jahren heiser, seit Wochen Schluckschm., Gewichtsverlust, zeitweise Fieber	2 Mai—Juni 1907
Th. M. Kutscher 6	32	R. Spitze suspekt	Klein. Inf. beid. Stb., bes. d. r.	Seit 1 Mon. aphonisch, Husten	1 Juni 1907
J. B. Schneider 7	38	Inf. b. Spitzen (r. Kaverne ?)	Groß. Inf. d. Epigl., Rötg. d. Stb.	Seit mehr. Mon. Schluckschm.	1 5. Oktob. 1907
R. B. Kellermeister 8	46	Inf. d. l. Lunge	Klein. Inf. d. Htwd. Inf. beid. Ulc. d. r. Stb.	Aphonie, Husten, Gewichtsverlust	2 Dez. 1907 bis Jan. 1908
F. B. Schriftsetzer 9	37	Inf. d. l. Spitze	Groß. Inf. d. l. Tbd.	Husten, Heiserk., Schluckschm. l.	5 4 Kaust. Dez. 1907 bis Mai 1908. Ohne Beschwerde b. Dez. 1908. 5. Kaust. Ende März 1909

[1]) Stb. = Stimmband
Tbd. = Taschenband
Htwd. = Hinterwand
Arykn. = Aryknorpel
Epigl.-R. = Epiglottisrand
Lig. aryepigl. = Ligam. aryepiglotticum

Digitized by Google
Original from UNIVERSITY OF CALIFORNIA
Generated on 2019-10-24 12:15 GMT / http://hdl.handle.net/2027/uc1.b3252758
Public Domain in the United States, Google-digitized / http://www.hathitrust.org/access_use#pd-us-google

Allg.- resp. Lungenbef.	Kehlkopfbefund	Symptome	Letzte Kontrolle	Anmerkung[1])
	nach der Behandlung			
3 *kg* Gew.-Zunahme	R. Stb. verbreit., l. Stb. gefurcht (vernarbt?)	Stimme stärker, Husten, Atemnot geschwunden	20. April 1907	24. Sept. 1907: Exitus. Ursache?
—	Jan. 1909: Befund fast normal	Beschwerdefrei	6. Mai 1910: Kehlkopf scheint ausgeheilt	Zeitweise Atemnot: Inf. d. l. Oberlappens, leichte Herzschwäche
—	Rötung d. r. Stb.	Beschwerdefrei	Nov. 1907: Stat. idem	3. Juni 1908 abgereist
—	Okt. 1907: Inf. d. l. Tbd. vermindert	Schluckschm. u. Husten geschwunden, Stimme besser	Jan. 1909: Befund derselbe, Husten, geringe Heiserkeit	Seither ohne Nachricht
—	Geringe Schwellung u. Rötung d. r. Stb. u. Tbd.	Kein Schluckschmerz	März 1909: beschwerdefrei	Seither ohne Nachricht
—	Okt. 1907: Leichte Rötung u. Parese beider Stb.	Stimme viel besser	Ende Nov. 1909: Befund derselbe, Stimme gut	—
—	Epigl.-Inf. geringer	Kein Schluckschmerz	12. Dez. 1907: Stat. idem	Exitus Ende Jan. 1908
—	Stat. idem	Stat. idem	—	17. Febr. 1908 Exitus (Myodegeneratio cordis)
—	L. Tbd. derber Wulst, Stb. deckend (Narbe?)	Beschwerdefrei seit April 1909	April 1910: Stat. idem	—

Glott. = Glottis Inf. = Infiltrat Schluckschm. = Schluckschmerz
subgl. = subglottisch Ulz. = Ulzeration Kaust. = Kaustik
l., r. = links, rechts Atm. = Atmung Kur. = Kurettement.

Generated on 2019-10-24 12:15 GMT / http://hdl.handle.net/2027/uc1.b3252758
Public Domain in the United States, Google-digitized / http://www.hathitrust.org/access_use#pd-us-google
Digitized by Google
Original from UNIVERSITY OF CALIFORNIA

Beruf und Nummer	Alter	Allgemein- resp. Lungenbefund	Kehlkopfbefund	Symptome	Zahl d. kaust. Eingriffe, Dauer und Verlauf der Behandlung
		vor der Behandlung			
M. P. Monteur 10	42	Alter Spitzenprozeß	Inf. u. Ulz. d. l. Tbd. u. d. l. Hälfte d. Htwd.	Seit 2 Mon. Husten u. Heiserk., Schluckschm. l.	3 April—Mai 1908
M. K. Schneiderin 11	19	Apicitis	Schwellung üb. beid. Arykn. Ulz. Inf. d. Htwd., klein. Inf. d. l. Tbd. u. r. Stb.	Heiserkeit, seit 6 Jahren Husten	2 März—April 1908
A. W. Maschinstrickerin 12	31	Inf. beider Spitzen, l. stärker	Groß. Inf. d. Htwd., subgl. Schwellung beiders., Granul. am l. Stb. vorn	Schluckschm. u. Heiserkeit seit 1 Jahr	8 Mai 1908 bis April 1910. Jede Kaust. n. wenigen Mon. von Rezidiv gefolgt
M. E. Hilfsarbeiterin 13	28	Inf. pulmon.	Inf. d. Htwd., Rötung u. Schwellung beider Stb.	Seit 4 Jahren Husten, seit 5 Mon. Heiserkeit	1 11. Mai 1908
H. M. Hilfsarbeiterin 14	24	Beiderseitiges Spitzeninf.	Inf. d. Htwd. u. Ulz. über r. Proc. voc., Inf. d. r. Stb. u. Tbd.	Heiserk., Husten, Schluckschm.	5 Sept. 1908 bis Februar 1909
M. J. Näherin 15	41	Dichtes Inf. d. l. Oberlappens	Groß. Inf. d. Htwd.	Seit 2 Jahren Heiserk., Husten	3 Juni—Sept. 1908
J. A. Maurer 16	44	Handbreite Dämpfung u. Rasseln über d. l. Spitze	Inf. u. groß. Längsulz. d. l. Stb.	Heiserkeit, Schluckschm.	3 2 Kaust. Nov. bis Dez. 1908. Aug. 1909: Inf. d. l. Tbd., l. Arykn. u. Lig. aryepigl. 3. Kaust. Okt. 1909
A. B. Näherin 17	30	L. Spitze suspekt	Inf. d. Htwd.; Stb. geschwellt	Seit 2 Monaten Heiserk., Husten	1 7. Dez. 1908
H. H. Schlosser 18	24	Angebl. Hämoptoe. Bronchitis	Inf. d. r. Stb., subgl. Inf. r. Inf. d. Htwd.	Seit 4 Mon. Heiserk., seit 2 Mon. Schluckschm.	3 Dez. 1908 bis Jan. 1909

Digitized by Google
Original from UNIVERSITY OF CALIFORNIA
Generated on 2019-10-24 12:15 GMT / http://hdl.handle.net/2027/uc1.b3252758
Public Domain in the United States, Google-digitized / http://www.hathitrust.org/access_use#pd-us-google

Allg.- resp. Lungenbef.	Kehlkopfbefund	Symptome	Letzte Kontrolle	Anmerkung
	nach der Behandlung			
—	20. Dez. 1908: Ulz. anscheinend vernarbt	Beschwerdefrei	Aug. 1909: Briefl. Nachricht Wohlbefinden	—
—	15. April 1908: Htwd. glatt	Husten u. Heiserk. geschwunden	April 1909: Klein. Inf. d. Htwd., Husten u. Heiserk. wieder seit Nov. 1908	—
—	—	—	—	Derzeit in Behandlung
—	5. Juni 1908: Rötung und leichte Schwellung d. r. Stb., Htwd. glatt	Stimme rein, kein Husten	Mai 1910: Narbe d. Htwd., Stimme klar, kräftig	Husten, Inf. d. l. Spitze
Mitte Feb. 1909: Allg.-Bef. gebessert	Larynxmukosa verdickt, Tbd. u. Htwd. Inf. geschrumpft, keine sichtb. Ulz.	Stimme besser, kein Schluckschmerz	Mai 1909: Rezid. Inf. d. r. Tbd. u. Htwd.	Mai 1909: ad finem vergens
—	Nov. 1908: Htwd. glatt vernarbt	Klare Stimme	26. Febr. 1910: Stat. idem	—
—	—	—	Mitte Okt. 1909: Schluckschm. geringer, fortschr. Lungenprozeß	19. Dez. 1909: Exitus
—	Htwd. glatt	Stimme sehr gut	Ende Febr. 1910: Stat. idem	—
Mitte Feb. 1909: Allg.-Bef. gebessert	Mukosa noch in toto verdickt, guter Glottisschl.	Husten, Schluckschmerz geschwunden, Stimme rauh	Ende Mai 1909: Stat. idem	—

Digitized by Google
Original from UNIVERSITY OF CALIFORNIA
Generated on 2019-10-24 12:15 GMT / http://hdl.handle.net/2027/uc1.b3252758
Public Domain in the United States, Google-digitized / http://www.hathitrust.org/access_use#pd-us-google

Beruf und Nummer	Alter	Allgemein- resp. Lungenbefund	Kehlkopfbefund	Symptome	Zahl d. kaust. Eingriffe, Dauer und Verlauf der Behandlung
		vor der Behandlung			
F. E. Platzvertreter 19	38	Spitzendämpfung, verschärftes Atmen	Inf. u. Ulz. d. Htwd., Inf. über l. Arykn., groß. ulz. Inf. d. l. Tbd.	Seit 2 Jahren Heiserkeit, seit mehreren Mon. l. Schluckschm.	3 Dez. 1908 bis März 1909. Febr. 1909: Ulz. d. Epigl.-Randes, auf Lig. aryepigl. übergehend
J. O. Beamter 20	26	Januar 1909 Schwere Inf. beid. Spitzen	Epigl. Mucos., inf. Ulz. d. Htwd., r. Arykn. r. lig. ary-u. phar.-epigl., Inf. d. r. Tbd.	Seit Nov. 1908 Heiserk. u. heftig. r. Schluckschm.	1 23. Jan. 1909 Kaust. d. Ulc.
Fr. L. Klaviermacher 21	35	Inf. beider Spitzen	Schwellung d. Epigl., Inf. d. r. Tbd. u. r. lig. aryepigl., klein. Inf. über l. Arykn., groß. Inf. u. Ulz. d. l. Tbd.	Seit 2 Jahr. heiser, seit 3 Mon. aphon. n. links, Schluckschmerz (zweimal Kaust. d. l. Tbd. vorausgegangen)	2 Jan.—März 1909. Kaust. d. l. Tbd., Inf. u. Ulz.
J. P. Hilfsarbeiterin 22	21	Inf. pulmon.	Groß. Inf. beid. Tbd., Stb. deckend, klein. Inf. d. Htwd.	Heiserk., Husten	3 Jan.—Febr. 1909
O. H. Private 23	53	Beiders. Spitzenkat. Hochgradig abgemagert, groß. Haut-Ulc. am Sternum	Papill. Inf. d. Htwd. u. beid. Tbd., Inf. beid. Stb., Stenosis laryng.	Seit 2 Jahren Heiserk., Husten, seit $^1/_2$ Jahr Aphonie u. Atemnot	4 März 1909 Kür. u. Kaust. Jan. 1910: Heiser, Glott. weit, Inf. d. r. Stb. u. Htwd. Jan. 1910: 3. Kaust. Mitte April 1910: leichte Stenos. 4. Kaust. am r. Stb. u. Htwd.; infolge Zunahme d. Sten. sof. Tracheot.
A. St. Goldarbeiter 24	27	Apicitis	Ödem. Wulst aus l. Ventr., l. Stb. deckd., Inf. d. r. Tbd., klein. Inf. d. Stb.	Seit $1^1/_2$ Jahren heiser, Husten, Schluckbeschw.	2 März—April 1909

Digitized by Google
Original from UNIVERSITY OF CALIFORNIA
Generated on 2019-10-24 12:15 GMT / http://hdl.handle.net/2027/uc1.b3252758
Public Domain in the United States, Google-digitized / http://www.hathitrust.org/access_use#pd-us-google

Allg.- resp. Lungenbef.	Kehlkopfbefund	Symptome	Letzte Kontrolle	Anmerkung
	nach der Behandlung			
Ende März 1909 Fieber, Gew.-Abn.	—	—	—	13. April 1909: Exitus
5. Febr. 1909: Nahrungsaufn. u. Allgemeinbef. gebessert	Ulz. m. Schorfresten und Sekret bedeckt	Schluckschmerz gewichen	Anf. April 1909: Schluckschm. wieder s. einigen Tagen, Proc. im Larynxinnern weitergeschritten	Weiterer Verlauf?
Mitte April 1909 Allg.-Bef. besser, afebril	Keine Ulz. sichtb.	Seit Ende März ohne Schluckschmerz, Stimme besser	31. Mai 1909: Stat. idem	Ab Juni 1909 Fieber (n. 2 Tuberkulininjekt.), Progression des Lungenleidens. Exit. 10. Juli 1909
—	Ende März 1909: Tbd. geschrumpft, Stb. frei, klein. Inf. d. Htwd.	Stimme klarer, Husten geringer	20. Mai 1909: Stimme sehr klar, Stat. idem	21. Sept. 1909: Exitus. Progr. d. Lungenleidens
—	Anfang Mai 1910: Kanüle; Glottis weiter, Inf. d. r. Stb. u. Htwd. geschrumpft	—	—	—
—	—	—	8. Juni 1909: R. Tbd. abgeschwellt, Stb. wulstig inf. Stränge	Stimme rauh, doch besser, sonstige Beschwerden geschwunden. Sommer 1909 bei Wohlbefinden n. Hause gereist

Digitized by Google
Original from UNIVERSITY OF CALIFORNIA
Generated on 2019-10-24 12:15 GMT / http://hdl.handle.net/2027/uc1.b3252758
Public Domain in the United States, Google-digitized / http://www.hathitrust.org/access_use#pd-us-google

Beruf und Nummer	Alter	Allgemein- resp. Lungenbefund	Kehlkopfbefund	Symptome	Zahl d. kaust. Eingriffe, Dauer und Verlauf der Behandlung
		vor der Behandlung			
K. D. Tapezierer 25	28	Apicitis bilat.	Inf. d. r. Tbd. u. über r. Arykn., Schwellung d. r. aryepigl. Falte u. r. Epigl.-Ränder	Seit einiger Zeit Husten, Schluckbeschwerden r.	2 April—Juni 1909
A. B. Zuckerbäcker 26	47	Inf. d. r. Oberl. u. l. Spitze afebril	An Stelle der Stb.-Defekte unbewegl. Narbenstränge, Tbd. verdickt, groß. Inf. über l. Arykn.	Heiserkeit, seit Monaten heftiger Schluckschm. l.	1 Sept. 1909 (Kaust. d. l. Arykn.)
H. L. Schneiderin 27	20	Inf. d. l. Oberl.	Inf. u. ulz. Epigl.-Stumpf (dessen part. Abtragung anderw. vorausgegangen), Inf. u. Ulc. d. Htwd., Arykn., Lig. aryepigl.	Seit mehr. Mon. heiser, seit 2 Mon. Schluckschm., Husten	22. Sept. 1909: Entfernung d. Epigl.-Stumpfes z. groß. Teil mit Schlinge u. nachf. Kaust. 22. Nov. 1909: 2. Kaust.
J. R. Private 28	29	Kaverne l. Stat. febr.	Groß. tumorart. inf. Ulz., l. Tbd., Inf. u. Ulz. beid. Stb. u. d. r. Tbd., klein. Inf. d. Htwd.	Seit lange heiser; in letzter Zeit aphon. heftiger Schluckschm.	2 Sept. 1909: Kaust. d. groß. Tbd., Ulz.
A. K. Garderobierin 29	48	Kat. d. r. Spitz. remitt. Fieber	Inf. u. Ulz. beid. Tbd., Verdick. d. Stb., klein. Inf. d. Htwd.	Seit 2 Monaten starker Husten u. Expektoration	2 Okt.—Dez. 1909
K. P. Kutscher 30	42	Apicitis	Tuberk. Inf. im Larynx (Genauer Befund?)	Seit Jahren heiser, seit 1 Mon. Dyspn.	4 2 Kaust. Apr. bis Mai 1908, beschwerdefr. bis Dez. 1909. Jan. 1910: Höck. Inf. d. Htwd., Stb. u. Tbd. Leichte Stenose 2 Kur. u. Kaust.
F. H. Schlosser 31	55	Apicitis	Groß. Inf. d. Htwd.	Heiserk., Husten, Atemnot	3 Frühjahr und Sommer 1908
A. M. Schiffmann 32	49	Eins. Spitzenkatarrh	Groß. Ulz. d. l. Tbd., leichte Schwellung d. l. Lig. aryepigl.	Heiser; s. 5 Mon. Schluckschm.	3 Jan.—März 1910

Generated on 2019-10-24 12:15 GMT / http://hdl.handle.net/2027/uc1.b3252758
Public Domain in the United States, Google-digitized / http://www.hathitrust.org/access_use#pd-us-google
Digitized by Google
Original from UNIVERSITY OF CALIFORNIA

Allg.- resp. Lungenbef.	Kehlkopfbefund	Symptome	Letzte Kontrolle	Anmerkung
nach der Behandlung				
—	Ende Aug. 1909: Inf. d. r. Tbd. u. r. Arykn. bedeutend abgenommen	Keinerlei Halsbeschwerden	Okt. 1909: Beschwerdefrei, geringe Schwellung ü. r. Arykn. u. Lig. aryepigl., r. Tbd. geschrumpft	—
—	Nov. 1909: L. Aryknorpelmucosa bedeutend abgeschwellt	Kein Schluckschmerz seit Sept.	Dez. 1909: Schluckschm. wieder auftretend	22. Jan. 1910: Exitus. Progr. d. Lungenleidens
Allg.-Bef. verschl.	Epigl.-Rest glatt, Inf. an Arykn. etwas abgeschwellt	Schluckbeschwerden geringer	Anf. Jan. 1910: Epigl.-Rest scheinbar vernarbt, sonst Stat. idem	28. Jan. 1910: Exitus. In letzter Zeit profuse Diarrhöen (Tbc. intest. ?)
—	—	Schluckschm. n. jed. Kaust. einige Zeit gelindert	4. Dez. 1909: Terminalstadium d. Lungenleidens, neuerdings Schluckschm.	—
Jan. 1910 afebril, allg. Zust. viel besser	Tbd. abgeschw., vernarbt, Htwd. geringe Inf.	—	April 1910: Larynx Stat. idem.	—
—	—	—	Ende April 1910: Freie Atmung. Befund: Wulstige Stb., Stimmritze weit	—
—	—	—	Ende April 1910: Ausgedehnte Narbe d. Htwd., vollk. Stb.-Schluß	—
—	—	—	Mai 1910: Ulz. vernarbt, kein Schluckschmerz, Stimme klar	—

Digitized by Google
Original from UNIVERSITY OF CALIFORNIA
Generated on 2019-10-24 12:15 GMT / http://hdl.handle.net/2027/uc1.b3252758
Public Domain in the United States, Google-digitized / http://www.hathitrust.org/access_use#pd-us-google

lante Behandlung für die große Zahl der Kehlkopfphthisiker vorläufig noch die Regel bleiben, und wir müssen um so eher trachten, durch zielbewußte aktive Therapie diesen Übelstand wettzumachen und den Kranken, der teils unter dem Zwange seiner Berufspflichten, oft aber aus Leichtsinn und Indolenz sich nur allzu rasch unserer Beobachtung entzieht, der geeigneten Behandlung zuzuführen, solange sich das Kehlkopfleiden noch in beeinflußbarem Stadium befindet.

In vorstehender Tabelle wurde davon Abstand genommen, die Ausgänge der Behandlung als „geheilt, gebessert, ungeheilt etc." zu rubrizieren, in der Erkenntnis, daß wir bei Tuberkulose kaum je mit Sicherheit anatomische Heilung annehmen können und der klinische Begriff Heilung streng genommen auch vollständigen Stillstand der Lungenerscheinungen und den Ablauf einer gewissen Beobachtungsfrist voraussetzt. Diese genaue Konstatierung war bei meinen Fällen, wo es mir hauptsächlich auf den Kehlkopfbefund und dessen Symptome ankam, teils nicht vorgenommen worden, teils auch nicht durchführbar. Indes glaube ich durch Anführung von Befund und Symptomen vor und nach der Behandlung und schließlich bei der letzten Kontrolle den Zwecken, die diese Übersicht verfolgt, besser gedient zu haben.

Aus der k. k. Universitätsklinik für Kehlkopf- und Nasenkrankheiten in Wien (Vorstand: Hofrat Prof. Dr. O. Chiari).

Ein Beitrag zur Klinik des Skleroms.

Von Dr. **Fritz Neumann**, Frequentant der Klinik.

(Schluß.)

Als souveränste Therapie bei Larynxsklerom gilt seit jeher an unserer Klinik die Dilatation mit den Schrötterschen Hartgummiröhren.

H. Marschik[1]) hat den Standpunkt O. Chiaris gegenüber der Laryngofissur und der unblutigen Behandlung in einer lesenswerten Arbeit vertreten, welche in folgende Schlußsätze ausklingt:

1. Das Sklerom ist ätiologisch und therapeutisch von den Narbenstenosen des Larynx wohl zu unterscheiden.

2. Frische Sklerompozesse eignen sich besonders für die Dilatationsmethode.

3. Laryngofissur ist bei Sklerom keine Radikalbehandlung, sondern kann nur als Abkürzung des Dilatationsverfahrens angesehen werden.

4. Die Vorteile der Dilatationsbehandlung sind, daß der praktische Arzt sie durchführen kann, daß kein längerer Spitalsaufenthalt notwendig ist, daß sie ungefährlich ist und der Pat. das Verfahren selbst erlernen kann.

[1]) Zeitschr. f. Heilk., 1906.

Digitized by Google
Original from UNIVERSITY OF CALIFORNIA
Generated on 2019-10-24 12:15 GMT / http://hdl.handle.net/2027/uc1.b3252758
Public Domain in the United States, Google-digitized / http://www.hathitrust.org/access_use#pd-us-google

5. Durch Dilatation erzielt man auch Dauerheilung.

Was Punkt 4 anbelangt, so können wir zur Bekräftigung hinzufügen, daß von den 122 Pat. nur 3 die Selbstbougierung nicht erlernten. Trotz der oben angeführten Grundsätze waren wir dennoch 6mal gezwungen, die Laryngofissur vorzunehmen, und zwar nur dann, wenn es mit der dünnsten Sonde nicht gelang, einen Weg durch den Larynx zu finden.

Wenn Marschik richtig sagt, daß das Larynxsklerom ätiologisch und therapeutisch von den Narbenstenosen zu trennen ist, so findet dieser Satz natürlich in erster Linie bei den frischen Sklerom prozessen seine Anwendung, denn im Stadium der narbigen Schrumpfung unterscheidet sich die Therapie nicht mehr wesentlich von der der Narbenstenosen mit anderer Ätiologie.

Vor mehreren Jahren wurden an unserer Klinik neben den Schrötterschen Bougies auch die O'Dwyer-Tuben angewandt. Seit langer Zeit aber schon nehmen die Schrötterschen Bougies wegen ihrer oben erwähnten Vorteile den ersten Rang bei der Therapie des Larynxskleroms ein.

Bei 19 Pat. waren wir gezwungen, die Tracheotomie vorzunehmen, bei solchen tracheotomierten Pat. nahmen wir meistens die Dilatation mit dem Schrötterschen Zinnbolzen vor, besonders wenn es sich schon um narbige Formen des Skleroms handelte. Die Mehrzahl dieser tracheotomierten Pat. konnten nach durchgeführter Dilatationsbehandlung ohne Canüle oder zumindestens mit verschlossener Canüle entlassen werden.

Um bei der Dilatation raschere Erfolge zu erzielen, wurden Versuche mit Thiosinamin an unserer Klinik von E. Glas[1]) angestellt. Es zeigte sich tatsächlich, daß infolge des Thiosinamins es möglich war, mit den Kalibern der Bougies rascher zu steigen. Im Laufe der Zeit aber kamen wir von diesem Hilfsmittel wieder ab, weil es sich zeigte, daß Thiosinamin für das Allgemeinbefinden des Pat. nicht immer ganz indifferent sei.

Die Dilatation, von geübter Hand mit der nötigen Vorsicht ausgeführt, scheint wohl höchst selten unangenehme Komplikationen nach sich zu ziehen. Nur einmal sahen wir nach der ersten Bougierung ein so mächtiges Ödem des Larynx auftreten, daß die Tracheotomie notwendig wurde.

Die Dilatationsbehandlung geht bei uns gewöhnlich so vor sich, daß durch die ersten Tage dem Pat. das dünnste Bougie nur eingeführt wird, um sofort wieder entfernt zu werden; hat sich der Pat. halbwegs an die Berührung des Larynx gewöhnt, steigen wir mit den Kalibern der Bougies und nach Verlauf der ersten Woche ist der Pat. imstande, zweimal täglich je eine halbe Stunde oder auch länger das Bougie zu ertragen; ist der Pat. so weit, so wird er angehalten, das Bougieren selbst zu erlernen; um bei manchen recht reizbaren Pat. die ersten Einführungen zu erleichtern, beziehungsweise möglich zu

[1]) Wiener klin. Wochenschr., 1903, Nr. 11.

Digitized by Google
Original from UNIVERSITY OF CALIFORNIA
Generated on 2019-10-24 12:15 GMT / http://hdl.handle.net/2027/uc1.b3252758
Public Domain in the United States, Google-digitized / http://www.hathitrust.org/access_use#pd-us-google

machen, mußten wir den Larynx cocainisieren, was aber zu den Ausnahmen gehört.

Wir sahen uns nie gezwungen, an einem Pat. eine ähnliche Operation auszuführen, wie sie v. Hacker[1]) bei einem Pat. mit gutem Erfolge und Dauerheilung ausführte. Hacker exstirpierte den subglottischen stenosierenden Krankheitsherd weit im Gesunden und deckte den Defekt durch Implantation von Lippenschleimhaut und Chondroplastik aus dem Schildknorpel, eine Methode, welche gegebenenfalls Nachahmung finden wird.

Versuche, durch Tiefenbestrahlung des Skleroms der Luftwege zu behandeln, wie sie v. Ruediger[2]) anstellte, werden an unserer Klinik in Angriff genommen und es wird, wenn wir das nötige Material gesammelt haben, über die Resultate berichtet werden.

Eine interessante Komplikation mit Sklerom gibt das Erysipel ab.

Hanszel[3]) hat einen Fall von Sklerom des Larynx publiziert, welches sich beim Entstehen eines Erysipels zurückbildete. Seit dieser Zeit haben wir 2 weitere Fälle mit derselben Erscheinung beobachten können und schließlich einen vierten Fall mit Erysipel, der deshalb das meiste Interesse wachruft, weil er uns gewissermaßen eine Aufklärung für diese rätselhaften Erscheinungen gibt.

Dieser vierte Fall wies nämlich während seines Erysipels Temperaturen unter 39° auf und das Sklerom involvierte sich nicht wie bei den drei anderen Erysipeln, die hohe Temperaturen aufwiesen.

Dies ist ein Vorgang, der sein Analogon bei der Gonorrhöe der männlichen Harnröhre findet.

Ähnliche Erscheinungen bei malignen Neubildungen sind wohl nicht mehr so passend zum Vergleich, da es sich hierbei nicht um einen infektiösen Prozeß handelt.

Die Prognose bei Sklerom quoad sanationem muß unbedingt eine schlechte genannt werden; die Extreme, welche wir zu beobachten Gelegenheit hatten, waren: Heilung seit 14 Jahren und 8maliges Rezidiv innerhalb von 7 Jahren. Dabei muß man bedenken, daß die „Heilung seit 14 Jahren" als Ausnahme gelten kann, während oftmaliges Rezidiv bei Sklerom nichts Ungewohntes ist.

Die Prognose quoad vitam muß eine gute genannt werden, soweit wenigstens unsere Beobachtungen reichen, denn von unseren 122 Sklerom-kranken gingen nur 4 mit dem Tode ab. Diese Todesfälle sind aber, wie man aus den als Anhang beigefügten Krankengeschichten entnehmen wird, nicht alle auf die Rechnung des Skleroms zu setzen.

---

[1]) Wiener klin. Wochenschr., 1906, Nr. 50.
[2]) Berliner klin. Wochenschr., 1909, Nr. 4.
[3]) Monatsschr. f. Ohrenheilk., 1902, 7.

Digitized by Google
Original from UNIVERSITY OF CALIFORNIA
Generated on 2019-10-24 12:15 GMT / http://hdl.handle.net/2027/uc1.b3252758
Public Domain in the United States, Google-digitized / http://www.hathitrust.org/access_use#pd-us-google

Nachstehend folgen im Auszuge einige der interessanteren Krankengeschichten, und zwar sind, um unnützen Wiederholungen vorzubeugen, nur die erwähnt, welche gelegentlich früherer Publikationen, welche von unserer Klinik ausgingen, von den betreffenden Autoren nicht zitiert wurden; die anderen sind zu finden in den Arbeiten von Kahler[1,2]), Marschik[3]), Hanszel[4]) und Glas.[5,6])

Prot.-Nr. 1. A. L., 13jähriger Schneiderssohn aus Botuschan in Mähren. Eintritt am 25. VII. 1891. Eltern und Geschwister gesund. Seit 6 Wochen leidet Pat. angeblich infolge einer Verkühlung an Heiserkeit. Da sich in letzter Zeit Atembeschwerden hinzugesellten, sucht Pat. die Klinik auf.

Befund: Unter beiden Stimmbändern längliche Wülste, in welche die Stimmbänder teilweise einbezogen sind, die Taschenbänder sind auseinander gedrängt, bei der Phonation bewegt sich nur das rechte Stimmband. Außerdem besteht leichte Hypertrophie der linken unteren Muschel.

Decursus: Pat. wird täglich 2mal bougiert.

5. X. Wülste sind abgeflacht, an der vorderen Kommissur mit weißlichem Epithel bedeckt.

14. XII. Bougieren wird wegen starker Schmerzen im Kehlkopfe auf einige Tage eingestellt.

10. I. 1892. Die Selbstbougierung geht leicht vor sich. Die Wülste sind soweit abgeflacht, daß sie kaum mehr zu sehen sind. Der Pat. wird am 9. II. 1892 beschwerdefrei entlassen.

Prot.-Nr. 2. B. M., 34jährige Bäuerin ans Altstadt in Mähren. Eltern gesund, ebenso Kinder und Geschwister. Pat. ist ohne bekannte Ursache seit Jahren heiser, ohne dagegen etwas zu tun, seit 2 Monaten leidet Pat. an Atemnot.

Da Pat. in letzter Zeit einen Erstickungsanfall bekam, sucht sie am 4. X. 1891 die Klinik auf.

Befund: Linkes Stimmband grauweiß, sein freier Rand verdickt, darunter durch eine feine Furche getrennt ein horizontaler, grauweißer Wulst. Das rechte Stimmband in seiner hinteren Hälfte mit einem darunter befindlichen Wulst verschmolzen.

Decursus: Wegen hochgradiger Atemnot mußte Pat. nach ihrem Eintritt tracheotomiert werden. Am 4. XI. wird die Dilatation mit Bougie Nr. 6 begonnen. Am 17. I. ist von den subchordalen Wülsten nichts mehr zu sehen und Pat. wird entlassen, um am 14. III. zum Verschluß der Tracheotomiewunde wieder aufgenommen zu werden. Am 5. IV. 1892 wird die Pat. endgültig entlassen. Stimmbänder sind gut beweglich. Am 18. IV. 1894 kam Pat. wieder an die Klinik und bat um ein neues

---

[1]) Wiener med. Wochenschr., 1909, Nr. 42 ff.
[2]) Wiener klin. Wochenschr., 1905, Nr. 32.
[3]) Zeitschr. f. Heilk., 1906.
[4]) Monatsschr. f. Ohrenheilk., 1902, 7.
[5]) Siehe Glas, Laryngol. Gesellsch., Zentralbl. f. Laryng., 1906.
[6]) Wiener klin. Wochenschr., 1903, Nr. 11.

Digitized by Google
Original from UNIVERSITY OF CALIFORNIA
Generated on 2019-10-24 12:15 GMT / http://hdl.handle.net/2027/uc1.b3252758
Public Domain in the United States, Google-digitized / http://www.hathitrust.org/access_use#pd-us-google

Bougie, da ihr das alte gebrochen war. Der Befund ist noch derselbe wie am 17. I. 1892. Pat. fühlt sich vollkommen wohl.

Prot.-Nr. 3. R. A., 16jährige Fleischhauerstochter aus Bisenz in Mähren. Seit mehreren Wochen besteht Husten, seit einigen Tagen Atemnot. Familienmitglieder sind gesund. Eintritt am 21. XI. 1890. Unter beiden Stimmbändern zwei horizontale grauweiße Wülste, welche nur im hinteren Drittel eine 3 *mm* lange Spalte freilassen. Im rechten unteren Nasengang ein bohnengroßer Tumor, der stellenweise verdicktes weißliches Epithel trägt. Die linke untere Muschel trägt einen Tumor von gleicher Größe und Beschaffenheit. Wegen hochgradiger Atemnot Tracheotomie. Am 3. X. Erysipel, welches mit Temperaturen unter 39° bis 10. X. wieder abklingt. Bougierung des Larynx zuerst mit Kathetern, dann mit Bolzen. Die Tumoren in der Nase werden excochleiert.

Am 1. III. 1891. Decanülement, nachdem die Schwellung links total geschwunden und rechts nur mehr eine kaum merkliche Leiste sichtbar war. Pat. wird mit verheilter Tracheotomiewunde am 13. III. 1891 entlassen.

Prot.-Nr. 15. K. W., 25jähriger Schuster aus Skala in Galizien. Seit 3 Jahren Heiserkeit. Wegen zunehmender Atemnot wurde Pat. an einer chirurgischen Station im Dezember 1893 tracheotomiert. Pat. will sich von seiner Trachealcanüle befreien lassen. Eintritt am 6. II. 1894. Naseneingänge durch Infiltrate so verengert, daß ein Einblick unmöglich ist. Choanen beiderseits durch Infiltrate eingeengt. Am weichen Gaumen ein bohnengroßer, grauroter Tumor. Am Zungengrund ein Infiltrat von Kronenstückgröße, welches sich auf die Epiglottis fortsetzt und auf die linke aryepiglottische Falte. Der Raum zwischen aryepiglottischer Falte und Taschenband ist von einem Infiltrat erfüllt, so daß man die Taschenbänder nicht sehen kann. Links ist die Einsicht in den Larynx verdeckt. Rechts sieht man in der Höhe des Stimmbandes einen horizontalen Wulst. In der Tiefe sieht man die Kanüle glänzen. Von der Tracheotomiewunde aus sieht man den Stimmbändern entsprechend zwei Wülste, die einander beinahe berühren. Die Nasenhöhle wird excochleiert. Der Tumor am weichen Gaumen wird mit der Schlinge abgetragen. Die Dilatation des Larynx wird mit Kathetern begonnen und nach 6 Wochen mit Schrötterschen Bougies fortgesetzt.

Am 1. IV. 1894 sind die Infiltrate so weit abgeflacht, daß Pat. mit verstopfter Kanüle anstandslos atmen kann. Pat. verläßt gegen den Rat der Ärzte am 1. IV. 1894 mit verstopfter Kanüle die Klinik.

Zweiter Aufenthalt. Pat. hat seit seiner Entlassung die Kanüle nie gewechselt. Eiterung der Tracheotomiewunde. Aufnahme an die Klinik am 10. XII. 1894. Der ganze Rachen ist mit pfefferkorngroßen Granulis besetzt. Die Choanen, besonders von der unteren Peripherie her, durch Infiltrate verkleinert. Die Aryknorpel sind gekreuzt, so daß der rechte vor dem linken zu stehen kommt. Ein Einblick in den Larynx nicht möglich.

Der Pat. erlag am 16. I. 1894 seiner Tuberculosis pulmonum: Verdichtung der rechten Lungenspitze und ausgedehnte Kavernenbildung im linken Oberlappen.

Prot.-Nr. 24. M. G., 25jährige Frau aus Galizien. Seit zwei Jahren ist die rechte Nasenhälfte aufgetrieben. Seit einem Jahre besteht Heiserkeit, seit einem halben Jahre Atemnot. Vor einem halben Jahre wurde in der rechten Nase in Lem-

Digitized by Google
Original from UNIVERSITY OF CALIFORNIA
Generated on 2019-10-24 12:15 GMT / http://hdl.handle.net/2027/uc1.b3252758
Public Domain in the United States, Google-digitized / http://www.hathitrust.org/access_use#pd-us-google

berg eine Operation vorgenommen, seit dieser Zeit ist auch die linke Nase undurchgängig. Die Nase ist in ihren mittleren Partien gleichmäßig verbreitert, fühlt sich bretthart an und ist von einer straffen, glänzenden Haut überzogen. Die Naseneingänge sind bis auf ein bleistiftdickes Loch verengt. Nasenrachenraum ist durch zirkuläre Narben bedeutend eingeengt und weist zahlreiche knotenförmige Infiltrate auf. Linke Choane vollständig verschlossen, die rechte zeigt sich nur als ein schmaler Spalt. Die Rosenmüllerschen Gruben sind beiderseits verstrichen. Am Petiolus ein haselnußgroßes Infiltrat, welches sich auf die aryepiglottischen Falten fortsetzt. In der Gegend des linken Aryknorpels ein erbsengroßes Infiltrat. Beide Taschenbänder infiltriert und decken zum größten Teil die ebenfalls infiltrierten Stimmbänder. Excochleation der Nase und Bougierung des Larynx mit Schrötterschen Bougies. Pat. erlernt die Selbstbougierung und wird am 14. VII. 1895 im gebesserten Zustande mit einem Bougie Nr. VII entlassen.

Zweiter Aufenthalt am 3. VII. 1898.

Nase beiderseits durchgängig. Seit 3 Wochen kann die Pat. nicht mehr ihr Bougie einführen und verspürt auch zeitweilig Atemnot, daher sucht sie die Klinik auf.

Larynxbefund derselbe wie bei ihrem Eintritt am 8. VI. 1895. Bougierung mit Nr. V—VII; gebessert entlassen mit Bougie Nr. VII.

Dritter Aufenthalt, 1900.

Pat. kommt mit den Zeichen der höchsten Atemnot an die Klinik, man kann mit dem dünnsten Bougie keinen Weg durch den Larynx finden, wegen eintretendem Ödem und Erstickungsanfall muß die Tracheotomie vorgenommen werden.

Vierter Aufenthalt am 16. VII. bis 20. VII. 1904.

Pat. wurde in der Zwischenzeit ambulatorisch bougiert. Bougie Nr. VII kann leicht eingeführt werden.

Am 17. VII. 1904 wird das Decanülement vorgenommen. Pat. stand bis 1906 in unserer Beobachtung und blieb bis dahin beschwerdefrei.

Prot.-Nr. 26. S. M., 20jährige Magd aus Mallenovetz in Mähren. Die Nase ist angeblich seit frühester Jugend für Luft undurchgängig. Vor 2 Jahren litt Pat. an Husten, seit dieser Zeit besteht Heiserkeit, in letzter Zeit stellte sich Atemnot ein. Der Introitus war beiderseits durch Infiltrate verschlossen, der weiche Gaumen nach links verzogen. Im Epipharynx zahlreiche Narbenzüge. Von den sehr verengten Choanen nur der obere Teil sichtbar. Die Stimmbänder sind graurot, unter denselben zwei horizontale Wülste von weißlichgrauer Farbe, die nur einen schmalen Spalt zwischen sich lassen. Katheter Nr. 13 wird am ersten Tag (7. X. 1895) eingeführt, es entleert sich beim Husten der Pat. eitriges Sekret und die Atemnot nimmt plötzlich zu, daher Tracheotomie. Dilatation mit Zinnbolzen. 5. I. 1896. Pat. trägt die Kanüle auch bei Nacht verschlossen. Pat. wird mit der Kanüle entlassen.

Zweiter Aufenthalt am 21. I. 1901.

Die während des ersten Aufenthaltes excochleierte Nase ist bereits durch Infiltrate wieder verschlossen. Die subglottischen Wülste haben sich einander so weit genähert, daß Pat. nur mehr durch die Kanüle atmen kann. Bougierung mit Schrötterschen Bougies. Nach Excochleation der Nase mit Bougie Nr. VI und verstopfter Kanüle beschwerdefrei entlassen.

Digitized by Google
Original from UNIVERSITY OF CALIFORNIA
Generated on 2019-10-24 12:15 GMT / http://hdl.handle.net/2027/uc1.b3252758
Public Domain in the United States, Google-digitized / http://www.hathitrust.org/access_use#pd-us-google

Prot.-Nr. 27. A. K., 48jährige Arbeiterin aus Radlitz in Mähren.

Erster Aufenthalt 20. V. bis 14. VII. 1896.

Atrophie der Nasenschleimhaut. Konzentrische, verengte Choanen. Weicher Gaumen durch Narbenzüge gehoben. Unter dem linken Stimmband ein grauroter Wulst. Die Trachea ist im Bereich des 5. und 6. Ringes durch seitliche Infiltrate verengt, wegen Erstickungsanfall wird die Tracheotomie notwendig. Bougierung des Larynx mit Schrötterschen Bougies, die Trachea wird mit elastischen Kathetern bougiert. Entlassung am 14. VII. 1896 mit verstopfter Kanüle. Die Frau rezidivierte innerhalb von 12 Jahren achtmal, und zwar stellte sich auch Rezidiv der Nase ein, welche bei ihrem V. Aufenthalt (22. XI. 1902 bis 3. I. 1903) ausgekratzt wurde. Der Befund bei ihrem achten bis jetzt letzten Aufenthalt an der Klinik (12. XI. 1908 bis 23. I. 1909) war folgender: Nicht stenosierende Narben im ganzen Bereiche der Nase, des Pharynx und des Larynx. Im Bereich des 5. und 6. Ringes Narben in der Trachealschleimhaut. Das Lumen des rechten Hauptbronchus ist bis auf Stecknadelkopfgröße verengt. Da Pat. nur wegen der Krustenbildung in der Nase an die Klinik kommt, wird das Naseninnere durch Wochen mit Jodglycerin bepinselt. Pat. verläßt beschwerdefrei die Klinik.

Prot.-Nr. 31. B. L., 22jährige Näherin aus Galizien. Seit 6 Jahren ist die Nase undurchgängig. Pat. wurde schon zweimal in Krakau mit kurzdauerndem Erfolge operiert.

Eintritt am 10. I. 1898. In der linken Oberlippe ein bohnengroßer, knorpelharter Knoten. Im linken Naseneingang ein ulcerierendes Infiltrat, welches den Einblick verhindert, ebenso rechts. Konzentrisch verengte Choanen. Am hinteren rechten Gaumenbogen ein bohnengroßes Infiltrat, welches sich bis auf die Tonsille fortsetzt. Täglich werden in die Nase Drainröhren eingeführt. Die Ulcera am Naseneingang sind nicht mehr vorhanden.

Am 6. III. verläßt die Pat. beschwerdefrei die Klinik.

Prot.-Nr. 50. M. K., 38jährige Taglöhnerin aus Unter-Tannowitz in Mähren. Seit 3 Jahren Trockenheit in der Nase und im Rachen. In letzter Zeit Kopfschmerzen, Atemnot und Nasenbluten.

Erster Aufenthalt. 20. XII. 1900 bis 23. II. 1901.

Der linke untere Nasengang ist durch Infiltrate erfüllt, an der linken unteren Muschel polypöse Gebilde. Beide Choanen konzentrisch verengt. Rechtes Stimmband leicht uneben infiltriert, Beweglichkeit der Stimmbänder ist gut. Entfernung der polypösen Gebilde in der Nase. Pat. verläßt gebessert die Klinik.

Zweiter Aufenthalt. 9. I. bis 20. I. 1902.

Links Pleuritis atrophica — Pinselungen mit Jodglycerin.

Larynxbefund wie am 20. XII. 1900.

Dritter Aufenthalt 5. V. bis 14. V. 1902.

Hypertrophie des vorderen Endes der linken mittleren Muschel. Abtragung der Hypertrophie. Larynxbefund wie bei I und II.

Vierter Aufenthalt 9. X. bis 7. XII. 1903.

Links: Rhinitis atrophica. Rechts: Infiltrate am Nasenboden. Die rechte Larynxhälfte ist in eine starre, höckerige Masse verwandelt, links besteht leichte Infiltration sämtlicher Teile. Bougierung des Larynx mit Schrötterschen Bougies. Gebessert entlassen.

Digitized by Google
Original from UNIVERSITY OF CALIFORNIA
Generated on 2019-10-24 12:15 GMT / http://hdl.handle.net/2027/uc1.b3252758
Public Domain in the United States, Google-digitized / http://www.hathitrust.org/access_use#pd-us-google

Fünfter Aufenthalt 22. X. bis 4. XI. 1906.

Links: Rhinitis atrophica. Rechts: Unterer Nasengang und untere Muschel sind mit hanfkorngroßen Infiltraten dicht besetzt. Im Larynx beiderseits unregelmäßige Infiltrate. Im subglottischen Raum zwei horizontale Wülste. In der Tiefe der Trachea sieht man eine Vorwölbung der Schleimhaut von rechts her, welche das Tracheallumen in einen querovalen Spalt von 1 *mm* Breite umwandelt. Infolge der hochgradigen Atemnot muß die Tracheotomie vorgenommen werden. Die Trachea wird mit elastischen Kathetern bougiert. Während einer Bougierung erfolgt plötzlich abundante Blutung aus der Kanüle und der Exitus trat binnen einigen Sekunden ein. Der Sektionsbefund ergab: Aneurysma des Truncus anonymus mit Kompression der Trachea und Perforation in die Trachea.

Prot.-Nr. 58. R. A., 48jährige Bäuerin aus Mähren.

Erster Aufenthalt 5. II. bis 28. II. 1902.

Zweiter Aufenthalt 23. II. bis 12. III. 1903.

Dieser Fall wurde von Hanszel in der Monatsschr. f. Ohrenheilkunde, 1902, Nr. 7 publiziert. Bei ihrem ersten Aufenthalt wurde folgender Befund verzeichnet: Nasenschleimhaut teilweise atrophisch, teilweise infiltriert. Choanen konzentrisch eingeengt. An der nasalen Fläche des weichen Gaumens ein bohnengroßer Tumor. Unter den normalen Stimmbändern zwei horizontale graurote Wülste. Während der Behandlung trat Gesichtserysipel auf und Pat. wurde auf eine chirurgische Abteilung transferiert. Nach Verlauf von einigen Wochen war das Erysipel wieder zurückgegangen und mit ihm auch die Infiltrate in der Nase, am weichen Gaumen und im subglottischen Raum.

Als nach einem Jahre die Pat. wieder an die Klinik kam, wies sie denselben Befund auf wie beim ersten Aufenthalte, nur waren außerdem noch die Stimmbänder und die Gaumenbögen infiltriert. Nach Behandlung mit Schrötterschen Bougies entlassen am 12. III. 1903.

Prot.-Nr. 62. G. A., 44jährige Arbeiterin aus Ungarn.

Erster Aufenthalt 6. IV. bis 1. VII. 1902.

Zweiter Aufenthalt 2. II. bis 2. IX. 1905.

Dieser Fall wurde publiziert von O. Kahler in der Wiener klin. Wochenschrift, 1905, Nr. 32.

I. Sklerom der äußeren Nase und Oberlippe (siehe Fig. 4). Von der Oberlippe setzt sich die Geschwulst auf das Zahnfleisch und den harten Gaumen fort. Der Zungengrund ist mit den Gaumenbögen so verwachsen, daß zwischen letzterem nur ein $^1/_2$ *cm* breiter Spalt übrig bleibt, der den Einblick in den Larynx nicht gestattet. Abtragung der Knoten an der Oberlippe mit der kaustischen Schlinge. Tracheotomie im Lig. conicum, da die Trachea durch narbige Auflagerungen ungemein verdickt war. In Chloroformnarkose werden die an die Oberlippe glatt angewachsenen Nasenflügel gelöst, durch beide Nasenlöcher wird eine Kornzange eingestoßen und so eine Kommunikation mit dem Nasenrachenraume geschaffen, die neugeschaffene Kommunikation wird mit Jodoformgaze fest tamponiert, der Tumor an der Oberlippe wird mit dem Paquelin gestichelt. Die Verwachsungen des Zungengrundes mit den Arkaden werden stumpf gelöst. Bei der Entlassung ist die Nase gut durchgängig. Pat. hat keine Atembeschwerden und kann wieder feste Sachen schlucken.

Digitized by Google
Original from UNIVERSITY OF CALIFORNIA
Generated on 2019-10-24 12:15 GMT / http://hdl.handle.net/2027/uc1.b3252758
Public Domain in the United States, Google-digitized / http://www.hathitrust.org/access_use#pd-us-google

Zweiter Aufenthalt nach 3 Jahren.

Pat. weist an der Oberlippe ein exulzeriertes Geschwür auf, welches von der Oberlippe auf das Zahnfleisch und den harten Gaumen übergreift. Außerdem besteht Mundsperre. Wie die nun durchgeführte Radium-Röntgentherapie erfolgte, ist in der oben erwähnten Arbeit zu finden.

Prot.-Nr. 70. E. K., 40jährige Rastelbindersgattin aus Ungarn.

Erster Aufenthalt 5. II. bis 14. II. 1903.

Seit 6 Jahren heiser. Rhinitis atrophica, konzentrisch verengte Choanen. Im subglottischen Raum zwei horizontale graurote Wülste. Bougierung mit Schrötterschem Bougie Nr. II. Weil bei der Frau Blutungen aus dem Genitale eintreten, wird sie auf die gynäkologische Klinik transferiert.

Zweiter Aufenthalt 15. IV. bis 20. IV. 1904.

Im achten Monat gravid.

Taschenbänder in unförmige Wülste umgewandelt, welche im hinteren Anteil ein schmales Dreieck frei lassen. Am 16. IV. wegen Erstickungsanfall Tracheotomie. Wegen starker Blutung wird die Trendelenburgkanüle eingeführt. Ein Teil des aspirierten Blutes wird aufgesaugt. 17. IV. treten Wehen ein. Pat. bekommt Krämpfe und der Puls wird hiliform. Morphiuminjektion, Sauerstoffballon, die Atmung wird freier. Puls ist gut. 20. IV. Beim Kanülenwechsel starke Blutung aus der Trachea. Pat. wird bewußtlos. Blut wird aus der Trachea ausgepumpt. Künstliche Atmung ohne Erfolg, Exitus letalis. Bei der sofort vorgenommenen Sectio caesarea wird ein lebendes Kind zur Welt gebracht.

Die Sektion ergibt wahrscheinliche Blutung aus einer Thyreoidealarterie. Die Lunge war blutleer, ausgesaugt.

Prot.-Nr. 89. D. S., 19jähriger Müller aus der Bukowina (Epileptiker), leidet seit mehreren Jahren an Verstopfung der Nase und Heiserkeit. Am Nasenboden Infiltrate, welche bis in die Höhe der unteren Muschel reichen. Im subglottischen Raum zwei horizontale Wülste von mäßiger Dicke. Beide Lungenspitzen geben gedämpften Schall. Vor 2 Jahren litt Pat. an „Bluthusten". Außerdem wurde bei Pat. an der Klinik Nothnagel ein Vitium cordis diagnostiziert. Eintritt in die Klinik am 18. IX. Bougierung mit Schrötterschen Bougies, am 1. X. Excochleation der Nase. 2. X. Erstickungsanfall. Die subglottischen Wülste sind bedeutend vergrößert. Pat. verweigert die Tracheotomie. Intubation gelingt nicht wegen Unruhe des Pat. Pat. wird bewußtlos, es tritt Hämoptoe ein. Tracheotomie, Ansaugen des Blutes aus der Lunge, künstliche Atmung. Exitus letalis am 3. X. 1905.

Obduktionsbefund: Fibrinös-hämorrhagische Pericarditis. Blutaspiration in den linken Lungenlappen. Induration beider Lungenspitzen und chronische Tuberkulose der Bronchialdrüsen.

Prot.-Nr. 34. H. J., 18jähriger Taglöhner aus Kostelec in Mähren. Pat. war vom Jahre 1898 bis 1906 achtmal an unserer Klinik. Das Larynxinnere war beiderseits in eine unförmliche Masse umgewandelt. Während seiner zwei ersten Aufenthalte wurde Pat. mit Schrötterschen Bougies behandelt und immer in gebessertem Zustande entlassen. Während seines dritten Aufenthaltes im Jahre 1901 mußte wegen hochgradiger Atemnot die Tracheotomie vorgenommen werden. Bei seinem siebenten Aufenthalt im Jahre 1905 war das Sklerom des Larynx soweit involviert, daß das

Digitized by Google
Original from UNIVERSITY OF CALIFORNIA
Generated on 2019-10-24 12:15 GMT / http://hdl.handle.net/2027/uc1.b3252758
Public Domain in the United States, Google-digitized / http://www.hathitrust.org/access_use#pd-us-google

Dekanülement vorgenommen wurde. 1906 mußte Pat. abermals wegen hochgradiger Atemnot tracheotomiert werden. Die beiden Hauptbronchien waren an ihrem Abgang von der Trachea skleromatös infiltriert. Bougierung mit elastischen Kathetern. Eines Tages bekam der Pat. plötzlich einen Hustenanfall und kam binnen einigen Minuten ad exitum.

Der Sektionsbefund ergab, daß sich in der Trachea eine mächtige Kruste abgelöst hatte, die sich so zwischen den infiltrierten und ödematösen Trachealwänden verkeilt hatte, daß sie das Tracheallumen vollkommen verlegte. Außerdem bestand bei dem Pat. Tuberculosis pulmonum und tertiäre Lues.

Zum Schlusse erübrigt mir noch die angenehme Pflicht, meinem hochverehrten Chef, Herrn Hofrat Chiari, für die Anregung zu dieser Arbeit und für die Unterstützung bei derselben meinen ergebensten Dank auszudrücken.

Vereinsberichte.

XVI. internationaler medizinischer Kongreß (Budapest: August-September 1909).

Sektion XV: Laryngologie, Rhinologie.

I. Sitzung: Montag, den 30. August 1909.

Präsidenten: Navratil, Killian.

Referate:

Semon (London): **Ein Beitrag zur Diagnose und Therapie des Larynxcarcinoms.**

Verfasser berichtet über jene bösartigen Erkrankungen aus seiner Praxis, bei welchen die Diagnose sehr schwer zu stellen war, weshalb auch Fehldiagnosen zustande kamen. Im ganzen waren es 13 Fälle (unter 246 Fällen während einer 33jährigen Praxis). Der Verfasser hat diese atypischen Formen genau illustrieren lassen und ermahnt in der Zusammenfassung seine Kollegen, die Diagnose des Carcinoms nicht für allzu schwierig zu erachten, andrerseits mögen sie sich seine illustrierten Beispiele gut einprägen, um sie gegebenenfalls zu verwerten. Die oben erwähnten 13 Fälle sind folgende:

1. Bösartige Neubildung im Larynx, welche zuerst als einfache Schwellung des linken Stimmbandes imponierte und 2 Jahre stationär blieb, bevor sie ihre wahre Natur zeigte.
2. Chronische Entzündung des Larynx (Malignität vortäuschend).
3. Hämorrhagie im rechten Stimmband (Malignität vortäuschend).
4. Tuberkulose des Larynx (der laryngoskopische Befund ließ die Differentialdiagnose zwischen Tuberkulose und Carcinom unentschieden).
5. Larynxtuberkulose bei einem 70jährigen Manne, welche für Carcinom gehalten wurde.
6. Tuberkulom an der vorderen Kommissur, welches Carcinom vortäuschte.
7. Leukom eines Stimmbandes (für Carcinom gehalten).

Digitized by Google
Original from UNIVERSITY OF CALIFORNIA
Generated on 2019-10-24 12:15 GMT / http://hdl.handle.net/2027/uc1.b3252758
Public Domain in the United States, Google-digitized / http://www.hathitrust.org/access_use#pd-us-google

8. Epitheliom im linken Ventriculus, welches zuerst für ein Papillom gehalten wurde.

9. Entstehendes Epitheliom mit dem Aussehen eines Angioms.

10. Papillom am rechten Stimmband bei einem 60jährigen Herrn (für Carcinom gehalten).

11. Epitheliom des Larynx mit schneeweißer Oberfläche.

12. Granulationen in der Narbe eines exzidierten Epithelioms.

13. Entzündetes Papillom bei einem 60jährigen Herrn, welches die Form eines Epithelioms genau nachahmte.

Chiari (Wien): **Die Therapie des Carcinoma laryngis.**

Chiari bespricht die Prophylaxis, die kausale Therapie, die Behandlung mit Röntgenstrahlen und mit Radium, Ätzungen und Fulguration. Die intralaryngeale Ausrottung ist nur sehr selten anwendbar, gibt aber dann 46% Heilung, leider aber oft Rezidiv. Die Thyreotomie ist angezeigt bei kleinem Krebs der Stimmlippe und Taschenfalte ohne Störung der Beweglichkeit, ist oft anwendbar, gibt gewöhnlich 50% Heilung (bei einzelnen Operateuren über 80% Heilung), ist relativ ungefährlich und hat sehr gute funktionelle Resultate. Die Pharyngotomia subhyoidea ist in neuerer Zeit weniger gefährlich geworden, aber nur sehr selten anwendbar. Die partielle und totale Laryngektomie haben in der neueren Zeit bessere Resultate als früher aufzuweisen, sowohl bezüglich der Todesfälle als auch bezüglich der Heilungen. Die besten Erfolge mit diesen beiden Operationen hat Gluck mit seiner Methode erzielt, diese Methode verdient daher mehr Nachahmung. Die einzige rationelle Behandlung des Kehlkopfkrebses ist jetzt die chirurgische. Die Pharyngotomia transhyoidea, mediana und lateralis sind nur selten angezeigt. Die Begründung dieser Thesen wird hauptsächlich durch die Statistik gegeben. Die allgemeinen Statistiken haben große Mängel, weil nicht alle Fälle veröffentlicht werden und viele nicht genau mit genügend langer Beobachtungszeit. Die beste allgemeinen Statistiken rühren von Sendziák her. Viel wertvoller sind die persönlichen Statistiken, von denen leider nur wenige vorliegen. Chiari bringt dieselben und darunter auch seine eigene, welche 41 Thyreotomien, 32 partielle und 9 totale Laryngektomien umfaßt. Von Gluck liegt leider keine vollständige Statistik vor.

Gluck (Berlin): **Die Diagnose und Behandlung des Larynxcarcinoms.**

Referent hat seit dem Jahre 1879 der Chirurgie der oberen Luft- und Speisewege sich gewidmet, erörtert die Operationen, welche von den konservativsten bis zu den radikalsten an diesen Organen mit Erfolg an seiner Klinik zur Ausführung gelangt sind.

Nach Kehlkopfspaltung zur bloßen Entfernung krankhafter Neubildung, ebenso nach ausgedehnter Ausräumung des Kehlkopfinnern und Ersatz der Schleimhaut durch äußere Haut (Kehlkopfplastik), auch nach halbseitiger Entfernung des Kehlkopfes, zum Beispiel wegen Krebs, ist die Sprachfunktion eine ganz ausgezeichnete und fast normale. Wenn der ganze Kehlkopf entfernt ist und nach Glucks Methode der Luftröhrenstumpf in die äußere Haut zirkulär einmündet, atmet der Pat. ohne Kanüle, schluckt wie ein Gesunder und spricht entweder mit der sogenannten Pharynxstimme (das heißt klangloser Schlundstimme) durchaus laut und verständlich oder mit künstlichem Kehlkopfe. Gluck demonstriert diesen Sprachtypus an neuen, von ihm ersonnenen Apparaten, bei denen den Pat. die Stimme geliefert wird durch die Tätigkeit

Digitized by Google
Original from UNIVERSITY OF CALIFORNIA
Generated on 2019-10-24 12:15 GMT / http://hdl.handle.net/2027/uc1.b3252758
Public Domain in the United States, Google-digitized / http://www.hathitrust.org/access_use#pd-us-google

von Blasebälgen, welche mit Handkurbeln oder automatisch auf elektrischem oder auf anderem Wege betrieben werden. Es handelt sich um kleine, portative Vorrichtungen, die Pat. sich umhängt und von denen aus ein Gummischlauch ausgeht, an dessen Ende sich die künstliche Stimme befindet. Diese Vorrichtungen befinden sich noch im Stadium des Versuches, versprechen aber großen Erfolg für die Praxis. Die Pat. können aber auch mit Glucks künstlichem Kehlkopfe sprechen, wenn sie den Apparat mit Hilfe einer Luftröhrenkanüle von ihrer eigenen Lunge aus aufblasen. Gluck demonstriert seine Operationstafeln, Instrumente und Apparate, welche auf die in Frage stehenden Operationen Bezug haben. Besonders demonstriert er drei Pat., welche ein hohes Interesse beanspruchen.

Fall I. 45jährige Frau, vor $2^1/_2$ Jahren operiert, und zwar der ganze Kehlkopf wegen sehr großer Tuberkulose entfernt, Pat. seitdem geheilt, schluckt wie ein gesunder Mensch, trägt keine Kanüle, geht ihrem Berufe nach. Sie kann mit Pharynxstimme sprechen, spricht aber sehr gut mit der ihr von einem Apparate gelieferten Stimme. Es ist von hoher Bedeutung, daß die Kehlkopftuberkulose als chirurgische Lokaltuberkulose in vielen Fällen aufgefaßt werden darf und diese aktiven tuberkulösen Herde sowohl durch Kehlkopfspaltung und Ausräumung, als auch durch Kehlkopfexstirpation ausgespaltet werden können, worauf Fälle dauernd geheilt bleiben können, die sonst dem sicheren Tode verfallen wären. Die Mortalität ist bei diesen halbseitigen und totalen Exstirpationen von 54%, respektive 24% auf 0% gesunken, in großen Reihen von Verdächtigen.

Im Fall II wurden wegen Krebs des Schlundes und Kehlkopfes beide Organe sowie der Halsteil der Speiseröhre, die halbe Kopfdrüse und enorme krebsige Lymphdrüsen mit der Schlagader der rechten Seite entfernt. Pat. trägt eine Prothese (Gummitrichterschlauch für Schlundkopf und Speiseröhrendefekt), mit Hilfe deren er sich wie ein normaler Mensch ernährt. Eine Schlußplastik soll demnächst an ihm gemacht werden.

Im Fall III ist die nämliche Operation wegen Krebs ausgeführt worden vor 14 Monaten. Fünf Monate später wurde eine plastische Operation gemacht, bei der der fehlende Speisekanal durch Hautlappen in ein häutiges Rohr umgewandelt wurde, welches wie normale Speisewege funktioniert. Beide Pat. können sprechen, und zwar mit Flüsterstimme, eventuell aber werden sie es erlernen mit dem Gluckschen Apparat, mit lauttönender Stimme sich verständlich zu machen.

Operationen wie in den beiden vorgestellten Fällen sind überhaupt kaum bisher ausgeführt worden. Von 16 in dieser Weise operierten Krebskranken einer Reihe in Glucks Klinik ist nur einer gestorben. Die vorgestellte Pat. geht ihrem Berufe nach, ebenso versieht der zweite Pat. seinen Beruf als Polizeiwachtmeister in vollstem Umfange. Von 16 derartigen Fällen einer Serie ist nur einer gestorben, und zwar an Herzinsufficienz infolge Entfernung der ganzen Schilddrüse. Glucks Operationen an den oberen Luft- und Speisewegen zählen nach Hunderten und wurden seine klinischen Methoden durch größere Reihen ausgezeichneter Dauerresultate erprobt.

Außer der Lungenfistel, um bei Bronchostenosen an und unterhalb der Bifurkation der Luftröhre einer Vitalindikation zu genügen, indem die von Gluck sogenannte retrograde Atmung von einer Lungenfistel aus ermöglicht wird, erwähnt er sein klinisch wiederholt mit Erfolg angewandtes Verfahren der Ausschaltung der Speiseröhre durch Gastro- und Oesophagostomie und

Digitized by Google
Original from UNIVERSITY OF CALIFORNIA
Generated on 2019-10-24 12:15 GMT / http://hdl.handle.net/2027/uc1.b3252758
Public Domain in the United States, Google-digitized / http://www.hathitrust.org/access_use#pd-us-google

Ersatz der Speiseröhre an der Körperoberfläche durch seinen künstlichen Oesophagus, Gummitrichterersatzprothese, mit der die Pat. wie normale Menschen sich ernähren.

Es wird über sämtliche moderne chirurgische Eingriffe an den oberen Luft- und Speisewegen kurz referiert und auf die große Bedeutung dieser neuen Methoden verwiesen bei den konservativen wie den radikalen Hängedrüsen, welche besonders darin gipfelt, daß die Sicherheit des operativen Erfolges ermutigt hat, solche Operationen nicht nur bei Krebs auszuführen, sondern auch zum Beispiel bei Tuberkulose, wodurch neue Arbeitsgebiete diesen Methoden eröffnet werden und voraussichlich vielen Mitmenschen Heilung von ihren Leiden gebracht werden kann.

Massei (Neapel): **Die Syphilis und die malignen Tumoren des Kehlkopfes.**

Über die Tatsache, daß sich auf dem Boden einer Syphilis Carcinom entwickeln könne, wird noch viel gestritten. Dem Verf. sind aus seiner Praxis acht Fälle bekannt, bei welchen sich aus syphilitischen Erkrankungen Carcinom entwickelte. Verf. ist der Meinung, daß die Syphilis wie ein lokales Trauma wirkt und dadurch die Entwicklung eines Carcinoms begünstigt; in seinen Schlußworten sagt er:

1. Es ist Tatsache, daß sich auf Grund einer Syphilis maligne Tumoren der Zunge und des Larynx entwickeln können.

2. Die spezifische Therapie muß auch prophylaktisch in der Latenzperiode fortgesetzt werden.

3. Daneben muß man alles das, was als Stimulans für Mund und Larynx wirken könnte, fernhalten.

4. Die Prädisposition, welche die Syphilis für das Carcinom abgibt, läßt sich erklären:

a) durch den allgemeinen Einfluß als konstitutionelle Krankheit; *b)* durch Vermittlung der parasyphilitischen Erscheinungen; *c)* im Gefolge der tertiären Formen mit all ihren Folgen.

Vorträge:

Cisneros (Madrid): **Résultat du traitement chirurgical du cancer du larynx.**

Zwillinger (Budapest): **Über Hyperkeratose des Kehlkopfes und ihre klinische Bedeutung.**

Referent hat im Jahre 1896 in einer in der Wiener klinischen Wochenschrift unter dem Titel: „Über das Verhältnis der Pachyderma laryngis zu den Leukokeratosen (Leukoplakien)“ erschienenen Arbeit auf die Identität beider Prozesse hingewiesen, kommt auf Grund neuerlicher anatomischer Untersuchungen und klinischer Beobachtungen zu folgenden Schlüssen:

1. Die sogenannte Pachydermia laryngis und die Leukokeratosen der Schleimhäute sind ihrem Wesen nach identische Prozesse.

2. Vom anatomischen und klinischen Standpunkte ist die Verhornung des Epithels, Bildung einer mächtigen Hornschichte das hervorragendste Symptom des Krankheitsprozesses und muß sowohl die diffuse als auch die circumscripte, mit hochgradiger Verhornung einhergehende Erkrankung der Kehlkopfschleimhaut als Hyperkeratose aufgefaßt und als solche bezeichnet werden.

3. Die diffuse und circumscripte Hyperkeratose der Kehlkopfschleimhaut bildet, wenn auch verschiedenen ätiologischen Ursprunges, einen genügend begrenzten Symptomenkomplex.

Generated on 2019-10-24 12:15 GMT / http://hdl.handle.net/2027/uc1.b3252758
Public Domain in the United States, Google-digitized / http://www.hathitrust.org/access_use#pd-us-google
Digitized by Google
Original from UNIVERSITY OF CALIFORNIA

Diskussion:

Thost (Hamburg): Auf die mikroskopische Diagnose sollte nicht immer so sicher gebaut werden. Die klinischen Symptome sind wichtiger. In der Nähe von Carcinomen degeneriert die Schleimhaut papillomatös, in der Nähe von Sarkomen keimen in der Nase zum Beispiel myxomatöse Geschwülste, bei Probeexcision kann da leicht Irrtum entstehen. Auch auf Mischinfektion, Carcinom mit Tuberkulose kombiniert, Lues mit Tuberkulose und Carcinom, ist zu denken. Zwischen Lues und anderen Geschwüren und Tumoren unterscheidet oft eine Pinselung mit starker Lapislösung. Lues reagiert auf Argentum immer günstig, Tuberkulose und Carcinom ungünstig. Nach Laryngotomie ist Lagerung mit tiefem Kopf, erhöhten Füßen zu empfehlen.

Finder (Berlin): Ich möchte zunächst an das absprechende Urteil anknüpfen, das Herr Chiari über die endolaryngeale Behandlung des Kehlkopfcarcinoms gefällt hat. Ich bin weit davon entfernt — wie Sie es wohl alle sind —, mich als unbedingten Befürworter dieser Methode für eine große Anzahl der Fälle auszusprechen. Ich meine im Gegenteil, daß es nur sehr seltene und mit Sorgfalt auszuwählende Fälle sind, in denen sie angebracht ist. In diesen Fällen kann man aber unter Umständen sehr günstige Resultate erzielen. So verfüge ich über den Fall eines jetzt 76jährigen Mannes, den ich vor drei Jahren an Kehlkopfcarcinom endolaryngeal operiert habe und der vollständig geheilt ist. Einen anderen Fall, der auch hierher gehört und der auch in anderer Beziehung zu den merkwürdigsten zählt, habe ich kürzlich beobachtet. Es handelte sich um eine alte Frau, die unter schwersten Erstickungserscheinungen auf unsere Klinik aufgenommen wurde, so daß schleunigst die Tracheotomie gemacht werden mußte. Es stellte sich heraus, daß wir einen der Fälle vor uns hatten, über deren endolaryngeale Operation B. Fränkel in seiner ersten dieses Thema behandelnden Arbeit berichtet hatte. Die Pat. hatte jetzt — nach 18 Jahren! — ein Rezidiv, wenn man so sagen darf, an genau derselben Stelle, an der sie damals ihr Carcinom gehabt hatte. Ich glaube, man kann füglich auch diesen Fall unter die Heilungen rechnen.

Dann möchte ich einen Parallelfall erwähnen zu der von Sir Felix Semon mitgeteilten Granulationsbildung nach Laryngofissur. Bei einer wegen Kehlkopfcarcinom thyreotomierten Frau fand sich nach drei Monaten ein bohnengroßer, glatter, blasser, den ganzen vorderen Kehlkopfteil einnehmender Tumor, der sich nach der endolaryngealen Entfernung als ein — zum Teil noch nicht organisierter — Granulationstumor herausstellte.

Ferner möchte ich auf eine Gruppe von Fällen aufmerksam machen, die große diagnostische Schwierigkeiten machen und besonders mit Perichondritis verwechselt werden können. Es sind das Carcinome, die, unter der Schleimhaut des Sinus pyriformis liegend, die eine Kehlkopfhälfte nach innen vordrängen. Es besteht Schwellung dieser Kehlkopfhälfte und Stillstand derselben bei der Phonation. Da im Kehlkopf nur diffuse Schwellung, aber keine Tumorbildung besteht, so fällt die diagnostische Probeexcision in Fortfall. Daß die mikroskopische Untersuchung der zur Probe entnommenen Stückchen große Schwierigkeiten machen könne, habe ich kürzlich wieder erlebt. Ein Stück von einem im Sinus pyriformis sitzenden Tumor wurde von einer pathologisch-anatomischen Autorität ersten Ranges als Carcinom erklärt. Das vermeintliche Carcinom stellte sich aber als eine atypische Epithelwucherung heraus, bedingt durch den Reiz eines darunter sitzenden Sarkoms.

Digitized by Google
Original from UNIVERSITY OF CALIFORNIA
Generated on 2019-10-24 12:15 GMT / http://hdl.handle.net/2027/uc1.b3252758
Public Domain in the United States, Google-digitized / http://www.hathitrust.org/access_use#pd-us-google

Réthi (Wien): Die Symptomatologie des Kehlkopfcarcinoms betreffend, erwähnt Réthi zwei Fälle, in denen — ganz gleich in beiden Fällen — am rechten Stimmband nahe dem Aryknorpel und am linken Stimmband im vorderen Drittel ein papillomatöser flacher Rasen vorhanden war. Infiltrationserscheinungen waren nicht zu konstatieren; die Bewegung der Stimmbänder war beiderseits frei, obwohl man dies besonders rechts, wo sich die Neubildungen in der Nähe des Cricoarytänoidalgelenkes befand, hätte erwarten können. Mit Rücksicht auf das Aussehen der Geschwulst, den Mangel an Infiltrationserscheinungen, die freie Beweglichkeit der Stimmbänder und insbesondere mit Rücksicht auf das diskrete Auftreten der Veränderungen an zwei Stellen, zwischen denen die Schleimhaut ganz unverändert war, mußte die Diagnose auf Papillom gestellt werden. Die mikroskopische Untersuchung der Tumore ergab jedoch Carcinom, was durch den weiteren Verlauf auch bestätigt wurde. Es geht also nicht an, bei diskretem Vorhandensein von Neubildungen wegen des getrennten Auftretens allein Karzinom ausschließen zu wollen.

Bourack: Nur mit wenigen Worten will ich die endolaryngeale Operation bei Carcinom verteidigen. Daß die extralaryngeale Operation bei weitem die radikalste Methode ist, kann man nicht leugnen, dennoch behaupte ich, daß die endolaryngeale Operation angezeigt ist, wenn sich das Carcinom als wohl umschriebener Tumor präsentiert, der für unsere Instrumente gut zugänglich ist, und diese Fälle sind nicht so selten, als man allgemein annimmt. Die Laryngotomie ist kein unschuldiger Eingriff, dies beweist die Statistik, dagegen ist die Mortalität bei endolaryngealen Operationen gleich Null und Rezidive sind nicht häufiger als wie bei Laryngotomien. Ich kann zur Bekräftigung dessen 3 Fälle aus meiner eigenen und sehr viele unveröffentlichte Fälle meiner Kollegen zitieren. Aber es ist bei der endolaryngealen Operation eine Conditio sine qua non, daß wir den Pat. ständig in Beobachtung behalten, um im Falle eines Rezidivs sofort die Radikaloperation auszuführen.

Gleitsmann (New-York) berichtet über einen Fall von ausgesprochener weißer Geschwulst, den ganzen Ventriculus Morgagni ausfüllend, wie der Fall, den Sir Felix Semon in seinem einleitenden Referat demonstrierte.

Pat. wurde von Gleitsmann 1896 zum ersten Mal gesehen, in längeren Zwischenräumen zweimal endolaryngeale Stücke entfernt und beide Spezimen von erfahrenen Mikroskopikern als Pachydermia angesprochen.

Der Pat. entzog sich der weiteren Beobachtung, aber 12 Jahre später wurde der Redner von Dr. Hermann Smith eingeladen, den Pat. im Masteltee Eye, Ear and Throat Hospital wiederzusehen. Der Befund war ähnlich wie 1896, exstirpierte Stücke zeigten zuerst keine Malignität, aber sechs Monate später entwickelte sich Larynxstenose, Carcinom wurde mikroskopisch konstatiert und Laryngektomie mit günstigem Resultat gemacht.

Der Fall wurde in den Transactions der American Laryngological Association 1896 publiziert und ist auch im Lehrbuch von William Watson abgebildet. Redner weist zum Schluß auf den von allen Beobachtern erwähnten verdächtigen Charakter dieser harten, weißen Larynxtumoren hin.

Hajek (Wien): Das Punctum saliens ist die Frühdiagnose. Dabei sind die schwierigsten Fälle zweifellos die unter dem Bilde des Papilloms ohne jedwede Tumorbildung auftretenden Kehlkopfveränderungen. Da stellt sich bei älteren Leuten (über 40), die, wie dies Sir Felix Semon zuerst hervorgehoben hat, heraus, daß doch gewöhnlich ein Cancer dahintersteckt.

Digitized by Google
Original from UNIVERSITY OF CALIFORNIA
Generated on 2019-10-24 12:15 GMT / http://hdl.handle.net/2027/uc1.b3252758
Public Domain in the United States, Google-digitized / http://www.hathitrust.org/access_use#pd-us-google

Allgemein bekannt sind die Diagnosen mit negativem Befunde, in welchen nichts von ursprünglichem Cancer exzidiert wurde. Viel unangenehmer ist indes das Vorkommnis, wie ich es in zwei Fällen gesehen habe, daß trotz positiven mikroskopischen Befundes der weitere Verlauf keinen Cancer ergeben hat. Es ist eben die mikroskopische Diagnose auch nicht absolut und nur wiederholte mikroskopische Untersuchungen von verschiedenen Kennern ausgedeutet, kann vor Irrtum schützen.

Baumgarten (Budapest): Wenn ich auch die Ansicht Chiaris teile, daß endolaryngeal nur jene Fälle operiert werden sollen, bei denen man die Diagnose noch nicht festgestellt hat, bilden doch kleine, circumscripte Carcinome eine Ausnahme bei Leuten über 70 Jahren, denn auch ich fand, daß speziell Larynxcarcinome in diesem Alter sich günstiger verhalten, wie dies der eben erwähnte Fall vor Finder bestätigt, auch ich selbst habe einen solchen operiert.

Grossmann (Wien) erzählt einen Fall von der Klinik Schrötter, bei welchem die wiederholte mikroskopische Untersuchung Carcinom ergeben hat, und der sich der Operation nicht unterziehen wollte, schon nach einem Jahre so vollkommen ausgeheilt war, daß von einer ursprünglichen Erkrankung keine Spur zu sehen war. Er erzählt weiter einen zweiten von ihm behandelten Fall, bei welchem Billroth die laterale Resektion vorgenommen hat, und trotzdem die wiederholt vorgenommene mikroskopische Untersuchung auf Carcinom hinwies, sagte Billroth, als er das Präparat bereits in Händen hielt, er glaube nicht, daß es sich um Carcinom handelt. Wenn dann ein Mann wie Billroth, ein hervorragender pathologischer Anatom, selbst dann noch, als er das Präparat in Händen hatte und auf die Malignität aufmerksam gemacht wurde, sich irren konnte, ist es wohl sehr begreiflich, wenn uns auf laryngoskopischem Wege leicht Irrtümer unterlaufen. Trotz alldem bleibt die mikroskopische Untersuchung unser allerwichtigster Anhaltspunkt. Nur müssen wir uns nicht begnügen mit einer, sondern müssen mehrere Untersuchungen vornehmen. Wir müssen von dem schlecht unterrichteten an den besser informierten Histologen appellieren.

Morelli (Budapest) beruft sich auf Fälle, wo nach an der Abteilung Prof. Navratils vorgenommenem thermokaustischen Eingriff, nach Entfernung der multiplen Papillome die Entartung sich sehr schnell einstellte, so daß nach einem Jahr nicht nur im Kehlkopfinnern, sondern auch auf der äußeren Haut um die Kanüle herum sich Carcinom zeigte. In einem anderen Fall wurde das ganz kleine Carcinom mit Papillom höchstwahrscheinlich mit stumpfem Instrument von Prof. Schrötter operiert, da der Zerfall sich so rasch einstellte, daß sich nach drei Wochen schon Suffokation derart einstellte, daß Prof. Störck mit Gersuny allsogleich Tracheotomie machen mußten, leider zugleich Resektion der linken Seite des Kehlkopfes; das Neoplasma rezidivierte nach fünf Monaten, so daß Prof. Herczel auf mein Anraten mit Gersuny sich auch anschloß und Totalexstirpation ausführen mußte.

Ich stimme vollständig mit Herrn Hajek überein, daß man nach dem 35. Jahre der Pat. sehr aufmerksam vorgehe bei der Operation der Papillome, daß man in diesem Alter nur mit scharfem Instrumente eingreife, nicht mit quetschendem, noch glühendem Instrumente.

Chiari betont die Wichtigkeit der histologischen Untersuchung endolaryngeal exstirpierter Stücke der Neubildung behufs Diagnose. Diese histologische Untersuchung ist von größter Wichtigkeit, wenn sie auch nicht ab-

Digitized by Google
Original from UNIVERSITY OF CALIFORNIA
Generated on 2019-10-24 12:15 GMT / http://hdl.handle.net/2027/uc1.b3252758
Public Domain in the United States, Google-digitized / http://www.hathitrust.org/access_use#pd-us-google

solut in allen Fällen unfehlbar ist. Sie schützt auch vor späteren Vorwürfen von Seite des Pat.

Wichtig ist die Tatsache, daß die Carcinome sehr verschiedene klinische Charaktere haben, welche nicht immer mit dem histologischen Bilde übereinstimmen. Über den Einfluß des histologischen Baues auf die Prognose einer Larynxgeschwulst hat Navratil die wichtigsten Mitteilungen gemacht.

Chiari will nur noch einmal betonen, daß nur die chirurgische Operation ihm zuverlässig scheint als Mittel zur radikalen Entfernung des Krebses.

Schließlich bittet er nochmals alle Operateure um genaue persönliche Statistiken und insbesondere Gluck um eine genaue persönliche Statistik seiner Kehlkopfoperationen wegen Krebs.

Semon (London): Der Redner konstatiert, daß das Ergebnis der Diskussion sich vollständig mit dem deckt, was die Sammelforschung des Internationalen Zentralblattes vor 21 Jahren erwiesen hat. Er illustriert dies durch Verweise auf die Frage der mikroskopischen Untersuchung intralaryngeal entfernter Fragmente, der gelegentlichen Schwierigkeiten der laryngoskopischen Diagnose, der Frage der endolaryngealen Radikaloperation etc. Zum Schlusse ermuntert er zur Publikation von kompletten Statistiken individueller Operateure und richtet speziell an Prof. Gluck die Bitte, von jetzt an eine methodische Statistik seiner Fälle zu veröffentlichen.

Referate.

I. Allgemeines.

Die Laryngo-Rhinologie in den Unionsstaaten Nordamerikas. Von Hofrat Professor O. Chiari (Wien). (Zeitschr. f. Laryng., Rhinol. und ihre Grenzgebiete, Bd. II, H. 3.)

Eingehende Schilderung der Stellung der dortigen Ärzte überhaupt, ihrer Vorbildung und des heutigen Standes unserer Disziplin in den Vereinigten Staaten. Nach den Ausführungen des Autors hat die Laryngo-Rhinologie in den Unionsstaaten einen hohen Grad von Ausbildung erlangt, ihre Vertreter beteiligen sich sehr rege an allen Fortschritten und nehmen eine hervorragende soziale Stellung ein. Kofler.

II. Nase und Nebenhöhlen.

Bemerkungen über die Operation von Septumdeformitäten; die submucöse Resektion der Crista lateralis septi. Von Dr. Friedrich Müller (Heilbronn a. N.). (Zeitschr. f. Laryng., Rhinol. und ihre Grenzgebiete, Bd. II, H. 1.)

Nach einleitenden Bemerkungen über die submucöse Septumresektion kommt der Autor auf die Behandlung der Crista lateralis septi — leichtere Deviationen mit stärker entwickelter Crista lateralis oder stark entwickelte Crista ohne Deviation — zu sprechen und empfiehlt in diesen Fällen die submucöse Resektion als eine weniger eingreifende Methode als die submucöse Fensterresektion. Die frühere Methode der Entfernung ohne Schonung der Schleimhaut findet er veraltet und wert, daß sie verlassen wird.

Kofler.

Digitized by Google
Original from UNIVERSITY OF CALIFORNIA
Generated on 2019-10-24 12:16 GMT / http://hdl.handle.net/2027/uc1.b3252758
Public Domain in the United States, Google-digitized / http://www.hathitrust.org/access_use#pd-us-google

Zur Genese der Septumdifformitäten. Von Dr. Leo Katz (Kaiserslautern). (Zeitschrift f. Laryng., Rhinol. und ihre Grenzgebiete, Bd. II, H. 2.)

Der Verfasser ist der Ansicht, daß weder die eine Ursache noch die andere allein für die Entstehung der Septumdifformitäten verantwortlich zu machen ist; es wird sich immer um das zufällige Zusammentreffen von mehreren Faktoren handeln, von denen die endgültige Form des Septums abhängig ist. Der früher aufgestellten Behauptung, die Difformitäten der Nasenscheidewand seien abhängig von Gestaltungskräften, die in ihr ruhen, und von solchen, die von außen auf sie einwirken, wird hinzuzufügen sein, daß sie drittens abhängig sein können von entzündlichen Prozessen oder Traumen, die während des intrauterinen Lebens das Individuum treffen. Kofler.

Die Schwierigkeiten und Komplikationen der submucösen Operation bei Scheidewanddifformitäten. Von Dr. H. Horn (Bonn). (Zeitschr. f. Laryngol., Rhinol. und ihre Grenzgebiete, Bd. II, H. 2.)

Zum Schlusse seiner Arbeit faßt der Autor dieselbe in folgenden acht Hauptpunkten zusammen:

1. Bei Behandlung von komplizierten Verbiegungen hat der „umgekehrte L-Schnitt“ wegen seiner räumlichen Verhältnisse und wegen seiner räumlichen Verhältnisse und wegen seiner für die Drainage mehr geeigneten Form unverkennbare Vorteile;

2. schichtweise Tamponade mit „Bismuth absorbent Lint“ hat sich als die zweckmäßigste erwiesen und wirkt niemals nachteilig;

3. pulverisiertes Cocain mit Adrenalin ist bei allen intranasalen Eingriffen ein vorzügliches Betäubungsmittel und sollte deshalb mehr bekannt sein;

4. beim Gebrauch des selbsthaltenden Drahtspeculums ist Assistenz nicht nötig;

5. präoperative Entfernung von Muschelhypertrophien, Polypen usw. ist zu empfehlen;

6. Nachbehandlung im Hospital bietet nicht immer „per se“ einen Schutz vor Komplikationen;

7. Komplikationen kommen immer in gewisser Anzahl vor;

8. die genannten Komplikationen sind nicht charakteristisch für die Scheidewandoperation, sondern bei jedem intranasalen Eingriff von gleicher Bedeutung vorgekommen.

Beigegeben ist der Abhandlung eine Tabelle über 110 operierte Fälle mit Angabe des Geschlechts und Alters des Pat., der Form der Deviation, der operativen Indikation, der Form der Incision, der Komplikationen bei der und nach der Operation, der Art der Tamponade, des verwendeten Anästheticums, des Operationserfolges und sonstiger Bemerkungen. Kofler.

Digitized by Google
Original from UNIVERSITY OF CALIFORNIA
Generated on 2019-10-24 12:16 GMT / http://hdl.handle.net/2027/uc1.b3252758
Public Domain in the United States, Google-digitized / http://www.hathitrust.org/access_use#pd-us-google

Der Wert der Röntgenaufnahme zum Nachweis von Zahnwurzelerkrankungen beim Kieferhöhlenempyem. Von Dr. Hans Henrici (Aachen). (Zeitschr. f. Laryngologie, Rhinol. und ihre Grenzgebiete, Bd. II, H. 1.)

Zur Feststellung der Ätiologie von Kieferhöhleneiterungen und zur Einleitung einer rationellen Therapie ist die Röntgendurchleuchtung wichtig und ein Mittel, das uns die Möglichkeit einer sicheren Diagnose an die Hand gibt, indem sie uns über den Zustand der Zahnwurzeln aufklärt. Der Verfasser wendet das schon 1898 von Sjögren empfohlene Verfahren für Zahnaufnahmen an, beschreibt die Methode der Ausführung und die Deutung des Bildes und erörtert an 3 Fällen die Berechtigung eines solchen Vorgehens.

Kofler.

Instrumente zur endonasalen Eröffnung der Kieferhöhle und der Siebbeinzellen. Von Prof. Dr. Onodi (Budapest). (Arch. f. Laryngol., Bd. 20, H. 2.)

Beschreibung eines Troikart und Stanze vereinigenden Instrumentes zur ausgiebigen Resektion der normalen Kieferhöhlenwand und einer „Dornzange" zur explorativen Eröffnung der Siebbeinzellen. Die Instrumente sind von der Firma Pfau (Berlin) zu beziehen. R. Hoffmann.

Zur Kasuistik der Nasensteine. Von Dr. med. J. Aleksne (Libau). (Zeitschr. f. Laryngologie, Rhinol. und ihre Grenzgebiete, Bd. II, H. 1.)

Verfasser beschreibt einen Fall von Rhinolithenbildung bei einem 23 Jahre alten Mann. Der Stein war 6 *g* schwer, hatte den unteren und mittleren Nasengang eingenommen und stinkenden Ausfluß aus der Nase, Verstopfung und Schmerzen in der rechten Nasenhöhle und in der Stirn verursacht; den Einschluß bildete der Kern einer Sonnenblume. Es folgt die Mitteilung des Resultates einer genauen Untersuchung des Steines nach verschiedenen Gesichtspunkten, daran anschließend eine kurze Übersicht über die einschlägige Literatur mit Anführung der von den verschiedenen Autoren bei dieser Erkrankung beobachteten Symptome, Folgen und Komplikationen. Kofler.

Einige Bemerkungen über Gefährlichkeit und Indikationen nasaler Operationen. Von Dr. E. Kronenberg. (Zeitschr. f. Laryng., Rhinol. und ihre Grenzgebiete, Bd. II, H. 2.)

Kritik der in Nr. 23 der Münchener med. Wochenschr. gemachten Äußerungen H. Schwartzes, in welchen den Rhinologen der Vorwurf der Polypragmasie gemacht wird. Der Autor verteidigt unsere Fachkollegen gegen diese Anwürfe, die geeignet sind, unsere Disziplin in den Augen der anderen Kollegen herabzusetzen. Die Polypragmasie wäre als Jugendsünde zu betrachten, die wohl jeder neuen Disziplin anhaftet, jedoch wäre mit wachsender Erfahrung die Indikationsstellung eine straffere geworden und stünde es seit dem zunehmenden Verschwinden der Pseudospezialisten um die Sache besser als ehedem. Kofler.

Digitized by Google
Original from UNIVERSITY OF CALIFORNIA
Generated on 2019-10-24 12:16 GMT / http://hdl.handle.net/2027/uc1.b3252758
Public Domain in the United States, Google-digitized / http://www.hathitrust.org/access_use#pd-us-google

III. Pharynx und Mundhöhle.

Gaumenplastik mit Stirnaugenliderlappen nach der Bardenheuerschen Methode. Von Dr. Goris (Brüssel). (Zeitschr. f. Laryng., Rhinol. und ihre Grenzgebiete, Bd. II, H. 1.)

Der Autor empfiehlt bei Totalresektion des Oberkiefers infolge bösartiger Geschwülste, die Kiefer und Schleimhaut ergriffen haben, die Gaumenplastik mit einem Stirnaugenliderlappen nach Bardenheuer als eines Verfahrens, das sehr viele Vorteile und nur wenig Nachteile hat. Die Methode besteht darin, daß man den fehlenden Teil des Gaumens durch einen Hautmuskellappen von der Stirne ersetzt, der von oben bis unten losgelöst wird, bis zum Rande des Augenlides, welches die transversale Achse bildet, um welche man ihn dreht, um ihn bis in den Grund des Schlundes einzuführen; es folgen die verschiedenen Akte der Operation. Bei einem Fall von Sarkom des rechten Kiefers bei einem 55jährigen Manne wurde diese Plastik mit sehr gutem Erfolge ausgeführt. Kofler.

Die atypischen Hypertrophien der Mandeln. Von Privatdozent Alexander Iwanoff (Moskau). (Zeitschr. f. Laryng., Rhinol. und ihre Grenzgebiete, Bd. II, H. 1.)

Beschreibung eines Falles von atypischer Mandelhypertrophie, welche das Aussehen und die Form einer kompakten Weintraube hatte. Ihre Lappen sind von verschiedener Größe, ihre Farbe ist graulich, einige Lappen haben eine schneeweiße Farbe, die Geschwulst ist ziemlich hart und selbst bei starkem Drücken nicht schmerzhaft. Der Grund dieser Geschwulst findet sich zwischen den Gaumenbögen und reicht an die Zungenbasis. Die ganze eigentümliche Geschwulst besteht aus lymphatischem Gewebe allein ohne jedes Hinzutreten heterogener Zellen. Der Verfasser grenzt sie streng gegen andere Neubildungen der Mandeln, gegen die leukämischen Lymphadenome und die bösartigen Symptome ab und weist auf die Umstände hin, die diese Geschwulst von den genannten zwei anderen unterscheiden. Anführung der einschlägigen Literatur. Kofler.

Ein schmerzstillendes Mundwasser. Von Dr. Georg Avellis (Frankfurt a. M.). (Zeitschr. f. Laryng., Rhinol. und ihre Grenzgebiete, Bd. II, H. 1.)

Verfasser gebraucht das wasserlösliche Anästhesin, genannt Subcutin, als Mundwasser für symptomatische Schmerzstillung in der Pharyngologie seit 2 Jahren mit sehr gutem Erfolg. Es ist ungiftig, schmerzstillend, desinfizierend und adstringierend und seine Anwendung empfiehlt sich bei allen oberflächlichen Mundaffektionen, z. B. Soor, Aphthen, Stomatitis, Gingivitis, Diphtherie, Zungenkatarrhen, bei Schwellung der Follikel, bei akuter Pharyngitis etc. Wenig oder gar keine Wirkung hat es bei der Angina follicularis, bei Angina phlegmonosa und bei der Dysphagie der Halsschwindsüchtigen. Er verordnet 1—2 Eßlöffel der Original-2%-Lösung auf 1 Glas Wasser (200 *g*) zum Gurgeln. Kofler.

Digitized by Google
Original from UNIVERSITY OF CALIFORNIA
Generated on 2019-10-24 12:16 GMT / http://hdl.handle.net/2027/uc1.b3252758
Public Domain in the United States, Google-digitized / http://www.hathitrust.org/access_use#pd-us-google

IV. Larynx.

Ein Fall von primärem Larynx- und sekundärem Hautlupus. Von Dr. Josef Cohen (Mühlheim a. Rh.). (Zeitschr. f. Laryng., Rhinol. und ihre Grenzgebiete, Bd. II, H. 2.)

Verfasser teilt zu den bis heute publizierten 29 Fällen von Larynxlupus noch einen histologisch festgestellten Fall eigener Beobachtung mit, einen Fall, bei welchem zuerst die Epiglottis erkrankt war, ungefähr 1 Jahr später Lupus an der äußeren Haut auftrat, der lupöse Prozeß aber auch später auf das Innere des Larynx sowie auf den Pharynx überging. Kofler.

Die Singstimme des Schulkindes. (Von Dr. Th. S. Flatau und Hermann Gutzmann (Berlin). (Arch. f. Laryngol., Bd. 20, H. 2.)

Mitteilung der an 263 Zehlendorfer und 312 Berliner Schulkindern gewonnenen Untersuchungsresultate. Eine die Häufigkeit der chronischen Heiserkeit anzeigende Kurve zeigt einen Gipfelpunkt im 2. Schuljahr und einen solchen im 13 bis 14. Lebensjahr; der letztere steht mit der Mutation in Zusammenhang. Als weitaus häufigste Registerkombination ergab sich — bei beiden Geschlechtern — die des Hauptregisters mit dem Brustregister. Als untere Grenze des Stimmumfanges ergab sich ein Überwiegen der Töne um e—a, als obere Grenztöne fanden sich am häufigsten fis 2—h2. Das zehnte Lebensjahr wies in beiden Schulen ein offensichtliches Maximum des Stimmumfanges auf (im rechnerischen Durchschnitt 28·7 Halbtöne). Bezüglich der anderen statistischen Einzelheiten muß auf das Original verwiesen werden.

R. Hoffmann.

Zur Kenntnis des Kehlkopfkrampfes des Erwachsenen. Von Dr. Ludwig Neufeld (Posen). (Arch. f. Laryngol., Bd. 20, H. 2.)

In 2 Fällen, deren einen die Person des Verfassers selbst darstellt, führt er den Laryngospasmus auf Infektion mit dem Virus des Keuchhustens zurück, in einem dritten Falle handelt es sich nach Verfasser um eine traumatische Neurose nach einer durch Raucheinatmung verursachten intensiven Kehlkopfentzündung. R. Hoffmann.

V. Trachea, Bronchien, Oesophagus.

Über das primäre Trachealcarcinom. Von Dr. F. R. Nager (Basel). (Arch. f. Laryngol., Bd. 20, H. 2.)

Primärer Plattenepithelkrebs des unteren Trachealabschnittes bei einem 51jährigen Manne. Exitus letalis bereits 6 Wochen nach dem Auftreten der ersten Erscheinungen (Atemnot und Heiserkeit durch linkseitige Recurrenslähmung) infolge ausgedehnter Pneumonien. R. Hoffmann.

Für den wissenschaftlichen Teil verantwortlicher Redakteur: Dr. Ernst Urbantschitsch, Dr. Otto Kahler.
Herausgeber, Eigentümer und Verleger: Urban & Schwarzenberg.

Druck von Gottlieb Gistel & Cie., Wien, III., Münzgasse 6.

Generated on 2019-10-24 12:16 GMT / http://hdl.handle.net/2027/uc1.b3252758
Public Domain in the United States, Google-digitized / http://www.hathitrust.org/access_use#pd-us-google
Digitized by Google
Original from UNIVERSITY OF CALIFORNIA

MONATSSCHRIFT FÜR OHRENHEILKUNDE
UND
LARYNGO-RHINOLOGIE.

XLIV. Jahrg. 1910. 6. Heft.

Nachdruck verboten.

Laryngo-Rhinologischer Teil.

Original-Artikel.

Emil Zuckerkandl †.

Durch den am Morgen des 28. Mai 1910 erfolgten plötzlichen Tod Emil Zuckerkandls verliert nicht nur die anatomische Wissenschaft einen ihrer universellsten Forscher und die anatomische Lehre einen ihrer größten Vertreter, sondern auch die Oto-Rhinologie einen Mann, der am wissenschaftlichen Ausbau dieser Disziplin wie wenig andere beteiligt war. Diese Monatsschrift selbst aber ist durch den frühen Abgang dieses großen Mannes schwer getroffen, da einer ihrer Herausgeber mit Emil Zuckerkandl aus dem Leben schied.

Nach dem Tode Rüdingers war es eigentlich selbstverständlich, daß in Anerkennung der großen Verdienste, die sich Zuckerkandl um die Oto-Rhinologie erworben hatte, das Redaktionskomitee dieser Zeitschrift sich an Zuckerkandl wendete und ihn zur Mitherausgabe bewog. Aus dem vielseitigen Forscherleben möge hier nur jene Seite seiner Forschung gewürdigt werden, durch die dieser auf allen Gebieten der praktischen Anatomie schaffende Gelehrte mit der Oto-Rhinologie in Zusammenhang kam.

Schon im Jahre 1873, kaum 24 Jahre alt, schrieb Zuckerkandl die Entwicklungsgeschichte des äußeren Gehörganges, indem er vor allem den Entwicklungsgang vom Annulus tympanicus zum Os tympanicum darlegte. Seine Angaben sind bis zum heutigen Tage zu Recht bestehend und unwidersprochen geblieben. Noch in demselben Jahre und in den darauffolgenden veröffentlicht Zuckerkandl eine ganze Reihe von Notizen zur genaueren Anatomie des Schläfenbeines und zur Anatomie und Physiologie der Tuba Eustachii, Beiträge, durch die er die Kenntnis der damaligen Zeit durch einzelne wichtige anatomische Tatsachen bereicherte. Aus dem Jahre 1875 stammen seine Untersuchungen über den Recessus salpingopharyngeus und seine anatomische Notiz über die Tuba Eustachii des Elefanten.

Digitized by Google
Original from UNIVERSITY OF CALIFORNIA
Generated on 2019-10-24 12:16 GMT / http://hdl.handle.net/2027/uc1.b3252758
Public Domain in the United States, Google-digitized / http://www.hathitrust.org/access_use#pd-us-google

Im Jahre 1876 publizierte Zuckerkandl einen kurzen Aufsatz in dieser Monatsschrift über die Vorhofswasserleitung des Menschen, in welchem er die seinerzeit von Cottunio hier in Wien gemachte Entdeckung sozusagen neuerdings macht, da die Angaben des Cottunio der Vergessenheit anheimgefallen waren. Gleichzeitig und unabhängig kam Weber-Liel allerdings auf experimentellem Wege zu denselben Resultaten.

In den folgenden Jahren veröffentlicht Zuckerkandl weitere Beiträge zur Anatomie des Gehörorganes, des Warzenfortsatzes, über die Beziehung der retromandibularen Venen zum Gehörorgan. Dem Schläfebein und vor allem der vergleichenden Anatomie der Ohrtrompete widmete Zuckerkandl auch in der Folge einen großen Teil seiner Aufmerksamkeit und seiner Mühe. So sehen wir ihn noch im Jahre 1906 mit der vergleichenden Anatomie der Ohrtrompete beschäftigt.

Seine vergleichend-anatomischen Untersuchungen über die Tuba Eustachii, auf eine breite wissenschaftliche Basis gestellt, sind von bleibendem Wert für die Morphologie der Ohrtrompete.

In allen diesen Abhandlungen macht sich die große Sachkenntnis, die ganz unglaublich große Erfahrung und ein hohes Interesse für praktische Fragen deutlich fühlbar.

Sein Verständnis für die Fragestellung von seiten der Praxis ist ersichtlich aus seinem Artikel „Gehörorgan“ in Eulenburgs Real-Encyclopädie und aus seiner makroskopisch-anatomischen Einleitung zum Handbuch von Schwartze. Auch in dem von ihm herausgegebenen topographischen Atlas sprechen die topographisch-anatomischen Abbildungen, die er dem Gehörorgan widmet, die deutliche Sprache eines Mannes, der nicht nur hilfsbereit, sondern auch hilfskundig dem Praktiker jederzeit zu dienen imstande ist.

Wenn Zuckerkandl in der Anatomie des Gehörorganes ein Mehrer und Förderer der Wissenschaft war, so muß man ihm auf dem Gebiete der wissenschaftlichen Rhinologie das Prädikat eines Gründers zuerkennen. Er war der wissenschaftliche Begründer der modernen Rhinologie und zwar mit seinem klassischen Werk: „Über die normale und pathologische Anatomie der Nasenhöhle und ihrer pneumatischen Anhänge.“ Von diesem Buche erschien der erste Band, Ernst v. Brücke zugeeignet, 1882, der zweite als Ergänzung, seinem Freunde Kundrat gewidmet, 1892, die zweite Auflage des ersten Bandes 1893. Zuckerkandl gibt hier nicht nur eine detaillierte Beschreibung der Nasenhöhle und ihrer Nebenräume in ihrem Skelettsubstrat, sondern behandelt auch ausführlich die Schleimhaut, deren Blut- und Lymphgefäße und Nerven, teilt eine programmatische, pathologisch-anatomische Untersuchungsmethode der Nasenhöhle mit, gibt die Entwicklung der Muscheln und bearbeitet schließlich die pathologische Anatomie der Nasenhöhle als erster in grundlegender Art und Weise. Die Rhinitis acuta, die Rhinitis chronica, die Ozaena, die Septum-

Digitized by Google
Original from UNIVERSITY OF CALIFORNIA
Generated on 2019-10-24 12:16 GMT / http://hdl.handle.net/2027/uc1.b3252758
Public Domain in the United States, Google-digitized / http://www.hathitrust.org/access_use#pd-us-google

deviation, das Ulcus perforans septi, die Syphilis der Nase in ihren verschiedenen Stadien, alle diese Kapitel werden abgehandelt, für alle Belege gesammelt, alle durch Bild und Schrift klargelegt und erläutert. Auch auf den pathogenetischen Zusammenhang der einzelnen Erscheinungen erstreckt sich die Untersuchung Zuckerkandls, ebenso wie da und dort ein Wink für Operationsmöglichkeiten enthalten ist. Von ihm rührt ja die These her, daß die noch zu Hyrtls Zeiten für manuelle und instrumentale Eingriffe unerreichbare Keilbeinhöhle leicht und einfach zugänglich gemacht werden könne. Seither und vor allem in der letzten Zeit ist diese Zugänglichkeit der Keilbeinhöhle unzählige Male aus therapeutischen Gründen benutzt worden.

Bis in seine letzten Tage hat Zuckerkandl ununterbrochen an diesem Werke fortgearbeitet, Erfahrungen gesammelt, mittelst neuerer histologischer Methoden das eine oder andere Detail auszugestalten gesucht. Wie fast bei allen seinen Untersuchungen nicht nur die praktische Richtung, sondern auch die theoretische gepflegt wurde, so sehen wir auch als Resultat seiner Untersuchungen über die Nasenhöhle seine Monographie über das Riechzentrum erscheinen.

Mit den hier genannten Leistungen Zuckerkandls sind selbstverständlicherweise seine Verdienste um die Wissenschaft keineswegs erschöpft, handelt es sich ja nur darum, an dieser Stelle Zuckerkandl in seinem Zusammenhange mit der Oto-Rhinologie — und auch diesen nicht einmal vollständig — darzustellen.

Den Menschen Zuckerkandl aber wollen wir endlich nur durch einen Satz aus einem seiner Briefe charakterisieren. Gelegentlich seiner Publikation über die Vorhofswasserleitung des Menschen erfährt er von der Redaktion dieser Monatsschrift, daß knapp vor ihm Weber-Liel ebenfalls den Aquaeductus vestibuli gefunden habe, und schreibt ihm nun: „Da wir in der Anatomie nicht gleich Wettläufern darauf ausgehen, uns um eine Kopflänge den Sieg streitig zu machen, sondern einzig und allein im Dienste der friedlichen Wissenschaft wirken und froh sein müssen, wenn mehrere auf einmal das Ziel der Wahrheit erreichen, so kann ich mich nur freuen darüber, daß wir in einem so schwierigen Punkte der Anatomie zu gleicher Zeit und auf so verschiedenen Wegen zu gleichen wissenschaftlichen Resultaten gelangt sind."

J. Tandler.

Beobachtungen an Gesangschülern.

Von Dr. **Nadoleczny**, München.

Die Lehre von den Stimmstörungen der Sänger und Sängerinnen hat seit der monographischen Bearbeitung durch Flatau einen entschiedenen Aufschwung genommen. Immerhin ist auch jetzt noch jeder neue Fall für uns

Digitized by Google
Original from UNIVERSITY OF CALIFORNIA
Generated on 2019-10-24 12:16 GMT / http://hdl.handle.net/2027/uc1.b3252758
Public Domain in the United States, Google-digitized / http://www.hathitrust.org/access_use#pd-us-google

ein Problem, dessen Lösung mit den einfachen Mitteln der Laryngo- und Rhinoskopie unmöglich ist, wenn wir nicht die Funktionsprüfung mit heranziehen. Ich möchte über eine Reihe von Untersuchungen berichten, die ich an Gesangschülern und Gesangschülerinnen aus meiner Praxis vorgenommen habe. Ich sehe von der Untersuchung der Nase und des Halses ab, die ja bei den einfachen Fällen von Stimmstörung selten besondere Resultate zutage fördert. Nur auf zwei Punkte möchte ich aufmerksam machen; das sind einerseits Resonanzstörungen infolge von Verengerungen (Schwellungen) der Nase, deren Beseitigung von außerordentlicher Wichtigkeit ist, während andrerseits Verdickungen der Seitenstränge meines Erachtens zu viel Bedeutung zuge-

Fig. 1.



Ruhe Tonleiter

Bariton. Gute Atemkurven.

Erklärung der pneumographischen Kurven: Br. = Brustatmung. Ba. = Bauchatmung. Ruhe = Ruheatmung. 1/5 Sec. = Zeitmaß. Synchrone Punkte sind an den Gipfeln der Kurven markiert.

Die Kurven sind mit Gutzmanns Gürtelpneumographen aufgenommen.

„Die Zeitmaßkurve ist bei der Drucklegung weggelassen worden."

schrieben wird. Wenigstens habe ich die Erfahrung gemacht, daß man sie ruhig unberührt lassen kann, ohne die stimmliche Weiterbildung zu schädigen.

Imhofer hat vor kurzem Mitteilungen über akute Stimmermüdung gemacht und hervorgehoben, daß in diesen Fällen die Defekte an musikalischen Tönen verhältnismäßig groß sind, daß der Ausgleich gewöhnlich erst nach einigen Tagen der Ruhe gelingt, daß man dann zuerst oft einzelne Töne, die in der Mitte des Defektes liegen, ausgleichen kann und daß schließlich auch die Sprechstimme bei solchen Patienten heiser klingt. Ich kann diese Angaben nur bestätigen, möchte aber hinzufügen, daß in zwei Fällen, die ich gesehen habe (ein Tenor und ein Sopran), die Schwierigkeiten zunächst in der Mittellage auftraten, ohne daß dabei Töne verloren gingen. In beiden Fällen war eine akute Influenza vorausgegangen, die Stimmen waren nicht behandelt worden, weshalb die Störungen noch nach einigen Monaten bestanden. Die Mittellage klang bei diesen Patienten rauh, bisweilen etwas unrein; sie machte

Generated on 2019-10-24 12:16 GMT / http://hdl.handle.net/2027/uc1.b3252758
Public Domain in the United States, Google-digitized / http://www.hathitrust.org/access_use#pd-us-google
Digitized by Google
Original from UNIVERSITY OF CALIFORNIA

ihnen Schwierigkeiten, die sich durch das Ausgleichverfahren mit pulsierendem Gleichstrom momentan beseitigen ließen. Ich möchte diese Fälle im Anschluß an die Imhoferschen als subakute Stimmermüdungen bezeichnen und gleich hinzufügen, daß wir es hier mit den Folgen einer exogenen Erkrankung zu tun haben, die sich bei ungenügender oder falscher Schulung in erhöhtem Maße geltend machen; denn in beiden Fällen entsprach weder Atmung noch

Fig. 2 *a*.

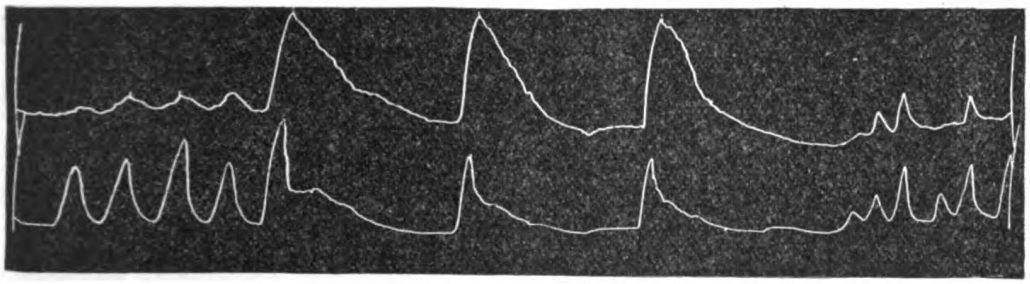

Ruhe Tonleitern Ruhe

Bariton. Brustkurve gut. Bauchkurve fällt zu rasch ab.

Fig. 2 *b*.

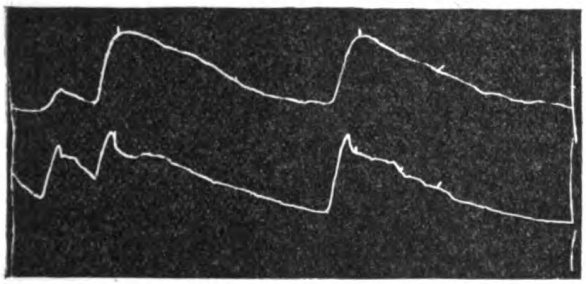

Ruhe Tonleiter

Derselbe nach besserer Schulung.

Kehlkopfbewegung den Anforderungen, die man an eine gut geschulte Stimme stellen muß. Auf diese werde ich noch zurückkommen.

Bei 14 Sängern und Sängerinnen, die noch nicht fertig ausgebildet waren, habe ich eine Anzahl von Störungen beobachtet, die mit einer gewissen Gleichartigkeit auftreten, und aus deren Analyse sich, wie mir scheint, eine Anzahl bestimmter Kriterien für die Untersuchung und Behandlung der Phonasthenie ergibt. Es sind zunächst fünf Fälle, zwei Soprane, zwei Mezzosoprane und ein Bariton, bei welchen die Störungen schon im ersten Aus-

Digitized by Google
Original from UNIVERSITY OF CALIFORNIA
Generated on 2019-10-24 12:16 GMT / http://hdl.handle.net/2027/uc1.b3252758
Public Domain in the United States, Google-digitized / http://www.hathitrust.org/access_use#pd-us-google

Fig. 3.



Ruhe Tonleitern Ruhe

Sopran. Schlechte Bauchkurve (Pressen).

Fig. 4.

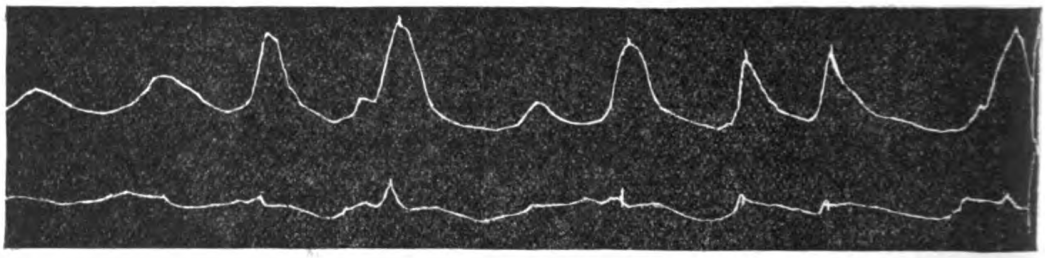

Ruhe Ton Crescendo Tonfolge Tonleitern Ruhe

Sopran. Schlechte Brustkurve, mäßige Bauchkurve.

Fig. 5.



Ruhe Tonleitern Schwellton

Mezzosopran. Schlechte Brustkurve. Übertriebene Bauchkurve, noch etwas ansteigend im Beginn der exspiratorischen Phase.

Digitized by Google
Original from UNIVERSITY OF CALIFORNIA
Generated on 2019-10-24 12:16 GMT / http://hdl.handle.net/2027/uc1.b3252758
Public Domain in the United States, Google-digitized / http://www.hathitrust.org/access_use#pd-us-google

bildungsjahr aufgetreten sind, ferner neun Stimmen, sieben Soprane und zwei Baritone, bei denen die Ermüdungserscheinungen ungefähr im dritten Ausbildungsjahr auftraten. Ich will nicht auf die Kasuistik eingehen. Die subjektiven Erscheinungen sind bekannt. Es handelt sich um Kratzen im Hals, Hustenreiz, bisweilen um Schmerzen nach oder beim Singen, Druckgefühle und Ermüdung. Verluste an Tönen habe ich bei der ersten Gruppe, die man auch noch zu den subakuten Fällen zählen kann, nur einmal beobachtet, und zwar

Fig. 6.

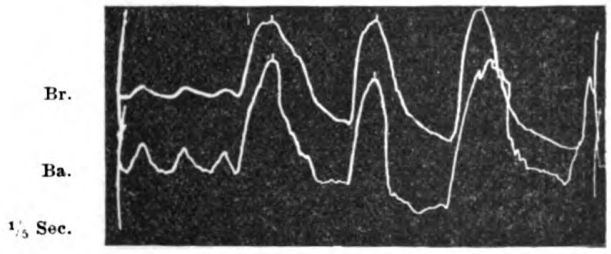

Ruhe Tonleitern

Sopran. Brust- und Bauchkurve fallen zu steil ab.

Fig. 7.



Ruhe Tonleitern

Bariton. Übertriebene Brustkurve, die fast bis zum Schluß der Exspiration ansteigt; erzwungene Hebung der Rippen im Exspirium. Bauchkurve fällt zu rasch ab (Preßton). (Gegenbewegung.)

an der oberen Tongrenze bei einem Sopran von g^2 an aufwärts. Im übrigen handelt es sich bei dieser Gruppe gewöhnlich um Schwierigkeiten in der Mittelage der Frauenstimme, beim Bariton mehr um die Höhe. Bei den Patienten der zweiten Gruppe sind Defekte in der zweigestrichenen Oktave häufiger (fünf Fälle). Daneben aber leidet fast immer die Mittellage der Frauenstimme, und zwar im Bereich von f^1—c^2. Tremolieren habe ich bei beiden Gruppen in einer Minderzahl von Fällen beobachtet. Bei der Untersuchung ist es not-

Digitized by Google
Original from UNIVERSITY OF CALIFORNIA
Generated on 2019-10-24 12:16 GMT / http://hdl.handle.net/2027/uc1.b3252758
Public Domain in the United States, Google-digitized / http://www.hathitrust.org/access_use#pd-us-google

wendig, sich die Tongebung innerhalb des gesamten Tonbereiches mit verschiedener Vokalisation anzuhören. Denn die Angaben der Patienten über Mängel der Tonbildung sind nicht immer zuverlässig. So findet man ganz häufig, daß die Mittellage gequetscht, flach und unschön klingt, auch dann, wenn nur über Verluste an der oberen Grenze geklagt wird. Es ist ferner nötig, sich während der Aufnahme der Anamnese von dem Verhalten der Sprechstimme und der Artikulation zu überzeugen, Fehler derselben und die durchschnittliche Tonhöhe der Sprechstimme festzustellen. Man muß dabei besonders auf harte Stimmeinsätze bei den Vokalen achten, und ferner auf die Sprechatmung; denn bei richtiger Sprechweise muß die Einatmung unhörbar sein. Man darf also ebensowenig wie beim Singen ein inspiratorisches Geräusch hören. Auf die Fehler der Artikulation, insbesondere der schlechten Aussprache des R-Lautes hat kürzlich erst Posthumus Meyjes aufmerksam gemacht. Die Atmung beim Singen scheint von ganz wesentlicher Bedeutung zu sein. Ich halte es für nötig, bei jedem Sänger eine pneumographische Aufnahme von Brust- und Bauchatmung zu machen, während eines Schwelltons und einer Tonleiter, welche durch Brust- und Mittelstimme geht.

Schon Gutzmann hat darauf hingewiesen, daß die Atemkurve bei einem gut ausgebildeten Sänger eine sehr gleichmäßig absinkende Ausatmung zeigt, wobei die Bauchkurve der Brustkurve etwas voranläuft. Diese Atemkurve habe ich nun bei sämtlichen Stimmstörungen nicht finden können, mit Ausnahme eines einzigen Falles, in dem nasale Schwellungen als Ursache für den Mangel an Resonanz in der Höhe anzusprechen waren. Schon beim Anhören solcher Stimmen kann man aus dem leichten Reibegeräusch der sogenannten „wilden Luft“ auf einen Überdruck und damit ein zu rasches Abfallen der Atemkurve schließen. Daß hierbei der Stimmlippenschluß nicht ganz vollkommen sein kann, ist selbstverständlich. Bei den pneumographischen Aufnahmen findet man verschiedenartige Störungen der Atmung; am häufigsten war bei meinen Fällen ein zu rasches Absinken der Bauchkurve (Fig. 2b, 3), etwas seltener der Brustkurve (Fig. 4), bisweilen auch beider Kurven (Fig. 6). Besonders auffällig war mir bei einem Bariton die Erscheinung, daß während der Stimmgebung die Bauchkurve rasch absank, während die Brustkurve noch fast bis zum Schluß der Tongebung anstieg, um dann plötzlich abzufallen. In einem solchen Fall wird also das Überwiegen der Brustkurve künstlich soweit übertrieben, daß während der Exstirpation der Brustkorb eine erzwungene Inspirationsbewegung macht und gleichzeitig durch die Einziehung des Leibes das Zwerchfell nach oben gepreßt wird (Fig. 7).

Durch alle diese Fehler der Atmung muß notgedrungen die Stimmgebung nachteilig beeinflußt werden. Denn es wird immer ein Überdruck erzeugt, dem gegenüber die Stimmlippen sich stärker spannen müssen; daher dann die Ermüdungserscheinungen und die Klangstörungen am Übergang der

Digitized by Google
Original from UNIVERSITY OF CALIFORNIA
Generated on 2019-10-24 12:16 GMT / http://hdl.handle.net/2027/uc1.b3252758
Public Domain in the United States, Google-digitized / http://www.hathitrust.org/access_use#pd-us-google

Register. Beobachtet man bei solchen Patienten die Bewegung des Kehlkopfes, so findet man konstant, daß er mit steigender Tonhöhe nach oben geht. Nach Flatau und Gutzmann nähert sich der Kehlkopf indes bei gutgeschulten Sängern der Indifferenzlage, macht nur geringe Bewegungen, steht aber jedenfalls tiefer als bei Natursängern. Ernst Barth hat nun später eine Reihe von Untersuchungen veröffentlicht, woraus hervorging, daß der Kehlkopf bei gutgeschulten Stimmen mit steigender Tonhöhe gleichmäßig singt. Scheier hat bei seinen Untersuchungen bald die eine, bald die andere Art der Bewegung gefunden, macht aber keine Angabe über den musikalischen Wert und den Umfang der betreffenden Stimmen. Es war mir nun sehr interessant, an einigen meiner Fälle, sowie auch an ausgebildeten Stimmen, von welchen ich heute nicht spreche, zu beobachten, daß später nach richtiger Schulung und bei schöner Tongebung der Kehlkopf nach unten tritt; ferner, daß bei guten Stimmen während einer verhältnismäßig leichten Indisposition sofort die falsche Bewegung nach oben eintritt, gleichzeitig mit einer Ermüdung der Stimme und einem Anstrengungsgefühl, um später, wenn die Indisposition vorüber ist, wieder der normalen Bewegung nach abwärts Platz zu machen. Ich glaube also, daß wir die Palpation des Kehlkopfs als diagnostische Methode bei Stimmstörungen verwerten können.

Ohne auf andere Fehler der Stimmbildung, z. B. zu harten Einsatz und auf das Hinaufschrauben der Register, die man bei solchen Störungen meistens auch beobachtet, des Näheren einzugehen, um so mehr, als meine Untersuchungen noch nicht abgeschlossen sind, wollte ich hauptsächlich auf die Fehler der Atmung und der Kehlkopfbewegung hinweisen, weil sie unserer Beobachtung leichter zugänglich sind. Was die Behandlung solcher Stimmstörungen anbetrifft, so habe ich von den verschiedenen Ausgleichsmethoden Flataus sehr gute Erfolge gesehen. In vielen Fällen ist es unbedingt nötig, daß die Schüler in die Hände eines Lehrers kommen, welcher ihnen, ohne sie mit theoretischen Auseinandersetzungen über Atmung und Kehlkopfbewegung zu verwirren, ihre Singatmung regelt und ihre Stimme nach dem Prinzip der größtmöglichsten Klangleistung bei möglichst geringer Anstrengung ausbildet. Was wir durch unsere Beobachtungen herausanalysieren, hat viel mehr Wert für den Lehrer als für den Gesangschüler, denn ich habe die Erfahrung gemacht, daß bei letzteren durch bewußte Übertreibung einer oder der anderen Atmungsform nicht nur keine Besserung, sondern eher eine Verschlechterung auftritt, weil meistens dabei der Körper und der Hals infolge der übertriebenen Aufmerksamkeit, mit welcher solche Bewegungen begleitet werden, steif gehalten wird. So hat z. B. eine Sopranistin infolge übertriebener Brustatmung ihren Oberkörper beim Singen zwangsweise in lordotischer Stellung steif gehalten und deshalb ein Jahr lang an Kreuzschmerzen gelitten, welche erst verschwanden, als sie gelernt hatte, in ungezwungener Stellung

Digitized by Google
Original from UNIVERSITY OF CALIFORNIA
Generated on 2019-10-24 12:16 GMT / http://hdl.handle.net/2027/uc1.b3252758
Public Domain in the United States, Google-digitized / http://www.hathitrust.org/access_use#pd-us-google

und doch mit genügender Atmung zu singen. Hierauf kamen auch die scheinbar verlorenen hohen Töne von c^2 ab wieder. Wenn nun den Sängern und Sängerinnen eine schön ausgeglichene Atmung und damit eine richtige Benutzung der gesamten Resonanz gelehrt wird, so verschwinden nicht nur die erwähnten objektiv feststellbaren falschen Bewegungen, sondern auch die subjektiven Empfindungen im Hals, über welche sie oft so sehr klagen. Diesen Teil der Behandlung müssen wir den Gesangslehrern überlassen und wir werden diejenigen bevorzugen, welche sich nicht auf eine einseitige Methode versteifen, sondern versuchen, die Stimmen individuell zu behandeln und gleichzeitig die nötige Seelenruhe haben, ohne welche ein Pädagoge überhaupt nicht auskommen kann. Ich erwähne deshalb, weil ich unter meinen Patienten auch schon solche gehabt habe, denen von ihrem Lehrer eine förmliche Erwartungsneurose vor hohen Tönen durch Zurufe wie „Aufpassen!" „Vorsicht!" „Geben Sie acht!" direkt suggeriert wurde. Ich glaube aber doch, daß wir durch fortlaufende Beobachtung und sorgfältige Untersuchung der Gesangsschüler insbesondere auch durch Anwendung der Ausgleichsverfahren, Elektrizität, Massage usw. einen nicht unwesentlichen Teil zur Heilung derartiger phonasthenischer Zustände beitragen können.

Zur Pathogenese des bronchialen Asthma.

Von Dr. **D. Winter**, Bad Reichenhall.

An der Entstehung des bronchial-asthmatischen Anfalles sollen nach den zurzeit Geltung habenden Anschauungen hauptsächlich zwei Faktoren beteiligt sein, die in ihrer pathogenetischen Bedeutung von verschiedenen Autoren verschieden hoch bewertet werden. Während die einen der nervösen Komponente, aus der ein Bronchialmuskelkrampf resultieren soll, den ausschlaggebenden Wert beimessen, sind die anderen geneigt, den sekretorischen Störungen der Bronchialschleimhaut, der katarrhalischen Komponente, den Vorrang zu geben. Beiden Anschauungen ist gemeinsam, daß sie die Behinderung der Atemfunktion in Form einer mechanischen Erschwerung des Luftzutrittes zu den Alveolen, mit dem wichtigsten asthmatischen Symptom, der Dyspnoe, in causalen Zusammenhang bringen. Meine Krankenbeobachtungen haben mich dazu geführt, sowohl den Bronchospasmus als auch die Bronchiolarstenose auf Grundlage einer katarrhalischen Schleimhautschwellung und Sekretverhaltung in den Luftwegen als ursächliche Faktoren abzulehnen. Aus einzelnen Fällen schien mir deutlich hervorzugehen, daß eine irgendwie nennenswerte Stenosierung der feineren Luftwege, die die Lungenventilation behindert hätte, überhaupt nicht vorgelegen haben könne. Es wurde vielmehr der Schluß nahegelegt, in anderen pathologischen Erscheinungen, und zwar in den vasodilata-

Digitized by Google
Original from UNIVERSITY OF CALIFORNIA
Generated on 2019-10-24 12:16 GMT / http://hdl.handle.net/2027/uc1.b3252758
Public Domain in the United States, Google-digitized / http://www.hathitrust.org/access_use#pd-us-google

torischen Prozessen der Atemschleimhaut den letzten Grund der asthmatischen Symptome, der Dyspnoe, des Zwerchfelltiefstandes, der Lungenblähung sowie auch der sekretorischen Störungen zu erblicken. Auf Grund der Arbeiten von Ch. Bohr über: „Blutgase und respiratorischer Gaswechsel" und von F. Kraus über: „Die Ermüdung als Maß der Konstitution" ergibt sich auch die Möglichkeit, für die Pathogenese der genannten Symptome unter Verzicht auf die Annahme einer Bronchialstenose eine Erklärung zu geben, die sich meines Erachtens sowohl mit den Krankenbeobachtungen als auch mit dem derzeitigen Stand unserer pathologischen und physiologischen Kenntnisse in Einklang bringen läßt.

Zunächst sollen die Bedenken vorgebracht werden, die gegenüber der Annahme eines Bronchialmuskelkrampfes obwalten. Unter den Physiologen wogte seinerzeit ein lange sich hinziehender lebhafter Streit, ob die Annahme eines Bronchialmuskelkrampfes überhaupt gerechtfertigt sei. Schließlich sind es wohl hauptsächlich die Versuche von Einthoven und Beer gewesen, die die Kliniker veranlaßt haben, die Existenz eines Bronchospasmus als erwiesen zu betrachten. Die beiden Autoren haben in zahlreichen Versuchen und unter den verschiedensten Variationen die intrapulmonalen Drucksteigerungen gemessen und registriert, die auftraten, wenn sie die peripheren Vagusenden eines vagotomierten, curarisierten Tieres reizten. Sie bezogen diese Drucksteigerungen, nachdem die Einflüsse von seiten des Herzens und der großen Gefäße ausgeschaltet waren, ausschließlich auf eine Kontraktion der vom Vagus versorgten Bronchialmuskulatur. Das „ausschließlich" in der Schlußfolgerung der beiden Autoren erscheint mir nicht berechtigt. Wenn wir uns vor Augen halten, welche kontraktilen Elemente der Lunge durch eine periphere Vagusreizung in Erregungszustand versetzt werden können, so müssen wir außer denen der Bronchialmuskeln noch die der Gefäße in Betracht ziehen. Nun glaubten zwar Einthoven und Beer Veränderungen an den Gefäßen des kleinen Kreislaufes ausschließen zu können, zumal im Hinblick auf ihre Versuche am verbluteten oder toten Tiere. Auch in diesen Versuchen hatten sie bei peripherer Vagusreizung eine intrapulmonale Drucksteigerung nachgewiesen. Dagegen läßt sich folgendes einwenden: Es steht fest, daß Veränderungen der Lungengefäße in bezug auf ihre Füllung Veränderungen des Lungenvolumens und infolgedessen auch des intrapulmonalen Druckes bedingen. Durch v. Basch und Grossmann ist nachgewiesen, daß vermehrte Füllung der Lungengefäße das Volumen der Lunge vergrößert und demgemäß den intrapulmonalen Druck sinken läßt; verminderte Füllung der Gefäße steigert unter Verkleinerung des Lungenvolumens den intrapulmonalen Druck. Dies wird durch folgenden Versuch (Beer, Grossmann), der für die Beurteilung unserer Frage von Bedeutung ist, gezeigt. Durch die Jugularvenen eines curarisierten Tieres wird ein Obturator in den rechten Vorhof eingeführt. Wird der-

Generated on 2019-10-24 12:16 GMT / http://hdl.handle.net/2027/uc1.b3252758
Public Domain in the United States, Google-digitized / http://www.hathitrust.org/access_use#pd-us-google
Digitized by Google
Original from UNIVERSITY OF CALIFORNIA

selbe aufgefüllt, so daß der Blutzufluß zur rechten Kammer und zum kleinen Kreislauf abgesperrt ist, so steigt der intrapulmonale Druck an. Bei diesem Versuch ist von dem Inhalt des Lungenbinnenraumes etwas, nämlich ein gewisses Quantum Blutflüssigkeit, in Wegfall gekommen. Wenn trotzdem der Atemdruck steigt, so ist das ein Beweis dafür, daß ein Engerwerden der Gefäße, bzw. die damit einhergehende Kontraktion der Gefäßwände eine Verkleinerung der Lungen nach sich zieht; und diese Verkleinerung ist noch größer, als dem in Wegfall gekommenen Quantum Blut entspricht, weil ja der intrapulmonale Druck noch gestiegen ist. In Verbindung mit dieser Feststellung müssen wir nun berücksichtigen, daß nach der Verblutung bzw. nach dem Tode des Tieres die Elemente der Gefäßwand ebenso wie die der Bronchialmuskulatur eine Zeitlang erregbar bleiben und sich auf den entsprechenden Nervenreiz kontrahieren können. Nun enthält der Vagus nicht nur die Fasern für die Innervation der Bronchialmuskeln, sondern es verlaufen in seiner Bahn auch die Fasern für die Innervation der Lungengefäße. Daß die Lungengefäße Vasomotoren besitzen, ist wohl bestritten worden, aber durch die Untersuchungen von Lichtheim, Tigerstedt, François, Franck, Bradford und Dean sichergestellt.

Wenn nun nach peripherer Vagusreizung eine intrapulmonale Drucksteigerung auftritt, so läßt sich also keineswegs sagen, daß sie ausschließlich auf Rechnung einer Bronchialmuskelkontraktion zu setzen ist. Nun haben Einthoven und Beer noch in einer Reihe von Versuchen Luft unter einem bestimmten Druck in die Lungen eingeblasen. Bei peripherer Vagusreizung sahen sie die Exkursionen der Lunge kleiner werden. Auch diese Erscheinung haben sie ausschließlich auf den vermehrten Widerstand, den die Kontraktion der Bronchialmuskeln dem Eindringen der Luft entgegensetzen soll, zurückgeführt. Hier müssen wir gleichfalls wieder in Betracht ziehen, daß die auf Vagusreizung in Kontraktionszustand versetzten Lungengefäße ihrer Dehnung, die bei der Entfaltung der Lungen eintreten muß, Widerstand entgegensetzen. Neben den kleinen Arterien und Venen habe ich dabei vorzüglich das reichlich vorhandene Netz von Capillaren im Auge, deren Haut mit den von Rouget und Mayer entdeckten Muskelzellen umsponnen ist. Gemäß dem Gesagten glaube ich, daß wir bezüglich der Frage, ob die intrapulmonale Drucksteigerung bei peripherer Vagusreizung ein Effekt der Bronchialmuskelkontraktion oder der Gefäßkontraktion ist, auf Grund der experimentellen Ergebnisse nur in non liquet aussprechen können.

Der physiologische Nachweis eines Bronchospasmus ist demnach mit Sicherheit noch nicht erbracht. Folgender Versuch Einthovens spricht aber gegen den Bronchospasmus und für die Gefäßkontraktion als Ursache der intrapulmonalen Drucksteigerung. Kohlensäureeinblasung in die Lungen ruft ein erhebliches Emportreiben des intrapulmonalen Druckes hervor, nach

Generated on 2019-10-24 12:16 GMT / http://hdl.handle.net/2027/uc1.b3252758
Public Domain in the United States, Google-digitized / http://www.hathitrust.org/access_use#pd-us-google
Digitized by Google
Original from UNIVERSITY OF CALIFORNIA

Einthoven deshalb, weil die Kohlensäure eine mächtige Einwirkung auf die Bulbärzentra der Vagi ausübt. Nun ist aber physiologisch festgestellt, daß die Kohlensäure bzw. der damit verbundene Sauerstoffmangel auf das Gefäßzentrum im Sinne einer tonischen Erregung der Gefäßwände einwirkt, deren Effekt die bekannte asphyktische Blutdrucksteigerung ist; die Ansicht Einthovens von der Wirkung der Kohlensäure auf die glatte Bronchialmuskulatur ist dagegen nur Hypothese; gegen dieselbe spricht noch der Umstand, daß bei der supponierten Wirkung der Vaguskernerregung auf die Bronchialmuskeln analoge Wirkungen auf die vom gleichen Nervenkern aus versorgten Darmmuskeln, die leicht nachzuweisen wären, nicht zur Beobachtung gelangen.

Wenn ich den Bronchialmuskelkrampf, der sich der direkten Beobachtung bislang nicht zugänglich erwiesen hat, und dessen physiologischer Nachweis gemäß dem Gesagten noch aussteht, als Ursache der Asthmasymptome, der Dyspnoe, des Zwerchfelltiefstandes, der Lungenblähung ablehne, so geschieht das mit Rücksicht auf folgende Momente. Zunächst weise ich auf die Beobachtungen, die von verschiedenen Seiten gemacht worden sind, daß nach psychischen Affekten, z. B. Verärgerungen, sich asthmatische Anfälle einstellen. Ebenso bedeutungsvoll erscheinen mir diesbezüglich zwei eigene Beobachtungen, in denen nach starkem Schreck, einmal nach Blitzschlag in unmittelbarer Nähe des Betreffenden, ein andermal nach unerwarteter Todesnachricht ein voll entwickelter Anfall plötzlich zum Schwinden kam. Ich sagte mir, es hat in den beiden Fällen etwas Gezwungenes, bezüglich des psychischen Affektes eine Wirkung auf eine bestimmte Muskelgruppe, wie die Bronchialmuskeln, anzunehmen; dagegen bewegt sich die Annahme einer Wirkung auf das Gefäßzentrum im Rahmen gesicherter physiologischer Feststellungen.

Ferner dünkt es mir von vornherein unwahrscheinlich, daß die zarte Muskulatur der kleineren Bronchien, die von mikroskopischer Feinheit ist und auf deren leichte Erschöpfbarkeit die Untersucher öfter hinweisen, die energische Aktion der kräftigen Atemmuskeln mit einem solchen Erfolg behindern, daß die ungeheuer viel stärkeren Atemmuskeln zuerst erschöpft werden. Bei einer Gegenüberstellung derartig ungleicher Gegner wäre das ein unnatürliches Ergebnis.

Weiter finden die konstanten Asthmasymptome der Lungenblähung und des Zwerchfelltiefstandes, wie bei der Erörterung dieser Symptome noch gezeigt werden wird, in dem Bronchospasmus keine befriedigende Erklärung.

Endlich müßte der Bronchialkrampf, bzw. die daraus resultierende Verengerung der Luftwege Erscheinungen an den Interkostalräumen bei den erhöhten Atemmuskelanstrengungen machen, Einziehungen bei den Inspirationen, Hervorwölbungen bei den Exspirationen. Wir beobachten aber im stärksten

Digitized by Google
Original from UNIVERSITY OF CALIFORNIA
Generated on 2019-10-24 12:16 GMT / http://hdl.handle.net/2027/uc1.b3252758
Public Domain in the United States, Google-digitized / http://www.hathitrust.org/access_use#pd-us-google

Anfalle nichts davon. Sée sagt diesbezüglich: „Diese Unbeweglichkeit im vollen Paroxysmus der Muskelarbeit ist eine der sonderbarsten und konstantesten Erscheinungen der asthmatischen Respiration."

Ein Korrelat des durch den Bronchospasmus gesetzten Atemhindernisses müßte auch eine Herabsetzung der Atemgröße, der in der Zeiteinheit die Lunge passierenden Luftvolumina sein; dafür ist nirgends ein Beweis angegeben; dagegen habe ich mich in einzelnen Fällen davon überzeugt, daß im Beginn des asthmatischen Anfalles, wenn schon die Atemnot eine hochgradige war, die Lungenventilation noch eine so reichliche war, daß man mit Recht von einer Überventilation sprechen konnte.

Die beiden letzten Momente, die Unbeweglichkeit der Interkostalräume, die Überventilation bei bestehender Dyspnoe, waren es dann, die mich veranlaßt haben, von der Bronchiolarstensose bei der Erklärung der asthmatischen Symptome überhaupt abzusehen.

Dies geschah in Übereinstimmung mit den Zweifeln, die sich bezüglich der Ursache der Atemnot herzgesunder Bronchitiker seit geraumer Zeit gegenüber der allgemein geltenden Anschauung bei mir eingestellt hatten. Der letzteren zufolge soll die mechanische Behinderung der Luftzufuhr, bedingt durch Schleimhautschwellung und die Verlegung der Luftwege mit Schleimsekret, in causaler Beziehung zur Dyspnoe stehen. Durch die pathologisch-anatomischen Präparate, die den Lungen verstorbener asthmatischer Bronchitiker entnommen sind, wird diese, meines Erachtens irrtümliche, Annahme dem Anschein nach gut unterstützt. So sagt A. Fränkel bei der Beschreibung eines solchen Präparates: „Wirft man einen Blick auf die Abbildungen, so kann man sich im ersten Augenblick der Auffassung nicht ganz erwehren, daß die hier beobachtete, totale Verlegung zahlreicher Bronchiolen durch Schleimgerinnsel zur Erklärung der hochgradigen Atemnot vollkommen ausreicht." Wenn wir aber nicht vorschnell unser Urteil fassen wollen, müssen wir uns die Frage vorlegen: Erlaubt der Befund am Präparat, das der aus dem Thorax entfernten, also kollabierten Lunge entstammt, den Schluß, daß auch in der atembewegten, abwechselnd sich vergrößernden und verkleinernden Lunge ein derartiger Verschluß der feineren Luftwege vorhanden sein müsse, durch den der Luftzutritt zum respirierenden Epithel der Alveolen auch nur in erheblichem Maße behindert ist?

Meine Zweifel an der Richtigkeit jener mechanistischen Auffassung gehen von der Krankenbeobachtung aus.

Ich weise zunächst darauf hin, daß bei derartig Erkrankten Menge und Beschaffenheit des Sekrets, Zähigkeit desselben zur Stärke der Dyspnoe in keinem irgendwie bestimmbarem Verhältnis stehen. Bei reichlichem und zähem Sekret kann die Atemnot mäßig sein, auch fehlen, bei geringfügiger Sekretion kann sie hochgradig auftreten, wie auch umgekehrt. Bei chronischen Bronchi-

Generated on 2019-10-24 12:16 GMT / http://hdl.handle.net/2027/uc1.b3252758
Public Domain in the United States, Google-digitized / http://www.hathitrust.org/access_use#pd-us-google
Digitized by Google
Original from UNIVERSITY OF CALIFORNIA

tikern habe ich des öfteren die Beobachtung gemacht, daß sie während eines Spazierganges oder nach leichten Atemübungen mit einem oder einigen Hustenstößen eine kleine Menge Sekret von dem Volumen einer Erbse oder Bohne herausbeförderten und daß dann eine vorher bestehende, mäßige Atemnot verschwunden war. Rhonchi sonori et sibilantes, die vorher deutlich durch die Kleidung hindurch zu hören waren, hatten sich gleichzeitig damit auf einmal verloren und die vorher frequente, oberflächliche Atmung war tiefer, langsamer und freier geworden. Der Schluß, daß die Atmung deshalb frei und leicht geworden, weil das dieselbe behindernde Sekret entfernt worden ist, liegt wohl nahe, ist jedoch nur der Schluß: post hoc, ergo propter hoc und hier, wie so oft, trügerisch.

Um richtig zu gehen, müssen wir uns fragen:

1. War die kleine Menge Sputum imstande, eine größere Anzahl feiner Luftwege zu verlegen?

2. In welchem Teile der Luftwege wird sich das Sputum befunden haben, als der Hustenstoß einsetzte, der es mit einem Male herausbeförderte?

Auf die erste Frage läßt sich wohl kaum mit einem Ja antworten.

Bezüglich der zweiten dürfte der Umstand, daß ich in solchem Sekret einige Male Curschmannsche Spiralen gefunden habe, darauf hinweisen, daß als Bildungsstätte desselben die Schleimhaut der feineren Bronchien in Betracht kommt. Als Ort des Verweilens in dem Momente, wo der Hustenstoß erfolgte, der es herausbeförderte, können jedoch nur die großen Bronchien oder die Trachea in Frage kommen. Neben allgemeinen Erwägungen, deren Erörterung zu weit führen würde, spricht dafür der Umstand, daß das Sekret nur sehr wenig, oder keine Luftblasen enthielt. Da aber die Dyspnoe sowie auch die Rhonchi sich mit einem Schlage verloren, so kann nicht eine Verlegung der feineren Bronchien mit Schleim ihre Ursache gewesen sein, man muß vielmehr annehmen, daß der gleiche Vorgang, der den Kranken in den Stand setzte, auf einmal tiefer zu atmen und das Sputum durch einen kräftigen Exspirationsstoß herauszubefördern, auch die Dyspnoe und die Rhonchi beseitigte.

Der Beweis, daß bei Bronchitis mit Dyspnoe die Lungenventilation herabgesetzt ist, steht, soviel mir bekannt ist, noch aus. Wohl hat Geppert den Nachweis geliefert, daß bei einem Emphysematiker, als er einen stärkeren Katarrh der Luftwege bekam, die Atemgröße, die schon vorher gegenüber der Norm etwas erhöht war, eine weitere Zunahme erfuhr.

Mit Rücksicht auf diesen Befund und gestützt auf andere Erwägungen und Feststellungen hat F. Kraus schon vor Jahren in der eingangs erwähnten Arbeit auf die einseitige Bewertung von Hindernissen im Luftkanalsystem für die Entstehung der Dyspnoe hingewiesen und gefordert, daß die zirkulatorische

Digitized by Google
Original from UNIVERSITY OF CALIFORNIA
Generated on 2019-10-24 12:16 GMT / http://hdl.handle.net/2027/uc1.b3252758
Public Domain in the United States, Google-digitized / http://www.hathitrust.org/access_use#pd-us-google

Leistung des Atemorganes in Berücksichtigung gezogen werde; er rechnet es v. Basch zum Verdienst an, dies als erster getan zu haben.

Was liegen nun im asthmatischen Anfalle für Veränderungen der Zirkulation in den Lungen vor? Bekannt sind uns vasodilatatorische Prozesse der Atemschleimhaut, Gefäßhyperämien, die in der Nase, dem Larynx, der Trachea beginnend, in die großen und kleinen Bronchien hinabsteigend, die ganze respirierende Fläche der Lunge ergreifen. Störk und Pieniazek waren die ersten, die auf laryngoskopischem Wege das Hinabsteigen der Gefäßhyperämie vom Larynx in die Trachea und die großen Bronchien verfolgten. Auch im pathologisch-anatomischen Präparate ist diese Gefäßdilatation konstatiert. A. Fränkel sagt bei Besprechung eines diesbezüglichen Präparates aus einer Asthmatikerlunge: „Von sonstigen Veränderungen war noch eine erhebliche Hyperämie der Schleimhautgefäße mit kleinen Blutaustritten ... wahrnehmbar."

Es sei in Kürze bemerkt, daß diese Vasodilatationen, von den älteren Autoren katarrhalische Fluxionen genannt, reflektorisch bedingt sind, daß sie besonders gern von Erregungen der Schleimhautnerven der Nase des Trigeminus, bzw. der demselben beigemischten Fasern des Vagosympathicus ihren Ausgang nehmen (nasales Reflexasthma), daß sie aber auch in anderen Verzweigungen des Vagosympathicus in der übrigen Schleimhaut der Atemwege, der Baucheingeweide (A. dyspepticum), der Sexualorgane (A. uterinum), auch in den Sympathicusendigungen der äußern Haut sowie im Großhirn (A. psychicum) ihren Ursprung haben können. Es ist vielleicht nicht überflüssig zu betonen, daß diese Gefäßdilatationen unabhängig von der Funktion des Herzens zustande kommen.

Die Gefäßhyperämie der Atemschleimhnut wurde von Weber als erstem im Jahre 1872 als Ursache des bronchial-asthmatischen Anfalles angegeben.

Allgemeine Anerkennung vermochte sich diese Anschauung, die von einzelnen, wie Störk, Bresgen, verteidigt wurde, nicht zu verschaffen, da man ihr eine befriedigende Erklärung der Asthmasymptome nicht abzugewinnen wußte. Riegel faßte seine Ansicht darüber anläßlich der Asthmadebatte auf dem Kongreß für innere Medizin im Jahre 1885 in das Urteil zusammen: „Die große Wahrscheinlichkeit, daß hyperämische Zustände eine wesentliche Rolle mitspielen, soll gewiß nicht geleugnet werden; daß sie allein zur Erklärung des asthmatischen Symptomenkomplexes nicht ausreichen, darüber sind alle Autoren einig."

Es soll nun versucht werden, eine Erklärung zu geben, wieso die vasodilatatorischen Prozesse der Atemschleimhaut, und zwar ohne Zuhilfenahme der supponierten Bronchiolarstenose, die Symptome der Dyspnoe, des Zwerchfelltiefstandes, der Lungenblähung, der Sekretionsstörungen hervorzurufen vermögen.

Generated on 2019-10-24 12:16 GMT / http://hdl.handle.net/2027/uc1.b3252758
Public Domain in the United States, Google-digitized / http://www.hathitrust.org/access_use#pd-us-google
Digitized by Google
Original from UNIVERSITY OF CALIFORNIA

Hinsichtlich der Dyspnoe erscheint es mir zweckmäßig, die subjektive Seite derselben, den Lufthunger, von der objektiven, den erhöhten Atemmuskelanstrengungen, zu trennen. Wenngleich sie beide in letzter Linie aus den Gefäßerweiterungen resultieren, so ist doch der Mechanismus des Zustandekommens bei beiden ein verschiedener. Für das subjektive Moment, die dyspnoetische Reizung des bulbären Atemzentrums, kommen folgende Faktoren in Betracht. Zunächst eine Verlangsamung der Blutströmung in den kleinsten Gefäßen. Bekanntlich steht die Stromgeschwindigkeit in umgekehrtem Verhältnis zum Querschnitt der Strombahn. Nun beträgt der Querschnitt der Capillarstrombahn im großen Kreislauf ungefähr das 500fache des Aortenquerschnittes und im kleinen Kreislauf dürfen wir wohl ein ähnliches Verhältnis annehmen. Da nun bei der reflektorischen Hyperämie die Gefäßdilatationen am stärksten sind und die letzteren hauptsächlich die Capillaren betreffen, so dürfte es nicht zu hoch gegriffen sein, wenn wir die Erweiterungen derselben auf ein mehrfaches gegenüber der Norm schätzen; genaue Angaben sind bei diesen passageren Veränderungen nicht zu erhalten. Die Geschwindigkeit des Blutstromes muß demnach in den Capillaren der Lunge eine Verlangsamung erfahren, und diese erfolgt gerade in der Periode des Gasaustausches. Das für den veränderten Blutreiz empfindliche bulbäre Atemzentrum bekommt so das sauerstoffreiche Blut gegenüber der Norm verspätet. Es kommt zur dyspnoetischen Reizung desselben. In ungleich stärkerem Grade dürfte an derselben aber folgender Faktor beteiligt sein, der durch die Untersuchungen von Ch. Bohr über den respiratorischen Gaswechsel klargestellt worden ist. Nach Bohr ist der Gasaustausch in den Lungenalveolen hauptsächlich das Werk einer spezifischen Tätigkeit des Alveolarepithels und des Gefäßendothels. Durch die vitale Energie dieser Zellen wird der Sauerstoff der Atemluft den roten Blutkörperchen übermittelt und vom Hämoglobin derselben gebunden. Zu dem Behufe müssen die Erythrocyten mit dem Gefäßendothel in direkten Kontakt treten. Die physiologische Breite des Capillargefäßlumens beträgt 7—13 μ, der größte Durchmesser einer roten Blutzelle 8 μ. Bezüglich der Weite der Lungencapillaren heißt es bei Merkel in v. Bardeleben's Handb. d. Anat.: „Das Netz der Capillargefäße auf den respirierenden Flächen der Lungen ist das engste des ganzen Körpers; sie sind so eng, daß sie eben genügen, um ein Blutkörperchen passieren zu lassen." Wir sehen, daß hierdurch eine ausgiebige Berührung der roten Blutkörperchen mit der Gefäßwand während der Passage durch die Capillaren gewährleistet wird. Sind nun durch den vasodilatatorischen Prozeß die Capillaren über die Norm erweitert, so werden die roten Blutzellen nicht einzeln an der Gefäßwand vorbeigeschoben, sondern sie werden in kleinen Gruppen durch die Gefäßbahn bewegt. So wird nur ein Teil der Blutkörperchen Gelegenheit haben, mit dem den Sauerstoff vermittelnden Gefäßendothel in Kontakt zu treten und den Sauerstoff aufzunehmen. Analog

Digitized by Google
Original from UNIVERSITY OF CALIFORNIA
Generated on 2019-10-24 12:16 GMT / http://hdl.handle.net/2027/uc1.b3252758
Public Domain in the United States, Google-digitized / http://www.hathitrust.org/access_use#pd-us-google

verhält es sich mit der Ausscheidung der Kohlensäure. Die Erweiterung der Lungencapillaren bedingt also eine Herabsetzung der Sauerstoffaufnahme sowie der Kohlensäureabgabe. Eine weitere Verminderung des Gasaustauschprozesses mag auch noch dadurch herbeigeführt werden, daß die mit der Gefäßerweiterung einhergehende stärkere Imbibition des Alveolarepithels und des Gefäßendothels die vitale Energie dieser Zellen schwächt.

Durch diese Momente erscheint die dyspnoetische Reizung des Atemzentrums, der Lufthunger, genügend begründet. Es ist einleuchtend, daß auch durch eine reichliche Ventilation der Lungen die Ursache derselben nicht beseitigt wird.

Wie ist nun die objektive Seite der Atemnot, die angestrengte Tätigkeit der Atemmuskeln, bei der alle Hilfsmuskeln zur Mitwirkung herangezogen werden, zu erklären?

Die Erschwerung der Atemtätigkeit gab unter anderem die Veranlassung, ein Hindernis in den Atemwegen in Form einer spastischen Verengerung derselben anzunehmen. Für das Verständnis dieser Seite der Dyspnoe sind die Untersuchungen v. Baschs und seines Mitarbeiters Grossmann von Bedeutung, die experimentell gezeigt haben, daß eine vermehrte Blutfüllung der Lungen die Dehnbarkeit des Atemorgans herabsetzt. Während dasselbe sonst dem sich ausdehnenden Thorax leicht und mühelos folgt, setzt es in hyperämischem Zustande Grenzveränderungen Widerstand entgegen.

Die Größe des Widerstandes steht in Abhängigkeit von dem Grade der Lungenhyperämie; der Widerstand wächst außerdem mit zunehmender Dehnung des Atemorgans. v. Basch und Grossmann erblicken in den erhöhten Atemmuskelanstrengungen, die durch die herabgesetzte Dehnbarkeit der Lungen bedingt werden, auch die Ursache der subjektiven Dyspnoe. Demgegenüber hat F. Kraus nachgewiesen, daß bei Stauungen im kleinen Kreislauf die Herabsetzung der Sauerstoffaufnahme und der Kohlensäureabgabe es ist, die trotz reichlicher Lungenventilation zur subjektiven Atemnot führt. Der Atemmuskelapparat ist genügend kräftig, um die erhöhten Anforderungen sogar im Übermaße zu kompensieren. Auch beim asthmatischen Anfalle habe ich bei kräftigen Individuen eine deutlich ausgesprochene Überventilation der Lungen, wenigstens in der ersten Zeit des Verlaufes, gefunden. Je stärker die subjektive Dyspnoe dabei ausgesprochen war, desto reichlicher pflegte die Ventilation der Lunge zu sein.

Dabei sind die Inspirationen lang und gedehnt, die Exspirationen ganz kurz und ausgesprochen aktiv. Erst wenn eine gewisse Erschöpfung des Atemmuskelapparates eingetreten ist, werden die Inspirationen flacher und kürzer, die Exspirationen dafür länger. Es erscheint dann der Atemtypus, der für gewöhnlich als der charakteristische asthmatische ausgegeben wird. In den Schilderungen des asthmatischen Anfalles pflegt zumeist die Angabe vorzu-

Digitized by Google
Original from UNIVERSITY OF CALIFORNIA
Generated on 2019-10-24 12:16 GMT / http://hdl.handle.net/2027/uc1.b3252758
Public Domain in the United States, Google-digitized / http://www.hathitrust.org/access_use#pd-us-google

kommen, daß die Exspiration besonders erschwert sei. Das steht mit den dezidierten Angaben mancher Kranker, was von Einthoven und einzelnen anderen bestätigt wird, in Widerspruch. Ich habe von intelligenten Asthmatikern die ganz bestimmt abgegebene Versicherung erhalten, daß die Einatmung das schwerste Stück Arbeit sei, daß dabei ein nur mit großer Anstrengung zu überwindender Widerstand vorhanden sei, daß ihnen die Ausatmung als verhältnismäßig mühelos dagegen erscheine. Die letztere geht öfter, wie ich mich überzeugen konnte, wie auf einen Ruck vor sich. Eine energische Kontraktion der Bauchmuskeln treibt das Zwerchfell dabei in die Höhe. Das gilt aber nur so lange, als Atemmuskelapparat und der nervöse Zentralapparat noch in gehöriger Weise funktionieren, das heißt solange noch keine Erschöpfung eingetreten ist. Nach einer gewissen, bei den einzelnen Individuen verschieden langen Zeit kommt es zu letzterer; der Atemmuskelapparat ist nicht mehr imstande, die erhöhten Leistungen aufzubringen. Es tritt dann die Veränderung des Atemtypus in der Weise ein, daß die Inspirationen kürzer und flacher werden, während die Exspirationen sich dafür länger hinausziehen. Die Ventilation der Lunge wird dabei eine geringere; in auffälligem Gegensatze dazu nimmt aber öfter die subjektive Atemnot ab; wie ich annehme infolge verminderter Erregbarkeit des Atemzentrums.

Ein weiterer, die Arbeit der Atemmuskeln erhöhender Faktor liegt in folgendem Moment, das von F. Kraus betont worden ist. Den Lungen sowie dem aus federnden Elementen, als Knochen, Knorpeln, Bändern, zusammengesetzten Brustkorb ist eine beträchtliche elastische Nachwirkung eigen. Die Dehnungen nehmen bei derartigen Körpern nicht proportional den wirksamen Kräften zu. Dies geschieht besonders dann, wenn von neuem gedehnt wird, während das freigegebene Gewebe noch in der Verkürzung begriffen ist. Derartige Verhältnisse haben wir bei der dyspnoischen Atmung, bei der die Inspirationsimpulse schon in einem Zeitpunkte erfolgen, in dem Thorax und Lunge noch nicht in die frühere Exspirationsstellung zurückgekehrt sind.

Die ungewohnte Empfindung des Widerstandes, den das hyperämische Atemorgan Grenzveränderungen entgegensetzt, bedingt in Verbindung mit dem Lufthunger die Erstickungsangst, die manche Asthmatiker haben.

Ehe ich die Erörterung der dyspnoischen Atmung abschließe, scheint es mir am Platze zu sein, noch der Rolle des N. vagus zu gedenken. Gilt er doch als der die Atmung regulierende Nerv und bedingen doch Affektionen desselben, Neuritiden oder Läsionen infolge von Tumoren oder entzündlichen Prozessen, die sich in der Nachbarschaft seines Verlaufes etabliert haben, Krankheitsbilder, die klinisch von dem asthmatischen Symptomenkomplex kaum oder gar nicht abzutrennen sind.

Der Vagus gehört nach Langley dem autonomen System an, das im bulbären Teil des Kopfmarks seinen Ursprung hat. In seinem Verlauf erhält

Digitized by Google
Original from UNIVERSITY OF CALIFORNIA
Generated on 2019-10-24 12:16 GMT / http://hdl.handle.net/2027/uc1.b3252758
Public Domain in the United States, Google-digitized / http://www.hathitrust.org/access_use#pd-us-google

er aber auch Fasern, die dem eigentlichen Grenzstrang des Sympathicus entstammen.

Eine der Vaguserregung zukommende Wirkung besteht in einer Hemmung des Kreislaufapparates, die der Sympathicuserregung in einer Förderung desselben. Die nähere Kenntnis der einzelnen Vorgänge bei Erregung bzw. bei Lähmung dieser bis zu einem gewissen Grade antagonistischen Nervenapparate, die auch von unmittelbarem Einfluß auf das Atemorgan sind, wird zurzeit angebahnt.

Bezüglich der Funktion des Lungenvagus als des die Atmung regulierenden Nerven stehen die Anschauungen der Physiologen zur Zeit in diametralem, unüberbrückbarem Gegensatz. Die einen messen ihm nur inspirationserregende Impulse zu (Rosenthal), die anderen nur inspirationshemmende (Lewandowski), nach anderen sollen diese Wirkungen miteinander alternieren, und zwar durch Erregung verschiedener Nervenfasern oder durch verschiedene Erregung der gleichen Nervenfasern (Hering-Breuer, Gad, Boruttau). Eine wesentliche Funktion des Vagus, welche die Regulierung der Blutfüllung der Lungengefäße betrifft, ist von den Physiologen bislang nicht gewürdigt worden. Und doch ist dieses Moment sowohl für die äußere Atemmechanik als auch für den Gaswechsel in den Lungencapillaren von fundamentaler Wichtigkeit.

Für die uns interessierende Frage sind vor allem von Bedeutung Gads Versuche mit reizloser Vagusausschaltung. Gad beobachtete nach solchen Eingriffen eine Veränderung der Atembewegungen; die Inspirationen wurden verlängert und vertieft, während die Exspirationen, zumeist aktiver Natur, zunächst unverändert oder verkürzt waren. Durch Respirationsversuche wies er dabei nach, daß die Atmung eine unökonomische war, indem ein Mißverhältnis zwischen Atemanstrengung und dem erreichten Nutzeffekt zu konstatieren war. Trotz der erhöhten Anstrengung nahmen die in der Zeiteinheit gewechselten Luftmengen nicht entsprechend zu. Die verringerte Zweckmäßigkeit bei der Respiration führt Gad auf den Ausfall der die Atmung regulierenden Vagusfunktion zurück; er deutet die verlängerten und vertieften Inspirationen als eine Ausfallserscheinung, indem normalerweise vorhandene, inspirationshemmende Impulse, welche durch afferente Fasern dem Atemcentrum zugeleitet werden, in Wegfall gekommen seien.

Gegen die Gadsche Erklärung ist einzuwenden, daß der durch die Vagusausschaltung hervorgerufenen Veränderung in der Zirkulation des kleinen Kreislaufes keine Berücksichtigung zuteil geworden ist. Durch die Vagusausschaltung werden die Lungengefäße ihres Tonus beraubt, es entsteht Vasoparalyse, wodurch das Atemorgan blutreicher wird. Als Folge der Lungenhyperämie entsteht dyspnoetische Reizung des bulbären Atemcentrums mit dem Effekte verstärkter Inspirationsimpulse an die Atemmuskulatur. Ferner

Digitized by Google
Original from UNIVERSITY OF CALIFORNIA
Generated on 2019-10-24 12:16 GMT / http://hdl.handle.net/2027/uc1.b3252758
Public Domain in the United States, Google-digitized / http://www.hathitrust.org/access_use#pd-us-google

kommt es im Sinne v. Baschs und Grossmanns zu einer Herabsetzung der Dehnbarkeit der Lungen.

Das Mißverhältnis zwischen den erhöhten Atemanstrengungen und dem erreichten Nutzeffekt ist demnach das Ergebnis der Zirkulationsveränderungen. Es ist nicht zu verkennen, daß die veränderten Atembewegungen nach Vagusausschaltung eine Ähnlichkeit mit den im bronchialasthmatischen Anfall beobachteten haben. Entsprechend der Tatsache, daß die reflektorischen Hyperämien intensiver als die paralytischen sind, ist die Dyspnoe bei Asthma stärker ausgeprägt als die nach Vagusausschaltung (Vagusdyspnoe). Von mancher Seite wird das Asthma bronchiale als eine Neurose des Vagus bezeichnet. Das hat seine Berechtigung, wenn darunter die Erregung der im Vagus verlaufenden vasodilatatorischen Fasern für die Innervation der Lungengefäße verstanden wird.

Was nun letzten Endes die Erschlaffung der letzteren verursacht, abnorme Erregbarkeit des Zentrums der Dilatatoren für die Gefäße des kleinen Kreislaufes oder erhöhte Reizbarkeit des peripheren Nervenapparates (in der Nasenschleimhaut, im Digestions- oder Sexualtractus) oder vermehrte Neigung der Atemschleimhautgefäße zur Dilatation (Bronchitis und Emphysem), ist kaum zu entscheiden, da sich zumeist die Faktoren miteinander kombinieren.

Zur Erklärung des Zwerchfelltiefstandes und der Lungenblähung übergehend, bemerke ich, daß die beiden Erscheinungen in engster Beziehung zueinander stehen und untrennbar miteinander verknüpft sind. Mit der Dyspnoe gehören sie zu den konstanten Symptomen des bronchialen Asthma. Der Zwerchfelltiefstand ist eigentlich nur Teil einer allgemeineren Erscheinung, einer erweiterten Atemstellung des Brustkorbs, ist also im Sinne pars pro toto zu nehmen. Bedingt werden die beiden Symptome durch die dyspnoetische Reizung des Atemzentrums. Infolge der letzteren gehen vom Zentrum verstärkte Impulse an die Inspirationsmuskeln ab, der Brustkorb wird dadurch stärker erweitert, das Zwerchfell, der hauptsächlichste Inspirationsmuskel rückt mehr hinab und flacht sich stärker ab. Der Zwerchfelltiefstand entsteht nun dadurch, daß bei der folgenden Ausatmung die frühere Exspirationsstellung nicht wieder erreicht wird; vielmehr gelangen von dem dyspnoetisch gereizten Atemzentrum schon wieder neue Impulse an die Inspirationsmuskeln herab, ehe noch die Ausatmung ihr Ende erreicht hat. So entsteht schon nach wenigen Atemzügen eine Erweiterung des Brustkorbes sowie Tiefstand des Zwerchfells, die solange andauern, als die dyspnoetiche Reizung des Atemzentrums statthat.

Ist bei hochgradiger Gefäßdilatation im Atemorgan der dyspnoetische Blutreiz besonders intensiv, so erfolgen die inspiratorischen Impulse so energisch und rasch aufeinander, daß die Exspirationsbewegungen des Zwerchfells fast unmerklich werden. Es tritt dann jener Zustand ein, den Wintrich, Bam-

Digitized by Google
Original from UNIVERSITY OF CALIFORNIA
Generated on 2019-10-24 12:16 GMT / http://hdl.handle.net/2027/uc1.b3252758
Public Domain in the United States, Google-digitized / http://www.hathitrust.org/access_use#pd-us-google

berger, Störk, Riegel und Edinger für einen tetanischen Krampf des Zwerchfells gehalten und in kausale Beziehung zu den übrigen Asthmasymptomen gebracht haben.

Die Lungenblähung entsteht dadurch, daß die Lungen, die luftdicht in den Brustkorb eingebaut sind, den Bewegungen des letzteren passiv folgen. Bleibt der Thorax erweitert, so bleiben es die Lungen auch.

Grossmann hat für die Entstehung der Lungenblähung und des Zwerchfelltiefstandes folgende Erklärung gegeben: Die vermehrte Blutfüllung der Lungen ruft eine Schwellung des Atemorganes hervor. Die damit verbundene Vergrößerung desselben drückt nun ihrerseits das Zwerchfell hinab. Nun ist die Schwellung der Lungen durch Hyperämisierung gewiß experimentell als erwiesen zu erachten; mit F. Kraus möchte ich aber einwenden, daß sie im Vergleich zur Größe des Thoraxbinnenraumes gering ist. Daß sie überhaupt imstande ist, den Zwerchfellstand in einer Weise zu beeinflussen, daß dies dem Nachweis durch Thoraxperkussion zugänglich wäre, ist durchaus zu bezweifeln. Da aber die durch Vasodilatation primär bedingte Lungenschwellung von der durch den verstärkten Inspirationstonus hervorgerufenen Lungenblähung nicht abzugrenzen ist, in dem die gleiche Ursache die erstere unmittelbar, die letztere mittelbar veranlaßt, so mag die Lungenschwellung immerhin mit als Ursache der Lungenblähung fungieren.

Für die Anhänger der Bronchialkrampftheorie bietet die Erklärung des Zwerchfelltiefstandes meines Erachtens unüberwindliche Schwierigkeiten. Biermer hat es in folgender Weise versucht: „Die Lungenblähung soll zustande kommen dadurch, daß das durch den Spasmus in den feineren Atmungswegen gesetzte Hindernis die Exspiration stärker beeinträchtige als das Inspirium, indem durch das Zusammensinken der Lungen bei Ausatmung die Wandungen der schon verengerten Bronchiolen noch mehr einander genähert würden, so daß es gewissermaßen zu einer ventilartigen Absperrung in den Alveolen käme. So geschähe es, daß die unter dem Einfluß der verstärkten Zusammenziehung der Inspirationsmuskeln in die Lungenalveolen eintretende Atemluft mit ungleich größeren Schwierigkeiten bei der Ausatmung wieder aus ihnen entwiche. Die Folge sei, daß die Lunge sich gleich einem Blasebalg mehr und mehr mit Luft anfüllt oder, wie man sich ausdrückt, aufbläht, womit natürlich ein Herabrücken ihrer unteren Grenzen und zunehmender Tiefstand des Zwerchfells sich verbinden muß."

Dieser Erklärungsversuch nimmt zwei weitere Hypothesen zu Hilfe, erstens daß die Exspiration stärker beeinträchtigt sei als die Inspiration. Das ist möglich, trifft aber gewiß nicht für alle Fälle zu. Ich verweise auf die ganz dezidierten Angaben von Asthmakranken, die in der ersten Zeit des Anfalles, so lange die Bauchmuskeln noch nicht ermüdet sind, nur über Erschwe-

Generated on 2019-10-24 12:16 GMT / http://hdl.handle.net/2027/uc1.b3252758
Public Domain in the United States, Google-digitized / http://www.hathitrust.org/access_use#pd-us-google
Digitized by Google
Original from UNIVERSITY OF CALIFORNIA

rung des Atemeinholens klagen, im Vergleich zu welchem das Ausatmen als verhältnismäßig leicht bezeichnet wird.

Zweitens müßte die sich blähende Lunge einen intrapulmonalen Druck aufweisen, der höher wäre als der Eingeweidedruck, vermehrt um den Druck der sich kontrahierenden Bauchmuskeln sowie noch um den Druck des gedehnten elastischen, federnden Brustkorbes, was alle Wahrscheinlichkeit gegen sich hat.

Die Erklärung erscheint mir auch unphysiologisch. Bekanntlich ist die Lunge luftdicht in den Brustkorb eingefügt und ihre Bewegungen bei den abwechselnd erfolgenden Erweiterungen und Verkleinerungen des Thorax sind rein passive. Die primäre Aktion bei der Ausdehnung geht von den Inspirationsmuskeln, hauptsächlich dem Zwerchfell, aus. Wenn nun gesagt wird, die durch die Aktion der Atemmuskeln, Zwerchfell, gedehnte Lunge tut mit Hilfe eines besonderen supponierten Mechanismus ihrerseits wieder das sie primär bewegende Zwerchfell hinabdrücken, so hat diese Beweisführung eine fatale Ähnlichkeit mit dem Trugschluß, den wir im Gedankengang der Erfinder des Perpetuum mobile immer wieder vorfinden.

Ein zwar nicht konstantes, aber recht häufiges und interessantes Symptom des asthmatischen Anfalles stellen die sekretorischen Störungen der Atemschleimhaut dar. Der Zusammenhang derselben mit dem Gefäßprozeß liegt wohl klar zutage. v. Neusser sagt diesbezüglich: „Die katarrhalischen Erscheinungen sind als Folge der Vasodilatation und Hyperämie der Bronchialschleimhaut, als sekundärer Faktor anzusehen.“ Das Sputum, das zumeist erst nach Beendigung des Anfalles zur Ausscheidung kommt, ist für gewöhnlich ausgezeichnet durch seine zähe Beschaffenheit, seinen Gehalt an Curschmannschen Spiralen, an eosinophilen Zellen und den wahrscheinlich von diesen abstammenden Charcot-Leydenschen Kristallen. Neuere Untersuchungen haben als sicheres Ergebnis die Erkenntnis gebracht, daß diese Eigentümlichkeiten nichts darstellen, was speziell nur dem Bronchialasthma zukäme. Die einzelnen Bestandteile des Sputums kommen auch anderwärts im Körper bei pathologischen Zuständen vor, die Curschmannschen Spiralen treten auch bei sonstigen Erkrankungen des Bronchialbaumes auf. Wenngleich die vorhin charakterisierten sekretorischen Störungen in der weitaus größten Mehrzahl der Fälle von Asthma auftreten, so liegen doch auch sichere Beobachtungen vor, in denen entweder ein mehr flüssiges, andersartig zusammengesetztes Sekret abgeschieden wurde oder in denen jegliche Absonderung fehlte.

Das Erscheinen der eosinophilen Zellen dürfte mit der reflektorischen Reizung der Lungengefäße in Beziehung stehen. Wir beobachten diese Zellen auch bei anderen Erkrankungen, die mit einer Erregung des Vago-Sympathicus in Zusammenhang gebracht werden, zum Beispiel bei Colica mucosa. In diesem Sinne wird das letztere Leiden von v. Strümpell als Darmasthma bezeichnet.

Digitized by Google
Original from UNIVERSITY OF CALIFORNIA
Generated on 2019-10-24 12:16 GMT / http://hdl.handle.net/2027/uc1.b3252758
Public Domain in the United States, Google-digitized / http://www.hathitrust.org/access_use#pd-us-google

In welcher Weise das paroxysmenartige Auftreten und Verschwinden der asthmatischen Symptome durch Gefäßhyperämie seine Erklärung findet, erläutert uns das Beispiel der Urticaria. Wir sehen hier auf einen vielfach unbekannten Reiz hin, bei der Urticaria factitia auf Streichen der Haut hin, wie infolge vasodilatatorisch-exsudativer Prozesse eine Quaddel innerhalb weniger Minuten entsteht und auch ebenso schnell wieder verschwindet. Das häufige Vorkommen von Urticaria bei Bronchialasthma ist allgemein bekannt; auf die Analogie der beiden Prozesse haben besonders Lenhartz und v. Strümpell hingewiesen.

Die akustischen Phänomene des bronchialen Asthma, die hohen, sibilierenden Töne werden allgemein in Beziehung zu einer Stenose der Bronchiolen gebracht. Daß sie ein Beweis für eine solche sind, vermag ich nicht anzuerkennen. In leichteren Fällen, in denen die Kranken nur über eine gewisse Oppression auf der Brust beim Atemholen klagen, in denen aber schon ein Tieferstehen des Zwerchfells zu konstatieren ist, können sie fehlen. Auch in schwereren habe ich sie vermißt zu Anfang des Anfalles, solange die Exspirationen noch kurz und deutlich aktiv waren. Andernteils habe ich sie in einzelnen Fällen bei Frauen sehr deutlich gefunden, so laut, daß sie durch die Kleider auf einige Meter Entfernung im Zimmer zu hören waren; dabei war aber die Atemnot oft so gering, daß die Betreffenden während des Anfalles leichten häuslichen Arbeiten nachgingen. Das bringt mich zur Vermutung, daß langsame Ausatmung sowie die durch Hyperämie des Atemorganes bewirkte Veränderung im Elastizitätszustande der Lungen auf die Hervorbringung der Rhonchi sibilantes von Einfluß sind. In diagnostischer Beziehung haben dieselben eine nicht zu verkennende Bedeutung.

Am Schlusse meiner Ausführungen angelangt, gebe ich in nuce noch einmal die bezüglich der Pathogenese des bronchialasthmatischen Anfalles niedergelegten Anschauungen wieder:

„Eine von den peripheren Endigungen des Vago-Sympathicus der Schleimhäute oder der äußeren Haut oder eine vom Großhirn ausgehende Erregung ruft reflektorisch Gefäßdilatation der Atemschleimhaut hervor.

Die damit einhergehende Erweiterung der Lungenkapillaren veranlaßt subjektive Dyspnoe durch Verlangsamung der Zirkulation sowie besonders durch Herabsetzung des Gasaustausches in den Alveolen infolge verminderter Sauerstoffaufnahme und Kohlensäureabgabe.

Die erhöhten Atemmuskelanstrengungen werden bedingt hauptsächlich durch eine mit der Lungenhyperämie einhergehende Herabsetzung der Dehnbarkeit des Atemorganes, nicht durch ein

Digitized by Google
Original from UNIVERSITY OF CALIFORNIA
Generated on 2019-10-24 12:16 GMT / http://hdl.handle.net/2027/uc1.b3252758
Public Domain in the United States, Google-digitized / http://www.hathitrust.org/access_use#pd-us-google

mechanisches Hindernis in Gestalt einer Verengerung der feinen Luftwege.

Zwerchfelltiefstand und Lungenblähung sind die Folge der dyspnoetischen Reizung des Atemmuskelzentrums und des dadurch verstärkten Inspirationstonus."

Literatur: Die Lehrbücher der Physiologie von Hermann, Landois, Tigerstedt. — In Nagels Handb. d. Physiol.: Boruttau, Die Atembewegung und ihre Innervation; Bohr, Blutgase und respiratorischer Gaswechsel. — In Ergebnisse d. Physiol. von Asher und Spiro, 1903: Langley, Das sympathische und verwandte nervöse System der Wirbeltiere; Tigerstedt, Der kleine Kreislauf. — In v. Bardelebens Handb. d. Anatomie: Merkel, Die Lungen. — v. Basch, Allgemeine Pathologie und Physiologie des Kreislaufes. Klin. u. experim. Studien. — Beer, Archiv f. Physiol., 1892. — Bresgen, Heufieber, nervöses Asthma und Verschwellung der Nasenschleimhaut. Internat. med. Kongreß, Budapest 1909. — Bönniger, Zur Physiologie und Pathologie der Atmung. Kongr. f. innere Med., 1908. — Curschmann und Riegel, Über Bronchialasthma. Kongr. f. innere Med., 1885. — Einthoven, Über die Wirkung der Bronchialmuskeln, nach einer neuen Methode untersucht, und über Asthma nervosum. Pflügers Arch., Bd. 51. — A. Fränkel, Über Bronchialasthma. Deutsche Klinik, 1901. — Goldscheider, Über Asthma bronchiale. Zeitschr. f. ärztl. Fortbildung, 1907, Nr. 23. — Goldschmidt, Über Asthma. Repert. f. prakt. Med., 1904. — Grossmann, Über Dyspnoe. Wiener med. Wochenschr., 1908, Nr. 19—24. — F. Kraus, Die Ermüdung als Maß der Konstitution. Bibl. med., 1897. — Krehl, Path. Physiol., 1907. — Lenhartz, Die Lungenkrankheiten in Ebsteins Handb. d. prakt. Med. — v. Neusser, Dyspnoe und Cyanose, 1904. — v. Strümpell, Zur Pathologie und Behandlung des Asthma bronchiale. Med. Klinik, 1908, Nr. 1. — van der Velden, Über Asthma bronchiale. Med. Klinik, 1909, Nr. 10.

Bemerkung zu Ruttins „Zur Eröffnung der Kieferhöhle vom unteren Nasengang".[1])

Von Prof. **Gerber.**

Ruttin sagt im Eingang seiner Arbeit: „Es hat sich daher das Bestreben gezeigt, Operationsmethoden mit Erhaltung der unteren Muschel einzuführen (Heermann, Cordes, Hirsch)." Hierzu habe ich zu bemerken, daß wohl eine der ersten Methoden, die eine ausgiebige Eröffnung der Kieferhöhle mit Schonung der unteren Muschel ermöglichte, die von mir angegebene ist, die seit mehr als 12 Jahren an meiner Klinik geübt, mehrfach beschrieben, von den meisten Autoren aber einmütig — wohl nach Hajeks Vorgang — mit Stillschweigen übergangen ist. Gänzlich unabhängig von Luc-Caldwell

[1]) Diese Monatsschrift, 1909, Nr. 11.

Digitized by Google
Original from UNIVERSITY OF CALIFORNIA
Generated on 2019-10-24 12:16 GMT / http://hdl.handle.net/2027/uc1.b3252758
Public Domain in the United States, Google-digitized / http://www.hathitrust.org/access_use#pd-us-google

brachte sie die primäre Naht in der Fossa canina, die Gegenöffnung aber im mittleren Nasengang, eigens zum Zwecke der Schonung der unteren Muschel.

Erwiderung auf vorstehende Bemerkung.

Von Dr. **Ruttin.**

Wie aus dem Satze: „Ich glaube nun, daß die vollständige Erhaltung der Muschel in folgender Weise vorgenommen werden kann" und aus dem Umstand, daß ich die Autoren: „Heermann, Cordes, Hirsch" zitiert habe, hervorgeht, habe ich nicht das Prinzip der Erhaltung der unteren Muschel, sondern die Art und Weise der Erhaltung als das Neue in meiner Methode bezeichnet. Warum die anderen Autoren ebenso wie Hajek Gerbers Methode „mit Stillschweigen übergehen", dem nachzuforschen ist nicht meine Sache. Doch dürften sie — so wie ich selbst — die Anlegung einer Öffnung an so hochgelegener Stelle für unzweckmäßig halten. Wie aber Herr Prof. Gerber von mir verlangen kann, daß ich in einer kurzen Mitteilung, die sich betitelt „Zur Eröffnung der Kieferhöhle vom unteren Nasengang" seine Methode der Eröffnung im mittleren Nasengang erwähnen soll, wäre mir gänzlich unverständlich, selbst wenn Gerber mit seinen Prioritätsansprüchen gegenüber den anderen Autoren im Recht wäre. Dies ist aber gar nicht der Fall, denn hätte ich in meiner kurzen, fast lediglich meine Methode beschreibenden Arbeit auf die ältere Literatur im Detail eingehen können, so hätte ich vor Gerber Mikulicz[1]) und Nicoladoni[2]) nennen müssen. Was endlich Gerbers Reklamation der Luc-Caldwellschen Operation anlangt, so ist es selbstverständlich, daß ich mich in meiner ganz knapp gehaltenen Mitteilung doch nicht in die Prioritätsstreitigkeiten anderer Autoren mischen kann. Das hieße mich zum Richter aufwerfen in einer Sache, die kompetentere Faktoren zu entscheiden haben.

Vereinsberichte.

Wiener laryngologische Gesellschaft.

Sitzung vom 2. März 1910.

(Offizielles Protokoll.)

Der Präsident begrüßt die zahlreich erschienenen Gäste. Hierauf erfolgen Demonstrationen:

1. Priv.-Doz. Dr. Fein stellt aus dem Ambulatorium des Krankenhauses Wieden einen 33jährigen Mann vor, welcher in seiner linken Nase eine von

---

[1]) Zeitschr. f. Heilk., 1886, Bd. 7; zit. Zuckerkandl, 1893.

[2]) 1894, zitiert bei Urbantschitsch, Monatsschr. f. Ohrenheilk., 1907, Nr. 7.

Digitized by Google
Original from UNIVERSITY OF CALIFORNIA
Generated on 2019-10-24 12:16 GMT / http://hdl.handle.net/2027/uc1.b3252758
Public Domain in the United States, Google-digitized / http://www.hathitrust.org/access_use#pd-us-google

der mittleren Muschel sich gegen das Septum ziehende, frontal gestellte, transparente, **diaphragmaartige Membran** zeigte, welche hoch oben am Nasendach eine ganz kleine, rundliche Lücke aufweist. Die Membran ist nur mit der hinteren Rhinoskopie zu sehen, da eine hochsitzende Deviation den Einblick von vorne her behindert. Die rechte mittlere Muschel ist in ihrer ganzen Breite dem Septum anliegend und mit diesem verwachsen. Es war kein operativer Eingriff in der Nase, auch kein anzuschuldigendes Trauma vorausgegangen. Ebenso wenig hat der Kranke irgendeinen ulcerativen Prozeß durchgemacht. Gegen Sklerom spricht die Abwesenheit jeder Veränderung der Schleimhaut. Es scheint daher die Annahme eines kongenitalen Ursprungs des Diaphragmas als die wahrscheinlichste. Das Diaphragma wäre den vollständigen und unvollständigen Atresien in Parallele zu setzen, welche häufig die Choanen oder seltener den Nasengang betreffen.

Doz. Dr. Emil Glas führt an, daß er einen ähnlichen Fall zu sehen und zu operieren Gelegenheit gehabt hat, bei dem es sich um eine völlig isolierte Sklerombildung im Gebiete der rechten Choane gehandelt hatte. Die betreffende Frau stammte aus der Bukowina und klagte über Luftmangel in der rechten Nase. Mit Ausnahme einer kulissenartigen Verdeckung eines großen Teiles der rechten Choane — dieselbe war etwa auf ein Drittel verkleinert — konnte nichts gefunden werden, das für Rhinosklerom hätte herangezogen werden können. Später jedoch war durch Nachfragen zu ermitteln, daß ein Bruder der Dame an Scleroma narium et laryngis gelitten hatte und durch Übergreifen des Prozesses auf die Tiefe des Respirationstraktes einen plötzlichen Erstickungstod erlitten hatte. Diese Familienanamnese drängte zur Diagnose Sklerom trotz der völlig isolierten Stelle im Gebiete der ersten Choane, welche Vermutung durch die Operation und nachfolgende histologische Untersuchung ihre Bestätigung fand. Die betreffende Dame ist bis heute — die Operation fand vor zwei Jahren statt — völlig rezidivfrei geblieben. G. führt diesen Fall deswegen an, weil daraus hervorgeht, daß manchmal die Differentialdiagnose zwischen kongenitaler Verengerung und skleromatöser isolierter Einengung nicht so leicht zu machen und der histologische Befund in diesen Fällen außerordentlich wichtig sei.

Dr. Weil: Ich habe vor langer Zeit einen analogen Fall von membranöser Atresie in der Mitte einer Nasenseite bei einem etwa 30jährigen Manne gesehen und als Narbenbildung angesprochen; durch Excision und Dilatation wurde völlständige Wegsamkeit erzielt. Über die Ursache war absolut nichts zu eruieren und erst nachträglich wurde durch Umfrage bei älteren Verwandten des Pat. festgestellt, daß er in der ersten Kindheit eine schwere Hals- und Nasendiphtherie überstanden hatte.

Doz. Dr. Fein (Schlußwort) erwidert zur Bemerkung des Kollegen Glas, der als ätiologisches Moment Sklerom anführt, daß erstens, wie erwähnt, die Schleimhaut der Nase überall von normaler Beschaffenheit ist und man doch nicht an einen ganz ausgeheilten Fall von Sklerom denken könne, und zweitens, daß sich das Diaphragma in der Mitte der Nase, nicht aber im Choanalbereich befindet.

2. Dr. M. Weil demonstriert einen 58jährigen Mann mit einem **großen Tumor des Zungengrundes.**

Pat. kam vor zwei Tagen ins Kaiser Franz Josef-Ambulatorium und klagte nur über mäßige Schlingbeschwerden, die seit drei Wochen bestanden. Ein über hühnereigroßer, rundlich-höckeriger, mäßig derber Tumor sitzt breit-

Digitized by Google
Original from UNIVERSITY OF CALIFORNIA
Generated on 2019-10-24 12:16 GMT / http://hdl.handle.net/2027/uc1.b3252758
Public Domain in the United States, Google-digitized / http://www.hathitrust.org/access_use#pd-us-google

basig mit leicht pilzförmigem Grunde auf etwa drei Vierteln des Zungengrundes links auf und läßt sich bei Digitaluntersuchung gegen das linke Zungenbeinhorn verfolgen, aber nicht umgreifen. Rechte Vallecula tastbar, linke ausgefüllt. Die Kuppe, die bei niedergedrückter Zunge noch den weichen Gaumen erreicht, ist in Hellergröße ulceriert. Laryngoskopie unmöglich. Links am Halse eine haselnußgroße, empfindliche Drüse. Differentialdiagnostisch kommen Fibrom, Sarkom und allenfalls Struma aberrans in Betracht. Eine gründliche Exstirpation, in welche Pat. noch nicht eingewilligt hat, könnte wohl nur mittelst Pharyngotomia lateralis aufgeführt werden.

3. Dr. Menzel berichtet über das weitere Schicksal des in der letzten Sitzung der Laryng. Gesellschaft vorgestellten Falles von **Fistelbildung in der linken Stirnwand.**

Um kurz zu rekapitulieren, handelte es sich um eine linkseitige Stirnfistel, aus welcher sich kontinuierlich Eiter entleerte und durch die man eine Sonde bis zu einer Tiefe von etwa $2^1/_2$ *cm* in einen Hohlraum einführen konnte. Von der Nase aus gelangte man durch den Ductus naso-frontalis in eine andere unterhalb gelegene, ebenfalls mit Eiter erfüllte Höhle, welche mit der erstangeführten nicht kommunizierte, wie man sich durch Spülungen der oberen und unteren Höhle überzeugen konnte. Vortr. vertrat damals die Auffassung, daß die obere Höhle einen Recessus der unteren darstelle und daß die zwischen beiden ursprünglich bestandene Kommunikationsöffnung wahrscheinlich infolge Schwellung der entzündeten Schleimhaut verschlossen sei. Pat. war, wie Vortr. ebenfalls hervorhob, zur Zeit, als er in seine Behandlung trat, bereits achtmal von Chirurgen operiert worden, ohne daß ein Rhinologe zugezogen worden war.

Dr. M. hat den Pat. kurz nach der Demonstration nach Killian radikal operiert und konnte sich hierbei nach Eröffnung der durch eine Fistel nach außen mündenden Höhle durch genaues Abtasten der Wände mittelst Sonde überzeugen, daß diese Höhle allseits abgeschlossen war. Erst nach vollständiger Auskratzung der Schleimhaut sah man in der medialen Wand eine außerordentlich enge Öffnung, durch welche man mit der dünnsten Sonde in die Stirnhöhle der rechten Seite gelangen konnte. Es stellte sich demnach diese Höhle als ein durch das Septum nahezu vollständig abgeschlossener Recessus der Stirnhöhle der anderen Seite dar, was um so bemerkenswerter erscheint, als dieser Anteil der rechten Stirnhöhle die eigentliche linke Stirnhöhle nach außen zu weit überragte.

Offenbar hat ursprünglich eine Entzündung der rechten Stirnhöhle bestanden, die sich naturgemäß auch in den durch eine enge Öffnung kommunizierenden Recessus fortsetzte. Eine geringfügige Schwellung der Schleimhaut des Recessus reichte hin, um diesen vollständig von der Mutterhöhle abzuschließen. Die nunmehr auftretende Retention des Eiters führte zum Durchbruche nach außen.

Daß diese Annahme den tatsächlichen Verhältnissen entspricht, geht aus der histologischen Untersuchung der ausgekratzten Schleimhautpartikelchen, namentlich der der rechten, scheinbar gesunden Stirnhöhle hervor. Diese ergibt, wie man sich durch Betrachtung des unter dem Mikroskop eingestellten histologischen Präparates überzeugen kann, deutliche Zeichen einer abgelaufenen Entzündung, Vermehrung und Auflockerung des Stromas, reichlichere Vaskularisierung desselben, Durchsetzung der Schleimhaut sowie des Epithels mit, wenn auch nicht reichlichen, polynucleären Leukocyten.

Digitized by Google
Original from UNIVERSITY OF CALIFORNIA
Generated on 2019-10-24 12:16 GMT / http://hdl.handle.net/2027/uc1.b3252758
Public Domain in the United States, Google-digitized / http://www.hathitrust.org/access_use#pd-us-google

Herr Prof. Joanovic hatte die Liebenswürdigkeit, letzteren histologischen Befund zu revidieren.

Interessant war ferner, daß man bei der Operation trotz Eingehens an der typischen Stelle, am inneren Ende des linken Margo supraorbitalis zunächst in die rechte Stirnhöhle gelangte, welche sehr tief gegen den linken Supraorbitalrand herabreichte. Bei der Eröffnung der sehr niedrigen linken Stirnhöhle zeigte sich, daß diese nicht nur unterhalb, sondern zu einem Teile auch hinter jener Partie der rechten Stirnhöhle lag, die sich bis gegen den linken Margo supraorbitalis erstreckte, so daß also die beiden Stirnhöhlen eine ganz ungewöhnliche Asymmetrie aufwiesen. Das zwischen beiden gelegene Septum interfrontale war demnach einerseits um eine sagittale Achse um etwa 90° (Lage der linken Stirnhöhle unterhalb der rechten), andrerseits aber um eine senkrechte Achse gedreht und nach rückwärts verschoben (Lage der linken Stirnhöhle hinter dem inneren unteren Anteil der rechten). Nunmehr konnte erst das Röntgenbild richtig gedeutet werden, welches die rechte Stirnhöhle allenthalben klar, nur in der inneren unteren Partie am inneren Ende der linken Augenbraue verschleiert zeigte. Offenbar hängt die Verschleierung an der erwähnten Stelle damit zusammen, daß dieser Anteil der rechten Stirnhöhle vor der mit Eiter erfüllten linken gelegen war.

Im übrigen wurde die Operation in der typischen Weise nach Killian mit der Modifikation von Hajek ausgeführt, und zwar so, daß die beiden übereinander gelagerten Höhlen (die Fistelhöhle und die linke Stirnhöhle) zu einer einzigen linkseitigen Stirnhöhle vereinigt wurden. Auch das erkrankte Siebbeinlabyrinth wurde vollständig ausgeräumt. Die Heilung erfolgte per primam, so daß Pat. am vierten Tage post operationem das Spital verlassen konnte. Doppelbilder waren nie vorhanden. Der kosmetische Effekt ist als ein tadelloser zu bezeichen.

4. Dr. Hugo Löwy (Karlsbad) demonstriert mikroskopische Präparate von zwei Fällen gutartiger Epithelialgeschwülste der Nase.

a) **Papilloma durum,** blumenkohlartige Wucherungen, welche bei einem (1903) 23jährigen jungen Manne die linke Seite des Septums dicht bedeckten, sich ganz vereinzelt auch am Kopfe der linken unteren Muschel sowie an der rechtseitigen Septumschleimhaut fanden. (Behufs Wiedererruierung des seither verschollenen Pat. sei der Name Jakob Fischer aus Mähren angegeben.) Die einzelnen Geschwülstchen zeigen den Bau mehr oder weniger dünngestielt aufsitzender feinverzweigter Bindegewebsbäumchen mit vielschichtiger Plattenepithelbekleidung unter Erhaltung der Verzweigung, ganz identisch den Kehlkopfpapillomen, dem Condyloma acuminatum.

b) **Gutartiges Epitheliom,** wie Heymann im Handbuch für Laryng., u. zw. 3. Bd., 2. T., S. 806 derartige Befunde benennt. Die Präparate wurden 1909 von einer Frau im Alter von ca. 40 Jahren als gewöhnliche Nasenpolypen gewonnen, welche die rechte Nasenseite vom Eingang bis über die Choane hinaus erfüllten und aus dem mittleren Nasengang im vorderen und hintersten Abschnitt ihren Ursprung nahmen. Der Durchschnitt der in Alkohol abs. gehärteten Polypen war markiger, was zur mikroskopischen Untersuchung Veranlassung gab.

Es zeigt sich eine Infiltration und Substitution der 1—2 Fingerglieder langen Polypen durch in die Tiefe dringende vielgeschichtete Plattenepithelzapfen, welche durch vielfältige Ramifikation von einzelnen Hauptzapfen aus sich im Grundgewebe verbreiten und an einzelnen Stücken ganz spärliches

Digitized by Google
Original from UNIVERSITY OF CALIFORNIA
Generated on 2019-10-24 12:16 GMT / http://hdl.handle.net/2027/uc1.b3252758
Public Domain in the United States, Google-digitized / http://www.hathitrust.org/access_use#pd-us-google

Stroma übrig lassen, an anderen mehr, wo dann der Bildungsmodus deutlicher in Erscheinung tritt. Die Hauptzapfen sind zum Teil gehöhlt, so daß tiefe Nischen von der Oberfläche in die Tiefe dringen, welche den Tonsillarlakunen vergleichbar sind, sich auch wie diese stellenweise mit Abschilferungsmaterial erfüllen und so in der Tiefe zu cystischen Dilatationen Veranlassung geben, welche mehrere Millimeter Durchmesser erreichen. Darüber geht das vielgeschichtete Plattenepithel glatt hinweg — bis auf die sondierbaren Ostien der Nischen.

Diese Geschwulstform gehört nach den spärlichen Mitteilungen in der Literatur, aus welcher mir nach Heymanns obenbezeichneten Ausführungen (1900) nichts weiteres bekannt geworden ist, zu den allerseltensten. Sie gehört in eine Gruppe mit dem Papilloma durum, unterscheidet sich von diesem bei aller in die Augen fallenden Verschiedenheit des ganzen Gebildes im wesentlichen nur durch die Richtung des Epithelwachstums: nach außen gekehrt in Form von handschuhfingerartigen Falten, deren spärliches Lumen vom Bindegewebe ausgefüllt wird, beim Papilloma durum; — nach innen, basalwärts und in die Grundmasse des umgebenden Bindegewebes gerichtete Zapfenbildung, bei der nach Heymann gutartiges Epitheliom genannten Form. Die Höhlung von Zapfen läßt auch hier den Handschuhfinger zum Vergleich heranziehen, nur daß die Höhlung hier mit der Außenwelt kommuniziert.

Heymann legt bei seiner Besprechung besonderes Gewicht auf die angebliche Abschnürung von Zapfen bis zur vollständigen Isolierung vom Ursprungsepithel; etwas derartiges lag hier nicht vor, erscheint übrigens teils unwahrscheinlich, teils unwesentlich gegenüber der Differenzierung der beiden Geschwulstformen nach der Wachstumsrichtung des Epithels. Allerdings wird auf dieses Verhältnis im allgemeinen wenig geachtet, seine Bedeutung wird augenfällig bei Besichtigung zweier Repräsentanten der beiden Formen nebeneinander.

5. Primararzt Moszkowicz demonstriert mit dem Projektionsapparat eine Reihe photographischer Aufnahmen zur Illustration verschiedener Operationsmethoden, mit denen es gelingt, **Nasendeformitäten** ohne sichtbare äußere Narbe zu korrigieren. Die Erfolge sind nur mit richtiger Auswahl der Fälle zu erzielen. Gewisse Arten von Sattelnase sind mit Vaselininjektionen und Vaselin-Olivenölinjektionen (1:4) zu korrigieren, jene nämlich, bei denen jede narbige Fixation fehlt. Ist die Nase an der Apertura pyriformis fixiert, dann erfolgt Mobilisierung der Nase vom Nasenloch aus und gleichzeitige Aufrichtung einer Knochenspange am Nasenrücken oder Vaselininjektion. Höckernasen werden ebenfalls vom Naseninnern aus durch Resektion der prominenten Teile geheilt. Genaue Beschreibung der Technik, Demonstration der besonderen Instrumente.

Dr. Weil: Ich habe bei den ersten Fällen von Sattelnase, die ich nach Gersunys Angaben behandelte, die Erfahrung gemacht, daß der schönst geformte Nasenrücken trotz aller Achtsamkeit am anderen Tage abgeglattet war und dies auf die zu große Weichheit des Materials zurückführen müssen. Lediglich aus diesem Grunde habe ich mir durch langsames Mischen von hartem Paraffin zu weißem Vaselin ein Gemisch vom Schmelzpunkte 39—40° C hergestellt, das also bei Körpertemperatur noch ziemlich fest ist, aber flüssig eingespritzt werden kann. Dabei drückt ein Assistent die Nase von beiden Seiten her zusammen; ein anderer steht mit einer Tube Aethylchlorid bereit

Digitized by Google
Original from UNIVERSITY OF CALIFORNIA
Generated on 2019-10-24 12:16 GMT / http://hdl.handle.net/2027/uc1.b3252758
Public Domain in the United States, Google-digitized / http://www.hathitrust.org/access_use#pd-us-google

und kühlt durch Aufspritzen die Nase nach erfolgter Modellierung sofort stark ab. Von diesem Verfahren habe ich schon vor Jahren gelegentlich einer Demonstration Hofrat Eschenichs in der „Gesellschaft der Ärzte“ Mitteilung gemacht.

Doz. Dr. Fein hat einige Bedenken in bezug auf die Anwendung des vorgezeigten, einem Troikar ähnlichen Instruments zur Behandlung der Ozaena mit Vaselin. Das Instrument ist nämlich für die Anwendung bei Ozaena viel zu stark. Bei dieser Krankheit ist bekanntlich die Nasenschleimhaut derart atrophisch, daß es selbst mit ganz dünnen Nadeln, wie sie die Pravaz-Spritzen haben, oft kaum gelingt, unter die dünne Schleimhaut einzustechen.

Mit dem vorgezeigten Instrument ist die submuköse Injektion bei der Ozaena nicht ausführbar. Aber selbst wenn die Nadel zart genug angefertigt werden würde, würde der Mandrin zum Austreiben der Masse ganz ungeeignet sein, da er ja so dünn und biegsam wie Draht wäre. Damit soll die Verwertbarkeit des Instruments für submuköse oder subcutane Injektionen anderer Art nicht in Frage gestellt werden.

Im Anschlusse an die vorzüglichen Operationsmethoden, welche Moszkowicz gezeigt hat, will Dr. Fein einen kleinen kosmetischen Eingriff beschreiben, den er in der letzten Zeit ausgeführt hat. Es handelte sich um einen jungen Mann, welcher einen ganz geringen Grad einer Stumpfnase zeigte und unter allen Umständen, trotzdem ihm die Geringgradigkeit seines angeblichen Schönheitsfehlers vorgehalten wurde, von diesem befreit sein wollte. F. führte die Operation derart aus, daß er in der Mitte des Randes des Septum mobile aus der Haut einen kleinen, mit der Kante nach aufwärts sehenden, quergestellten Keil herausschnitt und dann die beiden frontal verlaufenden Wundränder durch eine Naht vereinigte. Hierdurch wurde die Nasenspitze etwas nach abwärts gezogen, wodurch die Nase tatsächlich den Charakter der Stumpfnase verlor.

Dr. Menzel erinnert an die von ihm vor mehreren Jahren angegebene Therapie der Nasenflügelansaugung durch Paraffininjektionen in die zu dünnen und der knorpeligen Stütze nahezu entbehrenden Nasenflügel. M. hat damals zur Injektion ein Gemisch von Paraffin und Vaselin mit einem Schmelzpunkt von 42° C verwendet und empfohlen. In der letzten Zeit haben dem Redner Injektionen von Vaselin und Oleum olivarum in einem Verhältnisse von 1:4, wie er sie vor einiger Zeit durch Prim. Moszkowicz kennen lernte und wie sie auch heute des öfteren erwähnt wurden, ausgezeichnete Erfolge — namentlich was den kosmetischen Effekt anlangt — geliefert. M. glaubt daher, die eben erwähnte Mischung gerade zur Injektion in die Nasenflügel empfehlen zu sollen und daß dann seine Methode von den doch hier und da zutage tretenden kosmetischen Mängel befreit sein dürfte.

Dr. Moszkowicz bemerkt bezüglich der Erweichung des Vaselins bei Fiebertemperaturen, daß bekanntlich auch das Körperfett bei normaler Temperatur flüssig sei, es wird in den Zellmembranen der Fettzellen fixiert. Ebenso sei das eingespritzte Vaselin nach kurzer Zeit an den Ort der Injektion gebunden, da es umwachsen und wie die histologischen Präparate zeigen, auch durchwachsen wird. Auch die Wanderung des Vaselins dürfte nicht so zustande kommen, wie man es sich gewöhnlich vorstellt. Bei Verwendung des Vaselins und der von Gersuny angegebenen Technik kommt eine Wanderung höchst selten vor. Leider haben alle folgenden Autoren die Technik wesent-

Digitized by Google
Original from UNIVERSITY OF CALIFORNIA
Generated on 2019-10-24 12:16 GMT / http://hdl.handle.net/2027/uc1.b3252758
Public Domain in the United States, Google-digitized / http://www.hathitrust.org/access_use#pd-us-google

lich geändert. Es wird Hartparaffin in heißem, verflüssigtem Zustand injiziert. Um das Erstarren des erkaltenden Paraffins in der Kanüle zu verhüten, muß sehr rasch injiziert werden, es bleibt keine Zeit, um die Ausbreitung des Paraffins durch Fingerdruck abzugrenzen, überdies wird mit großer Kraft eingespritzt und dadurch gleich bei der Injektion der Fremdkörper in Gewebe gedrängt, in die man ihn gar nicht einspritzen wollte. Daher die vielen Unglücksfälle, die nur dann zu vermeiden sind, wenn man zu der ursprünglichen Technik Gersunys zurückkehrt. Wenn die Herren die Vaselininjektionen und die Injektionen der Gemenge von Vaselin und Olivenöl im Verhältnis von 1:4 und 1:8 einer Nachprüfung unterziehen werden, werden sie sich von den schönen kosmetischen Resultaten und der Ungefährlichkeit der Methode überzeugen. Hartparaffin wird in bestimmten Fällen kalt mit Hilfe eines Mandrins durch eine Hohlnadel eingeschoben, wobei nur der Kunstgriff anzuwenden ist, daß die Einstichstelle möglichst entfernt von der für das Paraffindepot ausersehenen Stelle liegen soll und der Einstichkanal möglichst schräg oder gewunden sein soll, um das Austreten des Paraffins zu verhindern, das namentlich bei größerem Kaliber der Hohlnadel sonst leicht erfolgt.

Gersuny hält die vom Vortr. geübte Methode, den Nasenrücken bei Höckernase tiefer zu legen, ohne eine äußerlich sichtbare Wunde zu machen, für einen sehr guten Gedanken und für einen wesentlichen Fortschritt in der kosmetischen Chirurgie.

Verhandlungen des Vereines deutscher Laryngologen.

XVII. Tagung zu Dresden am 11. und 12. Mai 1910.

Referat erstattet vom Schriftführer Dr. F. Blumenfeld, Wiesbaden.
Vorsitzender: Prof. Dr. Jurasz, Lemberg.

11. Mai: Demonstration der Herren Mann und Hoffmann im Friedrichstädter und Johannstädter Krankenhaus zu Dresden.

Es wurden eine Reihe interessanter Präparate aus den verschiedenen Gebieten der Rhinologie, Laryngologie und Bronchoskopie vorgezeigt und erläutert.

12. Mai: Aus der Geschäftssitzung ist hervorzuheben, daß als Ort der nächsten Tagung Frankfurt a. M. gewählt wurde. Zum Vorsitzenden wurde Prof. Killian in Freiburg i. B., zum zweiten Vorsitzenden Prof. Seifert in Würzburg, zum Schriftführer Dr. R. Hoffmann in Dresden, zum Kassenführer Dr. Boenninghaus gewählt. Der B. Fraenkelpreis wurde auf Antrag Geheimrat B. Fraenkels Prof. Dr. Killian verliehen.

Wissenschaftliche Verhandlungen.

1. L. Polyak (Budapest): **Über Prinzipien der intranasalen Chirurgie.**

P. ist zu der Ansicht gelangt, daß die Rhinologie, den Prinzipien der großen Chirurgie folgend, die Eingriffe an der Nase und deren Nebenhöhlen möglichst in einer Sitzung erledigen sollte. Die Neigung, das Vorgehen auf verschiedene Sitzungen zu verteilen, stammt aus der Zeit, als man noch nicht durch die modernen Blutstillungsmittel vor erheblichen Blutungen gesichert

Digitized by Google
Original from UNIVERSITY OF CALIFORNIA
Generated on 2019-10-24 12:16 GMT / http://hdl.handle.net/2027/uc1.b3252758
Public Domain in the United States, Google-digitized / http://www.hathitrust.org/access_use#pd-us-google

war. Die Vorteile des einzeitigen Vorgehens werden näher ausgeführt. Die ambulante Behandlung ist allerdings bei dieser Art des Vorgehens nicht möglich. Die Kranken sollten daher, soweit es die Umstände irgend erlauben, in klinischer Behandlung gehalten werden. Bei dieser ist auch im allgemeinen die Tamponade der Nase nicht notwendig. Seit 12 Jahren hat P. es sich zum Prinzip gemacht, in einer Nasenseite die Aufgabe, die der Fall stellt, vollkommen zu erledigen. Seit 2 Jahren verfolgt er das Prinzip, bilateral vorzugehen. Er hat in der Zeit vom 1. Mai 1908 bis 31. März 1910, also in 23 Monaten, 220 Nasenoperationen ausgeführt, darunter 87 einseitige und 133 bilaterale. Unter den 87 einseitigen Operationen waren (11 submucöse Septumresektionen mit einbegriffen) 57, in welchen nur eine einfache Aufgabe zu lösen war. In den übrigen 30 Fällen sind kombinierte Operationen von Mandelhypertrophie, Nasenpolypen, Eiterungen des Siebbeins usw. ausgeführt worden. Die einfacheren Operationen, wie Entfernung der Hypertrophie der unteren Muschel, Nasenpolypen etc. erledigten sich auf diese Weise bestens. Etwas schwieriger waren die Fälle von Lupus und Tuberkulose der Schleimhaut wegen der Blutung. Doch gelang es auch hier, in einer Sitzung schnell Vernarbung zu erzielen. Ein Abweichen von diesen Prinzipien hat P. im wesentlichen nur insofern für notwendig erachtet, als er gleichzeitig mit der submukösen Septumresektion keine anderen Eingriffe ausführte, da er befürchtete, daß bei der eventuellen Nachblutung die Tamponade der Nase die nur aus Schleimhaut bestehende Nasenscheidewand gefährden könnte. Doch ist nach Angabe von Katz auch eine gleichzeitige Entfernung von Muschelhypertrophie nicht ausgeschlossen. P. hat mit seiner Methode 90% der Operationen bilateral erledigt und nur in 10% war er zu einem mehrzeitigen Vorgehen gezwungen. Anlaß zu einer derartigen Verschiebung des Eingriffes gaben etwas stärkere Blutung und Neigung zu Synkope. Nach Aufhören der Adrenalinwirkung pflegt eine geringere Blutung einzutreten, die aber keine Tamponade notwendig macht. Nur in 20% der Fälle kam eine etwas erheblichere Blutung, die durch Adrenalin-Spray 1 : 10.000 stand, nur in 5% der Fälle mußte die eine oder die andere Nasenseite tamponiert werden. Dreimal Bellocsche Tamponade, eine bilaterale Blutung wurde nicht bemerkt, Vorbereitung und Asepsis werden genauer besprochen, Anästhesie mit Cocain 10—20%ige Lösung. Durch Spray vorher Zerstäuben einer verdünnten Cocain-Adrenalinlösung. Bei eingreifenderen Operationen $^1/_2$ Stunde vor der Operation Morphiuminjektion. Nach der Operation Bettruhe, ständige Überwachung, öftere Inspektion des Rachens, besonders in der Zeit, in der eine Blutung zu erwarten ist; Schneuzen nicht vor 24—48 Stunden.

Diskussion.

v. Eicken (Basel): Stimmt besonders mit der vom Vortragenden betonten Notwendigkeit der klinischen Behandlung überein. Die beste Tamponade ist die mit Gummischwamm. Noch einfacher die Einführung eines Gummifingers in die Nase, der aufgeblasen und dann zugeschnürt wird.

Kretschmann (Magdeburg) betont, daß dieses Prinzip schon früher von Aufrecht geübt wurde.

Winkler (Bremen) schließt sich den Prinzipien des Vortragenden an, empfiehlt zugleich bei multiplen Empyemen die Röntgenaufnahme.

Rosenberg (Berlin): Historische Bemerkungen zur Gummifingertamponade.

Digitized by Google
Original from UNIVERSITY OF CALIFORNIA
Generated on 2019-10-24 12:16 GMT / http://hdl.handle.net/2027/uc1.b3252758
Public Domain in the United States, Google-digitized / http://www.hathitrust.org/access_use#pd-us-google

Denker (Erlangen): P. hat empfohlen, einen Wattetampon nach der Operation zum Verschluß einzufügen. D. läßt den Wattepfropf fort und glaubt, daß das Durchstreichen der Luft durch die Nase die Coagulation des Blutes fördert und vor Nachblutung schützt.

Krebs (Hildesheim): In gewissen Fällen, namentlich bei Rhinitis hypertrophica, ist ein einzeitiges Operieren nicht möglich. Nachblutungen sind dadurch zu vermeiden, daß man den Patienten empfiehlt, tief durch die Nase einzuatmen und durch den Mund auszuatmen.

Killian (Freiburg) nimmt, seit er eine Klinik hat, jeden Patienten mit intranasaler Operation 1—3 Tage in diese auf. Operationen der unteren Muschel werden fast immer gleichzeitig auf beiden Seiten ausgeführt und dann 2—3mal Pinselungen mit Wasserstoffsuperoxyd 10%, Wattepfropf im Naseneingang. Auch sonst operiert K. doppelseitig, empfiehlt aber strenges Individualisieren.

Ruprecht (Bremen): Die einzeitigen Operationen erleiden gewisse Beschränkungen durch das Prinzip der Erhaltung rückbildungsfähiger Teile. Wenn man bei Mandeloperationen nicht narkotisiert, kann man gleichzeitig auch Wucherungen der unteren Muschel entfernen.

Polyak (Budapest [Schlußwort]) stellt fest, daß im ganzen die Diskussion Zustimmung zu seinen Anschauungen ergeben hat. Nachblutungen sind bei klinisch behandelten Kranken, wenn diese bilateral behandelt werden, nicht häufiger.

2. Prof. Denker (Erlangen): **Zur Radikaloperation des chronischen Kieferhöhlenempyems in Lokalanästhesie.**

D. führt die Radikaloperation des chronischen Kieferhöhlenempyems nach seinem Verfahren in folgender Weise aus. Eine halbe Stunde vor Beginn des Eingriffs Morphiuminjektion (0·01—0·02); Einpinselung der Gingivaschleimhaut der zu operierenden Seite mit 10—20%iger Cocainsuprareninlösung; subperiostale Injektion einer Novocain-Suprareninlösung (Novocain 1·0 auf 100 *g* physiol. Kochsalzlösung der 80 Tropfen einer 1‰igen Suprareninlösung zugesetzt werden). Die Einspritzung erfolgt zuerst in der Richtung nach oben gegen den Supraorbitalrand, dann nach vorne oben gegen die Apertura piriformis zu und schließlich an der Austrittsstelle des Nervus infraorbitalis. Nun wird an die laterale Wand des unteren Nasenganges ein in 10%iger Cocainsuprareninlösung getauchter Gazetampon eingelegt (20 Tropfen einer 1‰igen Suprareninlösung auf 10 cm^3 der 10%igen Cocainlösung). 10 Minuten nach Beginn der Infiltration Durchtrennung und Zurückschiebung der Weichteile. Nachdem mit flachen Meißelschlägen die faciale Wand in etwa Zehnpfennigstückgröße abgetragen ist, wird die freigelegte Kieferhöhlenschleimhaut mit einem in 10%ige Cocainsuprareninlösung getauchten Gazetampon bedeckt. Alsdann folgen von der Apertura piriformis aus subperiostale Novocain-Suprarenininjektionen entlang der lateralen Wand des unteren Nasenganges (2—3 *cm*).

Nach Excision der freigelegten Kieferhöhlenschleimhaut wird nun ein mit 10%iger Cocainsuprareninlösung getränkter Gazetampon in die Kieferhöhle eingelegt. Um bei empfindlichen Personen vollständige Schmerzlosigkeit zu erreichen, kann man an der hinteren Kante der Kieferhöhle (perforierende Trigeminusfasern, noch Novocain-Suprarenininjektionen machen. Im ganzen werden bei einseitiger Operation 10—12 cm^3 Novocain-Suprareninlösung injiziert, bei doppelseitiger Operation kann man 20 cm^3 ohne Gefahr einspritzen.

Generated on 2019-10-24 12:16 GMT / http://hdl.handle.net/2027/uc1.b3252758
Public Domain in the United States, Google-digitized / http://www.hathitrust.org/access_use#pd-us-google
Digitized by Google
Original from UNIVERSITY OF CALIFORNIA

D. hat nach seiner Methode 41 zum Teil sehr schwere, veraltete, chronische Empyeme mit dem stets gleichen Erfolge dauernder Heilung operiert.

Vor der von Sturmann empfohlenen endonasalen Operation des Kieferhöhlenempyems kommt der Methode nach Denker der Vorzug der größeren Übersichtlichkeit während der Operation, der glatteren Heilung und der kürzeren Nachbehandlungsdauer zu.

Wassermann (München) benutzt zur Anästhesie Novocain-Alypinlösung, und zwar als Leitungsanästhesie von außen her zugeführt. Er geht direkt in den Nerv durch das Foramen infraorbitale, empfiehlt auch Morphin-Skopolaminnarkose. Die Langenbeckschen Haken hat W. in der Weise modifiziert, daß er ihnen noch drei scharfe Zinken angefügt hat. Die Weichteile werden dadurch besser zurückgehalten.

Sturmann (Berlin) verteidigt das von ihm an anderer Stelle beschriebene Operationsverfahren. Von der Nase aus kann man vollkommen hinreichende Übersicht der Kieferhöhle bekommen. Klinische Behandlung ist nicht erforderlich. Bei der Eröffnung von der Fossa canina aus hat St. so starke Blutungen gehabt, daß er die Operation nicht zu Ende führen konnte.

Denker (Erlangen [Schlußwort]) zieht es vor, von der Skopolaminnarkose Abstand zu nehmen. Die von Wassermann empfohlene Leitungsanästhesie ist der Nachprüfung wert, doch kommt man auch ohne sie aus. Die von Sturmann befürchtete Intoxikation tritt nicht auf. Die Chirurgen verwenden selbst bei Kindern weit größere Dosen von Novocain. Die Vorzüge der Sturmannschen Operation erkennt D. nicht an. Unstillbare Blutungen hat D. bei seiner Methode nicht beobachtet.

3. Winckler (Bremen): **Schnittführung zur submucösen Septumresektion.**

In denjenigen Fällen, in welchen die an das Septum mobile sich ansetzende vordere Knorpelspange nach Beseitigung der Deviation noch ein Atmungshindernis bildet, empfiehlt sich der von Hajek und Menzel empfohlene Schnitt dicht vor dem vorderen Knorpelende als der Beste. Ein Nasenspeculum ist dazu nicht erforderlich. Sobald man bei schichtweisem Präparieren an einer Stelle auf Knorpel gelangt, läßt sich von hier aus der Überzug in toto leicht mit einem schmalen Elevatorium unterminieren, abheben und der noch unvollendete Teil des Schleimhautschnittes mit einer Schere beenden. Ist der vordere Rand des Knorpels nicht so deviiert, daß er erhalten bleiben kann, so legt W. den Schnitt weiter nach hinten und erhält einen vorderen Knorpelrand. Gewisse Schwierigkeiten ergibt die Ablösung des Schleimhautüberzuges bei breit dem Nasenboden anliegenden Leisten. In diesen Fällen muß der typische Schnitt nach hinten verlängert werden. Die Schleimhaut ist unter allen Umständen zu erhalten. In den Fällen von tiefliegenden Leisten wird mit einem bogenförmig sogleich vorn in den Nasenboden zu legenden Schnitt der vordere Knorpelrand umkreist. Die Ablösung des Perichondriums und der Mucosa gestaltet sich allerdings schwieriger. Doch wird die Freilegung erleichtert, wenn man am Nasenboden mit dem Zurückstreifen des Überzuges beginnt. Man geht dann sukzessive weiter nach innen und oben. Unter die abgelöste Schleimhaut schiebt W. Gazestreifen, die mit Wasserstoffsuperoxyd getränkt sind. Die Vorteile der Menzelschen Schnittführung sind: 1. die vorderen Verkrümmungen der Cartilago sind leichter zu beseitigen;

Digitized by Google
Original from UNIVERSITY OF CALIFORNIA
Generated on 2019-10-24 12:16 GMT / http://hdl.handle.net/2027/uc1.b3252758
Public Domain in the United States, Google-digitized / http://www.hathitrust.org/access_use#pd-us-google

2. man bedarf keiner Hilfsmittel; 3. die Adaption der Wundränder und Naht gestaltet sich leichter.

Diskussion.

Meyer (Berlin): Die gedachte Schnittführung ist von Menzel unabhängig von Hajek angegeben.

Killian (Freiburg) fragt an, ob Winckler in jedem Fall das vordere Stückchen der Nasenscheidewand wegnimmt.

Winckler (Bremen): Die erwähnte Schnittführung soll sich auf sehr weit nach vorn und unten liegende Septumleisten beschränken.

Killian (Freiburg) betont, daß es doch recht gut ist, vom knorpeligen Septum einen Streifen stehen zu lassen.

4. v. Eicken (Basel): **Behandlung von Synechien der Nase.**

Zur Behandlung von Synechien gibt es zwei neue Verfahren. 1. Submuköse Septumresektion mit Trennung der Synechien, darauf Tamponade für einige Tage. Die Wundfläche überzieht sich alsbald mit Epithel. Das zweite Verfahren wird von Siebenmann mit bestem Erfolge bei ausgedehnten Synechien auch im Vestibulum ausgeführt, nach eventueller submuköser Septumresektion, Durchtrennung der Synechien und Deckung der Wundflächen mit Thierschschem Lappen. Dem Oberarm oder Oberschenkel entnommene Lappen breitet man auf einem aus 8—16 Schichten Gaze bestehenden mit Borsäurelösung getränkten, fest ausgedrückten und dadurch ziemlich rigiden Tampon aus. Die Hornschicht der Hautlappen kommt auf den Tampon. Nach vier bis sechs Tagen Entfernung des Tampons mit Wasserstoffsuperoxyd und Durchschneidung des Kopfteils des Thierschschen Lappens in der Tiefe der Nase. Der Lappen ist inzwischen fest angeheilt. Auch in einem Falle von Verwachsung des Gaumensegels mit der hinteren Rachenwand hat sich das Verfahren bewährt.

Denker (Erlangen) fragt an, wie sich der Lappen in der Nase verhält, ob es zu Krustenbildung etc. kommt.

v. Eicken (Basel [Schlußwort]): Eine Metaplasie der transplantierten äußeren Haut tritt nicht ein, doch kommt es zu einer Art von Mukosierung.

5. Hansberg (Dortmund): **Zur Operation der in der Fossa sphenopalatina sitzenden Fibroide.**

16jähriger Arbeiter leidet seit einem Jahre an rechtseitiger Nasenverstopfung und Anschwellung der rechten Malargegend. In letzter Zeit häufiger auftretende Blutungen aus der rechten Nasenhöhle. Der hintere Teil der letzteren ist ausgefüllt von einem rötlichen, auf Berührung leicht blutenden Tumor. Im Nasenrachenraum eine rundliche Geschwulst mit glatter Oberfläche zu fühlen, die denselben zum größten Teil ausfüllt, deren breite Basis in dem seitlichen Teil der hinteren Nasenhöhle sich befindet. Diagnose: Tumor, ausgehend von der Fossa sphenopalatina, der einen Fortsatz nach der Malargegend entsandt hatte. Letzterer konnte von außen deutlich gefühlt werden.

Entfernung des größten Teiles des Tumors in Kleinhühnereiergröße von der vorderen Nasenöffnung aus mittelst Nasenzange, worauf die Atmuug frei wird. Blutung unbedeutend. Mikroskopische Untersuchung ergibt zellenreiches Fibrom.

Die von den natürlichen Wegen beabsichtigte Entfernung der Geschwulst aus der Fossa sphenopalatina scheiterte an der Empfindlichkeit des Patienten, daher Denkersche Operation, wobei sich zeigt, daß die hintere mediale Wand

Digitized by Google
Original from UNIVERSITY OF CALIFORNIA
Generated on 2019-10-24 12:16 GMT / http://hdl.handle.net/2027/uc1.b3252758
Public Domain in the United States, Google-digitized / http://www.hathitrust.org/access_use#pd-us-google

der Oberkieferhöhle zum größten Teil bereits von dem Tumor zerstört ist. Nach Entfernung der hinteren äußeren Kieferhöhlenwand wird derselbe leicht mit der Zange gefaßt und gründlich samt dem Fortsatz entfernt. Seine Insertion befand sich in der Fossa sphenopalatina. Patient gesund entlassen, nach einem halben Jahre kein Rezidiv.

Auf die Vortrefflichkeit der Denkerschen Methode bei derartig ungünstig sitzenden Geschwülsten wird besonders hingewiesen, die gegenüber anderen präliminaren Operationsmethoden große Vorzüge besitzt.

Diskussion.

Hopmann (Köln) sieht in den Ausführungen Hansbergs eine Bestätigung der von Hopmann sen. seit langen Jahren empfohlenen Methode, die Fibrome vom Nasenrachenraum aus vollständig zu entfernen. Auch nicht allzu große Fortsätze sind auf diese Weise mit einer starken Kornzange zu fassen.

Kahler (Wien): Auch auf der Klinik Chiaris wird auf die äußere Operation der Nasenrachenfibrome nicht verzichtet wegen der Gefahr der Blutung bei Angiofibromen. K. empfiehlt die elastische Ligatur nach Koschier. Die Denkersche Operation wird in Kombination mit dem äußeren Schnitt nach Langenbeck durchgeführt, mit der Resektion der ganzen lateralen Nasenwand, wenn es notwendig ist. Auf Entfernung der Wangenfortsätze kann man verzichten.

Zarniko (Hamburg) betont, daß auch durch schonendere Verfahren gute Resultate erreicht werden. Er empfiehlt besonders bei blutreichen Tumoren die Elektrolyse.

Kümmel (Heidelberg): Es gibt Fälle, die nach den Angaben Hansbergs zu behandeln sind. Bei stark blutenden Nasenrachenfibromen, besonders dann, wenn die Immunitätsgrenze noch eine lange Reihe von Jahren entfernt liegt, also bei Patienten von 13—14 Jahren, sollte man vom Anfang an radikal vorgehen. K. hat jüngst einen Fall beobachtet, in dem ein Rezidiv auftrat, durch das der Patient so ausgeblutet war, daß er trotz gelungener Operation im Kollaps starb.

Killian (Freiburg) gibt den intranasalen Methoden den Vorzug, wenn der Tumor nicht so ausgedehnt ist. In den übrigen Fällen empfiehlt K. nach Denker vorzugehen und zuerst in der Flügelgaumengruppe die Gefäße aufzusuchen, welche von außen her in den Tumor hineingehen.

Imhofer (Prag) fragt nach dem histologischen Verhalten des Tumors.

Rudolf Panse (Dresden) weist an der Hand eines Falles auf die Möglichkeit, diese Tumoren durch dauernde Ligatur zu heilen, hin.

Denker (Erlangen) teilt den Standpunkt Kümmels, den Tumor nicht stückweise, sondern möglichst an der Basis abzutragen. Die galvanokaustische Schlinge gibt keine absolute Garantie, die Blutung zu verhindern. In einem Falle ist es D. gelungen, mit einer hierzu konstruierten Zange nach Ablösung mit dem Finger den Tumor an der Basis zu entfernen. Allerdings war hier nichts von dem Tumor in die Schläfengrube hineingewuchert. Bei stark entwickelteren temporalen Fortsätzen muß man seine Zuflucht zum Eingriff von außen nehmen.

Ruprecht (Bremen) empfiehlt besonders das elektrolytische Vorgehen mit der von ihm angegebenen korkzieherförmigen elektrolytischen Nadel.

Digitized by Google
Original from UNIVERSITY OF CALIFORNIA
Generated on 2019-10-24 12:16 GMT / http://hdl.handle.net/2027/uc1.b3252758
Public Domain in the United States, Google-digitized / http://www.hathitrust.org/access_use#pd-us-google

Kuttner (Berlin): Das von K. und Grünbeck eingeführte elektrolytische Verfahren hat sich auch weiter bewährt. Keine der sogenannten schonenden Behandlungsmethoden gibt eine durchaus sichere Gewähr gegen schwere Blutung. Bei der chirurgischen Behandlung ist diejenige die beste, bei der man die blutenden Gefäße direkt fassen kann. Die temporäre Kieferresektion scheint dem am meisten zu entsprechen.

Habermann (Graz) berichtet von einem Fall, bei dem eine dem Tumor aufsitzende Rachenmandel zu einer irrigen Diagnose führte.

Jurasz (Lemberg) empfiehlt die galvanokaustische Schlinge. Man hat keine Blutung zu befürchten, selbst bei Angiofibromen. Man muß nicht mit Weißglut, sondern mit Rotglut der Schlinge vorgehen. Auch die Elektrolyse ist zu empfehlen. Doch kann sie nicht bei größeren Tumoren angewendet werden; sie ist sehr nützlich nach Ablösung des Tumors, um den Stumpf zu vernichten.

Hansberg (Dortmund [Schlußwort]): Der Tumor ergab sich bei der mikroskopischen Untersuchung als zellreiches Fibrom. H. ist Anhänger der radikalen Methode, schließt aber gestielte Tumoren aus. Bei breitbasigen Tumoren, auch wenn Verwachsungen eingetreten sind, gelang die Entfernung in einer resp. zwei Sitzungen.

6. Manasse (Straßburg i. E.): **Über Exostosen und Mucocele der Stirnhöhlen.**

16jähriger Knabe. Seit 7 Monaten Vortreibung des rechten Auges und Schwellung über demselben. Befund: Gegend des rechten Arcus supraorbitalis stark vorgetrieben durch prallen elastischen Tumor. Protrusio bulbi, Verdrängung des Augapfels nach unten und außen. Augenhintergrund: Venen beiderseits stark gefüllt, geschlängelt, rechts mehr als links, rechte Papille ziemlich scharf begrenzt, aber etwas mehr gerötet als links. Physiologische Excavation beiderseits deutlich. Augenbewegungen rechts nach oben behindert, Pupillen normal. R. S. 1/20, L. S. 6/6. Punktion des Tumors ergibt farblose Flüssigkeit mit lebenden Flimmerepithelien. Operation in Narkose. Freipräparieren des graublauen Tumors. Die äußere Wand der Stirnhöhle zeigt sich papierdünn, teilweise zerstört. Bei weiterem Freipräparieren entleert der Tumor sulzige Massen und wässerige Flüssigkeit. In der Stirnhöhle wölben sich harte knollige, elfenbeinfarbige Massen vor, die sich medianwärts und nach dem Siebbein zu erstrecken. Der Arcus supraorbitalis, zu einer dünnen Knochenspange verkleinert, wird entfernt. Die von der Cerebralwand der Stirnhöhle ausgehenden Exostosen werden entfernt. Es handelt sich also gleichzeitig um Exostosen und Mucocele der Stirnhöhle. Die Exostosen sind offenbar das Primäre gewesen. Sie haben den Ductus nasofrontalis verschlossen und dadurch zur Bildung der Mucocele geführt.

Demonstration einer weiteren Stirnhöhlenexostose, von Wolf in Metz dem Vortragenden übergeben.

Ferner Demonstration einer dritten Exostose bei einem 18jährigen Mann am Infraorbitalrand, der den Bulbus nach oben verlagerte. Bei ihrer Entfernung wurde die Kieferhöhle eröffnet, die sich in den Knochenwulst hineinbuchtete. Dieselbe erwies sich als gesund.

Diskussion.

v. Eicken (Basel) schließt sich den Ausführungen des Vortragenden in bezug auf das Abhängigkeitsverhältnis von Mucocele und Exostose an.

Digitized by Google
Original from UNIVERSITY OF CALIFORNIA
Generated on 2019-10-24 12:16 GMT / http://hdl.handle.net/2027/uc1.b3252758
Public Domain in the United States, Google-digitized / http://www.hathitrust.org/access_use#pd-us-google

Sturmann (Berlin): Weitere Ausführungen der Ätiologie der Mucocele.

Kretschmann (Magdeburg) demonstriert eine Elfenbeinexostose, die vom Siebbein ausging.

Manasse (Straßburg [Schlußwort]): Bei den Exostosen handelt es sich häufig um jugendliche Individuen. Man muß daher an eine angeborene Disposition denken.

7. Zarniko (Hamburg): **Turbinotomia submucosa.**

Vortragender empfiehlt für die häufigen Fälle, in denen eine störende Vergrößerung der unteren Nasenmuschel lediglich auf Vergrößerung oder abnormer Vorwölbung des Muschelbeines beruht, statt der ganz zu verwerfenden Abtragung der Muschel an ihrer Anheftung (Turbinectomia) die submuköse Resektion des Muschelbeins (Turbinotomia submucosa).

Schilderung der Operation, die in folgenden Etappen ausgeführt wird: Senkrechter Scherenschnitt am vorderen Ende, der die Schleimhaut bis auf den Knochen durchtrennt; von diesem Schnitt aus Abhebeln der Schleimhaut auf der konvexen Seite mit einem geeigneten Elevatorium; Durchschneidung der Schleimhaut von innen nach außen mit einem geknöpften Messerchen; Abhebeln der Schleimhaut der konkaven Seite; Abkneifen oder Abbrechen des Muschelbeines, soweit es nötig ist, und Entfernung des losgelösten Knochenstückes; Glättung des Randes und Reposition der Schleimhautlappen: Tamponade nur bei stärkerer Blutung (selten erforderlich).

Die Operation bietet kleine technische Schwierigkeiten, die aber stets zu überwinden sind.

Vortragender hat die Turbinotomia submucosa mit strenger Auswahl der Fälle im Laufe der letzten beiden Jahre über 30mal ausgeführt und ist mit den Erfolgen sehr zufrieden. Er betrachtet sie in vielen Fällen als durchaus notwendige Ergänzung der submukösen Septumresektion.

Diskussion.

Winckler (Bremen) hat das Verfahren von Zarniko in einem Falle sehr praktisch gefunden, konnte aber die Tamponade nicht entbehren.

Seifert (Würzburg) empfiehlt keilförmige Resektion des Muschelgewebes mit dem Moureschen Messer, das für die Beseitigung der Septumleisten empfohlen ist. Wenn man bei solchen starken Hyperplasien das Muschelgewebe von hinten her in das Fenster des Messers hineindrängt und die Schleimhaut mit dem entsprechenden Teil des knöchernen Muschelgewebes herausschneidet, so legt sich bei entsprechender Tamponade die obere Fläche an die untere Wunde und man erzielt eine Verkleinerung der Muschel ohne Störung ihrer Funktion.

Ritter (Berlin) fragt, ob beim Zarnikoschen Verfahren keine Gefährdung des nasalen Endes des Tränenkanals stattfindet.

Killian (Freiburg) empfiehlt für gewisse Fälle die Infraktion der unteren Muschel mit dem von ihm angegebenen Speculum.

Denker (Erlangen) hat auch in Fällen, wo sonst die partielle Resektion der unteren Muschel vorgenommen wird, die Turbinotomie versucht. Er wird über seine Erfahrungen weiter berichten.

Zarniko (Hamburg [Schlußwort]) hat keinerlei Störungen von seiten des Tränennasenganges gesehen. Der Vorschlag Denkers sollte weiter geprüft werden.

(Fortsetzung folgt.)

Generated on 2019-10-24 12:16 GMT / http://hdl.handle.net/2027/uc1.b3252758
Public Domain in the United States, Google-digitized / http://www.hathitrust.org/access_use#pd-us-google
Digitized by Google
Original from UNIVERSITY OF CALIFORNIA

XVI. internationaler medizinischer Kongreß (Budapest: August-September 1909).

Sektion XV: Laryngologie, Rhinologie.

II. Sitzung, Budapest den 30. August 1909.

Präsidenten: Irsai, Chiari.
Referat:

v. Eicken (Freiburg i. Br.): **Die Leistungen der direkten Untersuchungsmethoden.**

Die Entwicklungsgeschichte der direkten Untersuchungsmethoden wird durch drei Etappen charakterisiert. Pieniazek gab im Jahre 1889 seine Methode der „Tracheoskopie" bekannt. Kirstein folgte 1895 mit der „Autoskopie" und Killian berichtete im Jahre 1897 über die direkte (obere und untere) Bronchoskopie. Die zunehmende Bedeutung der direkten Methoden bei Fremdkörpern mögen folgende Daten beleuchten. Bis 1896 verfügte Pieniazek über fünf mit seiner Methode behandelte Fälle; 1904 stellte ich 36 Fälle zusammen, bei denen die Bronchoskopie zur Verwendung kam; Gottsteins Statistik aus dem Jahre 1907 bringt 137 Fälle; bis Anfang dieses Jahres (1909) waren 303 Fälle durch Publikationen und private Mitteilungen zu meiner Kenntnis gelangt. Diese rapide Zunahme der Zahlen ist begründet teils durch Verbesserung unserer technischen Hilfsmittel, mehr noch durch das große Interesse, das Spezialisten der Methode entgegenbringen, vor allem aber dadurch, daß unter den praktischen Ärzten die Überzeugung von der Leistungsfähigkeit der Methoden sich mehr und mehr Bahn bricht. Die Literatur weist zahlreiche Beobachtungen auf, in denen Verwechslungen von aspirierten Fremdkörpern mit anderen Leiden vorkommen. Solches Verkennen der Sachlage ist meist auf eine mangelhafte Anamnese oder auf unrichtige Bewertung der von den Patienten geschilderten Angaben zu beziehen. Oft läßt uns der Kehlkopfspiegel ebenso wie die Auskultation und Perkussion im Stich; auch das Röntgenbild darf bei Fremdkörpern mittlerer Dichte, wie bei Knochen, Kragenknöpfen etc., nicht als ausschlaggebend angesehen werden, ja selbst bei metallischen Fremdkörpern fand sich nicht immer ein Schatten. Wir sind deshalb nicht nur berechtigt, sondern verpflichtet, auch in zweifelhaften Fällen die direkten Methoden heranzuziehen, da wir in ihnen das diagnostisch bei weitem sicherste und gleichzeitig therapeutisch rationellste Mittel besitzen. Die Frage, unter welchen Umständen die direkten Methoden auf natürlichem Wege und, wann sie von der Tracheotomiewunde angewandt werden sollen, ist schwer allgemein zu beantworten. Bei eingekeilten Fremdkörpern muß man berücksichtigen, ein wie großer Abschnitt der Lunge nicht mehr funktioniert ob bei der Extraktion auf natürlichem Wege nicht dadurch Gefahr droht, daß der Fremdkörper im subglottischen Raum oder Larynx stecken bleibt, oder infolge ungünstiger Beschaffenheit seiner Oberfläche eine schwere Verletzung im Körper verursacht, dem Extraktionsinstrument nicht entschlüpfen und in den Bronchus der anderen, die Atmung vielleicht allein noch unterhaltenden Seite geraten kann. Der Grad der zu überwindenden technischen Schwierigkeiten, die Erfahrung und Geschicklichkeit des Arztes spielen eine wichtige Rolle. Die Extraktion gequollener und erweichter Bohnen empfiehlt sich bei Kindern stets erst nach erfolgter Tracheotomie. Von großem Einfluß auf den therapeutischen Effekt ist das Alter der Patienten, die Art und Verweilsdauer

Digitized by Google
Original from UNIVERSITY OF CALIFORNIA
Generated on 2019-10-24 12:16 GMT / http://hdl.handle.net/2027/uc1.b3252758
Public Domain in the United States, Google-digitized / http://www.hathitrust.org/access_use#pd-us-google

des Fremdkörpers. Die Mortalität beträgt nach meiner Zusammenstellung im ersten Lebensjahre 42·86%, im zweiten 38·46%; im 2.—4.: 18·78%; im 4.—6.: 5·88%; im 6.—10.: 6·52%; im 10.—15.: 0·0%; im 15.—20.: 10·23%; in höheren Lebensjahren: 11·11%. Fremdkörper mit scharfen Kanten und Vorsprüngen führen scheller als glatte zu Schädigungen der Bronchialwand; es kommt durch Granulationsbildung um die Fremdkörper herum leichter zum Abschluß des Bronchus und seinen Folgen: Atelektase, Bronchiektasien, bronchitischen, pneumonischen und pleuritischen Prozessen. Als eine recht gefährliche Gruppe sind auch die leicht bröckelnden Fruchtkerne und vor allem die Bohnen anzusehen, zumal diese fast immer nur von Kindern aspiriert werden. Je frühzeitiger die Extraktion geschieht, um so sicherer darf man auf eine völlige Heilung hoffen. Immerhin liegen auch mehrere Beobachtungen vor, in denen der Entfernung eines monate- und selbst jahrelang in den Bronchien befindlichen Fremdkörpers noch völlige Genesung oder doch wesentliche Besserung folgte.

Sargnon (Lyon): Über einige wenig gebräuchliche Anwendungsarten **der direkten Endoskopie.**

Die direkte retrograde Laryngo-Tracheoskopie wird angewendet zur Besichtigung der subkanülären Partie. Sie wird ausgeführt mit einer Tube, welche an ihrer unteren Wand eine Öffnung für die Respiration besitzt. Unter Cocainanästhesie läßt sich die Tube leicht einführen und man kann sogar den subglottischen Raum besichtigen, ja sogar mit dem Tubus in denselben eindringen. In Fällen von stärkeren subkanülären Stenosen läßt sich natürlich diese Methode nicht anwenden.

Der Verf. übt auch die retrograde Oesophagoskopie; dabei genügt eine leichte Cocainlokalanästhesie. Die Einführung geht gewöhnlich leicht vor sich. Diese Methode wird auch mit der hohen Oesophagoskopie kombiniert, besonders in solchen Fällen, bei welchen es sich um harte Narbenstenosen handelt, welche therapeutisch angegangen werden sollen.

Bei schwer dehnbaren Narbenstenosen macht der Verfasser die tiefe Oesophagostomie. Dieses Vorgehen gestattet die permanente Kautschukdilatation ohne Komplikationen von seiten des Respirationstraktus. Durch die Ösophaguswunde kann man dann eine Bougie ohne Ende einführen, welches bei der Gastrostomiewunde wieder herausgeleitet wird.

Verf. wendet auch die direkte Endoskopie bei der Kieferhöhle an. In einem Falle konnte Verf. mit dem durch eine Cowpersche Fistel eingeführten Endoskop einen Fremdkörper entdecken und ihn extrahieren. Bei der Differentialdiagnose der verschiedenen Erkrankungen des Antrum Highmori leistete das Endoskop dem Verf. große Dienste.

Diskussion.

Kahler (Wien) berichtet über die Erfahrungen, die an Hofrat Chiaris Klinik mit den direkten Untersuchungsmethoden gewonnen wurden. Fremdkörper des Oesophagus kamen in 91 Fällen zur Beobachtung, in 83 Fällen war die Extraktion möglich. Achtmal glitten die Fremdkörper nach Lockerung in den Magen. Nie sahen wir uns genötigt, die Oesophagotomie auszuführen. Fremdkörper der Trachea und der Bronchien beobachteten wir in 16 Fällen. Vier untere Tracheoskopien, in den übrigen gelang die obere leicht. Bei den Oesophagoskopien sahen wir zwei Todesfälle, von denen einer der Methode zur Last fällt. Es kam zur Perforation des Oesophagus wahrscheinlich in dem

Digitized by Google
Original from UNIVERSITY OF CALIFORNIA
Generated on 2019-10-24 12:16 GMT / http://hdl.handle.net/2027/uc1.b3252758
Public Domain in the United States, Google-digitized / http://www.hathitrust.org/access_use#pd-us-google

Momente der Einführung des Rohres. Es wurde ein Hackerscher Tubus verwendet. Seither benützen wir nur mehr den Röhrenspatel zur Untersuchung. Wichtig erscheint speziell die Bronchoskopie zur Unterstützung der internen Klinik. So konnte sie in 12 Fällen von luetischen Affektionen und 10 Fällen von Aneurysma, in zwei Fällen bei Mediastinaltumoren verwendet werden. Wichtig erscheint uns die Möglichkeit, durch diese Methode die Indikation zur Bronchotomie stellen zu können, wozu wir uns in drei Fällen veranlaßt sahen. Bei einem von diesen konnte ich dem Chirurgen die Auffindung durch das während der Operation eingeführte Bronchoskop erleichtern. Es erscheint uns die schon von Killian betonte Unterstützung von chirurgischen Eingriffen durch diese Methode sehr aussichtsreich. Demonstration eines modifizierten Panelektroskopes von Leiter, das an der Klinik jetzt in Verwendung steht.

Schneider (Moskau): In weniger als zwei Jahren hatte ich im Moskauer Catharinaspital 26 Fremdkörper (24 Kinder und 2 Erwachsene) mittelst Bronchoskopie behandelt und bis auf einen, wo mir der Akkumulator versagte, in der ersten Sitzung entfernt. Die drei Todesfälle, die ich erlebte, können keinesfalls der Methode zur Schuld gelegt werden: 1. war hoffnungslos vor der Bronchoskopie (ein eiserner Haken lag vier Jahre in der Lunge); 2. 11 Tage nach Aspiration, schwere Lungenentzündung; 3. ein Fall, wo man an Thymustod denken konnte. In 80% stellten die Fremdkörper Sonnenblumensamen vor, die bei uns zulande von klein und groß (der kleinste Patient war neun Monate) in Unmassen verzehrt werden. Dieser Fremdkörper dürfte nicht als harmlos angesehen werden wegen seiner leichten Zerbröckelung und gewisser Aufquellung. Die zahlreichen Exkoriationen der Schleimhaut, Ödem, schwere Bronchitiden und Pneumonien beziehe ich auf die scharfen Ränder der harten Schale. Im Vergleich mit der vorbronchoskopischen Zeit, wo die Zahl der Todesfälle zwischen 25—40% schwankte, ist die Mortalität mit dieser glänzenden Methode bis auf 12% reduziert, und ich bin überzeugt, daß mit der Entwicklung der Technik sie noch weiter sinken wird. Für uns Russen ist diese Methode eine wahre Aufklärung, besonders wo in 80% die Tracheotomie verweigert wird. Ich entschließe mich nicht, ein allgemeines Urteil zu fällen. Aber persönlich möchte ich eines sagen: wer einmal das bronchoskopische Rohr eingeführt hat, den Fremdkörper gesehen und ihn unter Führung des Auges aus der Brust eines erstickenden Kindes herausbefördert hat, der muß die größte Achtung vor diesem rein chirurgischen Eingriffe und eine solche Genugtuung empfinden, wie sie nur einem praktischen Arzte zuteil werden kann. Und Sie werden mir wohl zustimmen, wenn ich mir erlaube, dem Vater der Bronchoskopie, unserem großen Killian hier, meinen lebhaftesten Beifall und besten Dank auszudrücken.

Pauncz (Budapest) berichtet über die Resultate, welche mit der direkten Tracheobronchoskopie im Stephanie-Kinderspitale in Budapest erzielt wurden. Es kamen 15 Fälle zur Behandlung, zwei Erwachsene, 13 Kinder, unter letzteren acht innerhalb des zweiten Lebensjahres. In drei Fällen handelte es sich um Durchbruch verkäster Peribronchialdrüsen, in zwei Fällen um Drüsendurchbruch und Fremdkörper. In 11 Fällen konnte das Vorhandensein des Fremdkörpers oder Drüsendurchbruches genau festgestellt werden. In zwei geheilten Fällen ergab die Untersuchung negativen Befund, in einem Falle wurde der Fremdkörper bei der Sektion gefunden. In einem Falle stak der Fremdkörper im Kehlkopf. Unter den 11 Fällen gelang die Extraktion neunmal; ein Fremdkörper wurde durch den Tubus ausgehustet, in einem Falle teils ent-

Digitized by Google
Original from UNIVERSITY OF CALIFORNIA
Generated on 2019-10-24 12:16 GMT / http://hdl.handle.net/2027/uc1.b3252758
Public Domain in the United States, Google-digitized / http://www.hathitrust.org/access_use#pd-us-google

fernt, teils ausgehustet. Mit Ausnahme zweier Fälle waren es immer organische Fremdkörper, welche den Eingriff erforderten. Es heilten 10 Fälle (66·6%), fünf starben (33·3%). In fünf Fällen ließ sich der Fremdkörper in einem Stück entfernen, diese heilten rasch ohne Störung; in denjenigen Fällen, in welchen eine multiple Aspiration (Drüsendurchbruch, zerfallende organische Fremdkörper) stattfand, war die Heilung keine glatte und kamen unsere Todesfälle nur unter diesen (dreimal Drüsendurchbruch, zweimal septische Pneumonie) bei jüngeren Kindern vor. Es kam bisher nur die untere Bronchoskopie zur Anwendung, welche bei organischen Fremdkörpern der oberen vorzuziehen ist.

Del Rio (Santiago): Ich erlaube mir meine Erfahrungen in der Praxis der Tracheo-Bronchoskopie in Kürze auszuführen.

Ich nahm von Ende 1905 bis Ende 1908 an der Universitätsklinik zu Santiagio de Chile 14 Fremdkörper aus den oberen Luftwegen, und zwar sechs große Nadeln (von $3^1/_2$—5 *cm* lang mit entsprechend dickem schwarzen Kopf aus Glas) fünf Wassermelonenkerne, einen Bleistiftschützer und ein großes Stück eines Pneumokerns (eine Frucht aus Chile).

In allen Fällen handelte es sich um Kinder von $1^1/_2$—13 Jahren. In zwei Fällen von Nadeln in den Bronchien mußte ich die untere Bronchoskopie machen. Im ganzen habe ich zwei Todesfälle (bei Nadeln), die 12 anderen hatten eine rasche und volle Heilung.

Herrn Prof. Killian meinen Dank für die Mühe, die er sich zur Zeit gegeben hat, um seine brillante Methode mir zu lehren.

Mayer (New-York): Zur Berichtigung möchte ich die Tatsache bemerken, daß die Bronchoskopie in Amerika nicht nur von Fletcher Ingals und Jackson, wie es zu Beginn des Vortrages hieß, geübt wurde. Um die Bronchoskopie in Amerika haben sich auch verdient gemacht Coolidge, Junker, R. H. Johnston und Buzan v. Washington. Von meinen Arbeiten und den meiner Assistenten will ich gar nicht sprechen. Ich hatte bei meinen bronchoskopischen Untersuchungen nie einen Todesfall. Bei dieser Gelegenheit will ich auch auf das Pharyngoskop von Dr. Harold Hays in New-York aufmerksam machen, welches mein Kollege Dr. Delavan jedenfalls noch in dieser Sitzung demonstrieren wird.

Eicken (Freiburg): Wenn ich nicht alle Namen der Kollégen genannt habe, die sich um die direkten Methoden Verdienste erworben, so bitte ich mir zu gut zu halten, daß ihre Zahl schon 200 und die Zahl ihrer Arbeiten 400 übersteigt. Ich werde in einer ausführlichen Arbeit sie alle zu würdigen suchen; in der mir zur Verfügung stehenden Zeit von 20 Minuten war das heute nicht möglich.

Moure (Bordeaux): **Über einige wenig bekannte Kehlkopfaffektionen.**

Sehr viele Autoren haben in den letzten Jahren umfangreiche Arbeiten über die Angina ulceromembranacea, welche auch unter dem Namen Angina Vincenti bekannt ist, geschrieben. Diese Autoren haben nachgewiesen, daß diese schon lange bekannte Erkrankung durch specifische Bacterien (d. h. durch den Bacillus fusiformis und durch die Spirilla refringens) hervorgerufen werden.

Diese Tatsachen will ich weiter nicht berühren, ich möchte nur die Aufmerksamkeit meiner Kollegen auf eine bisher noch wenig bekannte Erkrankung mit derselben Entstehungsursache lenken.

Digitized by Google
Original from UNIVERSITY OF CALIFORNIA
Generated on 2019-10-24 12:16 GMT / http://hdl.handle.net/2027/uc1.b3252758
Public Domain in the United States, Google-digitized / http://www.hathitrust.org/access_use#pd-us-google

Ich hatte nämlich Gelegenheit, eine Laryngitis ulceromembranacea zu beobachten. Bei einem 20jährigen Manne, der an einer Angina Vincenti litt, erstreckte sich der Krankheitsprozeß bis in den Larynx hinein. Es kam dabei zur Schwellung der Schleimhaut und zur Bildung von Membranen, wie wir sie sonst bei derselben Erkrankung des Mundes beobachten können. Die Stenosierung des Larynx wurde so bedeutend, daß die Tracheotomie notwendig wurde, die Krankheit dauert jetzt nach einigen Wochen noch immer fort, so daß das Decanülement unmöglich ist. Neben diesen lokalen Erscheinungen zeigt der Patient auch die allgemeinen Krankheitserscheinungen, wie Fieber, allgemeines Krankheitsgefühl etc.

Bei der Durchsicht der Literatur habe ich einen ebensolchen Fall beschrieben gefunden von einem deutschen Kollegen. Ich glaube daher, daß solche Fälle viel häufiger vorkommen, als wir vielleicht annehmen.

Réthi (Wien): **Der weiche Gaumen und seine Beziehungen zum Nervensystem.**

Gegenstand des Vortrages sind einerseits die motorischen und andrerseits die sekretorischen Nerven des weichen Gaumens. Die Annahme, daß der Facialis der motorische Nerv sei, ist unhaltbar. Die anatomischen Untersuchungen sind in dieser Richtung nicht zu verwerten. Die zweifellos sichergestellten klinischen Beobachtungen und Sektionsbefunde zeigen, daß der Facialis mit der motorischen Innervation des weichen Gaumens nichts zu tun habe und die experimentellen Untersuchungen von Réthi bei verschiedenen Tiergattungen (Kaninchen, Hunden, Katzen und Affen) haben ergeben, daß Reizung des Facialis bei richtiger Versuchsanordnung niemals Bewegung des Gaumens zur Folge hat, sondern daß der Vagus die motorischen Nerven für den Levator veli palatini liefert. Es gelang Réthi, diese Fasern von der Vaguswurzel angefangen bis zum Velum zu verfolgen. Beim Menschen muß dasselbe Verhalten angenommen werden. Das relativ häufige Zusammentreffen von Otitis und Gaumenlähmung ist zwar bekannt, doch weiß man über den inneren Zusammenhang nichts Bestimmtes; vielleicht wird da der in großer Nähe befindliche und sehr vulnerable Vagus durch denselben Prozeß geschädigt.

Réthi deckte auch die sekretorischen Gaumennerven, ihre Zentren und ihren weiteren Verlauf auf und zeigte, daß sowohl der Facialis als auch der Sympathicus die sekretorischen Fasern liefert. Das durch Facialisreizung gewonnene Sekret hat eine andere Beschaffenheit, insbesonders ist es reicher an festen Substanzen als das Sympathicussekret. Die von einzelnen Anatomen vom Facialisstamm durch den N. petrosus superficialis major verfolgten Fasern, die früher als motorisch gedeutet wurden, sind eben diese sekretorischen Facialisfasern.

Sargnon (Lyon) und Barlatier (Romans): **Die chirurgische Behandlung der Larynx- und Trachealstenosen.**

Die beiden Verfasser behandeln die allgemein gebräuchlichen Methoden und ihre Indikationen und im Anschluß die verschiedenen Erkrankungen. Die allgemein gebräuchlichen Methoden fassen sie zusammen in die endolaryngealen Eingriffe auf direktem und indirektem Wege und in die Operationen, bei welchen der Larynx eröffnet wird. Die Verfasser behandeln im Detail die subglottische retrograde Tracheoskopie, die Intubation und die interne Kautschukdilatation. Was die blutigen Eingriffe anbelangt, werden diese von den Autoren auf das genaueste besprochen, besonders die Eröffnung der Respirationswege;

Generated on 2019-10-24 12:16 GMT / http://hdl.handle.net/2027/uc1.b3252758
Public Domain in the United States, Google-digitized / http://www.hathitrust.org/access_use#pd-us-google
Digitized by Google
Original from UNIVERSITY OF CALIFORNIA

von diesen letzteren erfährt besonders die Laryngotracheostomie eine besondere Würdigung. Letztgenannte Operation wurde von den Autoren besonders bei Narbenstenosen und rezidivierenden Papillomen angewandt. Sie bringen eine Statistik über 16 Laryngostomien; sie haben bis jetzt nicht weniger als 70 ausgeführt; die Resultate, welche dabei erzielt werden, sind glänzende zu nennen.

In bezug auf Indikation und Resultat teilen die Verfasser ihre Fälle ein: 1. in von außen bedingte Stenosen; 2. Erkrankungen des Larynx und der oberen Trachea; 3. Erkrankungen der Trachea.

Die Kompressionsstenosen sind sehr mannigfaltiger Natur. Vor allem sei hier die Kompression durch die Thyreoidea und Thymus erwähnt. Die Entfernung des komprimierenden Momentes muß immer angestrebt werden, in erster Linie bei malignen Tumoren. Bei entzündlicher Kompression der Trachea ziehen die Autoren die Intubation der Tracheotomie vor, letztere lassen sie nur gelten bei Typhus und Absceß des Larynx. Syphilis kann sowohl für die Intubation wie für die Tracheotomie eine Indikation abgeben. Nur bei sehr schweren Fällen von Larynxtuberkulose ist die Tracheotomie anzuwenden. Narbenstenosen, die auf interne Dilatation allzu stürmisch reagieren, sind per laryngostomiam anzugehen, sie gibt bessere Erfolge als die Laryngofissur. Stenosierende Papillome soll man auf direktem Wege entfernen, wenn die Stenose eine mäßige ist, im gegenteiligen Falle ist die Tracheotomie anzuwenden; ist dies erfolglos oder rezidivieren die Papillome, soll die Laryngostomie vorgenommen werden. Laryngospasmen werden bekämpft mit Morphium, bei rezidivierenden und paralytischen Formen ist die Tracheotomie am Platze. Bei malignen Neubildungen haben die Laryngofissur und die Laryngektomie schöne Erfolge erzielt. Die Therapie der tiefen Trachealstenose ist leider weniger erfolgreich; hier liefern die interne Dilatation, die Sektion und die Ablatio nur geringe Resultate. Was die primären und sekundären Trachealtumoren betrifft, so ist ihre Prognose eine traurige zu nennen, ihre radikale Entfernung ist leider nur zu oft unmöglich.

Referate.

I. Allgemeines.

Über Tröpfchenverstreuung und Infektionsgefahr beim Kehlkopfspiegeln Tuberkulöser. Von Dr. H. Ziesche (Breslau). (Arch. f. Laryngol., Bd. 20, H. 1.)

Die Versuche des Verfassers wurden in der Weise angestellt, daß zwölf Objektträger, in einem Rahmen befestigt, hinter den Reflektor des Arztes gebracht wurden, der, durch das Glas hindurchsehend, intralaryngeale Maßnahmen bei Tuberkulösen ausführte. Es war überraschend, wie gering an Tröpfchen und Bacillen die Ausbeute der Spiegelversuche war. Zur Erklärung führt Ziesche zunächst an, daß der Arzt, fast unbewußt, gewisse Vorsichtsmaßregeln befolgt, indem er im Augenblick des Hustens sich zurück und beiseite wendet, auch der Gespiegelte nimmt den Kopf zurück. Die Hauptsache ist, daß der Husten bei einem großen Teile Kehlkopfkranker unter mangelndem Glottisverschluß und daher geringem Exspirationsdruck geschieht. Es ist deshalb aus

Digitized by Google
Original from UNIVERSITY OF CALIFORNIA
Generated on 2019-10-24 12:16 GMT / http://hdl.handle.net/2027/uc1.b3252758
Public Domain in the United States, Google-digitized / http://www.hathitrust.org/access_use#pd-us-google

dem Verschontbleiben der Halsärzte von tuberkulöser Infektion nicht der Schluß zu ziehen, daß die Tröpfcheninfektion oine nebensächliche Bedeutung für die Verbreitung der Lungenphthise habe. R. Hoffmann.

Über Unschädlichmachung der Diphtherieinfektionsträger. Von Holger Mygind. (Ugeskrift for Laeger, 1909, Nr. 48.)

4 Monate nach der Infektion konnte man Diphtheriebacillen im Schlunde nachweisen. Pat. hatte vergrößerte Gaumenmandeln und adenoide Wucherungen. Tonsillotomie und Adenotomie wurden vorgenommen und die Bacillen verschwanden nach 8tägigem Verlauf. Der Wundverlauf war ganz normal.

L. Mahler.

Übersichtliche Darstellungen der Verengerungen der Luftwege. Von Oskar Bloch. (Dansk Klinik, 1909, Nr. 8.)

Ein Bruchstück einer klinischen Vorlesung, von einem nichtlaryngologischen Standpunkte aus gesehen. L. Mahler.

Zur Behandlung der Lungenschwindsucht mittelst künstlichem Pneumothorax. Von Dr. H. Brauns (Hannover). (Zeitschr. f. Tuberkulose, XV, 5.)

Brauns teilt in vorliegender Abhandlung seine Erfahrungen über Technik, Komplikationen und Indikationen des künstlichen Pneumothorax mit unter gleichzeitigem Hinweis auf die vorzüglichen Erfolge, welche das Verfahren selbst in sehr schweren und verzweifelten Phthisisfällen aufzuweisen hat. Er befolgt das Injektionsverfahren von Forlanini, nachdem er eine Zeitlang den Brauerschen Schnitt in Anwendung gebracht, damit aber ungünstige Erfahrungen gemacht hatte. Die Arbeit eignet sich nicht zum kurzen Referat, doch sei bemerkt, daß der Verfasser die Indikationen durch die Pleuropneumolysis erweitert, das heißt, daß er einen partiellen Pneumothorax in Fällen anlegt, in denen pleuritische Verwachsungen von verschiedener Ausdehnung ohne nachweisliche Herdaffektionen der Lunge vorliegen, welche als Locus minoris resistentiae anzusehen sind und Beschwerden hervorrufen, welchen auf andere Weise nicht abzuhelfen ist. Auch für schwere Fälle von Hämoptoe schlägt Brauns den Pneumothorax vor und führt einen solchen von Erfolg gekrönten Fall seiner Praxis an. Keller.

Über neuere Medikamente und Nährmittel für die Behandlung der Tuberkulose. Von Dr. G. Schröder (Schöneberg). (Zeitschr. f. Tuberkulose, XV, 5.)

Bezüglich C. Spenglers J. K. betont Schröder die zurzeit noch bestehenden erheblichen Meinungsverschiedenheiten der Autoren über die erzielten Resultate, so daß sich noch kein abschließendes Urteil bilden läßt; die theoretischen Erwägungen über das J. K. seien vor allem noch experimentell nachzuprüfen.

Ebenso geteilt sind noch die Meinungen über die Behandlung der Tuberkulose mit Tuberkulinpräparaten, besonders spricht sich Schröder gegen die Methode der sogenannten Hochimmunisierung aus, die bezweckt, Tuberkulöse

Generated on 2019-10-24 12:16 GMT / http://hdl.handle.net/2027/uc1.b3252758
Public Domain in the United States, Google-digitized / http://www.hathitrust.org/access_use#pd-us-google
Digitized by Google
Original from UNIVERSITY OF CALIFORNIA

mit hohen Tuberkulindosen tuberkulinfest zu machen; gerade hiernach träten oft auffallend schwere Rezidive auf; dagegen hält er es für möglich, Tuberkulösen durch Anregung der Antikörperproduktion mit kleinsten, seltenen Gaben von Tuberkulin (Kochs Bacillenemulsion) zu nutzen, hebt aber nachdrücklich hervor, daß die Tuberkulinbehandlung in keiner Form in die allgemeine ambulante Praxis gehöre, entgegen der Ansicht anderer Autoren, welche gerade eine möglichst rege Beteiligung der praktischen Ärzte an der Tuberkulinbehandlung fordern. Keller.

II. Nase und Nebenhöhlen.

Gelenkrheumatismus nach operativem Trauma der Nasenschleimhaut. Von Doktor Max Senator (Berlin). (Med. Klinik, 1910, Nr. 8.)

Verfasser exstirpierte einem 21jährigen Mädchen beiderseits die Hypertrophien an den vorderen Enden der mittleren Muscheln. Nach 14 Tagen war links eine kleine Nachoperation nötig, 5 Tage später erkrankte die Pat. an einer akuten Polyarthritis rheumatica und Endocarditis. Der Verfasser erklärt dies dadurch, daß das Gewebe der linken Muschel infolge der ersten Operation noch geschädigt, seine natürlichen Schutzkräfte gegen die eindringenden Bakterien nicht entfalten konnte. F. Neumann.

Über Beziehungen der Lähmung des Nervus oculomotorius zu Krankheiten der Nase beziehungsweise der Keilbeinhöhle. Von Sanitätsrat Dr. Ziem. (Medizin. Klinik, 1910, Nr. 9.)

Ziem berichtet die Krankengeschichte eines 35jährigen Arbeiters, der zweimal während eines Jahres an Paralyse des linken Oculomotorius erkrankte. Die genauere Untersuchung ergab einen eitrigen Katarrh der linken Nasenhöhle und der Keilbeinhöhle. Die Paralyse ging rapid der Besserung entgegen, als der Pat. seine moderige Kellerwohnung mit einer hygienischen vertauschte. Am Schlusse seiner Arbeit bringt der Autor eine Sammlung der einschlägigen Literatur. F. Neumann.

Zur traumatischen Ätiologie des Nasenscheidewandabscesses. Von Dr. Andereya (Hamburg). (Deutsche med. Wochenschr., 1910, Nr. 4.)

Verfasser berichtet über 5 Fälle von Nasenscheidewandabsceß. Sämtliche Abscesse waren aus einem Hämatom nach Fraktur des knorpeligen Septums zustande gekommen; obwohl 2 Pat. absolut kein Trauma zugeben wollten, muß doch ein solches angenommen werden, da sich sonst die Knorpelfraktur nicht erklären ließe. Verläuft die Bruchlinie von oben nach unten, so gelingt nach Ausheilung des Abscesses die Reposition der beiden Fragmente leicht. Verläuft die Bruchlinie von vorn nach hinten und ist das untere Fragment sehr nieder, so daß es für einen Drucktampon keinen Angriff bietet, so ist es besser, das ganze untere Fragment submukös zu entfernen.

Digitized by Google
Original from UNIVERSITY OF CALIFORNIA
Generated on 2019-10-24 12:16 GMT / http://hdl.handle.net/2027/uc1.b3252758
Public Domain in the United States, Google-digitized / http://www.hathitrust.org/access_use#pd-us-google

Sehr viel Septumdeviationen dürften auch trotz der negativen Anamnese auf ein Trauma zurückzuführen sein. Verfasser berichtet über einen Fall von Deviation, bei welchem er nach der Incision ein völlig isoliertes Knorpelfragment extrahieren konnte und so diese Pseudodeviation behob.

F. Neumann.

Über Operation der adenoiden Wucherungen. Von N. Rh. Blegyad. (Hospitals Tidende, 1909, Nr. 42.)

Verfasser zieht Beckmanns Ringmesser vor und ist ein Gegner der Anwendung von Chloroform oder Lokalanästhesie. Gebraucht, wenn es notwendig ist, primäre Äthernarkose. L. Mahler.

Zur Kasuistik des Kieferhöhlencholesteatoms. Von Dr. E. Winkler (Bremen). (Zeitschr. f. Laryng., Rhinol. und ihre Grenzgebiete, Bd. II, H. 3.)

Der Autor kommt zuerst auf die Literatur über Cholesteatombildungen in den Nebenhöhlen der Nase zu sprechen, sucht deren Entstehung zu erklären, erörtert den pathologisch-anatomischen Unterschied zwischen dem wahren, angeborenen Cholesteatom und dem später erworbenen, sogenannten Pseudocholesteatom, ein Unterschied, der auch bezüglich der nasalen Cholesteatome zu treffen ist, und beschreibt schließlich einen selbst beobachteten Fall von echtem Cholesteatom der Kieferhöhle in der Gegend der Jochbeinbucht samt dem durch dasselbe hervorgerufenen eigenartigen Symptomenkomplex.

Kofler.

Verlagerung des Vomer. Von Prof. Hopmann. (Zeitschr. f. Laryng., Rhinol. und ihre Grenzgebiete, Bd. II, H. 3.)

Der Autor fügt zu den in dieser Zeitschrift schon veröffentlichten Fällen von abnormer Kürze des sagittalen Durchmessers der Nasenhöhle, welche auf Vorlagerung und wahrscheinlich auch abnormer Kürze des Pflugscharbeines zurückzuführen sind, einen neuen Fall, der bestimmt ist, einen weiteren Beweis dafür zu erbringen, daß man es hier mit einer Hemmungsmißbildung wahrscheinlich hereditär-kongenitaler Natur zu tun hat.

Ob die bei der Pat. und ihrem Bruder vorhandenen Krankheitserscheinungen von der Anomalie abhängig waren, sei fraglich, man kann jedoch Beziehungen zwischen Krankheitserscheinungen und Anomalie gelten lassen.

Kofler.

Über das Rhinophyma. Von Dr. H. Hoffmann (Dresden). (Zeitschr. f. Laryng., Rhinol. und ihre Grenzgebiete, Bd. II, H. 4.)

Ausführliche Mitteilung der einschlägigen Literatur, welche uns zeigt, wie verschiedenartig die Anschauungen der Autoren über das Wesen des Rhinophyma sind. Der Autor bespricht weiter die Differentialdiagnose und die Ätiologie dieser Erkrankung und schildert schließlich in eingehender Weise die verschiedenen Behandlungsmethoden des Rhinophyma. In der Arbeit wird auch über einen mit gutem Erfolg selbst behandelten Fall berichtet. Kofler.

Digitized by Google
Original from UNIVERSITY OF CALIFORNIA
Generated on 2019-10-24 12:17 GMT / http://hdl.handle.net/2027/uc1.b3252758
Public Domain in the United States, Google-digitized / http://www.hathitrust.org/access_use#pd-us-google

Eine Stanze zur Septumresektion. Von Dr. Seyffarth (Hannover). (Zeitschr. f. Laryng., Rhinol. und ihre Grenzgebiete, Bd. II, H. 4.)

Verfasser hat eine trotz aller Schlankheit sehr kräftig schneidende Zange konstruieren lassen, durch welche er die den bei der Septumresektion gebräuchlichen Knochenstanzen anhaftenden Fehler zu umgehen sucht. Kofler.

Contribution à l'étude de la cure de la sinusite maxillaire par voie nasale. Par Louis Vacher (Orléans). (Annal. des malad. de l'oreille, du larynx, du nez et du pharynx, Octobre 1909.)

Verfasser bespricht neuerdings seine Methode der Eröffnung des Sinus maxillaris von der Nase aus, bei der eine Abtragung der unteren Muschel nicht stattfindet. Mit Ausnahme von zwei Fällen kam Verfasser in den letzten zehn Jahren mit dieser Behandlungsart aus. Fröschels.

Coryzas Brightiques. Par P. Cornet. (Annal. des malad. de l'oreille, du larynx, du nez et du pharynx, Octobre 1909.)

Als Frühsymptom des Morbus Brighti kommt in manchen Fällen eine mit vorübergehenden Schwellungen der Nasenschleimhaut einhergehende Coryza vor. Das charakteristische Merkmal ist, daß die Schwellung nicht konstant bleibt.

Die Behandlung richtet sich gegen das Grundleiden. Fröschels.

Über das Sklerom. Von Prof. Dr. Gerber (Königsberg). (Med. Klinik, 1910, Nr. 7.)

Nach einem kurzgefaßten historischen Überblick gibt der Verfasser ein Bild, wie sich das Sklerom dem Arzt präsentiert. Die Arbeit ist in erster Linie für praktische Ärzte bestimmt und wird auch dieser Aufgabe vollkommen gerecht. Zahlreiche beigegebene Abbildungen erläutern den ausführlichen, aber doch kurz gehaltenen Text. Interessant und lehrreich sind die diagnostischen Merkmale, die der Verfasser gegenüber anderen Erkrankungen, welche ähnliche Bilder erzeugen können, anführt. Dem Zweck der Arbeit entsprechend, widmet der Verfasser der Therapie weniger Raum und läßt die therapeutischen Hilfsmittel vor unseren Augen nur eine Revue passieren. Jedenfalls wird gerade diese Arbeit, welche trotz ihrer verhältnismäßigen Kürze ein erschöpfendes Bild des Skleroms entwirft, unter den praktischren Ärzten viel Anklang finden.

F. Neumann.

III. Pharynx und Mundhöhle.

Über eine Endemie von Tonsillitis mit Sepsis. Von Gemeindearzt Dr. Ludwig Liebl (Seefeld i. Th.). (Med. Klinik, 1910, Nr. 2.)

Verfasser berichtet über 35 Fälle von Angina von endemischem Charakter mit sehr variablen Krankheitsbildern, so daß man sowohl sehr leichte Fälle beobachten konnte, als auch solche mit Symptomen von Polyencephalitis superior und inferior mit Exitus letalis.

Die Infektiosität dieser Erkrankungen war eine so hochgradige, daß bei nachgewiesener Infektion die Inkubation bei einem Falle nur 6 Stunden betrug,

Digitized by Google
Original from UNIVERSITY OF CALIFORNIA
Generated on 2019-10-24 12:17 GMT / http://hdl.handle.net/2027/uc1.b3252758
Public Domain in the United States, Google-digitized / http://www.hathitrust.org/access_use#pd-us-google

bei einem anderen Falle nahm der Krankheitsverlauf so stürmischen Charakter an, daß es vom Auftreten der ersten Symptome bis zum Exitus letalis eines Zeitraumes von nur 30 Stunden bedurfte. Leider konnte der Verfasser wegen Mangels an Zeit keine bakteriologischen Untersuchungen über den Krankheitserreger vornehmen. F. Neumann.

Zur Diphtherieepidemie. Von Dr. H. Much, Oberarzt am Eppendorfer Krankenhause. (Med. Klinik, 1910, Nr. 3.)

Verfasser wendet sich in seinen Ausführungen hauptsächlich gegen jene Ärzte, welche sich gegen die Heilwirkung des Serums aussprechen. Mit Recht sagt er, daß dieser Umstand nur auf eine Unkenntnis der Wirkungsweise des Diphtherieserums zurückzuführen sei. Das Diphtherieserum wird sowohl als Prophylaktikum als auch als Remedium angewendet. Als Prophylaktikum hat es nur eine dreiwöchentliche Dauer und man müßte daher gegebenenfalls nach dieser Zeit die Einspritzung erneuern. Um die Heilwirkung des Serums zu würdigen, muß man sich vor Augen halten, daß es:

1. ein antitoxisch wirkendes Serum ist; es zerstört nur die vom Bakterium erzeugten Gifte. Die Bakterien können eventuell im Organismus weiterleben und zur Infektion und Reinfektion wieder Anlaß geben.

2. Ist es nicht gleichgültig, wie viel man einspritzt. Die eingespritzten Antitoxineinheiten müssen imstande sein, die im Blute kreisenden Toxine unschädlich zu machen.

3. Das Serum muß möglichst früh injiziert werden, das heißt so lange die Toxine noch im Blute kreisen und sich noch nicht an Zellen angelagert haben, denn dann erscheint eine Beeinflussung bedeutend erschwert.

Much weist auch die Wertlosigkeit der staatlichen Tabellen für oder gegen den Wert des Diphtherieserums nach. Den Wert des Serums kann man nur aus solchen Tabellen ersehen, in welchen genau angegeben, wann und wieviel Serum injiziert wurde. Am Schlusse seiner Ausführungen folgen solche „Pro-“ und „Kontra-“Tabellen. F. Neumann.

Über intravenöse und intramuskuläre Anwendung hoher Serumdosen bei der Behandlung der Diphtherie. Von Dr. Berlin (Coln). (Deutsche med. Wochenschrift, 1910, Nr. 5.)

Seit neuerer Zeit werden hohe Serumdosen bei Diphtherie verabreicht, in der Mehrzahl der Fälle wurden 4000 AE. eingespritzt; war die Erkrankung eine hochgradige oder schon länger bestehende, wurden 8000 AE., ja manchmal, bei ganz verzweifelten, 16.000 AE. eingespritzt. In der Mehrzahl der Fälle gelang es leicht, 8 cm^3 Flüssigkeit (= 8000 AE.) auf einmal in eine Cubitalvene zu injizieren, und wenn dies wegen der Unruhe der Kinder oder wegen der schlechten Entwicklung der Hautvenen nicht möglich war, wurde das Serum intramuskulär, und zwar in die Glutaei, eingespritzt. Der therapeutische Erfolg dieser hohen Serumdosen war ein sehr guter. Von 120 behandelten Pat.

Generated on 2019-10-24 12:17 GMT / http://hdl.handle.net/2027/uc1.b3252758
Public Domain in the United States, Google-digitized / http://www.hathitrust.org/access_use#pd-us-google
Digitized by Google
Original from UNIVERSITY OF CALIFORNIA

bekamen nur 8 ein Serumexanthem, das sich allerdings durch seine besondere Vehemenz auszeichnete, es ging namentlich mit sehr starker Quaddelbildung, multiplen Drüsenschwellungen und meist mit erheblichem Ödem des Gesichtes einher. F. Neumann.

Über eine kleine Diphtherieepidemie, mittelst präventiver Einspritzungen von Antidiphtherieserum beschränkt. Von Struckmann. (Ugeskrift for Laeger, 1909, Nr. 48.)

Bei 67 Personen wurden Einspritzungen versucht. Nur eine bekam später Diphtherie. Verfasser betrachtet Isolierung der angegriffenen Individuen und präventive Serumeinspritzungen als notwendiges Glied einer Bekämpfung der Diphtherieepidemie. L. Mahler.

Pathogénie et traitement de l'angine de Ludwig. Par P. Jacques (Nancy). (Annal. des malad. de l'oreille, du larynx, du nez et du pharynx, Octobre 1909.)

Die meisten Autoren setzen den Ausgangspunkt der Angina Ludovici in den medianen subhyoidalen Raum. An der Hand von 4 selbstbeobachteten Fällen kommt der Autor zur Ansicht, daß diese Krankheit über dem Mylohyoideus entsteht und nur durch die rasche Ausbreitung den Hals befällt. Eine primäre Läsion am Boden der Mundhöhle wird als Einbruchsstelle der Bakterien angenommen werden müssen. Unter der Zunge besteht beiderseits ein pyramidenförmiger Raum, nur von zarter Schleimhaut erfüllt. Dieser bietet der Ausbreitung der Infektion die beste Gelegenheit. Er ist basal von der submaxillaren Drüse respektive dem Whartonschen Kanal begrenzt, welcher wieder mit dem Nervus lingualis verläuft. Eine Incision von außen soll nur gemacht werden, wenn der Hals stark ergriffen ist; um den Whartonschen Kanal und den Nerv zu schützen, empfiehlt Verfasser eine Punktion einige Millimeter hinter dem Kiefer quer über der Glandula sublingualis.

Fröschels.

Abcès froid rétropharyngé d'origine ganglionnaire. Par Y. David (Galatz). (Annal. des malad. de l'oreille, du larynx, du nez et du pharynx, Octobre 1909.)

Die idiopathischen retropharyngealen Abscesse nehmen ihren Ausgang von dem retropharyngealen Drüsen- und Bindegewebe, während die symptomatischen den von anderswo bezogenen Eiter sozusagen dort ablagern. Die idiopathischen entwickeln sich rapid, die symptomatischen schleichend. Zwischen beiden Gruppen steht die tuberkulöse Entzündung des Gilletteschen Ganglion. Diese zählt nicht zu den großen Seltenheiten. Verfasser führt 3 derartige Beobachtungen der letzten Zeit an. Sie sind ausgezeichnet durch Dysphagie, Rhinolalia mixta und Schmerzlosigkeit. Dieses letzte Symptom kann eventuell dazu führen, daß ein derartiger Absceß übersehen wird. Dyspnoe kann bestehen, doch hängt dies von dem Sitze des Abscesses und dem Zustand des Larynx ab. Gemeinsam ist allen 3 Fällen die Einseitigkeit der Affektion, die oberflächliche Lage des Eiters und die granulierende Eiterhöhle. Die Einseitigkeit spricht für eine Begrenzung des spezifischen Prozesses, welche akuten In-

Digitized by Google
Original from UNIVERSITY OF CALIFORNIA
Generated on 2019-10-24 12:17 GMT / http://hdl.handle.net/2027/uc1.b3252758
Public Domain in the United States, Google-digitized / http://www.hathitrust.org/access_use#pd-us-google

fektionen an dieser Stelle nicht eigen ist. Der Eitersack heilt auch nach Entleerung des Eiters nicht, sondern granuliert weiter. Ob immer Drüsenschwellungen am Halse vorhanden sind, kann bei dem geringen Beobachtungsmaterial nicht entschieden werden. Die umgekehrte Frage, wie bei geschwollenen Halsdrüsen der Pharynx aussieht, wäre interessant. Man soll nach Mosts Ratschlag in solchen Fällen den Nasenrachenraum digital untersuchen.

Fröschels.

Operationen der Gaumentonsillen. Von V. Saxtorph Stein. (Dansk Klinik, 1905, Nr. 5.)

Übersicht über die verschiedenen operativen Eingriffe an Gaumentonsillen mit besonderem Hinblick auf die Tonsillektomie. L. Mahler.

Tonsillektomie. Von N. Rh. Blegyad. (Ugeskrift for Laeger, 1910, Nr. 12.)

Verfasser berichtet über Technik und Indikation der Operation und hat selbst einige Instrumente angegeben und andere modifiziert. L. Mahler.

IV. Larynx.

Rachen- und Kehlkopfsymptome bei Syringomyelie. Von Doz. Dr. Egmont Baumgarten (Budapest). (Berliner klin. Wochenschr., 1909, Nr. 34.)

Verfasser berichtet über einen Fall von Syringomyelie, bei welcher der Rachenkehlkopfbefund die Aufmerksamkeit auf diese Erkrankung lenkte. Es bestand: Posticusparalyse linkerseits, Posticusparese rechts mit perverser Bewegung der Stimmbänder, daher Diskant der Sprache. Rechtseitige Hemiatrophie der Zunge. Die Bewegung des rechten weichen Gaumens ist wesentlich geringer als die des linken. Da die Kniereflexe normal waren, konnte Tabes ausgeschlossen werden. Mit Hinblick darauf, daß die Zunge nur halbseitig atrophisch war und keine Atrophie der Lippen bestand, konnte auch „Bulbärparalyse“ ausgeschlossen werden und man dachte an Syringomyelie. Der neurologische Befund bestätigte die Diagnose. Verfasser hebt nicht nur die Wichtigkeit der Kehlkopfuntersuchung hervor, sondern weist auch darauf hin, wie schwierig es oft ist, den Kehlkopfbefund richtig zu deuten.

Fritz Neumann.

Chordectomia externa und Regeneration der Stimmlippen. (Über eine neue Behandlungsmethode aller Kehlkopfverengerungen infolge dauernder Medianstellung beider Stimmlippen.) Von Prof. Citelli (Catania). (Arch. f. Laryngol., Bd. 20, H. 1.)

Infolge eines vom Verf. beobachteten Falles von völliger Ankylose des linken Crico-arytaenoidalgelenkes durch Lues kam Citelli auf den Gedanken, in Zukunft bei etwaigem Versagen der Dilatationsbehandlung die chronischen Verengerungen des Kehlkopfes infolge Medianstellung der Stimmlippen mittelst der Chordectomia externa, das heißt Exstirpation der Stimmlippen nach vorheriger Thyreotomie zu behandeln. Es leitete ihn dabei die Absicht, die sonst übliche Tracheotomie und die sich daran schließenden Übelstände der Dauerkanüle zu vermeiden. Verfasser beschreibt ausführlich 6 Operationsversuche

Digitized by Google
Original from UNIVERSITY OF CALIFORNIA
Generated on 2019-10-24 12:17 GMT / http://hdl.handle.net/2027/uc1.b3252758
Public Domain in the United States, Google-digitized / http://www.hathitrust.org/access_use#pd-us-google

an Hunden nebst den Ergebnissen der Sektion und der mikroskopischen Untersuchung. Es fand sich, daß das abgetragene Stimmband nach Heilung der Operationswunde sich nicht wieder gebildet hatte, da elastisches Gewebe und Muskelfasern dem Untergange anheimfallen. Die Schildknorpel verwachsen ohne Naht in normaler Stellung. Die vorherige Tracheotomie kann erspart bleiben, allenfalls kann man bei eintretenden Erscheinungen der Kehlkopfstenose zur Intubation seine Zuflucht nehmen. Verwachsungen zwischen den Kehlkopfhälften finden nicht statt, wenn die umgebende Schleimhaut bei der Operation nicht leidet. Als Instrument zur Abtragung der Stimmlippen eignet sich die Grünwaldsche Nasenzange. Es ist zu erwarten, daß die Stimme, wenn auch mehr oder minder heiser, sich wiederherstellt. R. Hoffmann.

Zur Regeneration exstirpierter Stimmlippen. Ein Beitrag zur Frage der Chordektomie bei Larynxstenose. Von Prof. Dr. B. Fränkel (Berlin). (Arch. f. Laryng., Bd. 20, H. 1.)

Nach Stimmlippenoperation vermittelst Laryngofissur beobachtete Fränkel die Bildung von Narbenwülsten, die ein wirkliches Stimmband vortäuschten, einmal auch diaphragmaartige Verwachsung der vorderen Kommissur. Dies Resultat ist zwar nach Carcinomexstirpationen wünschenswert, läßt indes die Chordektomie zur Behebung der Larynxstenosen, die durch Medianstellung der Stimmbänder verursacht sind, ungeeignet erscheinen. Um in diesen Fällen einen für das respiratorische Bedürfnis dauernd ausreichenden Raum zu schaffen, muß man nicht nur den Proc. vocalis des Aryknorpels, sondern auch erhebliche Teile seines Körpers entfernen. Hierdurch würde die Stimmbildung verhindert werden. Diesem Zustande pflegen die Patienten das Tragen einer Dauerkanüle vorzuziehen. R. Hoffmann.

Laryngostomie bei Perichondritis des Kehlkopfes. Von Doz. Dr. A. Iwanoff. (Zeitschr. f. Laryng., Rhinol. und ihre Grenzgebiete, Bd. II, H. 3.)

Der Autor berichtet eingangs seiner Abhandlung über die Geschichte und Literatur der Laryngostomie, schildert dann genau die verschiedenen Phasen dieser Operation und die Modifikationen derselben bei perichondralen Stenosen und teilt uns schließlich nach Erörterung der Indikationsstellung zu dieser Operation seine Erfahrungen über acht von ihm operierte Fälle mit.

Kofler.

Abcès du larynx à pneumocoques. Par H. Claude, F. Lemaitre (Lyon-Caen). (Annal. des malad. de l'oreille, du larynx, du nez et du pharynx, Octobre 1909.)

Im Anschluß an eine lobäre Pneumonie tritt ein sowohl prä- als intralaryngealer Absceß auf, in dessen Eiter sich Pneumokokken finden. Dieser Fall, bei dem die doppelte Eiterung wahrscheinlich vom Larynxknorpel ausgegangen war, lehrt, daß der Pneumococcus, der den Larynx meist verschont, gelegentlich im Knorpel einen Angriffspunkt finden kann. Fröschels.

Digitized by Google
Original from UNIVERSITY OF CALIFORNIA
Generated on 2019-10-24 12:17 GMT / http://hdl.handle.net/2027/uc1.b3252758
Public Domain in the United States, Google-digitized / http://www.hathitrust.org/access_use#pd-us-google

V. Trachea, Bronchien, Oesophagus.

Ein Beitrag zu den chronischen Fremdkörperfällen der Lunge. Von R. Schilling (Freiburg i. Br.). (Zeitschr. f. Laryng., Rhinol. und ihre Grenzgebiete, Bd. II, H. 3.)

Verfasser teilt einen Fall von chronischem Fremdkörper der Lunge und dessen Heilung nach Extraktion mittelst Bronchoskopie mit und knüpft daran die Mahnung, „überall da, wo die Anamnese nur den geringsten Verdacht auf einen Fremdkörper erweckt, stets nach einem solchen zu fahnden, auch dann, wenn wir von dem Kranken nichts von einer Fremdkörperaspiration erfahren. Heftiger Husten, Eiter- eventuell Blutauswurf, ohne daß eine andere Ursache, namentlich Tuberkulose, nachzuweisen ist, zwingen uns, an die Möglichkeit eines Fremdkörpers zu denken. Kofler.

Notizen und Personalien.

Hofrat Chiari wurde zum Ehrenmitglied der American laryngological Association gewählt.

Ernannt zu ordentlichen Professoren: Prof. Ferreri (Rom) und Gradenigo (Turin).

Habilitiert für Laryngologie: Dr. v. Lenart (Budapest).

Die **XVII. Versammlung des Vereines deutscher Laryngologen zu Dresden** ist, wie vorauszusehen war, glänzend verlaufen. In dankenswerter Weise hat das Dresdener Lokalkomitee, an der Spitze die Herren Hoffmann und Mann, keine Mühe gescheut, um den Kollegen den Aufenthalt so angenehm als möglich zu gestalten. Der Besuch war sehr zahlreich, fast alle bekannten deutschen Fachkollegen waren erschienen, leider war Österreich wiederum nur durch wenige Kollegen vertreten: Kahler, Stern (Wien), Pick, Frankenberger, Imhofer, Kaufmann (Prag), Habermann (Graz), aus Ungarn Polyak, Pollacsek (Budapest), Gyergyei (Klausenburg). Die wissenschaftliche Ausbeute der Versammlung war überaus reich, an zahlreiche Vorträge schlossen sich interessante Diskussionen.

Der Antrag Barths (Leipzig), mit dem Verein in Verhandlung zu treten behufs Verschmelzung mit der Deutschen otologischen Gesellschaft, wurde durch den Antrag Killians, über diesen Vorschlag zur Tagesordnung überzugehen, kurzer Hand erledigt und so der neuerliche Angriff gegen die Selbständigkeit der Laryngologie glücklich abgewiesen.

Der Bernhard Fränkel-Preis, der in diesem Jahre zum ersten Male zur Verteilung kam, wurde einstimmig Killian zuerkannt, was von der Versammlung unter lebhaftem Beifall zur Kenntnis genommen wurde.

Als nächster Versammlungsort wurde Frankfurt a. M. bestimmt, zum Vorsitzenden Killian (Freiburg), zum stellvertretenden Vorsitzenden Seifert (Würzburg), zum Schriftführer Hoffmann (Dresden) und zum Kassier Bönnighaus (Breslau) gewählt.

Generated on 2019-10-24 12:17 GMT / http://hdl.handle.net/2027/uc1.b3252758
Public Domain in the United States, Google-digitized / http://www.hathitrust.org/access_use#pd-us-google
Digitized by Google
Original from UNIVERSITY OF CALIFORNIA

Otologischer Teil.

Original-Artikel.

Die Röntgenstrahlen im Dienste der Ohrenheilkunde.

Von Dr. **Gottwald Schwarz**.

A. Diagnostik.

I. Einleitendes.

Im Vergleiche mit den anderen Zweigen der Medizin hat die Ohrenheilkunde Röntgens Entdeckung spät rezipiert. Der Grund hierfür muß wohl darin gesehen werden, daß die Anwendungsmöglichkeit der X-Strahlen zu Untersuchungszwecken in der Otologie sich auf die knöchernen Teile des Gehörorganes und seiner Anhänge beschränkt, die ein so kompliziertes und schwer zugängliches Gebiet darstellen, daß erst bei der größten Vervollkommnung der röntgenologischen Technik praktisch brauchbare Ergebnisse erzielt werden konnten. Seit dem Jahre 1907 aber sind eine größere Anzahl von einschlägigen Veröffentlichungen erfolgt, die den in Betracht kommenden Stoff so ziemlich erschöpft haben. Der Indikationsbereich für die otologische Röntgenuntersuchung liegt im großen ganzen abgeschlossen vor.

II. Technisches.

Die Einrichtung eines Röntgenapparates für otiatrische Zwecke muß den höchsten Anforderungen entsprechen, da es sich, wie erwähnt, um die Darstellung besonders schwieriger Objekte handelt. Das Induktorium muß entsprechend stark gebaut sein, um sogenannte Schnellaufnahmen innerhalb weniger Sekunden zu ermöglichen, weil bei länger dauernden Expositionen die ruhige Haltung von seiten des Untersuchten schwer beizubehalten ist und bei der Feinheit der zu analysierenden Details schon geringe „Verwacklungen“ (wie der Terminus lautet) im Bilde äußerst störend wirken.

Unerläßlich sind die sogenannten Blenden, die der Klarheit des Radiogramms durch Abhaltung der schleierbildenden Sekundärstrahlen sehr zustatten kommen. Besonders empfehlenswert ist die mit einem bequemen Lagerungstisch kombinierte Blende der Firma „Sanitas“ in Berlin.

Die zu verwendenden Röntgenröhren sollen mittlere Härte haben, das heißt, Strahlen von mittlerer Durchdringungsfähigkeit aussenden. Zu weiche Röhren werden die dicken Knochenmassen des Craniums nicht mehr penetrieren und daher keine Details erkennen lassen.

Zu harte Strahlen dringen zu leicht, sowohl durch die dichten als auch durch die wenig dichten Partien und erzeugen daher kontrastlose graue Bilder.

Digitized by Google
Original from UNIVERSITY OF CALIFORNIA
Generated on 2019-10-24 12:17 GMT / http://hdl.handle.net/2027/uc1.b3252758
Public Domain in the United States, Google-digitized / http://www.hathitrust.org/access_use#pd-us-google

Das Wesen einer Bilderzeugung mittelst der X-Strahlen ist dadurch gekennzeichnet, daß diese durch Körper um so schwerer hindurchgelassen werden, je dichter und je dicker die letzteren sind. Ein aus verschieden dicken und dichten Teilen bestehendes Gebilde wird daher auf einer von den Röntgenstrahlen affizierten Fläche (sie selbst sind fürs Auge nicht sichtbar) ein Schattenbild entwerfen, in dem sich die erwähnten Dicken- und Dichtenunterschiede als hellere und dunklere Partien wiedergeben werden.

Je nachdem man hierzu einen Leuchtschirm (Bariumplatincyanür) oder die photographische Platte verwendet, spricht man von Radioskopie oder Radiographie. Die Radioskopie muß mit gut abgeblendeten Strahlen im völlig verfinsterten Raum vorgenommen werden und kann über ganz grobe Differenzen des einen von beiden Warzenfortsätzen unter Umständen Aufschluß geben. Für die Erkennung feiner Details ist das Schirmbild wegen seiner geringen Helligkeit ungeeignet. Wichtig ist es dagegen für die Lokalisation von Projektilen, da wir bei der Radioskopie die Durchleuchtung in beliebig vielen Richtungen unter gleichzeitiger Anbringung von Hautmasken vornehmen können.

In allen anderen Fällen ist die Aufnahme mittelst der photographischen Platte nötig. Diese wird, in lichtdichtes Papier verpackt, auf einer metallischen Unterlage unter den kranken Teil geschoben, der Kopf des Pat. fixiert und die gut abgeblendete Röhre darüber postiert. Die X-Strahlen dringen durch das Untersuchungsobjekt und entwerfen auf der Bromsilberschichte ein sogenanntes „latentes Bild", das dann in der Dunkelkammer nach den Regeln des photographischen Verfahrens „entwickelt" und „fixiert" wird. Auf einem solchen „Röntgennegativ" erscheinen die dichteren und dickeren Partien hell, die dünneren und leichteren dunkel. Man erkennt die Strukturen des Knochens, die Gefäßfurchen, die pneumatischen Hohlräume etc.

III. Spezielles.

1. Anatomie. Dem Gedanken Rechnung tragend, daß der Verwendung der Röntgenuntersuchung am Kranken eine genaue Kenntnis der Radiogramme von anatomischen Präparaten vorausgehen müsse, haben Leidler (1) und Schüller (2) in der Österreichischen otologischen Gesellschaft (30. März 1908) Röntgenbilder von Schläfebeinen (mit und ohne Injektionen der Hohlräume mittelst Quecksilber) demonstriert und daran die Details der Röntgenogramme von der Ohrgegend lebender Individuen entwickelt, sowie die wichtigsten Indikationen für die Röntgenuntersuchung aufgestellt.

In weiterer Verfolgung der zum Verständnis pathologischer Veränderungen nötigen Erkenntnis des normalen, an Varietäten reichen Schläfebeines im Röntgenbilde haben die genannten Autoren (2) in einer eben erschienenen Arbeit die röntgenographisch ermittelbaren Einzelheiten studiert. Sie kommen

Digitized by Google
Original from UNIVERSITY OF CALIFORNIA
Generated on 2019-10-24 12:17 GMT / http://hdl.handle.net/2027/uc1.b3252758
Public Domain in the United States, Google-digitized / http://www.hathitrust.org/access_use#pd-us-google

dabei zu folgenden Schlüssen. In jedem Schläfenbein kann man röntgenologisch Folgendes wahrnehmen:

1. Den Charakter des Knochens (diploetisch, pneumatisch, sklerotisch), Verteilung und Größe der Zellen, Dicke der Corticalis, Größe und Dichte des Labyrinthkernes, Größe und Gestalt des Warzenfortsatzes, der Pyramide, der die beiden Schädelgruben trennenden Knochenspange, des Os tympanicum, der Fossa mandibularis, des Tegmen antri.
2. Größe und Lage des äußeren Gehörganges.
3. Größe und Lage des inneren Gehörganges.
4. Lage und Tiefe des Sinus sigmoideus.
5. Lage und (häufig) Gestalt und Größe des Vestibulum mit den Ampullen.
6. Lage der Schnecke.

Häufig, bei Kindern stets, sieht man:

1. Antrum (Lage und Gestalt),
2. Attic (selten),
3. Schnecke,
4. Bogengänge,
5. Bulbus der Vena jugularis.

Herschel (3) hat in origineller Weise die Röntgenstrahlen dazu benutzt, um den Entkalkungsprozeß von Felsenbeinsegmenten, die zur Vorbereitung für die mikroskopische Untersuchung in 6%ige Salpetersäurelösung gebracht waren, zu kontrollieren. Die noch nicht entkalkten Partien verraten sich auf der Platte ohne weiteres, da sie im Vergleich mit dem bereits verkalkten Gewebe einen dichten Schatten geben. Das Verfahren ist naturgemäß nicht schädigend für das Präparat, im Gegensatz zu der allgemein üblichen Methode des Hineinstechens von Nadeln.

2. Fremdkörper. Fremdkörper, deren Dichte die des Knochens um erhebliches übersteigt, werden mittelst der Röntgenstrahlen leicht nachgewiesen. Vor allem kommen hier die Projektile in Betracht. Die Lokalisation geschieht am besten mittelst der Radioskopie. Man durchleuchtet den Pat. zunächst im sagittalen Strahlengang und bringt die Spitze eines mennigehaltigen, roten Fettstiftes auf der Stirne und am Hinterhaupt mit dem Projektilschatten im Schirmbild zur Deckung und zeichnet hier und dort eine Marke auf die Haut. Dann wiederholt man denselben Vorgang bei frontalem Strahlengang (Marke an der rechten und linken Schläfe) und erhält so die Endpunkte zweier zueinander senkrechten Achsen, in deren Schnittpunkt das Projektil liegt. Daran schließt man eine Plattenaufnahme in frontalem Strahlengang, wodurch man die Beziehung des Projektils zu dem eventuell durch dasselbe verletzten Knochenteil dauernd festhält.

Generated on 2019-10-24 12:17 GMT / http://hdl.handle.net/2027/uc1.b3252758
Public Domain in the United States, Google-digitized / http://www.hathitrust.org/access_use#pd-us-google
Digitized by Google
Original from UNIVERSITY OF CALIFORNIA

Die Radioskopie gibt also vor allem über die Tiefenlage und die Körperseite, das Radiogramm über die näheren Situationsdetails Aufschluß.

Bei der Extraktion kann das von Holzknecht und Grünfeld angegebene Verfahren bei abwechselndem Tages- und Röntgenlicht mittelst des Perthesschen Tischchens, das die Röntgendurchleuchtung von unten her während der Operation gestattet, unter Umständen Anwendung finden.

3. Frakturen. Hier kommt lediglich die Radiographie bei frontalem Strahlengang in Betracht. Da die Frakturen der Schädelbasis meist keinerlei Dislokation aufweisen, der Spalt also gewöhnlich linear ist, so ist dessen Auffindung in dem Gewirr der auf der Platte erscheinenden Linien nicht leicht. Doch ist sein strichförmiger, geradliniger Verlauf im Gegensatz zu den schlingenförmigen Konvoluten, die hier normalerweise vorkommen, sehr charakteristisch und verrät ihn bei aufmerksamer Durchmusterung. Ein technisch einwandfreies, „unverwackeltes" Bild ist freilich Grundbedingung. (Frakturen im Felsenbein hat Peyser (4) demonstriert.)

4. Otitis media. Die Beschaffenheit des Warzenfortsatzes bei der akuten und chronischen Mittelohrentzündung ist der röntgenologischen Aufklärung gut zugänglich. Als Aufnahmsrichtung kommt hier sowohl die mit frontalem, als die mit sagittalem Strahlengang in Betracht. Bei der ersteren (deren Ursprung auf den Begründer der Schädelradiologie Schüller [„Die Schädelbasis im Röntgenbilde", 1905] zurückzuführen ist), liegt die Platte dem zu untersuchenden Ohr an, während das Zentrum der Röntgenröhre senkrecht über dem Tuber parietale der Gegenseite steht, so daß die Projektion des kontralateralen Ohres unterhalb des Schattens des zu untersuchenden Gehörorganes fällt.

Bei der Aufnahme mit sagittalem Strahlengang kommt die von Kühne und Plagemann (6) angegebene Occipito-tubero-frontale Lage als besonders wertvoll in Betracht. Der Kranke liegt auf dem Bauch, der Kopf ist mit den Stirnhöckern auf die Platte gepreßt, das Kinn an die Brust angezogen. Dabei wird nur ein kleiner Teil des Warzenfortsatzes von dem Processus articularis der Mandibula überlagert und man erhält auf derselben Platte die Bilder beider Mastoide. Es erübrigt sich zu sagen, daß die dadurch gegebene Vergleichsmöglichkeit für die diagnostische Verwertung des Radiogramms von allergrößter Bedeutung ist. Kühne und Plagemann kommen zu folgenden Ergebnissen:

1. Dichter, strukturloser Schatten des einen Warzenfortsatzes im Anschluß an chronische Mittelohreiterung spricht für Otosklerose.

2. Einseitiger akuter Mittelohrkatarrh geht häufig mit Schleierbildung und Verwaschung der Zellstruktur des Warzenfortsatzes einher. Solche Verschleierungen gingen in kürzerer Zeit nach Abheilung der Otitis media zurück.

Digitized by Google
Original from UNIVERSITY OF CALIFORNIA
Generated on 2019-10-24 12:17 GMT / http://hdl.handle.net/2027/uc1.b3252758
Public Domain in the United States, Google-digitized / http://www.hathitrust.org/access_use#pd-us-google

3. Die akute Mastoiditis bietet ein ähnliches Bild. Die Differentialdiagnose zwischen der akuten Otitis media und der akuten Mastoiditis ist daher auf Grund des Röntgenogramms nicht zu stellen.

4. Es ist für die prognostische Beurteilung der Otitis media acuta von Wichtigkeit zu wissen, ob der betreffende Warzenfortsatz eine ausgesprochene pneumatische Struktur hat, da gerade solche Fälle dazu neigen, sich mit Knocheneinschmelzungen zu komplizieren.

5. Operationen am Schläfenbein: Der geübte Operateur wird die Kenntnis der anatomischen Struktur des Warzenfortsatzes wohl entbehren können, dem Anfänger aber wird es — nach Jansen — angenehm sein, Anhaltspunkte dafür zu gewinnen, ob die Operation leicht oder schwer sein wird, ob durch den Bau des Processus mastoideus die Entstehung der endokraniellen Komplikationen erleichtert wird. Von Wichtigkeit ist es ferner, den Sinus sigmoideus zu kennen, die Dicke der äußeren Corticalis, die Größe, Anordnung der Zellen und des Antrum wahrzunehmen, weil all dies für die Wahl der Operationsstelle ausschlaggebend sein kann.

Von besonderem Interesse ist ferner nach Leidler die Verfolgung des Heilungsprozesses nach Operationen, besonders nach Labyrinthoperationen.

6. Destruktionen der knöchernen Ohrenteile infolge von Tumor bilden, wie Leidler und Schüller hervorheben, gleichfalls geeignete Objekte für die Röntgenuntersuchung. Leidler wies bei Carcinoma auris einen großen Sequester der Pyramide nach.

7. Cariöse Herde, osteomyelitische Verdickungen sind begreiflicherweise im Röntgenbilde sichtbar.

8. Mißbildungen, Asymmetrien, können gleichfalls mittelst der Röntgenstrahlen näher erforscht werden.

B. Therapie.

I. Allgemeines.

Während — wie eingangs erwähnt — das Indikationsgebiet der Röntgendiagnose heute schon überblickt werden kann, steht die Anwendung der X-Strahlen für therapeutische Zwecke der Otologie noch ganz in ihren Anfängen. Gerade hier liegt aber nach der Meinung des Verfassers ein weites Feld vor uns, dessen Bebauung sich zweifellos ertragreich gestalten wird.

Die therapeutische Verwendung der Röntgenstrahlen beruht auf ihrer Eigenschaft im lebenden Gewebe gewisse, vor allem degenerative Veränderungen zu erzeugen, deren Summe wir als die sogenannte biologische Röntgenreaktion bezeichnen. Besonders empfindlich gegen die Strahlenwirkung sind Gewebe mit starker Neuproduktion ihrer Elemente, die Samenmutterzellen des Hodens, die leukozytären Bildungsstätten, das osteoblastische Gewebe, die Haut und insbesondere in der letzteren die Haarpapillen. Bei der Beurteilung des Röntgen-

Digitized by Google
Original from UNIVERSITY OF CALIFORNIA
Generated on 2019-10-24 12:17 GMT / http://hdl.handle.net/2027/uc1.b3252758
Public Domain in the United States, Google-digitized / http://www.hathitrust.org/access_use#pd-us-google

effektes hält man sich am besten an die äußerlich sichtbaren Symptome der Hautreaktion. Im allgemeinen ist dabei zu beachten, daß diese Symptome niemals sofort nach der Bestrahlung eintreten, sondern stets mit einem längeren oder kürzeren Latenzstadium einhergehen.

Ferner ist es wichtig zu wissen, daß sich die Wirkung der Bestrahlung im hohen Grade kumuliert.

Während im Beginne der Röntgenära wegen der damals noch herrschenden Unkenntnis über die Wirkungsweise des neuen Agens zahlreiche Schädigungen vorkamen, sind wir heute längst in der Lage, alle nachteiligen Folgen zu vermeiden. Dieser Umschwung wurde herbeigeführt: 1. durch die Erkenntnis, daß die Menge und einzig und allein die Menge des vom Gewebe absorbierten Röntgenlichtes maßgebend ist für die Stärke des zu erwartenden Effektes.

Und 2., daß es gelungen ist, Instrumente zu konstruieren, die es gestatten, diese Strahlenmengen auch richtig zu messen. Da die Röntgenröhren je nach ihrer wechselnden Härte und Bauart ganz verschiedene Strahlenquantitäten aussenden, so ist eine Dosierung nach der Zeit (zum Beispiel 5 Minuten Bestrahlung, 10 Minuten Bestrahlung etc.) selbst bei gleichbleibender elektrischer Belastung eben keine Dosierung. Ohne auf die Geschichte der dosimetrischen Bestrebungen näher einzugehen, seien hier nur die beiden gebräuchlichsten Instrumente angeführt:

1. Das Radiometer von Sabouraud,
2. das einstufige Kalomelradiometer von Schwarz (7).

Das Sabouraudsche Instrument besteht aus linsengroßen, ausgestanzten Stückchen eines gewöhnlichen Leuchtschirmes, die in halber Distanz vom Zentrum der Röntgenröhre gleichzeitig mit dem Pat. mitbestrahlt werden und durch die sukzessive Veränderung ihrer grünlichen Farbe ins Gelbliche die steigenden Mengen des zur Anwendung gekommenen Röntgenlichtes anzeigen.

Die Farbennuancen sind aber nicht ganz zuverlässig, da sie durch den wechselnden Feuchtigkeitsgehalt der Luft und durch die Wärme beeinflußt werden und sich überdies bei verschiedener Beleuchtung recht verschieden beurteilen lassen.

Das einstufige Kalomelradiometer von Schwarz beruht auf der Eigenschaft einer konzentrierten Lösung von 2 Teilen Ammonoxalat und 1 Teil Sublimat (des sogenannten Kalmelogens), unter der Einwirkung der Röntgenstrahlen Kalomel abzuspalten und sich zu trüben. Ein kleines Röhrchen, gefüllt mit dem in unverändertem Zustande wasserklaren Kalmelogen, wird gleichfalls in halber Distanz mitbestrahlt und dient als Indikator für die applizierte Röntgenlichtmenge. Diejenige Dosis, welche nötig ist, den klaren Inhalt des Röhrchens zu trüben, ist eine konstante, man bezeichnet sie als ein Kalom. Drei solche Einheiten erzeugen auf der behaarten Kopfhaut nach einem La-

Digitized by Google
Original from UNIVERSITY OF CALIFORNIA
Generated on 2019-10-24 12:17 GMT / http://hdl.handle.net/2027/uc1.b3252758
Public Domain in the United States, Google-digitized / http://www.hathitrust.org/access_use#pd-us-google

tenzstadium von 14 Tagen Haarausfall infolge Atrophie der Haarwurzeln, die sich nach 4 Wochen wieder regenerieren. 6 Kalom würden schon heftige Dermatitis mit Ausgang in dauernde Atrophie erzeugen, 12 Kalom aber sogar langdauernde Ulcerationen auf Grund von Gewebsnekrosen.

Eczema chronicum des äußeren Ohres. Wie beim chronischen Ekzem an anderen Körperstellen hat auch beim chronischen Ohrekzem die Röntgenbestrahlung einen überaus günstigen Einfluß. Ihren Effekt muß man sich derart vorstellen, daß infolge der wachstumshemmenden Eigenschaft der X-Strahlen die Neuproduktion des in lebhafter Regeneration und Abstoßung befindlichen Zellmateriales gehemmt wird. Schwarz und Leidler (8) haben in der Österreichischen otologischen Gesellschaft 1908 3 eklatante Heilungen von vorher nach allen möglichen Methoden vergeblich behandelten Fällen von chronischem Ohrekzem mittelst Röntgenbestrahlung vorgestellt.

Man appliziert weiche Strahlen in der Menge von 1 Kalom wöchentlich unter Abdeckung der gesunden Umgebung mit Bleiblech. Schon nach den ersten Bestrahlungen beginnt der Juckreiz zu schwinden. Im weiteren Verlaufe bilden sich dann alle Symptome, selbst die Verdickung zurück. Die Behandlung dauert etwa 2 Monate, soll aber unter Umständen auch länger, und zwar solange fortgesetzt werden, bis der günstige Effekt erzielt ist. Das seborrhoische Ekzem ist weniger geeignet zur Röntgenbehandlung, doch soll letztere wenigstens versucht werden.

Lupus der Ohrmuschel. Die Röntgenbehandlung wirkt nur auf die hypertrophischen Lupusformen günstig im Sinne einer Abflachung derselben. Mehr ist für gewöhnlich nicht zu erzielen. Die flachen Formen sind refraktär. Letztere sowie die durch Röntgenbestrahlung aus den hypertrophischen Formen hervorgegangenen abgeflachten Prozesse eignen sich gut für die Finsentherapie (ultraviolette Lichtstrahlen). An den Lupusheilstätten wird daher das Röntgenverfahren zur Vorbereitung für die Finsentherapie bei hypertrophischen Formen verwendet. Die Dosis beträgt (bei Abdeckung des Gesunden) 2 Kalom wöchentlich.

Skrophuloderma. Sehr günstig wirkt die Bestrahlung beim Skrophuloderma. Die Sekretion nimmt rasch ab und die Fisteln veröden. Man appliziere 2 Kalom in 10tägigen Intervallen und setze die Bestrahlung lange fort.

Epitheliom. Da junge, neugebildete Zellen mit lebhafter Proliferationstendenz gegen X-Strahlen sehr empfindlich sind, das Bindegewebe aber recht unempfindlich ist, so wirken die Röntgenstrahlen auf Krebskeime besonders stark, was man als sogenannte „selektive Wirkung“ bezeichnet hat.

Oberflächliche Epitheliome, auch die mit ulcerativem Charakter, können mittelst Röntgenbestrahlung völlig geheilt werden. Die Dosis beträgt unter genauer Abdeckung des Gesunden 3 Kalom wöchentlich. Die Narben sind kosmetisch sehr schön.

Generated on 2019-10-24 12:17 GMT / http://hdl.handle.net/2027/uc1.b3252758
Public Domain in the United States, Google-digitized / http://www.hathitrust.org/access_use#pd-us-google
Digitized by Google
Original from UNIVERSITY OF CALIFORNIA

Die mit der Unterlage verwachsenen Karzinomformen wird man nur bestrahlen, wenn der Chirurg die Operation ablehnt. Sehr empfehlenswert ist die radiologische Nachbehandlung operierter Fälle, die zweifellos günstig im Sinne einer Rezidivverhinderung wirkt.

Tumoren des Ohres. Die Radiotherapie ist gegenwärtig das einzige Agens, das in inoperablen Fällen in Betracht kommt. Besonders geeignet sind lymphosarkomatöse Prozesse. Beim Karzinom kann wenigstens die Jauchung und die Schmerzhaftigkeit günstig beeinflußt werden. Man appliziere — unter Abdeckung des Gesunden — 3 Kalom wöchentlich. Bei tiefliegenden Prozessen insbesondere verwende man härtere Strahlen, eventuell Glasfilter (Scheibe aus Fensterglas), die das weniger penetrierende Röntgenlicht absorbieren und nur die durchdringungsfähigen Strahlenqualitäten hindurchlassen.

Otitis sclerosa. Unter dem Titel „Zur Behandlung der Otitis sclerosa mit Röntgenstrahlen" veröffentlichte Jaulin 1908 eine Kasuistik von 10 Beobachtungen mit zum Teil frappanten Besserungen. Ich selbst habe 3 Fälle bestrahlt. Bei einem 16jährigen Gymnasiasten war der Erfolg in der Tat ein verblüffender. Es wurden im ganzen 6 Bestrahlungen in monatlichen Intervallen (der Kranke lebt in der Provinz) vorgenommen und das ehemals schwer geschädigte Hörvermögen ist jetzt fast normal. Ein 32jähriger Pat. blieb ungebessert, eine 26jährige Frau, deren Behandlung noch unabgeschlossen ist, zeigt leichte Besserung.

Zwei Eigenschaften der X-Strahlen können hier therapeutisch in Betracht kommen. Erstens die schrumpfende Wirkung auf neugebildetes, insbesondere keloidisches Bindegewebe. Zweitens die Hemmung der Knochenbildung, die Försterling an Tierextremitäten so offenkundig nachgewiesen hat.

Ein definitives Urteil über den Wert der Röntgentherapie ist zurzeit nicht möglich. Doch scheint ein Versuch damit jedenfalls theoretisch begründet, und es ist anzunehmen, daß, je jünger der Prozeß ist, dessen Heilungschancen um so bessere sind.

Otitis media chronica. Evler berichtete im 4. Bande der Verhandlungen der Deutschen Röntgengesellschaft „Über die heilende Wirkung der Röntgenstrahlen bei abgegrenzten Eiterungen". Davon ausgehend, versuchte ich Röntgenbehandlungen bei einem Fall von Otitis media mit starker Sekretion, die allen Behandlungen trotzte, und hatte die Freude, einen günstigen Effekt zu erzielen. Diese einzelne Beobachtung ist natürlich als solche wertlos, doch ermuntert sie zu weiteren Versuchen. Von vornherein muß man sich eben sagen, daß die Bestrahlungen lange fortgesetzt werden müssen. Die Einführung eines Ohrspekulums ist überflüssig, ja sogar störend, da durch dasselbe gerade wichtige Partien beschattet werden können. Am besten empfiehlt sich eine in 14tägigen Intervallen fortgesetzte Beobachtung der ganzen Ohrgegend mit Abdeckung des Gesichtes. Dosis jedesmal 2 Kalom.

Digitized by Google
Original from UNIVERSITY OF CALIFORNIA
Generated on 2019-10-24 12:17 GMT / http://hdl.handle.net/2027/uc1.b3252758
Public Domain in the United States, Google-digitized / http://www.hathitrust.org/access_use#pd-us-google

Im Anschluß an diese Anregungen zu radiotherapeutischen Versuchen sei andrerseits nicht verschwiegen, daß Marx (10) bei Tauben und Meerschweinchen Degenerationen des Cortischen Organes nach Radiumbestrahlungen erzielt hat. Ähnliche Versuche mit Röntgenstrahlen blieben aber negativ. Auch ich konnte beim Menschen trotz lange fortgesetzter Ohrbestrahlungen niemals Störungen beobachten, die sich auf Labyrinthveränderungen hätten beziehen lassen. Jedenfalls wird man bei einer eventuellen Einführung von Radiumpräparaten ins Ohr vorsichtig sein müssen.

Literatur: 1. Leidler und Schüller, Österr. otolog. Gesellsch., 30. März 1908. — 2. Dieselben, Fortschr. a. d. Geb. d. Röntgenstrahlen, 1910. — 3. Herschel, Fortschr. a. d. Geb. d. Röntgenstrahlen, 1908. — 4. Peyser, Berliner otolog. Gesellschaft, 1908; Deutsche med. Wochenschr., 1908, Nr. 18. — 5. Schüller, XI. Ergänzungsband d. Fortschr. a. d. Geb. d. Röntgenstrahlen, 1905. — 6. Kühne und Plagemann, Fortschr. a. d. Geb. d. Röntgenstrahlen, 1908. — 7. Schwarz, Münchener med. Wochenschr., 1909. — 8. Schwarz und Leidler, Monatsschrift für Ohrenheilkunde, 1908, pag. 566. — 9. Joulin, Archives d'electricité médicale, 1908, pag. 231. — 10. Evler, Verhandl. d. Deutschen Röntgengesellsch., IV. — 11. Marx, Deutsche otolog. Gesellsch., 1908.

Über den Einfluß nachgiebiger Trommelfellnarben auf die durch chronisch-katarrhalische Prozesse bedingte Mittelohrschwerhörigkeit.

Vortrag, gehalten auf der 19. Versammlung der Deutschen otologischen Gesellschaft in Dresden, Mai 1910.

Von Prof. **Schoenemann**, Bern.

M. H.! Diejenige Schwerhörigkeit, welche durch chronisch-katarrhalische Prozesse im Mittelohr bedingt wird, ist, wie Sie wissen, namentlich durch Schwankungen des Hörvermögens charakterisiert (sofern wenigstens diese Mittelohrprozesse nicht in der irreparablen Ablagerung eines gleichmäßigen Narbengewebes bereits ihren endgültigen Abschluß gefunden haben). Im Gegensatz zu diesen in Frage stehenden Hörschwankungen stehen z. B. diejenigen stets sich ziemlich gleichbleibenden Hörstörungen, welche durch chronische Affektionen des nervösen Apparates oder durch die genuine Otosklerose bedingt werden.

Daß solche periodische Schwankungen im Hörvermögen bei den mit chronisch-katarrhalischen Mittelohraffektionen behafteten Patienten in der Tat vorkommen und nicht etwa nur auf Autosuggestion dieser Patienten beruhen, kann jeder Otologe aus eigener Erfahrung genugsam bestätigen. In den meisten Fällen sind uns aber die diesen Schwankungen zugrunde liegenden Ursachen unbekannt oder wenigstens in ihrer quantitativen Wertung nicht ohne weiteres zugänglich. Von den Patienten selbst werden vielfach Wit-

Digitized by Google
Original from UNIVERSITY OF CALIFORNIA
Generated on 2019-10-24 12:17 GMT / http://hdl.handle.net/2027/uc1.b3252758
Public Domain in the United States, Google-digitized / http://www.hathitrust.org/access_use#pd-us-google

terungseinflüsse verantwortlich gemacht und es wird angegeben, daß bei schlechtem Wetter schlechter, bei gutem besser gehört werde. Dabei braucht nicht immer ein eigentlicher Schnupfen, dessen hörverschlechternder Einfluß auf das ganze Mittelohr ja bekannt ist, mit im Spiele zu sein, sondern viele Patienten geben mit Sicherheit an, daß schon ein erhöhter Feuchtigkeitsgehalt der Luft genüge, um ihre Mittelohrschwerhörigkeit deutlicher in die Erscheinung treten zu lassen. Andere Patienten wieder geben an, daß sie ihre auf chronischem Mittelohrkatarrh beruhende Schwerhörigkeit besonders nach eingenommener Mahlzeit sie belästige, ja, sogar auch dann, wenn sie eine besondere Lage (z. B. völlige Horizontallage) einnehmen.

Vom allgemeinen physiologisch-medizinischen Standpunkte aus sind uns solche ja wohl auf vasomotorischen Innervationsvorgängen beruhende Vorgänge nicht ganz unverständlich, besonders wenn wir dasjenige mit in Betracht ziehen, was wir über die Vascularisation des Mittelohres wissen. Ich erinnere nur an die experimentell nachgewiesene Vasodilatation der Mittelohrgefäße bei Trigeminusreizungen, ferner an die nach Sympathicusreizung eintretende Anämie der Paukenhöhle. Ebenfalls spielt hier sehr wahrscheinlich der anatomisch sicher nachgewiesene Zusammenhang der Tuben- und Mittelohrgefäße eine nicht zu unterschätzende Rolle: Er erklärt uns bis zu einem gewissen Grade wenigstens, warum hyperämische Zustände der Nasenschleimhaut sehr leicht auf die Tuben- und Mittelohrschleimhaut sich ausdehnen können.

Doch sind dies alles Dinge, die ich, da sie ja längst bekannt sind, nicht des weiteren auszuführen brauche. Ich wollte deren Erwähnung nur dazu benutzen, um im Anschlusse an sie Ihnen einige Beobachtungen mitzuteilen, die vielleicht geeignet sind, für das tiefere Verständnis dieser eingangs erwähnten Hörschwankungen bei chronisch-katarrhalischen Mittelohrprozessen weitere Wegleitung zu geben.

Zunächst ist mir aufgefallen, daß solche Hörschwankungen namentlich bei Patienten auftreten, deren Trommelfelle nicht zu große bewegliche Trommelfellnarben aufweisen. Solche Trommelfellnarben haben, wie Ihnen bekannt ist, zweierlei Genese: Einmal treten sie als Residuen von abgelaufenen Mittelohreiterungen auf. So entstandene Trommelfellnarben liegen naturgemäß mehr zentral und sind relativ wenig umfangreich; denn große randständige Perforationen schließen sich bekanntlich sehr selten. Zweitens aber finden wir nicht selten inmitten eines, durch chronisch-katarrhalische Mittelohrprozesse hochgradig verdickten, teilweise verkalkten Trommelfelles dünne, durchscheinende, wohl abgegrenzte, im Siegleschen Trichter „flottante“ Stellen, von denen wir wohl mit Recht annehmen dürfen, daß sie ausschließlich dem chronisch-katarrhalischen Mittelohrprozeß ihr Dasein verdanken. Sie werden deshalb als circumscripte atrophische Trommelfellpartien angesehen. Es ist nicht immer leicht, die beiden soeben angeführten Genesen solcher Trommel-

Digitized by Google
Original from UNIVERSITY OF CALIFORNIA
Generated on 2019-10-24 12:17 GMT / http://hdl.handle.net/2027/uc1.b3252758
Public Domain in the United States, Google-digitized / http://www.hathitrust.org/access_use#pd-us-google

fellnarben auseinander zu halten, und öfter müssen wir uns auf diejenigen zweifelhaften anamnestischen Angaben verlassen, welche eine vorausgegangene Otorrhöe ausschließen lassen.

Ich habe versucht, eine solche Trennung der beiden Arten von nachgiebigen Trommelfellnarben bei meinen beobachteten Fällen stets durchzuführen und ihren Einfluß auf die in Frage stehenden Hörschwankungen zu studieren. Dabei konnte ich Folgendes feststellen: Chronische Mittelohrschwerhörigkeiten, bei denen bewegliche Trommelfellnarben gefunden werden, zeigen oft beträchtliche Schwankungen im Hörvermögen. Es scheint, daß die als Narben früherer Perforationen entstandenen Residuen (Otorrhöe) insofern günstiger gestellt zu seien, als bei diesen Gehörorganen die Hörschwankungen viel auffälliger waren, als bei den durch genuine Atrophie entstandenen Trommelfellnarben.

Hier dürfte auch der Ort sein, einen Fall anzuführen, der mir eigentlich den Anstoß gab, auf diese hier ausgeführten Verhältnisse näher zu achten. Es handelte sich um einen ca. 45jährigen Mann mit typischer beiderseitiger Rhinitis hypertrophica, behinderter Nasenatmung und beiderseitigem chronischen, nunmehr trockenen Mittelohrkatarrh. Auf der rechten Seite, auf welcher die (durch Katheterismus nicht besserungsfähige) Hörschärfe auf 0·2 *m* Flüstersprache herabgesunken war, erwies sich das Trommelfell als diffus getrübt, rigid und zum Teil verkalkt. Auf dem anderen linken Ohr dagegen wurde Flüstersprache bis auf 3 *m* Entfernung vernommen; das linke Trommelfell war allerdings ebenfalls im ganzen rigid, reflexlos und zum Teil verkalkt, allein um seinen Umbo zog sich eine mäßig große, im Sieglschen Trichter leicht bewegliche („flottante") durchscheinende Narbe, deren Genese zweifellos auf eine im Jünglingsalter stattgehabte Otitis media purulenta zurückzuführen war. Bei beiden Gehörorganen erwies sich der nervöse Apparat als intakt. Ich bin fest überzeugt, daß nur die aus früherer Zeit stammende flottante Trommelfellnarbe das linkseitige Gehörorgan vor einer ähnlichen Hörverschlechterung, wie sie das rechte Ohr befiel, bewahrt hat.

Über die Art und Weise nun, wie man sich den Einfluß solcher nachgiebiger Trommelfellnarben auf die Mittelohrschwerhörigkeit zu denken hat, kann man natürlich verschiedener Ansicht sein. Um meine Meinung kurz hier zu äußern, möchte ich vermuten, daß diese Trommelfellnarben wie Druckventile wirken, derart, daß dieselben den bei chronisch-katarrhalischen Mittelohrleiden sicher sehr oft nach der positiven und negativen Seite hin abnormen intratympanalen Luftdruck nicht unwesentlich zu regulieren imstande sind. Aber auch eine andere Möglichkeit ist ins Auge zu fassen: nämlich die', daß diese äußerst dünnen Trommelfellnarben einen leichteren Gasaustausch zwischen äußerem Gehörgang und Paukenlumen gestatten.

Digitized by Google
Original from UNIVERSITY OF CALIFORNIA
Generated on 2019-10-24 12:17 GMT / http://hdl.handle.net/2027/uc1.b3252758
Public Domain in the United States, Google-digitized / http://www.hathitrust.org/access_use#pd-us-google

Sollten weitere Beobachtungen eine solche Auffassung noch stützen, dann wäre es wohl denkbar, daß aus ihr auch neue therapeutische Gesichtspunkte (z. B. solche für Wertung der Paracentese bei chronisch-katarrhalischen Mittelohrprozessen) erwachsen.

Über den Einfluß der Kopfstellung auf die im Ohr befindlichen Sekrete.

Vortrag, gehalten auf der 19. Versammlung der Deutschen otologischen Gesellschaft in Dresden, Mai 1910.

Von Dr. **Ernst Urbantschitsch** in Wien.

Der Umstand, daß die für den Hörakt in Betracht kommenden Teile des Gehörorganes von der Körperoberfläche weit abgerückt sind, hat es mit sich gebracht, daß dieselben mit der Außenwelt durch einen Kanal in Verbindung stehen, dessen Inhalt im Gegensatz zu allen anderen Ausführungsgängen und Öffnungen des Körpers bei unveränderter Körperlage willkürlich nicht zu beeinflussen ist.

Befindet sich demgemäß pathologischerweise Sekret im Gehörorgan, so können auf die Herausbeförderung dieser Absonderung aus der Tiefe an die Oberfläche ausschließlich die physikalischen Gesetze Geltung haben.

Die Verschiebung des Sekrets im Ohr kann also (abgesehen von mechanischen Manipulationen) durch zwei Arten zustande kommen: 1. durch nachrückendes Sekret, das das früher ausgeschiedene verdrängt, und 2. durch Lageveränderungen, wodurch das physikalische Gesetz der Schwerkraft zur Anwendung kommen muß.

Während bisher unser therapeutisches Handeln fast ausschließlich darauf gerichtet war, auf erstere Art einen günstigen Einfluß zu nehmen, also die weitere Sezernierung möglichst zu beschränken, wurde die zweite Art meist ganz unterschätzt und daher nicht berücksichtigt. Durch zahlreiche Beobachtungen konnte ich mich nun überzeugen, daß der Kopfstellung für die Sekrete im Ohr in manchen Fällen ein zweifellos wichtiger Einfluß zukommt, weshalb ich es unternommen habe, letzteren durch experimentelle und praktisch-therapeutische Untersuchungen klarzulegen.

I. Experimentelle Untersuchungen.

a) Mit Oleum Cacao.

Um die Verteilung des benutzten Oleum Cacao im Ohr besser beobachten zu können, ließ ich dieses mit Methylenblau färben und daraus die bekannten, besonders früher häufig benutzten „Ohrmandeln“ herstellen.

Digitized by Google
Original from UNIVERSITY OF CALIFORNIA
Generated on 2019-10-24 12:17 GMT / http://hdl.handle.net/2027/uc1.b3252758
Public Domain in the United States, Google-digitized / http://www.hathitrust.org/access_use#pd-us-google

Versuch I. Ein Pat. erhält je eine dieser blauen Ohrmandeln in den äußeren Teil des rechten und linken Gehörganges eingelegt und muß 1 Stunde auf der rechten Seite liegen. — Resultat. Rechts: Die Ohrmandel ist an derselben Stelle geblieben; weder der knöcherne Gehörgang noch das Trommelfell zeigt auch nur eine Spur Blaufärbung. Links: Der knöcherne Anteil des Gehörganges ist zum größten Teil, das Trommelfell spurweise blau, die Färbung nimmt von außen nach innen sichtlich ab. Die Hauptmasse der Ohrmandel findet sich noch im knorpeligen Gehörgang.

Versuch II. Gleicher Versuch wie oben, nur schläft der zweite Pat. eine ganze Nacht auf der rechten Seite. — Resultat wie oben, nur findet sich links ein größerer Teil der Ohrmandel im knöchernen Gehörgang, während rechts die letztere in ihrer ganzen Masse im knorpeligen Gehörgang liegt.

Versuch III. Je eine Ohrmandel rechts und links, Pat. liegt 1 Stunde am Rücken. — Resultat. Sowohl rechts wie links findet sich keine Spur Blaufärbung im knöchernen Gehörgang oder am Trommelfell.

Versuch IV. Analog wie III, nur wird die Rückenlage die ganze Nacht eingehalten. — Resultat. Ganz gleich wie bei Versuch III.

Versuch V. Rechts und links werden Ohrmandeln eingeführt (wie bei den vorigen Versuchen) und werden durch 6 Stunden des Tages darin gelassen, während welcher Zeit Pat. seiner gewöhnlichen Beschäftigung (also in aufrechter Stellung) nachgeht. — Resultat. Der knorpelige Gehörgang und das Trommelfell sind rechts und links völlig frei von Oleum Cacao.

b) Mit Gelatinepräparaten.

Hierzu ließ ich mir ebenfalls mit Methylenblau gefärbte Amygdales aurium herstellen, und zwar mit dreierlei Gelatineprozentgehalt.

I. Versuchsreihe mit 12% Gelatine (nach gebräuchlicher Vorschrift): Ganz analog ausgeführt wie die Versuche mit Oleum Cacao. — Resultat. Eine Lokomotion der Gelatineohrmandeln trat durch Lageveränderung des Kopfes nicht ein.

II. Versuchsreihe mit 6% Gelatinegehalt: Analoge Anordnung wie bei der ersten Versuchsreihe. — Resultat: Wie bei den Versuchen mit Oleum Cacao.

III. Versuchsreihe mit 4% Gelatinegehalt: Gleiche Ausführung. — Resultat. Die Verschieblichkeit der Ohrmandeln durch Lageveränderung des Kopfes ist etwas rascher als bei 6% Gelatinegehalt. So dringt ein Teil der Mandel bei derartiger Kopfstellung, daß das Trommelfell unterhalb des Meat. audit. ext. zu liegen kommt, schon nach 45 Minuten von letzterem bis zum Trommelfell vor. Bei umgekehrter Anordnung gelangt ein Teil einer an das Trommelfell angelegten Ohrmandel nach 45 Minuten bis in den knorpeligen Gehörgang.

Digitized by Google
Original from UNIVERSITY OF CALIFORNIA
Generated on 2019-10-24 12:17 GMT / http://hdl.handle.net/2027/uc1.b3252758
Public Domain in the United States, Google-digitized / http://www.hathitrust.org/access_use#pd-us-google

c) Leichenversuche.

Um den Einfluß einer in der Paukenhöhle vorhandenen Flüssigkeit auf die Zellen des Warzenfortsatzes zu studieren, injizierte ich Leichen mit Eosingefärbten Rahm mittelst Pravaz'scher Spritze durch das intakte Trommelfell in die Paukenhöhle und ließ die Leichen durch 14 Stunden am Rücken beziehungsweise auf einer Seite liegen, worauf ich die Aufmeißelung des Warzenfortsatzes vornahm.

Versuch I. Beiderseits Injektion von je 3 cm^3 Eosinrahm in die Paukenhöhle, Rechtslage durch 14 Stunden, hernach Aufmeißelung. — Resultat. Rechts findet sich die Paukenhöhle mit rotem Rahm erfüllt. In den Warzenzellen findet sich leichte Eosinfärbung der Schleimhaut bis nahe an die Terminalzelle, aber keine freie Flüssigkeit. Links sind die Paukenhöhle sowie das Antrum und die obersten Warzenzellen bis zur Terminalzelle teilweise mit Rahm erfüllt. Rotfärbung der übrigen Warzenzellen bis zur Terminalzelle, die aber keine freie Flüssigkeit enthält.

Versuch II. Injektion von 3 cm^3 Eosinrahm durch das intakte Trommelfell beiderseits. Rückenlage durch 14 Stunden, dann Aufmeißelung. — Resultat. Freie Flüssigkeit nur in den Paukenhöhlen. Leichte Eosinfärbung der Warzenzellen bis nahe an die Terminalzellen.

Daß sich in allen Fällen teilweise Rotfärbung der Warzenzellen findet, erklärt sich ungezwungen daraus, daß ich zur Injektion ein größeres Quantum Flüssigkeit nahm, als der Kapazität der Paukenhöhle entsprach. Es mußte daher ein Teil der Flüssigkeit in die oberen Warzenzellen dringen und tropfte hier allmählich nach den tieferen Partien ab. In keinem Falle aber fand sich freie Flüssigkeit in den Zellen, mit Ausnahme des einen, in dem das Ohr nach oben gekehrt war.

Zusammenfassung der experimentellen Untersuchungen.

Aus diesen Untersuchungen ergibt sich demnach:

1. Ohrmandeln, die aus Oleum Cacao oder 4—6% Gelatine angefertigt sind, erleiden durch Seitenlage des Kopfes eine den physikalischen Gesetzen entsprechende Lokomotion, wogegen Rückenlage oder aufrechte Haltung keine nennenswerte Verschiebung herbeiführt.

2. Ohrmandeln, die in den Meat. audit. ext. eingelegt werden, können eine Einwirkung auf die weiter nach innen gelegenen Partien nur dann ausüben, wenn sich der Pat. mindestens durch 45—60 Minuten in der dem kranken Ohr entgegengesetzten Seitenlage befindet.

3. Höherprozentige Gelatinepräparate (wie zum Beispiel in manchen Apotheken abgegebene 12%ige Ohrmandeln) können trotz Medikamentgehaltes keine medikamentöse Wirkung ausüben, da das Medikament durch die Gela-

Digitized by Google
Original from UNIVERSITY OF CALIFORNIA
Generated on 2019-10-24 12:17 GMT / http://hdl.handle.net/2027/uc1.b3252758
Public Domain in the United States, Google-digitized / http://www.hathitrust.org/access_use#pd-us-google

tine in diesen Fällen zu sehr gebunden ist, um sich auf das umgebende Gewebe ausbreiten zu können.

4. Bei größerer Flüssigkeitsansammlung im Mittelohr sammelt sich freie Flüssigkeit in den Warzenzellen leichter an, wenn auf dieser Seite das äußere Ohr nach oben, als wenn es nach unten gekehrt ist.

II. Praktische Untersuchungen.

1. Ceruminalansammlungen.

Es ist eine häufig beobachtete Tatsache, daß sich bei vielen Menschen nur einseitig Cerumenpfröpfe finden. Diese Erscheinung läßt sich auf zweierlei Art erklären:

1. entweder findet wirklich auf einer Seite eine stärkere Ausscheidung von Ohrenschmalz statt oder

2. die Abfuhr des letzteren ist auf der anderen Seite erhöht.

Da nun aber einseitige Sekretionsanomalien, zum Beispiel Hyperhidrosis unilateralis, verhältnismäßig selten vorkommen, einseitige Cerumenanhäufungen hingegen sehr oft, so liegt es nahe, die Schuld für diese Erscheinung einer vermehrten Abfuhr am andern Ohr zuzuschreiben. Diese letztere kann — von einer mechanischen Entfernung selbstverständlich abgesehen — nur durch Seitenlage des Kopfes zustande kommen, da nach obiger Darstellung Rückenlage oder aufrechte Haltung keine Verschiebung des Inhaltes in der Längsachse des Gehörganges bedingen können. Bei länger dauernder Rechtslage wird demnach das im linken Ohr befindliche Cerumen gegen das Trommelfell vorrücken können und so dem nachrückenden Cerumen Platz machen, wodurch allmählich der bekannte Cerumenpfropf entsteht, wogegen am anderen Ohr das ausgeschiedene Ohrenschmalz nach außen rückt und hier leicht beseitigt zu werden pflegt, so daß hier in der Regel eine größere Ansammlung verhindert wird.

Da nun eine länger dauernde Seitenlage gewöhnlich nur während des Schlafes eingenommen wird, so können wir — natürlich immer vorausgesetzt, daß keine mechanischen Manipulationen vorangegangen sind — aus der Anhäufung des Cerumens allein einen sicheren Schluß auf die Lage ziehen, die der Pat. beim Schlafe einzunehmen pflegt. In zweifelhaften Fällen läßt sich durch die oben angeführten gefärbten Ohrmandeln die Kopflage während des Schlafes immer leicht nachweisen.

Nachdem ich mich seit vielen Jahren von der Richtigkeit dieser Anschauung überzeugt hatte, prüfte ich das Verhalten entsprechend den Angaben der Pat. Hierzu bot mir das Material der Ohrenklinik (Vorstand: Professor Viktor Urbantschitsch) ein willkommenes Material, da in der ärmeren Bevölkerungsschichte der Trieb, sich die Ohren selbst auszuputzen, viel ge-

Generated on 2019-10-24 12:17 GMT / http://hdl.handle.net/2027/uc1.b3252758
Public Domain in the United States, Google-digitized / http://www.hathitrust.org/access_use#pd-us-google
Digitized by Google
Original from UNIVERSITY OF CALIFORNIA

ringer zu sein pflegt als bei den Wohlhabenden. Zu diesem Zwecke untersuchte ich 100 Cerumenfälle, die sich mir zumeist in fortlaufender Serie boten.

Es ergab sich hierbei folgendes Resultat:

Von 100 Fällen zeigten 59 unilaterale, 41 bilaterale Cerumenausscheidungen. Von den 59 mit unilateralen Cerumenausscheidungen schliefen 41 Pat. auf dem andern Ohr, 14 abwechselnd, 4 am gleichen Ohr. Alle diese 4 Pat. hatten vor dem Aufsuchen der Klinik Versuche gemacht, sich die Ohren beiderseits selbst zu reinigen. Von den 41 mit bilateralen Cerumenköpfen schliefen 40 Pat. nachts am Rücken oder abwechselnd rechts und links, einer behauptete nur auf einer Seite zu schlafen.

Diese Zahlen sprechen wohl zur Genüge für die Richtigkeit meiner Anschauung.

Bezüglich der Cerumenanhäufungen lassen sich nun folgende Schlußsätze festsetzen:

1. Bei einseitigen Cerumenanhäufungen pflegt der betreffende Pat. nachts am anderen Ohr zu schlafen.

2. Geben Pat. trotz einseitigen Cerumens an, abwechselnd zu schlafen, so pflegen sie auf der cerumenfreien Seite aufzuwachen.

3. Bei bilateralen, doch ungleichen Cerumausscheidungen liegen die Pat. auf der cerumenärmeren Seite.

4. Bei bilateraler, gleicher Cerumenausscheidung pflegen die Pat. ihre Lage nachts zu wechseln; weniger häufig liegen sie am Rücken.

5. In allen Fällen, in denen obige Sätze nicht zur Geltung zu kommen scheinen, wurde instrumentell oder anders eine Reinigung vorgenommen oder die Pat. wissen selbst nicht, wie sie nachts liegen.

Fortlauf. Nummer	Name	Geschlecht	Alter	Protokollnummer d. Ohrenkl.	Cerumenansamml.	Schlafseite	Anmerkungen [1]
1.	F. Sch.	m.	12	7.716	l.	r.	
2.	I. K.	m.	19	7.718	l.	r.	
3.	S. L.	m.	26	7.728	l.	r.	
4.	I. L.	m.	14	9.546	l.	r.	
5.	S. I.	w.	31	9.763	l.	r.	
6.	H. K.	m.	58	9.765	bil.	a.	
7.	R. K.	m.	34	9.771	bil.	r.	
8.	I. A.	m.	36	9.775	r.	l.	
9.	H. K.	m.	48	9.776	l.	r.	
10.	M. St.	m.	44	9.777	r.	l.	
11.	I. B.	m.	17	9.786	r.	l.	
12.	A. G.	w.	30	9.787	l.	r.	

[1]) r. = rechts, l. = links; > = mehr als.

Digitized by Google
Original from UNIVERSITY OF CALIFORNIA
Generated on 2019-10-24 12:18 GMT / http://hdl.handle.net/2027/uc1.b3252758
Public Domain in the United States, Google-digitized / http://www.hathitrust.org/access_use#pd-us-google

Fortlauf. Nummer	Name	Geschlecht	Alter	Protokoll-nummer d. Ohrenkl.	Cerumen-ansamml.	Schlafseite	Anmerkungen
13.	A. M.	m.	27	9.796	bil.	a.	
14.	W. R.	m.	28	9.830	r.	l.	
15.	A. W.	w.	11	9.877	r.	a.	Einschlafen r.; Aufwachen l.
16.	I. O.	m.	51	9.879	bil.	a.	
17.	S. V.	m.	70	9.885	bil.	a.	r. > l.
18.	A. Sch.	m.	?	9.888	l.	a.	Einschlafen l.: Aufwachen r.
19.	I. P.	m.	39	10.032	r.	l.	
20.	F. H.	m.	?	10.065	r.	a.	Aufwachen immer l.
21.	V. H.	m.	?	10.067	bil.	a.	
22.	L. St.	m.	55	10.068	r.	l.	
23.	A. Sch.	m.	24	10.072	l.	l.	Pat. pflegt sich die Ohren innen (z. B. instrumentell) zu reinigen
24.	A. I.	m.	42	10.203	r.	l.R.	
25.	M. M.	m.	29	10.206	r.	R.	
26.	H. F.	m.	19	9.954	l.	r.	
27.	E. W.	m.	28	10.227	r.	l.	
28.	I. Z.	m.	42	10.235	bil.	a.	l. > r.
29.	M. V.	w.	44	10.256	bil.	l.	Cerumen r. > l.
30.	L. B.	m.	42	10.263	l.	a.	Einschlafen l. oder Rücken; Aufwachen r.
31.	H. L.	m.	24	10.266	bil.	R.	
32.	M. H.	m.	32	10.274	bil.	a.	
33.	M. F.	w.	32	10.294	l.	r.	
34.	X. Y.	m.	?	10.344	bil.	l.	Cerumen r. > l.
35.	I. H.	m.	40	10.368	r.	l.	
36.	W. C.	m.	59	10.485	bil.	R.	
37.	F. W.	m.	30	10.488	bil.	a.	
38.	I. D.	m.	29	10.435	bil.	R.	
39.	K. Sch.	m.	29	10.458	r.	l.	
40.	L. F.	m.	31	10.690	bil.	R.	
41.	M. L.	m.	25	10.692	bil.	a.	
42.	A. K.	m.	29	10.700	l.	a.	
43.	M. R.	w.	53	10.710	l.	r.	
44.	I. K.	w.	?	10.711	bil.	a.	
45.	R. G.	K.	4	10.744	l.	r.	
46.	K. A.	m.	25	10.785	l.	r.	
47.	R. E.	w.	39	10.786	bil.	a.	
48.	W. Sch.	m.	64	10.959	bil.	R.	
49.	M. H.	w.	34	10.961	bil.	R.	
50.	I. M.	w.	?	10.970	bil.	a.	
51.	F. N.	m.	23	10.971	r.	a.	
52.	H. N.	m.	9	10.973	l.	r.	Pat. pflegt sich die Ohren innen (mit Handtuchzipfel etc.) zu reinigen
53.	H. H.	w.	18	11.096	r.	l.	
54.	T. M.	w.	27	10.974	l.	r.	
55.	D. L.	w.	32	11.099	r.	l.	
56.	I. L.	m.	39	11.106	r.	a.	

Generated on 2019-10-24 12:18 GMT / http://hdl.handle.net/2027/uc1.b3252758
Public Domain in the United States, Google-digitized / http://www.hathitrust.org/access_use#pd-us-google
Digitized by Google
Original from UNIVERSITY OF CALIFORNIA

Fortlauf. Nummer	Name	Geschlecht	Alter	Protokoll-nummer d. Ohrenkl.	Cerumen-ansamml.	Schlafseite	Anmerkungen
57.	A. W.	w.	21	11.107	l.	r.	
58.	L. R.	w.	35	11.113	bil.	a.	
59.	E. F.	m.	23	11.120	bil.	a.	r. > l.
60.	I. G.	m.	28	11.123	bil.	a.	Cerumen l. > r., Lage r. > l.
61.	K. M.	m.	32	11.124	bil.	a.	
62.	E. P.	w.	61	11.131	r.	R.	
63.	A. M.	m.	36	11.263	bil.	a.	Cerumen r. zäher als l.; r. > l.
64.	I. Z.	m.	?	11.266	l.	a.	
65.	F. F.	m.	?	11.267	bil.	a.	Lage r. > l.
66.	K. S.	m.	?	11.271	bil.	a.	
67.	W. L.	w.	6	11.273	bil.	a.	
68.	W. F.	m.	33	11.274	l.	a.	Einschlafen r.; Aufwachen l.
69.	P. F.	m.	22	11.391	l.	r.	
70.	L. P.	m.	66	11.512	r.	r.	Beide Ohren wurden mit Haarnadeln gereinigt, r. ohne Erfolg
71.	I. P.	w.	?	11.524	bil.	a.	
72.	F. H.	m.	20	10.580	bil.	a.	
73.	A. E.	w.	33	10.521	l.	r.	
74.	S. T.	m.	22	10.344	bil.	l.	Cerumen r. > l.
75.	K. I.	w.	16	11.189	r.	l.	
76.	A. K.	m.	33	11.583	bil.	a.	
77.	I. F.	m.	56	11.630	r.	l.	
78.	M. W.	w.	18	11.639	bil.	a.	
79.	K. H.	m.	26	11.640	r.	l.	
80.	A. B.	w.	23	11.643	r.	l.	
81.	L. S.	m.	?	11.646	l.	r.	
82.	K. L.	w.	22	11.651	bil.	a.	
83.	F. K.	m.	61	11.788	bil.	a.	Cerumen r. > l.; Lage l. > r.
84.	E. E.	w.	36	11.966	l.	r.	
85.	B. S.	m.	?	11.976	r.	l.	
86.	F. N.	m.	8	12.020	r.	l.	
87.	L. M.	m.	25	12.022	l.	r.	
88.	L. M.	m.	7	12.026	r.	l.	
89.	J. T.	m.	25	12.027	bil.	l.	Lage r. > l.
90.	J. H.	m.	18	12.029	bil.	l.	Cerumen r. > l.
91.	J. W.	m.	50	12.034	bil.	a.	
92.	J. D.	m.	10	12.222	r.	l.	
93.	F. W.	m.	?	12.283	l.	l.	Pat. reinigte sich die Ohren mit einer Haarnadel, l. ohne Erfolg.
94.	K. G.	m.	7	12.293	r.	l.	
95.	J. B.	w.	39	479	bil.	R.	
96.	J. K.	m.	27	488	bil.	R.	
97.	J. T.	m.	54	489	bil.	a.	
98.	A. S.	w.	16	490	bil.	r.	Cerumen l. > r.
99.	J. K.	m.	50	494	l.	a.	Einschlafen l.; Aufwachen r.
100.	R. D.	m.	?	498	r.	l.	

Generated on 2019-10-24 12:17 GMT / http://hdl.handle.net/2027/uc1.b3252758
Public Domain in the United States, Google-digitized / http://www.hathitrust.org/access_use#pd-us-google
Digitized by Google
Original from UNIVERSITY OF CALIFORNIA

2. Otorrhöe.

So wie nun die Kopflage bei Cerumen einen Einfluß nimmt, so war es von vornherein anzunehmen, daß auch bei Eiterungen die physikalischen Gesetze unter Umständen eine Rolle spielen können.

Die praktisch-therapeutischen Untersuchungen an Pat. mit Mittelohreiterungen haben nun ergeben, daß es tatsächlich Fälle gibt, in denen die Herstellung von günstigen Abflußbedingungen des Eiters für sich allein schon einen therapeutischen Erfolg erzielen kann. In solchen Fällen spielt die Kopflage prophylaktisch wie therapeutisch eine zuweilen anscheinend große Rolle, indem bei andauernd nach abwärts gerichtetem Ohr eine sichtliche Abkürzung der Entzündungen, vielleicht auch eine Verhinderung von Komplikationen zustande kommt. Es ist selbstverständlich, daß bei der Mehrzahl von Mittelohreiterungen, insbesondere bei den chronischen Formen, ferner bei allen Knochenerkrankungen, bloß durch Beförderung des Eiterabflusses meist kein nennenswerter Einfluß zu erzielen ist; das gleiche gilt von einer Reihe von akuten Schleimhautentzündungen. Hier spielt natürlich die Virulenz der Bakterien etc. eine wichtige Rolle. In einer Anzahl von akuten eitrigen Otitiden hingegen können schon einzig und allein die günstigen Abflußbedingungen einen raschen Rückgang der Entzündung bedingen.

Im folgenden will ich kurz über einige derartige Fälle berichten, mit der ausdrücklichen Bemerkung, daß ich hier nur die sichtlich günstigen Fälle verzeichne, da jene, aus denen nicht klar hervorgeht, ob wirklich die Kopfstellung an dem Verlauf Schuld trägt (zum Beispiel akute Eiterungen, die in 14 Tagen heilen, was auch bei der üblichen Therapie der Fall sein kann), nichts Neues bringen.

1. R. K. (3144[1]). Otit. med. pur. ac. d. seit 30. IV. 1910. Im Gehörgang etwas rahmiger Eiter; kleine Perforation im hinteren unteren Quadranten. Die Eiterung war bis zur Untersuchung mäßig stark. 2. IV. Pat. beklagt sich über starke Hörverschlechterung. Pat. schlief bisher stets links. Therapie nur Rechtslage. 4. IV. Eiterung vollständig sistiert; Gehör wesentlich besser (spontane Angabe).

2. D. N. (7712). Otit. med. pur. subac. sin. (seit zirka 2 Monaten) 26. III. 1910; rundliche Perforation im hinteren unteren Quadranten, sehr viel Eiter. Bisherige Therapie H_2O_2, Rechtslage. Eiterung bei Nacht viel geringer. Der Nachttampon ist so durchfeuchtet wie jeder Tampon, der bei Tag nur ein paar Stunden im Ohr belassen wird. Wenn aber Pat. zufällig einmal bei Nacht links liegt, „so ist der Tampon morgens ganz getünkt mit Eiter".

---

[1]) Die Zahlen bedeuten die Protokollnummer der Ohrenklinik Wien.

Digitized by Google
Original from UNIVERSITY OF CALIFORNIA
Generated on 2019-10-24 12:17 GMT / http://hdl.handle.net/2027/uc1.b3252758
Public Domain in the United States, Google-digitized / http://www.hathitrust.org/access_use#pd-us-google

26. III. 1910. Therapie: Keine Instillation, Umschläge mit 70%igem Alkohol, Faradisation, konstante Linkslage.

29. III. Gehör besser, Eiterung vermehrt, Schmerzen sistiert.

4. IV. Paukenhöhle trocken.

3. L. S., 5 Jahre, Otit. med. pur. ac. sin. Im Dezember 1909 machte Pat. eine akute Otit. med. pur. durch; therapeutisch wurde damals von anderer Seite angewendet: Paracentese, H_2O_2, Rechts- oder Rückenlage, seltener Linkslage. Profuser Ausfluß durch 3 Wochen.

4. III. 1910. Ohrschmerzen links.

5. III. Beginn einer Mittelohrentzündung.

6. III. Rötung des Trommelfells bis in den oberen Anteil, keine Vorwölbung.

8. III. Paracentese, Thigenolperhydrolspiritusinstillationen, 3mal täglich 10 Tropfen à 7 Minuten; konstante Linkslage (bei Tag und Nacht).

9. III. Starker Eiterausfluß, Schmerz gering.

10. III. Eiterung anhaltend stark.

12. III. Ohr vollständig trocken, Trommelfell blaß, Perforationsöffnung nicht mehr zu sehen.

4. A. J., 8 Jahre, Otit. med. ac. sin. seit 12. IV. 1910. Pat. wird am 13. IV. von einem Fachmanne paracentisiert und erhält H_2O_2 zu Instillationen. Pat. bleibt im Bett und liegt konstant auf dem rechten Ohr. Nach der Paracentese fließt Eiter aus, die Schmerzen lassen nach. Schon am nächsten Tage fließt das Ohr nur mehr wenig, die Schmerzen nehmen wieder zu und steigern sich zusehends.

13. IV. Neuerdings Paracentese, Instillation, Rechtslage. Die Eiterung bestand tags darauf nicht mehr, dafür bestanden wieder heftige Schmerzen. Pat. schläft wenig, ist völlig appetitlos und körperlich sehr abgespannt.

Am 20. IV. sehe ich Pat. zum erstenmal. Trommelfell dunkelrot, hinterer unterer Quadrant vorgewölbt, intensive Schmerzen. Therapie: Paracentese, Faradisation, keine Instillation, 70%ige Alkoholumschläge, konstante Linkslage. Reichliche Eiterung, Schmerzen verschwinden. 21. bis 23. IV. gleich starke Eiterung, Schmerzlosigkeit. Da sich Pat. auffallend frisch fühlt, läßt ihn die Mutter am 24. IV. nachmittags für 2 Stunden aufstehen. In der zweiten Stunde Abnahme der Eiterung mit zunehmendem Schmerz, so daß Pat. von der Mutter gleich wieder ins Bett gelegt wird. Alkoholumschläge, Linkslage. Nach einer Stunde fängt die Eiterung wieder an, die Schmerzen hören auf, Pat. ist wieder ganz frisch.

25. und 26. IV. Otorrhöe, Wohlbefinden.

27. IV. Ohr trocken, Trommelfell blaß, retrahiert; Perforationsöffnung nicht zu sehen. Pat. ist schmerzfrei und sehr lustig, nach Angabe der Mutter wieder wie früher.

Digitized by Google
Original from UNIVERSITY OF CALIFORNIA
Generated on 2019-10-24 12:17 GMT / http://hdl.handle.net/2027/uc1.b3252758
Public Domain in the United States, Google-digitized / http://www.hathitrust.org/access_use#pd-us-google

29. IV. Status unverändert. Pat. besucht die Schule und erweist sich als ganz normal.

11. V. Ohr normal, Wohlbefinden.

Letztere beide Fälle sind besonders wertvoll, weil die vorhergehenden Entzündungsattacken zum Vergleich herangezogen werden können.

Aus der Kopfhaltung erklären sich auch einige anamnestische Angaben, so die Mitteilung einiger Pat., daß das Ohr bei Nacht stärker oder weniger zu eitern pflege (entsprechend der Lage während des Schlafes), daß ein Ohr überhaupt nicht eitere (geringe Sekretion bei antilateraler Kopflage im Schlafe), ferner die Beobachtung einiger Pat., daß das Gehör auf dem kranken Ohr besser erscheint, wenn sie auf diesem liegen, als wenn sie auf dem gesunden Ohr liegen (entsprechend der verringerten Eiterstauung) usw.

Aus allen diesen Beobachtungen geht hervor, daß es für manche Fälle besser ist, wenn man den Eiterabfluß durch Lagerung auf das kranke Ohr befördert und daß diese Lage an und für sich zuweilen schon als Heilfaktor angesehen werden kann. Es gilt dies insbesondere für manche akute, eitrige Mittelohrentzündungen und muß zuweilen, um einen vollen Erfolg zu erzielen, durch einige Zeit konstant durchgeführt werden.

Starke Blutung der Trommelhöhle in Verbindung mit einer durch Influenza verursachten akuten Mittelohrentzündung.

Von Dr. **Alexander Rejtö,** Ohrenarzt in Budapest.

L. P., 29 Jahre alt, Gastwirt, meldete sich am 12. XI. 1909 in meiner Ordination. Pat. klagt, daß nach einem 14 Tage dauernden heftigen Schnupfen sein rechtes Ohr so heftig zu schmerzen begann, daß er nicht einmal schlafen konnte. Das rechte Trommelfell ist gerötet und geschwellt. In dem hinteren oberen Quadranten war eine stecknadelkopfgroße Bulla sichtbar, daneben einige Hämorrhagien. In dem linken äußeren Gehörgang Cerumen. Nach Ausspritzung desselben sah man durch das ein wenig trübe und eingezogene Trommelfell ein gelbliches Exsudat durchscheinen. Konversationssprache auf beiden Ohren 4 *m*. Flüsterspr. 20 *cm*. Beide Tuben verengt. Der rechte Proc. mastoideus gegen Druck sehr empfindlich. Temperatur 37·8° C. Diagnose: Otitis media acuta haemorrhagica l. d. Otitis media exsudativa l. sin. Coryza. Nach Anästhesierung des hinteren Teiles des rechten Trommelfelles machte ich einen ungefähr 3 *mm* langen vertikalen Schnitt, ordnete für beide Ohren warme Kataplasmen an und für den Abend 1 *g* Aspirin.

Am anderen Tage, 13. XI., klagte der Pat. über heftige Schmerzen, die durch das Aspirin behoben wurden. Aus der Trommelhöhle entleerte sich eine Menge blutigen Eiters. Die Schmerzen nahmen gegen Abend zu, Temperatur 38° C, der Proc. mastoi-

Generated on 2019-10-24 12:17 GMT / http://hdl.handle.net/2027/uc1.b3252758
Public Domain in the United States, Google-digitized / http://www.hathitrust.org/access_use#pd-us-google
Digitized by Google
Original from UNIVERSITY OF CALIFORNIA

deus sehr schmerzhaft, so daß ich die gestrige Paracentesisöffnung erweiterte, und die Schmerzen mit 10%igen Cocain-Tonogentropfen linderte.

Am 14. und 15. XI. besserte sich das Allgemeinbefinden des Kranken, die Absonderung ist kaum blutig, der Proc. mastoideus ist weniger empfindlich, der Pat. ist fieberfrei.

Am 16., Abend, also 4 Tage nach der Paracentese und 3 Tage nach der Erweiterung der Öffnung, entleert sich ein größeres Blutgerinnsel und einige Stunden später, nachts 1 Uhr, stellt sich eine starke Blutung durch den äußeren Gehörgang ein. Das Blut floß wie bei einer stärkeren Nasenblutung. Den Ort der Blutung konnte ich wegen des schnell hervorsprudelnden Blutes nicht sehen. Nach Jodoformgazetamponade applizierte ich einen Druckverband und einen Eisbeutel auf den Kopf. Im Lauf des Vormittags klagte der Pat. über in den äußeren Gehörgang lokalisierte heftige Schmerzen. Der Proc. mastoideus war gar nicht mehr empfindlich. Mittags entfernte ich den Tampon der großen Schmerzen wegen, worauf dieselben momentan aufhörten; die Blutung trat aber sofort ein. Dieselbe wurde mit einem frischen, ein wenig lockeren Tampon gestillt. Nachdem mich manche Umstände eine Hämophilie vermuten ließen, gab ich dem Pat. um 2 Uhr nachmittags und 8 Uhr abends je 10 cm^3 Diphtherieserum unter die Haut der Brust, laut dem von Marcell-Labbé respektive E. Weil und von mir zu wiederholten Malen mit Erfolg benutzten Verfahren. Infolge der großen Schmerzen nahm ich am Abend den Tampon wieder hinaus und die Schmerzen ließen sofort wieder nach; die gleichzeitig eingetretene Blutung stillte ich neuerdings mit einem Tampon.

Am 18. um 6 Uhr morgens stellt sich trotz des Tampons eine ziemlich starke Blutung ein; ich verstopfte den äußeren Gehörgang fester mit einem frischen Tampon und die sich später einstellenden Schmerzen stillte ich mit einer Morphiuminjektion.

Gegen 4 Uhr nachmittags klagt Pat. über einen heftigen Druck im Kopfe, bald stellt sich wieder eine starke Blutung ein, welche den Tampon ausspült. Bei dieser Gelegenheit beobachte ich die Zeit des Gerinnens des Blutes und finde, daß es binnen 4 Minuten erstarrt, also ist keine Hämophilie vorhanden.

Ich tamponiere wieder, aber diesen Tampon mußte ich am 19. XI. morgens herausnehmen, da er riesige Schmerzen verursachte. Nach der Herausnahme erfolgt eine schwache Blutung, welche durch einen lockeren Tampon aufhört.

Vom 17. XI. an hielt ich den Kranken im Bette in vollständiger Ruhe, indem ich für Abführmittel reichlich sorgte.

Am 20. XI. blieb der Tampon drinnen, es war keine Blutung, nur am 21. XI. morgens fühlt der Pat. noch einen geringen Kopfschmerz und ein Jucken im Ohr, nachdem eine Blutung eintrat; ich stillte dieselbe mit einem Tampon.

Am 22. XI. stand der Pat. auf, es fand keine Blutung statt.

Am 23. XI. hatte der seit 15. XI. fieberfreie Pat. ein wenig Temperaturerhöhung bis 37·5° C und im linken Ohre traten heftige Schmerzen auf. Ich paracentierte den angeschwollenen oberen Teil des geröteten Trommelfelles und applizierte einen Leiterschen Kühler, unter welchem der geringe Schmerz des Processus mastoideus binnen 2 Tagen aufhörte, der ganze Prozeß heilte in 6 Tagen.

Das rechte Ohr begann am 24. XI. abends wieder zu bluten; nachdem der Tampon ausgetauscht wurde, kam während der nächsten 76 Stunden keine Blutung.

Generated on 2019-10-24 12:17 GMT / http://hdl.handle.net/2027/uc1.b3252758
Public Domain in the United States, Google-digitized / http://www.hathitrust.org/access_use#pd-us-google
Digitized by Google
Original from UNIVERSITY OF CALIFORNIA

Erst am 27. XI. nachts trat eine kleinere Blutung auf. Das viele Tamponieren mit Jodoformgaze verursachte ein Ekzem in dem äußeren Gehörgang, deshalb benutzte ich jetzt Vioformgaze.

Am 27. XI. abends mußte ich den Tampon abermals austauschen; bei dieser Gelegenheit war die Blutung so gering, daß es mir gelang, das Blut durch eine Perforation an dem unteren Teile des Trommelfells hervorsickern zu sehen.

Am 30. XI. entfernte ich den Tampon, es findet keine Blutung statt; gegen Abend sickerte noch ein wenig Blut nach, dies war die letzte Blutung.

Am 1. XII. war das Trommelfellbild sehr undeutlich; ein polsterartiges weiches Gewebe bildete den ganzen oberen Teil, dasselbe bekam in einigen Tagen eine gräuliche Farbe. Erst am 9. XII. begannen die Umrisse des Trommelfelles sich zu differenzieren; in dem hinteren oberen Quadranten war eine dunkelrote Vorwölbung wahrnehmbar, welche sich von Tag zu Tag mehr zurückbildete, so daß am 15. XII. die Umrisse des eingezogenen Hammergriffes schon sichtbar wurden.

Am 12. I. 1910 war jedes Merkmal einer Entzündung des Trommelfells geschwunden und beide Trommelfelle zeigten postkatarrhalische Veränderungen. Beide Tuben waren verengt. Die Ursache dieses veralteten Übels erklärt der Befund der Nase, indem die beiden unteren Muscheln hochgradig hypertrophisch waren, links eine große Crista septi, so daß Pat. durch die Nase kaum Luft bekommt. Nach wiederholtem Katheterismus Flüstersprache rechts 3 *m*, links 4 *m*.

Das ganze Übel war eigentlich eine gelinde verlaufende Influenzaotitis, welche durch eine aus dem rechten Ohre aufgetretene, ungewöhnlich starke und lange Zeit dauernde Blutung kompliziert wurde.

Die 13 Tage dauernde Blutung war besonders in den ersten Tagen so stark, daß ich nicht wußte, wodurch dieselbe bedingt war. An eine durch die Paracentese verursachte Sinus- oder Carotisverletzung konnte ich nicht denken, da diese Blutung sich erst 3 Tage nach der Paracentese einstellte. Das Blut spritzte nicht, aber es war auch nicht schwarzes Sinusblut.

Es tauchten zweierlei Meinungen auf: entweder kommt die starke Blutung aus den großen Blutgefäßen der Trommelhöhle infolge einer geringeren Verletzung, oder aber aus den in außerordentlicher Weise sich erweiterten kleinen Blutgefäßen der Trommelhöhle. Der Verlauf sprach für die letztere Annahme.

Bei der gewöhnlichen Influenzaotitis sind kleinere, manchmal 2—3 Tage lang dauernde Blutungen nicht selten; in meinem Falle hingegen muß ich eine anatomische Anomalie voraussetzen, um die starke Blutung aus den kleinen Blutgefäßen der Trommelhöhle zu erklären.

Irgend eine kleine Ursache der Blutung suche ich auch in meinem Heilverfahren: die warmen Kataplasmen verursachen nämlich einen starken Blutreichtum und befördern allenfalls die extreme Erweiterung der Blutgefäße. Deshalb habe ich bei der später sich einstellenden Entzündung des linken Ohres einen Leiterschen Kühler benutzt, unter welchem die Entzündung ebenfalls binnen kurzer Zeit heilte.

Digitized by Google
Original from UNIVERSITY OF CALIFORNIA
Generated on 2019-10-24 12:17 GMT / http://hdl.handle.net/2027/uc1.b3252758
Public Domain in the United States, Google-digitized / http://www.hathitrust.org/access_use#pd-us-google

Anknüpfend an meinen Fall glaube ich mit Recht bei Influenza respektive akuten hämorrhagischen Mittelohrentzündungen die Benutzung der Wärme widerraten zu können. Außer der Blutung waren auch die durch den Tampon bedingten, äußerst heftigen Schmerzen sehr auffällig, für die ich keine plausible Erklärung finde, da der Tampon nie bis an das Trommelfell reichte. Die Schmerzen waren derart heftig, daß der Pat. seine Qualen als unerträglich schilderte, doch mit Entfernung des Tampons sistierten sie immer momentan.

Vereinsberichte.

XIX. Versammlung der Deutschen Otologischen Gesellschaft.

Am 13. und 14. Mai 1910 fand in Dresden die XIX. Versammlung der Deutschen Otologischen Gesellschaft statt, an der laut Präsenzliste 136 Ärzte teilnahmen.

Nach Eröffnung der Sitzung durch den Vorsitzenden, Herrn Geheimrat Schwabach (Berlin), begrüßte Herr Prof. Klimmer die Gesellschaft im Namen der Gesellschaft für Natur- und Heilkunde in Dresden, Herr Doktor Baron als Vertreter der Ärztekammer und des ärztlichen Bezirksvereines Dresden.

In der Geschäftssitzung gedachte der Vorsitzende zweier Mitglieder, die die Gesellschaft im vergangenen Jahre durch den Tod verloren: Katz (Berlin) und Zaufal (Prag). Der Schatzmeister berichtete über den Stand des Vermögens, der Schriftführer über die Aufnahme von 27 Mitgliedern; die Mitgliederzahl stieg dadurch auf 470. Prof. Denker legte die VII. Lieferung der von der Gesellschaft herausgegebenen „Anatomie der Taubstummheit“ vor, enthaltend Arbeiten von Quix und Brouwer, Uffenorde, Schoenemann und Denker.

Als Ort für die XX. Versammlung wurde Frankfurt a. M. gewählt, als Zeit Freitag und Sonnabend vor Pfingsten 1911.

Die wissenschaftliche Sitzung wurde durch das Referat von Manasse eröffnet.

1. Manasse (Straßburg i. E.): **Die Folgezustände der Verletzungen des Schläfenbeins.**

Manasse teilt die Folgezustände der Verletzungen des Schläfenbeins in 3 Gruppen: I. Fälle, die direkt durch das Trauma zugrunde gehen; II. Fälle, die indirekt, also an den weiteren Folgen des Traumas, das Leben einbüßen: III. Fälle, die mit dem Leben davonkommen.

Die I. Gruppe ist für das Referat ohne Interesse, die II. wird kurz besprochen, zu ihr gehören die Fälle, die an eitriger Meningitis, selten an Sinusthrombose oder Hirnabscessen zugrunde gehen. Man könnte sie bezeichnen als „entzündliche Erkrankungen des Hirns und seiner Häute nach Felsenbeintraumen“.

Generated on 2019-10-24 12:17 GMT / http://hdl.handle.net/2027/uc1.b3252758
Public Domain in the United States, Google-digitized / http://www.hathitrust.org/access_use#pd-us-google
Digitized by Google
Original from UNIVERSITY OF CALIFORNIA

Das größte Interesse beansprucht die III. Gruppe, welche diejenigen Patienten umfaßt, die an ihrem Felsenbeintrauma weder direkt noch indirekt zugrunde gehen. Sie werden eingeteilt in

A. solche, die auch funktionell zur völligen oder fast völligen Heilung kommen. *a)* Leichte Fälle (Rhese) mit normalem oder fast normalem Gehör, aber sonst deutlich nachweisbaren Labyrinthstörungen, bedingt durch Commotio labyrinthi. *b)* Schwere Fälle von typischer Basisfraktur, die trotzdem auch zur funktionellen Heilung kommen (ziemlich selten).

B. Fälle mit dauernder schwerer Schädigung der Funktion: traumatische Taubheit oder Schwerhörigkeit. *a)* Zufolge von Felsenbeinfraktur. *b)* Zufolge von Commotio labyrinthi, beide nur anatomisch, weniger klinisch zu unterscheiden.

2. Rudolf Panse: **Präparate von geheilter Meningitis nach Ohreiterung infolge Schläfenbeinbruches.**

33jährige Pat. Ohnmacht, Fall. Fieber, Ohrenschmerz, scharfes Zischen, Schwindel, Erbrechen, Taubheit. Trommelfellschnitt, Aufmeißelung fördert wenig Eiter. Dauerndes Fieber, Hinterkopfschmerz, kein Patellarreflex. Öffnung des Labyrinthes (kein Nystagmus), beider Schädelgruben, ohne Eiter zu finden. 1 Jahr später Tod an Frauenleiden. Verwachsungen zwischen linker Kleinhirnhemisphäre und Med. oblongata. Glatte Hirnhautnarben. Blut zwischen Dura und Knochen. Pyramide mit Bindegewebe gefüllt, in dem ein Sequester eingeheilt ist, Schnecke knöchern obliteriert.

Diskussion zu 1 und 2: Busch, Kümmel, Voss, Ruttin, Rhese, Haike, Frey, Denker, Bárány, Wagener, Habermann.

3. Dennert: **Zur Physiologie der Schallauslösung im Gehörorgane.**

Vortragender war nach seinen früheren in dieser Versammlung in Homburg und Bremen mitgeteilten Untersuchungen zu dem Schluß gelangt, daß der Schall auf drei Wegen, dem Paukenhöhlenapparat, dem Knochen und dem runden Fenster in das innere Ohr gelangt, daß aber der Weg durch den Paukenhöhlenapparat zweckmäßiger für diese Aufgabe von der Natur entwickelt sei als die beiden anderen Wege, und wurde durch diese Untersuchungen zugleich auch der Gedanke nahegelegt, daß der normale Vorgang der Schallübertragung im Ohr ein molekulärer sei. Um nun weiter die molekuläre Theorie in bezug auf ihre Bedeutung zu studieren, prüfte er an der Hand experimenteller Versuche nach beiden Richtungen, nach der Seite der molekulären wie der massalen Theorie, ihre größere oder geringere Zweckmäßigkeit. In bezug auf die molekuläre Theorie konnte er an der Hand sehr instruktiver Versuchsanordnungen entwickeln, daß der Vorgang sich hier nach dem allgemeinen physikalischen Gesetz der Mitteilung und Leitung des Schalls vollzieht und daß dieses Gesetz sehr geeignet sei, den Vorgang der Schallübertragung im Ohr auf molekulärem Wege in einfachster Weise zu erklären, während der ganz besonders als Paradigma ins Feld geführte Versuch mit dem Phonographen infolge seiner ganzen Konfiguration, seiner sehr viel geringeren Leistungsfähigkeit gegenüber dem Ohr, und weil sich seine Funktion in gleichem Medium, die des Ohrs in verschiedener Medien, Fett und Flüssigkeit vollzieht, nicht also als solches gelten kann. In bezug darauf, wie die Bedingungen im Ohr selbst für die beiden Theorien entwickelt seien, konnte der Vortragende in bezug auf die molekuläre Theorie die anatomische und physiologische Zweckmäßigkeit der Einrichtungen im Ohr entwickeln, während

Digitized by Google
Original from UNIVERSITY OF CALIFORNIA
Generated on 2019-10-24 12:17 GMT / http://hdl.handle.net/2027/uc1.b3252758
Public Domain in the United States, Google-digitized / http://www.hathitrust.org/access_use#pd-us-google

die von Helmholtz mit großer geistiger Schärfe entwickelte massale Theorie unter seinen Voraussetzungen in bezug auf die Einrichtungen im Gehörorgan und an der Hand des Kirchhoff-d'Alembertschen Prinzips und seiner mathematischen Entwicklungen zwar anscheinend begründet sei, daß aber seine Voraussetzungen aus theoretischen, anatomisch-histologischen Gründen und namentlich auch infolge von Beobachtungen an Ohrenkranken begründete Zweifel an ihrer Stichhaltigkeit aufkommen lassen. Was nun den schwierigsten Punkt, die Auslösung des Schalles im Ohr, anbetrifft, so gibt der Resonanzvorgang, der sich zwischen zwei Körpern gleicher Schwingungsperiode vollzieht und welcher sich nach seinen Untersuchungen als Teilerscheinung des allgemeinen physikalischen Gesetzes von der Mitteilung und Leitung des Schalls erwiesen hat, einen deutlichen Fingerzeig für die Lösung dieser Frage auf molekulärem Wege, und sucht der Vortragende die resonatorische Eigenschaft nicht wie Helmholtz in den Fasern der Memb. Cort., sondern in der inneren Anordnung der Moleküle und Atome, den inneren Kräften, der spezifischen Energie der Hörzellen. Es vollziehe sich somit die Schallübertragung wie die Schallauslösung von der Schallquelle bis inklusive der Hörzellen, das ist auf molekulärem Wege, nach dem allgemeinen physikalischen Gesetz der Mitteilung der Leitung des Schalls und seiner speziellen Anwendung, der Resonanz. Unsere als zweckmäßig erkannten Maßnahmen wie unsere physiologischen Kenntnisse, speziell über Akkommodation, Dämpfung und die Funktion des runden Fensters, stehen im Einklang mit dieser Theorie und bietet sie weitere Ausblicke nach beiden Richtungen.

4. E. Waetzmann (Breslau): **Die akustischen Eigenschaften der Membrana basilaris.**

Es werden die Konsequenzen der an anderer Stelle begründeten Annahme erörtert, daß die Resonatoren im Ohre für den mittleren Teil der Tonskala etwa die gleiche Abklingezeit haben. Diese Hypothese vermag eine Reihe von Erscheinungen zu erklären, denen die Helmholtzsche Annahme, daß alle Ohrresonatoren etwa gleich stark gedämpft sind, nicht gerecht zu werden vermag. Hierher gehört die Tatsache, daß in den tiefen Oktaven weitere Intervalle von Primärtönen mehr Schwebungen geben als in den hohen Oktaven; ferner daß die Zonen völliger Verschmelzung zweier Primärtöne zu einem Zwischenton in den höheren Oktaven relativ enger sind als in den tieferen. Die erwähnte Hypothese gestattet auch, physiologische Äquivalente für eine ganze Reihe von Regeln aus der Harmonielehre anzugeben sowie die Helmholtzsche Theorie der Konsonanz und Dissonanz rechnerisch zu verifizieren. Zum Schluß wird darauf verwiesen, daß die in den letzten Jahren an Meerschweinchen angestellten Versuche über Schädigungen des Cortischen Organs bei Einwirkung langdauernder, starker Töne durchaus zugunsten der Resonanztheorie als solcher zu deuten sind.

5. E. Waetzmann (Breslau): **Über Differenztöne höherer Ordnung.**

Es wird gezeigt. daß die Differenztöne höherer Ordnung nicht als Sekundärerscheinungen eines der Primärtöne und eines Differenztones niedrigerer Ordnung aufzufassen sind, sondern daß sie direkt aus den Primärtönen entstehen, ebenso wie der Differenzton erster Ordnung. Des weiteren wird gezeigt, daß die Helmholtzsche Theorie der Kombinationstöne den experimentellen Befund über die Eigenschaften der Differenztöne höherer Ordnung in

Digitized by Google
Original from UNIVERSITY OF CALIFORNIA
Generated on 2019-10-24 12:17 GMT / http://hdl.handle.net/2027/uc1.b3252758
Public Domain in the United States, Google-digitized / http://www.hathitrust.org/access_use#pd-us-google

befriedigender Weise wiedergibt, womit rückwärts ein Beweis für die Richtigkeit der Helmholtzschen Theorie erbracht ist.

Diskussion zu 3, 4 und 5: Brünings, Zimmermann, Kümmel, v. Eicken.

6. Denker (Erlangen): **Zur Funktion der Schnecke und des Vorhofbogengangapparates.**

In seinen Ausführungen nimmt der Vortragende Stellung zu der von Lucae aufgestellten Theorie, daß der Schnecke nur die Perzeption der ultramusikalischen, das heißt von der 5. oder 6. Oktave an aufwärts zukomme, daß die musikalischen Töne von den Cristae ampullarum und die farblosen Geräusche von der Macula utriculi und sacculi perzipiert werden. Nach den Ergebnissen seiner Untersuchungen gelangt Denker zu der Ansicht, daß die Lucaesche Theorie durch die von dem Autor selbst ins Feld geführten Gründe nicht genügend gestützt erscheint, und daß die Resultate der experimentellen Untersuchungen am Tierohr ebenso wie die Befunde bei Taubstummen fast ausnahmslos gegen die Richtigkeit der Lucaeschen Lehre sprechen. Es müsse deswegen an der Funktion der Schnecke als Organ der Hörperzeption festgehalten werden; ob dem Vorhofbogengangapparat ein gewisses, geringes Schallperzeptionsvermögen zukomme, lasse sich nicht ganz ausschließen, sicher festgestellt sei es aber auch noch nicht.

7. Bárány berichtet über seine Versuche, **die Wirkung des künstlichen Trommelfells zu studieren und zu erklären.** Unter künstlichem Trommelfell versteht man eine bei Zerstörung des Trommelfells im Mittelohr auf die Gegend des Steigbügels oder des runden Fensters gelegte paraffingetränkte Wattekugel, die eine Hörverbesserung zur Folge hat. An Stelle der Wattekugel kann man auch Silberpapier oder eine Gummiplatte verwenden. Die Wirkung dieser Prothesen war bisher nicht erklärt. Bárány hat, um diese Wirkung zu verstehen, Versuche mit Eingießen von Quecksilber vorgenommen. Dazu eignen sich nur Patienten, bei denen die Tuba Eustachii verschlossen und die Trommelhöhle vollkommen epidermisiert ist. Schüttet man in einem derartigen Falle einen Tropfen Quecksilber ins Ohr, so tritt in dem Momente, wo das Quecksilber die Nische zum runden Fenster bedeckt, die Hörverbesserung auf. Dieser Versuch läßt sich beliebig oft hintereinander wiederholen und auf diese Weise gelingt es, genau die Art der Hörverbesserung mit Stimmgabeln zu studieren und auch die Ursachen derselben aufzudecken. Der Quecksilbertropfen bewirkt nämlich nichts anderes, als daß er die Schallwellen auf ihrem Wege zur Membran des runden Fensters aufhält. Ist das Trommelfell zerstört, so gelangen die Schallwellen zu gleicher Zeit zu den Membranen des runden und ovalen Fensters und versuchen zu gleicher Zeit beide einwärts zu drücken. Nun ist aber das Labyrinth von einer inkompressiblen Flüssigkeit erfüllt. Infolgedessen würde bei gleicher Größe der beiden Fenstermembranen überhaupt kein Schall in das Labyrinth einzudringen vermögen, da sich die auf die beiden Membranen einwirkenden, gleich großen und entgegengesetzt gerichteten Kräfte aufheben würden. Da die runde Fenstermembran ja doch größer ist als die ovale, so wird doch noch etwas, aber wenig gehört. Verschließt man aber dem Schall den Weg zu einer der beiden Membranen, so kann er nun ungehindert die eine in Schwingung versetzen, während die andere lediglich als Ausweichstelle fungiert. Damit tritt daher sofort eine Hörverbesserung auf. Auf Grund dieser Überlegungen ist es verständlich, warum die Fixation des

Digitized by Google
Original from UNIVERSITY OF CALIFORNIA
Generated on 2019-10-24 12:17 GMT / http://hdl.handle.net/2027/uc1.b3252758
Public Domain in the United States, Google-digitized / http://www.hathitrust.org/access_use#pd-us-google

Steigbügels, wie sie bei der Otosklerose, dieser Crux der Ohrenärzte, auftritt, eine so große Schwerhörigkeit verursacht. Es fehlt eben jetzt eine Ausweichstelle. Daß überhaupt noch gehört wird, beruht wahrscheinlich darauf, daß die Blutgefäße des Labyrinths eine gewisse Ausweichsmöglichkeit ergeben. Bárány zieht aus seinen Versuchen den Schluß, daß es durch Anlegen einer Labyrinthöffnung an einem gegen das Eindringen der Luftschallwellen geschützten Punkte gelingen müsse, in Fällen mit Fixation des Steigbügels den Patienten das Gehör wiederzugeben.

Diskussion zum Vortrag 7: Nadoleczny, Rudolf Panse, Herzog, Nager, Scheibe, Gomperz, Dennert, Hegener, Bárány.

8. E. Waetzmann (Breslau): **Vorschlag zu einer exakten Methode der Hörschärfebestimmung.**

Die Methode beruht auf der Interferenz des Schalles. Es werden mehrere Interferenzvorrichtungen in der Weise gekoppelt, daß sie gleichzeitig und um gleichviel verstellt werden können. Dadurch ist die Möglichkeit gegeben, einen Ton in beliebigen Abstufungen und in meßbarer Weise zu schwächen. Als besondere Vorzüge der Methode gegenüber Bestimmungen mittelst der Stimmgabel werden erwähnt: Sämtliche Obertöne der Klangquelle können mit Sicherheit ausgeschlossen respektive getötet werden; die sehr schwierige Bestimmung der Abklingungskurve der Klangquelle, zum Beispiel der Stimmgabel, fällt fort. Der Moment des Verschwindens des Tones, der bei abklingenden Klangquellen (Stimmgabel) sehr schwer zu bestimmen ist, kann in aller Ruhe festgestellt werden, da der beschriebene Apparat gestattet, jede beliebige Intensität des Tones beliebig lange konstant zu halten, bis der Hörende mit Sicherheit auszusagen vermag, ob er den Ton noch hört oder nicht.

9. Hinsberg (Breslau) berichtet über die **praktische Verwendbarkeit des Waetzmannschen Apparates für Hörprüfungen.** Als Tonquelle wurden für tiefe Töne Orgelpfeifen, für mittlere und hohe angeblasene Flaschen benutzt. Die Hörprüfung ist leicht und schnell auszuführen und verdient wenigstens für wissenschaftliche Untersuchungen den Vorzug vor den Stimmgabelprüfungen.

Diskussion zu 8 und 9: Frey, Bárány, Vohsen, Brünings, Quix.

10. Hegener (Heidelberg): **Kritische Untersuchungen zur oberen Hörgrenze.**

Die sichere Erzeugung genau gemessener, reiner, sehr hoher Töne macht erhebliche physikalische Schwierigkeiten, die erst alle (Aufzählung in der Arbeit) zu überwinden sind, ehe die Methode der Untersuchung als einwandfrei gelten kann. Ebenso sind die Angaben des Untersuchten durch die Verwendung verschiedener Tonquellen zu kontrollieren. Die älteren Untersuchungen von Savart, Preye, Lord Rayleigh und Pauchon, welche erheblich über 21.000 v. d. als obere Grenze angeben, entsprechen den physikalischen Bedingungen nicht. Von neuesten Untersuchungen ist sicher, daß Wanners Untersuchte durch niedrige Schneidentöne der Galtonpfeife, deren Tonbildung auch jetzt nicht verbessert ist, getäuscht worden sind. Die Untersuchungen Wilbergs leiden an der Einseitigkeit der Tonquelle (nur Monochord), die Täuschung dürfte durch das Reibungsgeräusch hervorgerufen sein. Nach Untersuchungen mit 6 kontrollierten Tonquellen ergab sich Hegener bei 100 Normalhörenden des 1.—4. Lebensjahrzehntes, daß die Grenze durchschnittlich bei 20.000 v. d. liegt, niemand über 22.000 sicher hörte. Schalleitungshindernisse setzen je nach

Generated on 2019-10-24 12:17 GMT / http://hdl.handle.net/2027/uc1.b3252758
Public Domain in the United States, Google-digitized / http://www.hathitrust.org/access_use#pd-us-google
Digitized by Google
Original from UNIVERSITY OF CALIFORNIA

Intensität der Tonquelle um 1000—3000 v. d. herab. (Demonstration eines verbesserten Monochords).

Diskussion zu 10: Wilberg.

11. Bárány demonstriert eine **neue Methode zum Nachweis der Simulation einseitiger und doppelseitiger Taubheit.** Läßt man einen Normalhörenden aus einem Buche vorlesen und setzt ihm während dessen je einen der von Bárány konstruierten Lärmapparate in die beiden Ohren, so wird im Moment, wo die Lärmapparate betätigt werden, die Stimme des Vorlesenden bedeutend lauter, ohne daß der Vorlesende selbst etwas bemerkt. Bei einseitiger Taubheit genügt das Einsetzen eines Lärmapparates in das gesunde Ohr, um das Phänomen hervorzurufen. Bei Simulation einseitiger Taubheit hat das Einsetzen des Lärmapparates in das gesunde Ohr keine Verstärkung der Stimme zur Folge, wohl aber die Einsetzung des zweiten Apparates in das angeblich taube Ohr. Bei Simulation doppelseitiger Taubheit tritt bei Wirkung beider Lärmapparate die Stimmverstärkung ein, die bei wirklicher Taubheit fehlt.

12. Bárány demonstriert **seine Worttabellen zur exakten Hörprüfung.**

Bei den bisherigen Methoden der Prüfung konnte man zwischen Hören und Erraten nicht unterscheiden. Bárány wählt nun zur Prüfung Worte, die sich lediglich durch einen Konsonanten oder Vokal unterscheiden, zum Beispiel Wabe, Wade, Wage, Ware, Vase, Waffe, Wanne etc. oder Sonne, Senne, Sinne etc., und stellt die Hördistanz fest, in welcher der von ihm sogenannte „Wechsellaut" jedesmal richtig gehört wird. Auf diese Weise ist ein Erraten unmöglich gemacht.

Diskussion zu 12: Quix.

13. Frey (Wien) beschäftigt sich in seinem Vortrag mit der **Mechanik des Schalleitungsapparates.**

Seine anatomischen Untersuchungen haben ergeben, daß bei vielen Säugetieren die Hammer-Ambosverbindung kein Gelenk, sondern eine echte Ankylose sei: bei allen anderen steht die Verbindung einer Ankylose ziemlich nahe und ist wenigstens für die physiologische Inanspruchnahme als fest zu betrachten. Demgemäß ist jede Schalleitungstheorie, die eine gegenseitige Beweglichkeit der Knöchelchen voraussetzt, als unzutreffend anzusehen, da es nicht anzunehmen ist, daß bei verschiedenen Säugern die Schalleitung in verschiedener Weise vor sich geht und an der sicheren Ankylose bei einer Anzahl von Tieren nicht zu zweifeln ist. Er beweist auch, daß für keine der physiologisch voraussetzenden Betätigungen der Schalleitungskette eine gegenseitige Beweglichkeit der beiden Knöchelchen notwendig ist. Endlich kritisiert er noch den Teil der Helmholtzschen Theorie, der sich mit dieser Frage befaßt und zeigt, daß sie in dieser Beziehung korrigiert werden muß. Insbesondere der von Helmholtz angenommene „Sperrzahnmechanismus" entspricht nicht den tatsächlichen Verhältnissen.

14. Herzog (München): **Demonstration von Präparaten experimentell erzeugter Labyrinthitis.**

Als Versuchstiere dienten Affen: die Schädigung erfolgte durch Eröffnung des horizontalen Bogenganges und Plombierung der Lumina mit Zement. Pathologisch-anatomisch ist eine Abnahme des entzündlichen Substrates von der Reizstelle aus gegen entferntere Bezirke unverkennbar. In einem Falle ist sogar eine deutliche Abgrenzung der Entzündung im horizontalen Bogengang

Digitized by Google
Original from UNIVERSITY OF CALIFORNIA
Generated on 2019-10-24 12:17 GMT / http://hdl.handle.net/2027/uc1.b3252758
Public Domain in the United States, Google-digitized / http://www.hathitrust.org/access_use#pd-us-google

festzustellen, während Vestibulum und Schnecke kaum sichtbare Spuren von Gerinnungen zeigen. In Anbetracht der groben mechanischen Schädigung und der verhältnismäßig geringen Propagation darf wohl bei schonenderer Infektion des Labyrinths (menschliche Pathologie) eine vollkommene Abgrenzung des Entzündungsprozesses erwartet werden. Durch diese Experimente hält Herzog den Beweis für die Möglichkeit circumscripter Labyrintheiterungen für erbracht.

15. W. Uffenorde (Göttingen):

1. Ein weiterer Fall von **Labyrintheiterung** nach akuter genuiner Mittelohreiterung (mit Demonstration von den histologischen Präparaten des entzündeten Labyrinths).

2. Ein weiterer Fall von **circumscripter Labyrintheiterung mit Saccusempyem,** Kleinhirnabsceß, Leptomeningitis nach chronischer Mittelohreiterung (Cholesteatom). Demonstration von histologischen Präparaten des Saccusempyems und eines Felsenbeines mit der eigenen Labyrinthoperationsmethode.

Ad. 1. Es ist der 6. Fall von Labyrintheiterung nach akuter genuiner Mittelohreiterung, abgesehen von anderen namhaft gemachten und hierher gehörigen Fällen, die im letzten Jahre veröffentlicht sind. Also sind diese Fälle nicht mehr als selten anzusehen. Öfter sind die Fälle mangels genauer funktioneller Prüfung und histologischer Untersuchung nicht richtig erkannt. Die funktionelle Prüfung ist um so wertvoller, als gerade die gefährlichen Fälle ohne jedes ausgesprochene Symptom seitens des Vestibulum entstehen zu können scheinen. Die Eiterung geht durch die intakten Fenster aufs Labyrinth über, die Fistelbildung entsteht erst sekundär durch die Ernährungsstörung. Bei diesen Labyrintheiterungen soll man zunächst, auch bei Reaktionslosigkeit und Taubheit des Labyrinthes, abwarten, sowie aber Fieber, Kopfschmerzen oder irgendwelche endokranielle Symptome auftreten, ist gleichzeitige Totalaufmeißelung der Mittelohrräume und des Labyrinths nach der Methode des Vortragenden mit Eröffnung des Fundus des inneren Gehörgangs dringend angezeigt. Die Operationsmethode ist entgegen der oft geäußerten Ansicht für den Facialis bei genügender Technik ungefährlich und hat sich bereits in einer Reihe von Fällen bewährt.

Ad 2. Der Fall zeigt, daß ein gutes Gehör keineswegs die Möglichkeit einer Eiterung im Vestibulum ausschließt, daß also eine umschriebene Eiterung im Labyrinth sehr wohl möglich ist, wie Vortragender in einem früheren Falle schon durch histologische Untersuchung nachweisen konnte. Also muß man auch unter anderem bei Vorhandensein von gutem Gehör das Labyrinth operativ angreifen, wenn sichere Symptome seitens Vestibulum und schon seitens des Cerebellum dazu auffordern. Trotzdem das ganze Vestibulum wohl schon mindestens seit einem Jahr etwa eitrig entzündet war, bestand in beiden Blickrichtungen lebhafter Nystagmus nach der gesunden Seite gerichtet. Beim Einhaken in die Fistel am Tuber ampullare bei der Operation wurde typische Bewegung des Bulbi oculorum beobachtet.

Diskussion zu 15: Neumann, Bondy, Scheibe, Ruttin, Voss, Ritter, Mann, E. Urbantschitsch.

16. Brühl (Berlin) zeigt Präparate von 3 Felsenbeinen, in denen Spongiosierungsherde sind, ohne daß der Steigbügel ankylosiert ist. Klinisch war nervöse Schwerhörigkeit vorhanden und dementsprechend fand sich Labyrinthatrophie. Aus 3 weiteren Fällen von „typischer Otosklerose", das heißt Spon-

Digitized by Google
Original from UNIVERSITY OF CALIFORNIA
Generated on 2019-10-24 12:17 GMT / http://hdl.handle.net/2027/uc1.b3252758
Public Domain in the United States, Google-digitized / http://www.hathitrust.org/access_use#pd-us-google

giosierung mit Stapesankylose, schließt Brühl, daß die Knochenalterationen, die zur **Stapesankylose** führen, klinisch wie anatomisch anders zu bewerten sind wie die histologisch ähnlichen Knochenalterationen, die zuweilen bei Labyrinthatrophie und Mittelohrprozessen gefunden werden, ohne daß der Stapes ankylosiert ist. Über die Bedeutung derselben können zurzeit noch keine Schlüsse gezogen werden.

Diskussion zu 16: Manasse, Panse, Scheibe, Frey.

17. Otto Mayer (Wien): **Endemische Schwerhörigkeit.**

An Diapositiven werden die wichtigsten mikroskopischen Befunde von 4 Fällen demonstriert, bei welchen sich neben verschiedengradiger Schwerhörigkeit auch Zeichen kretinischer Degeneration fanden. Übereinstimmend wurde bei allen Fällen konstatiert: 1. Massenzunahme des Knochens der Pyramide, wodurch es zu einer Änderung der Konfiguration an der medialen Paukenwand kam. Namentlich war die Nische des runden und des ovalen Fensters verengt, erstere in einem Falle sogar vollkommen durch Knochen abgeschlossen; 2. fand sich in allen Fällen eine Verödung der Fensternischen durch Schleimgewebe, Bindegewebe und Fettgewebe.

Andere Befunde waren: Verdickung der Gehörknöchelchen, Verwachsung derselben, so des hinteren Steigbügelschenkels mit der hinteren Nischenwand und des absteigenden Amboßschenkels mit der Antrumschwelle, Atrophie des Cortischen Organes etc. Da dieselben Befunde auch für das Gehörorgan Kretiner typisch sind, da ferner in 2 Fällen eine Struma, in einem Falle eine kolloide Entartung der Schilddrüse und in 2 Fällen Schwachsinn vorhanden war und sämtliche Fälle aus Steiermark stammten, und zwar gerade die beiden hochgradigsten Fälle aus Gegenden, wo Kretinismus in den typischsten Formen vorkommt, sieht Mayer diese Fälle als Übergangsformen zum echten Kretinismus und zur kretinischen Taubstummheit an.

Diskussion zu 17: Habermann.

18. Ernst Urbantschitsch (Wien): **Zur Ätiologie der Taubstummheit.**

Verfasser teilt, analog der Einteilung von Hammerschlag, die Taubstummheit in 2 große Gruppen: in erworbene und kongenitale. Die erworbene kann intrauterin oder postfötal entstanden sein. Zur ersteren gehört neben den verschiedenen Entzündungsformen die Lues hereditaria. E. Urbantschitsch untersuchte nun 125 Taubstumme und zum Teil deren Angehörige mittelst Wassermannscher Seroreaktion, und zwar mit folgendem Resultat: negative bis schwache Reaktion 86·4%; mittelstarke 6·4% (Grenzfälle); 7·2% fast oder ganz komplette Reaktion. — Da Verfasser unter „hereditär-degenerativer Taubstummheit“ (Hammerschlag) jene Fälle versteht, in denen die Ursache der Taubstummheit in der Keimesanlage gelegen ist, wenn auch mitunter eine scheinbar auslösende Ursache hinzutritt, wodurch die „latente“ Disposition „manifest“ wird, während in anderen die Disposition von Beginn an manifest erscheint, so teilt er die hereditär-degenerative Taubstummheit in eine „manifeste“ und in eine „latente“; für die Berechtigung dieser Einteilung erbringt Verfasser Beweise aus seiner Erfahrung. Mitunter kann eine schwere Konstitutionskrankheit imstande sein, den degenerativen Charakter einer Familie auszulösen. Hierzu gehören unter Umständen Syphilis und Tuberkulose (Anführung von je 2 Beispielen aus dem Beobachtungsmaterial des Verfassers). Die Konsanguinität der Eltern als solche übt nur einen sehr geringen Einfluß auf das Zustandekommen von Taubstummheit aus; es muß sich vielmehr um eine

Digitized by Google
Original from UNIVERSITY OF CALIFORNIA
Generated on 2019-10-24 12:17 GMT / http://hdl.handle.net/2027/uc1.b3252758
Public Domain in the United States, Google-digitized / http://www.hathitrust.org/access_use#pd-us-google

konsanguine Ehe in einer hereditär-degenerativen Familie handeln. Verfasser beobachtete unter 400 Taubstummen (hiervon 390 Katholiken!) nur 2mal Konsanguinität und in einer dieser konsanguinen Ehen ist außerdem die Blutsverwandtschaft nicht als auslösendes Moment für das Zustandekommen der Taubstummheit zu betrachten. Dieser geringe Koeffizient dürfte seine Erklärung in der Seltenheit konsanguiner Ehen unter Katholiken finden. Von Wichtigkeit kann zur Beurteilung des degenerativen Charakters in einer Familie der Nachweis anderweitiger körperlicher Abnormitäten sein, von denen Verfasser eine ganze Reihe aus seinem Beobachtungsmaterial anführt, und zwei sehr seltene Formen (Ektro- und Syndaktylie an den Füßen, Verschmelzung zweier Gaumenbogen) im Bilde vorführt. Zum Schluß gibt Urbantschitsch noch eine schematische Einteilung der Taubstummheit:

Taubstummheit

erworben		kongenital	
intrauterin	postfötal	hereditär-degenerativ (manifest, latent)	endemisch

Diskussion zu 18: Denker.

19. Quix (Utrecht) demonstriert **farbige Mikrophotogramme von Taubstummenohren.**

20. W. Uffenorde (Göttingen): **Beiträge zur Pathogenese des sekundären Cholesteatoms.** (Vorläufige Mitteilung.)

Vortragender hat einen Fall von sekundärem Cholesteatom in der Nasenhöhle selbst — den ersten Fall — behandelt; auf dem Cholesteatom hatte sich ein Rhinolith gebildet. Die Matrix bestand aus papillären Exkrescenzen, auf deren Kuppen Epithelmetaplasie eingetreten war, während in den Nischen Zylinderepithel erhalten war. Der beweisende Fall von Habermann, Cholesteatom des Mittelohrs, weist große Ähnlichkeit mit dem vorliegenden auf, so daß leicht entgegen der Theorie der Einwanderung der Gehörgangsepidermis in die Mittelohrräume, die vom Autor aufgestellt wurde, die Annahme der Metaplasie — alte, meist verlassene Theorie von v. Tröltsch — danach gemacht werden kann. Vortragender hat daraufhin in 20 Fällen aus der Göttinger Ohrenklinik die bei den Totalaufmeißelungen kürettierten Schleimhautpartikel histologisch untersucht und gefunden, daß man meist sicher Metaplasie des Epithels nachweisen könnte. Diese wurde vom Vortragenden auch bei seinen histologischen Untersuchungen der hyperplastischen Rachenmandel, der polypoid entarteten Siebbeinschleimhaut, an Ohr- und Nasenpolypen u. a. gefunden, wie auch von anderer Seite häufig derselbe Befund erhoben wurde. Auch klinische Erfahrungen lassen sich für die Annahme der Metaplasie geltend machen. Man muß also danach die fast als dogmatisch geltende Auffassung bezüglich der Genese des sekundären Cholesteatoms, und zwar die Theorie des Hineinwanderns von Epidermis des Gehörgangs respektive des Gesichts auf jeden Fall einschränken und der alten Theorie der Epithelmetaplasie von v. Tröltsch mehr Berücksichtigung schenken.

Diskussion zu 20: Hoffmann (Dresden).

21. Brünings (Jena): **Über die sogenannte Knochenleitung als Grundlage der qualitativen Hörprüfung.** (Mit Demonstration.)

Zunächst wird die Haltlosigkeit der zahlreichen bisherigen Hypothesen über das Wesen des Weberschen und Rinneschen Versuches diskutiert.

Digitized by Google
Original from UNIVERSITY OF CALIFORNIA
Generated on 2019-10-24 12:17 GMT / http://hdl.handle.net/2027/uc1.b3252758
Public Domain in the United States, Google-digitized / http://www.hathitrust.org/access_use#pd-us-google

Richtig ist, daß eine dem Knochen mitgeteilte Schallschwingung zum Teil auf den Luftleitungsweg des Ohres übergeht (Politzer, Lucae) und durch diesen perzipiert wird, doch läßt sich sowohl experimentell wie klinisch beweisen, daß auch die Knochenschwingung als solche dem Cortischen Organ zugeführt wird und eine Schallempfindung auslöst. Es handelt sich demnach bei der sogenannten kranio-tympanalen Leitung um das Phänomen der erzwungenen Mitschwingung, bei der immer eine Phasenverschiebung gegenüber dem erregenden Ton eintritt. Vortragender weist an mehreren Beispielen nach, daß diese Phasenverschiebung unter bestimmten Bedingungen zu einer völligen Phasenopposition (Interferenz) führt, und demonstriert ein Ohrmodell, bei dem das durch eine Knochenschwingung erregte Trommelfell in entgegengesetzter Phase mit dem Knochen schwingt. Vereinigt man die Schwingungen beider Leitungswege durch einen geteilten Gummischlauch, so wird der Ton immer stärker, wenn man das künstliche Trommelfell vernichtet oder an der Schwingung hindert. Hierin liegt eine vollständige Erklärung des Rinneschen Phänomens, indem jede Beeinträchtigung des Luftleitungsweges den Knochenleitungston verstärken muß, da die durch Phasenopposition bewirkte Abschwächung im Cortischen Organ vermindert oder aufgehoben wird. Vortragender demonstriert dann einen auf dieser Theorie aufgebauten neuen Stimmgabelapparat zur qualitativen Hörprüfung, der sich auf das Prinzip der Phasenverschiebung zwischen Luft- und Knochenschwingung gründet und die Interferenz beider im Cortischen Organ der Messung zugrunde legt.

Diskussion zu 21: Denker, Frey, v. Eicken.

22. Bloch (Freiburg): **Bemerkungen zu der „einheitlichen akumetrischen Formel".**

Bloch bespricht die Prüfung mit der Sprache und den Rinneschen Versuch, wie diese beiden Methoden in der obigen Formel vorgeschlagen sind. Er ist der Ansicht, daß beide, wie noch andere Methoden, nicht ganz dem heutigen Stand unserer diagnostischen Anschauungen entsprechen.

Diskussion zu 22: Panse, Jörgen Möller, Habermann, Siebenmann, Bárány, Voss.

23. Brünings (Jena): **Über quantitative Funktionsprüfung des Vestibularapparates.** (Mit Demonstration).

Vortragender bespricht zunächst die besondere klinische Bedeutung, welche einer zuverlässigen quantitativen Funktionsprüfung des Vestibularapparates im Gegensatz zu den bisherigen qualitativen Methoden zukommt, und die Fehler, die bei den bisherigen Versuchen in dieser Richtung gemacht wurden. Als Grundlagen für die quantitative Prüfung eignet sich nur das kalorische Reizverfahren und die zeitliche Feststellung des Nystagmusbeginnes. Dazu ist Einhaltung einer bestimmten Blickrichtung erforderlich, was durch den vom Vortragenden angegebenen Spiegelfixator erreicht wird. Um den kalorischen Reiz — dessen Wirkungsweise besondere Versuche klarstellen — quantitativ verwendbar zu machen, ist zunächst eine ganz bestimmte Kopfstellung erforderlich, bei welcher der horizontale Bogengang vertikal steht. Diese wird durch das „Otogoniometer" des Vortragenden erreicht. Das „Otokalorimeter" erfüllt alle Bedingungen einer quantitativen kalorischen Reizung: konstante Temperatur, konstante Stromstärke, konstanter Strömungsweg im Ohr. Es ist so eingerichtet, daß die bis zum Eintritt der Reaktion verbrauchte Wassermenge an der Skala des Meßgefäßes ohne weiteres den Grad der Erregbarkeit in Bruchteilen oder Multipla des Normalen angibt. Die Normalzahl wurde an 72 ge-

Digitized by Google
Original from UNIVERSITY OF CALIFORNIA
Generated on 2019-10-24 12:17 GMT / http://hdl.handle.net/2027/uc1.b3252758
Public Domain in the United States, Google-digitized / http://www.hathitrust.org/access_use#pd-us-google

sunden Ohren ermittelt und wies nur geringe Schwankungen auf. Die bisherige klinische Anwendung des Otokalorimeter lieferte sehr zahlreiche Beobachtungen über quantitative Abweichungen der Vestibularreaktion, welche a. a. O. publiziert werden. Vortragender kann nach seinen bisherigen Erfahrungen sagen, daß die neue Methode einfacher und bequemer ist und den Kranken weniger belästigt als das bisherige Ausspritzverfahren und daß sie zuverlässige vergleichbare Werte auf einheitlicher Grundlage liefert.

Diskussion zu 23: Bárány, Ruttin, V. Urbantschitsch, Marx, Quix, Schoenemann.

24. Brünings (Jena): **Über neue Gesichtspunkte in der Diagnostik des Bogengangapparates.** (Mit Demonstration.)

Diskussion zu 24: Bárány, Neumann.

25. Hansberg (Dortmund): **Zur Frühoperation der akuten otogenen Sepsis.**

Hansberg empfiehlt an der Hand von 15 beoachteten Fällen akuter otogener Sepsis die Frühoperation. In allen seinen Fällen bestanden äußerlich keine Veränderungen am Warzenfortsatz, 8mal fehte sogar eine Empfindlichkeit auf Druck. Eiter wurde in allen Fällen im Warzenfortsatz gefunden, 5mal fanden sich 4 Tage nach dem ersten Auftreten der Mittelohrerkrankung bereits eine Thrombose im Sinus, respektive krankhafte Veränderungen an der Wand desselben. Als Operation kommt zunächst die Eröffnung des Warzenfortsatzes, dann die Freilegung des Sinus, eventuell mit Eröffnung desselben, in Betracht. Hansberg hat gewöhnlich sehr frühzeitig operiert, 2mal $1^1/_2$, 4mal 3, 4mal 4, je 1mal 6 respektive 10 Tage nach dem ersten Auftreten der Mittelohrerkrankung, in 3 Fällen wurde im Verlaufe von Angina respektive Scharlach operiert. Die Diagnose ist in den Frühstadien sehr schwierig, aber nicht unüberwindlich, von großer Bedeutung sind Temperaturerhöhung, Schlummersucht, Empfindlichkeit am Warzenfortsatz. Aus der Höhe des Fiebers läßt sich nicht immer ein Schluß ziehen auf die Schwere der Erkrankung. Jeder Fall muß streng individualisiert werden, die Therapie muß immer dem jeweiligen Fall angepaßt sein. Über den Zeitpunkt, wann eingegriffen werden soll, lassen sich keine bestimmten Regeln aufstellen, Erfahrung und Takt des Operateurs entscheiden. Von den Fällen Hansbergs wurden 13 geheilt, 2 starben.

Diskussion zu 25: Mayer (Wien).

25. Wittmaack: **Zur Frage des Tubenabschlusses bei der Totalaufmeißelung.**

Wittmaack schlägt vor, die durch Offenbleiben der Tube bei Totalaufmeißelungen bedingten nachteiligen Folgezustände dadurch zu vermeiden, daß man am Schluß der Totalaufmeißelung das tympanale Tubenostium durch Aufheilung eines gestielten Hautläppchens zum Verschluß bringt. Dieses Verfahren, dessen Technik im einzelnen ausführlich beschrieben wird, hat sich in einer Reihe von Fällen bereits so gut bewährt, daß Wittmaack es zur weiteren Nachprüfung empfehlen zu können glaubt.

Diskussion zu 26: Siebenmann, Hinsberg, Preysing, E. Urbantschitsch, Habermann, Passow, Winckler, Ritter.

27. O. Voss (Frankfurt a. M.): **Meningitis serosa otogener Genese mit eigenartigem Verlauf.**

Voss teilt einen Fall von Sinusphlebitis mit konkomittierender Meningitis serosa der hinteren Schädelgrube mit, in dem es während der Rekonvaleszenz unter plötzlichem Auftreten von Kreuzschmerzen und Kernigscher Kon-

Digitized by Google
Original from UNIVERSITY OF CALIFORNIA
Generated on 2019-10-24 12:17 GMT / http://hdl.handle.net/2027/uc1.b3252758
Public Domain in the United States, Google-digitized / http://www.hathitrust.org/access_use#pd-us-google

traktur zu einer Infektion der spinalen Häute kam. Voss führt dieses Vorkommnis auf Zerreißung von Adhäsionen im Bereich der hinteren Schädelgrube zurück, ehe der Prozeß hier vollkommen abgeklungen war, und gibt dem zu frühen Aufstehen des Patienten schuld hieran. Er knüpft hieran die Mahnung zu striktester Innehaltung von Bettruhe bis zu dem Momente, in dem das letzte Anzeichen der entzündlichen Exsudation vollkommen verschwunden ist.

28. Herzog (München): **Mechanik des Fistelsymptoms.**

Nach kurzen einleitenden Bemerkungen über die Art und Richtung des Nystagmus beim Fistelsymptom weist Herzog darauf hin, daß für die Erklärung der klinischen Erscheinungen folgende Tatsachen vorausgesetzt werden: 1. Der Luftdruck greift immer den Labyrinthwanddefekt an. 2. Durch die einwirkende Kraft wird eine genügend starke Strömung im Labyrinthwasser erzeugt, um die Nervenendigungen des Vorhofbogengangappparates zu reizen.

An der Richtigkeit dieser Voraussetzung zweifelt Herzog hauptsächlich aus 2 Gründen. Einmal, weil die klinischen Befunde hiermit keine vollkommen befriedigende Erklärung finden, und dann insbesondere, weil bei unkomplizierten chronischen Mittelohreiterungen kein Fistelsymptom auslösbar ist, obwohl das runde Fenster einen idealen Labyrinthwanddefekt darstellt. Auf Grund von rechnerischen Überlegungen und unter Verwertung der bei manometrischen Untersuchungen am Präparate gewonnenen Resultate gelangt Herzog zur Ansicht: Die durch den Druck mit dem Schlauchballon erzeugte Kompression des Labyrinthwassers (= Strömung) genügt nicht, um die Nervenendstellen zu reizen. Durch den Druck wird eine Verschiebung des Labyrinthwassers bewirkt, und zwar zwischen Labyrinthwanddefekt und rundem Fenster (beziehungsweise eines zweiten Defektes). Der Angriffspunkt der Druckwirkung ist dort, wo die Kraft senkrecht auftrifft. Ob dies einmal der Labyrinthwanddefekt, das andere mal das runde Fenster ist, hängt von individuellen anatomischen Verschiedenheiten (Lage des runden Fensters) und von jeweils verschiedenen pathologischen Zuständen in der Umgebung des Labyrinthwanddefektes ab. Aus diesem Grunde ist es begreiflich, daß bei gleicher Lage des Labyrinthwanddefektes entgegengesetzte klinische Symptome beobachtet wurden. Aus diesem Grunde ist auch eine Lokalisation des Labyrinthwanddefektes aus der Art und Richtung des Nystagmus beim Fistelsymptom nicht statthaft.

Diskussion zu 28: Neumann, E. Urbantschitsch.

29. Scheibe (München): **„Fistelsymptom", postoperative Labyrynthitis und Verhütung derselben.**

Die postoperative Labyrinthitis hat in den letzten Jahren an Zahl plötzlich bedeutend zugenommen. Die Zunahme fällt zusammen mit dem Bekanntwerden des sogenannten Fistelsymptoms. Obwohl dauernde Taubheit in der Hälfte der Fälle die Folge der Aufmeißelung des Mittelohres ist, nehmen alle Autoren ausnahmslos diese Komplikation als etwas Selbstverständliches hin. Scheibe wirft deshalb die folgenden beiden Fragen auf: Erstens ist in den Fällen mit Kompressionsnystagmus oder, was ziemlich gleichbedeutend ist, Bogengangsusur — nicht „Fistel", wie unberechtigterweise allgemein die Bezeichnung lautet! — die Aufmeißelung des Mittelohres notwendig? Auf Grund von vier konservativ behandelten Fällen und unter Verwertung seines gesamten in 17 Jahren konservativ behandelten Materials, bei dem in keinem einzigen Falle Taubheit eingetreten ist, kommt er zu dem Schlusse, daß das Fistelsymptom oder, wie es richtiger heißt, Drucksymptom an und für sich keine Indikation zur Aufmeißelung ist. Zweitens im Falle aus einem anderen

Digitized by Google
Original from UNIVERSITY OF CALIFORNIA
Generated on 2019-10-24 12:17 GMT / http://hdl.handle.net/2027/uc1.b3252758
Public Domain in the United States, Google-digitized / http://www.hathitrust.org/access_use#pd-us-google

Grunde die Aufmeißelung notwendig ist, läßt das Auftreten der postoperativen Labyrinthitis sich verhüten? Da als auslösendes Moment hauptsächlich das Suchen nach der sogenannten Fistel in Betracht kommt, während die Meißelerschütterung und die Tamponade weniger von Bedeutung sind, rät er dringend, das so wichtige Drucksymptom in den Fällen mit funktionsfähigem Labyrinth nicht als Wegweiser anzusehen, sondern als Warnungstafel, auf der die zwei Sätze stehen: „Halt, hier ist eine Usur!“ und „Nil nocere!“

Diskussion: Ruttin, Habermann, Bondy, Voss, Wagner.

30. v. Gyergyay (Klausenburg): **Demonstration einer neuen, direkten Methode zur Untersuchung und Behandlung der pharyngealen Tubenmündung und des Innenraumes der Ohrtrompete.**

31. Morian (Karlsruhe): **Beitrag zur klinischen Kenntnis der Neuritis acustica alcoholica.**

Die Neuritis acustica alcoholica äußerte sich in den bis jetzt bekannt gewordenen Fällen (8 Beobachtungen aus der Literatur, 3 eigene Beobachtungen) in einer meist sehr plötzlich auftretenden Schwerhörigkeit bis Taubheit, verbunden mit sehr heftigen subjektiven Geräuschen und außerdem in einem Teil der Fälle mit mehr oder weniger heftigen Schwindelerscheinungen. Neuritische Erscheinungen von anderen Seiten des Nervensystems vervollständigen das Krankheitsbild, dessen Prognose quoad restitut. als zweifelhaft bezeichnet werden muß. Therapeutisch kommt in erster Linie eine strikt durchgeführte Abstinenz in Betracht.

32. Winkler (Bremen): **Sind die bei Totalaufmeißelungen oder Antrotomien gesetzten Defekte der Schädelhöhle als irrelevant zu bezeichnen?**

Diskussion: Brieger.

33. Winckler (Bremen): **Modifikation des Schnittes für die Trepanation der Fossa canina.**

34. Ruttin: **Zur Pathologie der Taubstummheit.**

R. zeigt Präparate der Labyrinthe eines albinotischen tauben Hundes. In den Schnecken fehlen die Cortischen Organe. Der Aquaeductus cochleae ist mit Bindegewebe ausgefüllt, das wahrscheinlich als Rest des embryonalen Bindegewebes aufzufassen ist. Der Vestibularapparat ist normal. Dieser Befund hat prinzipielle Bedeutung, da der Hund vorher funktionell geprüft worden ist. Wenn der Vestibularapparat trotz des Verschlusses des Aquaeductus cochleae normal sein kann, so beweist dies, daß die Perilymphe nicht das für den Vestibularapparat funktionell wichtige Medium sein kann. Nach der Helmholtzschen Theorie ist für die Funktion der Schnecke eine Ausweichmöglichkeit der Labyrinthflüssigkeit nötig. Dies ist aber nur für die Perilymphe der Fall, dagegen ist die Endolymphe vollständig abgeschlossen, um so mehr, wenn wir die Ansicht Schönemanns akzeptieren, daß der Ductus reuniens normalerweise geschlossen ist. Es würde also für die Schnecke das funktionell wichtige Element die Perilymphe sein, für den Vestibularapparat die Endolymphe. Dies erklärt eine pathologisch wichtige Tatsache. Bei der serösen Labyrinthitis ist immer zunächst die Funktion der Schnecke geschädigt; es gibt nun weiter Fälle von seröser Labyrinthitis mit totalem Verlust der Funktion des Vestibularapparates, Fälle von Verlust der Funktion der Schnecke und des Vestibularapparates, aber keine Fälle von Verlust des Vestibularapparates bei erhaltener Funktion der Schnecke. Wir haben das früher mit einer großen Läsibilität der Schnecke erklärt. Nach meinen Aus-

Digitized by Google
Original from UNIVERSITY OF CALIFORNIA
Generated on 2019-10-24 12:17 GMT / http://hdl.handle.net/2027/uc1.b3252758
Public Domain in the United States, Google-digitized / http://www.hathitrust.org/access_use#pd-us-google

führungen aber ist dies einfach mechanisch zu erklären. Jede Labyrinthentzündung ergreift ja zuerst den der primären Mittelohreiterung zunächst liegenden perilymphatischen Raum, daher ist stets zunächst das funktionell wichtige Medium der Schnecke geschädigt und erst bei weitergreifender Entzündung auch die Endolymphe, das funktionell wichtige Element des Vestibulums. Besteht daher bei einer serösen Labyrinthitis Taubheit bei erhaltener Funktion des Vestibularapparates, so handelt es sich um eine seröse Perilabyrinthitis. Ist bei einer serösen Labyrinthitis die Funktion der Schnecke und des Vestibularapparates ausgefallen, so handelt es sich um eine seröse Endolabyrinthitis, die selbstverständlich eine serose Perilabyrinthitis voraussetzt.

35. Hugo Stern (Wien): **Fortschritte in der Ausbildung und Fortbildung der Taubstummen.**

Schon im vorschulpflichtigen Alter muß man systematische Stimmübungen vornehmen, wozu ädaquate Vorbilder (gleichaltrige hörende Kinder) heranzuziehen sind. Große Beachtung ist der Kopfstellung und Kehlkopfbewegung zuzuwenden, ferner der Verbesserung der Vibrationsempfindlichkeit und einer richtigen Atemtechnik. Im allgemeinen bewährt es sich, beim Artikulationsunterricht nicht vom einzelnen Laut, sondern von Silben auszugehen. Vortragender verweist weiter auf die Wichtigkeit der Vornahme von Hörübungen (Urbantschitsch) in geeigneten Fällen, auf die phonetische Schrift Gutzmanns, auf das Häufigkeitswörterbuch Kädings und Kobraks mimische Schrift — alles Hilfsmittel für ein rascheres und sichereres Absehenlernen. Das größte Gewicht ist auf eine weitere Fortbildung der Taubstummen in stimmlicher und sprachlicher Hinsicht zu legen, um eine reine und modulationsfähige Sprache zu erzielen.

Diskussion: Passow, E. Urbantschitsch, Kümmel.

36. Kretschmann (Magdeburg) spricht über **drei Fälle von Osteomen.**

Das erste hatte seinen Sitz an der medialen Wand der rechten Orbita bei einem 16jährigen jungen Manne. Wegen Tränenträufeln wurde ärztliche Hilfe gesucht; weiter keine Klagen. Freilegen der medialen Orbitalwand, Abmeißeln des Tumors, der in der Tiefendimension 4 *cm*, in der Höhe 3 *cm*, in der Dicke 2 *cm* betrug. Glatte Heilung. Die Knochengeschwulst zeigt den Bau der Elfenbeingeschwülste. Sie gehört zu den gutartigen.

Fall 2. Rechts Exostose bei einem 20jährigen jungen Mädchen, das auf dem gleichseitigen Ohre eine chronische Mittelohreiterung hatte. Der Tumor ist halbkugelig, mißt in Basis und Höhe $2^1/_2$ *cm* und sitzt fest auf. Er befindet sich auf dem Nahtzwickel, der durch das Zusammentreffen von Scheitel-, Schläfen- und Hinterhauptboden gebildet wird. Er stammt wahrscheinlich aus dem Schädelknochen und hat die Struktur der Elfenbeingeschwülste.

Fall 3. Rechts harter Tumor bei einem 19jährigen ohrgesunden jungen Mädchen hinter der Wurzel des Warzenfortsatzes. Bei der Ausschälung läßt sich das Periost von der Geschwulst nicht ablösen, weil es mit ihr fest verwachsen ist. Der Tumor selbst ist breit gestielt. Mit Abtragung eines Stückes der Tabula externa wird er in toto entfernt. Auf dem Durchschnitt zeigen sich in ein Bindegewebslager eingebettet eine große Anzahl stecknadelkopf- bis reiskorngroßer, harter, regelmäßiger, glatter Körper, die an das Aussehen von Zähnen erinnern. Mittelst mikroskopischer Schnitte erweisen sich diese harten Körperchen als gesonderte Knochengeschwülstchen von sehr regelmäßiger

Digitized by Google
Original from UNIVERSITY OF CALIFORNIA
Generated on 2019-10-24 12:18 GMT / http://hdl.handle.net/2027/uc1.b3252758
Public Domain in the United States, Google-digitized / http://www.hathitrust.org/access_use#pd-us-google

lamellöser Schichtung. In einzelnen dieser Osteomchen finden sich Gefäße, die zwischen die Lamellen dringen und nicht wie beim Haversischen Typus von besonderen Lamellen umgeben sind. Auch Andeutungen von Markhöhlen finden sich in einzelnen Gebilden. Eingelagert sind die Osteome in ein Stroma von bindegewebiger Struktur. Zwischen den Lamellen kann man bei starker Vergrößerung Fasern verlaufen sehen, die als Sharpeysche angesprochen werden müssen. Es handelt sich in dem vorliegenden Tumor um eine Kolonie von kleinen Osteomen, deren Abstammung von dem Periost wohl mit Sicherheit anzunehmen ist.

37. Claus (Berlin): **Zur Diagnostik der Kleinhirnbrückenwinkeltumoren.**

C. berichtet über 2 Fälle von Kleinhirnbrückenwinkeltumor, die selbst in vorgeschrittenem Stadium noch ein gutes Gehörvermögen besaßen. Dagegen war bei beiden der Vestibularapparat in keiner Weise zu erregen. Der eine Fall kam zum Exitus während der Beobachtungszeit und die Autopsie ergab, daß der Acusticus nur gedehnt oder im inneren Gehörgang komprimiert worden ist durch ein vom Tentorium cerebelli ausgehendes Sarcoma psammosum endotheliale. Es ergibt sich daraus die Forderung, bei Verdacht eines Tumors der hinteren Schädelgrube stets nicht nur den Cochlearis, sondern auch den Vestibularis einer genauen Prüfung zu unterziehen.

38. Wanner (München): **Die Neuregelung der Taubstummenstatistik im Königreich Bayern.**

Diskussion: Passow.

39. Ernst Urbantschitsch (Wien): **Über den Einfluß der Kopfstellung auf die im Ohr befindlichen Sekrete.**

E. Urbantschitsch fand durch experimentelle Untersuchungen und zahlreiche Beobachtungen an Patienten folgende praktisch wichtige Tatsachen: 1. die mitunter benützten „Ohrmandeln“ können nur dann auf weiter nach innen gelegene Teile des Gehörorgans eine Wirkung entfalten, wenn der Pat. mindestens 45 Minuten konstant auf dem gesunden Ohr liegt. — 2. Gelatineohrmandeln mit 12% Gelatinegehalt können keine medikamentöse Wirkung ausüben. — 3. Freie Flüssigkeit (wie Eiter etc.) sammelt sich in den Warzenzellen leichter an, wenn der Pat. am gesunden, als wenn er am kranken Ohr liegt. — 4. Bei einseitigem Ohrenschmalzpfropf läßt sich, wenn keine Reinigungsversuche vorausgegangen sind, der sichere Schluß ziehen, daß der betreffende Pat. nachts am zerumenfreien Ohr zu liegen pflegt. — 5. Bei beiderseitigem Ohrenschmalzpropf pflegen die Pat. abwechselnd rechts und links zu schlafen, weniger häufig am Rücken. — 6. In manchen Fällen von akut eitrigen Mittelohrentzündungen läßt sich durch konstant eingenommene, dem kranken Ohr entsprechende Seitenlage des Kopfes zuweilen der Entzündungsprozeß auffallend gut beeinflussen. — 7. Eine Reihe von anamnestischen Angaben, wie gesteigerter oder verminderter Ausfluß während der Nacht u. dgl. hängt mit der Lage des Pat. während des Schlafes zusammen.

40. Brünings (Jena): **Demonstration von steno-röntgenographischen Schnellaufnahmen des Felsenbeins am Lebenden.**

41. Schoenemann (Bern): **Über den Einfluß nachgiebiger Trommelfellnarben auf die durch chronische katarrhalische Prozesse bedingte Mittelohrschwerhörigkeit.**

Diskussion: Krebs.

Digitized by Google
Original from UNIVERSITY OF CALIFORNIA
Generated on 2019-10-24 12:18 GMT / http://hdl.handle.net/2027/uc1.b3252758
Public Domain in the United States, Google-digitized / http://www.hathitrust.org/access_use#pd-us-google

42. Bárány berichtet über seine Untersuchungen, welche die Beziehungen zwischen **Vestibularapparat und Kleinhirn** betreffen. Die bei Erkrankung des Vestibularapparates auftretende Ataxie unterscheidet sich auf den ersten Blick nicht von der Ataxie der Kleinhirnkranken. Erst genauere Untersuchung ergibt, daß bei der Ataxie der Vestibularkranken bestimmte Beziehungen zum Nystagmus und zur Kopfstellung bestehen, die bei Kleinhirnerkrankungen fehlen. Auf Grund dieser Tatsachen sowie auf Grund physiologischer und hirnanatomischer Überlegungen verlegt Bárány die Entstehung der vestibularen Reaktionsbewegungen des Kopfes in den Deitersschen Kern, der Reaktionsbewegungen des Körpers in die Kleinhirnrinde. Bárány weist nach, daß diese Annahme in vortrefflicher Weise durch die Anatomie und Histologie des Kleinhirns, resp. durch bereits bekannte Verbindungen des Nervus vestibularis mit dem Kleinhirn gestützt wird. Es wird künftig nötig sein, in jedem Falle von Verdacht auf Kleinhirnerkrankung eine genaue Prüfung des Vestibularapparates nach den von Bárány eingeführten Methoden vorzunehmen, da, wie Bárány gefunden hat, sich bereits in den Anfangsstadien der Kleinhirnerkrankung Störungen in dem außerordentlich komplizierten Mechanismus der im Kleinhirn zustande kommenden vestibularen Reaktionsbewegungen ergeben.

43. Ruttin berichtet über **Elephantiasis des Ohres,** die durch Mißhandlung, „Ausdrehen des Ohres", entstanden war. Die Ohrmuschel und der Gehörgang sind stark verdickt, der Gehörgang kollabiert. Durch eine von R. angegebene Plastik wurde der Kollaps des Gehörganges beseitigt, die Verunstaltung zum Teil behoben. Die Ätiologie des Falles ist offenbar so zu erklären, daß durch das Trauma alle zu den das Ohr umgebenden Lymphdrüsen gehenden Bahnen auf einmal abgeschnitten wurden.

44. O. Voss (Frankfurt a. M.): **Demonstration eines einfachen und kompendiösen Wasserstrahlgebläses.**

V. demonstriert ein Wasserstrahlgebläse, das im wesentlichen aus einer Glashohlkugel mit einem Wasser- und Luftzuführungsrohr sowie einem Wasserablaufs- und Luftaustrittsrohr besteht. Es kann ohne weiteres mit jedem Wasserhahn in Verbindung gesetzt und in Betrieb genommen werden. Wegen seiner einfachen und kompendiösen Form sowie wegen seines billigen Preises (8 bzw. 12 M.) erscheint das Gebläse berufen, alle bisher für Zwecke der Katheterisation in Gebrauch befindlichen Apparate zu ersetzen. Zu beziehen durch Dr. Bachfeld & Cie. Frankfurt a. M., Kaiserstr. 33.

Österreichische otologische Gesellschaft.

Sitzung vom 30. Mai 1910.

Vorsitzender: Hofrat Politzer.
Schriftführer: Dr. Boudy.

Der Vorsitzende eröffnet die Sitzung mit einem warm empfundenen Nachruf auf Hofrat E. Zuckerkandl (Bericht nicht eingelangt). — Er teilt ferner mit, daß er namens der Österreichischen otologischen Gesellschaft Gellé anläßlich dessen 50jährigen Doktorjubiläums eine Adresse übersandte und bittet um nachträgliche Genehmigung. Gellés Dankschreiben wird verlesen.

Digitized by Google
Original from UNIVERSITY OF CALIFORNIA
Generated on 2019-10-24 12:18 GMT / http://hdl.handle.net/2027/uc1.b3252758
Public Domain in the United States, Google-digitized / http://www.hathitrust.org/access_use#pd-us-google

I. Bondy: **Bogengangsfistel, akuter Labyrintheinbruch, Labyrinthoperation im akuten Stadium, Heilung.**

Frau M. stand vor der Aufnahme in die Klinik durch über zwei Jahre in Beobachtung von Kollegen Neumann. Es handelte sich um eine chronische Mittelohreiterung mit randständiger Perforation h. o., der vordere Rand der Perforation an die innere Paukenhöhlenwand angewachsen. Minimale Sekretion, wiederholt zeitweise vollständig trocken. Hörweite 6—8 *m* Flüstersprache. Stimmgabelbefund der eines Schalleitungshindernisses. Ausgesprochenes Fistelsymptom. Mehrmals wurden von Neumann akute Exazerbationen der Eiterung beobachtet, die mit starkem Schwindel und hochgradiger Herabsetzung des Hörvermögens einhergingen. Die wiederholt vorgeschlagene Radikaloperation wurde von der Pat. verweigert.

Am 22. IV. abends trat, nachdem in den letzten 14 Tagen bereits wiederholt leichte Schwindelanfälle bestanden hatten, plötzlich sehr heftiger Schwindel und Erbrechen auf, weshalb Pat. von ihrem Hausarzte der Klinik überwiesen wurde. Die Untersuchung ergab den typischen Befund der akuten Labyrinthitis: Horizontal-rotatorischer Nystagmus zur gesunden Seite bei allen Blickrichtungen, komplette Taubheit und calorische Unerregbarkeit des erkrankten Ohres. Reichlich Epidermismassen im Gehörgang. Warzenfortsatz druckempfindlich.

24. IV. Operation (Dr. Bondy). Elfenbeinartig sklerosierter Knochen, in Attic und Paukenhöhle reichlich Cholesteatom, am Bogengangswulst eine 3 bis 4 *mm* lange, längsgestellte, mit schwärzlichen Rändern versehene Fistel. Typische Labyrinthoperation nach Neumann.

Der weitere Verlauf war vollständig reaktionslos. Schon am Nachmittage des Operationstages war der Nystagmus bei Blick zur kranken Seite nicht mehr konstatierbar. nach drei Tagen nur mehr bei Blick zur gesunden Seite, um nach weiteren acht Tagen vollständig zu verschwinden. Die Temperatur war andauernd normal.

Bei Gelegenheit dieses Falles möchte ich zwei Fragen erörtern: 1. wann und in welcher Art soll eine Labyrinthfistel operiert werden und 2. wie ist die akute Labyrintheiterung zu behandeln? Scheibe hat sich auf der diesjährigen Versammlung der deutschen otologischen Gesellschaft in Dresden dahin ausgesprochen, daß das Fistelsymptom an sich keine Indikation zu einem operativen Eingriff bilde, sondern konservativ zu behandeln sei. Ich habe der Ansicht Ausdruck gegeben, daß schon das Fistelsymptom allein die Indikation zur Radikaloperation geben solle und glaube, daß dieser Fall, auf den ich mich hiebei bezog, geeignet ist, diese Auffassung zu stützen. In der Mehrzahl der Fälle von Fistelsymptom findet sich, wie auch Scheibe hervorhob, Cholesteatom und es ist ohne weiteres klar, daß wir niemals hoffen können, es durch konservative Maßnahmen vollständig zu entfernen und daher jederzeit auf eine akute Exacerbation der Eiterung gefaßt sein müssen. Bei jeder akuten Exacerbation besteht aber in Anbetracht des innigen Kontaktes des Cholesteatoms mit der Fistel die Gefahr des Labyrintheinbruches, wie dies schließlich in unserem Falle auch eingetreten ist. Nur die breite Freilegung der Mittelohrräume kann die Möglichkeit einer Eiterverhaltung und damit die Gefahr der Labyrinthitis eliminieren.

Die Operation kann bei bestehendem Fistelsymptom, darüber herrscht ja ziemliche Einigkeit, nur in der Radikaloperation bestehen, die Fistel ist absolut unberührt zu lassen.

Digitized by Google
Original from UNIVERSITY OF CALIFORNIA
Generated on 2019-10-24 12:18 GMT / http://hdl.handle.net/2027/uc1.b3252758
Public Domain in the United States, Google-digitized / http://www.hathitrust.org/access_use#pd-us-google

Was die Behandlung der akuten Labyrinthitis anlangt, so kann ich mich darüber wohl kurz fassen, da ich meinen Standpunkt in dieser Frage erst kürzlich in der Monatsschrift für Ohrenheilkunde eingehend dargelegt habe. Daß die Gefahr der Operation der akuten Labyrinthitis nicht allzuhoch zu veranschlagen ist, zeigt der vorgestellte Fall, bei dem die Heilung vollständig reaktionslos vor sich ging. Allerdings müssen die Hohlräume des Labyrinthes breit eröffnet werden, um gute Abflußbedingungen zu schaffen. Wir machen deshalb in allen diesen Fällen prinzipiell die Neumannsche Operation. Daß das Zuwarten mit der Operation seine ganz bedeutenden Gefahren hat, lehrt der in der erwähnten Publikation besprochene Fall.

II. Ernst Urbantschitsch: **Epitheliom der Ohrmuschel.**

Bei dem 42jährigen Pat. F. B. trat vor drei Jahren eine kleine Geschwulst an der linken Ohrmuschel (oberer Rand) auf, die allmählich wuchs, im April 1910 Klein-Nußgröße erreichte und an der Oberfläche exulceriert erschien, mit zackigen, überhängenden Rändern des Ulcus. Ich exzidierte die letzteren in drei Stücken zur pathologisch-histologischen Untersuchung (k. k. pathol. Institut, Hofrat Weichselbaum), welche folgenden Befund ergab: Das erste Stück zeigte ein nicht wucherndes, geschichtetes Pflasterepithel, darunter im Papillarkörper und Corium entzündliche Rundzelleninfiltrate und hämatogenes Pigment. Das zweite Stück repräsentierte ein junges, noch wenig in die Tiefe gehendes Pflasterepithelcarcinom. Im dritten ist das Corium und der Papillarkörper sehr stark entzündlich infiltriert, die Entzündung ohne spezifischen Charakter, die Wucherungsbilder aus Epithel sind sehr spärlich.

Es handelt sich also um eine verhältnismäßig gutartige Form eines an und für sich malignen Neoplasma, weshalb ich den Versuch machte, die Heilung durch Röntgenbestrahlung zu erzielen. Es wurden bisher erst vier Bestrahlungen in Pausen von je 10—14 Tagen vorgenommen. Der Erfolg ist schon jetzt ein so guter, daß bei gleicher Weiterbehandlung die Hoffnung auf vollständige Heilung berechtigt erscheint.

III. Ruttin: **Methode zur Freilegung des vorderen Teiles der mittleren Schädelgrube.**

Th. U., 34 Jahre alt, Hausierer. Angeblich seit drei Wochen Ohrenfluß ohne bekannte Ursache. Seit 14 Tagen Schwellung hinter und vor dem Ohre. Kein Fieber, kein Schwindel, kein Erbrechen. Bei der Untersuchung fanden wir eine Schwellung in der Gegend des Jochfortsatzes, Schwellung und Senkung der hinteren Gehörgangswand, Trommelfell gerötet. Perforation nicht nachweisbar, jedoch scheint dieselbe vorne zu liegen, da dort etwas Eiter kommt. Labyrinth intakt. Temperatur 37·9.

Operation. Das Innere des Warzenfortsatzes mit Eiter und Granulationen erfüllt, Sinus zum Teil freiliegend, mit Granulationen bedeckt. Weitere Freilegung bis ins Gesunde. Abschiebung des knorpelig häutigen Gehörganges. Man sieht jetzt ganz vorne im Jochfortsatz eine Fistel. Schnitt nach vorne bis etwa zwei Querfinger vom Orbitalrand entfernt, Abschieben des Musculus temporalis, der in der äußeren Hälfte durchschnitten wird, während seine vordere Hälfte nach vorne gezogen wird. Totalaufmeißelung, da nach vorne in der oberen Gehörgangswand Gesundes nicht zu erreichen ist. Abtragung eines großen Teiles der Schläfebeinschuppe, die deutlich aus zwei Lamellen besteht, zwischen denen große pneumatische, mit Eiter und Granulationen erfüllte Zellen liegen. Aufdeckung eines Extraduralabscesses, der sehr weit nach vorne und gegen die Basis reicht. Daher muß, um auch unten an der Basis normale

Digitized by Google
Original from UNIVERSITY OF CALIFORNIA
Generated on 2019-10-24 12:18 GMT / http://hdl.handle.net/2027/uc1.b3252758
Public Domain in the United States, Google-digitized / http://www.hathitrust.org/access_use#pd-us-google

Dura zu erreichen, auch noch ein Teil des großen Keilbeinflügels abgetragen werden. Normaler Wundverlauf.

Ich zeige den Fall, um wiederum auf die otogene Erkrankung des Jochfortsatzes und die von hier aus oft weiterschreitende, die vorderen Teile der mittleren Schädelgrube erreichende Eiterung aufmerksam zu machen. Es scheint sich in diesem Falle (die Untersuchung ist noch nicht beendet) wiederum um eine Kapselkokkenotitis gehandelt zu haben, wie das klinische Bild zeigte, ebenso in einem ähnlichen Falle, den ich Ihnen gleich vorstellen werde, wo es sich um (bereits nachgewiesene) Mucosuseiterung handelt. Es scheint, daß sich bei den Kapselkokkenotitiden die Eiterung zuweilen besonders in den pneumatischen Zellen des Jochfortsatzes und der Schuppe ausbreiten kann. Das hervorstechendste Symptom bei dem sonst fast symptomlosen Verlaufe dieser Otitiden ist die plötzlich auftretende Schwellung in der Gegend des Jochfortsatzes. Wenn nun die Eiterung wie in diesem und zwei anderen meiner Fälle auch extradural auf die vorderen Teile der mittleren Schädelgrube sich ausbreitet, dann muß unser Bestreben darauf gerichtet sein, diese Teile möglichst übersichtlich freizulegen.

Ich gehe nun folgendermaßen vor: Der Schnitt wird etwa zwei Querfinger über der Ohrmuschel nach Bedarf in die Gegend des lateralen Orbitalrandes geführt. Die sich in der Fossa temporalis ansetzenden Muskeln werden in der rückwärtigen Hälfte durchschnitten, die vordere Hälfte mit dem Haken abgezogen. Sodann wird die Schuppe, bis man gesunde Dura erreicht, entfernt und nun gegen die Basis vorgegangen. Dabei ist es möglich, noch an der Basis etwa $1^1/_2$ *cm* nach vorne, unten und innen vorzugehen, in größerer Tiefe würde man die großen Gefäße erreichen. Auf diese Weise kann man wohl in den meisten Fällen zum Ziele gelangen.

Diskussion:

Alexander: Zunächst fragt es sich, ob hier eine Kapselkokkenotitis vorliegt. Ich meine, daß die hauptsächlichste Mehrzahl der immerhin seltenen Fälle der Jochbein-Schläfebeineiterungen tuberkulöse Eiterungen darstellt. Was die Schnittführung anlangt, so weiß ich nicht, ob Ruttin es für etwas Neues hält, wenn man soweit nach vorne geht. Ich habe hier auf der Klinik und auch andere Pälle solcher Natur operiert. Die Schnittführung muß ich aber direkt ablehnen, wenn auch kein Zweifel ist, daß man anatomisch vollkommene Übersichtlichkeit erreicht. Ich bin bisher stets mit dem nach vorn verlängerten Schnitt ausgekommen und lege Wert darauf, wenn man nach vorne gehen will, sich innerhalb der Haarzone zu halten. Darauf habe ich bereits aufmerksam gemacht. Auch in den chirurgischen Lehrbüchern ist dies bemerkt (Hochenegg). Ich habe in der Poliklinik so operiert, habe durch Verziehung der Hautränder den Vorteil der Übersichtlichkeit und erziele guten kosmetischen Effekt ohne Störung.

Ruttin: Zunächst muß ich erwidern, daß es sich in diesem Falle wahrscheinlich nicht um tuberkulöse Erkrankung handelt. Oft findet man bei pneumatischen Warzenfortsätzen große pneumatische Zellen im Jochfortsatz. Ich habe erwähnt, daß zwischen den zwei Schuppenblättern eitererfüllte Zellen lagen. Die Untersuchung dieses Eiters ist noch nicht fertig, aber wir wissen, daß dieselben Verhältnisse im Jochfortsatz und Schläfebein vorlagen wie im Warzenfortsatz.

Generated on 2019-10-24 12:18 GMT / http://hdl.handle.net/2027/uc1.b3252758
Public Domain in the United States, Google-digitized / http://www.hathitrust.org/access_use#pd-us-google
Digitized by Google
Original from UNIVERSITY OF CALIFORNIA

Was die Schnittführung anlangt, so bitte ich doch den Pat. anzusehen. Wenn Alexander solche Fälle, wie er sagt, hier an der Klinik operiert hat, so hätte ich sie, da ich ja so ziemlich alle seine Fälle kenne, sehen müssen. Tatsächlich erinnere ich mich nicht, einen derartig operierten Fall gesehen zu haben, ferner nicht, daß Alexander jemals betont hat, wie man vorgehen soll und wieweit die Indikations- und Operationsmöglichkeit in diesen Fällen ist. Wahrscheinlich meint er hier Fälle, wo er einfach mit dem Luer die Schuppe etwas weiter abgetragen hat. (Alexander: Bitte nochmals den Fall hereinzubringen.) Übrigens kann ich Ihnen einen anderen Fall zeigen, wo keine entstellende Narbe außerhalb der Haargrenze zu sehen ist. Ferner kommt ja das Kosmetische bei Fällen mit vitaler Indikation wohl nur nebenbei in Betracht.

IV. Ruttin: **Mucosusotitis mit Drüsenabsceß und Jochfortsatzeiterung.**

B. K., 40 Jahre alt, Aufnahme am 31. III. 1910. Vor sieben Wochen bekam die bis dahin stets ohrgesunde Frau plötzlich einen heftigen Schmerz im rechten Ohre. Am vierten Tage wurde angeblich von Prof. Pollak ein Absceß eröffnet. Es hat sich entweder um eine Otitis oder eine myringitische Blase gehandelt. Die Schmerzen wurden allmählich geringer und sistierten ebenso wie das anfangs vorhandene Sausen nach etwa zwei Wochen. Eine Woche später bekam die Pat. plötzlich eine Schwellung der Drüsen am Halse. Sie gibt entschieden an, daß die Schwellung nur am Halse und nicht hinter dem Ohre war. Bei der Aufnahme fand ich tatsächlich die Schwellung nur am Halse, den Warzenfortsatz frei. Trommelfell grau-rötlich, Details sichtbar, aber verschwommen. Keine Sekretion. Hörweite 7 *m*. Während der Beobachtung zeitweise geringes Fieber, einmal 37·8.

Ich eröffnete zunächst den Drüsenabsceß und legte eine Gegendrainage an; sodann ganz oberflächlich die Corticalis des Proc. mast., fand aber makroskopisch keine nachweisbare Erkrankung. Normaler Wundverlauf der Halswunde. Dagegen bekam das Trommelfell während der Nachbehandlung seine normale Durchsichtigkeit nicht mehr. Vor einigen Tagen Schwellung in der Gegend des Jochfortsatzes. Da die Untersuchung des Eiters aus dem Drüsenabsceß grampositive Kokken zu Zweien und in kurzen Ketten ergab, also Tuberkulose ausgeschlossen werden konnte, vermutete ich, daß es sich um Mucosus handeln würde, und nahm einen neuerlichen Eingriff vor. Im Proc. mast. war bei der oberflächlichen Aufmeißelung nur wenig makroskopisch veränderter Knochen zu sehen. Ich führte nun den Schnitt, wie früher beschrieben, gegen den Jochfortsatz, entleerte einen Weichteilabsceß daselbst und fand ganz vorne im Jochfortsatz eine Fistel. Mit der Sonde ließ sich zeigen, daß der Jochfortsatz von da an nach rückwärts bis in die Wurzel hohl und mit Granulationen erfüllt war. Da auch in der oberen Wand des Gehörganges zahlreiche kranke Zellen vorhanden waren, so schob ich den knorpelig membranösen Gehörgang ab, entfernte die hintere knöcherne Gehörgangswand bis zur Brücke und den Jochfortsatz soweit nach vorne, als dies notwendig war. Der Wundverlauf war, wie Sie sehen, normal. Im Eiter aus diesem Abscesse wurde Streptococcus mucosus nachgewiesen. Der Fall reiht sich dem erstvorgestellten an und möchte ich als besonders interessant nur die sprunghafte Ausbreitung des Prozesses hervorheben, die für Streptococcus mucosus charakteristisch zu sein scheint.

Digitized by Google
Original from UNIVERSITY OF CALIFORNIA
Generated on 2019-10-24 12:18 GMT / http://hdl.handle.net/2027/uc1.b3252758
Public Domain in the United States, Google-digitized / http://www.hathitrust.org/access_use#pd-us-google

V. Ruttin: **Spät einsetzende Meningitis bei einem operierten Falle von Mucosusotitis.**

I. L., 40 Jahre alt, aufgenommen am 11. IV. 1910. Vor sechs Wochen plötzlich Ohrenstechen, einige Tage später Ohrenfluß rechts, vor zwei Wochen Schmerzen hinter dem Ohre, kein Kopfschmerz, kein Schwindel, kein Erbrechen. Trommelfell gerötet, keine Perforation, keine Eiterung, geringe Senkung der hinteren oberen Gehörgangswand, Details am Trommelfell verwischt. Proc. mast. druckempfindlich. Labyrinth intakt. Temperatur 38·4. Bei der von einem jüngeren Kollegen vorgenommenen Operation kam reichlich Eiter aus dem Warzenfortsatz, außerdem fand sich eine perisinuöse und peribulbäre Eiterung. Beim Auskratzen leichte Bulbusblutung. Neun Tage nach der Operation entlassen, nachdem sich keine besonderen Erscheinungen gezeigt hatten. Am 18. V. wurde Pat. bewußtlos mit dem typischen Zeichen einer Meningitis in die Klinik gebracht. Das Lumbalpunktat war eitrig. Ich nahm sofort eine Operation vor, dachte allerdings, daß bei der ersten Operation vielleicht noch kranke Zellen stehen gelassen worden seien. Fand aber in dieser Beziehung alles in Ordnung, legte die Dura beider Schädelgruben frei und inzidierte dieselbe. Am nächsten Tage starb Pat.

Obduktionsbefund (Doz. Bartel): Diffuse eitrige Leptomeningitis, geringe durale Blutung, rezente Thromben von sehr geringer Ausdehnung im Anfangsteil des Sinus transv. sin., lateral einzelne locker sitzende Thromben im Sinus longit.

Im Eiter aus dem meningitischen Exsudat fand sich Streptococcus mucosus.

Da man nicht annehmen kann, daß der Pat. zur Zeit der ersten Operation (also 5 Wochen vorher) seine Meningitis gehabt hat, so bliebe nur übrig anzunehmen, daß entweder die Bulbusverletzung eine Thrombose mit konsekutiver Infektion und Meningitis hervorgerufen hat oder daß die Meningitis durch eine neuerliche Infektion im Verlaufe der Wundheilung verursacht worden ist, für welchen Fall man dann annehmen müßte, daß die Infektion direkt durch die Dura erfolgt ist, da ja das Labyrinth intakt war und sich eine andere Komplikation außer der Thrombose nicht fand. Die ersterwähnte Möglichkeit ist nach dem Obduktionsbefunde weniger wahrscheinlich als die zweite. Der Fall zeigt wieder die Gefährlichkeit und den eigenartigen Verlauf der Mucosusotitiden.

Diskussion.

Leidler fragt, wie der Verlauf während des Krankheitsprozesses war. Ob Pat. fieberte.

Ruttin: Pat. war in ambulatorischer Behandlung. Solange er bei uns lag, war er bis auf den Operationstag, an dem er 38·3 hatte, fieberfrei.

Leidler: Wie wurde das Fieber erklärt? Mit Mastoiditis? Es ist allgemein bekannt, daß eine ausgesprochene Mastoiditis wenig Fieber macht und, wenn ein Fall fiebert, dadurch verdächtig wird.

Alexander: Ich bitte, die Fieberkurve zu zeigen.

Ruttin: Wir stehen ja immer auf dem Standpukte, daß wir bei mäßigem Fieber zunächst aufmeißeln, und wenn wir perisinuös Eiter finden, glauben wir, daß das den Prozeß erklärt. Geht das Fieber nicht zurück, so schreiten wir zur Jugularisunterbindung und Sinusoperation.

Leidler: Aus der Kurve ersehe ich nicht ein konstantes Sinken, sondern ein Sinken nach der Operation und dann ein allmähliches Steigen. Es wäre in-

Generated on 2019-10-24 12:18 GMT / http://hdl.handle.net/2027/uc1.b3252758
Public Domain in the United States, Google-digitized / http://www.hathitrust.org/access_use#pd-us-google
Digitized by Google
Original from UNIVERSITY OF CALIFORNIA

teressant, das zu verfolgen. Ich kann mich nicht unbedingt damit einverstanden erklären, daß bei der Entlassung gar kein Verdacht auf eine Komplikation bestand. Man sieht ein staffelförmiges Aufsteigen der Temperatur. Ich habe das Gefühl, daß man bei diesem Steigen der Temperatur nicht unbedingt sicher sein kann, daß dieser Fall weiter einen guten Verlauf haben wird. Daher habe ich ein Interesse wegen der Nachbehandlung.

Ruttin: Ich habe den Pat. vorher nicht gesehen. Wie lange er, bevor ich ihn zum zweiten Male sah, fieberte, weiß ich nicht.

Leidler: Der Fall interessiert mich deswegen, weil wir auf unserer Abteilung einige Fälle gesehen haben, die im Lumbalpunktat Mucosus hatten und dann zugrunde gingen, Fälle mit ähnlichem Verlauf: nach der Operation günstiger Verlauf (einmal sogar 3 Wochen) und dann plötzliche Meningitis. Dabei wurden die Pat. täglich beobachtet.

Ruttin: Das spricht ja für mich, der ich doch für eine genaue Beobachtung bei Mucosusfällen eingetreten bin. Hier haben wir ja gar nicht gewußt, daß Mucosus vorhanden war, der Fall war ja dafür nicht typisch. Den Mucosus habe ich erst im Lumbalpunktat gesehen und der Verlauf rechtfertigt meine Bemerkung über das, was man vom Mucosus erwarten kann.

Fröschels: Der Pat. war hier, während die Herren in Dresden waren, und hat sich damals wohl befunden. Dies war an einem Montag. Auch am nächsten Tage beim Verbandwechsel war er vollkommen wohl. Mittwoch verweigerte er die wegen Kopfschmerzen angeratene Aufnahme.

Alexander: Im Zusammenhalte mit den beobachteten Fällen glaube ich, kann man da von einem ganz festen Symptomenkomplex bei der Otitis media acuta der alten Leute sprechen. Der Fall von Ruttin erinnert an fast tragisch verlaufende ähnliche Fälle. Das Wesentliche daran ist, daß sich fast ausnahmslos nach der Operation während der ambulatorischen Nachbehandlung die Sinusthrombose entwickelt und diese plötzlich durch eine Meningitis ihren Abschluß findet. Wenn es da irgend eine Rettung gibt, ist es vielleicht eine protrahierte Bettruhe bei längerem Spitalsaufenthalt.

Ruttin: Pat. war 40 Jahre alt. Wir können nicht jeden Pat. nur wegen des Alters im Spital halten.

VI. Ernst Urbantschitsch: **Schläfelappenabsceß mit abgesacktem Empyem des Hinterhorns des linken Seitenventrikels.**

23jähriges Fräulein, Pflegeschwester. Otorrhoe links seit Kindheit. Seit Anfang April 1910 starke Schmerzen im linken Ohr und zeitweise Fieber, doch nie Schüttelfrost, kein Erbrechen, kein Schwindel, kein spontaner, prompter kalorischer Nystagmus. V 5 *m*, v 0·50*m*; W ⟶ AS. Ausführung der Radikaloperation.

29. IV. Stechen im Rücken.

30. IV. Pat. hat zeitweise Kopfschmerzen und liegt gern im Bett. Einzelne Gegenstände kann Pat. nicht gleich bezeichnen, kann sie aber sehr gut umschreiben, so daß die Sprachstörung nicht sehr auffällt.

1. V. Status unverändert.

2. V. Mäßig viel Eiter in der Wundhöhle; intensive Kopfschmerzen links; partielle sensorische Aphasie. An einzelne Erzählungen vor der Operation kann sich Pat. nicht erinnern.

3. V. Brechreiz, weißlich-grüne Gesichtsfarbe; 38·2°; Puls 120. Aphasie etwas deutlicher, enorme psychische Erregbarkeit. Im Harn reichlich Aceton und Acetessigsäure.

Digitized by Google
Original from UNIVERSITY OF CALIFORNIA
Generated on 2019-10-24 12:18 GMT / http://hdl.handle.net/2027/uc1.b3252758
Public Domain in the United States, Google-digitized / http://www.hathitrust.org/access_use#pd-us-google

Mit Rücksicht auf die Symptome wurde die Dura der mittleren Schädelgrube breit bloßgelegt, über dem Tegmen tympani gespalten und in den Schläfelappen inzidiert; es entleerte sich reichlich Eiter aus einem zirka eigroßen Hirnabsceß.

4 Stunden nach der Operation ist Pat. sehr unruhig. Temperatur 39·6°. Abends Besserung, Abfall der Temperatur, ruhiger Schlaf.

4. V. Pat. ist sehr frisch und sieht auffallend gut aus; partielle anamnestische Aphasie im Rückgang (einzelne Gegenstände — z. B. Messer, Schlüssel, Schere —, die Pat. vor der Operation nicht benennen konnte, kann sie bezeichnen). Keine besonderen Kopfschmerzen. Temperatur zwischen 37—37·8°. Im Harn weder Aceton noch Acetessigsäure.

5. V. Zeitweise leichter Brechreiz. Beim Eingehen in den Hirnabsceß (mit der Kornzange) entleert sich etwas Eiter mit reichlich Gasblasen.

6. V. Subjektives Wohlbefinden. Aphasie unverändert. Hingegen werden orthographische Fehler, die vor der Operation begangen worden waren, nicht mehr gemacht. Pat., die früher angeblich (seit vielen Jahren) nie etwas gerochen hatte, behauptet, verschiedenes deutlich zu riechen.

7. V. Klagen über etwas Augenschmerzen (Fundus normal [Dr. O. Ruttin]).

8. V. Große Unruhe, Kopfschmerzen, Übelkeiten, Aphasie unverändert.

9. V. Kopfschmerz und Brechreiz, leichte Somnolenz. Bei dem Verbandwechsel, der täglich vorgenommen wird, sieht man durch die klaffende Öffnung deutlich in den Absceß, in dem sich nur wenig Eiter befindet.

10. V. Wesentlich besseres subjektives Befinden.

11. V. Pat. spricht bei Erzählungen nicht ganz logisch.

12. V. Pat. macht einen auffallend manischen Eindruck: ist im Gegensatz zu früher sehr heiter, spielt mit einem Wurstel usw. Pat. klagt gegen Abend über zeitweise auftretende Hemianopsie, doch läßt sich bei der Untersuchung nichts nachweisen.

13. V. Nach dem Frühstück beginnt plötzlich starke Unruhe und Benommenheit; Pat. wälzt sich im Bett herum und schreit. Nach dem Verbandwechsel (Entleerung von zirka 2 cm^3 Eiter) schreit Pat. nicht mehr, ist aber noch sehr unruhig.

Vom 14. V. an ständig gleich schlechter Zustand: große Unruhe, Somnolenz. Temperatur (bis 25. V.) zwischen 36·1—37·7°; Puls 72—84, mitunter etwas irregulär.

25. V. abends Ansteigen der Temperatur (38·3°); Pat. ist nicht mehr bei sich.

27. V. Exitus.

28. V. Die Obduktion (Prof. Ghon) ergibt, daß außer dem mit dicker pyogener Membran umkleideten Schläfelappenabsceß noch anscheinend ein zweiter Absceß (nach innen) besteht. Bei der Untersuchung zeigt sich, daß es sich um ein abgesacktes Empyem des linken Hinterhorns handelte. Die anderen Teile dieses Seitenventrikels waren normal.

Die Partien um den Absceß waren erweicht. Es bestand ferner Hyperämie der inneren Organe, Degeneration des Herzmuskels und offenes Foramen ovale.

Bakteriologischer Befund: Im Exsudat des Abscesses reichlich und ausschließlich grampositive Kettenkokken.

Es bestand also trotz Einbruches von Eiter in den Seitenventrikel kein Pyocephalus, jedenfalls infolge Verklebung der Wände (zur Zeit des Einbruches) mit nachfolgender Abkapselung — ein Fall von größter Seltenheit.

Generated on 2019-10-24 12:18 GMT / http://hdl.handle.net/2027/uc1.b3252758
Public Domain in the United States, Google-digitized / http://www.hathitrust.org/access_use#pd-us-google
Digitized by Google
Original from UNIVERSITY OF CALIFORNIA

VII. Ernst Urbantschitsch: **Über ein neues Modell von Hirnmessern.**

Wenn sich auch die von Preysing angegebenen Hirnmesser in den meisten Fällen sehr gut bewährt haben, so machten es doch zwei Umstände wünschenswert, den Skalpellen eine andere Form zu geben. Dadurch, daß die Messer sehr spitz zulaufen, ist es zuweilen notwendig, etwas tiefer in das Gehirn einzustechen, als es unbedingt erforderlich wäre; denn bei etwas dickflüssigerem Eiter fließt dieser erst ab, wenn die Abflußöffnung eine genügende Weite erreicht hat. In solchen Fällen muß die Spitze mehr oder weniger tief in die Absceßhöhle eingedrungen sein, damit die nach außen zunehmende Breite des Messers ein hinreichend weites Lumen schafft. Hierdurch ist aber die Möglichkeit einer Verletzung der inneren Abscßwand gegeben und somit eventuell eine Gefährdung des Seitenventrikels (bei Schläfelappenabscessen).

Fig. 1.



Der zweite Grund ist darin gegeben, daß der durch die Hirnincision geschaffene Abflußkanal innen viel kleiner als außen ist. Wird diesem Übelstand durch Spreizung einer eingeführten Kornzange abgeholfen, so wird unnötig viel Hirnsubstanz zertrümmert.

Die genannten Übelstände, die freilich, wie erwähnt, nur manche Fälle betreffen, suchte ich dadurch zu beseitigen, daß ich das Preysingsche Modell des Hirnmessers derart abänderte, daß das Messer mit einer leichten Abrundung breit beginnt (entsprechend der Breite der Preysingschen Messer nach $2^1/_2$ *cm* von der Spitze). Es ist allseitig scharfkantig und trägt an seiner oberen Fläche eine Längseinteilung in $^1/_2$ *cm*-Abständen bis zu 4 *cm*.[1]) Durch diese Modifikation läuft der Stichkanal nicht spitz zu und der Abscß wird stets breit getroffen. Ich habe diese Hirnmesser bereits mehrmals am Lebenden erprobt. (Fig. 1).

VIII. Ernst Urbantschitsch: **Über eine neue Behandlung des Othämatoms.** (Vorläufige Mitteilung.)

Die Behandlung des Othämatoms kann eine dreifache sein: 1. die konservative (Massage, Umschläge); 2. Punktion mit Aspiration; 3. breite Incision.

Die konservative Behandlung kann nur in den allerleichtesten Fällen in Betracht kommen. Sie wird noch vielfach auch in schwereren Fällen gehandhabt, da sich aus der vorantiseptischen Zeit das Vorurteil gegen operative Eingriffe bei Ohrblutgeschwulst noch vielfach erhalten hat. Bei allen ausgedehnten Formen ist ein zuwartendes Verhalten zu verwerfen, da dadurch der Heilungsverlauf ungebührlich verschleppt wird und das kosmetische Resultat dann durchwegs ein schlechtes zu sein pflegt.

Die Punktion ist deshalb etwas in Mißkredit geraten, da der Erfolg meist nur von kurzer Dauer ist und daher in der Regel sehr viele Punktionen notwendig erscheinen.

Die Incision hat in schweren Fällen noch die besten Resultate gezeitigt. Doch wird wegen einer anscheinend so leichten und harmlosen Erkrankung

[1]) Verfertigt von H. Reiner in Wien, IX., Van Swietengasse 10.

Digitized by Google
Original from UNIVERSITY OF CALIFORNIA
Generated on 2019-10-24 12:18 GMT / http://hdl.handle.net/2027/uc1.b3252758
Public Domain in the United States, Google-digitized / http://www.hathitrust.org/access_use#pd-us-google

nicht immer ein operativer Eingriff bewilligt; ferner ist ein länger dauerndes Tragen eines Verbandes nötig. Schließlich birgt die Incision bei Geisteskranken eine Gefahr — die der Vereiterung —, da sich Irrsinnige den Verband häufig herunterreißen, unter diesen greifen etc.

Ich habe deshalb eine Behandlung der Othämatome nach Muster der Hydrokelentherapie versucht. Ich steche mit einer Injektionsnadel am unteren Pol der Geschwulst ein und aspiriere mittelst Pravazscher Spritze den ganzen Inhalt. Nach völliger Entleerung der Flüssigkeit injiziere ich nun etwa 0·1—0·5cm^3 Jodtinktur in die Othämatomhöhle und massiere hierauf leicht die äußere Haut, um die Jodtinktur in der Geschwulst zu verteilen. Nach 1—2 Minuten aspiriere ich schließlich die ganze überschüssige Jodtinktur und lege bei ausgedehntem Othämatom für 1—2 Tage einen leichten Kompressionsverband an, doch bin ich auch schon ohne diesen sehr gut zum Ziele gelangt. Allenfalls wird diese Therapie noch einmal wiederholt. Von 4 Fällen, die ich auf diese Weise behandelte, sind 3 in 4—8 Tagen geheilt. Ich werde versuchen, statt der Jodtinktur noch andere Medikamente, die eine leichte adhäsive Enzündung anregen, anzuwenden.

Ich lasse mir jetzt als Ersatz eines Verbandes eine kleine federnde Pelotte herstellen, die vom Pat. selbst in den ersten Tagen nach der Behandlung angelegt und zeitweise getragen werden soll, und erhoffe mir davon eine wirksame Unterstützung der Behandlung.

IX. Barany berichtet über den weiteren Verlauf in einem von ihm in der letzten Sitzung demonstrierten Fall von enorm weit ausgedehntem **Extraduralabsceß** des linken Ohres. Pat. ist vier Wochen nach der Operation an Lungentuberkulose gestorben. Die Obduktion (Dr. Erdheim) ergab:

In der Gegend des rechten Stirnbeines sowie des rechten Scheitelbeines je ein 5 *cm* im Durchmesser haltender kreisrunder Herd. An dieser Stelle ist der Schädelknochen porös, von käsigen Massen durchsetzt; die Außenfläche der Dura ist von käsigen Massen bedeckt. Die Innenfläche der Dura daselbst intakt. Das Operationsgebiet zeigt teilweise primäre Verklebung der Wundränder, teilweise reichliche Granulationsbildung. Allenthalben sind jedoch die Weichteile sowie die Granulationen von käsigen Massen durchsetzt. An mehreren Stellen ragen käsige Pröpfe, die der Innenfläche der Dura aufsitzen, in das Gehirn hinein. Nach Abkratzung derselben von der Dura zeigt sich kein Defekt, sondern die Dura erscheint nur in ihrer Struktur verändert. indem die Maschen des Gewebes auseinandergedrängt sind und so das käsige Granulationsgewebe durchwucherte. Keine Spur von Meningitis. Ausgedehnte alte Lungentuberkulose der oberen und des rechten mittleren Lappen. Frische pneumonische Herde des Unterlappens. Der Fall ist wegen der seltenen Form der Ausbreitung der Tuberkulose interessant.

Diskussion.

Alexander: Ich möchte doch glauben, daß solche Befunde eine Kontraindikation gegen einen Eingriff darstellen. Ich habe einmal hier einen Fall mit fast gleichem Obduktionsbefunde beobachtet. Das Charakteristische war daran, daß sich im Laufe der der Operation folgenden Woche wenig geändert hat. Man hat den Eindruck gewonnen, daß man die Wunde eines Kadavers vor sich habe. Nun ist man in der Lage, durch die Röntgenuntersuchung solche Herde zu erkennen, und ich habe die Gepflogenheit eingeführt, daß man in vorher erkannten tuberkulösen Fällen immer die Röntgenuntersuchung

Generated on 2019-10-24 12:18 GMT / http://hdl.handle.net/2027/uc1.b3252758
Public Domain in the United States, Google-digitized / http://www.hathitrust.org/access_use#pd-us-google
Digitized by Google
Original from UNIVERSITY OF CALIFORNIA

voranschickt. Dadurch ist man in der Lage, die Operation eventuell zurückzuweisen. Die Operation ist gewiß nicht lebensverlängernd, und meine Erfahrungen stehen da in krassem Widerspruch zu denen Ruttins, der die Pyramide total entfernt hat. (Ruttin: Diese Fälle waren nicht tuberkulös.) Ich glaube, daß vorgeschrittene Tuberkulose des Felsenbeins und Schläfebeins, namentlich wo der Röntgenbefund andere Herde aufdeckt, eine absolute Kontraindikation bildet.

Bárány: Die Operation war indiziert wegen der kolossalen Jauchung und des ballonartigen Abscesses, der bis nahe an die Mittellinie reichte. Pat. hätte so ein unwürdiges Dasein geführt und hatte übrigens auf der Operation bestanden. Eine Röntgenuntersuchung war unmöglich, da er in schwerkrankem Zustande hereinkam. Wenn wir eine Röntgenstation haben werden, wird man alle Fälle vorher röntgenisieren. Was die Lebensverkürzung betrifft, so muß man sagen, daß Pat. an seiner Lungentuberkulose, aber nicht an seinem Ohrprozeß starb. Nach der Operation ging es ihm besser insoferne, als die Beschwerden von seiten des Ohres dauernd aufhörten. Die Wunde ist anscheinend schön geheilt, reichliche Granulationsbildung, nur ist Tuberkulose in diesen Granulationen aufgetreten. Die Schnittwunde ist reaktionslos geheilt.

X. Bárány berichtet über **Versuche zur Erklärung der Seekrankheit.**

Er hatte Gelegenheit, auf der Scenic railway zu fahren, die über steil abfallende Kurven mit zunehmender Geschwindigkeit in die Tiefe fährt. Hielt Bárány den Kopf dabei aufrecht, so verspürte er ein sehr unangenehmes Gefühl im Magen. Neigte er ihn dagegen um 90° nach vorne, so verschwand dieses Gefühl vollkommen. Es stimmt das mit den Erfahrungen Báránys im Lift überein. Nur sind auf der Railway die Empfindungen so stark, daß ein Zweifel ausgeschlossen erscheint. Damit ist nach Báránys Ansicht die Abhängigkeit eines Teiles der unangenehmen Empfindungen der Seekrankheit von der Erregung des Utriculus und Sacculus dargetan. Aus dieser Tatsache würde sich ein weiterer Schluß ergeben. Da die Lumbalpunktion in vielen Fällen von Schwindel das Übelkeitsgefühl und den Schwindel beseitigt, so wäre es sehr wohl möglich, daß auch in schweren Fällen von Seekrankheit die Lumbalpunktion als Heilmittel mit Erfolg herangezogen werden könnte.

Diskussion.

Frey glaubt, daß sich dieses Phänomen in folgender Weise erklären lasse: Wenn der Kopf beim Abwärtsfahren nach vorne bewegt wird, kommen anstatt der vertikalen Bogengänge die horizontalen in die Richtung der Bewegung zu liegen und wird dadurch eine Empfindung ausgelöst, die wir sonst bei der Lokomotion nach vorne oder rückwärts zu haben gewohnt sind. An diese sind wir aber viel mehr gewöhnt, so daß uns das Unbehagen, das mit der ungewohnten Vertikalbewegung verknüpft ist, nicht befällt. Bei sehr sensiblen Personen ruft ja übrigens auch schon die horizontale Bewegung in gerader Richtung unangenehme Empfindungen hervor.

Neumann: Ob die bei einer Scenic Railway-Fahrt gewonnenen Empfindungen dieselben sind, wie bei der Seekrankheit, kann ich nicht entscheiden, obwohl ich die Empfindungen letzterer genau kenne.

Anläßlich einer sehr stürmischen Ozeanfahrt war ich selbst durch vier Tage hindurch seekrank und hatte genügend Zeit und Gelegenheit, die Symptome der Seekrankheit zu analysieren. Weder ich, noch ein anderer der See-

Generated on 2019-10-24 12:18 GMT / http://hdl.handle.net/2027/uc1.b3252758
Public Domain in the United States, Google-digitized / http://www.hathitrust.org/access_use#pd-us-google
Digitized by Google
Original from UNIVERSITY OF CALIFORNIA

kranken hatte je Nystagmus, — es prävalierten stets nur die psychischen Symptome, wie: Beklemmungsgefühl, Depressionszustände, auffallende Verlangsamung des Pulses, Übelkeit, Brechreiz bis zum Erbrechen und kalter Schweiß. Diese Erscheinungen aber sprachen eher für eine Vagusalteration.

Die vestibulären Erscheinungen, wie Schwanken, Gleichgewichtsstörung und Drehschwindel waren in dem einen Falle mehr, im anderen weniger ausgeprägt, jedoch überwogen die Symptome der ersteren Gruppe.

Da die horizontale Lage jene war, in der ich selbst sowie auch die anderen Seekranken sich am wohlsten fühlten, dachte ich an eine reflektorische Hirnanämie und versuchte diese durch Stauung, — indem ich ein Gummiband um meinen Hals legte, zu beheben. Der Effekt war nicht überzeugend, — die Stauung aber unangenehmer als die Seekrankheit selbst.

Ich versuchte nun, von dem Gedanken ausgehend, daß der galvanische Strom den Nervenstamm selbst beeinflussen könnte, die Applikation des galvanischen Stromes gegen die vestibulären Symptome. Eine zweigeteilte Elektrode wurde an beide Tragus, eine große, plattenförmige Elektrode an die Nabelgegend gelegt und die Ohren abwechselnd bald unter den Einfluß der Anode, bald unter den der Kathode gesetzt. Die hierzu verwendete Stromstärke wurde bis zur Unerträglichkeit gesteigert.

Die Beeinflussung des vestibulären Nerven war nicht eindeutig, indem die so behandelten Patienten entweder die Vagussymptome als gemildert und die vestibulären Symptome als verstärkt bezeichneten oder umgekehrt, je nachdem ob Anode oder Kathode am Ohre war.

Es wäre sehr verfrüht, aus dieser geringen Anzahl von Versuchen bindende Schlüsse zu ziehen, sicher ist aber, daß die Seekrankheit durch Neigen des Kopfes nach vorne nur wenig beeinflußbar sein wird.

Die große Anzahl der Symptome ist durch eine Vestibularalteration allein kaum zu erklären. Es ist schwer zu entscheiden, ob die Vestibularalteration die primäre und die anderen nur die sekundären Folgesymptome sind, oder ob es nicht umgekehrt ist.

Eine rationelle Therapie der Seekrankheit hat beide Symptomengruppen vor Augen zu halten.

Ruttin: Ich möchte die Herren an die Debatte erinnern, die wir hier, als ich von Ägypten kam, gehabt haben. Ich muß sagen, daß auch ich mit der galvanischen Applikation nichts erreichte, die ich, selbst seekrank, auch an mir versucht habe. Aber ich konnte berichten, daß ich mit der doppelseitigen Spülung momentane, allerdings nur kurzdauernde Resultate bekommen habe. Psychisch kann man dies wahrscheinlich nicht erklären. Wir konnten konstatieren, daß mit dem Einfließen des heißen Wassers momentan eine bedeutende Erleichterung auftrat, die aber später aufhörte. Aber es ist fraglich, ob man das konstant so weiter machen kann, wie dann die Abkühlungsverhältnisse sich gestalten werden. Die Beobachtung Neumanns bezüglich des Sitzens kann ich bestätigen und dies ist vorläufig auch das Haupthindernis in der Applikation. Vielleicht wird man, wenn man das ganz exakt auch im Liegen machen wird, viel mehr erzielen. Auf der Scenic Railway habe ich nichts gespürt.

Bárány: Neumann muß ich erwidern, daß eine sofortige Wirkung selbstverständlich ausgeschlossen ist, wenn man den Kopf erst dann nach vorne hält, bis man schon seekrank ist. Bei eingetretener Übelkeit kann man durch ein momentanes Kopfneigen unmöglich eine sofortige Besserung erzielen.

Digitized by Google
Original from UNIVERSITY OF CALIFORNIA
Generated on 2019-10-24 12:18 GMT / http://hdl.handle.net/2027/uc1.b3252758
Public Domain in the United States, Google-digitized / http://www.hathitrust.org/access_use#pd-us-google

Man muß das prophylaktisch machen. Es ist sehr billig, das psychisch zu erklären. Ich habe keinen Grund, anzunehmen, daß ich hysterisch bin und nicht beobachten kann. Diejenigen, die empfindlich sind, werden. glaube ich, den Einfluß verspüren. Frey befindet sich in einem prinzipiellen Irrtum. Die Erscheinungen bei der Beschleunigung beim Abwärtsfahren rühren vom Utriculus und Sacculus her, und nicht vom Bogengangsapparat. Bei einer geradlinigen Vorwärtsbewegung kann es nicht zu einer Endolymphbewegung kommen. Das ist nur bei einer Drehung möglich; Flüssigkeit ist ja inkompressibel. Von vornherein wäre es denkbar, daß eine Bewegung der Cupula auftritt. Es müßte dann aber die Cupula ein anderes spezifisches Gewicht haben als die Endolymphe. Doch ist dies, wie die Versuche Wittmacks gezeigt haben, nicht der Fall. Er hat Tiere mit enormer Geschwindigkeit gedreht und dann mikroskopisch untersucht. Die Otolithenmembranen sind abgerissen, aber nicht die Cupula. Die gradlinige Bewegung wirkt eben nur auf Utriculus und Sacculus. Daß durch die Kopfneigung nach vorne die Aufwärts- resp. Abwärtsbewegung in eine Bewegung nach vorne und rückwärts verwandelt wird, habe ich schon seinerzeit ausgeführt.

Frey hält Bárány gegenüber seinen Standpunkt aufrecht. Die gradlinige Bewegung kann noch immer als eine Drehbewegung mit sehr großem Radius aufgefaßt werden.

Politzer: Ich habe schon in der letzten Diskussion hervorgehoben, daß es sehr auffallend ist, daß bei der Seekrankheit kein Nystagmus beobachtet wird, und ich möchte mich deshalb der Ansicht Neumanns anschließen, daß hier der Vestibularapparat nur eine untergeordnete Rolle spielt.

XI. Alt stellt fünf Anträge über die **Begutachtung der Unfallserkrankungen des Gehörorgans.**

Über Vorschlag von Frey sollen diese Anträge Gegenstand eines Referates in der nächsten Sitzung bilden. Auf Antrag des Prof. Urbantschitsch werden mit der Ausarbeitung des Referates die Herren Alt, Frey, Hammerschlag, Pollak und Ruttin betraut.

XII. Neumann: **Fall von Sprachtaubheit mit eigentümlicher Reaktion des Vestibularapparates.**

Die Pat., die ich Ihnen vorzustellen beabsichtige, zeigt ein ganz eigentümliches Krankheitsbild. Sie ist auf beiden Ohren, trotz intakter Trommelfelle, vollkommen sprachtaub. Stimmgabelgehör ist teilweise erhalten, und zwar für die kontinuierliche Stimmgabelreihe (Bezold). Eine hochgradig verkürzte Luftleitung, von der kleinen Oktave aufwärts, wobei die Stimmgabeln mittlerer Reihe relativ am besten gehört werden. Das Stimmgabelgehör für die tiefen Töne bis zur kleinen Oktave ist hingegen vollkommen erloschen. Kopfknochenleitung ist vorhanden.

Die Pat. klagt von seiten des Vestibularapparates über periodisch auftretenden Schwindel, der in der letzten Zeit wohl milder, aber vor ungefähr drei Wochen nahezu unerträglich war.

Eine genaue Vestibularprüfung hat mir gezeigt, daß der Bogengangapparat auf thermische Reize gar nicht, hingegen auf Dreh- und galvanische Reize prompt reagiert.

Auffallend ist, daß trotz erloschener thermischer Erregbarkeit eine erhöhte Empfindlichkeit für Drehreize vorhanden ist, indem schon 3—4 Drehungen genügen, um einen sehr starken Nystagmus zu erzeugen.

Das gleiche Verhalten zeigen beide Ohren.

Digitized by Google
Original from UNIVERSITY OF CALIFORNIA
Generated on 2019-10-24 12:18 GMT / http://hdl.handle.net/2027/uc1.b3252758
Public Domain in the United States, Google-digitized / http://www.hathitrust.org/access_use#pd-us-google

Bevor ich diesen Fall epikritisch bespreche, scheint es mir angezeigt, Sie zu erinnern, daß ich vor mehr als 3 Jahren in dieser Gesellschaft einen Fall demonstrierte, der anschließend an die Radikaloperation ungefähr am 2. oder 3. Tage ähnliche cochleäre Symptome zeigte wie der jetzige Fall.

Die Vestibularfunktion war für thermische Reize erloschen, andere wurden leider nicht geprüft.

Einen zweiten, hierher gehörigen Fall stellt die von Bondy in dieser Sitzung demonstrierte Frau vor.

Diese litt an einer chronischen Mittelohreiterung mit randständiger Perforation im hinteren, oberen Quadranten, geringer Sekretion aus derselben; ein relativ sehr gutes Hörvermögen, Vestibularapparat normal erregbar mit deutlich ausgeprägtem Fistelsymptom.

Da die Pat. die von mir vorgeschlagene Operation stets ablehnte, war ich in der Lage, zwei Jahre hindurch den Verlauf der Mittelohreiterung beobachten zu können. Während dieser Beobachtungszeit konnte ich anschließend an häufig wiederkehrende Exacerbationen folgendes konstatieren:

Die früher schwindelfreie Pat. klagt nunmehr über Schwindel und Gleichgewichtsstörungen, zeigt einen spontanen Nystagmus bald zur kranken, bald zur gesunden Seite. Das früher vorhandene Hörvermögen ist hochgradig reduziert bis auf geringe Reste, indem sie jetzt Konversationssprache selbst durch den Hörschlauch (2·5 *m*) nur mit Fehlern nachsagen kann. Stimmgabelgehör ist vorhanden, zeigt jedoch die Charaktere eines sehr schweren Schalleitungshindernisses, indem der Weber in das kranke Ohr geht. Der Rinne ist eklatant negativ. Die tiefen Töne werden bis in die Gegend der kleinen Oktave durch die Luft nicht gehört, hohe Töne quantitativ verkürzt, qualitativ gut gehört.

Schon geringe Kopfbewegungen genügten, um bei der Pat. eine deutliche Vestibularreaktion zu erzeugen.

Das Fistelsymptom war auch in diesem Stadium vorhanden und vielleicht noch deutlicher ausgeprägt als in den freien Intervallen.

Einen dritten, in diese Gruppe gehörigen Fall stellt ein 18jähriger, junger Mann vor, der wegen einer akuten Mastoiditis antrotomiert wurde.

Ein unglücklicher Zufall fügte es, daß der Operateur anläßlich dieser Operation auch die große Circumferenz des horizontalen Bogenganges abgetragen hat, und zwar so, daß in der Tiefe des Wundtrichters zwei Öffnungen sichtbar waren, die den Querschnitt des horizontalen Bogenganges darstellten. Anschließend an die Operation bekam der Pat. sehr starken Schwindel und Nystagmus. Das frühere ausgezeichnete Hörvermögen war hochgradig reduziert, indem er für Sprache fast taub war. (Mit Rücksicht auf das andere gesunde Ohr nicht sicher feststellbar.)

Die Stimmgabelprüfung zeigte die Charaktere eines sehr schweren Schalleitungshindernisses, indem der Weber in das kranke Ohr verlegt wurde. Der Rinne war eklatant negativ.

Der untere Teil der Stimmgabelreihe war bis in die Gegend der kleinen Oktave vollständig erloschen; von hier ab war ein Stimmgabelgehör vorhanden, und zwar wurden Stimmgabeln mittlerer Reihe am deutlichsten gehört.

Beim letzten Falle sowie bei den übrigen kehrte das Hörvermögen nach einigen Tagen bis an seinen ursprünglichen Wert zurück; die Vestibularsymptome schwanden und die normale Erregbarkeit stellte sich wieder ein.

Die Durchsicht der Literatur lehrte mich, daß, wenn auch nicht dieselben, so doch ähnliche Fälle von Bezold, Friedrich und Herzog in der

Digitized by Google
Original from UNIVERSITY OF CALIFORNIA
Generated on 2019-10-24 12:18 GMT / http://hdl.handle.net/2027/uc1.b3252758
Public Domain in the United States, Google-digitized / http://www.hathitrust.org/access_use#pd-us-google

Zwischenzeit mitgeteilt worden sind, ohne jedoch auf die klinische Dignität oder auf das pathologisch-anatomische Substrat näher einzugehen. In meinen weiteren Ausführungen werde ich Gelegenheit haben, auch diese Fälle zu erörtern.

Vorläufig begnüge ich mich mit der Besprechung des von Prof. Bezold in der Zeitschrift für Biologie (Band 48) unter dem Titel „Der Abfluß des Labyrinthwassers in seinen Folgen für die Funktionen des Ohres" mitgeteilten Fall.

Ein 28jähriger Schlosser wurde von Bezold wegen einer chronischen Mittelohreiterung radikal operiert.

14 Jahre später wurde eine Granulation an der Prominenz des horizontalen Bogenganges abgetragen, bei deren Berührung mit der Sonde stets starker horizontaler Nystagmus auftrat. Anschließend an die Entfernung dieser Granulation stellten sich sofort heftige Gleichgewichtsstörungen, Nystagmus, andauerndes Erbrechen sowie bis nahe an die Grenze der Taubheit reichende Schwerhörigkeit ein. Das kurze Zeit vorher auf 3·5 *m* Flüstersprache hörende Ohr wurde für Sprache nahezu taub und die Stimmgabelprüfung zeigte die Charaktere des schweren Schalleitungshindernisses.

Bezold verlegte die Ursache dieses eigentümlichen Krankheitsbildes in ein Sinken des intralabyrinthären Druckes, hervorgerufen durch das kontinuierliche Absickern der Perilymphe, indem seiner Auffassung nach ein wichtiger Antagonist des Tensor tympani geschwunden ist und die Erklärung dieses eigentümlichen Hörbildes in einer übermäßigen Spannung des Ligamentum annulare zu suchen wäre.

Wenn auch diese Erklärung für den von Bezold mitgeteilten Fall von seinem Standpunkte aus vollauf zutrifft, so ist diese Deutung für den soeben von mir demonstrierten Fall nicht passend, da es sich ja nicht um einen Liquorabfluß handeln konnte.

Wenn wir die merkwürdigen cochleären Symptome mit dem ganz eigentümlichen Verhalten des Vestibularapparates berücksichtigen, so ist bloß ein Erklärungsversuch plausibel und das ist die Konsistenzänderung der flüssigen Bestandteile des Labyrinthes — einige infolge Entzündung oder Blutung oder andrer mir noch unbekannte Veränderungen.

Über das Pathologisch-Anatomische und über die klinische Bedeutung dieser Beobachtungen werde ich mit Rücksicht auf die vorgeschrittene Zeit in der nächsten Sitzung berichten.

Verhandlungen der Dänischen Oto-Laryngologischen Gesellschaft.

66. Sitzung vom 16. Februar 1910.

Vorsitzender: Dr. G. Kiaer.
Schriftführer: Dr. Blegvad.

I. Gottlieb Kiaer: **Perkussions-Auskultation des Warzenfortsatzes.**

Die Perkussion des Warzenfortsatzes wurde schon früher von verschiedenen Autoren, zum Beispiel Michael, versucht, aber wiederum verlassen; auch die Auskultation bei gleichzeitiger Eintreibung von Luft durch die Tuba

Digitized by Google
Original from UNIVERSITY OF CALIFORNIA
Generated on 2019-10-24 12:18 GMT / http://hdl.handle.net/2027/uc1.b3252758
Public Domain in the United States, Google-digitized / http://www.hathitrust.org/access_use#pd-us-google

gab keine nennenswerten Resultate. Erst lange Zeit nachdem Lücke seine Abhandlung über Perkussion der langen Röhrenknochen veröffentlicht hatte, nahmen Körner und v. Wild die Perkussionsversuche wieder auf. Sie verwendeten einen metallenen Hammer und kräftige Perkussion; nach Aushöhlung des Warzenfortsatzes von innen her, so daß nur eine dünne Knochenwandung übrig blieb, bekamen sie Dämpfung, während nach Ausfüllung der Höhle mit Paraffin der Perkussionsschall an beiden Seiten gleich war; es wäre demnach die Einschmelzung des Knochens und nicht die Ausfüllung mit Eiter und Granulationen, die die Dämpfung verursachte. Kiaer hatte ein schönes diesbezügliches Beispiel erlebt bei einem 10jährigen Knaben, wo Dämpfung vorhanden war, sonst keine mastoidalen Symptome; es wurde im Warzenfortsatze eine haselnußgroße, eitergefüllte Höhle gefunden. $^3/_4$ Jahr später trat von neuem ein mastoidaler Absceß auf und man fand die Höhle glattwandig, fast ebenso groß wie nach der ersten Operation; $^1/_2$ Jahr später war die Oberfläche des Warzenfortsatzes völlig fest und eben, die Perkussionsauskultation aber ergab fortwährend absolute Dämpfung.

Man muß immer die beiden Seiten vergleichen und die Haut und das Periost müssen selbstverständlich natürlich sein, indem schon eine leichte Schwellung Dämpfung geben kann. Das Stethoskop wird auf den Scheitel appliziert, und bei dem Perkutieren des rechten Warzenfortsatzes steht man zur linken Seite des Pat. und umgekehrt. Die Perkussionsauskultation hat seine hauptsächliche Bedeutung in denjenigen Fällen, wo eine schnell fortschreitende Zerstörung stattfindet, ohne daß Druckempfindlichkeit noch Veränderungen der Weichteile auftreten: es ist in solchen Fällen von großer Bedeutung, rechtzeitig eingreifen zu können. Unter 15 von Körner veröffentlichten Fällen endokranieller Komplikationen waren in 6 keine äußeren Zeichen eines Leidens des Warzenfortsatzes vorhanden und die Perkussion leistete hier gute Dienste.

Kiaer hat 4 Fälle operiert; in dem einen ergab die Perkussionsauskultation schon am 9. Tag einen recht deutlichen Unterschied der beiden Seiten, der jedoch bei einfacher Perkussion nicht gefunden wurde; bei der Operation wurde beträchtliche Zerstörung gefunden. In 2 Fällen wurde nach 3 Wochen Dämpfung gefunden; der Warzenfortsatz war in beiden in eine große, eitergefüllte Höhle verwandelt; beide Pat. befanden sich wohl, ohne Fieber und ohne Senkung der hinteren Gehörgangswand, der Eiterabfluß reichlich. Der 4. Fall kam erst $1^1/_2$ Monat nach dem Anfang der Krankheit zur Behandlung; es wurde Dämpfung gefunden, bei der Operation 3 *mm* unter der Corticalis eine haselnußgroße, mit Eiter gefüllte Höhle.

Die Perkussionsauskultation hat vor allem Bedeutung in den Fällen, wo man Gelegenheit gehabt, die Erkrankung gleich vom ersten Anfang zu folgen, und wo die Dämpfung erst während des Verlaufes auftritt; doch auch in dem Falle, daß Kiaer bei der ersten Untersuchung ausgesprochene einseitige Dämpfung findet, wird er an dem Vorhandensein einer beträchtlichen Zerstörung glauben, denn zwar hat er bei Gesunden mehrmals verschiedenen Schall an den beiden Seiten gefunden, niemals aber auf der einen Seite Dämpfung und auf der anderen einen klangvollen Ton.

Diskussion.

Mygind wundert sich, daß der Ausfall bei gesunden Individuen immer negativ sei, indem doch die Warzenfortsätze der beiden Seiten oftmals einan-

Digitized by Google
Original from UNIVERSITY OF CALIFORNIA
Generated on 2019-10-24 12:18 GMT / http://hdl.handle.net/2027/uc1.b3252758
Public Domain in the United States, Google-digitized / http://www.hathitrust.org/access_use#pd-us-google

der sehr ungleich sind. Übrigens meint er, daß man schon hinlänglich gute Haltpunkte für die Indikation zur Aufmeißelung besitzt.

Kiaer teilt mit, daß er etwa 100 gesunde Individuen untersucht und nur in 3—4% einen Unterschied der beiden Seiten gefunden habe.

II. N. Rh. Blegvad: **Tonsillektomie** (mit Demonstration von Instrumenten).

Es wurde allgemein gelehrt, daß chronische Leiden der Gaumentonsillen immer zu einer Hypertrophie führten; in letzterer Zeit aber hat man erkannt, daß bei Erwachsenen gerade diejenigen chronischen Tonsillerkrankungen die gefährlichsten sind, in denen die Tonsillen vielmehr atrophisch, mit den Gaumenbögen verwachsen und tief zwischen denselben eingelagert sind. Es können solche Tonsillen sehr unangenehme Erscheinungen verursachen, vor allem können sie zur Eintrittspforte einer Anzahl lokaler oder allgemeiner Infektionen werden. Man kann in solchen Fällen die Lakunen spalten oder auch Morcellement vornehmen, am besten aber ist es, die Tonsillektomie vorzunehmen, indem man die Mandel außerhalb ihrer Bindegewebskapsel ausschält. Bei Kindern wird wohl meistens eine gewöhnliche Tonsillotomie ausreichen (außer in den Fällen mit peritonsillarem Absceß), bei Erwachsenen aber muß in folgenden Fällen Tonsillektomie vorgenommen werden: 1. bei wiederholten Anfällen akuter Tonsillitis; 2. bei wiederholten Anfällen peritonsillarer Abscesse; 3. bei einer Tonsillitis lacunaris chronica, die besondere Symptome verursacht (übler Geschmack, Fötor, Reizung der Schlundschleimhaut, Verdauungsbeschwerden); 4. in Fällen, wo der Pat. schon einmal eine von der Tonsille ausgehende ernste Infektion durchgemacht; 5. in Fällen von Adenitis colli, bei denen kein anderer Ausgangspunkt nachgewiesen werden kann.

Blegvad empfiehlt, die Tonsillektomie mittelst der Schlinge auszuführen; die Schlinge findet von selbst das lockere Bindegewebe außerhalb der Tonsille und die Blutung wird geringer. Die Schlinge von Peters arbeitet gut und zuverlässig. Ferner hat Blegvad eine Zange zum Festhalten beziehungsweise Vorziehen der Tonsille konstruiert. Die Operation wird in Lokalanästhesie ausgeführt. Die Mandel wird erst von den Gaumenbögen losdissekiert, die Schlinge dann über die Zange hineingeschoben, die Mandel stark gegen die Mitte der Mundhöhle hineingezogen und dann möglichst weit lateralwärts abgeschnürt.

Blegvad hat 16 Tonsillektomien ausgeführt und in keinem Falle beträchtliche Nachblutung erlebt; dagegen bekommt man oftmals bei der Operation selbst eine recht starke, namentlich arterielle Blutung. Die Resultate waren gut, indem die Leiden, wegen derer die Operation ausgeführt wurde, sich nicht später eingefunden haben außer in einem Falle, wo wegen mangelhafter Technik die Entfernung der Tonsille keine völlig radikale war; aber auch dieser Pat., der früher jeden oder jeden zweiten Monat einen schweren Anfall akuter Tonsillitis gehabt, hat während der 6 Monate, die seit der Operation verflossen, nur einen einzigen leichten Anfall von Angina gehabt.

Diskussion.

Vald. Klein: Die Furchtlosigkeit, mit der die Cocaininjektionen vorgenommen wurden, hatte Klein ein wenig gewundert; man sei bei uns gewöhnlich ängstlich, Cocain in zu großer Ausdehnung zu injizieren, und bei anderen Operationen gewähre das Novocain einen befriedigenden Ersatz. Klein fragte deshalb, ob Blegvad besondere Gründe dazu habe, bei dem Cocain stehen zu bleiben.

Digitized by Google
Original from UNIVERSITY OF CALIFORNIA
Generated on 2019-10-24 12:18 GMT / http://hdl.handle.net/2027/uc1.b3252758
Public Domain in the United States, Google-digitized / http://www.hathitrust.org/access_use#pd-us-google

P. Tetens Hald: Die Frage Tonsillotomie contra Tonsillektomie ist zurzeit überall aktuell. Falls man bei dem Wort Tonsillektomie eine vollständige Entfernung von allem Tonsillgewebe verstehen würde, wäre vielleicht diese Bezeichnung für die von Blegvad vorgeschlagene Operation nicht ganz zutreffend; eine totale Entfernung des betreffenden Gewebes bei dem oberen und dem unteren Pol der Tonsille läßt sich wohl wegen der anatomischen Verhältnisse kaum mit Sicherheit durchführen; hierauf deutet auch ein vom Redner beobachteter Fall von „Rezidiv" bei einem Pat., der von einem auf diesem Gebiete als besondere Autorität angesehenen Kollegen operiert wurde.

Die von Blegvad aufgestellten Indikationen fand Hald sehr gut gewählt, nur könnte man sich bei chronischen „Mandelpropfen" gewöhnlich mit Amygdalotripsie begnügen.

Die Schlinge von Vacher hätte vielleicht der von Peters gegenüber den Vorteil, daß sie sich ganz langsam zuziehen läßt, so daß die Hämostase besser gesichert wird; Vacher läßt in dieser Hinsicht die Schlinge an der einen Tonsille hängen bleiben, während er eine andere auf der anderen Tonsille anlegt.

Es wäre von Interesse, die Meinung der älteren der Herren Mitglieder zu hören, namentlich wie oft sie dazu genötigt gewesen wären, nach einer Tonsillotomie wegen Rezidivs wiederum zu operieren; falls dies einigermaßen häufig der Fall sei, würde ja eine ausgedehntere Verwendung der Tonsillektomie angezeigt sein; es wird wohl doch nach dieser Operation nur sehr selten ein Rezidiv solcher Art entstehen, daß eine erneute Operation nötig wird.

E. Schmiegelow hat mehrere Tausende Tonsillotomien vorgenommen und gewöhnlich das von Mackenzie angegebene Tonsillotom verwendet; wenn man dieses Instrument nur so anlegt, daß seine Fläche sich etwas nach außen oben wendet, ist das Resultat gewöhnlich sehr befriedigend.

Bei den kleinen Tonsillen, die am häufigsten die schweren Fälle von peritonsillarem Abceß verursachen, kann man zwar das gewöhnliche Tonsillotom meistens nicht verwenden, Schmiegelow hat aber hier bei partieller Resektion der Tonsillen ausgezeichnete Resultate erzielt; er hat Zangen verschiedener Art verwendet und findet diese Methode viel leichter als die in neuerer Zeit angegebenen Methoden, auch die von Blegvad empfohlene; letztere sind nach der Meinung Schmiegelows erstens zu kompliziert, zweitens überflüssig.

Mygind betrachtet die beiden Operationsmethoden, Tonsillotomie und Tonsillektomie, nicht so sehr als miteinander konkurrierend, sondern eher als einander supplierend. Mygind sei mit den Resultaten der Tonsillotomie im ganzen zufrieden; die allergrößte Zahl der operierten Fälle betrafen Kinder und nur in ganz einzelnen Fällen wäre eine Wiederholung der Operation notwendig gewesen. Mygind hatte immer seinen Schülern eingeprägt, die Tonsillotomie in so gründlicher Weise vorzunehmen, daß nach der Operation eine deutliche Grube zwischen den Gaumenbögen vorhanden war. Bei Erwachsenen sei Mygind mit der Vornahme der Tonsillotomie etwas zurückhaltend, auch mit Rücksicht auf die gerade in diesen Fällen recht häufig vorkommenden Nachblutungen. In Fällen, wo eine Nachblutung zu befürchten war, oder wo die Tonsillen besonders verwachsen waren, hatte Mygind viele Jahre hindurch eine besonders konstruierte kalte Schlinge verwendet.

Ganz anders jedoch ist die Sachlage bei den von Blegvad erwähnten „small but diseased tonsils", die ja fast ausschließlich bei Erwachsenen vor-

Generated on 2019-10-24 12:18 GMT / http://hdl.handle.net/2027/uc1.b3252758
Public Domain in the United States, Google-digitized / http://www.hathitrust.org/access_use#pd-us-google
Digitized by Google
Original from UNIVERSITY OF CALIFORNIA

kommen; die Tonsillektomie hat in diesen Fällen sicher ein großes und dankbares Feld, obschon Mygind die Grenzen der Indikationen etwas enger als Blegvad ziehen würde.

Jörgen Möller hatte es sehr erfreut, die Zange von Blegvad kennen zu lernen, man habe vermeintlich bisher ein wirklich praktisches Instrument zum Hervorziehen der Tonsille vermißt. Möller meinte wie Mygind und Schmiegelow, daß es kaum in Rede kommen würde, die Tonsillotomie durch die Tonsillektomie zu ersetzen; die Tonsillotomie hat ihr Feld vor allem bei Kindern, bei Erwachsenen ist aber die Sachlage wesentlich anders; die Tonsillhypertrophie der Kinder betrifft ja im wesentlichen den von dem unteren der ursprünglichen 3 Fötalwulste hervorgegangenen Teil der Tonsille; bei den Erwachsenen dagegen unterliegt dieser Teil der Tonsille gewöhnlich einer Atrophie, während der aus den zwei oberen Wulsten entstandene obere Pol eine viel größere Rolle spielt. In einer großen Zahl der Fälle gehen die fortwährend wiederkehrenden Infektionen gerade von diesem oberen Pol aus; schon vor 7 Jahren hat Möller auch hier in der Gesellschaft auf die Bedeutung einer gründlichen Behandlung der Leiden dieser Region aufmerksam gemacht und namentlich das Morcellement empfohlen, eine Behandlung, die ihm mehrmals sehr gute Resultate gegeben hatte; auch später hat Möller in verschiedenen Fällen Morcellement verwendet, teils vom oberen Pol allein, teils von der ganzen Tonsille; er habe eigentlich nicht das Bedürfnis einer rationelleren Methode empfunden, doch käme es ihm vor, als tue die Tonsillektomie in der von Blegvad vorgeführten Gestalt einen weit gefälligeren Eindruck als das, was man früher in dieser Beziehung gesehen habe; er sei deshalb geneigt, in geeigneten Fällen die Methode zu versuchen. Jedoch lassen sich auch bei der konservativen Behandlung der chronischen Tonsillitis ganz hübsche Resultate erzielen, auch werden gewiß viele Pat. gegen einen so bedeutenden Eingriff als eine Tonsillektomie sich sträuben, wenn ihre chronische Tonsillitis ihnen keine besonders störenden Erscheinungen verursacht.

Was die Behandlung der Nachblutung betrifft, macht Möller auf den Apparat von Avellis zum Anlegen Michelscher Klammern aufmerksam; glücklicherweise hat er sich noch nie genötigt gesehen, ihn zu verwenden, die ganze Konstruktion aber ist sehr zusagend.

Willaume-Jantzen hatte bei Körner die Entfernung der Tonsille mittelst der kalten Schlinge gesehen; er fand die Methode sehr hübsch, jedoch passiere es bisweilen, daß beim Zuziehen die Schlinge bricht; einmal ist es ihm selbst passiert, daß die Schlinge knapp vor der Schraube gesprungen, so daß die Tonsille außerhalb der Schlinge mit der Schere durchtrennt werden mußte.

Gottlieb Kiaer: Die peritonsillaren Abscesse sind bekanntlich weit häufiger als die tonsillaren; die Ursache sei vielleicht die, daß die Infektion nicht immer durch die Tonsille stattfindet, sondern durch oberflächliche Läsionen der Schleimhaut.

Jörgen Möller denkt, daß der peritonsillare Absceß gerade von dem oberen Pol aus entsteht, wo man keine fibröse Kapsel findet; es stimmt dies ja auch ganz gut mit den klinischen Erfahrungen.

Blegvad hatte versucht, das Cocain durch Novocain zu ersetzen, hatte es aber in einigen Fällen von submuköser Septumresektion bei Einspritzen unter das Perichondrium völlig wirkungslos gefunden, während er bei einfacher Aufpinselung von Cocain in denselben Fällen gute Wirkung erzielt

Digitized by Google
Original from UNIVERSITY OF CALIFORNIA
Generated on 2019-10-24 12:18 GMT / http://hdl.handle.net/2027/uc1.b3252758
Public Domain in the United States, Google-digitized / http://www.hathitrust.org/access_use#pd-us-google

hatte; er sei deshalb wieder zum Cocain zurückgekehrt; er hatte deswegen bei der Tonsillektomie noch keine üblen Zufälle erlebt. Es ist, wie von Mygind und Möller hervorgehoben, nicht so viel die Frage von Tonsillektomie contra Tonsillotomie; letztere Operation hat bei Kindern sein Hauptfeld; die vollständige Entfernung des erkrankten Organs wäre zwar auch hier das rationellste, jedoch wird man in den meisten Fällen mit der einfachen Amputation zum Ziel kommen. Die Frage, wie oft nach einer einfachen Tonsillotomie Rezidiv auftritt, oder besser wie oft sich die Tonsillotomie als unzulänglich zeigt, läßt sich nicht nach einem allgemeinen Eindruck beantworten; man muß in Betracht nehmen, daß teils nicht alle Pat. sich einer erneuten Operation unterziehen wollen, teils daß die Pat. mit Rezidiv nicht immer zu dem Arzt zurückkehren, der die erste Operation vorgenommen hat; bei einem der Pat., an denen ich Tonsillektomie vorgenommen habe, war eben früher von einem Kollegen Amputation ohne Wirkung vorgenommen worden. Inzwischen meint doch auch Blegvad, daß man vorläufig am besten tut, bei Kindern bei der Tonsillotomie stehen zu bleiben. Bei Erwachsenen dagegen muß eine kranke Tonsille radikal behandelt werden; die Operationen, die mit der Tonsillektomie am ehesten konkurrieren könnten, seien das Morcellement und das Spalten der Lakunen, beide Operationen sind aber unzuverlässig, sie können bisweilen gute Resultate geben, häufig treten aber Rezidive auf; ferner sei wenigstens das Morcellement zum mindesten ebenso schmerzhaft wie die Tonsillektomie und. was die Blutung betrifft, gewöhnlich gefährlicher. Bei den gewöhnlichen chronischen „Mandelpfropfen" hat die Tonsillektomie den Vorteil, daß der Pat. mit einem Schlag geheilt wird, während er bei der Verwendung von Amygdalotripsie, Pinselungen usw. immer wieder, oftmals Jahre hindurch in Behandlung genommen werden muß.

Natürlich kann man bei der Tonsillektomie nicht alles zwischen den Gaumenbögen liegendes adenoides Gewebe entfernen, die kleinen, zerstreuten Follikeln müssen zurückgelassen werden, ebenso werden oftmals nach unten zu, auf der Grenze gegen die Zungenmandel kleine Reste stehen; was aber nach oben zwischen den Gaumenbögen sitzt — und es ist dies, wie Möller hervorhebt, zweifellos das wichtigste —, läßt sich zweifellos völlig entfernen; auch „the velar lobe", wo ein solcher vorhanden ist, läßt sich zweifellos oft entfernen, wenn die Auslösung des oberen Teiles der Tonsille nur gründlich vorgenommen wird.

Was den Infektionsweg der peritonsillaren Abscesse betrifft, ist es wohl die allgemeine Meinung, daß derselbe durch die Tonsille selbst oder auch durch eine tiefe Fossa supratonsillaris geht, außer in den seltenen Fällen, wo die Infektion von einer Periostitis alveolo-dentalis ausgeht. Daß die Entzündung nicht die Tonsille selbst ergreift, sondern das außerhalb derselben liegende lockere Bindegewebe, läßt sich wahrscheinlich dadurch erklären, daß die Bedingungen für eine Ansammlung von Eiter hier viel besser sind als in dem straffen Tonsillgewebe, wo außerdem eine lebhafte Phagocytose besteht.

Jörgen Möller.

Bücherbesprechungen.

Lehrbuch der Ohren-, Nasen- und Kehlkopfkrankeiten. Nach klinischen Vorträgen für Studierende und Ärzte von Dr. Otto Körner, o. ö. Prof. der Medizin und Direktor der Universitäts-Ohren- und Kehlkopfklinik in Rostock. Zweite völlig

Generated on 2019-10-24 12:18 GMT / http://hdl.handle.net/2027/uc1.b3252758
Public Domain in the United States, Google-digitized / http://www.hathitrust.org/access_use#pd-us-google
Digitized by Google
Original from UNIVERSITY OF CALIFORNIA

umgearbeitete und vermehrte Auflage des Lehrbuches der Ohrenheilkunde. Mit 200 Textabbildungen und 1 Tafel. Verlag von J. F. Bergmann, Wiesbaden 1909.

Körners bekanntes Lehrbuch der Ohrenheilkunde liegt in veränderter Form vor uns: erweitert zu einem Lehrbuch der Ohren-, Nasen- und Kehlkopfkrankheiten. Es ist somit das erste Lehrbuch, das alle die genannten Fächer behandelt. Die Berechtigung zu diesem Schritte des Autors lag darin gegeben, daß die Vereinigung der Oto-, Rhino-, Pharyngo- und Laryngologie sowohl in der spezialistischen Praxis als im Universitätsunterricht große Fortschritte gemacht hat. Hauptsächlich letzterer Umstand dürfte ausschlaggebend gewesen sein, da das Buch in erster Linie für Studierende berechnet ist. Aber auch der praktische Arzt wird alles Wissenswerte auf diesem Gebiete in kurzer, klarer Form hier finden und wird zweifellos mit Freuden die Gelegenheit begrüßen, sich in so angenehmer Weise rasch über die wichtigsten Kapitel dieser Fächer orientieren zu können. Dem Zwecke des Buches entsprechend, hat Verfasser auch von jeglicher Literaturangabe Abstand genommen.

Körner hat den allgemeinen Teil der genannten Disziplinen zusammen in einem 59 Seiten umfassenden „einleitenden Kapitel" behandelt. Neben dem geschichtlichen Teil finden sich hier vor allem die Untersuchungsmethoden genauer besprochen und durch (zum Teil färbige) Abbildungen deutlich veranschaulicht. Mit völliger Berechtigung wird die Tracheo- und Bronchoskopie nur kurz erwähnt und nicht ausführlicher behandelt, da sie für Studierende und praktische Ärzte in Anbetracht der notwendigen überaus großen Übung und Erfahrung sowie des in Betracht kommenden Instrumentariums nur ein theoretisches Interesse beanspruchen kann.

Die ganze Rhinologie sowie die Pharyngologie wird auf 46 Seiten abgehandelt, durch mehrere, sehr gelungene Abbildungen illustriert. Letztere betreffen Anatomie, Pathologie und Untersuchungsmethoden; das Instrumentarium findet sich nur ausnahmsweise wiedergegeben. Ob es wirklich empfehlenswert erscheint, daß jeder Landarzt die operative Entfernung von adenoiden Vegetationen vornehmen sollte, erscheint doch fraglich. Wenn auch die Operation selbst von jedem gewiß zu erlernen ist, so dürfte nicht jeder bei einer eventuell im Anschluß daran auftretenden Komplikation (Blutung etc.) seinen Mann stellen, was bei der geringen spezialistischen Übung vollkommen erklärlich wäre. — Bei der Tonsillenoperation wäre auch der „Tonsillenausschälung" zu gedenken, die mitunter durch keine Abkappung der Mandeln mittelst Tonsillotoms oder Drahtschlinge ganz ersetzt werden kann. — Ein größeres praktisches Interesse bietet die Frage, ob behufs Adenotomie narkotisiert werden soll oder nicht. Körner verneint die Frage unbedingt. Es unterliegt keinem Zweifel, daß in der weitaus größten Mehrzahl derartiger Operationen die Narkose vermieden werden kann und soll. Aber in der Großstadt gibt es Kinder, bei deren nervöser Veranlagung es schonungsvoller und richtiger erscheint, seine Zuflucht zu einer Narkose zu nehmen. Es handelt sich ja nicht allein darum, ob man narkotisiert, sondern auch wie und womit man narkotisiert. So spricht Körner von so manchen Todesfällen, die durch eine solche Chloroform- oder Bromäthylnarkose zustande kamen. Beide bergen auch tatsächlich viel Gefahren in sich und erscheinen daher auch kontraindiziert. Man kann die Operation aber auch in Halbnarkose im Ätherrausch vornehmen (bei stets vorhandener Reaktionsfähigkeit), wodurch fast jede Gefahr aufgehoben erscheint; bei sehr erregbaren Kindern kann eine leichte

Digitized by Google
Original from UNIVERSITY OF CALIFORNIA
Generated on 2019-10-24 12:18 GMT / http://hdl.handle.net/2027/uc1.b3252758
Public Domain in the United States, Google-digitized / http://www.hathitrust.org/access_use#pd-us-google

Ätherrauschnarkose eine zuweilen monatelang anhaltende Reizbarkeit des Gemütszustandes durch den Operationschok hintanhalten.

Nach der Abhandlung der Krankheiten des Kehlkopfes, der Luftröhre und der Hauptbronchien (51 Seiten) kommt Verfasser auf das größte Kapitel, die Erkrankungen des Gehörorganes (192 Seiten), zu sprechen. Dieses Kapitel entspricht in Anordnung des Stoffes und der Darlegungsweise im allgemeinen der ersten Auflage, selbstverständlich unter Berücksichtigung der neueren Forschungen. Nur die Besprechung des Bogengangapparates in physiologischer und pathologischer Beziehung ist etwas zu kümmerlich ausgefallen. Unrichtig ist die Ansicht, daß man bei Labyrintheiterung nach Ablauf des acut. Stadiums der Labyrintheiterung nicht mehr operieren soll — „da die Kopferschütterungen beim Meißeln den Eiter auf den präformierten Bahnen zu den Hirnhäuten treiben kann“ (pag. 308). Diese Auffassung ist nur begründet, wenn man unrichtig operiert — falls man sich etwa mit der Radikaloperation begnügt und nicht gleichzeitig das eitrige Labyrinth breit eröffnet. Ja, die Operation ist in solchen Fällen absolut indiziert und bietet die einzige Möglichkeit, die ohne Operation stets vorhandene große Gefahr abzuwenden; jedes andere, nichtoperative Trauma gäbe ja im Leben sonst die gleiche Möglichkeit des Übertrittes von Eiter zu den Hirnhäuten.

Bei der Besprechung der Erkrankungen der Tube sind die Entzündungen der Ohrtrompete ganz übergangen.

Bezüglich der Anordnung des Stoffes erschiene es ungezwungener, die Krankeiten der Ohrmuschel und des Gehörganges sowie des Trommelfelles nicht ganz zum Schlusse (nach „cerebralen Störungen“, „hysterische Taubheit“, „Taubstummheit“ und „intracraniellen Folgeerkrankungen“!) zu besprechen; vielmehr wäre vor den „Krankheiten der Ohrtrompete“ ein geeigneterer Platz.

Es sind dies selbstverständlich nur Kleinigkeiten, die den Wert dieses ausgezeichneten Lehrbuches nicht im geringsten beschränken.

Jedenfalls sind die Einfachheit, Klarheit und Kürze der Darlegungen, die Anschaulichkeit der Abbildungen sowie die Eleganz und Schönheit der Ausstattung so hervorragende Eigenschaften dieses Lehrbuches, daß es sich gewiß in seiner neuen Form einen dauernden Platz in der Bibliothek der studierenden Jugend und des praktischen Arztes schaffen wird.

Ernst Urbantschitsch.

Lehr- und Lernbuch für Schwerhörige zur Erlernung des Absehens vom Munde. Von Prof. Dr. Artur Hartmann. Verlag von J. F. Bergmann, Wiesbaden 1909.

Das kleine Büchlein bezweckt zu zeigen, wie von dem unheilbar Schwerhörigen oder taub Gewordenen das Absehen des Gesprochenen vom Munde erlernt werden kann, wie dies in analoger Weise beim Unterricht von den Taubstummen gefordert wird.

Nach einleitenden Bemerkungen über das Absehen und Erschließen des Vorgesprochenen bespricht Verfasser die Bildung und Absehbarkeit der einzelnen Sprachlaute und schließt daran eine Reihe von Übungen, mit einzelnen Buchstaben und Lautverbindungen beginnend, übergehend zu Worten, kleinen Sätzen und schließlich Erzählungen.

Durch die kleine Schrift wird es jedermann leicht gemacht, ohne eigens hiezu geschulten Lehrer das Ablesen zu erlernen, und kann daher jedem, der

Digitized by Google
Original from UNIVERSITY OF CALIFORNIA
Generated on 2019-10-24 12:18 GMT / http://hdl.handle.net/2027/uc1.b3252758
Public Domain in the United States, Google-digitized / http://www.hathitrust.org/access_use#pd-us-google

diesen Unterricht bedarf, sowie jedem, der ihn anderen geben will, wärmstens empfohlen werden.

Der billige Preis von 1 K 80 h (1 M. 60 Pfg.) ist der weitesten Verbreitung sehr förderlich. Ernst Urbantschitsch.

Referate.

I. Allgemeines.

Ergebnisse der vergleichenden bakteriologischen Blutuntersuchung bei Warzenfortsatzentzündungen. Von Leutert (Gießen). (Münchener med. Wochenschr., 56. Jahrg., Nr. 45.)

Um in Fällen von Warzenfortsatzentzündungen bei Mittelohreiterung, in denen hohes Fieber auftritt, welches nicht auf die Mastoiditis zu beziehen ist, eine Differentialdiagnose zwischen Sinusthrombose und einer anderen möglichen Krankheit zu stellen, stellte Leutert vergleichende Untersuchungen des Bakteriengehaltes des Blutes eines bzw. beider Sinus und des Armvenenblutes an. Er nahm dabei an, daß man an das Vorhandensein eines Thrombus im Sinus denken könne, wenn die Kulturen des Sinusblutes eine mehr oder weniger große Zahl von Kolonien erkennen lassen, während die Platten des Armvenenblutes steril bleiben oder nur wenige Kulturen aufweisen (Streptokokken). Seine Beobachtungen ergaben denn auch, daß der Eintritt hohen Fiebers bei Warzenfortsatzentzündungen die Reaktion des Körpers auf das Eindringen der Bakterien (Streptokokken) in die Blutbahn darstellt, zuerst ohne Thrombenbildung, die jedoch bald einsetzt, falls die kranken Knochenpartien, von welchen die Entzündung auf die Sinuswand übergeht, nicht entfernt werden. Die ersten Bakterien, welche in die Blutbahn gelangen, sind jedoch kulturell nicht nachweisbar, da sie von den bakterienfeindlichen Eigenschaften des Blutes sofort beseitigt werden. Erst nach einer gewissen, wenn auch vielfach kurzen Zeit wachsen sie auf den Kulturen, und zwar zunächst denen des Sinus. Mit der steigenden Schwere der Erkrankung treten die Bakterien auch in den peripheren Venen auf, jedoch zumeist in geringer Zahl. Weiterhin stellt Leutert folgende diagnostisch verwertbaren Leitsätze auf:

3. Ist die Zahl der Streptokokken im Sinusblut unerheblich, treten sie jedoch gleichzeitig in den peripheren Venen auf und kann eine andere hochfieberhaft verlaufende Erkrankung ausgeschlossen werden, so unterstützt dieser Befund die aus der hohen Temperatur bereits mögliche Diagnose Sinusthrombose.

4. Der negative Befund im Sinusblute und dem einer peripheren Vene beweist nicht mit Sicherheit das Nichtvorliegen einer Sinusthrombose; in solchen Fällen entscheidet die Temperaturmessung allein.

Digitized by Google
Original from UNIVERSITY OF CALIFORNIA
Generated on 2019-10-24 12:18 GMT / http://hdl.handle.net/2027/uc1.b3252758
Public Domain in the United States, Google-digitized / http://www.hathitrust.org/access_use#pd-us-google

5. Liegt die Möglichkeit der Erkrankung beider Sinus vor, so ist die Thrombose in demjenigen Sinus anzunehmen, in welchem sich allein Streptokokken oder solche in bedeutend überwiegender Zahl vorfinden.

6. Ist die Zahl der Streptokokken in beiden Sinus nicht wesentlich verschieden, die einer peripheren Vene aber ganz erheblich geringer, so spricht dieser Befund für doppelseitige Sinusthrombose.

7. Das Vorliegen der Metastasen weist in der Regel auf einen längeren Bestand einer Sinusthrombose hin. Reinhard.

Über die Desinfektion der Haut mit Jodtinktur. Von Dr. Federmann (Berlin). (Berliner klin. Wochenschr., 1909, Nr. 7.)

Federmann empfiehlt, die gewöhnliche 10%ige Jodtinktur auf die trockene, nicht gewaschene Haut aufzutragen, bis die Haut eine mahagonibraune Farbe angenommen hat. Damit ist die ganze Desinfektion beendet. Vorher wird die Haut trocken rasiert. Waschung mit Wasser oder Seife darf höchstens 12 Stunden vorher stattfinden. Eine vorherige Waschung würde den Effekt der Desinfektion nicht nur nicht erhöhen, sondern geradezu vereiteln. Den experimentellen Beweis hat Walter (Paris) durch folgendes Tierexperiment erbracht: Er bepinselte einem Kaninchen die vorher rasierte Rückenhaut mit Jodtinktur auf der einen Seite nach vorhergegangener Abseifung, auf der anderen Hälfte ohne eine solche. Von beiden Seiten wurden dann Hautstücke in Nährböden gebracht. Dabei stellte es sich heraus, daß von der trocken behandelten Seite nur eine Kolonie wuchs, während von der mit vorhergegangener Waschung bis zu 27 Kolonien aufgingen. Mit dieser raschen Methode der Hautdesinfektion hat Autor unter 110 großen Eingriffen nur 2 Hautinfektionen leichtester Natur beobachtet. Oskar Beck (Wien).

Eine neue Methode der Stimmgabeluntersuchung und ihre praktische Bedeutung. Von Dozenten Dr. Bárány. (Aus der Universitäts-Ohrenklinik in Wien.) Vortrag, gehalten am VIII. Budapester internationalen Kongreß, 1909. (Revue mens. des malad. de l'oreille, pag. 774 ff.)

Verfasser verweist auf die Ungenauigkeit der Schwabachschen und Rinneschen Gehörprüfung. Die Ursache der Fehler liegt: 1. am Untersucher, 2. am Untersuchten, 3. an der Umgebung.

1. *a)* Bei Prüfung der Knochenleitung hängt letztere vom Druck des Stimmgabelstieles auf den Warzenfortsatz ab. Nun ist nicht einmal ein und derselbe Untersucher, geschweige denn verschiedene imstande, immer genau den gleichen Druck anzuwenden; *b)* auch von der Stelle, an die die Stimmgabel angedrückt wird, ist die Untersuchung abhängig; schon ganz dicht nebeneinander liegende Punkte des Warzenfortsatzes haben verschiedene Tonstärke.

2. *a)* Je dicker die Weichteile des Warzenfortsatzes sind, desto schwächer ist der Ton bei gleichem Druck und gleicher Druckstelle des Warzenfortsatzes; *b)* bei gleichbleibendem Druck und Druckstelle ist auch noch die

Digitized by Google
Original from UNIVERSITY OF CALIFORNIA
Generated on 2019-10-24 12:18 GMT / http://hdl.handle.net/2027/uc1.b3252758
Public Domain in the United States, Google-digitized / http://www.hathitrust.org/access_use#pd-us-google

Spannung der Haut von Bedeutung. Je stärker sie gespannt ist, desto lauter ist der Ton; *c)* wenn man während der Untersuchung mit der Stimmgabel oder der Hand die Ohrmuschel berührt, wird der Ton verstärkt.

3. Geräusche in der Umgebung stören die Untersuchung, weil sie leise Töne verdecken und den zu Untersuchenden ablenken.

Báránys neue Untersuchungsmethoden sollen einen Teil dieser Fehler vermeiden helfen; sie handeln *a)* über Bestimmung der Schalleitungshindernisse, *b)* über Konstatierung der Erkrankung des inneren Ohres.

Prinzip der Untersuchung ist, das Ohr des Untersuchers und Untersuchten durch einen Gummischlauch zu verbinden, wodurch es möglich wird, die ganze Untersuchung am Untersuchten allein auszuführen und man nicht die Stimmgabel abwechselnd beim Untersucher und Untersuchten anzulegen braucht. (Durch den Leitungsschlauch, der sowohl im Ohr des Untersuchers als auch Untersuchten steckt, wird beiderseits ein gleich starkes Leitungshindernis künstlich erzeugt.)

Fundamentale Fakta: 1. Für den auskultierenden Untersucher ist der Zustand des Mittel- oder inneren Ohres des Kranken bedeutungslos. Es ist gleichgültig, ob die Zuleitung des Tones durch den Knochen, Knorpel oder die Luft erfolgt. 2. Ist das normal hörende Ohr des Untersuchers mit dem eines Normalhörenden zu Untersuchenden verbunden und wird die Stimmgabel auf den Warzenfortsatz des zu Untersuchenden aufgesetzt, so hört derselbe die Stimmgabel gleich lang mit dem Untersucher oder etwas länger, jedoch niemals kürzere Zeit als dieser. Befindet sich ein Hindernis im Schallleitungsapparate des zu Untersuchenden, so verändert sich bei Prüfung der Knochenleitung nichts, weder für den Untersucher, noch für den Untersuchten. Für den Untersucher auf Grund des Punktes 1, für den Untersuchten, weil der Verschluß des Gehörganges bei ihm zum Schallleitungshindernis wird und zur Verlängerung der Knochenleitung ad maximum führt.

Einzelne Pat. empfinden bei Ohrverschluß allerdings eine geringe Verkürzung der Knochenleitung, doch kann man durch Herausziehen der Olive im Moment, wo Pat. den Ton der auf den Warzenfortsatz aufgesetzten Stimmgabel nicht mehr hört, eruieren, wie groß diese Verkürzung ist. Bei der Untersuchung spielt die Höhe der Stimmgabel keine wesentliche Rolle, die Gabel muß jedoch eine längere Tondauer haben. Von Bedeutung sind die Längenmaße des Otoskops mit Bezug auf die zur Prüfung verwendete Gabel. Das Báranysche Otoskop besteht aus einem T-Rohre, auf dessen 3 Schenkel Gummiröhren aufgezogen sind, auf die horizontalen Äste die Röhren zur Verindung der Ohren von Untersucher und Untersuchtem. Das Rohr bei Benützung der e-Gabel hat für den Untersucher 66 *cm* Länge, das zum Untersuchten 22 *cm*, das dritte Rohr von 88 *cm* Länge dient zur Kontrolle des

Digitized by Google
Original from UNIVERSITY OF CALIFORNIA
Generated on 2019-10-24 12:18 GMT / http://hdl.handle.net/2027/uc1.b3252758
Public Domain in the United States, Google-digitized / http://www.hathitrust.org/access_use#pd-us-google

hermetischen Verschlusses der in den Ohren von Untersucher und Untersuchtem steckenden Ansätze und wird während der Untersuchung geschlossen.

I. Diagnose Schwerhörigkeit wegen Störung im Leitungsapparat wird gestellt durch Unterschied in der Hördauer vom Warzenfortsatz und Ohrknorpel (respektive Schlauch) gleichzeitig vom Untersucher und Untersuchten. Es besteht Verkürzung der Hördauer vom Ohrknorpel aus. Geringe Grade solcher Hörstörung können nur mit tiefen Stimmgabeln konstatiert werden. An Überleitung des Tones bei hochgradiger Otitis interna nach der anderen Seite und dadurch scheinbares Stärkerhören der Knochenleitung muß gedacht werden. (Bei kleinen zentralen Trommelfellperforationen geben Untersuchungen vom Ohrknorpel und vom Schlauch aus verschiedene Resultate, sonst stets gleiche.)

II. Diagnose Schwerhörigkeit wegen Erkrankung des inneren Ohres. Pat. gibt an, wann er den Stimmgabelton vom Warzenfortsatz aus nicht mehr hört (Stimmgabel mehrmals abnehmen und aufsetzen). Hört der Untersucher den Ton noch, so handelt es sich um Erkrankung des inneren Ohres, wenn ein Leitungshindernis ausgeschlossen ist. Wenn ein solches vorhanden, dann muß der Schlauch aus dem Ohr des Kranken entfernt werden, weil durch denselben die Knochenleitung abgeschwächt sein könnte, und abgewartet werden, bis die Stimmgabel nun verklungen ist; hört sie der Untersucher nach Einführen des Schlauchendes in den Gehörgang doch noch, so handelt es sich sowohl um ein Leitungshindernis als auch um Erkrankung des inneren Ohres.

Resümee der Bárányschen Resultate: 1. Bárány kann mit seiner Untersuchungsmethode die geringsten Störungen des Schalleitungsapparates konstatieren, wo der Rinnesche und Schwabachsche Versuch versagen. 2. Er kann eine Kombination von Mittelohr- und Labyrintherkrankung konstatieren — auch wo die alte Methode hierauf keinen Hinweis gibt. 3. Wir sind unabhängig von der Stärke des Druckes, mit welcher die Stimmgabel bei der Untersuchung aufgesetzt wird. 4. Wir sind unabhängig von der Stelle auf dem Warzenfortsatz, wo wir die Stimmgabel aufsetzen. 5. Wir werden durch den hermetischen Verschluß der Ohren des Untersuchers und Untersuchten durch Geräusche in der Umgebung nicht gestört. 6. Die Untersuchung kann sehr rasch ausgeführt werden. 7. Obgleich nicht völlig objektiv, da doch Angaben des Pat. nötig sind, ist die Methode doch objektiver als die anderen, weil der Untersucher die Angaben des Untersuchten zu kontrollieren vermag. Sie kann daher zur Entlarvung von Simulanten verwandt werden. 8. Sie kann auch vom schwerhörigen Arzt angewandt werden, hierzu muß derselbe nur seine Verkürzung der Luftleitung im Vergleich mit der Knochenleitung eines normalen Menschen feststellen. Jürgens.

Digitized by Google
Original from UNIVERSITY OF CALIFORNIA
Generated on 2019-10-24 12:18 GMT / http://hdl.handle.net/2027/uc1.b3252758
Public Domain in the United States, Google-digitized / http://www.hathitrust.org/access_use#pd-us-google

Zur Kenntnis der hereditär-degenerativen Taubstummheit. Von Dozent Doktor Viktor Hammerschlag (Wien). (Zeitschr. f. Ohrenheilk., Bd. 59, H. 4.)

Hammerschlag weist auf Grund zweier interessanter Stammbäume darauf hin, „daß alle hereditären pathologischen Zustände notwendigerweise als Glieder einer einzigen großen Familie betrachtet werden müssen", und kommt nach Besprechung von Fällen aus der Literatur zu folgendem Resümee:

1. Die degenerativ-atrophischen Vorgänge im Nerven und an den Nervenendstellen, die wir bei kongenitaler Taubheit finden, sind wahrscheinlich ganz dieselben, wie sie sich bei Otosklerose finden.

2. Der für die Otosklerose charakteristische Knochenprozeß in der Labyrinthkapsel findet sich auch in manchen Fällen von kongenitaler Taubheit.

3. Es gibt Familien, in denen sich hereditäre Taubstummheit und Otosklerose vergesellschaftet finden.

Die hereditäre Taubheit und die Otosklerose sind daher vielleicht als verschiedene Erscheinungsformen eines und desselben pathologischen Vorganges aufzufassen. E. Urbantschitsch.

Toxidermie après trepanation mastoidienne pour septico-pyémie otogène. Par L. Bar (Nice). (Annal. des malad. de l'oreille etc., November 1909.)

2 Tage nach einer einfachen Aufmeißelung erscheint unter dem Verband hervorragend ein erysipelähnlicher roter Fleck. Aber er verschwindet auf Druck. In der Nachbarschaft treten neue Plaques auf. Kein Frost. Keine Drüsenschwellung. Temperatur 38°. Nach 2 Monaten vollkommene Heilung der Operationshöhle. Die Dermatitis tritt immer wieder auf. Es handelt sich um eine Toxidermie, eine abortive Form der Septikämie. Fröschels.

Zona céphalique. Par Emile Halphen. (Annal. des malad. de l'oreille etc., Oktober 1909.)

Ein junger Mann erkrankt unter Kopfschmerzen und rechtseitiger Facialisparalyse. Schlingbeschwerden, Speichelfluß. 3 Tage darauf Ohrenschmerzen, rechts mit blutigem Ausfluß. Schwellung des Halses über dem Sternocleidom. Schmerzen über dem Processus mastoideus, woselbst mehrere geschwollene Drüsen sichtbar sind. Weiße Blasen am harten und weichen Gaumen rechts von der Medianlinie. Exulceration der hinteren Gehörgangswand, Trommelfell normal. Temperaturerhöhung bis auf 39°. Nach weiteren 2 Tagen beginnen die Drüsen abzuschwellen, die Blasen verschwinden. Die Facialisparalyse bleibt bestehen und wird elektrisch behandelt. Lermoyez und Barozzi haben derartige Fälle zusammengestellt. Der Autor regt die Untersuchung des Liquor cerebrospinalis an. Fröschels.

Annotation ben deaf nuites swine? Par Dan Mc Kenzie. (Journ. Laryngol., N. Ser. XXIV, Nr. 10, pag. 545—546.)

Ältere Beobachter haben die Tatsache geleugnet, daß Taubstumme schwimmen können, aber neuerliche Atteste scheinen das Gegenteil zu beweisen.

Digitized by Google
Original from UNIVERSITY OF CALIFORNIA
Generated on 2019-10-24 12:18 GMT / http://hdl.handle.net/2027/uc1.b3252758
Public Domain in the United States, Google-digitized / http://www.hathitrust.org/access_use#pd-us-google

Diese Widersprüche entstehen möglicherweise durch die Tatsache, daß bei einer großen Zahl von Taubstummen der vestibuläre Sinn erhalten ist, in welchem Fall ihre Schwimmfähigkeit normal wäre. Aber bei jenen, bei welchen die vestibulären Endorgane vollkommen zerstört sind, würde die Schwimmfähigkeit möglicherweise von dem Charakter und der Dauer der destruktiven Veränderungen abhängen und von der Gegenwart oder dem Fehlen einer Übung in kompensatorischen Methoden ihr Gleichgewicht erhalten. Law.

A case of hysterical Deafness, treated by suggestion. Par P. Maclead Jearsley and H. E. Wingfield. (Lancet, 1909, 11, Nr. XIV, pag. 997.)

Der Autor beschreibt einen Fall von hysterischer Taubheit, bei welcher das Trommelfell und die Eustachische Röhre normal waren. Funktionelle Prüfungen gaben unverläßliche Resultate. Der Patient genas teilweise durch hypnotische Behandlung. Law.

A case of tinnitres. Par H. Bell Tawse. (Laryngoscope, XIX, pag. 544—545.)

Der Autor beschreibt einen Fall von Ohrgeräusch infolge eines Schlages auf die Nase. Nachdem der Pat. durch 14 Tage an „Kälte im Kopf" litt, entwickelte er einen Tinnitus, welcher zeitweise so stark wurde, daß er ca. 30 *cm* weit hörbar war. Das Geräusch war gleichzeitig mit dem Herzschlag.

Es wurde fast aufgehalten durch Druck auf die linke gemeinsame Carotis und verringerte sich durch Druck auf die rechte gemeinsame Carotis, aber Druck auf oberflächlichere Gefäße hatte keine Wirkung. Er war nicht taub und die Knochenleitung war im ganzen gut. Der Lärm verschwand oder wurde gelegentlich geringer und nach 11 Tagen hörte er plötzlich auf. Der Autor kann darüber nichts berichten, ob ein Zusammenhang zwischen der Verletzung auf die Nase und dem Tinnitus war. Law.

Neues rationelles (objektives) Messen der Tonstärken und der Hörfähigkeit. Von Prof. Dr. M. Th. Edelmann (München). [Fortsetzung.] (Zeitschr. f. Ohrenheilkunde, Bd. 59, H. 2 u. 3.)

VIII. Einleitende Versuche mit der Normalsirene. Bestimmung der Tonstärken im Bereiche der Tonschwelle. Mitteilung von Versuchen über die ohrenärztliche Verwendbarkeit der Normalsirene und der hierzu nötigen luftdruckmessenden Instrumente. Zur Hörprüfung dienen die tonstärkegeaichten Stimmgabeln, zum Aichen der letzteren die Sirene. E. Urbantschitsch.

Zur Frage der Schädigung des Gehörorganes durch Schalleinwirkung. Von Prof. Dr. Wittmaak in Jena. (Zeitschr. f. Ohrenheilk., Bd. 59, H. 2 u. 3.)

Verfasser wendet sich gegen die Schlußfolgerungen Yoshiis; er verlangt, daß dieser den Nachweis erbringt, daß nicht auch eine relativ kurzdauernde, täglich wiederholte Einwirkung derselben Schallquelle die gleichen von Yoshii geschilderten Veränderungen hervorzurufen vermag. Ferner hält Verfasser seine Ansicht, daß Watte- oder Wachsverschluß keinen Schutz gegen Schädigung durch kontinuierliche Schalleinwirkung bietet, aufrecht. Er be-

Generated on 2019-10-24 12:18 GMT / http://hdl.handle.net/2027/uc1.b3252758
Public Domain in the United States, Google-digitized / http://www.hathitrust.org/access_use#pd-us-google
Digitized by Google
Original from UNIVERSITY OF CALIFORNIA

mängelt, daß Yoshii seine Tiere erst am 30. Tage nach Beginn der Behandlung tötete und trotzdem über die chronologische Entwicklung der Erscheinungen spricht. Die in Form von homogenen (hyalinen?) Massen und Kügelchen auftretenden Zerfallsprodukte der Zellen sind nicht als Kunstprodukte aufzufassen. E. Urbantschitsch.

Urämie, eine otitische Hirnkomplikation vortäuschend. Von Dr. Levinger (München). (Zeitschr. f. Ohrenheilk., Bd. 59, H. 4.)

Im Verlaufe einer Morbilleninfektion traten Symptome auf, die den Verfasser veranlaßten, an eine otogene intrakranielle Komplikation zu denken. Die Obduktion ergab eine subakute, schwere Parenchymdegeneration der Nieren, Fettleber, Milztumor, Dilatation beider Herzventrikel, beginnende Degeneration des Myokards, hochgradiges Ödem der Lungen und des Gehirnes, also Erscheinungen, die auf Urämie hindeuteten. „Harnuntersuchungen im Verein mit Lumbalpunktion können vielleicht manchmal auf den richtigen Weg leiten."

E. Urbantschitsch.

II. Äußeres Ohr und Mittelohr.

Zur Therapie des Furunkels im äußeren Gehörgang. Von Bruch (Seckenheim). (Münchener med. Wochenschr., 56. Jahrg., Nr. 50.)

Verfasser empfiehlt für die Behandlung des Furunkels im äußeren Gehörgang das Ichthyol, mit Glycerin vermischt, zu gleichen Teilen sowohl vor als nach einer Incision, welche Mischung mit einem Tampon in den Gehörgang gebracht wird. Dieser darf nicht drücken nnd wird in besonders schmerzhaften Fällen täglich zweimal, gewöhnlich nur einmal täglich erneuert. Hierdurch wird auch einem weiteren Umsichgreifen der Furunkulose entgegengearbeitet. Ferner wird das lästige Ekzem vermieden, das beim feuchten Verband und beim Einträufeln von Carbolglycerin fast immer auftritt. Reinhard.

Useful points in connection with diseases of the ear. Par Macleod Jearsley. (Practitioner, LXXXIII, Nr. 4, pag. 558—567.)

Der Autor macht zahlreiche Bemerkungen über die Entfernung von Cerumen und Fremdkörpern aus dem Ohr durch Ausspritzen und auch bei der Behandlung von Ohrfurunkeln.

Akute Mittelohrentzündungen entstehen meistens aus einem akuten Katarrh der oberen Luftwege und sind begleitet von Schmerzen von verschiedener Stärke. Kongestion kann durch Chloroform behoben werden, durch Anwendung von Heißluft oder von Lauge, doch wenn die Membrane anschwillt, sollte sie rasch geschnitten werden.

Akute Mittelohreiterung. Frühzeitige Incision ist nötig.

Akute Mastoideusstörungen. Die Hauptmerkmale sind: 1. Schmerz auf Druck. 2. Anschwellen oder Senken der oberen Gehörgangswand.

Operation ist angezeigt, wenn diese Symptome gegenwärtig sind, vereinigt mit andauernder Empfindlichkeit, unausgesetzter Eiterentleerung, Schmerzen im Mastoideus, Fieber nach abortiver Behandlung, zeitweisen Frösten, Üblich-

Digitized by Google
Original from UNIVERSITY OF CALIFORNIA
Generated on 2019-10-24 12:18 GMT / http://hdl.handle.net/2027/uc1.b3252758
Public Domain in the United States, Google-digitized / http://www.hathitrust.org/access_use#pd-us-google

keiten, meningealen Störungen, Gegenwart von Streptokokken im Eiter, Gegenwart von Leukocytose, welche sich durch einfache Blutzählung kundgibt, und einen vermehrten Prozentsatz von polymorphkernigen Leukocyten.

Chronische Mittelohreiterung wird gewöhnlich von Kindern mit Adenoiden und vergrößerten Tonsillen unterhalten. Bei jungen Leuten besteht die hauptsächliche Behandlung in wirksamer Drainage und chirurgischer Asepsis.

Nichteitrige Mittelohrkrankheit. Der obere Luftweg soll nie vernachlässigt werden. Einblasungen sollen mit Hilfe des Eustachischen Katheters vorgenommen werden, und zwar häufig, um wirksam zu sein.

Krankheiten des inneren Ohres. Der Autor berichtet über Symptome zur Diagnose von 1. obstruktiver Taubheit, 2. perzeptiver Taubheit.

Nervöse Taubheit, welche ihren Ursprung in Syphilis, Mumps, Influenza etc. hat, muß sofort behandelt werden, um behoben zu werden.

Die Menieresche Krankheit ist ein Zustand von intralabyrinthärer Hämorrhagie und ist verhältnismäßig selten. Law.

Otite moyenne supurée aïgue. Septico-Pyémie. Par E. Rimini (Trieste). (Arch. int., 1909, Nr. 4.)

Der Autor berichtet über eine otogene Pyämie ohne Sinusthrombose im Anschluß an eine akute Otitis, welche in 8 Tagen zum Tode führte. Es wurde ein sehr virulenter Streptococcus gefunden. Blanluet.

Über das primäre Endotheliom des Mittelohres beziehungsweise des Felsenbeines. (Aus der Universitäts-Ohrenklinik zu Straßburg i. E.) Von C. Grasser, früherer Assistent der Klinik. (Zeitschr. f. Ohrenheilk., Bd. 59, H. 2 u. 3.)

Mitteilung von drei Fällen. Im ersten konnte die ganze Entwicklung vom frühesten Stadium beobachtet werden; Schmerzhaftigkeit fehlte ganz, die einzige Klage bildete die ziemlich plötzlich eingetretene Schwerhörigkeit. Im zweiten Fall war der Tumor im Knochen und in den präformierten Hohlräumen (Mittelohr) lokalisiert, wogegen das Labyrinth nur ganz wenig beteiligt erschien. Sekundäre Tumoren fanden sich im Porus acusticus internus (cystisch) und im Schläfelappen. Im dritten Fall bestand als erstes Symptom eine Störung der Geschmacksempfindung; später kam es zu Hörstörungen und Sausen, zu Kopfschmerzen und Schwindel; ante exitum kam es noch zu schweren Schluck- und Artikulationsstörungen.

Den Wegweiser für die Diagnose des Endothelioms geben die Blutungen und die mikroskopische Untersuchung. Die Prognose soll relativ gut sein. Therapeutisch kommen die Totalaufmeißelung, eventuell die Totalexstirpation der Pyramide in Betracht. E. Urbantschitsch.

III. Labyrinth und Hörnerv.

Beitrag zur Kenntnis der Erkrankungen der Hörnerven. Von Wittmaak (Jena). (Münchener med. Wochenschr., 56. Jahrg., Nr. 50.)

Besprechung des Krankheitsbildes der isolierten peripheren Kochlearisdegeneration. Die Diagnose wird gestellt auf Grund der Tatsache, daß der

Digitized by Google
Original from UNIVERSITY OF CALIFORNIA
Generated on 2019-10-24 12:18 GMT / http://hdl.handle.net/2027/uc1.b3252758
Public Domain in the United States, Google-digitized / http://www.hathitrust.org/access_use#pd-us-google

Vestibularteil der Nerven freibleibt, was durch die Hörprüfung festgestellt wird. Ätiologisch kommen dieselben Nerven- und sonstigen inneren Erkrankungen in Betracht, inklusive Infektionen und Intoxikationen, wie bei der degenerativen Neuritis anderer Nerven, und die Therapie hat dementsprechend diese Leiden zu berücksichtigen. Reinhard.

Les Lésions du Labyrinthe non acustique. Par Toreka. (Archiv int., 1909, Nr. 1, 2, 3.)

Tympano-labyrinthäre Wege einer eitrigen Infektion des nicht akustischen Labyrinthes.

Die Infektion pflanzt sich von der Trommelhöhle zum Labyrinth besonders auf folgenden Wegen fort:

1. Durch die Fenster, besonders das ovale Fenster, welches im Verlauf von Eiterungen perforiert oder während einer Radikaloperation geschädigt werden kann.

2. Durch den Vorsprung des horizontalen Bogenganges, der bei der Radikaloperation leicht verletzt werden kann. Die Osteitis der inneren Wand des Aditus bedingt Läsionen des horizontalen Bogenganges; der Autor empfiehlt bei Öffnungen im knöchernen Kanal zu Untersuchungen, ob der membranöse Kanal intakt ist.

3. Die Promontorialfisteln bei Tuberkulose.

4. Der translabyrinthäre Kanal.

5. Die pneumatischen Zellen ums Labyrinth, die mit dem Antrum und der Knochenhöhle in Kommunikation stehen.

6. Die Blutgefäße des Mittelohres, welche nach gewissen Autoren mit den labyrinthären anastomosieren, was die Experimente Toretas zu bestätigen scheinen.

7. Der Canalis Fallopii, der vielleicht abnorme Dehiscenzen aufweist.

8. Die angeborenen Dehiscenzen der Labyrinthwand, die sehr selten sind.

Cranio-labyrinthäre Infektionswege.

Die Infektion kann sich vom Schädelinnern über den Saccus endolymphaticus und den inneren Gehörgang oder durch einen osteitischen Herd im Niveau des oberen semizirkulären Kanals im Gefolge eines Extraduralabscesses aufs Labyrinth fortsetzen. Bei der Frage, wie häufig die angeführten Wege beteiligt sind, erinnert der Autor an die Statistiken von Hinsberg, Ferreri, Brieger und Bezold und schließt, daß am häufigsten die Fenster und der Vorsprung des horizontalen Bogenganges betroffen sind.

II. Läsionen des Vestibularapparates bei eitrigen Entzündungen. Kann bei eitrigen Labyrinthitiden der Vestibularapparat allein ergriffen werden in seiner Gesamtheit oder teilweise?

Die klinischen und pathologisch-anatomischen Erfahrungen lassen nur den Schluß auf eine circumscripte Erkrankung zu.

Digitized by Google
Original from UNIVERSITY OF CALIFORNIA
Generated on 2019-10-24 12:18 GMT / http://hdl.handle.net/2027/uc1.b3252758
Public Domain in the United States, Google-digitized / http://www.hathitrust.org/access_use#pd-us-google

Aber die Existenz dieser letzteren Fälle ist bewiesen durch Experimente, welche der Verfasser an Tauben, Hasen und Meerschweinchen gemacht hat, welche dieselbe Kultur erhielten, und zwar die Taube in den horizontalen Bogengang, das Meerschweinchen in die Schnecke und der Hase ins ovale Fenster. Die circumscripte Labyrintheiterung steht in Zusammenhang mit der Virulenz der Infektion, mit der Eintrittsstelle und mit dem Teile des Labyrinths, welcher zuerst ergriffen wurde. Bezüglich des Sitzes der Infektion kann man beobachten: 1. Die Paralabyrinthitis suppurativa; sehr selten, bedingt durch die Verbreitung der Eiterung von der Trommelhöhle in die pneumatischen Zellen, welche das Labyrinth umgeben. Es handelt sich um eine osteoperiotitische Eiterung, welche im gegebenen Momente in den perilymphatischen Raum einbrechen kann. 2. Die Perilabyrinthitis suppurativa. Der perilymphatische Raum ist von lymphocytischem Exsudat durchsetzt. Wenn der Prozeß Tendenz hat, sich zu umschreiben, so erscheint ein neugebildetes spongiöses Gewebe, welches häufig den semizirkulären Kanal ausfüllt, indem es den häutigen Kanal vollständig zerstört. Gewöhnlich verbreitet sich die Infektion im endolymphatischen Raum. 3. Die Endolabyrinthitis suppurativa. Granulationen, Eiter und hyaline Substanz in dem befallenen Teil des Labyrinthes; dann Nekrose und Degeneration des ganzen knöchernen und membranösen Gewebes. Läsionen des Vestibularapparates infolge von Mittelohreiterungen, chronischen Katarrhen und Otosklerose. Das innere Ohr ist einseitig ergriffen von osteitischen Herden, welche an der Promontorialwand sitzen, in der Umgebung der Fenster und an der übrigen knöchernen Labyrinthkapsel, die Osteophyten befallen den perylymphatischen Raum und verstopfen ihn. Andrerseits bedingt die Immobilisierung des Steigbügels Hyperämie, Hämorrhagie und Degeneration der Neuroepithelien des Labyrinths.

Degenerative Veränderungen. Sie kommen häufig vor als Folge einer Pantympanitis, von klinischen Vergiftungen (Chinin) oder von Intoxikationen. Es handelt sich um Degenerationen des Epithels, welche dieselben Veränderungen zeigen wie in anderen Fällen von torpider Schwellung bis zur totalen Degeneration.

Neoplastische Läsionen; sehr selten. Sie sind in der Regel in der Umgebung von Tumoren, besonders der Schädelkapsel, und in der Umgebung des inneren Gehörgangs (Gliome, Sarkome, Osteosarkome und Fibrosarkome) oder der Paukenhöhle (Epitheliome).

Kongenitale Läsionen. Man kann totale oder partielle Aplasie der Bogengänge beobachten; Obliteration des endolymphatischen Raumes durch fibröses und ossöses Gewebe von derselben Art wie bei traumatischen und entzündlichen Läsionen. Blanluet.

Digitized by Google
Original from UNIVERSITY OF CALIFORNIA
Generated on 2019-10-24 12:18 GMT / http://hdl.handle.net/2027/uc1.b3252758
Public Domain in the United States, Google-digitized / http://www.hathitrust.org/access_use#pd-us-google

Die Membrana tectoria und die Theorie der Tonempfindung. (Aus dem Hull-Laboratorium der Anatomie an der Universität in Chicago). Von Dr. George E. Shambaugh. (Zeitschr. f. Ohrenheilk., Bd. 59, H. 2—3.)

Verfasser begründet seine Einwände gegen die Theorie, daß die Basilarmembran ein schwingendes Gebilde sei; diese soll vielmehr unfähig sein, die Haarzellen anzuregen, wogegen die Membrana tectoria das logische Gebilde sei, um auf die Haarzellen einen Tonreiz zu übertragen.

E. Urbantschitsch.

IV. Otochirurgie.

The treatment of scarlatinae otitis with special reference to the value of the radical mastoid operation. Von A. Gyvett (Gordon). (Practitioner, London, 689—697.)

Der Autor behauptet, daß sich die Scharlachotitis von gewöhnlicher katarrhalischer Entzündung folgendermaßen unterscheidet:

1. Der ganze Trakt ist befallen, nicht nur die Trommelhöhle.

2. Der Erreger ist fast immer ein Streptococcus, er bricht vom Nasopharynx durch die Eustachische Röhre ein oder durch den Blutkreislauf und verursacht eine Osteitis.

3. Der Beginn ist fast immer schmerzlos und endet meistens in vollkommener Ruptur der Membrane.

Der Autor meint, daß Otitis in schweren Fällen von Scharlach unvermeidlich ist, doch kann sie in leichten Fällen verhindert werden durch fortwährendes Waschen des Schlundes und der Nase mit sterilisiertem Wasser oder Salzlösung. In der großen Mehrzahl der Fälle genügt diese Behandlung; wenn die Entzündung noch fortdauert, so empfiehlt der Autor radikale Mastoidoperation. Er hat diese Operation an 170 Pat. erfolgreich vollzogen mit Ausnahme von 3 Fällen. Law.

Mastoidite a foyers multiples ou cours d'une otité aigue. Par Jaques Fournié (Péau). (Annal. des malad. de l'oreille etc., September 1909.)

Verfasser beschreibt einen Fall, bei dem 14 Tage nach Auftreten einer akuten Otitis eine Mastoidoperation nötig war. Bei derselben fand man einen Eiterherd an der Spitze und von demselben durch normalen Knochen getrennt einen Herd am Sinus und einen am Tegmen antri. Fröschels.

Meningite séreuse et surdité. Par le prof. de Stella (de Jaud). (Archiv internat., 1909, Nr. 4.)

Aus den erschienenen Arbeiten, welche diese Frage behandeln, und aus den gesammelten Beobachtungen schließt der Autor, daß die seröse Meningitis, welche im Kindesalter häufig ist, sich klinisch kundgibt durch meningitische Symptome und durch ein Lumbalpunktat, bei dem sich eine klare, reichliche, aseptische, aber lymphocytische Flüssigkeit unter hohem Druck entleert. Diese Art der Meningitis endet häufig mit kompletter Heilung, unter Umständen aber

Digitized by Google
Original from UNIVERSITY OF CALIFORNIA
Generated on 2019-10-24 12:18 GMT / http://hdl.handle.net/2027/uc1.b3252758
Public Domain in the United States, Google-digitized / http://www.hathitrust.org/access_use#pd-us-google

läßt sie schwere funktionelle Störungen, besonders komplette plötzliche Taubheit zurück. Das beste Mittel gegen diese Zufälle ist die frühzeitige Lumbalpunktion. Blanluet.

L'osteite de la pointe du rocher d'origine otique. Par L. Baldenweck. (Annal. des malad. de l'oreille etc., juillet 1909.)

Die isolierte Knochenentzündung der Felsenbeinspitze ist nicht primär: sie kommt von Mittelohrerkrankungen. Ihre Wichtigkeit wurde erst erkannt, als man den Gradenigoschen Symptomenkomplex aufzuklären suchte. Aus der Literatur sind 27 Fälle verwertbar, doch liegt diese geringe Zahl daran, daß der Felsenbeinspitze bei Obduktionen keine Beachtung geschenkt wird. Die pathologische Anatomie bietet verschiedene Bilder, je nachdem, ob der ganze Knochen oder nur die äußerste Spitze erkrankt ist. Die Grube des Ganglion Gasseri ist sehr häufig ergriffen und häufig der Ausgangspunkt einer ausgebreiteten Entzündung der Nachbarschaft. Das makroskopische Aussehen ist je nach dem Stadium verschieden. Heftige Rötung (Heine) der Knochenoberfläche, schiefergraue Farbe (Mignon, Zeroni, Jansen etc.) Die Frage, ob eine Form verdickender Otitis bestehen kann, ist nicht genügend aufgeklärt. Bei allen verwertbaren Fällen war die äußere Form erhalten, die Oberfläche nur etwas rauh. Mikroskopisch fällt nebst Hyperämie die Erweiterung der Haversischen Kanäle auf. Man kann einzelne Zellen eitrig erkrankt finden oder ihre Septa sind zerstört, so daß eine große, gemeinsame Höhle resultiert Die Zerstörung geht häufig auf die äußerste Knochenlamelle über. Die pneumatische oder sklerotische Beschaffenheit der Spitze spielt nur eine relative Rolle. Sehr häufig wird die Fovea und Trigemini ergriffen. Sequestrierung der Spitze scheint sehr selten zu sein. Als Grenze der Entzündung können wir nach der Erfahrung den inneren Gehörgang ansehen, der nur selten überschritten wird. Die leicht hinzutretenden Komplikationen hängen nicht von der Schwere der Spitzenentzündung ab. Das initiale Stadium der Entzündung wird bei zellreichen Felsenbeinspitzen in Granulierung und Sekretion bestehen. Bei dieser Knochenart wird eine restitutio ad integrum nicht möglich sein. Überhaupt wird eine Heilung wohl nur im Stadium der entzündlichen Kongestion eintreten können. Doch müssen Besserungen in allen Stadien möglich sein. Unter den sekundären Läsionen sind die der Dura mater am häufigsten. Selten kann durch Eiteransammlung und Durchsickern des Eiters eine peripharyngeale Phlegmone entstehen. Gehirnabscesse sind selten, interessant die Entzündungen von Blutgefäßen (Carotis) und Nerven. Wichtig sind ferner die Sinusthrombosen. Zwei Fälle der Literatur weisen Thrombose des Sinus cavernosus auf. Die Erkrankung von Nerven kann auf dem Seziertisch erkennbar sein, sei es mit oder ohne Ostitis, oder es können nur klinische Merkmale für eine Neuritis sprechen.

Generated on 2019-10-24 12:18 GMT / http://hdl.handle.net/2027/uc1.b3252758
Public Domain in the United States, Google-digitized / http://www.hathitrust.org/access_use#pd-us-google
Digitized by Google
Original from UNIVERSITY OF CALIFORNIA

Die Teilnahme des Ganglion Gasseri trifft häufig mit der Meningitis zusammen. Desgleichen fand man bei Fällen von Abducensparalyse sehr häufig Meningitis. Der Gang der Infektion gegen das Innere des Felsenbeins wird durch Sklerosierung des Knochens im Verlaufe chronischer Mittelohreiterungen begünstigt, da diese als Behinderung des Abflusses aufzufassen ist. Troeltsch, Merkel, Urbantschitsch und Hilgermann haben auf die Wichtigkeit der tubären und peritubären Zellen für die Verbreitung der Infektion hingewiesen. Der Krankheitsherd in der Spitze kann von dem ursprünglichen Sitz der Erkrankung im Mittelohr durch eine freie Zone getrennt sein. Dabei können Anastomosen eine Rolle spielen. Manchmal scheint die Übertragung auf dem Weg durch das Labyrinth stattgefunden zu haben. Die Symptomatologie der Erkrankung der Felsenbeinspitze ist sehr vage. Manchmal ist sie hinter intrakraniellen Komplikationen verborgen. Der Charakter der Kopfschmerzen, der dumpf und heftig in der Tiefe lokalisiert wird, kann die Diagnose erleichtern, Klarer sind die Fälle von Thrombose des Cavernosus und Erkrankung des Ganglion Gasseri und des Abducens. Für die Erkrankung des Ganglion sind Trigeminusschmerzen charakteristisch; häufig sind sie auf die Orbitagegend beschränkt. Andrerseits findet man Anästhesie, dann wieder trophische Störungen der Cornea. Seltener sind motorische Erscheinungen im Trigeminusgebiet. Auch der Abducens kann erkranken. Der Augenblick des Auftretens von Paralysen kann verschieden sein von dem der Neuralgie und ebenso ist ihre Dauer nicht immer dieselbe. Der statistische Prozentsatz (85—90) der Mortalität dürfte zu hoch sein. Das Ganglion Gasseri muß nicht immer durch Übergreifen der Infektion, es kann auch durch andere Gründe durch die Spitzenerkrankung irritiert sein, was eine erhöhte Heilungsmöglichkeit ergibt. Auch scheint das alleinige Ergriffensein des Abducens prognostisch günstiger zu sein als die Beteiligung des Ganglion Gasseri. Es werden ferner die Thrombose des Cavernosus und die Peripharyngitiden in ihrer klinischen Bedeutung gewürdigt. Das Cavum Meckeli kann durch Vermittlung des carotischen Kanales affiziert werden; es kann aber auch von der Trommelhöhle aus die Irritierung auf dem Wege der Vasa vasorum erfolgen, ohne daß der Knochen in dieser Ausdehnung krank ist. Endlich kann das Ganglion auch durch den Sinus infiziert werden. Der Autor bespricht endlich noch ausführlich die Frage, inwiefern eine isolierte Erkrankung des Abducens mit einer Erkrankung der Felsenbeinspitze in Zusammenhang gebracht werden kann. Die Behandlung ist operativ. Goris, Alexander und Bircher haben Heilungen erzielt. Die Intervention ist am besten zweizeitig auszuführen. Das Bloßlegen der Spitze wird nach der Methode von Streit empfohlen. Abtragung der oberen Wand des Gehörganges und der Trommelhöhle, Aufheben der Dura mit einem besonderen Spatel. Ein anderer Weg, besonders bei gleichzeitiger Thrombose des Cavernosus ist die Vosssche Methode. Wenn das Ganglion Gasseri beteiligt ist, wird man eine der Arten

Digitized by Google
Original from UNIVERSITY OF CALIFORNIA
Generated on 2019-10-24 12:18 GMT / http://hdl.handle.net/2027/uc1.b3252758
Public Domain in the United States, Google-digitized / http://www.hathitrust.org/access_use#pd-us-google

einschlagen, die für die Operation des Ganglions gebräuchlich sind. Es wird sodann die Methode Quénu und Selibeau beschrieben und in kurzen Zügen ein Überblick über die Arbeit und die aus ihr abzuleitenden Schlußfolgerungen geboten. Fröschels.

Notizen und Personalien.

Programm des II. Fortbildungskurses für Spezialärzte, der von Donnerstag, den 28. Juli, bis Mittwoch, den 3. August (incl.), in Jena (Universitäts-Ohrenklinik) stattfindet:

Wittmaack: 1. Normale und pathologische Histologie des inneren Ohres mit Berücksichtigung klinischer Krankheitsbilder, ca. 14 Stunden; 2. Klassifikation und Bakteriologie der akuten Otitis, ca. 3 Stunden; 3. Besprechung und Demonstration typischer otologischer Operationen, ca. 6 Stunden.

Brünings: 1. Vorlesung und Praktikum der direkten Tracheo-Bronchoskopie und Oesophagoskopie, ca. 16 Stunden; 2. Besprechung und Demonstration typischer rhino-laryngologischer Operationen, ca. 6 Stunden; 3. Physiologie und funktionelle Diagnostik des Vestibularapparates, ca. 4 Stunden; 4. Praktikum der rhino-otologischen Röntgendiagnostik, ca. 4 Stunden.

Die Kurse kollidieren nicht miteinander, können aber einzeln belegt werden. Assistenten deutscher Kliniken sind honorarfrei.

Da für den vorstehenden Kurs die maximale Teilnehmerzahl bereits überschritten ist, können nur noch Meldungen für die nächste Wiederholung angenommen werden. Nähere Auskünfte erteilt Privatdozent Dr. Brünings, Jena, Lutherstraße 88.

Die oto-laryngologische Bibliothek des Kommunehospitals zu Kopenhagen. Durch Beiträg seitens der Kopenhagener Kommunalbehörden sowie durch die liebenswürdige Freigebigkeit zahlreicher Spezialkollegen im Ausland und in Dänemark ist es der oto-laryngologischen Klinik des Kommunehospitals zu Kopenhagen gelungen, eine Bibliothek der Spezialliteratur zu begründen, welche bis jetzt 3000 kleinere Abhandlungen und Separatabdrücke nebst ca. 200 Bänden Handbücher, Atlanten und größeren Monographien umfaßt. Über diesen Bestand ist ein systematischer Katalog ausgearbeitet worden.

Indem ich diese Gelegenheit benutze, um meinen vielen ausländischen Kollegen, welche mit ihren Arbeiten unsere Bibliothek bereichert haben, und insbesondere denjenigen, welche aus zufälligen Gründen meine persönliche schriftliche Danksagung nicht erreicht haben sollte, aufs neue bestens zu danken, gestatte ich mir, die Bitte an alle oto-laryngologischen Kollegen zu richten, auch künftig unserer Bibliothek in Wohlwollen zu gedenken und derselben neue Arbeiten, Bücher, Monographien, Separatabdrücke gütigst überweisen zu wollen.

Da unsere Bibliothek eine Anzahl von katalogisierten Dubletten besitzt, sind wir gern bereit, solche mit ähnlichen Bibliotheken zu tauschen, sowie wir gern, Reziprozität vorausgesetzt, Bücher, Separatabdrücke usw. an andere Spezialbibliotheken ausleihen werden. Holger Mygind.

Ernannt: Prof. Dr. O. Körner, Direktor der Universitäts-Ohrenklinik in Rostock, zum Ehrenmitglied der oto-laryngologischen Gesellschaft in Kopenhagen.

Verliehen: Herrn Hofrat A. Politzer in Wien das Kommandeurkreuz des Ordens der Krone von Italien.

Entlassen aus dem Staatsdienste: Prof. Dr. Leutert in Gießen (auf eigenes Ansuchen, wegen Weigerung des Finanzministeriums, eine Ohrenklinik zu bauen).

Für den wissenschaftlichen Teil verantwortlicher Redakteur: Dr. Ernst Urbantschitsch, Dr. Otto Kahler.
Herausgeber, Eigentümer und Verleger: Urban & Schwarzenberg.

Druck von Gottlieb Gistel & Cie., Wien, III., Münzgasse 6.

Digitized by Google
Original from UNIVERSITY OF CALIFORNIA
Generated on 2019-10-24 12:18 GMT / http://hdl.handle.net/2027/uc1.b3252758
Public Domain in the United States, Google-digitized / http://www.hathitrust.org/access_use#pd-us-google

MONATSSCHRIFT FÜR OHRENHEILKUNDE
UND
LARYNGO-RHINOLOGIE.

XLIV. Jahrg. 1910. 7. Heft.

Nachdruck verboten.

Otologischer Teil.

Original-Artikel.

Kritische Untersuchungen zur oberen Hörgrenze.

Von Prof. **J. Hegener** in Heidelberg.

Vortrag, gehalten bei der 19. Versammlung der Deutschen Otologischen Gesellschaft in Dresden 1910.

Die zahlreichen Fehlerquellen, welche bei der Feststellung der normalen oberen Hörgrenze erfahrungsgemäß zu falschen Resultaten führen können, fordern dringend die Erfüllung folgender Bedingungen, wenn anders die Untersuchung als einwandfrei gelten soll.

Von der Tonquelle ist zu verlangen:

1. Die eingestellte Tonhöhe muß tatsächlich erzielt werden, die Eichung richtig sein.

2. Der geprüfte Ton muß im Momente der Untersuchung auch wirklich erzeugt werden; wird er vom Untersucher selbst nicht gehört, so ist objektiv der Nachweis seiner Existenz für jeden Fall zu erbringen.

3. Es dürfen nicht gleichzeitig mit dem geprüften Ton oder kurz vorher oder nachher tiefer liegende Töne auftreten.

4. Das die Tonerzeugung erfahrungsgemäß bei allen Tonquellen stets begleitende Nebengeräusch soll möglichst schwach und tief genug liegen, um Verwechslungen vorzubeugen.

Bei dem Untersuchten ist dagegen nachzuweisen, daß er ein feines Gehör und kein pathologisch verändertes Gehörorgan besitzt. Bei der Untersuchung sind verschiedene Tonquellen zu verwenden und seine Angaben durch diese sowie durch objektive Methoden zu kontrollieren. Es ist möglichst auf diese Weise der Nachweis zu versuchen, ob er sich durch Begleitgeräusche täuschen läßt oder nicht.

Bis zur Höhe von etwa 20.000 v. d. ist für eine kleine Anzahl meist geübter Beobachter der sichere Nachweis einer Einwirkung des Tones auf das Gehörorgan erbracht. Von einem eigentlichen Tongefühl kann man ja über 17.000 v. d. kaum sprechen.

Digitized by Google
Original from UNIVERSITY OF CALIFORNIA
Generated on 2019-10-24 12:18 GMT / http://hdl.handle.net/2027/uc1.b3252758
Public Domain in the United States, Google-digitized / http://www.hathitrust.org/access_use#pd-us-google

Darüber hinaus sind bis in die letzte Zeit die Ansichten nicht geklärt. Einzelne aus früherer Zeit stammende Beobachtungen von Savart, Preyer, Lord Rayleigh, Pauchon, welche höhere Werte angeben, sind unwidersprochen geblieben, neuerdings sind schließlich von Wanner und Edelmann sowie von Wilberg mit neuen Instrumenten Untersuchungen angestellt worden, bei denen Wanner und Edelmann als normale Grenze 27.000—30.000 v. d., Wilberg besonders bei jugendlichen Individuen bis 66.000 v. d. angibt.

Es ist klar, daß diese Resultate außer der physiologischen auch eine erhebliche praktische Bedeutung für den Ohrenarzt haben. Die Feststellung einer pathologischen Einschränkung der oberen Hörgrenze wird geradezu unmöglich, wenn man zum Beispiel bei einem Befund von etwa 18.000 v. d. nicht weiß, ob nun die Hörgrenze normal oder schon um fünf ganze Töne eingeschränkt ist oder gar 2 Oktaven zu niedrig liegt.

Ich habe mir die Aufgabe gestellt, an alle diese Untersuchungen die oben erwähnten Forderungen als kritischen Maßstab anzulegen und mir andernteils unter Berücksichtigung derselben bei zahlreichen Normalhörenden selbst ein Urteil zu bilden, was man als obere Hörgrenze beim Menschen beobachten darf.

Savart hat bei seinen Versuchen bekanntlich ein schnell rotierendes Zahnrad benutzt, an dessen Zähne ein Kartenblatt angedrückt wurde. Er fand so, daß mit 24.000 in der Sekunde passierenden Zähnen die Grenze der Hörbarkeit noch nicht erreicht wurde. Dabei war für alle Personen, die bei dem Versuch anwesend waren, noch ein Ton zu hören.

Es fehlt hier vor allem der Nachweis, daß ein Ton, dessen Schwingungszahl mit der Zahl der vorbeistreichenden Zähne übereinstimmt, wirklich produziert wurde. Es ist durchaus unwahrscheinlich, daß ein Körper von so geringer Elastizität wie ein Kartenblatt, und einer Form, die so großen Luftwiderstand leistet, tatsächlich 24.000mal in der Sekunde zurückfedert, so daß es von jedem Zahn einen neuen Impuls erhält. Viel wahrscheinlicher handelt es sich hier um eine Art von Reibungstönen, wie sie Strouhal untersuchte. Es dürfte nicht die Zahl der Impulse, sondern der Eigenton des Kartenblattes die wesentliche Rolle spielen. Vielleicht handelt es sich auch nur um die Reibung des Zahnrades in der Luft, die an der Stelle, wo das Kartenblatt der abgeschleuderten Luft einen größeren Widerstand leistete, zu verstärkter Tonbildung führte. Es ist ferner auffällig, daß ein Ton, der schon bei angeblich 15.000 v. d. von geringer Intensität war, noch bei 24.000 v. d. hörbar sein sollte, während Tonquellen von großer Intensität, wie die mit hohem Druck angeblasene Galtonpfeife in dieser Höhe unhörbar sind. Schließlich weist der angebliche Toncharakter des gehörten Geräusches auf einen Fehler hin, weil nach allgemeinem Urteil Schwingungen über 17.000 v. d. nicht mehr als Töne, sondern als unangenehme Sensationen beschrieben werden. (Das Ohr ist angegriffen, ein Draht durch den Kopf gezogen etc.)

Generated on 2019-10-24 12:19 GMT / http://hdl.handle.net/2027/uc1.b3252758
Public Domain in the United States, Google-digitized / http://www.hathitrust.org/access_use#pd-us-google
Digitized by Google
Original from UNIVERSITY OF CALIFORNIA

Ähnliches gilt in allen Punkten für die Preyersche Angabe, welcher mit einer Appunschen Sirene 24.000 v. d. als Ton gehört haben will. Koenig hat darauf hingewiesen, daß es nicht einmal wahrscheinlich ist, daß bei den hier verwandten Umdrehungszahlen der Luftstrom beim Anblasen die Geschwindigkeit hat, daß er die Löcher genügend schnell passiert, um auf der anderen Seite noch einen Ton erzeugen zu können.

Diesen letzten Einwurf kann man den Versuchen von E. Pauchon kaum machen, der eine Cagniard-Latour-Sirene mit Dampf von 2·5 Atm. antrieb und so angeblich Tonhöhen von 36.000 v. d. hörbar machte. Doch ist es mehr als wahrscheinlich, daß bei der enormen Umfangsgeschwindigkeit der Sirenenscheibe von mehr als 113 Sekundenmetern tiefere Reibungstöne gleichzeitig auftraten, abgesehen davon, daß bei dem Entweichen so enormer Dampfmassen, wie sie dem Verbrauch einer achtpferdigen Maschine entsprechen, zischende Nebengeräusche nicht zu vermeiden sind. Jedenfalls fehlt auch hier der Nachweis, daß nicht erheblich tiefer liegende Töne zu Täuschungen führten. Ohne eine exakte Nachprüfung in diesem Sinne kann auch Pauchons Resultat nicht als beweisend betrachtet werden. Praktisch hat das Verfahren jedenfalls keine Bedeutung, auch ist bei der hier verwandten, wohl sehr großen Tonintensität wie ich a. a. O. noch nachweisen werde, eine Erregung des Gehörorganes noch möglich, ohne daß damit ein Schluß auf die Lage der oberen Hörgrenze gezogen werden dürfte.

Lord Rayleigh hat für sich 24.576 v. d. als höchsten hörbaren Ton einer Lockpfeife gefunden. Er hat die Wellenlänge nach seiner Methode mit stehenden Wellen und empfindlicher Flamme festgestellt. Diese Bestimmung kann aber nicht als genau gelten, da die Erhitzung der Luft durch die Flamme das Resultat beeinflussen muß (Schulze), auch dürfte die Ungenauigkeit, welche die Dimensionen der Flamme bei der Messung herbeiführt, bei diesen kleinen Halbwellenlängen einen Fehler von 2000 v. d. wohl erreichen können.

Schließlich bleiben noch zwei Beobachtungen Preyers mit Koenigschen Klangstäben übrig, bei denen angeblich 32.768 v. d. vernommen wurden. Abgesehen davon, daß eine subjektive Täuschung vorliegen kann, da außer diesen zwei Beobachtern niemand ein Tongefühl hatte, ist zu bedenken, daß diese Stäbe nicht nach irgend einem Verfahren gestimmt, sondern nach einer empirischen Formel hergestellt sind. Ob diese Formel für diese Tonhöhen gültig bleibt, ist fraglich, da Schwendt bei dem höchsten nach Kundtscher Methode noch objektiv eichbaren Stab, statt der angeblichen 20.854 nur 18.580 v. d. fand. Es ist also nicht ausgeschlossen, daß hier gröbere Fehler vorkommen, wie ja auch die Herstellung der Galtonpfeife nach empirischen Formeln bewiesen hat. Auch macht die relativ geringe Intensität der Klangstabtöne, wie sie Schwendt durch die große Schwierigkeit der Staubfigurenbildung bewiesen hat — über die eben erwähnte Tonhöhe hinaus waren überhaupt keine Staub-

Digitized by Google
Original from UNIVERSITY OF CALIFORNIA
Generated on 2019-10-24 12:19 GMT / http://hdl.handle.net/2027/uc1.b3252758
Public Domain in the United States, Google-digitized / http://www.hathitrust.org/access_use#pd-us-google

figuren mehr zu erzielen —, es sehr unwahrscheinlich, daß diese Töne höher gehört worden sein sollen, als die sehr intensiven der Galtonpfeife und Stimmgabel, ganz abgesehen davon, daß ihr Abklingen so kurz ist, daß es kaum länger als das Anschlagegeräusch dauern dürfte.

Für die anderen mit Edelmannschen Galtonpfeifen oder Appunschen Pfeifen und Stimmgabeln erreichten außergewöhnlich großen Tonhöhen ist die Ursache des Irrtums in der falschen Tonhöhenangabe sicher nachgewiesen und jetzt wohl auch durchwegs anerkannt.

Ich komme nun zu den von den Herren Wanner und Edelmann mit der neugeeichten Galtonpfeife gefundenen Resultaten. Seitdem diese mitgeteilt sind, hat sich auch Prof. Edelmann über die neue Verbesserung geäußert. Er sagt, daß durch die neue Eichmethode die Galtonpfeife wieder vollkommen rehabilitiert sei. Auch soll mit Hilfe eines in den Schlauch des Gummigebläses eingesetzten Diaphragmas „ein genügend andauernder, richtiger und konstanter Winddruck" zu erzeugen sein, der bei 100 *mm* Wassersäule, dem Intonationsoptimum, für das auch die Eichung erfolgt, liegt.

Es muß von vornherein auffällig erscheinen, wenn Edelmann von einer neuen Eichmethode eine Verbesserung der Fehler der Galtonpfeife erwartet. Die frühere Eichung war bei konstantem Winddruck von der richtigen Höhe, das heißt, dem zum Ansprechen der Resonanz der Pfeife notwendigen, eine durchaus befriedigende, wie Nachprüfungen ergaben. Die Fehler lagen auf einem ganz anderen Gebiete, nämlich darin, daß bei niedrigem Winddruck niedrigere Töne, die reinen Schneidentöne, auftraten. Diese steigen schnell mit wachsendem Druck und werden erst stabil, wenn sie mit dem Ton des Resonanzraumes der Pfeife fest verkettet sind. Auf diesem Vorgang beruht überhaupt die Tonbildung der Pfeife und er ist nicht auszuschalten. Eine prinzipielle Entfernung der früheren Mängel mußte also aussichtslos erscheinen. Immerhin ließen sich so bestimmt gegebene Angaben einer Autorität, wie die Edelmanns, nicht ohne weiteres ablehnen, ich habe daher sofort eine eingehende Untersuchung der neuen Pfeife vorgenommen. Diese wie die folgenden Untersuchungen wurden in dem physiologischen Laboratorium der Charité-Ohrenklinik in Berlin bei Herrn Prof. K. L. Schaefer angestellt, dem ich für sein freundliches Entgegenkommen und sein großes Interesse zu vielem Dank verpflichtet bin. Sie werden anderweitig ausführlich publiziert werden, hier gebe ich nur die Resultate.

Die Messung erfolgte nach meiner vollkommen objektiven Methode mit Seebeckröhre und empfindlicher Flamme.

Es ergibt sich, daß die Tonbildung ebenso erfolgt wie bei den älteren Pfeifen. Bei einem niedrigen Druck von 4·5—7 *cm* wird der niedrige Schneidenton hörbar, er steigt rasch in die Höhe mit wachsendem Druck und erreicht von 2 *mm* Pfeifenlänge an aufsteigend erst bei etwa 20 *cm* Anblasedruck die

Digitized by Google
Original from UNIVERSITY OF CALIFORNIA
Generated on 2019-10-24 12:19 GMT / http://hdl.handle.net/2027/uc1.b3252758
Public Domain in the United States, Google-digitized / http://www.hathitrust.org/access_use#pd-us-google

Resonanz der Pfeife. Inzwischen sind regelmäßig noch die Stufen des Oktavensprunges in die Tiefe hörbar. Edelmann benutzt also bei 10 *cm* Anblasedruck von 15.000 v. d. an aufwärts nur die leisen, nicht an Resonanz geketteten und deshalb sehr unstabilen Schneidentöne. Ein Schwanken der Anblasedruckhöhe um wenige Millimeter hat in diesem Bezirke ein Schwanken der Tonhöhe eventuell um mehr als 1000 v. d. zur Folge. Will man also ungefähr dieselbe Tonhöhe wieder erreichen, so muß das Gebläse genau jedesmal dieselbe Anblasedruckhöhe produzieren. Bei konstantem Winddruck und 10 *cm* Wassersäule, wie vorgeschrieben, ergaben sich für eine vollkommen neue Pfeife folgende Werte, die denen der Eichtabelle gegenübergestellt sind:

Gefundene Werte	15.470	17.020	17.280	19.340	20.260	20.760	22.840
Tabellenwerte	15.000	17.000	19.000	21.000	23.000	25.000	27.000

Die Werte bis 17.000 v. d. stimmen also, darüber treten Differenzen bis zu 4000 v. d. zwischen gemessenem Wert und Tabellenangabe hervor. Da die von mir angewandte Methode eine vollkommen objektive, sehr empfindliche und zuverlässige ist, so muß ich sagen, die Pfeife ist falsch geeicht. Die Ursache liegt wahrscheinlich darin, daß die von Edelmann verwandte Differenztonmethode von Schmidt hier unsicher wird, da die Höhe des primären Tones bei der geringsten Druckschwankung sich ändert. Diese Fehler wiederholen sich bei eventuell jeder Stufe aufwärts, so daß sie schließlich sehr erheblich werden können.

Die Wirkung des Diaphragmas auf den Anblasedruck wurde graphisch mit Anaëroidkapseln registriert. Es wurde regelmäßig ein Druck von etwa 20 *cm* statt der angegebenen 10 *cm* erzielt, dabei ist die Druckhöhe nicht einen Moment konstant. Die Wirkung des Diaphragmas ist also im wesentlichen die, die Druckhöhe niedriger zu halten als bei freiem Schlauch und die Dauer der ganzen Druckwirkung etwa um 0·2 Sekunden zu verlangsamen. Die Dauer der die Erzeugung der ganzen Skala von Schneidentönen begünstigenden Druckhöhe ist dabei verlängert, die Täuschung für den Untersuchten also noch leichter wie früher. Die bei der Eichung angegebene Tonhöhe wird nur in einem unmeßbar kleinen Bruchteil einer Sekunde als Teil einer glissando auf- und absteigenden Tonskala gehört. Dabei ist es natürlich unmöglich zu sagen, welcher Teil dieser Skala noch gehört wird.

Die Galtonpfeife mit ihrer neuen Eichung und dem eingeschalteten Diaphragma steht demnach von 15.000 v. d. an aufwärts unvergleichlich in der Zuverlässigkeit der Tonhöhenangabe hinter der älteren zurück.

Dabei ist die Intensität der jetzt zur Verwendung gelangenden Schneidentöne wesentlich geringer, während trotzdem das Blasegeräusch noch recht störend ist. Da nun die neue Pfeife auch mit einem Gebläse von der Konstanz eines Gummikissens und bei jedesmaliger genauer Druckhöhenmessung keine

Digitized by Google
Original from UNIVERSITY OF CALIFORNIA
Generated on 2019-10-24 12:19 GMT / http://hdl.handle.net/2027/uc1.b3252758
Public Domain in the United States, Google-digitized / http://www.hathitrust.org/access_use#pd-us-google

zuverlässigen Resultate mehr gibt und außerdem noch für jede Pfeifenlängeneinstellung eine neue Maulweiteneinstellung unter Schätzung von Zehnteln der Teilung vorgenommen werden muß, so stehe ich nicht an, diese Neuheit für unbrauchbar zu erklären.

Wie ich gleich noch nachweisen werde, liegt infolge der geringen Intensität der Schneidentöne die obere Hörgrenze für diese wesentlich niedriger als für die übrigen Tonquellen, die ich benutzte. Herr Wanner ist demnach wieder durch die niedrigeren Schneidentöne getäuscht worden und seine Angabe der oberen Hörgrenze mit 27.000—30.000 v. d. deshalb unrichtig.

Herr Wilberg hat sich bei seinen zahlreichen Untersuchungen der Edelmannschen Galtonpfeife und des Schulzeschen Monochordes in der Ausführung von Görs bedient.

Die Galtonpfeife blies er mit einem großen Gummiball an, wobei er „grundsätzlich das blasende Nebengeräusch vermied". Er hat also die bei niedrigen Anblasedrucken auftretenden, tonschwachen Schneidentöne von 8000 bis 19.000 v. d. benutzt. Deren Bezeichnung mit der Eichzahl der Tabelle als c^8, g^8 etc., wie er sie anführt, ist irreführend und falsch. Dieser Teil seiner Untersuchungen beweist daher nichts für die absolute Höhe der oberen Hörgrenze.

An der Zuverlässigkeit des benutzten Schulzeschen Monochordes dürfte kein Zweifel sein. Es ist jedoch nicht leicht, bei sehr hohen Tönen das kurze Drahtstück mit Kolophoniumläppchen zum Ausbrechen zu bringen. Da Herr Wilberg selbst nur bis c^7 hörte, so hätte er für jeden Fall, der eine höhere Grenze zu haben schien, den Nachweis erbringen müssen, daß ein Ton auch wirklich erzeugt wurde. Diese Kontrolle fehlt aber. Ferner ist bekannt, daß das Anreiben mit Kolophoniumläppchen oder Finger erhebliche Nebengeräusche verursacht. Herr Wilberg hat außerdem ein lederüberzogenes Gabelstäbchen zum Anstreichen vorgeschlagen und benutzt, bei welchem nach seiner Angabe ein Reibegeräusch so gut wie vermieden wird. Ich habe mir genau nach seiner Zeichnung ein solches Stäbchen verfertigt und gefunden, daß mit diesem bei kürzeren Drahtlängen das Monochord nur sehr unsicher anspricht, dafür aber das Stäbchen ein hohes, quietschendes Nebengeräusch gibt (Reibungston).

Da die Untersuchungen Wilbergs also nur mit einem Instrument ohne kontrollierende andere Tonquellen und ohne Gehöruntersuchungen ausgeführt wurden, ferner anscheinend etwas summarisch verfahren wurde (meist reichte die Zeit nicht einmal zur Prüfung jedes einzelnen Ohres), so hielt ich es für richtig, dieselben unter Beobachtung der oben gestellten Anforderungen mit verschiedenen Tonquellen zu wiederholen.

Als Tonquellen benutzte ich:

1. Meldesche Stimmplatten von Edelmann zu 14.000, 16.000, 18.000 v. d.

Digitized by Google
Original from UNIVERSITY OF CALIFORNIA
Generated on 2019-10-24 12:19 GMT / http://hdl.handle.net/2027/uc1.b3252758
Public Domain in the United States, Google-digitized / http://www.hathitrust.org/access_use#pd-us-google

2. Koenigsche Stimmgabeln von ut_9 bis fa_9, gleich 21.845 v. d., die das Marburger physikalische Institut freundlichst zur Verfügung stellte.

3. Ein Monochord (Stahldraht) nach Schulze von Görs hergestellt und auf Holzlatte montiert.

4. Ein Monochord, das Herr Dr. Struycken (Breda) hergestellt hatte, auf prismatischem Metallstab montiert (Stahldraht).

Beide Monochorde wurden mit Mulltupfern, die reichlich mit 90%igem Alkohol befeuchtet waren, angestrichen, da nach meiner Erfahrung der Stahldraht so am leichtesten und mit geringstem Reibegeräusch ausbricht, und zwar noch leichter als mit dem von Struycken empfohlenen Terpentin.

5. Eine wenig gebrauchte Galtonpfeife von Edelmann Nr. 720, die mit 30 *cm* Wasserdruck angeblasen wurde.

6. Eine neue Galtonpfeife von Edelmann Nr. 11.029 mit neuer Eichung, die mit 10 *cm* Druck angeblasen wurde.

Die Pfeifen wurden vor und nach der Untersuchung mit meiner Methode auf Tonhöhe geprüft. Nr. 720 war bis auf wenige hundert Schwingungen richtig geeicht, Nr. 11.029, welche die oben erwähnten Fehler zeigte, wurde mit Einstellungen benutzt, die sich bei meiner Prüfung als richtig erwiesen hatten, so daß ich auch hier der ersten Bedingung, richtige Tonhöhen zu verwenden, gerecht wurde.

Die mit der Differenztonmethode von Koenig geeichten Gabeln können der Nachprüfung entbehren, ebenso die Klangplatten. Die Monochorde wurden bei c^5 respektive e^5 nachgeprüft und sind sicher ohne gröberen Fehler.

Die Kontrolle, ob die hohen Töne, besonders solche, die über meiner oberen Grenze lagen, auch tatsächlich im gegebenen Momente erzeugt wurden, wurde durch eine mehrere Meter hinter dem Untersuchten brennende, empfindliche Flamme ausgeübt, welche auf die Nebengeräusche nicht reagierte. Es war so leicht, ungenaue Angaben des Untersuchten sofort zu erkennen. Bei Gabeln und Stimmplatten ließ sich unbemerkt vom Untersuchten durch Berühren die Tonbildung verhindern, beim Monochord durch Lockern der Saitenklemmung oder loseres Reiben. Der Untersuchte mußte bei mehrfachem Anstreichen des Insrumentes die Zahl der vernommenen Toneindrücke angeben; diese mußte mit der Zahl der Flammenreaktionen übereinstimmen. Begonnen wurde die Untersuchung stets mit den sehr reine und ziemlich leise Töne fast ohne Nebengeräusch erzeugenden Stimmplatten, dann wurden die Gabeln benutzt, so daß die Art des Tongefühls, welches aus dem Nebengeräusch herausgehört werden sollte, für die übrigen Tonquellen dann schon bekannt war. Die Untersuchten wurden nach Ohr-, eventuell auch Nasenuntersuchung sowie Prüfung der Hörschärfe mit Flüsterzahlen zunächst gemeinsam instruiert und dann einzeln untersucht. Die Untersuchung dauerte durchschnittlich $^3/_4$ Stunden pro

Digitized by Google
Original from UNIVERSITY OF CALIFORNIA
Generated on 2019-10-24 12:19 GMT / http://hdl.handle.net/2027/uc1.b3252758
Public Domain in the United States, Google-digitized / http://www.hathitrust.org/access_use#pd-us-google

Kopf. Bei den etwa 100 Untersuchten erhielt ich vom 10. Lebensjahre ab meist recht brauchbare Angaben.

Die Resultate dieser Prüfungen sind kurz folgende:

Über 22.000 v. d. hörte keiner der 100 Untersuchten.

Sogar die sehr intensiven und reinen Töne der Koenigschen Gabel, 21.845 v. d., wurde nur von einzelnen und nicht vollkommen sicher gehört.

Die beiden Monochorde blieben um 1000 v. d. meist unter den Stimmgabelwerten. Das Struyckensche führte merklich sicherer und leichter zum Ziel als das von Schulze-Görs, offenbar eine Folge des geringeren Nebengeräusches. Die perzipierte Tonhöhe lag im allgemeinen höher als bei früheren Angaben, wohl eine Folge des verbesserten Anreibens.

Bei der mit 30 *cm* Druck angeblasenen Galtonpfeife war wegen des heulenden Anblasegeräusches die Grenze am unsichersten festzulegen, sie blieb teils über, teils unter den Monochordwerten.

Die niedrigsten Werte, oft 2000—3000 v. d. unter den Monochorden, lieferte die mit 10 *cm* Druck angeblasene Galtonpfeife, jedenfalls nie höher als 20.000 v. d.

Zwischen erstem und viertem Lebensjahrzehnt fand sich kein merklicher Unterschied, vielleicht waren die Angaben für die höchsten Töne bei jüngeren Individuen etwas prompter.

Zwischen Musikalischen und Unmusikalischen ist kein Unterschied.

Reine Störungen des Schalleitungsapparates, wie obturierende Ceruminalpfröpfe, Fehlen der Kette nach Radikaloperation, setzten die obere Grenze nicht mehr als etwa 3000 v. d. für das Monochord herab.

Als praktisch wichtig möchte ich ferner noch betonen, daß man bei der Untersuchung mit dem Struyckenschen Monochord auf etwa 0·6 *m* Entfernung vom Ohr bei mäßigem Tagesgeräusch eine normale obere Hörgrenze annehmen darf, wenn 17.000 v. d. noch gehört werden. Das Nebengeräusch ist in dieser Entfernung verschwindend und die Prüfung geht schnell und sicher vor sich.

Wie mir Herr Kollege Struycken mitteilte, hat er eine weitere, verbesserte Form seines Instrumentes der Firma Pfau in Berlin zur Fabrikation übergeben. Ich hatte, ehe ich davon wußte, das Monochord in einigen Punkten abgeändert; dieses Instrument wird von der Firma Zimmermann in Leipzig gebaut.

Welches von beiden den Vorzug verdient, muß die Erfahrung lehren.

Digitized by Google
Original from UNIVERSITY OF CALIFORNIA
Generated on 2019-10-24 12:19 GMT / http://hdl.handle.net/2027/uc1.b3252758
Public Domain in the United States, Google-digitized / http://www.hathitrust.org/access_use#pd-us-google

Ist das Salpingoskop eine Bereicherung des diagnostischen Instrumentariums?[1])

Von Prof. **Kretschmann**, Magdeburg.

Will man nach den nicht gerade reichlichen Mitteilungen über die Anwendung des Salpingoskops urteilen, so kann es den Anschein gewinnen, als ob dieses Instrument einer weiteren Verbreitung sich noch nicht erfreute. Andrerseits läßt aber die in der jüngsten Vergangenheit erfolgte Konstruktion von Endoskopen, wie das Hayssche Pharyngoskop, welches Flatau modifiziert hat, und das Schmuckertsche Pantoskop erkennen, daß sich ein reges Interesse an der endoskopischen Untersuchung der oberen Luftwege zu bekunden beginnt. Es liegt nicht in meiner Absicht, einen Vergleich des Salpingoskops mit den letztgenannten Instrumenten anzustellen, ich möchte mich vielmehr darauf beschränken, die in der Aufschrift aufgeworfene Frage in Ansehung der bisher zur Untersuchung der Nase und des Nasenrachenraums gebräuchlichen Instrumente zu erörtern. Das mir zur Verfügung stehende Salpingoskop ist das Valentinsche[2]) und wurde bezogen von dem Veifa-Werke Aschaffenburg.

Die Licht- und Schattenseiten des Salpingoskops sind durch seine Konstruktion bedingt.

Nur wenig stärker als ein Tubenkatheter kann das grazile Instrument bequem durch den unteren oder mittleren Nasengang eingeführt werden, wenn nicht ganz abnorme Verhältnisse vorliegen. Eine Cocainisierung der Nasenschleimhaut ist nicht unbedingt nötig. Das kleine Glühlämpchen von 4 Volt, welches sich am distalen Ende des Instrumentes vorfindet, entwickelt eine so geringe Wärme, daß es bis mehrere Minuten in der zu besichtigenden Höhle verweilen kann, ohne unangenehme Sensationen zu verursachen. Unmittelbar hinter dem Lämpchen befindet sich ein Prisma, das die senkrecht auf seine Fläche fallenden Strahlen um 90° ablenkt und sie zur axialen Richtung des Instrumentes parallel verlaufen läßt. Am proximalen Ende des Schaftes befindet sich ein Linsensystem, das als Fernrohr dient und die senkrecht zum Prisma gelegenen Gegenstände in vergrößertem Maßstabe zu betrachten erlaubt. Je weiter die zu beobachtenden Teile von dem Prisma entfernt sind, um so kleiner werden sie, je näher, um so größer. So kommt es, daß Gebilde von größerer Ausdehnung, z. B. das Septum Choanarium, in den einzelnen Abschnitten verschiedenen Vergrößerungen unterliegen. Das Bild er-

[1]) Ursprünglich für die Verhandlungen der Deutschen Laryngologischen Gesellschaft zu Dresden bestimmt.

[2]) Archiv f. Laryng., Bd. 13, Nr. 3.

Digitized by Google
Original from UNIVERSITY OF CALIFORNIA
Generated on 2019-10-24 12:19 GMT / http://hdl.handle.net/2027/uc1.b3252758
Public Domain in the United States, Google-digitized / http://www.hathitrust.org/access_use#pd-us-google

scheint verzogen. Kommt es dagegen darauf an, nur kleinere Bezirke zu beobachten, und bringt man diese in die optisch günstigste Stellung, so bekommt man sehr deutliche Bilder. Durch das Glühlämpchen erhalten die zu untersuchenden Gegenstände eine Färbung, die von dem normalen Aussehen wesentlich abweicht. Die Lichtstrahlen werden nicht nur von der Oberfläche reflektiert, sondern durchdringen auch die Gewebe. Es herrscht deswegen der glühende Farbenton vor, der von der Durchleuchtung der Nebenhöhlen bekannt ist.

Das Prisma muß stets klar und durchsichtig sein. Um ein Beschlagen zu verhüten, genügt Abwischen mit Lysol.

Es läßt sich nicht immer vermeiden, daß Blut oder Schleim sich auf dem Prisma oder Glühlämpchen ansammeln. Dann wird das Bild dunkel und undeutlich. Es bleibt nichts weiter übrig, als das Instrument herauszunehmen, zu reinigen und die zu untersuchenden Höhlen von Schleim und Blut zu befreien.

Die eigentliche Domäne für das Endoskop ist der Nasenrachenraum. Aber es läßt sich auch mit Vorteil zur Bespiegelung der Kieferhöhle verwerten und hierzu wurde ja das Endoskop zuerst angegeben.[1])

Bei den jetzt so viel geübten Methoden der Eröffnung der Kieferhöhle, welche eine große Öffnung im unteren Nasengange anlegen, um in die Kieferhöhle zu gelangen, gelingt es leicht, das Instrument durch eine derartige Öffnung einzuführen und die Kieferhöhlenwandungen zu betrachten. Für die Nachbehandlung ist diese Inspektion von Vorteil, da man die Heilungsvorgänge überwachen und beeinflussen kann, was besonders dann erforderlich ist, wenn eine Eröffnung von der Fossa canina nicht vorgenommen war, oder wenn die angelegte Öffnung gleich wieder verschlossen wurde.

Gewisse Schwierigkeiten bietet die Sterilisation des Instrumentes. Ein Auskochen verträgt der Apparat nicht. In der vom Lieferanten beigegebenen Beschreibung wird eine Desinfektion mit 3%igem Formalin vorgeschrieben. Valentin empfiehlt eine solche mit 3%igem Lysol oder Carbol. Bei infektiösen Prozessen muß natürlich ein mehrstündiger Aufenthalt in der gewählten Lösung stattfinden, um mit Sicherheit Keimfreiheit zu erzielen und die dadurch bedingte Ausschaltung vom Gebrauch ist eine Beigabe, die nicht angenehm ist. Ob die häufige Einwirkung von Chemikalien auf Lämpchen und Prisma nicht doch schädigend wirkt, muß erst eine längere Erfahrung entscheiden.

Ist nun die Endoskopie mit dem Salpingoskop den bisherigen Untersuchungsmethoden überlegen?

---

[1]) Reichert, Berliner Klin. Wochenschr., 1902, Nr. 18; Hirschmann, Berliner Klin. Wochenschr., 1902, Nr. 20.

Digitized by Google
Original from UNIVERSITY OF CALIFORNIA
Generated on 2019-10-24 12:19 GMT / http://hdl.handle.net/2027/uc1.b3252758
Public Domain in the United States, Google-digitized / http://www.hathitrust.org/access_use#pd-us-google

Für die Betrachtung der vorderen Abschnitte der Nasenhöhle möchte ich diese Frage verneinen. Die Rhinoscopia anterior und die Killiansche Rhinoscopia media geben uns bessere und klarere Übersichtsbilder über diese Gebiete. Sie lassen die natürliche Färbung erkennen und sind zur Ausführung therapeutischer Maßnahmen weit geeigneter.

Anders liegen die Verhältnisse bei der Untersuchung des Nasenrachenraumes und der von diesem her zu inspizierenden hinteren Abschnitte der Nasenhöhle. Die Betrachtung von vorn eventuell mittelst Zaufalscher Trichter gewährt nur eine sehr beschränkte Übersicht und läßt nur die Inspektion einzelner Regionen zu. Ein vollkommeneres Bild gewinnen wir durch die Rhinoscopia posterior. Ihre Anwendung hat aber häufig mit technischen Schwierigkeiten zu kämpfen. Die Fähigkeit, das Gaumensegel zu erschlaffen, haben verhältnisnäßig wenige. Die Ausführung der Untersuchung unter Zuhilfenahme des Gaumenhakens gelingt auch nur bei einer gewissen Anzahl von Patienten. Und ist die Spiegelung gelungen, so präsentiert sich ein Spiegelbild, also ein Bild in perspektivischer Verkürzung, das sehr häufig den unteren Abschnitt der Choanen nicht wiedergibt. Allerdings erscheinen die Teile in normaler Größe und normaler Farbe, jedoch dringt der Blick nur in den Anfangsteil des hinteren Abschnittes der Nasenhöhle. Die Flächen des Septum choanarum sind nur in beschränktem Maße zu übersehen, ebenso die Seitenwände des Epipharynx, insbesondere die Gegend des Tubenostiums und der Rosenmüllerschen Gruben.

Bei dem Endoskop gelingt die Einführung des Instrumentes leicht und man hat nicht mit Würgen zu kämpfen. Auch wenn erhebliche Septumdeformitäten vorhanden sind, wird wohl eine Seite immer passierbar sein. Es ist ein nicht hoch genug zu schätzender Umstand, daß man den Nasenrachenraum, soweit er salpingoskopisch zu überschauen ist, von jeder Nasenseite aus betrachten kann, ja, daß sich die beiden Bilder gewissermaßen ergänzen. Die Seitenwände des Epipharynx, die Tubenmündung, in welche man eine Strecke weit hinsieht, mit ihren Falten, die obere Fläche des Velum, die Rosenmüllerschen Gruben, die Oberwand sind plastisch und klar zu übersehen. Die Hinterwand fällt allerdings aus. Dafür ist aber die Vorderwand, das ist die Choane, in die man weit hineinschaut, mit ihren Gebilden gut sichtbar. Sehr bequem kann man den von den schaufelförmig gekrümmten Muscheln überdachten Raum durchforschen und so die so wichtige Gegend des hinteren Siebbeinlabyrinthes dem Auge zugänglich machen. Auch die Ausführungsöffnung der Keilbeinhöhle ist zuweilen zu überblicken. Die Flächen des hinteren Abschnittes der Nasenscheidewand sind dem Blick in weiter Ausdehnung zugänglich und man erkennt hier vielfach pathologische Veränderungen, die einem bei der Rhinoscopia anterior und posterior entgehen können. Allerdings ist auch hier der bereits erwähnte Umstand zu berücksichtigen, daß die Farbe

Digitized by Google
Original from UNIVERSITY OF CALIFORNIA
Generated on 2019-10-24 12:19 GMT / http://hdl.handle.net/2027/uc1.b3252758
Public Domain in the United States, Google-digitized / http://www.hathitrust.org/access_use#pd-us-google

der Objekte nicht dem natürlichen Aussehen entspricht, sondern in einem glühenden Rot erscheint, und daß die Teile verschiedener Vergrößerung unterliegen.

Erwähnt mag noch sein, daß, wie Warnecke (Archiv f. Laryng., Bd. 21) angegeben hat, das Salpingoskop zur Durchleuchtung der Stirnhöhlen verwendet werden kann. Es ermöglicht durch seinen grazilen Bau die Lichtquelle eine Strecke weit in die Orbita vorzuschieben und sie an den Boden der Stirnhöhle anzudrücken. Da das Lämpchen nur an seiner Vorderfläche leuchtet, im übrigen aber von einem Metallmantel umgeben ist, so wird der Zweck der Durchleuchtung hinlänglich erreicht.

Was man dem Salpingoskop zum Nachteil anrechnen kann, sind folgende Momente: Es zeichnet die betrachteten Objekte nicht in der natürlichen Größe und Färbung, es wird leicht durch Blut und Schleim außer Funktion gesetzt; die Sterilisation des Apparates ist erschwert. Dem gegenüber stehen aber nicht zu unterschätzende Vorteile. Die Anwendung ist sehr leicht, störende Reflexe erschweren sie nicht. Die Seitenwände des Epipharynx, die Flächen des hinteren Abschnittes des Septums, die Gegend des hinteren Siebbeines sind besonders gut zu Gesicht zu bringen. Durch eine Öffnung im unteren Nasengang kann man die Kieferhöhle inspizieren.

Soviel erscheint sicher, verdrängen wird die Salpingoskopie die bisherigen Untersuchungsmethoden nicht, denn sie ist ihnen mehrfach unterlegen. Sie ist aber geeignet, nach verschiedenen Richtungen hin ergänzend zu wirken und in diesem Sinne darf wohl die eingangs aufgeworfene Frage bejaht werden.

Aus der k. k. Universitäts-Ohrenklinik in Wien (Vorstand: Prof. Dr. Viktor Urbantschitsch.)

Über otogene Meningitis in ihrer Beziehung zum Cholesteatom des Ohres.

Von Dr. **Guglielmo Danelon,** Triest, Aspirant der Klinik.

Es ist eine jedem Otologen geläufige Tatsache, daß die Bildung eines Cholesteatoms ein prognostisch ungünstiges Ereignis im Verlaufe einer chronischen Mittelohreiterung ist. Denn abgesehen davon, daß bei vielen solchen Fällen auch die sorgfältigste konservative Behandlung nicht ausreicht und eine Totalaufmeißelung sämtlicher Mittelohrräume indiziert erscheint, sind solche Kranke, besonders wenn sie zu spät der operativen Behandlung zugeführt

Generated on 2019-10-24 12:19 GMT / http://hdl.handle.net/2027/uc1.b3252758
Public Domain in the United States, Google-digitized / http://www.hathitrust.org/access_use#pd-us-google
Digitized by Google
Original from UNIVERSITY OF CALIFORNIA

werden, immer den Gefahren einer otogenen intrakraniellen Komplikation ausgesetzt. Und so kann es gar nicht Wunder nehmen, daß man sich seit jeher — speziell in früheren Jahren — viel mit dem so wichtigen Cholesteatom beschäftigt hat. Wie verschieden auch die Theorien sind, die über die Art der Entstehung dieser Pseudocholesteatome aufgestellt wurden (Habermann[1]), Leutert[2]), Politzer[3]), Tröltsch[4]), Kuhn[5]), über einen Punkt sind alle Autoren einig, nämlich über dessen destruktive Tendenz.

Die vorliegende Arbeit soll nun an der Hand einer Statistik der in den letzten zwei Jahren an der Wiener k. k. Universitäts-Ohrenklinik beobachteten Fällen von Meningitis zeigen, welche Rolle das Cholesteatom bei dieser intrakraniellen Komplikation spielt und inwieweit das Cholesteatom als Ursache der Hirnhautentzündung angesprochen werden darf. Die akuten Fälle wurden nur insoweit herangezogen, als sie interessante Vergleichsmomente mit den chronischen Fällen darboten.

In den Jahren 1908 und 1909 kamen an unserer Klinik in toto 36 Meningitiden zur Beobachtung. Davon entfallen auf akute Otitiden 14, auf chronische Eiterungen 22 Fälle.

Die folgende Tabelle zeigt die genauen Zahlenverhältnisse.

Alter	Akut	Chronisch	Chronisch + Cholesteatom
0—10	4	2	—
10—20	1	2	1
20—30	2	2	6
30—40	3	1	2
40—40	—	2	1
50—60	3	1	2
60—70	1	—	—
	14	10	12 Summe: 36

Intrakranielle Komplikationen, die sich im Anschluß an chronische Eiterung des Mittelohres etablieren, kamen in toto 73 zur Operation, wobei sich 60mal Cholesteatombildung fand.

---

[1]) Arch. f. Ohrenheilk., Bd. 17.
[2]) Arch. f. Ohrenheilk., Bd. 39.
[3]) Lehrb. d. Ohrenheilk., 1908.
[4]) Tröltsch, Arch. f. Ohrenheilk., Bd. 4, 100.
[5]) Kuhn, Arch. f. Ohrenheilk., Bd. 26, 63.

Generated on 2019-10-24 12:19 GMT / http://hdl.handle.net/2027/uc1.b3252758
Public Domain in the United States, Google-digitized / http://www.hathitrust.org/access_use#pd-us-google
Digitized by Google
Original from UNIVERSITY OF CALIFORNIA

Diese Fälle verteilen sich auf:

46 Sinusthrombosen,
37 Labyrinthfisteln,
28 Extraduralabscesse,
13 perisinuöse Abscesse,
14 Schläfelappenabscesse,
10 Pyämien,
7 Kleinhirnabscesse.

Ganz merkwürdig ist das Verhalten der Meningen zum Cholesteatom respektive die Entstehung eitriger Meningitiden bei gleichzeitigem Vorhandensein von Cholesteatom. Das Naheliegendste wäre es, zu glauben, daß ein durch Zerstörung des Knochens bis an die Dura reichendes Cholesteatom, das nach den Untersuchungen mehrerer Autoren eine vielgestaltige Bakterienflora enthält, schon durch direkten Kontakt mit der Dura imstande wäre, eine Meningitis zu erzeugen. Körner[1]) hat, allerdings ohne zwischen akuten und chronischen Fällen zu unterscheiden, darauf hingewiesen, daß eine otitische Leptomeningitis seltener ist als otitische Hirnabscesse und Sinuskrankheiten.

Ich kann an der Hand unserer Statistik und aus kurzen Auszügen der einschlägigen Krankengeschichten zeigen, daß bei jenen Fällen, bei denen sich Cholesteatom fand, dieses fast nie für das Zustandekommen einer eitrigen Leptomeningitis angeschuldigt werden kann, sondern daß die Erkrankung der weichen Hirnhäute meistens als Folge einer anderen intrakraniellen Komplikation anzusehen war.

Zur besseren Übersicht und weil für die späteren Schlüsse kaum entbehrlich, sei es gestattet, auch die akuten und die nicht durch Cholesteatombildung komplizierten Fälle näher zu besprechen.

Von den 6 akuten und chronischen Eiterungen, die Pat. unter zehn Jahren betraf, ergab die Obduktion 5mal eine tuberkulöse Meningitis. Es werden eben alljährlich eine Reihe von tuberkulösen Meningitiden, bei denen gleichzeitig eine Ohreiterung besteht, auf unsere Klinik eingebracht.

Von den 14 Leptomeningitiden, die sich im Anschluß an akute Eiterungen des Mittelohres etablierten, waren 3 tuberkulöse Kinder. In 1 Fall ergab die Obduktion, die 2 Monate nach der einfachen Trepanation stattfand, außer der Meningitis noch einen Kleinhirnabsceß mit pyogener Membran. Bei den restlichen 10 Fällen zeigte der Operationsbefund weitgehende Veränderungen, wie totale Erweichung oder gänzliches Fehlen der den Hirnhäuten anliegenden Knochenpartien. Es kann also mit großer Wahrscheinlichkeit angenommen werden, daß die akute Entzündung vom Mittelohre aus auf lymphatogenem Wege respektive bei Einschmelzung des Tegmen

[1]) Körner, Otitische Erkrankungen des Hirns und der Hirnblutleiter, 1902.

Digitized by Google
Original from UNIVERSITY OF CALIFORNIA
Generated on 2019-10-24 12:19 GMT / http://hdl.handle.net/2027/uc1.b3252758
Public Domain in the United States, Google-digitized / http://www.hathitrust.org/access_use#pd-us-google

tympani oder antri durch direkten Kontakt mit dem Eiter in der Paukenhöhle auf die Leptomeningen übergegriffen habe.

Die folgenden kurzen Auszüge aus den Krankengeschichten sollen den Wahrscheinlichkeitsbeweis erbringen, daß die Meningitis direkt entstanden ist, also ohne Umweg auf eine andere intrakranielle Komplikation.

M. Sp., 15 Tage alte, akute Otitis rechts. Pat. wird mit den ausgesprochenen Symptomen einer Meningitis eingebracht. Operation: Knochen nur im unmittelbaren Bereich des Antrum erkrankt, dieses ist erbsengroß, mit Eiter und Granulationen erfüllt. Obduktion (Wiesner): Frische, eitrige Leptomeningitis der Basis, der Unterfläche des Kleinhirns und der Medulla oblongata. Geringgradiges Ödem der Leptomeningen der Konvexität der Großhirnhemisphären.

R. S., 25 Tage alte, akute Otitis. Bezoldsche Mastoiditis. Operation (Ruttin[1]): Eröffnung des Antrum, das etwa 1 *cm* über der Spina supra meatum liegt und reichlich Granulationen sowie unter Druck stehenden Eiter enthält. Nach Auskratzung der Granulationen liegt der Sinus im unteren Teil und die Dura über dem Tegmen in etwa 1—1½ *cm* Ausdehnung frei und ist mit einer dicken Granulationsschwarte bedeckt, jedoch nicht verfärbt. Freilegung des Sinus bis zum rechten oberen Knie. Der freigelegte Teil ist normal. Zur Freilegung der Dura in größerem Umfange Ausführung der Radikaloperation; die Dura wird in zirka Einkronenstückgröße bis ins Gesunde freigelegt und ein Verwachsungsstrang gelöst. Lumbalpunktion: Sehr stark getrübte Flüssigkeit, die jedoch ganz steril ist. Pat. wurde geheilt entlassen.

W. N., beiderseits akute Otitis. Pat. wird in benommenem Zustande auf die Klinik gebracht. Gehörgang rechts etwas verengt, in der Tiefe deutlich pulsierendes Sekret, links Trommelfell gerötet, eitriges Sekret. Operation rechts (Ruttin): Einfache Trepanation. Die sehr zahlreichen Zellen sind mit schleimigem Eiter erfüllt. Von der Warzenfortsatzspitze bis zur Dura der mittleren Schädelgrube ist der Knochen überall stark erweicht. Die freigelegte Dura ist sehr verdickt und verfärbt. Da nach vorne gesunde Dura nicht erreichbar, wird die Radikaloperation ausgeführt und das Tegmen tympani ganz entfernt, bis man auf gesunde Dura stößt. Nach rückwärts Freilegung des Sinus, seine Wand normal. Auch die Dura der hinteren Grube wird, soweit sie nicht ganz normal erscheint, freigelegt.

Links: Trepanation, Zellen sehr groß, mit schleimig-eitrigem Sekret erfüllt.

Knochen überall sehr erweicht. Dura und Sinuswand normal.

Obduktion (Bartel): Akute, eitrige Leptomeningitis, besonders im Bereich des Kleinhirns. Ödem des Gehirnes.

R. W., angeblich nie ohrenkrank. Seit einigen Tagen apathisch. Temp. 40°, Puls 80. Rechts normales Trommelfell, links kein Eiter zu sehen. Pat. stirbt vor der Operation.

Obduktion (Dr. Erdheim): Linkseitige Otitis med. supp. Durchbruch des Tegmen tympani. Extraduraler Abceß. Eitrige Leptomeningitis, Pyocephalus. Der linke Acusticus im Gegensatz zum rechten von reichlichem Eiter bespült.

---

[1]) Ruttin, Österr. Otolog. Gesellsch., 1909. Einen ähnlichen Fall von geheilter Meningitis hat Dr. Ernst Urbantschitsch in der Gesellschaft der Ärzte demonstriert (Jänner 1910).

Digitized by Google
Original from UNIVERSITY OF CALIFORNIA
Generated on 2019-10-24 12:19 GMT / http://hdl.handle.net/2027/uc1.b3252758
Public Domain in the United States, Google-digitized / http://www.hathitrust.org/access_use#pd-us-google

Leider wurde der Eiter nicht bakteriologisch untersucht, doch handelt es sich nach dem ganzen Krankheitsverlauf höchstwahrscheinlich um Streptococcus mucosus (Neumann-Ruttin[1]).

F. D., 4 Tage alte, akute Otitis. Links im Gehörgang zwei hämorrhagische Bläschen, Trommelfell gelbrot, radiäre Gefäße. Bei der Paracentese entleert sich dicker Eiter.

Zeichen einer Meningitis, Schwellung des linken Kniegelenkes. Pat. stirbt noch vor Beginn der Operation.

Obduktion (Weichselbaum): Fibrinös-eitrige Leptomeningitis der Basis und Konvexität mit akutem Hydrocephalus internus und Pachymeningitis interna acuta in der linken mittleren und vorderen Schädelgrube.

Bei allen diesen Fällen fand sich auch bei der Obduktion keine andere konkomitierende Komplikation neben der Meningitis. In welcher Art die Meningitis entstanden, läßt sich ohne genaue histologische Untersuchung nicht mit Sicherheit feststellen, doch ist der Schluß berechtigt, die akute Eiterung im Mittelohr und die Erkrankung der weichen Hirnhäute in direktem Zusammenhang zu bringen.

Unter den 10 chronischen, nicht durch Cholesteatombildung komplizierten Mittelohreiterungen, die zu Hirnhautentzündung führten, fand sich 2mal eine tuberkulöse Meningitis, wobei in 1 Falle die Obduktion außerdem einen Rindentuberkel im Schläfelappen ergab. In einem Falle zeigte sich nach Aufmeißelung (Prof. Urbantschitsch) des sehr pneumatischen Warzenfortsatzes eine mit pulsierendem und ungemein fötidem Eiter erfüllte Höhle. Der Knochen war bis zur Dura der mittleren Schädelgrube erkrankt. Daselbst eine Fistel aus der reichlich Eiter quoll. Trotz Freilegung der Dura bis zur Spitze der Pyramide konnte gesunde Dura nicht erreicht werden. Obduktion (Störk): Eitrige Leptomeningitis der Hirnbasis und des Kleinhirnes und eitrige Pachymeningitis interna.

Es handelt sich um eine Exacerbation einer chronischen Eiterung, die in bezug auf ihr Verhalten zu den Leptomeningen den akuten Fällen gleichzustellen wäre.

Bei den übrigen Meningitiden bestand:

2mal Sinusthrombose mit einem ausgedehnten Extraduralabsceß,

2mal eitrige Labyrinthitis,

2mal operativ eröffnete Abscesse des Schläfenlappens,

1mal ein großer Sequester,

der in Granulationen eingebettet war. An ihm war die untere Gehörgangswand, die Kiefergelenkspfanne in ihrer äußeren Hälfte sowie der Facialiskanal mit einem Stück des Nerven sichtbar. Labyrinthoperation (Bondy). Ob-

[1]) Arch. f. Ohrenheilk., 1909.

Digitized by Google
Original from UNIVERSITY OF CALIFORNIA
Generated on 2019-10-24 12:19 GMT / http://hdl.handle.net/2027/uc1.b3252758
Public Domain in the United States, Google-digitized / http://www.hathitrust.org/access_use#pd-us-google

duktionsbefund: Eitrige Leptomeningitis und Nekrose des Proc. mast. Ausgeheilte Lungenspitzentuberkulose.

Bei diesen Fällen muß es dahingestellt bleiben, inwieweit die infolge chronischer Mittelohreiterung aufgetretene Meningitis als direkt entstanden oder als induziert anzusehen ist.

Bei den nun zu besprechenden 12 Fällen chronischer, durch Cholesteatombildung komplizierter Mittelohreiterungen, die an eitriger Meningitis starben, bestanden stets noch andere intrakranielle Komplikationen, die für das Zustandekommen der Meningitis angeschuldigt werden können. Wenn es also erlaubt ist, aus dem Operations- oder Obduktionsbefunde Schlüsse zu ziehen, so muß gesagt werden, daß bei den erwähnten Fällen jeder Anhaltspunkt fehlt, das Cholesteatom und die Meningitis in direkten Zusammenhang zu bringen. Zwischen diesen beiden besteht bei unseren Fällen stets ein Bindeglied in Form einer anderen intrakraniellen Komplikation, die als Folge des Cholesteatoms zugleich die Ursache der Meningitis darstellt.

Die 12 Meningitiden verteilen sich auf:

1 Schläfelappenabsceß und Bogengangsfistel,
3 Schläfelappenabscesse,
1 Schläfelappenabsceß und eitrige Labyrinthitis,
2 Kleinhirnabscesse,
3 Labyrinthitis,
2 Sinusthrombosen.

K. S., 26 Jahre, beiderseits chronische Eiterung. Der Pat. wird in bewußtlosem Zustande eingebracht, nach Angabe der Verwandten verlor er vor einigen Stunden plötzlich das Bewußtsein, erbrach und fieberte. Temperatur 39·1, Puls 90. Negativer Befund an den Labyrinthen, ebenso ist der neurologische Befund negativ.

Radikaloperation links (Bárány): Im Antrum Cholesteastom, das nicht bis zur Dura reicht, der Sinus, die Dura der mittleren und hinteren Schädelgrube werden in Hellergröße freigelegt und sind normal.

Radikaloperation rechts (Bárány): Der Sinus und die Dura der hinteren Schädelgrube zeigen leichte Auflagerungen, doch entströmt dem Sinus nach der Incision Blut im Strahle. Die Dura der mittleren Schädelgrube ist nicht verändert.

Am Tage nach der Operation ist der Kranke zeitweise sehr unruhig und spricht irre. Es wird das Kleinhirn inzidiert. Das Hirn steht unter Druck, aus der Incisionsöffnung kommt kein Eiter. Lumbalpunktat vollkommen trüb. Obduktion (Doz. Dr. Bartel): Eitrige akute Leptomeningitis, Absceß im rechten Occipitallappen mit Durchbruch ins Hinterhorn.

J. St., 40 Jahre alt, alte chronische Eiterung rechts. Vor einem Monat stechende Schmerzen im Ohre, heftige Kopfschmerzen rechts, plötzliches Auftreten einer rechtseitigen Gesichtslähmung, Übelkeit und Erbrechen bei raschen Bewegungen des Kopfes. Radikaloperation (Bárány): Die tiefstehende Dura der mittleren Schädelgrube wird freigelegt und ist vollkommen normal. Im Antrum kein Eiter, im Attik Cholesteatom, Zerstörung der Gehörknöchelchen, Hammerkopf fehlt. Über

Digitized by Google
Original from UNIVERSITY OF CALIFORNIA
Generated on 2019-10-24 12:19 GMT / http://hdl.handle.net/2027/uc1.b3252758
Public Domain in the United States, Google-digitized / http://www.hathitrust.org/access_use#pd-us-google

der Schnecke fällt der scharfe Löffel in eine tiefe Grube, die $^1/_2$ *cm* nach vorne und innen reicht. Das Tegmen wird über der Trommelhöhle vollständig abgetragen, wobei es sich zeigt, daß die Grube mit Cholesteatom gefüllt ist; kein Tropfen Eiter.

Nach Ausräumung des Cholesteatoms zeigt sich eine Öffnung in der Dura über der Schnecke. Die Dura selbst ist nicht verändert. Bei Untersuchung dieser Öffnung quillt plötzlich ein Eßlöffel dicken Eiters aus dem Hirn hervor. Spaltung der Dura. Obduktion: Eitrige basale Leptomeningitis mit Exsudation bis über die Medulla oblongata. Radikaloperation mit Eröffnung eines Schläfelappenabscesses. Encephalitis des Schläfelappens bis an das rechte Hinterhorn des Seitenventrikels, akute Entzündung an dem Ependym der Seitenventrikel.

H. U., 22 Jahre alt, rechts seit Jahren chronische Eiterung, seit 8 Tagen Steigerung der Schmerzen, Fieber, Erbrechen. Seit 2 Tagen Nackensteifigkeit, Bewußtsein nicht gestört. Starker Kopfschmerz, der in die Schäfen- und Hinterhauptgegend der rechten Seite lokalisiert wird. Bevor zur Operation geschritten wird: Exitus letalis. Obduktionsbefund (Prof. Ghon): Chronische Eiterung rechts mit Cholesteatom im Antrum. Diffuse fötideitrige Meningitis in dem großen Lymphsinus der Hirnbasis. Ein nußgroßer fötider Absceß des rechten Schläfelappens mit Durchbruch ins rechte Unterhorn. Pyocephalus, Pseudomelanose des Ependyms.

L. K. Pat., der seit Jahren an linkseitigem Ohrenfluß leidet, wird mit den Symptomen einer intrakraniellen Komplikation eingebracht. Klinische Diagnose: Schläfelappenabsceß. Totalaufmeißelung (Ruttin): Freilegung der Dura der mittleren und hinteren Schädelgrube in großer Ausdehnung. Die Dura der mittleren Schädelgrube pachymeningitisch verändert, Incision daselbst mit dem Preysingmesser 4 *cm* tief, entleert keinen Eiter. Daraufhin Incision des Kleinhirns, welche ebenfalls keinen Absceß aufdeckt. Am nächsten Tage auffallende Besserung. Pat. ist ruhig, ißt und trinkt mit Appetit, Sensorium vollkommen frei. In den nächsten fünf Tagen wechseln Aufregungszustände mit luciden Intervallen. Am 6. Tage plötzlich Exitus letalis. Obduktionsdiagnose (Prof. Ghon): Zwei fötideitrige, unmittelbar nebeneinander liegende Abscesse von etwa 3 *cm* im Durchmesser mit dicker pyogener Membran an der Oberfläche des linken Hinterhauptlappens mit eitrig-fötider Lepto- und Pachymeningitis im Bereiche der Abscesse. Chronische Tuberkulose der rechten Lungenspitze, schiefrige Induration mit einer kleinnußgroßen Caverne, adhäsive Pleuritis. Im Absceßeiter ausschließlich gramnegative, lange Bacillen und Fäden.

Interessant ist, daß Ruttin mit seiner Incision genau in der Richtung des Abscesses incidierte, dieser jedoch fast 8 *cm* vom Ohr entfernt lokalisiert war. Der Absceß ist höchstwahrscheinlich auf dem Blut- oder Lymphwege zustande gekommen, da er sich in größerer Entfernung vom primären Herde entwickelte.[1])

A. Sp., 22 Jahre. Pat. ist bei der Einbringung ins Spital stark benommen, gibt verkehrte Antworten, etwas Nackensteifigkeit und Schmerz daselbst. Radikaloperation (Bárány): Im Antrum verjauchtes Cholesteatom und Eiter. Das Tegmen wird auf Fünfkronengröße abgetragen. Es zeigt sich ein guldengroßer Extraduralabsceß, woselbst die Dura eitrig belegt und infiltriert ist. In der Mitte des Abscesses eine Öffnung in der Dura, aus welcher Eiter- und Hirnmasse emporquillt.

[1]) Ruttin, Österr. Otol. Gesellschaft, Sitzung vom 14. Dezember 1908.

Digitized by Google
Original from UNIVERSITY OF CALIFORNIA
Generated on 2019-10-24 12:19 GMT / http://hdl.handle.net/2027/uc1.b3252758
Public Domain in the United States, Google-digitized / http://www.hathitrust.org/access_use#pd-us-google

Freilegung des normalen Sinus. Obduktion (Erdheim): Eröffnung der Dura und Drainage eines Schläfelappenabscesses, subdurale Eiterung auf dem Grunde der sehr umfangreichen Absceßhöhle. Im rechten Schläfelappen liegt die Leptomeninx der Insula Reili bloß und ist von Hämorrhagien durchsetzt. Akutes Ödem des Gehirns und Abplattung der Windungen.

M. R., 41 Jahre, seit Monaten Ohrenfluß rechts, seit 1 Monat Facialislähmung rechts, seit 14 Tagen plötzlicher Schwindel und starke Schmerzen im Ohr. Pat. ist rechts taub, zeigt Fistelsymptom; kein kalorischer Nystagmus, kein Drehnystagmus. Daher Labyrinthoperation (Bondy): Im Antrum und Warzenfortsatz käsige Massen, der Knochen stark erweicht. Die Dura der mittleren Schädelgrube mit speckigen Granulationen besetzt. Die Labyrinthwand in ihrer ganzen Ausdehnung nekrotisch. Lateraler Bogengang weiß, rauh, mit einer für die Labyrinthsonde durchgängigen Fistel. Der Steigbügel liegt frei in der stark erweiterten und vertieften Nische des ovalen Fensters.

Promontorium rauh, von Schleimhaut entblößt. Abtragung des horizontalen Bogenganges, breite Eröffnung des Vestibulum von rückwärts und der lateralen Labyrinthwand. Ausräumung der Schnecke, aus der reichlich Liquor herausfließt.

Da Pat. in den folgenden 2 Tagen stark benommen ist, Temperaturen über 38°. 60 Pulse, spontanen rotatorischen Nystagmus zur kranken Seite zeigt, wird an eine neuerliche Operation geschritten. Die bei der ersten Operation verändert gefundene Dura wird breiter freigelegt und incidiert. Die nun sichtbare Hirnsubstanz ist schwarz verfärbt, Entleerung einer großen Menge dünnflüssiger, bräunlicher, aashaft stinkender Jauche. Die Untersuchung mit dem Finger ergibt, daß der Absceß eine glatte Wand hat, die mediale und hintere Wand der Höhle ist in einem Abstande von 4 *cm* erreichbar, die andere Wand kann nicht erreicht werden.

Obduktion (Erdheim): Eröffnung eines apfelgroßen Abscesses des rechten Schläfelappens vom Operationsgebiete aus und Tamponade desselben. Eiter ist mißfärbig und übelriechend. Die Absceßwand mit einer pyogenen Membran ausgekleidet. Kollaterales, entzündliches Ödem der ganzen rechten Großhirnhemisphäre. In der rechten mittleren Schädelgrube findet sich im Subduralraum ausgedehntes Exsudat.

F. W., 24 Jahre alt, seit 10 Jahren fötider Ohrenfluß links. Bei der Aufnahme Temperatur 39, Puls 76; leichte Nackensteifigkeit, Schmerzhaftigkeit bei Kopfdrehungen, Augenhintergrund normal. Sonst neurologisch nichts zu finden. Lumbalpunktat in allen Portionen eitrig.

Operation (Ruttin): Sehr dicke und sklerotische Corticalis, das Antrum mit verjauchten Cholesteatommassen erfüllt. Beim Meißeln strömt Jauche unter hohem Druck pulsierend hervor, ein Umstand, der sofort an Extraduralabsceß denken ließ. Typische Totalaufmeißelung, Freilegung der mittleren Schädelgrube durch Wegnahme des erweichten Tegmen antri. Die Dura ist mit dicken Schwarten und Granulationen bedeckt, zum Teil grüngelb verfärbt, mit deutlicher Demarkation gegenüber der normalen Dura. Nach oben wird erst in ungefähr 5 *cm* Entfernung von der oberen Wand des äußeren Hörganges normale Dura erreicht. Nach vorn unten ist zunächst normale Dura nicht zu erreichen und es quillt stets reichlich Extraduraleiter hervor. Es wird fast der ganze hintere Keilbeinflügel bis zur hinteren Orbital-

Digitized by Google
Original from UNIVERSITY OF CALIFORNIA
Generated on 2019-10-24 12:19 GMT / http://hdl.handle.net/2027/uc1.b3252758
Public Domain in the United States, Google-digitized / http://www.hathitrust.org/access_use#pd-us-google

wand einerseits und bis zum Processus pterygoideus andrerseits abgetragen und auf diese Weise endlich nach vorn und gegen die Schädelbasis hin gesunde Dura erreicht.[1])

Da die Dura sehr gespannt und das Vorhandensein eines Schläfelappenabscesses sehr wahrscheinlich war, werden an zwei verschiedenen Stellen zahlreiche, ausgiebige Incisionen ins Gehirn vorgenommen. Bei der Spaltung der Dura kommt wohl intradural Eiter hervor, doch schien ein ausgebreiteter Absceß nicht vorhanden zu sein.

Beim ersten Verbandwechsel zeigte sich nun, daß die Incision der Dura klaffte und man konnte deutlich in der Tiefe der Hirnmasse Cholesteatommassen sehen, die etwa 4 *cm* tief hineinreichten. Sie werden mit dem Löffel entfernt.

Nach 7 Wochen Exitus letalis. Obduktionsbefund (Dozent Bartel): Radikaloperation vor 7 Wochen. Eitrige Pachymeningitis im Operationsbereiche und an der Innenseite der ganzen linken Hemisphäre und an der Basis. Eitrige Leptomeningitis. Ödem des Gehirns. Bakteriologisch im Exsudat: Ausschließlich und in großer Menge ein kleiner gramnegativer Bacillus, morphologisch dem Influenzabacillus ähnlich.

Aus der Arbeit ergeben sich demnach folgende Schlüsse:

Man muß hinsichtlich des Zustandekommens eitriger Leptomeningitiden zwischen akuten, chronischen und durch Cholesteatombildung komplizierten Eiterungen unterscheiden. Bei den akuten Otitiden ist die Erkrankung der Leptomeninx meist eine direkte Folge der Eiterung. Bei den Cholesteatomfällen entsteht die Meningitis fast immer auf dem Wege über eine andere intrakranielle Komplikation (Sinusthrombose, Hirnabscesse etc.). Die einfachen chronischen Eiterungen nehmen eine Mittelstellung ein. In praxi hätte diese Tatsache dadurch Bedeutung, daß bei einem auf Meningitis verdächtigen Fall, bei dem man Cholesteatom feststellen kann, man intra operationem stets nach einer Komplikation fahnden muß, die Sinuswände und die breit freigelegte Dura beider Schädelgruben genau zu inspizieren sind, wenn ein Infektionsweg über das Labyrinth durch eine vorherige genaue Funktionsprüfung des Labyrinths ausgeschlossen wurde.

Zum Schlusse, aber keineswegs zuletzt, sei es mir gestattet, Herrn Professor Urbantschitsch für die an seiner Klinik gefundene freundliche Aufnahme herzlichst zu danken, wodurch es mir auch ermöglicht wurde, das Material zu dieser Arbeit zusammenzustellen und zu verwerten.

---

[1]) Über die Technik der Operation siehe Sitzung der Österr. Otologischen Gesellschaft vom 28. VI. 1909.

Digitized by Google
Original from UNIVERSITY OF CALIFORNIA
Generated on 2019-10-24 12:19 GMT / http://hdl.handle.net/2027/uc1.b3252758
Public Domain in the United States, Google-digitized / http://www.hathitrust.org/access_use#pd-us-google

Hereditär-degenerative Taubheit; progressive labyrinthäre Schwerhörigkeit und Otosklerose.[1])

Von Dozenten Dr. **Viktor Hammerschlag** (Wien).

Im Jahre 1909 hat Hegener[2]) darauf hingewiesen, daß eine ganze Reihe von Erwägungen dafür spräche, daß man es bei der Sklerose nicht mit einem sekundären Prozeß im Akustikus, sondern einer primären, parallel und unabhängig von der Knochenerkrankung verlaufenden, manchmal schon vor dem Beginn derselben einsetzenden Erkrankung des Nerven zu tun hat. Hegener verwies zum Beweis dieser Behauptung auf den frühzeitigen Eintritt der subjektiven Geräusche, auf die von Stern[3]) in 20 Fällen festgestellten Befunde, wonach bei Stapesankylose mit Labyrintherkrankung der einen zuerst erkrankten Seite die andere Seite nur eine Labyrintherkrankung erkennen ließ. Er verwies ferner auf die Untersuchungen Manasses, aus denen hervorgeht, daß sich die Akustikuserkrankung bei der Otosklerose nicht anders verhält als bei der progressiven, rein nervösen Schwerhörigkeit. Hegener verwies ferner auf die von mir[4]) aufgestellte Hypothese, wonach die ersten Folgen der Vereinigung ungünstig abgeänderter Keimzellen sich zunächst an den feinst organisierten Zellmechanismen, den Zellen der Sinnesepithelien und den Zellen des Cerebralsystems geltend machen müssen und die Bedeutung dieser Hypothese im Hinblicke auf die unzweifelhafte Kongenitalität der Otosklerose. Endlich verwies er noch auf die Auffassung Edingers[5]), der die Otosklerose unter die Aufbrauchkrankheiten rechnet, und auf Babinski[6]), der in der Otosklerose eine Trophoneurose sieht.

Im selben Jahre erschien in der Zeitschrift für Ohrenheilkunde eine Arbeit von mir[7]), in der ich den Nachweis zu erbringen suchte, daß die Oto-

---

[1]) Mitgeteilt in der Sitzung der Österreichischen Otologischen Gesellschaft vom 27. VI. 1910.

[2]) Hegener, Klinik, Pathologie und Therapie der subjektiven Ohrgeräusche. Verhandl. d. Deutschen Otol. Gesellsch. in Basel 1909. Fischer, Jena 1909.

[3]) Stern, Die Unbeweglichkeit des Steigbügels im ovalen Fenster. Bergmann, Wiesbaden 1903.

[4]) Hammerschlag, Monatsschr. f. Ohrenheilk., 1906, Bd. 40, pag. 443.

[5]) Edinger, Die Aufbrauchkrankheiten des Nervensystems. Deutsche med. Wochenschr., 1905.

[6]) Babinsky (bei Luminau), De la ponction lombaire dans le traitement des troubles auditifs. Thèse des Paris, 1908.

[7]) Hammerschlag, Zur Kenntnis der hereditär-degenerativen Taubstummheit. VII. Über die Vergesellschaftung der hereditären Taubheit mit anderen hereditären pathologischen Zuständen. Zeitschr. f. Ohrenheilk., Bd. 49, pag. 315.

Digitized by Google
Original from UNIVERSITY OF CALIFORNIA
Generated on 2019-10-24 12:19 GMT / http://hdl.handle.net/2027/uc1.b3252758
Public Domain in the United States, Google-digitized / http://www.hathitrust.org/access_use#pd-us-google

sklerose und die hereditär-degenerative Taubstummheit nur verschiedene Erscheinungsformen einer und derselben nosologischen Einheit darstellen. Ich verwies dabei ausführlich auf die eben zitierten Anschauungen Hegeners und brachte noch weitere Stützen für meine Anschauungen vor, vor allem den von mir beobachteten Stammbaum einer Familie, in der sich hereditär-degenerativ Taube und Otosklerotiker gemeinsam vorfanden.

Zweitens verwies ich auf jene von Politzer[1]), Alexander[2]) und Lindt[3]) beschriebenen Fälle von Taubstummheit, bei denen sich in der Labyrinthkapsel Herde neugebildeten spongiösen Knochens fanden. Mein Resümee lautete demnach:

1. Die degenerativ-atrophischen Vorgänge im Nerven und an den Nervenendstellen, die wir bei kongenitaler Taubheit finden, sind wahrscheinlich ganz dieselben, wie sie sich bei „Otosklerose" finden.

2. Der für die „Otosklerose" charakteristische Knochenprozeß in der Labyrinthkapsel findet sich auch in manchen Fällen von kongenitaler Taubheit (und zwar sowohl bei hereditär-degenerativer als auch bei endemischer kongenitaler Taubheit).

3. Es gibt Familien, in denen sich hereditäre Taubheit und „Otosklerose" vergesellschaftet finden.

Vor kurzer Zeit nun erschien ein kasuistischer Beitrag zu dem in Rede stehenden Thema von Kalenda.[4]) Das Wesentliche dieses Falles sei hier wörtlich zitiert:

„Das rechte Ohr meines Falles bietet also einen Symptomenkomplex von Funktionsstörungen, wie sie nur einer Kombination zwischen Schalleitungshindernis (Rinne-, Gellé-, tiefe Töne ausfallend) und Affektion des schallperzipierenden Apparates (Schwabach stark verkürzt; die Luftleitung auch für hohe Töne erheblich verkürzt) entsprechen können, ein Befund, der an sich (ohne Vergleich mit dem linken Ohr) sehr gut die Diagnose zuließe: vorgeschrittenes Stadium der Otosklerose mit Labyrinthdegeneration. Auf der linken Seite hingegen überwiegen entschieden die funktionellen Symptome einer Erkrankung des inneren Ohres, während Erscheinungen von Seite des Mittelohrs hier nur in Gestalt eines sehr geringgradigen

[1]) Politzer, Anatomischer Befund im Gehörorgan eines Taubstummen. Anatomie der Taubstummheit. Bergmann, Wiesbaden 1904, 1. Lieferung.

[2]) Alexander, Zur Anatomie der kongenitalen Taubstummheit. Anatomie der Taubstummheit. Bergmann, Wiesbaden 1905, 2. Lieferung.

[3]) Lindt, Beitrag zur pathologischen Anatomie der angeborenen Taubstummheit. Deutsches Arch. f. klin. Med., 1905, Bd. 86, pag. 145.

[4]) Kalenda, Aus der Ohrenabteilung der Wiener Poliklinik (Vorstand Prof. Dr. G. Alexander): Zur klinischen Diagnose der Otosklerose. Zeitschr. f. Ohrenheilk., Bd. 60, pag. 229.

Digitized by Google
Original from UNIVERSITY OF CALIFORNIA
Generated on 2019-10-24 12:19 GMT / http://hdl.handle.net/2027/uc1.b3252758
Public Domain in the United States, Google-digitized / http://www.hathitrust.org/access_use#pd-us-google

Schalleitungshindernisses ausgeprägt sind. Der sonst naheliegenden Annahme, daß auch links die Erkrankung vom Mittelohr ausgegangen sei und nur besonders rasch auf das innere Ohr übergegriffen habe, widerspricht unbedingt der linkspositive Rinne."

Dieser Fall bot nun dem Autor den Anlaß, darauf hinzuweisen, daß die in dem Verlaufe der Otosklerose auftretenden Symptome von seiten des inneren Ohres nicht mehr wie bisher als Ausdruck einer sekundären Labyrinthdegeneration aufgefaßt werden sollten. Er verweist auch nachdrücklich darauf, daß „mit der Zeit eine nicht zu vernachlässigende Anzahl anatomischer und klinischer Befunde publiziert wurde, welchen obige Auffassung der stets nur sekundären Miterkrankung des schallperzipierenden Apparates nicht gerecht wird".

Für die in der letzten Zeit sich immer mehr geltend machende Auffassung, wonach die Akustikuserkrankung bei der Otosklerose eine primäre Erscheinung ist, führt Kalenda an:

1. Die von Alexander und Lindt untersuchten Taubstummenlabyrinthe;
2. Fälle von Siebenmann und Manasse, bei denen die Spongiosierung der Labyrinthkapsel nicht in der Gegend des Labyrinthfensters, sondern an anderen Orten der Schneckenkapsel sich fand;
3. eine klinische Beobachtung von Alexander[1]) über einen seit frühester Kindheit schwerhörigen Knaben mit dem Trommelfellbefunde der typischen Otosklerose, aber dem Stimmgabelbefunde einer primären Labyrintherkrankung;
4. die Fälle von Stern;
5. einen einschlägigen Fall von Bloch.

Er zitiert auch die von mir bereits zitierten Anschauungen Hegeners und schließt seine Arbeit mit folgenden Worten: „Die Bedeutung des von mir beschriebenen Falles sehe ich in seiner Übereinstimmung mit den oben wiederholt angeführten Befunden von Siebenmann, Bezold, Stern u. a. und so habe ich ihn, ohne einer Einzelbeobachtung zu großen Wert beizumessen, lediglich als weiteres Glied einer bereits recht stattlich angewachsenen Beweiskette publiziert, welche schließlich vielleicht zu einer Modifikation in der dermaligen Lehre von der Otosklerose führen kann."

Zu meinem großen Befremden vermisse ich nun unter den vielen Beweisen, die Kalenda für jene in letzter Zeit sich geltend machende veränderte Auffassung über das Wesen der Otosklerose, der auch er sich anschließt, beibringt, meine oben kurz skizzierte Arbeit, in der ich mich so wie er bemüht hatte, alles zusammenzutragen, was als Beweis für die primäre Entstehung der Akusticusatrophie bei der Otosklerose aufgefaßt werden könnte.

---

[1]) Alexander, Über schulärztliche Untersuchung an der Volksschule zu Berndorf in Niederösterreich im Frühjahr 1908, pag. 23.

Digitized by Google
Original from UNIVERSITY OF CALIFORNIA
Generated on 2019-10-24 12:19 GMT / http://hdl.handle.net/2027/uc1.b3252758
Public Domain in the United States, Google-digitized / http://www.hathitrust.org/access_use#pd-us-google

Wenn ich in meinen Schlußfolgerungen nun noch viel weiter ging und auf Grund des von mir beigebrachten Stammbaumes direkt auf die Möglichkeit hinwies, einen genetischen Zusammenhang zwischen degenerativer Taubstummheit und Otosklerose zu statuieren, so hätte das für Kalenda direkt ein Anlaß sein müssen, sich mit dieser meiner Schlußfolgerung auseinander zu setzen, um so mehr, da er unabhängig von mir ebenfalls die beiden Fälle von Alexander und Lindt zur Stütze der viel zitierten Anschauung heranzieht.

Kalenda scheint nun freilich nicht geneigt zu sein, einen genetischen Zusammenhang dieser beiden Erkrankungen anzunehmen. Ich schließe das aus einer Bemerkung Kalendas bezüglich des von Alexander beobachteten schwerhörigen Knaben mit dem Trommelfellbefunde der Otosklerose und dem Stimmgabelbefunde der primären Akusticuserkrankung. Ich würde aus diesem Falle und aus dem weiteren Umstande, daß der Vater des Knaben den gleichen Typus der Erkrankung, nur in wesentlich stärkerem Maße darbot, schließen, daß nicht nur die hereditäre Taubheit, sondern auch die progressive labyrinthäre Schwerhörigkeit, die im späteren Lebensalter auftritt, mit der Otosklerose genetisch verwandt seien.

Kalenda zieht diesen Schluß nicht, wie folgendes Zitat beweist: „Die beiden von Alexander (Vater und Sohn) beschriebenen Fälle wären hier wohl auszuschließen, da es sich bei ihnen offenbar um eine ‚hereditäre kongenitale Labyrintherkrankung' handelt, laut Alexander um eine ‚Entwicklungshemmung im Bereich des Nerven-Ganglienapparates, des Schneckennerven und des häutigen Schneckenkanales', welche mit der typischen Otosklerose bloß den Trommelfellbefund gemeinsam haben (rötlicher Promontoriumschimmer), der nach Siebenmann[1]) mehrfach bei jugendlichen Individuen, auch bei reiner, progressiver nervöser Schwerhörigkeit vorkommt."

Hier wäre nun vor allem folgendes zu bemerken:

Es ist nicht gut einzusehen, warum Kalenda am Eingange seiner Arbeit als Stütze für seine Anschauung zuerst die beiden Fälle von Alexander zitiert, wenn er später auf diese Stütze wieder verzichtet. Wichtiger aber als der Hinweis auf diesen rein logischen Fehler Kalendas ist mir die Konstatierung, daß Kalenda weit davon entfernt ist, aus den Fällen von Alexander den Schluß zu ziehen, daß die progressive labyrinthäre Schwerhörigkeit vielleicht eine innere genetische Beziehung zur Otosklerose hat. Dieser Gedanke wäre für den Autor naheliegend gewesen, da er ja Siebenmann zitiert, der bei progressiver nervöser Schwerhörigkeit auf das Vorkommen des für Otosklerose pathognostischen Trommelfellbefundes hinweist.

---

[1]) Siebenmann, Multiple Spongiosierung der Labyrinthkapsel etc. Zeitschr. f. Ohrenheilk., 1908, Bd. 36, pag. 356.

Digitized by Google
Original from UNIVERSITY OF CALIFORNIA
Generated on 2019-10-24 12:19 GMT / http://hdl.handle.net/2027/uc1.b3252758
Public Domain in the United States, Google-digitized / http://www.hathitrust.org/access_use#pd-us-google

Es würde hier zu weit führen, wollte ich mich auf eine ausführliche Analyse der Ätiologie jener Erkrankung einlassen, deren pathologisch-anatomisches Bild Manasse[1]) unter dem Namen der chronischen progressiven labyrinthären Taubheit so klassisch geschildert hat. Manasse selbst scheint ja sehr geneigt, diese Erkrankung für eine erworbene zu halten, wobei er für seine Ansicht eigentlich nichts anderes beibringen kann als die Konstatierung des späten Eintrittes dieser besonderen Form der Ertaubung.

Ich habe schon an anderer Stelle Gelegenheit gehabt, darauf hinzuweisen, daß die progressive labyrinthäre Taubheit, die ja nach dem Urteile vieler Otologen unverkennbar ein hereditäres Auftreten erkennen läßt, möglicherweise eine Erkrankung ist, die auf einer kongenitalen Disposition beruht und vielleicht noch mit größerem Rechte als die Otosklerose als eine Aufbraucherkrankung zu deuten wäre.

Es wird vielleicht später einmal Gelegenheit sein, auf diese Dinge ausführlicher zurückzukommen, hier sei nur kurz der eine Fall Manasses hervorgehoben, bei welchem die mikroskopische Untersuchung neben den typischen Veränderungen am Nerven beiderseits im inneren Gehörgange einen vereinzelten neugebildeten spongiösen Knochenherd ergab. Solche Knochenherde werden wir jetzt mit größter Sicherheit als kongenital angelegte Veränderung auffassen dürfen.

Und es spricht sonach dieser Befund mit großer Prägnanz für die Anschauung, daß die progressive labyrinthäre Schwerhörigkeit eine primäre degenerative Atrophie des Akusticus ist, die bei einem vollwertigen Gehörorgan das eine Mal erst im Greisenalter auftritt und dann für eine Presbyakusis imponiert, das andere Mal schon bei einem jugendlichen Individuum in die Erscheinung tritt, wenn dieses Individuum mit einem minderwertigen Gehörorgan ausgestattet war, das sich schon der normalen Inanspruchnahme nicht gewachsen zeigte.

Es scheint sich mir sonach der Ring zu schließen und ich stehe nicht an, es auszusprechen, daß die hereditär-degenerative Taubheit des Menschen, die progressive labyrinthäre Schwerhörigkeit und die Otosklerose nur verschiedene Erscheinungsformen einer einzigen, genetisch einheitlichen Erkrankung darstellen.

Ich will zum Schlusse nur betonen, daß es mir ganz ferne liegt, Herrn Kalenda aus der von mir erwähnten Unterlassung einen besonderen Vorwurf zu machen, denn ich weiß, daß es sich nur um ein Versehen handelt; aber ich konnte den Anlaß nicht unbenützt vorübergehen lassen, ohne mir für meine hier geäußerten Anschauungen, die ich einer Nachprüfung der Fachkollegen übergebe, die Priorität zu wahren.

---

[1]) Zeitschr. f. Ohrenheilk., 1906, Bd. 52.

Digitized by Google
Original from UNIVERSITY OF CALIFORNIA
Generated on 2019-10-24 12:19 GMT / http://hdl.handle.net/2027/uc1.b3252758
Public Domain in the United States, Google-digitized / http://www.hathitrust.org/access_use#pd-us-google

Aus der k. k. Universitätsklinik für Haut- und Geschlechtskranke (Vorstand: Prof. Dr. E. Finger).

Über die Beziehungen der Syphilis zur Taubstummheit.

Von Dr. **Ernst Urbantschitsch** in Wien.

Ursprünglich wurde der Syphilis keine bedeutende Rolle als ätiologischer Faktor bei Taubstummheit zugesprochen. So findet sich die Lues in einer Reihe ausgezeichneter und eingehender Studien und Statistiken über Taubstummheit nicht einmal erwähnt. Ich verweise diesbezüglich auf die betreffenden Arbeiten von E. Schmalz[1]) (63 Fälle), Hartmann[2]) (832 Fälle), Wilhelmi[3]) (1131 Fälle), Hedinger[4]) (234 Fälle), Schmaltz[5]) (680 Fälle), Schubert[6]) (72 Fälle), Schmiegelow[7]) (185 Fälle).

Der Grund für diese Unterschätzung der Syphilis ist in zwei Momenten zu suchen: 1. Kann die Lues hereditaria, um die es sich ja in erster Linie handelt, häufig aus rein klinischen Symptomen nicht erkannt werden und 2. ist man sehr oft nur auf anamnestische Angaben angewiesen, die bekanntlich gerade in dieser Beziehung meist im Stiche lassen. Es hatte schon Holger Mygind die Ansicht, daß die Lues wohl eine größere Rolle bei Taubstummheit spielen dürfte, als vielfach angenommen wird: „Der Umstand, daß die heredosyphilitische Form von Taubstummheit nicht selten ohne andere deutliche Symptome von Syphilis auftritt und die Gegenwart der genannten Krankheit unter Ascendenten oft schwer zu konstatieren ist, namentlich dann, wenn das Leiden durch Angaben der erkrankten Individuen allein festgestellt werden soll, erklärt uns auf eine natürliche Weise, warum die vorliegenden Statistiken so selten Syphilis der Eltern haben nachweisen können.[8])

Immerhin fehlt es aber auch zu der Zeit nicht an vereinzelten Befunden über Taubheit oder Schwerhörigkeit auf luetischer Basis; so die Fälle von Moos und Steinbrügge[9]), Steinbrügge[10]) und Gradenigo[11]) (zweifelhafter

---

[1]) Über die Taubstummheit und ihre Bildung etc., 1838.

[2]) Taubstummheit und Taubstummenbildung, 1880.

[3]) Statistik der Taubstummen des Regierungsbezirkes Magdeburg, 1880.

[4]) Die Taubstummen und die Taubstummenanstalten etc. in Württemberg und Baden, 1882.

[5]) Die Taubstummen im Königreich Sachsen, 1884.

[6]) Taubstummenuntersuchungen an den Anstalten von Nürnberg, Zell und Altdorf, 1901.

[7]) Beiträge zu den Funktionsuntersuchungen an Taubstummen, 1901.

[8]) Taubstummheit, 1894, pag. 127.

[9]) Zeitschr. f. Ohrenheilk., Bd. XV, pag. 84.

[10]) Zeitschr. f. Ohrenheilk., Bd. XVI, pag. 272.

[11]) Archiv f. Ohrenheilk., Bd. XXV, pag. 46 und 237.

Digitized by Google
Original from UNIVERSITY OF CALIFORNIA
Generated on 2019-10-24 12:19 GMT / http://hdl.handle.net/2027/uc1.b3252758
Public Domain in the United States, Google-digitized / http://www.hathitrust.org/access_use#pd-us-google

Fall), Walker Downie[1]), Manasse[2]), Politzer[3]). Die ersteren 3 Fälle unterscheiden sich wesentlich von den letzteren dadurch, daß in denselben nicht nur Labyrintherkrankungeu vorlagen, sondern auch schwere Mittelohreiterungen, welch letztere den Ausgangspunkt der eitrigen Entzündungen des inneren Ohres darstellten; in den Fällen der letztgenannten 3 Autoren hingegen war das Mittelohr stets ganz normal, doch erschienen der Nervus acusticus sowie das Labyrinth schwerer affiziert, und zwar durch Wucherungen seitens des Periosts oder durch Knochenauflagerungen. Es ist sehr fraglich, ob in der erstgenannten Gruppe die eitrige Entzündung des Mittelohres, die schließlich zur Labyrinthitis führte, als eine spezifisch luetische Erkrankung anzusehen ist, oder ob hier die Lues nicht bloß als prädisponierend anzusehen wäre, beziehungsweise ob nicht die Folgeerscheinungen der vielleicht unabhängig von der Syphilis aufgetretenen eitrigen Mittelohrentzündung infolge der bestehenden Lues so schwertragende waren. Jedenfalls erscheint mir die Berechtigung zweifelhaft, in heredo-luetischen Fällen mit Mittelohrerkrankungen die Lues als solche allein für die Hörstörung verantwortlich zu machen.[4])

Wenn auch Asai[5]) bei Untersuchung von 20 Schläfenbeinen (14 Leichen von 7monatlichen Föten bis 2monatlichen Kindern) nur bei einer Leiche pathologische Veränderungen im Labyrinth fand, so stehen diesen Befunden die zweifellos richtigeren von O. Mayer[6]) gegenüber, der an 22 Schläfenbeinen von 10 Tage bis 17 Monate alten Kindern mit hereditärer Lues neben Meningealprozessen eine spezifisch interstitielle Entzündung des Nervus octavus einhergehen sah, welche sich in verschiedenen Intensitätsunterschieden auf das innere Ohr erstreckte.

Gelegentlich einer größeren Taubstummenstatistik führte meines Wissens zuerst Lemcke[7]) die Lues hereditaria unter den Ursachen der Taubstummheit an (2 unter 266 Fällen). Bei Bezold[8]) figuriert diese Ursache bereits an vierter Stelle (bei erworbener Taubstummheit). Er erwähnt 15 Fälle ererbter Syphilis unter 456 Taubstummen (darunter 233 mit Surdomutitas acqui-

[1]) Zeitschr. f. Ohrenheilk., Bd. XXX, pag. 236.

[2]) Zeitschr. f. Ohrenheilk., Bd. XXXIX, pag. 7.

[3]) Lehrb. d. Ohrenheilk., 3. Aufl., pag. 546.

[4]) Siehe diesbezüglich auch Siebenmann, Grundzüge der Anatomie und Pathologie der Taubstummheit, 1904.

[5]) Beiträge zur pathologischen Anatomie des Ohres bei Lues hereditaria. Bergmann, Wiesbaden, 1908.

[6]) Histologische Untersuchungen etc. Archiv f. Ohrenheilk., Bd. LXXVII (1908), pag. 189.

[7]) Die Taubstummheit im Großherzogtum Mecklenburg-Schwerin, 1892, pag. 141.

[8]) Die Taubstummheit auf Grund ohrenärztlicher Beobachtungen, 1902, pag. 86.

Digitized by Google
Original from UNIVERSITY OF CALIFORNIA
Generated on 2019-10-24 12:19 GMT / http://hdl.handle.net/2027/uc1.b3252758
Public Domain in the United States, Google-digitized / http://www.hathitrust.org/access_use#pd-us-google

sita); da aber 2 Fälle nicht ganz einwandfrei erscheinen (Fall 9 und 15), kommen bloß 13 in Betracht, das ist 2·8% von der Gesamtzahl oder 5·6% von den Fällen mit erworbener Taubstummheit.

Die Lues würde als ursächliches Moment für Taubstummheit gewiß eine noch bedeutendere Rolle spielen, wenn nicht gerade bei hereditärer Syphilis die gehörschädigende Einwirkung häufig zu einem Zeitpunkte einträte (8 bis 13 Jahre und auch später), daß aus dem Hörverlust bloß Taubheit (beziehungsweise Schwerhörigkeit), nicht aber Taubstummheit resultierte.[1])

Gerade in der jüngsten Zeit ist das Interesse für die Einwirkung der Lues auf Erkrankungen des Gehörorganes im sichtlichen Zunehmen begriffen, so daß hierüber schon eine Reihe interessanter Abhandlungen vorliegen (siehe Beck[2 und 3]), Busch[4]) u. a.).

Wir sehen also das anscheinende Ansteigen der Zahl der Luesfälle unter den Taubstummen, sobald nur einmal mit Nachdruck die Aufmerksamkeit auf die Bedeutung der Syphilis als ätiologischer Faktor hingelenkt worden war, wobei doch noch die früher erwähnten Schwierigkeiten zu überwinden waren. Es ist selbstverständlich, daß infolge der letzteren wahrscheinlich noch mancher Luesfall nicht mitgezählt wurde, wenn genügende Anhaltspunkte fehlten.

Die Möglichkeit, mittelst Wassermannscher Seroreaktion mit Sicherheit Lues nachweisen zu können, auch wenn klinische Anhaltspunkte fehlen, kann wesentlich zur Klärung dieser Frage beitragen. Allerdings kann letztere nur im Zusammenhang mit der klinischen Beobachtung zustande kommen, wie ich später zeigen werde.

Ich zog zur Untersuchung mittelst Wassermannscher Reaktion, ohne Rücksicht auf anamnestische Daten, 125 Taubstumme heran, die sich zum allergrößten Teil aus den n.-ö. Landes-Taubstummenanstalten in Wien und Wiener-Neustadt zusammensetzten, da mir das Material durch meine ohrenärztliche Tätigkeit an diesen Anstalten besonders leicht zugänglich war, zog aber zu diesen Untersuchungen noch eine Reihe von anderen, mir bekannten Taubstummen heran. Außerdem erstreckte ich dieselben auch auf die mir erreichbaren Eltern, wenn es mir das Resultat der Reaktionen oder multiples Auftreten von Taubstummheit in einer Familie wünschenswert erscheinen ließen.

[1]) Siehe auch Wanner, Funktionsprüfungen bei kongenitaler Lues. Verhandlungen d. Deutschen Otol. Gesellsch., Heidelberg 1908.

[2]) Über die Erkrankungen des inneren Ohres und deren Beziehung zur Wassermannschen Serumreaktion. Monatsschr. f. Ohrenheilk., Bd. XLIV, pag. 28.

[3]) Über die Bedeutung der Syphilis für die Pathologie der Otosklerose. Monatsschr. f. Ohrenheilk., Bd. XLIV, pag. 536.

[4]) Wassermannsche Serumreaktion bei nervöser Schwerhörigkeit und Otosklerose. Passow und Schäfer, Beiträge etc., 31. VIII. 1909.

Digitized by Google
Original from UNIVERSITY OF CALIFORNIA
Generated on 2019-10-24 12:19 GMT / http://hdl.handle.net/2027/uc1.b3252758
Public Domain in the United States, Google-digitized / http://www.hathitrust.org/access_use#pd-us-google

Freilich legten mir der auswärtige Wohnort mancher Eltern, so mancher Todesfall oder Familienverhältnisse viele Einschränkungen auf.

Die Technik bei der Ausführung der Seroreaktion hielt sich genau nach den Vorschriften von Dr. Rud. Müller[1]), da seine Methode die sichersten Resultate gibt.[2])

Es zeigten von den 125 Taubstummen:

negative Reaktion	92
spurweise positive Reaktion .	12
schwache positive „ .	4
mittelstark positive Reaktion .	8
fast komplett „ „ .	8
komplett positive Reaktion . .	5

Da spurweise und schwache Reaktion eher gegen als für Lues spricht, können diese Fälle den negativen zugezählt werden; die mittelstarke Reaktion spricht weder für noch gegen Lues, es handelt sich hier um Grenzfälle, die nach keiner Richtung mit Sicherheit verwertet werden können; die fast komplett positive Reaktion zeigt, wenn auch nicht mit voller Sicherheit, so doch mit größter Wahrscheinlichkeit Syphilis an, es können also diese Fälle zu denen gezählt werden, bei denen man mit gewisser Berechtigung vorhandene Lues annehmen kann.

Unter Berücksichtigung dieser Umstände verhalten sich bei Zusammenziehung der betreffenden Fälle die Prozentzahlen folgendermaßen:

negative, spurweise oder schwache Reaktion . . .	86·4%
mittelstarke Reaktion	6·4%
fast oder ganz komplett positive Reaktion . . .	7·2%

Wenn nun auch diese Zahlen an und für sich vollkommen richtig sind, so müssen doch zwei Umstände berücksichtigt werden, die imstande sind, eine Verschiebung des vorliegenden Zahlenmateriales herbeizuführen:

1. können sicher luetische Fälle mitunter eine negative Reaktion zeigen, insbesondere wenn antiluetische Kuren durchgemacht worden sind. Demgemäß kann die Zahl der Luesfälle eine höhere sein, als sie der serologischen Untersuchung entspricht;

2. muß auch bei nachgewiesener Syphilis die Lues nicht die Ursache der Taubstummheit darstellen; sie kann vielmehr neben dieser bestehen oder diese nur beeinflussen.

Ad 1. Tatsächlich findet sich unter den untersuchten Fällen einer (Nr. 154), in dem zweifellos Lues hereditaria die Ursache der Taubstummheit ist und die

[1]) Wiener klin. Wochenschr., 1909, Nr. 40.

[2]) Die Methode findet sich in der Arbeit von O. Beck, Monatsschr. f. Ohrenheilkunde, 1910, Nr. 1, kurz skizziert.

Digitized by Google
Original from UNIVERSITY OF CALIFORNIA
Generated on 2019-10-24 12:19 GMT / http://hdl.handle.net/2027/uc1.b3252758
Public Domain in the United States, Google-digitized / http://www.hathitrust.org/access_use#pd-us-google

trotzdem negative Reaktion zeigt. Daß in diesem Fall wirklich Syphilis ätiologisch für die Taubstummheit verantwortlich zu machen ist, zeigt das klinische Verhalten des Falles (plötzliches Auftreten der Ertaubung im 11. Lebensjahr, Keratitis parenchymatosa etc.) sowie die zugestandene und nachgewiesene Lues der Eltern (Nr. 90, 155). Die negative Reaktion erklärt sich aus der gelegentlich des Auftretens der Keratitis parenchymatosa durchgemachten antiluetischen Kur.

Allerdings gehört dieser Fall trotzdem zu den Seltenheiten, da die einmalige Kur eine solche Wirkung auf die Hemmungskörper im Blute ausübte, daß noch nach Jahren die Reaktion negativ ausfällt, trotzdem aber die Kur als solche nicht den geringsten günstigen Einfluß auf das Gehörorgan ausübte, da die Ertaubung in die Zeit der durchgemachten Kur fällt. Insofern steht dieser Fall in Widerspruch mit den günstigen Erfahrungen einzelner Autoren, die von unverzüglich eingeleiteten antiluetischen Prozeduren einen günstigen Einfluß auf das geschädigte Gehörorgan beobachteten, und entspricht vielmehr den Erfahrungen von Fr. Müller[1]), Mann[1]), Wanner[1]) u. a.

Ad 2. Noch bedeutungsvoller erscheint die Beurteilung, ob die nachgewiesene Lues auch wirklich die Ursache der Taubstummheit ist. In dieser Beziehung sind die Fälle Nr. 6, 7, 8, 9, 10 und 34 von großer Wichtigkeit. Es ist dies eine Familie, von der kein einziges Mitglied negative, wohl aber zwei (Nr. 9 und 10) komplett positive, eines (Nr. 8) fast komplett positive, die übrigen spurweise positive Reaktion aufweisen. Nun ist diese Familie gerade das glänzendste Beispiel von hereditär-degenerativer Taubstummheit (Hammerschlag): Vater und Mutter sowie 2 Kinder taubstumm, 1 Kind fast taubstumm, in der Ascendenz noch weitere Fälle von Taubstummheit, Idiotie, Psychosen, Lebensschwäche.

Wenn wir hier, in einer solch belasteten Familie, Lues nachweisen können, so ist die Lues gewiß erst in zweiter Linie für die bestehende Taubstummheit verantwortlich zu machen, die Hauptursache derselben liegt zweifellos in dem hereditär-degenerativen Charakter der Familie, und wir können der Syphilis höchstens einen sehr nachteiligen Einfluß auf die Symptome zuerkennen.

Nach diesen Erwägungen vermehren sich die verzeichneten 9 ganz oder fast komplett positiven Fälle um einen Fall (Nr. 154) mit negativer Reaktion, aber durchgemachter Lues, doch entfallen andrerseits 3 Fälle (Nr. 8, 9, 10), in denen zwar Lues besteht, diese aber nicht die eigentliche Ursache der Taubstummheit darstellt. Es verbleiben also nur mehr 7 Fälle (9 + 1 — 3), das sind 5·6%, in denen in der Syphilis mit allergrößter Wahrscheinlichkeit die Ätiologie der Erkrankung zu suchen ist (Nr. 46, 54, 63, 89, 98, 139, 154).

---

[1]) Siehe Verhandl. d. Deutschen Otol. Gesellsch., Heidelberg 1908, pag. 106 bis 108.

Digitized by Google
Original from UNIVERSITY OF CALIFORNIA
Generated on 2019-10-24 12:19 GMT / http://hdl.handle.net/2027/uc1.b3252758
Public Domain in the United States, Google-digitized / http://www.hathitrust.org/access_use#pd-us-google

Mit einiger Wahrscheinlichkeit könnten auch die Fälle 68 und 100 hierher gerechnet werden. Fall 68 zeigt zwar nur schwache Seroreaktion, ist aber die Schwester von 46, eines Falles, in dem die Seroreaktion Anhaltspunkte für Lues liefert, weshalb man wohl annehmen kann, daß in beiden Fällen der Taubstummheit die gleiche Ursache zugrunde liegt.

Die Mutter dieser 2 Schwestern gebar in erster Ehe 5 gesunde Kinder; in zweiter Ehe verheiratete sie sich mit einem Manne, der „bei Militär krank" gewesen sein soll. Aus dieser Ehe stammen 8 Kinder, von denen jedoch nur 2 angeblich gesund sind, 2 sind taubstumm, 3 starben mit 9 Tagen, beziehungsweise 19 Wochen, beziehungsweise 13 Monaten, das jüngste Kind (9 Monate) lebt, ist aber sehr kränklich.

Wir sehen also, daß die meisten Kinder der zweiten Ehe minderwertig erscheinen, so daß hier wohl der zweite Mann hierfür verantwortlich sein dürfte. Allerdings fiel die Wassermannsche Reaktion negativ aus, bei der Frau war sie in Spuren positiv; diese Befunde besagen jedoch nur, daß bei den Eltern derzeit keine nennenswerten Lueserscheinungen bestehen, sprechen aber nicht gegen Lues.

Fall Nr. 100 zeigt zwar nur „mittelstarke Reaktion" und ist als „Grenzfall" nur möglicherweise luetischer Natur. Doch zeigt seine Mutter ebenfalls „mittelstarke Reaktion", was die Lueswahrscheinlichkeit bedeutend erhöht, und aus der Anamnese geht hervor, daß der Knabe im Alter von 2 Monaten einen „Ausschlag" (durch 2 Monate) hatte; als er 14 Monate alt war, bemerkte seine Mutter seine Taubheit. Mit 3 Jahren erkrankte das Kind an Meningitis, zu einer Zeit, da es schon taub war. Sein Vater, der Potator war, starb im Alter von 44 Jahren, angeblich an Arteriosklerose, Leber- und Nierenleiden. Von den 2 Schwestern des Knaben ist eine angeblich gesund, die andere hochgradig anämisch.

Mit Hinzurechnung dieser beiden Fälle würde sich die Zahl der Fälle von Taubstummheit, in denen man in der Lues die Ursache der Erkrankung suchen kann, wieder auf 9 erhöhen, das wären 7·2%, eine verhältnismäßig sehr hohe Zahl.

Wie schon erwähnt, gibt uns nur der positive Ausfall der Wassermannschen Reaktion eine Handhabe, in dem vorliegenden Falle Syphilis anzunehmen, in der Regel dürfen wir aber aus dem negativen Ausfall keine zu weitgehenden Schlüsse ziehen, da die Syphilis als solche auch ausheilen kann, durchgemachte Kuren die Hemmungskörper im Serum beeinflussen können usw.

Wir müssen uns demnach die Frage vorlegen, inwieweit wir mit diesem Faktor bei den Fällen mit Taubstummheit, aber negativer Wassermannscher Reaktion rechnen müssen.

Vor allem muß man hierbei in Erwägung ziehen, daß die bestehende Taubstummheit als ein noch vorhandenes Symptom der Syphilis aufgefaßt

Generated on 2019-10-24 12:19 GMT / http://hdl.handle.net/2027/uc1.b3252758
Public Domain in the United States, Google-digitized / http://www.hathitrust.org/access_use#pd-us-google
Digitized by Google
Original from UNIVERSITY OF CALIFORNIA

Fortl. Nr.	Name	Tbst.-Anstalt	Alter	Prot.-Nr. d. Klinik	Reaktion	Anmerkungen
1	Karl F. . . .	W.	9	10.813	—	Halbbruder v. 73, Sohn v. 127
2	Marie S. . . .	W.	12	10.814	m. st.	Tochter v. 87, 102
3	Marie H. . .	W.	8	10.815	Sp.	
4	Anna M. . . .	W.	9	10.816	—	Halbschw. v. 70, Tochter v. 129
5	Josef H. . . .	W.	15	10.817	Sp.	
6	Mathilde S. .	—	15	10.966	Sp.	Tochter v. 7, 10, Schwest. v. 8, 9
7	Herr S. . . .	—	c. 52	10.965	Sp.	Mann v. 10, Vater v. 6, 8, 9 (Alopecia arealis)
8	**Stefanie S.** .	—	7	11.210	f. c. p.	Tochter v. 7, 10, Schwest. v. 6, 9
9	**Mitzi S.** . . .	—	10	11.211	c. p.	Tochter v. 7, 10, Schwest. v. 6, 8
10	**Frau S.** . . .	—	c. 50	11.212	c. p.	Frau v. 7, Mutter v. 6, 8, 9, Schwest. v. 10
11	Josef P. . . .	W.-N.	8	11.379	—	Sohn v. 106, 107
12	Anton P. . .	W.-N.	7	11.380	—	Bruder v. 50, Sohn v. 102, 103
13	Franz G. . . .	W.-N.	13	11.381	—	
14	Karl F. . . .	W.-N.	8	11.382	—	
15	Mizzi M. . . .	W.-N.	11	11.383	—	Schwest. v. 25, Tochter v. 119, 120
16	Hilde W. . . .	—	11	11.723	—	Schwester v. 17, Tochter v. 18
17	Anna W. . .	—	8	11.724	—	Schwester v. 16, Tochter v. 18
(18)	Frau W. . . .	—	39	11.725	—	Mutter v. 16, 17
(19)	**Frau B.** . . .	—	31	11.726	—	Mutter v. 20, 21, 35, 36, Frau v. 24
20	Berthold B. .	—	6	11.727	—	Sohn v. 18, 24, Bruder v. 21, 35, 36
21	Marta B. . . .	—	7	11.728	Sp.	Schw. v. 20, 35, 36, Toch. v. 19 u. 24
22	Stephan O. .	—	5	11.786	—	Sohn v. 23
(23)	Herr O. . . .	—	c. 38	11.787	—	Vater v. 22
(24)	Herr B. . . .	—	c. 35	11.884	Sp.	Vater v. 20, 21, 35, 36; Mann v. 19
25	Adolf M. . . .	W.-N.	11	12.033	—	Bruder v. 15, Sohn v. 119, 120
26	Marie D. . . .	W.-N.	9	12.034	—	
27	Kath. S. . . .	W.-N.	10	12.035	m. st.	
28	Kath. A. . . .	W.-N.	11	12.036	m. st.	
29	Therese H. .	W.-N.	11	12.037	—	
30	Franz F. . . .	W.-N.	9	12.038	—	
31	Rosina R. . .	W.-N.	10	12.039	—	
32	Rosal. S. . . .	W.-N.	9	12.040	Sp.	
33	Therese S. . .	W.-N.	11	12.041	Sp.	
(34)	Frau B. . . .	W.-N.	c. 35	12.042	Sp.	Schwester v. 10
(35)	Erich B. . . .	—	4	12.348	—	Bruder v. 20, 21, 36, Sohn v. 19, 24
36	Elise B. . . .	—	1	12.349	—	Schwest. v. 20, 21, 35, Sohn v. 19, 24
37	Otto W. . . .	W.	12	12.603	—	
38	Ernst H. . . .	W.	13	12.604	—	
39	Ferdin. S. . .	W.	9	12.605	—	

Erklärung der Bezeichnungen. Bei den fortlaufenden Nummern sind die Zahlen, die sich auf eine nichttaubstumme Person beziehen, eingeklammert (Eltern, Geschwister etc. von Taubstummen). — In Rubrik 3 bedeutet W. beziehungsweise W.-N.: Zögling der n.-ö. Landes-Taubstummenanstalt in Wien beziehungsweise Wiener-Neustadt. — In Rubrik 5 bedeuten die Zahlen die Protokollnummer der Klinik Prof. Finger. — In Rubrik 6 ist der Reaktionsausfall angeführt, und zwar bedeutet: — = negativ; Sp. = in Spuren positiv; schw. = schwach positiv; m. st. = mittelstark positiv; f. c. p. = fast complett positiv; c. p. = complett positiv.

Digitized by Google
Original from UNIVERSITY OF CALIFORNIA
Generated on 2019-10-24 12:19 GMT / http://hdl.handle.net/2027/uc1.b3252758
Public Domain in the United States, Google-digitized / http://www.hathitrust.org/access_use#pd-us-google

Fortl. Nr.	Name	Tbst.-Anstalt	Alter	Prot.-Nr. d. Klinik	Reaktion	Anmerkungen
40	Leopold M. .	W.	10	12.606	—	
41	Rosa S. . . .	W.	11	12.607	—	
42	Johanna D. .	W.	9	12.608	—	
43	Hermine S. .	W.	13	12.609	—	
44	Marie S. . . .	W.	15	12.610	—	
45	Leopold. S. .	W.	14	12.611	Sp.	
46	**Marie R.** . .	W.	11	12.612	f. c. p.	Tochter v. 86, 125
47	Rudolf H. . .	W.-N.	15	12.846	—	
48	Josefa F. . .	W.-N.	14	12.847	—	
49	Anton B. . .	W.-N.	15	12.848	—	
50	Karoline P. .	W.-N.	14	12.849	Sp.	Schwest. v. 12, Tochter v. 102, 103
51	Johann T. . .	W.-N.	13	12.850	—	
52	August G. . .	W.-N.	14	12.851	—	
53	Marie M. . . .	W.-N.	10	12.852	—	
54	**Hedwig K.** .	W.-N.	13	12.853	f. c. p.	Tochter v. 105, 126
55	Rosa W. . . .	W.-N.	11	12.854	—	
56	Adele F. . . .	W.-N.	13	12.855	—	
57	Franz S. . . .	W.-N.	12	12.856	m. st.	Sohn v. 104
58	Klementine S.	W.	7	13.046	—	
59	Leopoldine S.	W.	14	13.047	—	
60	Otto R. . . .	W.	8	13.048	—	Bruder v. 61
61	Josef R. . . .	W.	7	13.049	—	Bruder v. 60
62	Franz K. . . .	W.	9	13.050	—	
63	**Margarete H.**	W.	11	13.051	c. p.	Keratitis parenchym.
64	Amal. E. . . .	W.	8	13.052	—	
65	Ernst E. . . .	W.	7	13.262	—	
66	Josef Z. . . .	W.	9	13.263	—	
67	Rudolf R. . .	W.	9	13.264	Sp.	
68	Leopoldine R.	W.	9	13.265	m. st.	
69	Franz L. . . .	W.	10	13.266	—	
70	Franz M. . .	W.	14	13.267	—	Halbbruder v. 4, Sohn v. 129
71	Franz P. . .	W.	15	13.268	—	
72	Stephi M. . .	W.	10	13.269	—	
73	Rosa M. . . .	W.	12	13.270	—	Halbschwester v. 1, Tochter v. 127
74	Anna D. . . .	W.	12	13.271	—	
75	Marie S. . . .	W.	12	13.272	—	
76	Engelb. S. . .	W.	13	13.273	—	
77	Emma B. . .	—	14	13.305	—	Sohn v. 79
78	Johann R. . .	—	11	13.348	—	Mutter v. 78
(79)	Frau R. . . .	—	42	13.349	—	
80	Karl K. . . .	—	11	13.350	—	
81	Anton C. . .	—	8	13.490	—	
82	Steph. T. . . .	—	8	13.491	—	
83	Josef G. . . .	—	8	13.492	—	
(84)	Frau G. . . .	—	33	13.493	—	
85	Steph. S. . . .	—	12	13.494	—	
(86)	Frau R. . . .	—	43	13.495	—	Mutter v. 46
(87)	Herr S.	—	46	13.496	—	Vater v. 2, Mann v. 123
88	Anna G. . . .	—	5	13.540	—	
89	**Gustav B.** . .	W.-N.	7	13.640	c. p.	Sohn v. 121 u. 122
(90)	**Herr K.** . . .	—	54	14.464	c. p.	Vater v. 154
91	Leopoldine F.	W.-N.	14	13.641	schw.	

Digitized by Google
Original from UNIVERSITY OF CALIFORNIA
Generated on 2019-10-24 12:19 GMT / http://hdl.handle.net/2027/uc1.b3252758
Public Domain in the United States, Google-digitized / http://www.hathitrust.org/access_use#pd-us-google

Fortl. Nr.	Name	Tbst.-Anstalt	Alter	Prot.-Nr. d. Klinik	Reaktion	Anmerkungen
92	Marie A. . . .	W.-N.	14	13.642	—	
93	Anna W. . . .	W.-N.	15	13.643	—	
94	Karl H. . . .	W.-N.	14	13.644	—	
95	Johann R. . .	W.-N.	16	13.645	schw.	
96	Alois B. . . .	W.-N.	10	13.646	—	
97	Josef F. . . .	W.-N.	12	13.647	Sp.	
98	**Marie R.** . . .	W.-N.	10	13.648	f. c. p.	
99	Rosa S. . . .	W.-N.	12	13.649	—	
100	Andreas G. .	W.-N.	14	13.650	m. st.	Sohn v. 124
101	Marie K. . . .	W.-N.	13	13.651	schw.	
(102)	Herr P. . . .	—	51	13.652	–	Vater v. 12, 50, Mann v. 103
(103)	Frau P. . . .	—	42	13.653	—	Mutter v. 12, 50, Frau v. 102
(104)	Herr S. . . .	—	46	13.654	—	Vater v. 57
(105)	Herr K. . . .	—	56	13.655	—	Vater v. 54, Mann v. 126
(106)	Herr P. . . .	—	40	12.656	—	Vater v. 11, Mann v. 107
(107)	Frau P. . . .	—	40	13.657	Sp.	Mutter v. 11, Frau v. 106
108	Emilie R. . .	W.	7	14.003	Sp.	
109	Anna M. . .	W.	8	14.004	m. st.	
110	Rosalie **B**. . .	W.	10	14.005	—	
111	Amalie E. . .	W.	7	14.006	—	
112	Franz S. . . .	W.	7	14.007	—	
113	Anna C. . . .	W.	13	14.008	—	
114	Therese S. . .	W.	11	14.009	—	
115	Otto W. . . .	W.	14	14.010	schw.	
116	Marie A. . . .	W.	13	14.011	—	
117	Anna L. . . .	W.	14	14.012	—	
118	Marie G. . . .	W.	15	14.013	—	
(119)	Herr M. . . .	—	53	14.039	—	Vater v. 15, 25, Mann v. 120
(120)	Frau M. . . .	—	53	14.040	—	Mutter v. 15, 25, Frau v. 119
(121)	Herr B. . . .	—	43	14.041	—	Vater v. 89, Mann v. 122
(122)	**Frau B.** . . .	—	42	14.042	c. p.	Mutter v. 89, Frau v. 121
(123)	Frau S. . . .	—	40	14.238	Sp.	Mutter v. 2, Frau v. 87
(124)	Frau G. . . .	—	44	14.239	m. st.	Mutter v. 100
(125)	Herr R. . . .	—	46	14.240	—	Vater v. 48, 68, Mann v. 86
(126)	Frau K. . . .	—	56	14.345	—	Mutter v. 54, Frau v. 105
(127)	Frau M. . . .	—	44	14.374	—	Mutter v. 1, 73
(128)	Herr S. . . .	—	54	14.375	—	Vater v. 39, 41
(129)	Herr M. . . .	—	37	14.376	—	Vater v. 4, 70
(130)	Frau K. . . .	—	40	14.377	—	Mutter v. 131, 132, 133
131	Anna K. . . .	—	12	14.378	—	Tochter v. 130, Schwest. v. 132, 133
132	Johann K. . .	—	14	14.379	—	Sohn v. 130, Bruder v. 131, 133
133	Raimund K. .	—	10	14.380	—	Sohn v. 130, Bruder v. 131, 132
134	Otto B. . . .	W.	9	14.413	—	
135	Joh. G.	W.	11	14.414	—	
136	Karl P. . . .	W.	8	14.415	—	
137	Marg. S. . . .	W.	9	14.416	—	
138	Karl S. . . .	W.	8	14.417	—	
139	**Siegfried B.**	W.	10	14.418	c. p.	
140	Marie B. . . .	W.	9	14.419	—	
141	Josef D. , . .	W.	12	14.420	—	
142	Leopold H. .	W.	10	14.421	—	
143	Stephanie M.	W.	12	14.422	—	

Digitized by Google
Original from UNIVERSITY OF CALIFORNIA
Generated on 2019-10-24 12:19 GMT / http://hdl.handle.net/2027/uc1.b3252758
Public Domain in the United States, Google-digitized / http://www.hathitrust.org/access_use#pd-us-google

Fortl. Nr.	Name	Tbst.-Anstalt	Alter	Prot.-Nr. d. Klinik	Reaktion	Anmerkungen
144	Johann F. . .	W.	12	14.423	—	
145	Karl G. . . .	W.	11	14.424	—	
146	Josef H. . . .	W.	9	14.425	—	
147	Anton L. . . .	W.	12	14.426	—	
148	Franz Ö. . . .	W.	10	14.427	—	
149	Pauline P. . .	W.	12	14.428	—	
150	Jaroslav T. . .	W.	13	14.429	—	
151	Karl S.	W.	10	14.430	—	
152	Josef N. . . .	W.	11	14.431	—	
153	Engelb. H. . .	W.	10	14.432	—	
154	Berta K. . . .	W.	15	14.470	—	Tochter v. 90, 155 (Kerat. parench.)
(155)	**Frau K.** . . .	—	52	14.471	c. p.	Mutter v. 154, Frau v. 90

werden muß, wenn beide in einen kausalen Zusammenhang gebracht werden, in der gleichen Weise, wie dies bei der Keratitis parenchymatosa der Fall ist. Nun haben die bisher vorgenommenen Untersuchungen bei dieser Erkrankung gezeigt, daß nicht nur bei der frischen, sondern auch bei der abgelaufenen Form meist positive Reaktion nachzuweisen ist.

So fand Igersheimer bei seinen diesbezüglichen Untersuchungen von mehr als 60 Pat. mit frischer oder abgelaufener Keratitis parenchymatosa in 95% „positiven Wassermann“.[1]) Ja, in einem Falle gelang es ihm sogar, in einem frisch exzidierten Stück einer parenchymatös erkrankten Hornhaut von einer 14jährigen heredoluetischen Pat. Spirochaeta pallida nachzuweisen.[2]) Wir sehen also, daß völlig negativer serologischer Befund bei Keratitis parenchymatosa zu den größten Seltenheiten gehört, wenn es auch vorkommen kann. Meines Erachtens dürften für die luetische Taubstummheit dieselben Verhältnisse bestehen.

Was nun den Zeitpunkt des Eintrittes der Ohraffektion betrifft, so wird allgemein das Alter von 8—12 Jahren für das kritische gehalten. Daß Kinder in diesem Alter für luetische Ohrerkrankungen besonders disponieren, stimmt zwar mit meinen Erfahrungen überein; hingegen zeigt sich, daß auch häufig anscheinend „angeborene“ Taubstummheit luetischer Natur sein kann. Dies zeigen die Fälle Nr. 46, 54, eventuell 68 und 100; im Falle 89 wurde die Ohrerkrankung im Alter von 16 Monaten bemerkt und soll plötzlich eingetreten sein, nachdem das Kind bereits ein Hörvermögen gezeigt hatte; Fall 63 ertaubte im 6. Jahr, von den Fällen 98 und 139 kann nicht ermittelt werden, wann sie ertaubten, nur Fall 154 akquirierte die Ohraffektion im 12. Jahre. Es ist dies also der einzige Fall, in dem die Ertaubung in dem für diese Erkrankung gewöhnlichen Alter eintrat.

[1]) Münchener med. Wochenschr., 1910, pag. 825.

[2]) Deutsche med. Wochenschr., 1910, Nr. 20.

Digitized by Google
Original from UNIVERSITY OF CALIFORNIA
Generated on 2019-10-24 12:19 GMT / http://hdl.handle.net/2027/uc1.b3252758
Public Domain in the United States, Google-digitized / http://www.hathitrust.org/access_use#pd-us-google

Diese Differenz bezüglich des Alters in meinen Aufzeichnungen gegenüber anderen Autoren mag im ersten Augenblick verwundern, erklärt sich aber ungezwungen dadurch, daß die leicht erkennbare luetische Ertaubung meist in ein Alter fällt, in dem die davon befallenen Kinder nicht mehr als taubstumm, sondern nur als taub oder schwerhörig erscheinen. Andrerseits sind klinisch symptomlose Fälle niemals auch nur vermutungsweise als luetisch anzusprechen, so daß bisher durch die bloß somatische Untersuchung nicht einmal ein Verdacht auf Syphilis bestehen konnte; erst die serodiagnostische Untersuchung konnte auf diese Erscheinungen führen und zeigen, daß eine luetische Schädigung des Gehörorganes schon sehr zeitlich erfolgen kann.

Aus obigen Bemerkungen erhellt auch, wieso es kommt, daß sich bei meinen Fällen nur zweimal Keratitis parenchymatosa (Nr. 63, 154) findet, während diese in der Literatur in der weitaus größten Anzahl als gleichzeitig bestehende Erkrankung verzeichnet ist (siehe Bezold, l. c., u. a.). Die Keratitis bildete bei der klinischen Untersuchung eben eine Hauptstütze für die Diagnose „Lues", und die Luesfälle ohne Keratitis boten eben keinen Anlaß für diese Diagnose. Aus der serologischen Untersuchung geht aber hervor, daß die Keratitis nicht so häufig, als man dachte, zum Bilde der luetischen Ohrerkrankung gehört.

Endlich möchte ich annehmen, daß zuweilen die Syphilis der Eltern nicht bloß durch direkte Übertragung des Virus auf die Kinder Taubstummheit auslösen kann, sondern auch indirekt durch weitere Schädigung eines schon anderweitig erblich belasteten Keimes. Dies zeigen die Fälle 8, 9, 10, 6 und 7 (die oben erwähnte hereditär-degenerative Familie). Ferner die Fälle 20, 21 und 36. In dieser Familie bestand bisher kein Fall von Taubstummheit, wohl aber hochgradige Nervosität bei sehr ungünstigen Lebensverhältnissen. Von den 4 Kindern sind 3 taubstumm. Es wäre wohl zu weit gegangen, hier einen Zufall für die Multiplizität der Fälle zu suchen. Der Grund dürfte tiefer liegen: Das etwas minderwertige Nervensystem (besonders der Mutter) wurde auf die Kinder vererbt; durch Lues der Mutter war ein weiterer ungünstiger Einfluß auf die Entwicklung desselben ausgeübt worden, wodurch eben der Acusticus bzw. das Labyrinth, die infolge ihres höher organisierten Aufbaues auf Schädigungen besonders leicht reagieren, vor allem getroffen wurden.

Auf diese Weise dürfte also der Lues auch ein indirekter Einfluß für das Zustandekommen von Taubstummheit zukommen.

Zum Schlusse erlaube ich mir, Herrn Prof. Finger, mit dessen gütiger Erlaubnis die serologischen Untersuchungen auf seiner Klinik ausgeführt werden konnten, sowie Herrn Assistenten Dr. Rudolf Müller, der mir seine reichen Erfahrungen in zuvorkommendster Weise zur Verfügung stellte, meinen aufrichtigsten und wärmsten Dank auszusprechen.

Digitized by Google
Original from UNIVERSITY OF CALIFORNIA
Generated on 2019-10-24 12:19 GMT / http://hdl.handle.net/2027/uc1.b3252758
Public Domain in the United States, Google-digitized / http://www.hathitrust.org/access_use#pd-us-google

Aus der k. k. Universitäts-Ohrenklinik in Wien (Vorstand: Prof. Urbantschitsch).

Über das Vibrationsgefühl bei Otosklerose.

Von Dr. **Emil Fröschels**, Assistenten der Klinik.

(Mit drei Abbildungen.)

Im Anschluß an die Auffindung des Kitzelsymptomes bei der Otosklerose stellte ich mir die Aufgabe, die übrigen sensiblen Eigenschaften des äußeren Gehörganges bei dieser Krankheit zu untersuchen.

Da zeigten sich bald die großen Schwierigkeiten, die entstehen, wenn der Untersuchende auf die subjektiven Angaben der Pat. angewiesen ist. Es war in der Regel nicht möglich, eine Gleichmäßigkeit herauszufinden, wenn man sich nicht wenigstens teilweise auf objektive Reaktionen stützen konnte, da schon das einzelne Individuum häufig bei verschiedenen mit der gleichen Reizstärke ausgeführten Proben sich selbst widersprach.

In Betracht kamen die thermische, taktile, die Schmerz- und die Vibrationsempfindung.

Die Prüfung der thermischen Sensibilität mit Sonden von verschiedener Wärme führte in der Mehrzahl der Fälle zu unverläßlichen Angaben. Auch normale Individuen — es wurden ebenso wie beim Kitzelsymptom auch bei den übrigen sensiblen Qualitäten alle wichtigen Ohrerkrankungen und auch Ohrgesunde untersucht — gaben meist keine präzisen Antworten, wofern es sich um geringe Temperaturdifferenzen handelte. (Der Wärmegrad der Sonden wurde nach der Temperatur des Wassers, in dem sie lagen, festgestellt.) Aus ähnlichsten Gründen verlief die Prüfung der Schmerzempfindung resultatlos. Die Feststellung der Empfindlichkeit des äußeren Gehörganges für den elektrischen Strom ergab kein besseres Resultat, obwohl wir in der Lage sind, die Stromstärke aufs genaueste zu regulieren.

Die Berührungssensibilität jedoch konnte auf ihre Intaktheit untersucht werden, obwohl wir auch hier nur die subjektiven Angaben vermerken können. Doch ergab sich dabei eine auffallende Übereinstimmung bei wiederholten Angaben und ein hoher Prozentsatz, der bei gewissen Krankheitsgruppen eine Abnahme der taktilen Empfindlichkeit aufwies. Daß man bei dieser Sensibilitätsart verwertbare Resultate gewinnt, ist vielleicht darauf zurückzuführen, daß sie im äußeren Ohr feiner entwickelt ist als die anderen. Die erwähnten Gruppen sind dieselben, welche auch das Kitzelsymptom zeigen, nämlich die Otitis media suppurativa chronica und die Otosklerose.

V. Urbantschitsch hat schon vor vielen Jahren mit exakten Methoden eine Abnahme dieses Gefühles bei der chronischen Mittelohreiterung nachge-

Digitized by Google
Original from UNIVERSITY OF CALIFORNIA
Generated on 2019-10-24 12:19 GMT / http://hdl.handle.net/2027/uc1.b3252758
Public Domain in the United States, Google-digitized / http://www.hathitrust.org/access_use#pd-us-google

wiesen, die ich nunmehr bestätigen konnte; ich fand aber auch, daß die Otosklerose einen gleichartigen Defekt aufweist. Da es bei den schlechten lokalen Verhältnissen im äußeren Gehörgang sehr schwer ist, immer gleich stark und auf dieselbe Stelle zu drücken, waren die Ergebnisse anfangs unbrauchbar. Deshalb begann ich die taktile Empfindlichkeit genau so wie das Kitzelsymptom zu prüfen, indem ich ein Bougie etwa 1 *cm* tief in den äußeren Gehörgang einführte und dann zart hin- und herdrehte. So wurde die Reizstärke auf ein gleichmäßiges Minimum gebracht und viele Punkte gereizt. Man ist dabei allerdings auf diejenigen Fälle angewiesen, welche physiologischerweise im äußeren Gehörgang nicht kitzlig sind, denn sonst wird die zarte Berührung als Kitzel empfunden und eventuell eine Abnahme dieses Gefühles auf einer Seite konstatiert. Wenn aber jemand im Meatus externus überhaupt nicht kitzlig ist, so empfindet er die Berührung als solche und ist imstande, beide Seiten nach dieser Richtung zu beobachten. Während nun normale Individuen die gleichartige Berührung immer gleich empfanden, vorausgesetzt, daß die Gehörgänge rein waren, und auch alle Läsionen des inneren Ohres, chronische Katarrhe und akute Katarrhe und Eiterungen sich ebenso verhielten, zeigte die chronische Mittelohreiterung und die Otosklerose eine Abnahme der Berührungsempfindung auf dem schlechteren Ohr. Ich habe zwölf Otosklerotiker gefunden, welche auch im besseren Ohr nicht kitzlig waren, und all diese gaben an, daß sie die Berührung auf dem schlechten Ohr nicht so intensiv empfinden. Zehn chronische Mittelohreiterungen reagierten identisch. Dieser Befund hat, wie später gezeigt werden wird, auch einen physiologischen Wert für die Neurologie.

Die wichtigsten Untersuchungsergebnisse beziehen sich auf das Vibrationsgefühl.

Die Untersuchung dieses Gefühles wurde von Rumpf vor 20 Jahren in die Neurologie eingeführt. Seine Studien, die eine reiche Literatur anregten, machte er mit schwingenden Stimmgabeln, die er auf verschiedene Körperteile aufsetzte. Er konstatierte, daß die Vibration als eine eigene Empfindung wahrgenommen wird, identifizierte dieselbe aber mit der Tastempfindung. Treitel fand, daß das Vibrationsgefühl unter pathologischen Verhältnissen abnehme, und zwar unabhängig von der taktilen Empfindung. Egger war der erste, welcher nachwies, daß die Vibration auf einer abgehobenen Haut- oder Hautmuskelfalte viel weniger empfunden wird, als wenn diese Organe auf dem Knochen aufruhen. Er zog daraus den Schluß, daß die oberflächlichen Tegumente wohl auch für dieses Gefühl empfindlich seien, der Knochen jedoch in weit stärkerem Maße. Rydel und Seiffer schlugen für das Vibrationsgefühl den Namen „Pallästhesie“ vor. Eine große Anzahl anderer Autoren beschäftigte sich mit diesem Thema, doch gibt es bis jetzt keine Übereinstimmung in der Frage, ob Tast- und Vibrationsgefühl identisch sind oder nicht. In jüngster

Digitized by Google
Original from UNIVERSITY OF CALIFORNIA
Generated on 2019-10-24 12:20 GMT / http://hdl.handle.net/2027/uc1.b3252758
Public Domain in the United States, Google-digitized / http://www.hathitrust.org/access_use#pd-us-google

Zeit sind Forli und Bonovecchio für die Einheitlichkeit dieser beiden Empfindungen eingetreten, und Noischewsky meint, das Vibrationsgefühl trete dort auf, wo oberflächliche Nerven verlaufen. Goldscheider hingegen und vor allem Dejerine und Bing sind der Ansicht, daß das Vibrationsgefühl eine eigene Empfindungsqualität sei, und stützen diese Meinung durch klare Experimente.

Die Prüfung des Vibrationsgefühles bei Otosklerose und den übrigen pathologischen Zuständen des Ohres (Kontrollversuche an Normalen natürlich mitinbegriffen) stieß vor allem auf technische Schwierigkeiten. Wie von vornherein wahrscheinlich, werden die Schwingungen einer Stimmgabel vom Ohr aus hauptsächlich als Ton empfunden. Es mußte also nach einer Vorrichtung gesucht werden, bei der die Erschütterung das Geräusch wesentlich übertrifft. Von den Stimmgabeln mußte auch wegen anderer Mängel abgesehen werden. Denn das gleichmäßige Anschlagen derselben ist nur sehr schwer möglich, so daß die Probe, an welchen Stellen der Pat. die Erschütterung besser spürt, nicht einwandfrei anzustellen ist. Die Frage, wo er sie länger verspürt, ist mit Stimmgabeln deshalb schwer zu beantworten, weil, wie Neutra nachgewiesen hat, auch physiologischerweise ein Punkt für das Vibrationsgefühl schon übermüdet sein kann, während ein anderer Punkt denselben Reiz noch empfindet. Welche Ungenauigkeiten diesen Stimmgabelversuchen unter Umständen anhaften, erhellt ferner aus einer Äußerung Eggers, er habe nie eine Abnahme, sondern nur ein Erlöschen der Pallästhesie nachweisen können. Da er sich damit mit allen anderen Autoren im Widerspruch befindet, ist wohl anzunehmen, daß die Art der verwendeten Stimmgabeln hierbei eine große Rolle spielte.

Der von mir konstruierte Apparat scheint diesen Mängeln abzuhelfen. Er besteht aus drei schmalen, etwa zweifingerbreiten Hartholzbrettern A, B_1 und B_2. Aus A ist auf beiden Seiten ein Stück ausgesägt, wie Fig. 2 zeigt. In dieser Rinne laufen B_1 und B_2. C_1 und C_2 sind ohrelektrodenartige Kugeln, welche in die Ohren des zu Untersuchenden bis zu den Gehörgängen eingeführt werden. Sie sollen sehr fest anliegen, ohne weh zu tun. In der Mitte des Brettes A ist ein Maßstab angebracht, der es ermöglicht, daß B_1 und B_2 gleich weit vom Mittelpunkt entfernt sind. Zwei Schrauben F und F_1 fixieren B und B_1, wenn diese in die richtige Lage gebracht sind. D ist eine $1\,cm$ dicke Weichgummiplatte. Fig. 3 zeigt das Endstück eines elektrischen Vibrationsapparates. Dieses wird nun in Bewegung gesetzt und an verschiedene Stellen von D gehalten und dem Pat. aufgetragen, bei geschlossenen Augen anzugeben, wo der Vibrator aufgesetzt wird oder, mit anderen Worten, auf welcher Seite er die Erschütterung besser spürt.

Bei dieser Versuchsart stellte sich nun heraus, daß Pat. mit ziemlich weit fortgeschrittener einseitiger oder mit ungleich weit fortgeschrittener doppelseitiger Otosklerose die Vibration in der Regel auf das bessere Ohr

Digitized by Google
Original from UNIVERSITY OF CALIFORNIA
Generated on 2019-10-24 12:20 GMT / http://hdl.handle.net/2027/uc1.b3252758
Public Domain in the United States, Google-digitized / http://www.hathitrust.org/access_use#pd-us-google

lokalisieren. Bei geringer Differenz im Hören beider Ohren war diese Störung nicht nachweisbar, es mußte immerhin eine Differenz von über 2 *m* Hörweite bestehen. War ein Ohr fast oder ganz taub, so empfand das besser hörende die Vibration, auch wenn er selbst nur mehr 1 *m* Hörschärfe besaß. Daß die falsche Lokalisation nur bei größeren Unterschieden im Gehör beider Seiten auftritt, ist wahrscheinlich darauf zurückzuführen, daß wir mit der beschriebenen Methode nur eine gröbere Prüfung durchführen können. Eventuell wäre

Fig. 3.

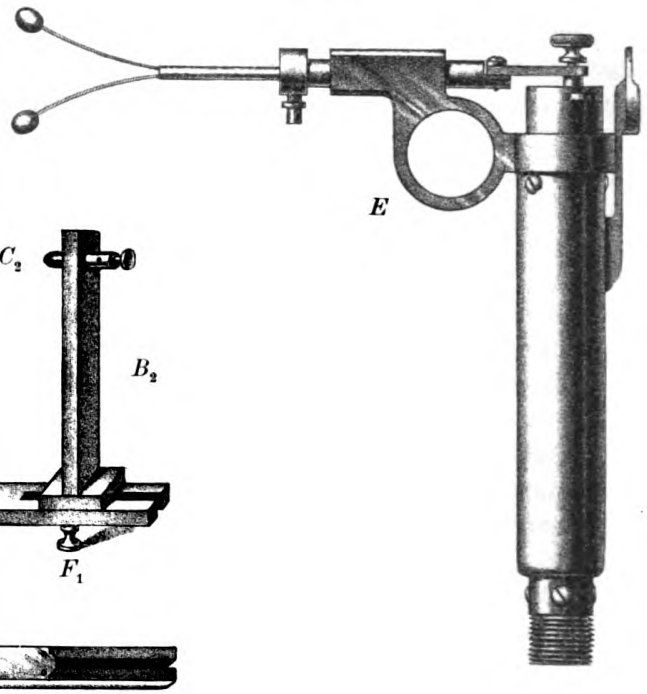

Fig. 1.

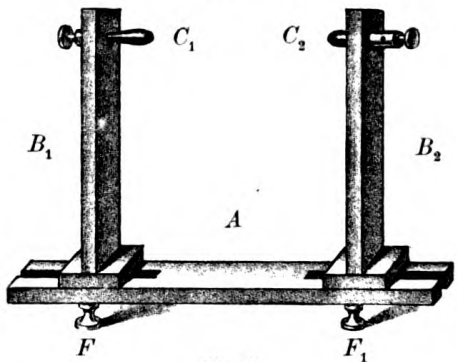

Fig. 2.



daran zu denken, daß das Vibrationsgefühl erst in einem späteren Stadium der Otosklerose abnimmt.

Die Frage, ob es sich bei meinen Beobachtungen nicht doch um Gehörseindrücke handelt, glaube ich aus folgenden Gründen verneinen zu können. Während von 30 Pat. mit Otosklerose 25 die Vibration immer auf das bessere Ohr verlegten, haben von 25 mit einseitig chronisch Eiterung 23, von 15 mit schweren einseitigen Läsionen des Nervus acusticus 15 und von 12 mit chronischen Katarrhen 12 die Vibration genau lokalisiert. Ich war aber auch bestrebt, das Besserhören des einen Ohres womöglich durch Verstopfen mit Paraffingazestreifen auszuschalten. Auch dann zeigte sich in der Regel noch die falsche Lokalisation, wenn auch ab und zu in geringem Grade; das ist aber darauf zurückzuführen, daß, wie ich auch an mir selbst erprobte, das Verstopfen die

Generated on 2019-10-24 12:20 GMT / http://hdl.handle.net/2027/uc1.b3252758
Public Domain in the United States, Google-digitized / http://www.hathitrust.org/access_use#pd-us-google
Digitized by Google
Original from UNIVERSITY OF CALIFORNIA

Leitung der Erschütterung wesentlich verschlechtert. Und wenn die primäre Hördifferenz zu groß war, so daß ich sehr viel Gaze in das eine Ohr bringen mußte, so empfand dieses einige Male die Erschütterung schlechter als das andere Ohr, obwohl das bessere noch immer besser hörte.

Wie verhalten sich normale Individuen? Die größte Mehrzahl derselben ist imstande, die Vibration sehr genau zu lokalisieren; einzelne lokalisieren ganz verdreht, aber nie so, daß ein Ohr in seiner Empfindlichkeit überwiegt. Die an mir selbst angestellten Versuche lehrten mich, daß es sich wirklich um ein Gefühl und nicht um Gehör handelte und drängten mir die Überzeugung auf, daß hauptsächlich der Knochen das empfindende Organ sei. An dieser Stelle möchte ich noch erwähnen, daß manche Personen, sowohl gesunde als kranke, einige Zeit brauchen, um sich überhaupt in die Sache einzuleben, so daß man den Versuch am besten zweimal anstellt.

Name	Konversationssprache		Vibrat. wird lokalisiert nach		Name	Konversationssprache		Vibrat. wird lokalisiert nach	
	r.	l.	r.	l.		r.	l.	r.	l.
Otitis med. supp. chron.					**Cat. chron.**				
Josef Z. . .	$1^1/_2$ *m*	Zimmer	+	+	Otto R. . . .	Zimmer	1 *m*	+	+
Magdalena V.	$^3/_4$ *m*	Zimmer	+	+	Johann K. .	Zimmer	1 *m*	+	+
Joh. M. . .	Zimmer	$1^1/_2$ *m*	+	+	Ferd. O. . .	$^1/_2$ *m*	$2^1/_2$ *m*	+	+
Alex. T. . .	Zimmer	5 *m*	+	+	Franz P. . .	Zimmer	$^1/_2$ *m*	+	+
Hedwig F. .	5 *m*	Zimmer	+	+	Rud. D. .	Zimmer	2 *m*	+	+
Anton P. . .	Zimmer	$^1/_2$ *m*	+	+	Josef Sch. .	2 *m*	20 *cm*	+	+
Josef S. . .	Zimmer	$2^1/_2$ *m*	+	+	Josef V. . .	Zimmer	$3^1/_2$ *m*	+	+
Edmund L.	Zimmer	15 *cm*	+	+	Franz P. . .	Zimmer	$4^1/_2$ *m*	+	+
Josef K. . .	1 *m*	Zimmer	.	+	Josefine M. .	$^1/_2$ *m*	$3^1/_2$ *m*	+	+
Therese K. .	—	Zimmer	+	+	Julie V. . .	1 *m*	7 *m*	+	+
Laesio aur. int.					**Otosklerose**				
Math. P. . .	$2^1/_2$ *m*	Zimmer	+	+	Josef L. . .	Zimmer	6 *m*	+	.
Johann M. .	3 *m*	Zimmer	+	+	Anna J. . .	10 *cm*	1 *m*	.	+
Demeter B. .	Zimmer	2 *m*	+	+	Siegm. L. . .	1 *m*	Zimmer	.	+
Nathan Sch. .	Zimmer	$^1/_2$ *m*	+	+	Christian Sp.	Zimmer	5 *m*	+	.
Wladisl. G. .	Zimmer	—	+	+	Franz L. . .	$^1/_2$ *m*	Zimmer	.	+
Heinrich S. .	6 *m*	$^1/_2$ *m*	+	+	Rud. St. . .	15 *cm*	$2^1/_4$ *m*	.	+
Henriette P. .	4 *m*	Zimmer	+	+	Josef M. .	20 *cm*	3 *m*	.	+
Franz U. . .	6 *m*	2 *m*	+	+	KunigundeW.	35 *cm*	5 *m*	.	+
Karl R. . .	Zimmer	—	+	+	Anna H. . .	Zimmer	$^1/_2$ *m*	+	.
Rosa L. . .	—	2 *m*	+	+	Anna V. . .	$^3/_4$ *m*	3 *m*	+	+

In die vorstehende Tabelle wurden wegen Raummangels nur wenige Fälle aufgenommen. Die oben erwähnten Gesamtresultate zeigen, daß zwei

Generated on 2019-10-24 12:20 GMT / http://hdl.handle.net/2027/uc1.b3252758
Public Domain in the United States, Google-digitized / http://www.hathitrust.org/access_use#pd-us-google
Digitized by Google
Original from UNIVERSITY OF CALIFORNIA

einseitig chronische Mittelohrentzündungen atypisch reagierten. Ich glaube, daß dies seinen Grund im Sitze des Prozesses hat und muß deshalb L. Minor widersprechen, der behauptet, Caries vermindere das Vibrationsgefühl nicht.

Die relativ geringe Anzahl der beobachteten Fälle ist darauf zurückzuführen, daß nebst typischen Krankheitsformen noch die große Hördifferenz gefordert werden mußte.

Was nun die Beziehung zwischen taktilem und Vibrationsempfinden anbelangt, so sind dieselben nicht identisch. Denn bei der chronischen Mittelohreiterung leidet wohl jenes, nicht aber die Pallästhesie.

Die Ergebnisse dieser Ausführungen sind demnach:

1. Bei der Otosklerose schwindet das Vibrationsgefühl.

2. Das Vibrationsgefühl ist mit der taktilen Sensibilität nicht identisch und wahrscheinlich zum größten Teil in den Knochen zu verlegen.

3. Mit der neuen Methode kann man zwei Körperstellen gleichzeitig und gleich stark reizen.

Literatur: Fröschels, Über ein neues Symptom bei Otosklerose. Monatsschrift f. Ohrenheilk., 1910, Nr. 1. — V. Urbantschitsch, Über den Einfluß von Trigeminusreizen auf den Tast- und Temperatursinn der Gesichtshaut. Pflügers Archiv, 1883. — Rumpf, Über einen Fall von Syringomyelie nebst Beiträgen zur Untersuchung der Sensibilität. Zentralbl., 1889, H. 8. — Treitel, Über das Vibrationsgefühl der Haut. Archiv f. Psych., 1847. — Derselbe, Das Vibrationsgefühl der Haut. Arch. f. Psych., 1905. — Egger, De la sensibilité osseuse. Compt. rend. de la Soc. de Biol., 27. Mai 1899. — Derselbe, De la sensibilité osseuse. Journ. de Physiol., 3. Mai 1899. — Derselbe, La sensibilité du squelett et la méthode à employer par son exploration. Compt. rend. de la Soc. de Neurol., 4. Februar 1904. — Derselbe, La sensibilité du squelette. Rev. Neurol., 30. Juni 1894. — Noischewsky, St. Petersburger neurol. Gesellsch., 21 Dezember 1900. — Rydel und Seiffer. Untersuchungen über das Vibrationsgefühl. Neurol. Zentralbl., 1903, Nr. 7. — Dieselben, Untersuchungen über das Vibrationsgefühl oder die sogenannte Knochensensibilität. Archiv f. Psych., 1904, Nr. 5. — Forli und Bonovecchio, Ann. dell'Ist. psych. di Roma, 1904, Nr. 2. — Mattirolo Bozzolo, Festschrift, Turin 1904. — Dejerine, De la sensibilité osseuse Semiologie du système nerveuse, 1900, pag. 855. — Marinesco, Presse méd., 1904, Nr. 65. — Steherbak und Naumann, Russische med. Gesellsch. in Warschau, 1902. — Goldscheider, Über das Vibrationsgefühl. Berliner klin. Wochenschr., 1904, Nr. 14. — Neutra, Über Ermüdungsphänomene auf dem Gebiete des Vibrationsgefühles. Neurol. Zentralbl., 1904, Nr. 7. — Derselbe, Über Osteoakusie und deren Beziehungen zur Vibrationsempfindung. Deutsche Zeitschr. f. Nervenheilk., 1905. — Minor, Über die Lokalisation und klinische Deutung der sogenannten Knochensensibilität. Neurol. Zentralbl., 1904, Nr. 4. — Herzog, Über das Vibrationsgefühl. Deutsche Zeitschr. f. Nervenheilk., 1906. — Williamson, A clinical lecture on the vibrating sensation in disease of the nervous system. Brit. med. journ., 20. Juli 1907. — Sterling, Mediz. Gesellschaft in Warschau, 20. September 1904.

Generated on 2019-10-24 12:20 GMT / http://hdl.handle.net/2027/uc1.b3252758
Public Domain in the United States, Google-digitized / http://www.hathitrust.org/access_use#pd-us-google
Digitized by Google
Original from UNIVERSITY OF CALIFORNIA

Vereinsberichte.

Österreichische Otologische Gesellschaft.

Sitzung vom 27. Juni 1910.

Vorsitzender: Politzer.
Schriftführer: E. Urbantschitsch.

Der Vorsitzende begrüßt die erschienenen Mitglieder und den als Gast anwesenden Dr. Perez, Gesandten der Republik Argentinien, und erteilt ihm das Wort zu seiner Demonstration:

I. **Über den Erreger der Ozaena** (mit Demonstration von Präparaten).

II. Bárány: **Heilung unter dem Blutschorfe** bei 2 Patienten, bei welchen er nach dem Vorgange von Blake und Reik wegen akuter Mastoiditis die Eröffnung des Warzenfortsatzes — in einem Falle mit, in einem Falle ohne Eröffnung des Antrums — vorgenommen hat, nach Entfernung alles Krankhaften die Wundhöhle mit Blut füllen ließ und primär vollkommen schloß. Beide Fälle sind per primam verheilt. Mit dieser Methode lassen sich also zweifellos Erfolge erzielen, es fragt sich nur, welche Fälle dazu geeignet sind. Darauf kann vorläufig keine Antwort erteilt werden.

Diskussion.

Ernst Urbantschitsch hat hier vor 4 Jahren sieben einschlägige Fälle vorgestellt. Bei einigen von diesen erfolgte die Heilung im Laufe von 8 bis 10 Tagen nach primärer totaler Naht (unter dem Blutschorf).

Politzer: Ich erlaube mir zu bemerken, daß diese Methode, „die Heilung unter dem Blutschorf", die schon von den Amerikanern Blake und Reik angegeben worden ist, keineswegs als eine allgemein empfehlenswerte Methode angesehen werden sollte, denn in der Literatur ist eine große Zahl fehlgeschlagener Fälle bekannt. Nur in vereinzelten Fällen kommt man mit dieser Methode zum Ziele. Ich weiß nicht, ob die von mir angegebene Methode, die Ausfüllung mit Paraffin, an dieser Klinik noch geübt wird, sie hat aber mir gute Resultate ergeben.

III. Ruttin: **Akustikustumor.** Ich erlaube mir, Ihnen einen Fall vorzustellen, den ich vor etwa $1^1/_2$ Jahren gesehen habe und der eben wieder zufällig an die Klinik kam. Ich kann Ihnen daher nicht ganz genaue Angaben machen, sondern muß Ihnen den früheren Befund aus dem Gedächtnis mitteilen. Ich erinnere mich, daß die Pat. damals (vor etwa $1^1/_2$ Jahren) wegen Kopfschmerz, den sie auf eine Nasenerkrankung bezog, in meine Behandlung kam. Ich habe damals eine chronische Kieferhöhleneiterung festgestellt, dieselbe operiert und die Kopfschmerzen sind tatsächlich verschwunden, doch habe ich im Verlaufe der Behandlung gefunden, daß sie auf der rechten Seite taub und kalorisch unerregbar war. Die Pat. gab an, daß sie früher häufig Schwindel hatte; daß das rechte Ohr taub sei, wisse sie nicht, sie habe nur seit längerem etwas schlechter gehört, doch dies nicht beachtet. Ich habe damals auf Grund des vom Dozenten Marburg erhobenen neurologischen und ophthalmologischen (Stauungspapille) Befundes die Diagnose auf Acusticustumor gestellt.

Digitized by Google
Original from UNIVERSITY OF CALIFORNIA
Generated on 2019-10-24 12:20 GMT / http://hdl.handle.net/2027/uc1.b3252758
Public Domain in the United States, Google-digitized / http://www.hathitrust.org/access_use#pd-us-google

Gegenwärtig ist Pat. rechts taub, kalorisch unerregbar, hat geringen spontanen Nystagmus nach rechts, spontan keinen Schwindel, bei Drehen sowohl rechts als links Schwindel und annähernd gleichen Nystagmus.

Augenhintergrund: Alte Neuritis optica.

Im übrigen sehen Sie, daß die Pat. sich sehr wohl befindet, ihre Beschwerden sind gegenwärtig nur „verschleiertes Sehen".

Ich zeige Ihnen den Fall, um darauf aufmerksam zu machen, daß unter Umständen, allerdings selten, ein Acusticustumor lange Zeit sehr latent verlaufen kann. Ich erinnere mich übrigens eines ähnlichen Falles, den ich auf einer internen Abteilung des Krankenhauses untersuchte. Die Frau, die wegen einer anderen Erkrankung auf der Abteilung lag, gab an, seit Jahren auf dem einen Ohre nicht zu hören. Ich konstatierte damals tatsächlich totale Taubheit auf einer Seite. Beschwerden hatte die Frau seitens dieser Erkrankung keine.

Sie ging an ihrem internen Leiden (ich glaube Phthise) zugrunde, die Sektion ergab außer ihrem internen Leiden ein haselnußgroßes Fibrom des einen Acusticus.

Diskussion.

Alexander: Ich glaube, daß es sich da doch nur um Ausnahmen handelt. Die meisten Fälle von Acusticustumor kommen ja doch innerhalb zwei bis drei Jahren ad exitum. Es wäre nur eines möglich, und dies war in früherer Zeit wohl häufiger der Fall, daß nämlich der Tumor bei der Sektion als Nebenbefund auftaucht und daß der Pat. an sekundären Gehirnerscheinungen zugrunde gegangen ist. Ist es hier sicher, daß vorher keinerlei Erscheinungen aufgetreten waren?

Ruttin: Nein!

Alexander: Wir haben auch durch längere Zeit an der Klinik einen Fall in Beobachtung gehabt, welcher, wie sich aus der Krankengeschichte auf 1 Jahr lang zurückverfolgen ließ, in dieser Zeit ohne wesentliche Erscheinungen verlief. Dann trat eine akute Verschlechterung auf. Als absolut stationäre Tumoren möchte ich diese Tumoren also nicht anerkennen.

Ruttin: Ich habe selbstverständlich nicht gemeint, daß der Tumor immer stationär bleiben wird, und habe ihn gerade deshalb gezeigt, weil er, an anderthalb Jahre stationär geblieben, eine relative Seltenheit darstellt. Der Fall, der ad exitum gekommen ist, ist an einer Phthise zugrunde gegangen.

IV. **Unfallsreferat** (Alt, Frey, Hammerschlag, Ruttin).

V. Ernst Urbantschitsch: **Abnorm große Membrana Shrapnelli.**

Die Shrapnellsche Membran der ca. 20jährigen Pat. zeigt beiderseits eine so starke Vergrößerung gegenüber der Norm, daß ihr Längsdurchmesser ungefähr einem Halbdurchmesser des übrigen Trommelfelles (Pars tensa) entspricht. Insofern erinnern diese Trommelfelle an die mancher Tiere, zum Beispiel der Schafe.

VI. Leidler: 1. Operation von **Sinusthrombose und Extraduralabsceß bei chronischem Diabetes. Heilung.**

Herr A. L., 54 Jahre, aus Ungarn. Der Pat. bekam im Februar 1910 eine akute Otitis im linken Ohre, welche nach dreimonatlicher vergeblicher Behandlung durch seinen Arzt zu einer ausgebreiteten Schwellung über dem Warzenfortsatze führte. Gleichzeitig bestanden heftige, linkseitige Kopfschmerzen, angeblich auch Fieber und ein Schüttelfrost. Das Gehör hatte sehr stark gelitten, so daß Pat. sich zur Operation entschloß. Die am 14. Mai vorgenommene

Digitized by Google
Original from UNIVERSITY OF CALIFORNIA
Generated on 2019-10-24 12:20 GMT / http://hdl.handle.net/2027/uc1.b3252758
Public Domain in the United States, Google-digitized / http://www.hathitrust.org/access_use#pd-us-google

Operation (Prof. Alexander) ergab einen ausgedehnten Extraduralabsceß der hinteren Schädelgrube, welcher über die obere Pyramidenkante auch auf die mittlere Schädelgrube übergegriffen hatte. Die Dura sowie der Sinus waren in ausgedehntem Maße mit Eiter und Granulationen bedeckt, die Sinuswand außerdem stark verdickt. Eine Incision des Sinus ergab einen organisierten wandständigen Thrombus, das übrige Lumen enthielt flüssiges Blut. Nach Vollendung der Antrotomie wurde die Wunde offen versorgt. Der Wundverlauf bei dem Pat. ist ein ausgezeichneter, das Mittelohr ist trocken, das Trommelfell intakt, die hintere membranöse Gehörgangswand, welche vor der Operation fistulös durchbrochen war, ist vollständig geheilt. Die Wunde ist bis auf Kronengröße verkleinert, gut granulierend. Das subjektive Befinden des Pat. ist ausgezeichnet.

Das Interessante an diesem Pat. nun ist, daß er an einem chronischen Diabetes mellitus mit 3% Zucker und Spuren von Eiweiß im Harne leidet, welche Erkrankung durch diesen schweren Eingriff weder im guten, noch im schlechten Sinne beeinflußt worden ist. Außerdem zeigt uns dieser Fall, daß auch Diabetiker selbst die schwersten Eingriffe der Otochirurgie überstehen können.

2. Demonstration von **Moulagen- und Röntgenaufnahmen der Ohren zweier Patienten,** welche an **kongenitaler Atresie des Ohres** leiden.

Der erste Pat. leidet an einer linkseitigen, kongenitalen Atresie des Gehörgangs, die sich als Verschluß des Ohreinganges charakterisiert, während die Ohrmuschel bis auf einen Präauricularanhang vor dem Tragus vollkommen normal gestaltet ist. Bei dem zweiten Pat. ist die Ohrmuschel derart verbildet, daß Helix, Antihelix und vorderer Ansatz der Ohrmuschel miteinander verwachsen sind und eine fast kompakte Masse bilden, in die ein blinder Kanal, beiläufig in der Mitte der Verwachsung, führt. Am Helix befindet sich ein warzenförmiger Fortsatz. Den Zugang zum Ohre bildet ein ca. $1^1/_2$ *cm* breiter, nach vorne unten und innen spitz zulaufender, nicht ganz 2 *cm* langer, mit normalem Cerumen gefüllter, blind endigender Kanal (rudimentärer äußerer Gehörgang). Der Funktionsbefund ergab bei beiden Pat. eine Mittelohrschwerhörigkeit bei intaktem inneren Ohre. Die Röntgenaufnahmen, welche vom Dozenten Artur Schüller angefertigt worden sind, ergaben bei beiden Pat. analoge Verhältnisse. Während die gesunde Seite ein normales Bild mit äußerem und innerem Gehörgang, Os tympanicum und dem an letzteres angrenzenden Kiefergelenk ergab, zeigte die kranke Seite Fehlen von äußerem Gehörgang und Os tympanicum. Die Pyramiden sind beiderseits gut entwickelt.

Diskussion.

Politzer: Haben Sie den weichen Gaumen untersucht? Ich habe in solchen Fällen gefunden, daß gewöhnlich der weiche Gaumen auf der affizierten Seite nicht in die Höhe geht, was darauf hindeutet, daß die Tube und ihre Muskulatur atrophisch ist.

Neumann: Es wäre interessant, wenn uns die Röntgenuntersuchung gerade in den Fällen von kongenitaler Atresie über den Zustand des Mittelohres Aufschluß geben könnte. Auch für die Aufklärung mancher Stimmgabelbefunde wäre dies nicht ganz bedeutungslos. Neuere Stimmgabeluntersucher haben der Resonanz des äußeren Gehörganges beim Zustandekommen des Weber große Bedeutung beigelegt; es wäre da ein Aufschluß über den wahren Mechanismus des Weber möglich.

Digitized by Google
Original from UNIVERSITY OF CALIFORNIA
Generated on 2019-10-24 12:20 GMT / http://hdl.handle.net/2027/uc1.b3252758
Public Domain in the United States, Google-digitized / http://www.hathitrust.org/access_use#pd-us-google

Ruttin: Aus den Tabellen von Ruedi geht hervor, daß in den meisten Fällen von kongenitaler Atresie ein Mittelohrapparat vorhanden ist, und dieser Befund ist für die Atresie typisch, wie sie Kollega Leidler demonstriert hat. Die Atresien zeigen 2 Typen. Bei den einen ist an Stelle des äußeren Gehörganges ein solider Knochen vorhanden, bei den anderen, anscheinend weit häufigeren Fällen fehlt die vordere und untere Gehörgangswand vollständig, indem das Kiefergelenk direkt an die hintere und obere Gehörgangswand angrenzt. Ich habe bereits im vorigen Jahre einen solchen Fall vorgestellt und auf das Typische der Erscheinung aufmerksam gemacht. Die Erklärung ist wohl darin zu suchen, daß die Bildung des als Belegknochen entstehenden Os tympanicum vollständig ausbleibt.

Leidler: Das innere Ohr ist vollständig normal. Der Befund ist der einer Mittelohrschwerhörigkeit. Der eine Pat. zeigt ein Phänomen, das schon Alexander früher an einem anderen Pat. gesehen hat, daß er nämlich besser hört, wenn er sich mit dem Kopf an eine Tafel (Knochenleitung) anlehnt. Über die Frage des Mittelohres wollte ich das sagen, was Ruttin gesagt hat. Übrigens kann ich Ihnen an der anderen Röntgenplatte etwas zeigen, was positiv für das Vorhandensein eines Mittelohres spricht. Man kann nämlich auf der Platte das Antrum deutlich sehen.

VII. Hammerschlag beantragt, Alexander und Bárány mit einem offiziellen Mandat der Österreichischen Otologischen Gesellschaft als Delegierte zum Internationalen Kongreß in Paris beziehungsweise zum Otologentag in London zu entsenden. (Wird einstimmig angenommen.)

VIII. Mauthner: Otitis m. supp. acuta dextra. Rechtseitige **Abducensparese. Abscessus extra- et intraduralis** (Meningitis circumscripta). Antrotomie, Freilegung der mittleren Schädelgrube, breite Spaltung, Heilung.

Krankengeschichte: Don V. P., 46 Jahre alter Pfarrer aus Spalato, aufgenommen auf die Ohrenabteilung der Poliklinik am 9. III. 1910.

Anamnese: P. war nie ernstlich krank. Ende November 1909 plötzlich Auftreten von Ohrenstechen rechts. Vier Tage später Ohrenfluß, welcher trotz ärztlicher Behandlung anhielt. Seit Mitte Jänner 1910 überaus heftiger, rechtseitiger, frontoparietaler Kopfschmerz; außerdem „Doppeltsehen" beim Blick nach rechts. Nie Erbrechen, nie Schwindel.

Status praesens: Augenbefund (Dr. Meixner): Fundus beiderseits normal. Externusparese rechts.

Ohrenbefund: Rechts stark gesenkte obere Gehörgangswand, kreisrunde Perforation im vorderen unteren Quadranten, aus der rahmiger, nicht fötider Eiter quillt. Mäßige Prominenz der Warzenfortsatzgegend bei geringer Druckempfindlichkeit. Links retrahiertes Trommelfell.

Funktionell: Rechts Cv.-Spr. 6 *m*. Fl.-Spr. Ak. ad C. Weber nach rechts: Schwabach verlängert; Rinne negativ; Uhr rechts +. Vestibularapparat beiderseits auf Drehung kalorisch und galvanisch gleich erregbar. Horizontaler Spontannystagmus nach beiden Seiten. Keine Gleichgewichtsstörungen, Kernig negativ. Temp. 37·1.

Operation am 10. III. (Prof. Alexander): Lumbalpunktion ergibt wasserklaren Liquor unter normalem Druck (kulturell steril).

Eröffnung des Warzenfortsatzes, Antrotomie; Knochen allenthalben von Granulationen durchsetzt. Knochenerweichung reicht nach rückwärts bis an den verdickten, lederartig aussehenden Sinus, welcher wenig gefüllt erscheint. Die Erweichung führt gegen die mittlere Schädelgrube. Bei Freilegung der Dura

Digitized by Google
Original from UNIVERSITY OF CALIFORNIA
Generated on 2019-10-24 12:20 GMT / http://hdl.handle.net/2027/uc1.b3252758
Public Domain in the United States, Google-digitized / http://www.hathitrust.org/access_use#pd-us-google

dringt unter hohem Druck stehender Eiter aus einem Extraduralabsceß hervor. Die freigelegte Dura der mittleren Schädelgrube zeigt sich im Ausmaße eines Fünfkronenstücks von massenhaften Granulationspolypen durchsetzt. Eine Fistelöffnung durch die Dura ist nirgends zu bemerken.

Im Eiter Staphylococcus pyog. aureus.

Decursus: Nach einer gut verbrachten Nacht traten am 11. III., also 24 Stunden nach der Operation, neuerdings Kopfschmerzen auf und steigerten sich im Verlauf weiterer 48 Stunden zur heftigsten Intensität. Sie nahmen den ganzen Kopf ein und hatten während der ganzen Krankheit nie in solchem Maße bestanden. Zu dem vom Pat. selbst als „rasend" bezeichneten Kopfschmerz gesellt sich eine auffallende Unruhe, die sich in lebhaften Zornausbrüchen äußert. (Pat. wirft einer Krankenschwester einen Teller nach); Jammern; Schreien.

Das Gesicht ist auffallend blaß; die Pupillen übermittelweit; Temp. am 11. III. 38·5, am 14. III. 36·4; Kernig, Nackenstarre fehlen.

14. III. 1910. Breite Spaltung der Dura der mittleren Schädelgrube; neben flächenhaften Verlötungen der Hirnoberfläche mit den Meningen und der Dura findet sich intradural Eiter. In der freigelegten Partie erweist sich das Gehirn selbst hochgradig ödematös.

Nach der durchgeführten Spaltung folgt ein rasches Abklingen aller Erscheinungen bis auf die Abducensparese und Pat. kann nach vierwöchentlichem Spitalsaufenthalt geheilt in private Nachbehandlung übergeben werden.

Der Fall scheint mir nach mehreren Richtungen interessant.

Den Kernpunkt des Interesses jedoch bildet der meningitische Symptomenkomplex, der am 3. Tage nach durchgeführter Antrotomie und Eröffnung des extraduralen Abscesses manifest wurde, wenn überhaupt von einem „Komplex" gesprochen werden darf. Die „rasenden" Kopfschmerzen und die geschilderte Unruhe waren die einzigen Symptome, welche trotz des Mangels aller übrigen als meningitische gedeutet werden mußten, und die chirurgische Autoskopie bewies, daß die Körnersche „Vorstufe" längst überschritten war.

Das enge „topographische Verhältnis" zwischen den intraduralen Veränderungen und den extraduralen wird durch den geschilderten Befund neuerlich deutlich illustriert und man wird sich überall dort, wo sich entzündlichn Veränderungen an der Dura zeigen, mit der breiten Spaltung bereit haltee müssen.

Es erübrigt mir noch, auf die Abducensparese zurückzukommen.

Anamnestisch — Doppelbilder beim Blick nach rechts wurden fast 2 Monate vor der Aufnahme vom Pat. bemerkt — ergänzt sich die Parese mit der akuten Otitis und den frontoparietalen Kopfschmerzen zur Gradenigoschen Trias.

Es erscheint darum unmöglich, den bei der Operation gefundenen Extraduralabsceß der Kompression des im Sinus cavernosus verlaufenden Abducens zu beschuldigen. Dagegen und gegen den reflektorischen Ursprung spricht auch die nur geringgradige Besserung der Parese in den der Operation folgenden Wochen. Weit eher muß an eine lokalisierte Meningitis gedacht werden.

Ob bereits im Jänner d. J. eine circumscripte Leptomeningitis an der Hinterfläche der Felsenbeinpyramide bestand, wie sie Gradenigo bei seiner Trias annahm und Habermann und Brieger sie später bestätigt haben, oder ob auf dem Wege über den lederartig veränderten Sinus oder von der sicher längere Zeit bestandenen Pachymeningitis der mittleren Schädelgrube, die durch

Digitized by Google
Original from UNIVERSITY OF CALIFORNIA
Generated on 2019-10-24 12:20 GMT / http://hdl.handle.net/2027/uc1.b3252758
Public Domain in the United States, Google-digitized / http://www.hathitrust.org/access_use#pd-us-google

zahlreiche Durazüge verstärkte Nervenscheide getroffen wurde, läßt sich nicht mit Sicherheit entscheiden.

Diskussion.

Neumann: Anschließend an diese Demonstration möchte ich mir erlauben, über zwei Fälle kurz zu berichten, die geeignet sind, zu beweisen, daß die Diagnose nicht in jedem Falle so einfach ist wie in dem vom Herrn Regimentsarzt vorgestellten.

Im ersten Falle handelt es sich um ein 4jähriges Kind, das nach Masern eine Otitis media acuta akquirierte.

Der beigezogene Ohrenarzt machte die Paracentese. Anschließend an diese Incision des Trommelfelles kam es zu reichlicher Sekretion. Am nächsten Tage dieselben Erscheinungen auf der anderen Seite. Die auch hier vorgenommene Paracentese brachte ebenfalls reichliche Sekretion. Die Temperatur zeigte einen typisch pyämischen Charakter.

Da diese Erscheinungen eine Woche nach der Paracentese nicht nachließen, wurde ich beigezogen und empfahl mit Rücksicht auf die pyämischen Temperaturen und die höchst profuse Sekretion die beiderseitige Aufmeißelung des Warzenfortsatzes. Bei der am nächsten Tage ausgeführten Operation fand ich den Warzenfortsatz pneumatisch, die einzelnen Zellen mit Eiter durchsetzt.

Die freigelegten Sinuse erwiesen sich als vollkommen intakt und blutháltig. Das Antrum wurde weit eröffnet und glaubte ich damit die Operation beendet zu haben. Trotz dieser Eingriffe dauerten die pyämischen Temperaturen (bis 40·2°) an und es war mir klar, daß ich noch einen weiteren am Sinus unternehmen soll. Mit Rücksicht jedoch auf den Umstand, daß beide Seiten in gleichem Maße erkrankt waren und ich mich zu einer beiderseitigen Jugularisunterbindung und Sinusincision nicht entschließen konnte, nahm ich von jedem weiteren Eingriff Abstand — und, wie der weitere Krankheitsverlauf zeigte, mit gutem Erfolg.

Die pyämischen Temperaturen dauerten noch 10 Tage weiter. Während dieser Zeit traten auch Schmerzen im linken Hüftgelenk und in der linken Brustgegend auf. Letztere fanden ihre Erklärung in einem Pleuraerguß.

Mit Sistierung der Sekretion aus dem Cavum tympani kam es auch zu einem allmählichen Abklingen der Erscheinungen und der Pat. genas.

Bei dem zweiten Pat., einem Kollegen, zeigten sich anschließend an eine akute Otitis pyämische Temperaturen und profuse Sekretion. Der Warzenfortsatz war kaum druckempfindlich. Kollege Alexander, der den Fall in der ersten Zeit behandelt hatte, überwies mir denselben mit Rücksicht auf die Fortdauer der Symptome zur Operation.

Die noch am selben Abend vorgenommene Eröffnung des Warzenfortsatzes (diploetisch) sowie die Freilegung des Sinus konnten das klinische Bild nicht erklären. Ich nahm daher von jedem weiteren Eingriff Abstand. Da sich in den nächsten Tagen auch noch Metastasen im Sternoclaviculargelenk sowie im Schultergelenk derselben Seite einstellten, empfahl ich die Unterbindung der Jugularis und entsprechende Behandlung des Sinus, die jedoch vom Kollegen abgelehnt wurde. Wie der weitere Krankheitsverlauf zeigte, mit vollem Recht.

Da ich auf die epikritische Behandlung dieser beiden Fälle nicht näher eingehen will, begnüge ich mich, Ihnen dieselben hier kurz mitgeteilt zu haben, mit dem Hinweise, daß nicht in jedem Falle von pyämischen Temperaturen,

Generated on 2019-10-24 12:20 GMT / http://hdl.handle.net/2027/uc1.b3252758
Public Domain in the United States, Google-digitized / http://www.hathitrust.org/access_use#pd-us-google
Digitized by Google
Original from UNIVERSITY OF CALIFORNIA

die anschließend an akute Otitis auftreten, die Unterscheidung zwischen Osteophlebitis, Pyämie oder Bulbusthrombose so leicht zu treffen ist.

Leidler: Warum haben Sie denn beim ersten Falle nicht wenigstens auf der einen Seite den Sinus geschlitzt? Wir wissen ja, daß ein äußerlich normal aussehender Sinus nicht immer normal ist.

Neumann: Ich hätte geschlitzt, wenn ich gewußt hätte, welcher Sinus erkrankt ist. Anschließend hätte ja eine Infektion eintreten können und, wenn ich den gesunden Sinus geschlitzt hätte, dann wären dem Kinde beide Sinus ausgeschaltet gewesen. Bei einer sicheren einseitigen Erkrankung hätte ich den Sinus der affizierten Seite geschlitzt. Die Heilung ohne Schlitzung beweist, daß mein Vorgehen gerechtfertigt war.

IX. Theimer: **Unfallverletzung des Gehörorganes.**

Ich erlaube mir einen Fall vorzustellen, der nicht nur wegen der Art der Verletzung, sondern auch wegen der Folgen dieser Verletzung für das Ohr und wegen des Erfolges, den die Operation brachte, bemerkenswert erscheint.

A. G., 67 Jahre alter Maurer aus Wien.

Anamnese: Am 2. V. arbeitete Pat. knieend an den Traversen, mit dem Kopfe nach vorne gesenkt. Dabei flog ein von anderer Seite zertrümmertes Stück Holz nach vorne oben gegen den oberen Ansatz der rechten Ohrmuschel. Pat. fiel nach rückwärts, dabei das Holz am Ohre liegen fühlend, das Blut floß ihm über das Ohr. Er wurde halb ohnmächtig aus dem Bau gebracht, alles tat ihm weh, doch hatte er kein Erbrechen, nur bemerkte er, daß er schlechter höre. Nach entsprechender Hilfeleistung kam er in die Behandlung des Chirurgen, der ihm am 3. Tage einen 2 *cm* langen und 2—3 *mm* starken Holzsplitter aus dem Gehörgang entfernte. Dabei stellten sich starke Schmerzen und Schwindel ein, wobei sich alles um ihm herumdrehte. Nach 5 Minuten wurde ihm wohl besser, doch schwankte er noch beim Heimgehen, er kam sich wie betrunken vor. Im Bette zu Hause besserte sich der Zustand, nur durfte er sich nicht auf die verletzte Seite legen, da dann sofort der Schwindel eintrat. Dieser Schwindel wiederholte sich bei jedem Verbandwechsel, doch immer in geringerem Grade. Heute besteht der Schwindel nicht mehr. Gleich nach der Verletzung konnte Pat. das rechte Auge nicht schließen und den Mund nicht recht öffnen, auch das hat sich bedeutend gebessert.

Gleich von Anfang an war Eiterung aus dem Ohre eingetreten, die bis heute persistiert und derentwegen Pat. zur Abteilung kommt.

Im Jahre 1866 wurde Pat., der bei der Artillerie diente, am linken Ohre durch einen plötzlichen Kanonenschuß schwerhörig, er hörte die folgende Zeit nur mit dem rechten Ohre, wenn auch nicht normal, doch ziemlich gut, jetzt fühlt er sich am rechten Ohre vollständig taub.

Status praesens: Rechtes Ohr. Am oberen Ansatz der Muschel eine ca. 1½ *cm* lange Narbe. Der Gehörgang durch die dicke, schwielige Haut der unteren Gehörgangswand fast verschlossen, die obere Wand etwas gesenkt, daselbst eine Granulation. An dieser vorbei gelangt man mit der Sonde in einen sehr schmalen Gang, in dem man einen harten Körper fühlt, bei der Sondierung kommt Eiter aus diesem Gang.

Linkes Ohr: Trommelfell verdickt, matt verfärbt, im unteren Teil Kalkablagerungen.

Die Prüfung beider Ohren ergab folgende Verhältnisse:

Digitized by Google
Original from UNIVERSITY OF CALIFORNIA
Generated on 2019-10-24 12:20 GMT / http://hdl.handle.net/2027/uc1.b3252758
Public Domain in the United States, Google-digitized / http://www.hathitrust.org/access_use#pd-us-google

R.		L.
	1 *dm* Conv.-Spr. 4 *dm*	
	0 Flüst.-Spr. 2 *dm*	
	0 Akumeter 1 *dm*	
	←— Weber	
normal	Schwabach	verkürzt
	— Rinne +	
wieder gehört	C_1	verkürzt
stark verkürzt	a_1	„
„	c_4	„
	Galton	
	— Uhr K. +	
	Akumeter K.	

schwach ←— positiv spontaner Nystagmus schwach —→ positiv
keine Gleichgewichtsstörungen keine
negativ kalorischer Nystagmus
galvanischer Nystagmus

bei Drehung nach 4 ↶ R durch 10" } Nystagmus nach Drehung { bei Drehung nach R ↷ 4 durch 10"

negativ Hörschlauch

Galvanischer Nystagmus R bei Anode 4 M. A. positiv, Kathode 6 M. A. positiv, dabei wird Pat. schlecht.

Am 1. Juni wurde die Operation von Herrn Prof. Alexander vorgenommen.

Operationsverlauf. Freilegung des Gehörganges, derselbe ist erfüllt von der außerordentlich stark verdickten Gehörgangshaut und von ihr ausgehenden Polypen. Bildung einer Plastik mit großem oberen Lappen und kleinem Körnerlappen (Alexander 2) und Entfernung der erkrankten Partie der Gehörgangshaut. Ein Fremdkörper ist nicht vorhanden, knöcherne Gehörgangswand intakt. Trommelfell zerrissen, blutend. Antrotomie: Der Warzenfortsatz enthält eine kolossale Zelle, die bis in die Spitze reichend ist, normal. Die Eröffnung des Antrums ergibt etwas hämorrhagisch-eitriges Sekret daselbst. Der obere Plastiklappen sowie der Körnerlappen werden an die Knochenwunde angelegt, die Wunde wird retroauriculär offen gelassen. Tamponade. Verband.

Aus dem weiteren Verlauf ist hervorzuheben, daß der Wundverlauf normal ist. Schmerzen sind nicht vorhanden, Wunde granuliert normal.

Das Gehör hat sich rechts gebessert, Pat. hört heute rechts.

R.		L.
$2^1/_2$	Conv.-Spr.	—
a. c.	Flüst.-Spr.	—
	←— W	—
verkürzt	c	—
„	c_1	—
„	c_4	—

Wir haben eine Verletzung bei einem Pat., der offenbar (nach Anamnese und Befund) schon vorher an einer beiderseitigen Akusticusaffektion, links mehr als rechts, litt. Nach der Verletzung kam es zu einer fast vollständigen Taub-

Digitized by Google
Original from UNIVERSITY OF CALIFORNIA
Generated on 2019-10-24 12:20 GMT / http://hdl.handle.net/2027/uc1.b3252758
Public Domain in the United States, Google-digitized / http://www.hathitrust.org/access_use#pd-us-google

heit rechts, die wir nach dem Befund auf den fast vollständigen Verschluß durch die schwielig verdickte Gehörgangswand zurückführen mußten.

Den Schwindel, der bei der Entfernung des Fremdkörpers auftrat, erklärten wir damit, daß der Fremdkörper, der, wie ja die Operation ergab, durch das Trommelfell in die Trommelhöhle gedrungen war, bei der Entfernung eine Subluxation des Stapes erzeugt hatte, womit ja die nachfolgenden Erscheinungen (Schwindel, Nichtliegenkönnen auf der kranken Seite, allmähliches Abklingen) übereinstimmen. Schwere Vestibularveränderungen waren nach dem Resultate der Vestibularprüfung ausgeschlossen. Daß er rechts kalorisch nicht reagierte, ist auf den Verschluß durch die schwielig verdickte Gehörgangshaut zurückzuführen.

Nach der Operation mußten wir diese Ansicht korrigieren, nachdem die Trommelhöhle selbst intakt war. Unsere Ansicht geht jetzt dahin, daß der Fremdkörper eine Schwellung der umliegenden Teile hervorrief und dadurch gegen die Gehörknöchelchen und das Labyrinth vorgeschoben wurde und einen Druck auf dieselbe ausübte. Doch trat keine Reaktion auf, weil dieser Druck nicht plötzlich ausgeübt worden war, sondern sich immer langsam und konstant steigerte. Bei der Entfernung trat aber dann eine plötzliche Entlastung des Trommelfells, der Gehörknöchelchen und des Labyrinths ein, wodurch der Schwindelanfall und die abklingende Labyrinthreizung erklärt sind.

X. Hammerschlag: **Kongenitale Taubheit, progressive labyrinthäre Schwerhörigkeit, Otosklerose** (erscheint als Originalartikel in dieser Nummer dieser Monatsschrift).

XI. Bárány demonstriert einen Pat., bei welchem er eine von ihm bereits in mehreren Fällen angewendete **Modifikation der Totalaufmeißelung** durchgeführt hat. Bei der bisherigen Operation hat man auf die Auskleidung des knöchernen Gehörganges keine Rücksicht genommen. Bereits bei der Ablösung des Gehörganges wird die ganze hintere Gehörgangswand, somit auch die Auskleidung des knöchernen Gehörganges abgelöst, mit dem Einzinker wird die vordere Wand lädiert, ja oft völlig herausgerissen. Bei der Knochenoperation fallen ferner Knochensplitter in den knöchernen Gehörgang, bei deren Hervorholung gewöhnlich die letzten Reste der häutigen Auskleidung des Gehörganges zerstört werden. Die Folge dieses Vorgehens ist, daß nach der Operation der knöcherne Gehörgang meist in seiner ganzen Circumferenz granuliert und es so häufig zur Stenosenbildung durch Granulationen, zu Septen- und Atresiebildung kommt, deren Verhütung bei der Nachbehandlung oft trotz größter Anstrengung nicht gelingt. Bárány wendet nun eine Modifikation an, deren Prinzip die sorgfältige Schonung der gesamten häutigen Auskleidung des knöchernen Gehörganges ist. Zu diesem Zwecke wird vor der Operation der gesamte knöcherne Gehörgang mit in Adrenalin oder Paraffin getauchten Wattebäuschchen ausgestopft — nicht zu fest —, damit bei der Knochenoperation keine Knochensplitter in den knöchernen Gehörgang fallen können. Nach dem üblichen Hautschnitt und der Zurückschiebung des Periost wird hierauf der Gehörgang nicht, wie bisher üblich, in toto von der hinteren Gehörgangswand abgelöst, sondern nur der knorpelige Teil desselben. Da der knöcherne Gehörgang austamponiert ist, so ist die Ablösung der häutigen Auskleidung desselben bei einiger Sorgfalt unmöglich. Der Einzinker zum Vorziehen des Gehörganges wird nicht angewendet, sondern jetzt werden zunächst mit 2 Vierzinkern oder mit Jansens selbsthaltendem Haken die Wandränder zum Klaffen gebracht. Nun folgt die Aufmeißelung des Warzenfortsatzes mit gleichzeitiger Abtragung

Digitized by Google
Original from UNIVERSITY OF CALIFORNIA
Generated on 2019-10-24 12:20 GMT / http://hdl.handle.net/2027/uc1.b3252758
Public Domain in the United States, Google-digitized / http://www.hathitrust.org/access_use#pd-us-google

der hinteren Gehörgangswand bis ungefähr in die Höhe des Antrums. Ist dies geschehen, so wird die Gehörgangsplastik angeschlossen. Entlang dem bereits sichtbaren Facialissporn, also nahezu quer zur Längsrichtung des Gehörganges und ungefähr an der Grenze zwischen knorpeligem und knöchernem Gehörgang wird die hintere Gehörgangswand incidiert, hierauf vom Ohreingang aus ein Knopfmesser eingeführt, durch den entstandenen Spalt durchgesteckt und die Plastik nach Panse oder ihre Modifikation nach Neumann ausgeführt. Es folgen Verdünnung und Naht der beiden gebildeten Lappen. Die Ohrmuschel wird jetzt vom Assistenten mittelst eines durchgezogenen Gazestreifens sanft nach vorn gehalten. Jetzt folgt die Abmeißelung der Brücke. Nach Durchschlagung der Brücke werden die Tampons, die vorher eventuell bereits gelockert worden waren, entfernt und nun wird die häutige Auskleidung des knöchernen Gehörganges hinten oben mit einem feinen Skalpell durchschnitten. Dadurch entstehen zwei kleine Lappen, von denen der eine nach oben auf das Tegmen, der andere auf den Facialissporn zu liegen kommt. Hierauf legt man wieder einen Wattetampon in die Trommelhöhle und trägt nun die letzten Reste der Attikwand ab. Bei der nun folgenden Abtragung des Facialissporns meißle man stets von außen nahezu senkrecht auf die Verlaufsrichtung des Sporns, um die Epidermis nicht zu lädieren. Die entstandenen Splitter werden stets sofort entfernt; dies läßt sich ohne Läsion der Epidermis leicht bewirken. Am Schlusse der Abtragung des Sporns kann die häutige Bekleidung der früheren hinteren Gehörgangswand, soweit dieselbe entfernt wurde, auf den Facialissporn hinübergeschlagen werden. Was schließlich die Grenzen dieses Verfahrens betrifft, so kann ich mir vorstellen, daß schwere cariöse Erkrankungen der hinteren und unteren Gehörgangswand eine Kontraindikation gegen die Schonung derselben geben, sonst aber, glaube ich, existiert keine Kontraindikation dagegen.

Diskussion.

Alexander: Ich kann da nichts Neues finden. Ich benutze nie einen Einzinker. Ich mache stets, wenn es die örtlichen Verhältnisse ermöglichen, während der Operation die Plastik. Die Schonung der Haut wird oft dadurch unmöglich, daß meist bei chronischen Eiterungen das Ende des häutigen Gehörganges mazeriert ist. Daß die Epidermisierung des Promontorium die Epidermisierung der Wunde begünstigt, steht außer Zweifel. Hammerschlag hat, glaube ich, auf das isolierte Wachstum der Epidermisinseln am Promontorium aufmerksam gemacht. Wenn Septenbildungen aufgetreten sind, so sind gewiß Ursachen dafür zu finden. Wo Bárány die Operation verändert, hat er das gemacht, was ich bis jetzt immer gemacht habe.

Leidler: Die Septen bilden sich meines Wissens meist vom inneren Ende des Gehörganges. Wenn eine Verletzung des äußeren Gehörganges wesentlich wäre, müßte man häufiger Fälle finden, wo von der Mitte des Gehörganges diese Septen ausgehen, so daß ich nicht glauben kann, daß eine subtile Schonung des Gehörganges wesentlich ist.

Frey: Ich weiß nicht genau, auf was Bárány besondere Schonung bezieht. Es scheint auf die Innenseite der vorderen Gehörgangswand.

Bárány: Auf die ganze Auskleidung.

Frey: Bezüglich der vorderen Wand muß ich daran erinnern, daß, soviel ich weiß, in der amerikanischen Literatur diesbezüglich mehrfache Anregungen vorliegen. Genaueres ist mir allerdings ebensowenig momentan gegen-

Digitized by Google
Original from UNIVERSITY OF CALIFORNIA
Generated on 2019-10-24 12:20 GMT / http://hdl.handle.net/2027/uc1.b3252758
Public Domain in the United States, Google-digitized / http://www.hathitrust.org/access_use#pd-us-google

wärtig wie dem Kollegen Bárány. Bezüglich der hinteren Wand möchte ich folgendes sagen: Wir haben gewiß akute Fälle mit Ablösung der hinteren Wand gesehen. Ich habe aber nie gesehen, daß diese mit einer Striktur ausgeheilt sind. Das Trauma auf der inneren Seite der vorderen Gehörgangswand kann doch nicht so außerordentlich groß sein, das Durchführen eines Gazestreifens ist eigentlich ein viel größeres Trauma. Das haben wir vor Jahren immer geübt (ebenso wie in Deutschland), aber wir haben es aufgegeben. Die Plastik während des Eingriffes haben wir ebenfalls häufig vorgenommen. Es würde sich also diese Demonstration auf Dinge reduzieren, die eigentlich schon alle gemacht worden sind.

Gomperz: Ich operiere nach Stacke, der schon in seinem Werke „Die operative Freilegung der Mittelohrräume", 1897 in genauester Weise den Vorgang zum Schutze der Auskleidung des äußeren Gehörganges angibt. In 38 Fällen, die ich mit wenigen Ausnahmen nach Stacke radikal operiert und bis zum Schlusse nachbehandelt habe (denn ich übernehme keinen Fall zur Operation, ohne die Gewißheit zu haben, ihn auch bis zum Schlusse nachbehandeln zu können), habe ich nie eine Striktur des Gehörganges und nie eine Septenbildung erlebt.

Bárány: Ich frage Herrn Alexander, ob er den knöchernen Gehörgang vor der Operation tamponiert.

Alexander: Die Pat. kommen zur Operation, nachdem der Gehörgang mit Perhydrol gereinigt und drainierende Gaze in den Gehörgang eingeführt worden ist. Dieselbe bleibt so lange drinnen, bis die Plastik gemacht ist.

Bárány: Es wird also die Paukenhöhle nicht tamponiert. Es ist dann selbstverständlich, daß während der Operation die Knochenstücke in die Paukenhöhle hineinfallen, und darin wird Alexander mir nicht widersprechen, daß dies immer so auf unserer Klinik geschehen ist. Es wird da die vordere und auch die rückwärtige Gehörgangswand zerfetzt. Es ist daher ganz unrichtig, wenn Alexander sagt, daß er das immer so gemacht hat. Alexander macht den Plastikschnitt, wie bisher überhaupt üblich, durch die ganze Länge des Gehörganges. Ich mache ihn aber nur wie oben ausgeführt. Herrn Dr. Leidler möchte ich erwidern, daß die Stenosenbildungen sicherlich durch Granulationsbildung an der vorderen unteren und hinteren knöchernen Gehörgangswand entstehen, und zwar in den meisten Fällen 3—6 *mm* vom Promontorium entfernt.

Neumann: Herr Dr. Bárány hat uns die Schonung der Gehörgangswände bei der Radikaloperation empfohlen.

Ich schließe mich ihm diesbezüglich vollkommen an, kann jedoch in der Art seiner Radikaloperation weder etwas Neues, noch einen Fortschritt konstatieren.

Es ist wohl richtig, daß der Einzinker die vordere Gehörgangswand ablöst, die Ursache aber von Verengung ist dies meiner Ansicht nach doch nicht. Dieselben werden vielmehr durch ostitische Prozesse des Gehörganges verursacht, wie dies Leidler in seiner Arbeit ausführt.

XII. O. Beck: **Luetische Papeln der Ohrmuschel und des Gehörganges.**

Der Kranke, den ich mir heute vorzustellen erlaube, zeigt wohl heute nicht mehr jene ausgebreiteten Veränderungen wie bei der ersten Untersuchung vor 14 Tagen. Der Pat. befindet sich im sekundären Stadium der Syphilis und macht auf der Abteilung des Prof. Ehrmann, dem ich für die Überlassung des Falles bestens danke, eine antiluetische Kur mit.

Digitized by Google
Original from UNIVERSITY OF CALIFORNIA
Generated on 2019-10-24 12:20 GMT / http://hdl.handle.net/2027/uc1.b3252758
Public Domain in the United States, Google-digitized / http://www.hathitrust.org/access_use#pd-us-google

Die ganze Außenfläche der Ohrmuschel war mit exulzerierten Papeln förmlich übersät, an der Rückseite der Ohrmuschel, speziell in der Plica auriculomastoidea, saß eine Papel neben der anderen. Da gleichzeitig eine Otitis media suppurativa bestand, kam Pat. an unsere Klinik. Bei der Untersuchung fand ich die Haut des äußeren Gehörganges, die Innenfläche des Tragus mit nässenden Papeln bedeckt. Im Eiter des Mittelohres, den Dr. Königstein im Dunkelfeld untersuchte, fand sich keine Spirochaete. Auf lokale Applikation von Calomel gingen die Erscheinungen bald zurück, nur im äußeren Gehörgang bestehen sie noch weiter, was durch die Irritation der Papeln durch den darüberfließenden Eiter erklärlich ist.

Papeln an der Ohrmuschel werden auch von den Syphilidologen verhältnismäßig selten beobachtet, über Papeln im äußeren Gehörgang konnte ich in der Literatur keine Aufzeichnungen finden, und doch ist nicht einzusehen, warum sich keine luetischen Erscheinungen im äußeren Gehörgang finden sollten. Der Grund dürfte wohl darin gelegen sein, daß der Syphilidologe fast nie die Haut im Gehörgang inspiziert und solche Fälle nur dann in otiatrische Beobachtung kommen, wenn gleichzeitig eine Ohraffektion besteht. Dies war auch bei meinem Kranken der Fall.

Diskussion.

Leidler: Vor $1^1/_2$ Jahren sah ich eine Frau der Klinik Finger, die an der Innenseite des Tragus eine große und dem Tragus gegenüber eine kleine Papel zeigte. Der Fall wurde aber nicht publiziert.

XIII. Ernst Urbantschitsch: **Aplasie des linken äußeren Gehörganges.**

Das rechte Ohr des 23jährigen Pat. zeigt normale Verhältnisse. Links hingegen ist die Ohrmuschel rudimentär (Katzenohr); vom Gehörgang fehlt die untere und vordere Wand. Das Gehör betrug links 20—25 *cm* für laute Konversationsstimme, 5—10 *cm* für Flüstersprache.

Pat. kam auf die Ohrenklinik 1. um einen Gehörgang zu erhalten, also aus kosmetischen Rücksichten, 2. behufs Verbesserung seines Gehörs.

Ich habe das Antrum eröffnet (wie bei der einfachen Aufmeißelung des Warzenfortsatzes), und zwar legte ich einen Verbindungskanal an, der dem Lumen eines Gehörganges entsprach. Der Warzenfortsatz zeigte sich stark pneumatisch; an Stelle des Gehörganges fand sich ein Strang aus Fett- und Unterhautzellgewebe.

In einer zweiten Sitzung nahm ich 4 Tage später die Plastik in Lokalanästhesie vor. Ich machte durch die Haut einen 15 *mm* langen Längsschnitt und senkrecht darauf an beiden Enden je einen Querschnitt nach vorn und hinten. Die so gebildeten Lappen nähte ich nach innen mit Seidennähten an. Jodoformdochttamponade, Verband.

Schon 2 Tage später konnte Pat. auf dem operierten Ohr laut gesprochene Wörter 80—100 *cm* weit hören, am fünften Tage bereits bis zu einer Entfernung von 3 *m* (Flüsterstimme 40—80 *cm*).

Der Fall zeigt, daß trotz Mißbildung des äußeren Ohres durch die Operation ein sehr günstiges funktionelles Resultat erzielt werden kann, was ja auch durch die voneinander unabhängige Entwicklung der in Frage kommenden Teile des Gehörorganes seine Erklärung findet.

XIV. Ruttin: **Schläfelappenabsceß** nach chronischer Mittelohreiterung, operative Eröffnung, **akute hämorrhagische Encephalitis.** Exitus.

Digitized by Google
Original from UNIVERSITY OF CALIFORNIA
Generated on 2019-10-24 12:20 GMT / http://hdl.handle.net/2027/uc1.b3252758
Public Domain in the United States, Google-digitized / http://www.hathitrust.org/access_use#pd-us-google

Von den Eltern des 6jährigen Knaben F. H. ist nur zu erfahren, daß das Kind seit vielen Jahren an Eiterung auf dem rechten Ohr leidet.

Bei der Untersuchung findet sich hinter dem Ohr ein etwa kronengroßer Defekt mit freiliegendem Knochen, von dem eine Fistel gegen das Antrum führt. Der Knabe klagt über sehr heftige Kopfschmerzen, besonders in der rechten Stirnhöhle. Geringe Nackenstarre, Druckempfindlichkeit der Halswirbelsäule. Pat. liegt mit etwas rückwärts geneigtem Kopfe und an den Bauch gezogenen Beinen apathisch im Bett. Die Pupillen gleich weit, reagieren auf Licht und Akkommodation, Reflexe schwer auslösbar, keine Sensibilitätsstörung, keine Aphasie, Facialisparese links, und zwar nur im Mundfacialis nachweisbar. Augenhintergrund normal. Puls 54, Temperatur normal, Erbrechen. Die Diagnose wird auf rechtseitigen Schläfelappenabsceß gestellt und am 24. V. von Ruttin die Operation vorgenommen.

In der Antrum- und Schuppengegend mehrere Fistelöffnungen. Typische Totalaufmeißelung. Ausgedehnte Freilegung der Dura unter der Schläfebeinschuppe und unter dem Tegmen antri und tympani. Die Dura ist allenthalben graugrün verfärbt, verdickt und mit Granulationen bedeckt. Es wird überall Gesundes erreicht, nach vorn aber erst nach Abtragung der Wurzel des Jochfortsatzes. Incision der Dura, Eröffnung eines Abscesses, der graugrünlichen, sehr fötiden, mit Gasblasen gemischten Eiter in der Menge von ungefähr $2^1/_2$ Eßlöffel enthält. Der Absceß hat $4^1/_2$—5 *cm* im Durchmesser und besitzt eine deutliche Kapsel, wie beim Austasten festgestellt wird.

Am nächsten Tage Verbandwechsel. Reichliche Sekretion; Einführung mit Hydrogen getränkter Gaze in die Abscßhöhle. Der Pat. ist auffallend frisch, munter. Kein Fieber, Puls 104. Facialparese zurückgegangen.

Im Abscßeiter wurden grampositive Kokken nachgewiesen (Professor Ghon).

In den nächsten Tagen wurde bis zum 8. VI. der Verband fast täglich gewechselt und die Abscßhöhle durch Gazedrainage offen gehalten. Die Sekretion war verhältnismäßig gering.

Am 9. VI. plötzliches Ansteigen der Temperatur bis auf 38·5, Kopfschmerzen, Unruhe, geringe Nackensteifigkeit. Revision der Wundhöhle, Erweiterung der Incisionswunde, mit der Kornzange wird kein Eiter entleert.

Am 11. VI. Exitus letalis.

Obduktionsbefund (Wiesner): Pflaumengroßer eröffneter Absceß im rechten Schläfelappen, Drainage desselben nach außen. Frische hämorrhagische Encephalitis, den ganzen Schläfelappen und die angrenzende Partie des Hinterhauptlappens betreffend, gelbe Erweichung der Umgebung, Verklebung der Ränder der Incisionswunde mit der Dura, beginnende eitrige Meningitis an der rechten Großhirnhemisphäre über dem Absceß, akutes Hirnödem, ein vereinzelter Absceß im linken Lungenoberlappen. Degeneration der Parenchyme. Sinus frei.

Interessant ist das plötzliche Einsetzen einer akuten hämorrhagischen Encephalitis, welche mit dem Hirnödem die unmittelbare Todesursache wurde, ferner der vereinzelte metastatische Absceß in der Lunge bei Freisein des Sinus, der, wie auch der Obduzent meinte, vom Hirnabsceß aus wahrscheinlich schon vor der Eröffnung desselben entstanden war.

XV. Ruttin: Linkseitige akute Otitis, **Thrombose des Sinus sigmoideus, Septikämie unter dem Bilde einer Meningitis.**

Digitized by Google
Original from UNIVERSITY OF CALIFORNIA
Generated on 2019-10-24 12:20 GMT / http://hdl.handle.net/2027/uc1.b3252758
Public Domain in the United States, Google-digitized / http://www.hathitrust.org/access_use#pd-us-google

Die 6jährige Marie S. wurde am 27. V. 1910 in die Klinik aufgenommen. Es wurde damals angegeben, daß das linke Ohr seit einigen Tagen schmerze. Sonst wußten die Eltern nichts anzugeben.

Linkes Trommelfell gerötet, etwas vorgewölbt, Details nicht sichtbar. Kein Eiter. Hintere Gehörgangswand nicht gesenkt. Die linke Schädelseite zeigt eine Difformität in Form einer Auftreibung. Das Kind ist apathisch, klagt über Kopfschmerzen. Ödem des linken Augenlides, Pupillen gleich weit, reagieren prompt. Kein Nystagmus. Mäßige Dermographie, Reflexe kaum auslösbar. Keine Ataxie, keine Sensibilitätsstörung. Beine eingezogen, Kernig nicht vorhanden. Temperatur konstant zwischen 38·3 bis 39·6, Puls klein, 114.

Genaue Hörprüfung nicht möglich, doch Hörvermögen für Sprache und Stimmgabel (mit Lärmapparat geprüft) sicher vorhanden. Kalorische Reaktion positiv.

Die vorgeschlagene Operation wurde von den Eltern abgelehnt und mußte das Kind am selben Tage gegen Revers aus der Klinik entlassen werden.

Am 30. V. wird die Pat. mittelst Rettungswagen in die Klinik gebracht. Die Mutter gibt an, es hätte kurze Zeit aus dem Ohr geflossen. Das Trommelfell rot und vorgewölbt; gegenwärtig kein Ohrenfluß.

Anomalie der linken Schädelhälfte wie früher, geschlängelte Venen an der linken Kopfhälfte. Ödem des linken Augenlides, Druckempfindlichkeit des linken Warzenfortsatzes und der linken Halsseite. Hier geschwollene Drüsen im karotischen Dreieck tastbar. Ausgesprochene Nackensteifigkeit bei passiven Bewegungen, aktive werden nicht ausgeführt. Druckempfindlichkeit der Hals- und Brustwirbelsäule.

Pupillen gleich weit, reagieren prompt. Komplette rechtseitige Abducensparalyse, das linke Augenlid bleibt etwas zurück. Ausgesprochene Dermographie, Reflexe nicht auslösbar. Wadenmuskulatur empfindlich. Kernig positiv. Kein Babinsky. Beine an den Bauch gezogen. Ataxie nicht prüfbar. Hörweite nicht prüfbar, doch Hörvermögen (mit Lärmapparat geprüft) sicher feststellbar. Kalorische Reaktion positiv, kein spontaner Nystagmus.

Augenhintergrund (O. Ruttin): Beiderseits stark geschlängelte Gefäße, die Venen erweitert, die Grenzen der Sehnerven verwaschen, keine ausgesprochene Schwellung.

Puls 130, Temperatur 39.

Von neurologischer Seite wird die Diagnose auf Meningitis gestellt und auch uns schien das Bild für Meningitis zu sprechen.

Operation (Ruttin): Eröffnung des mit flüssigem Eiter und käsigen Granulationen erfüllten Proc. mast. Die Eiterung sowie die Granulationen reichen in den graurot verfärbten Sinus hinein. Ausgedehnte Freilegung des Sinus, der vom Knie bis gegen den Bulbus verändert ist. Probeexcision des Sinus ergibt Thrombose. Jugularisunterbindung unterhalb der Vena facialis, weil die Jugularis im oberen Teil in ihrer Wand selbst verändert zu sein scheint und große adhärente Drüsen sie überlagern. Unterbindung des Facialis, Durchschneidung zwischen den Ligaturen. Weitere Schlitzung und Ausräumung des mit teils organisierten, teils grauroten weichen Thromben erfüllten Sinus. Von unten keine Blutung, von oben volle Blutung.

Abends Exitus, nachdem am ganzen Körper zahlreiche Petechien aufgetreten waren.

Obduktionsbefund (Wiesner): Parenchymatöse Degeneration des Myokard, parenchymatöse und fettige Degeneration der Leber und Nieren, akuter

Digitized by Google
Original from UNIVERSITY OF CALIFORNIA
Generated on 2019-10-24 12:20 GMT / http://hdl.handle.net/2027/uc1.b3252758
Public Domain in the United States, Google-digitized / http://www.hathitrust.org/access_use#pd-us-google

Milztumor (Septikämie), Anämie, Ödem der Leptomeningen, akutes Hirnödem, vereinzelte Reste wandständiger Thromben im distalen Stumpf der Jugularis und des linken Sinus transversus. Keine Meningitis.

Interessant ist in diesem Falle zunächst die so rasch nach der akuten Otitis aufgetretene Sinusthrombose, noch mehr aber, daß die durch dieselbe bedingte Sepsis so vollständig unter dem Bilde einer Meningitis einherging. Wahrscheinlich hätte ein rechtzeitig ausgeführter Eingriff, der durch die Weigerung der Eltern verhindert wurde, lebensrettend wirken können.

XVI. Ruttin: **Carcinoma auriculae auf Lupusnarbe.**

Die 31jährige G. K. hatte vor $8^1/_2$ Jahren vor dem rechten Ohr einen Comedo, nach dessen Ausdrücken sich eine kleine, juckende Geschwulst entwickelte, die nach ungefähr einem halben Jahre Haselnußgröße erreichte. Die Geschwulst wurde hierauf an der Klinik ambulatorisch operiert. $1^1/_2$ Jahre blieb die Pat. gesund. Dann trat neuerdings in der Narbe ein Tumor auf, der wieder Haselnußgröße erreichte und exulcerierte. Es wurde später die Diagnose auf Lupus gestellt und die Pat. vor 2 Jahren mit Röntgenstrahlen und später mit Radium behandelt. Es trat wohl während der Behandlung Vernarbung ein, die aber bald wieder der Exulceration wich. In den letzten 8 Monaten wurde die Pat. nicht mehr behandelt und der Tumor wuchs zur gegenwärtigen Größe heran.

Der Tumor hat jetzt den unteren Teil der Ohrmuschel, den Tragus und eine etwa 2 Querfingerbreite Zone der Haut vor dem Tragus zerstört und ist gegenwärtig zu einem mehr als fünfkronenstückgroßen Ulcus geworden. Regionäre Drüsen nicht tastbar. Im Geschwürsgrunde sowie in der umgebenden Haut sieht man kleine Knötchen.

Assistent Königstein hatte die Liebenswürdigkeit, den Fall anzusehen und auch seinem Chef, Herrn Prof. Ehrmann, zu zeigen. Sie bestätigten die Diagnose „Carcinom auf Lupusnarbe“ und rieten, nachdem die Röntgen- und Radiumbehandlung vergeblich versucht worden war, zu einem radikalen operativen Eingriff.

Ich habe deshalb, nachdem ich mich vorher durch eine einwöchige Behandlung mit Tuberkulininjektionen vergewissert hatte, wie weit die Knötchen in die umgebende Haut reichten, die Amputation der Ohrmuschel mit Excision der Haut weit im Gesunden und Auslösung des ganzen knorpelig-membranösen Gehörganges vorgenommen, und es ist mir dabei gelungen, den Facialis zu schonen.

XVII. Mauthner: **Ein Fall von geheilter Sinusthrombose (primäre Bulbusthrombose) bei 9jährigem Pat.**

Derselbe gelangte am 21. V. auf der Ohrenabteilung der Poliklinik zur Aufnahme. 14 Tage vor der Aufnahme bestand Halsentzündung und 8 Tage später klagte Pat. über heftige linkseitige Ohrenschmerzen. In derselben Nacht bekam er bereits einen heftigen Schüttelfrost. Trotz wiederholt durchgeführter Paracentese wiederholten sich die Schüttelfröste in den nächsten Tagen. Eiterfluß aus dem Ohr erst 4 Tage vor der Aufnahme. Bei derselben zeigte sich die Warzenfortsatzgegend hinter dem linken Ohr leicht geschwollen und druckempfindlich. Pat. hatte ein subikterisches Colorit und Fieber von ausgesprochen remittierendem Charakter mit Anstiegen über 40 zweimal im Tage.

Nach typischer Anlegung einer Jugularishautfistel nach Alexander wird am 22. V. der Warzenfortsatz freigelegt und die Antrotomie durchgeführt. Knochen allenthalben hyperämisch, stellenweise erweicht. Freilegung des Sinus,

Digitized by Google
Original from UNIVERSITY OF CALIFORNIA
Generated on 2019-10-24 12:20 GMT / http://hdl.handle.net/2027/uc1.b3252758
Public Domain in the United States, Google-digitized / http://www.hathitrust.org/access_use#pd-us-google

Wegnahme der Warzenfortsatzspitze. Aus der Bulbusgegend entleert sich ein perisinuöser Absceß. Freilegung des Bulbuszuganges. Die Incision des Sinus und der Bulbusgegend ergibt bereits zerfallene Thromben in der Bulbusgegend und einen leicht entfernbaren sichelförmigen, 4 *cm* langen Thrombus in dem Sinus.

Hierauf erfolgt am nächsten Tage sofortiger Abfall der Temperatur zur Norm und keine Remission. Am 8. VI. wurde Sekundärnaht gemacht und Pat. nach weiteren 8 Tagen geheilt entlassen.

Der Fall erscheint mir deshalb interessant:

1. wegen des fast gleichzeitigen Auftretens der pyämischen Erscheinungen mit der akuten Mittelohrentzündung,

2. wegen des sofortigen Temperaturabfalles zur Norm, ohne daß weitere Remissionen eintraten, während der Charakter des Fiebers in den Tagen vor der Operation ein ausgesprochen remittierender war,

3. weil sich der Fall den von Mc Kernon veröffentlichten Fällen von primärer Bulbusthrombose bei Kindern anzureihen scheint, bei welchen es zu direkter Infektion durch die bei Kindern sehr dünne Knochenplatte zwischen Paukenhöhle und Bulbus kommt. Dafür spricht vor allem, daß die ältesten Veränderungen (bereits zerfallene Thromben) sich in der Bulbusgegend fanden, während der im Sinus gefundene, leicht entfernbare Thrombus jüngeren Charakter zeigt. Weiters der klinische Verlauf: hohes, remittierendes Fieber mit 2 Anstiegen bis über 40 im Tage, kein Einfluß der Paracentese auf die pyämischen Erscheinungen. Die ursächliche Otitis media war, wie in den Fällen von Mc Kernon, durch Streptokokken veranlaßt. Überdies ist die primäre Bulbusthrombose, wie Grossmann ausführt, nur „relativ" selten.

XVIII. Fröschels: **Zur Differentialdiagnose der Hör- und Taubstummheit.**

Nachruf des Vorsitzenden, Hofrat Prof. A. Politzer, an Hofrat Prof. E. Zuckerkandl. (Nachtrag zu dem Protokoll der Sitzung am 30. Mai 1910.

Meine Herren! Nur wenige Wochen sind verflossen, seit wir an dieser Stelle unserer Trauer über den Heimgang eines unserer Fachgenossen Ausdruck gegeben, und nun ist mir wieder die schmerzliche Aufgabe zugefallen, unsere Sitzung mit einer Trauerkundgebung einzuleiten.

Wir haben heute eine Zierde unserer Universität, einen hervorragenden Lehrer und Forscher zu Grabe geleitet.

Mit Zuckerkandl ist eine glänzende Persönlichkeit aus der Reihe der zeitgenössischen Forscher aus dem Leben geschieden.

Zuckerkandl war als Lehrer, als Forscher und als Mensch mit den ausgezeichnetsten Eigenschaften des Geistes und Charakters ausgestattet.

Aus der Schule Hyrtls hervorgegangen, hat er seine Hörer durch seinen klaren, faszinierenden Vortrag begeistert und zum Studium der Anatomie angeeifert.

Indem er sich nicht damit begnügte, seine Schüler mit den trockenen anatomischen Tatsachen bekanntzumachen, sondern stets die Beziehungen der einzelnen Organe zu ihrer Funktion und die Bedeutung der Anatomie für die praktische Medizin und Chirurgie klarzustellen bestrebt war, hat er das Lehrfach der Anatomie von einem viel höheren Gesichtspunkte aus zu einem vorbildlichen und modernen geschaffen.

Generated on 2019-10-24 12:20 GMT / http://hdl.handle.net/2027/uc1.b3252758
Public Domain in the United States, Google-digitized / http://www.hathitrust.org/access_use#pd-us-google
Digitized by Google
Original from UNIVERSITY OF CALIFORNIA

Als Forscher nimmt Zuckerkandl einen hervorragenden Platz unter den modernen Gelehrten ein.

Wenn wir bedenken, daß zur Zeit, als Zuckerkandl auf den Plan trat, die deskriptive Anatomie als morphologische Wissenschaft als abgeschlossen galt, müssen wir die Fülle von Entdeckungen bewundern, welche das Genie und der Scharfblick Zuckerkandls zutage gefördert hat. Berufenen bleibt es vorbehalten, die Lebensarbeit dieses herrlichen Mannes in ihrer Gesamtheit ausführlich zu schildern. Wir wollen uns hier darauf beschränken, hervorzuheben, daß unter den Themen, die er mit Vorliebe für sein Forschungsgebiet gewählt hat, die Ohranatomie einen hervorragenden Platz einnimmt. Von dem Vielen, das er hier geschaffen, möchte ich nur seine Arbeiten über die Entwicklung des knöchernen Gehörganges, die Lückenbildung in der vorderen Gehörgangswand durch Wachstum des Paukenringes, die anatomischen und vergleichend-anatomischen Arbeiten über den Bau der Ohrtrompete, das Vorkommen von Fettgewebe in den Binnenmuskeln des Ohres und andere neue Details im Mittelohre, seine Arbeiten über die Wasserleitungen im Labyrinthe und die topographische Darstellung der Ohranatomie in seiner klassischen topographischen Anatomie nennen, um zu zeigen, welch große Verdienste sich Zuckerkandl durch reiche Förderung der Ohranatomie um die otologische Wissenschaft erworben hat.

Zuckerkandl gehörte nicht zu jenen Gelehrten, die sich in ihrem Berufe abschließen. Sein Talent und seine Fähigkeit, Neues zu schaffen, waren groß genug, um in seinen Mußestunden sich dem geselligen Verkehr im Freundeskreise und dem Genusse der Künste zu widmen. Es ist ja bekannt, daß er als Sammler alter japanischer Kunstwerke sich in das Studium dieser Kunst so vertiefte, daß er darin als wissenschaftliche Autorität galt. Aber auch als Mensch zeigte sich uns das Lebensbild Zuckerkandls in schönstem Lichte. Ein ausgezeichneter Gatte und Vater, ein liebevoller Bruder, war er auch ein treuer und verläßlicher Freund aller, die das Glück hatten, mit ihm zu verkehren. Sein Tod wird weit über die Grenzen unseres Vaterlandes tiefe Trauer hervorrufen. Wir Älteren, insbesondere die seine Laufbahn von seiner Studienzeit an verfolgen konnten und in stetem freundschaftlichen Verkehr mit ihm standen, empfinden um so schwerer den frühen Tod des unvergeßlichen Freundes.

Indem wir an dieser Stätte sein Andenken ehren, erfüllen wir eine Pflicht der Dankbarkeit gegenüber dem Manne, der uns einen Schatz seines Forschergeistes hinterließ. Sein Name wird in der Otologie unsterblich sein, würdig des Ruhmes, den er in unermüdlicher Arbeit geschaffen.

Aus den Sitzungen polnischer ärztlicher Vereine.

Warschauer ärztlicher Verein.

Bregmann demonstriert einen **otitischen Schläfelappenabsceß.** Der 13jährige Pat. litt seit 9 Jahren an doppelseitiger Mittelohreiterung nach Scharlach. Vor 8 Tagen Aufhören der Eiterung rechts. Auftreten heftiger Schmerzen im Ohr und im Warzenfortsatz. Vor 2 Tagen Bewußtlosigkeit, Erbrechen. Vor einem Tage epileptische Konvulsionen. Bei der Aufnahme T. 40·8, P. 150, bewußtlos. Bulbi nach rechts gewandert, manchmal Strabismus divergens. Ex-

Digitized by Google
Original from UNIVERSITY OF CALIFORNIA
Generated on 2019-10-24 12:20 GMT / http://hdl.handle.net/2027/uc1.b3252758
Public Domain in the United States, Google-digitized / http://www.hathitrust.org/access_use#pd-us-google

tremitäten und Facialis links paretisch. Auf Stechen reagiert nur die rechte Körperhälfte. Konjunktiva und Cornearefiex links aufgehoben, Trismus, Bewegung des Kopfes nach vorne eingeschränkt, schmerzhaft. Sehnenreflex gesteigert, Hautreflexe rechts schwach, links aufgehoben. Abscessus retroauricularis, Caries proc. mast. Lumbalpunktion ergibt trübe Flüssigkeit unter einem Drucke von 300 *mm*. Am folgenden Tag Exitus. Obduktion: Viel Eiter an der Gehirnbasis, im rechten Schläfelappen ein übelriechenden Eiter enthaltender Absceß. Rechtes Felsenbein kariös. Durch eine Öffnung desselben entleert sich reichlich Eiter in die Schädelhöhle. Merkwürdig erscheint, daß die ersten Krankheitserscheinungen eine Woche, die schweren Gehirnsymptome erst 2 bis 3 Tage ante mortem aufgetreten sind. Der bei der Sektion gefundene Absceß hatte sich latent entwickelt und erst nach seinem Durchbruch an die Oberfläche und der Induktion einer Meningitis traten die wichtigsten klinischen Symptome auf.

Aus der Warschauer oto-laryngologischen Sektion.

Stankiewicz demonstriert ein **Neoplasma,** welches einem 60jährigen Pat. samt der ganzen linken Ohrmuschel ausgeschnitten worden ist. Der Tumor hatte eine unebene Oberfläche, war teilweise mit zerfallenden Ulcerationen bedeckt, blutete leicht und nahm fast die ganze Auricula ein, ohne auf den Gehörgang überzugreifen. Die Halsdrüsen waren nicht affiziert. Nach Abtragung der ganzen Ohrmuschel wurden die Ränder der Gehörgangsöffnung mit den Rändern der Hautwunde vernäht. Die oberflächliche Struktur der Neubildung verriet einen papillomatösen Charakter, doch spricht das ganze für eine maligne Form. Die noch ausstehende mikroskopische Untersuchung, die nachgeholt werden wird, wird wohl Aufklärung bringen.

T. Heimann führt 2 Beobachtungen aus seiner Praxis an:

1. **Schußverletzung.** Pat. wurde vor einigen Jahren angeschossen: die Kugel ist durch die rechte Nasenseite ein- und durch den linken Warzenfortsatz herausgedrungen und hat eine Lähmung des linken Facialis und eine Ohreiterung links verursacht. Heimann hat die Trepanation behufs Entfernung eines den Gesichtsnerv wahrscheinlich komprimierenden Knochensplitters vorgeschlagen, aber Pat. wollte darauf nicht eingehen. Heimann vermutet, daß die Kugel durch Nase, Nasenrachenraum, Tuba bis in die Paukenhöhle vorgedrungen ist.

2. Ohrschmerzen bei einem 5jährigen Pat. Paracentese förderte Eiter zutage. Einige Tage später Schwellung am Warzenfortsatz. Trepanation deckte einen Tropfen Eiter im unteren Teile des Warzenfortsatzes und darunter einen großen Absceß auf. Heimann erscheint es bemerkenswert, daß es schon in der 2. Woche zur **Periostitis** und zur Operation gekommen ist.

A. Hejmann stellt einen Fall mit doppelseitigen **entotischen Geräuschen** vor. Bei dem 11jährigen Pat. traten vor einem Jahre die Geräusche plötzlich auf, als er von der Schule nach Hause zurückkehrte. Es wurde ein Insekt in den Ohren vermutet und nach wiederholten Ausspritzungen hörte das Rauschen auf kurze Zeit auf, kehrte aber bald wieder und dauert seit einigen Monaten ununterbrochen, allen ärztlichen Mitteln und Methoden Trotz bietend. In der Nähe des Ohres des Pat. kann ein gleichmäßiges, mit dem Pulse isochronisches, doch oft unterbrochenes Geräusch objektiv wahrgenommen werden. Die Untersuchung ergab durchgehends normale Verhältnisse, nur in der Gegend der Halsvenen fällt eine pulsierende Bewegung auf. Bei Druck auf die Jugularisgegend wird das Geräusch geringer.

Generated on 2019-10-24 12:20 GMT / http://hdl.handle.net/2027/uc1.b3252758
Public Domain in the United States, Google-digitized / http://www.hathitrust.org/access_use#pd-us-google
Digitized by Google
Original from UNIVERSITY OF CALIFORNIA

Eine ähnliche Erscheinung hat Hejmann vor Jahren bei einem alten Manne beobachtet, der über ein fortwährendes Knistern im Ohre klagte, welches mit Hilfe des Otoskops objektiv wahrgenommen werden konnte. Dasselbe war von der Verklebung der Tubenwände bedingt und konnte durch einige Bougierungen beseitigt werden.

Kopczynski demonstriert das **anatomische Präparat eines in Form einer Neubildung verlaufenden Cerebellarabscesses.**

Die 13jährige Bäuerin stellte sich in schwerkrankem Zustand vor. Sie litt an linkseitiger Ohreiterung, in den letzten Wochen heftige Kopfschmerzen. Puls 110, Temp. normal. Somnolenz. Abweichen des Kopfes und der Augen nach rechts, linkseitige Parese mit leichter Ataxie. Sehnenreflexe abgeschwächt, beide Pupillen stark dilatiert, fast starr, Stauungspapille beiderseits. Nystagmus horizontalis, linker Abducens geschwächt. Taubheit links. Lähmung des linken weichen Gaumens. Deviation der Zunge nach links. Diagnose: Linker Kleinhirnabsceß. Trepanation, Probeincision an einigen Stellen ohne Durchschneidung der Dura mit negativem Resultat. Nach der Lumbalpunktion vorübergehend Besserung, dann plötzlicher Exitus in fieberfreiem Zustand einen Tag vor der beabsichtigten Operation. Obduktion. Ein großer Absceß in der linken Kleinhirnhemisphäre. Die NN. VI, VIII, IX, X und XII linkerseits abgeflacht, degeneriert. Hydrocephalus internus. Als beachtenswert hebt Kopczynski hervor: 1. Die dominierenden Erscheinungen des gesteigerten intrakraniellen Druckes infolge Hydrocephalus internus; 2. Degeneration der Hirnnerven infolge des Druckes durch die eitrig infiltrierte Kleinhirnhemisphäre; 3. Exitus nicht infolge von Leptomeningitis, sondern infolge hochgradiger Kompression und konsekutiver Lähmung der Zentren der Medulla oblongata. Schließlich empfiehlt Redner, sich nicht mit der Probepunktion eines vermuteten Abscesses zu begnügen, sondern auch die Dura einzuschneiden.

Aus dem Lemberger ärztlichen Verein.

Orzechowski stellt einen Pat. mit **Hirntumor** vor. Die 22jährige Pat. bemerkte vor einem Jahre plötzlich, daß sie schlechter sehe. Fortschreitende Abnahme der Sehkraft, nach 4 Wochen Blindheit. Gleichzeitig Abnahme des Gehörs, Gehörsparästhesien, Klopfen im linken Ohre. Seit 3 Monaten Aufhören der Menses. Abmagerung, Haarausfall. Atrophie der Sehnerven. Parese der Augenmuskeln und des Facialis, beiderseitige zentrale Schwerhörigkeit, leichte Steigerung der Reflexe der linken Extremitäten, Oppenheim beiderseits, Schilddrüse vergrößert. Albuminurie. Eosinophilie 86%. Im Röntgenogramm Vergrößerung des Sattels. Im weiteren Verlaufe Abnahme der geistigen Fähigkeiten, Verblödung. Seit einer Woche Übelkeiten, Kopfschmerzen, Erbrechen. Diagnose: ein die hinteren Vierhügel komprimierender und den Aquaeductus Sylviae abschließender Tumor.

Zaleski: Es ist der zweite Fall in der Literatur, wo bei Hypophysistumor das Gehör untersucht wurde. Die Untersuchung mit einer Reihe von Stimmgabeln ergab: links die Perception für untere und mittlere Töne vollständig fehlend; rechts findet sich der größte Verlust für mittlere Töne, dann für niedere und höhere. Seitens des Vestibularis keine Erscheinungen. Deshalb kann Zaleski den Sitz der Krankheit weder im Labyrinth noch im Akusticus annehmen. Ebenso ist auch der Sitz in der Medulla oblongata auszuschließen, da hier der Cochlearis mit dem Vestibularis zusammen verläuft. Auch in den Hemisphären ist die Krankheit nicht zu lokalisieren, da sonst eine doppel-

Digitized by Google
Original from UNIVERSITY OF CALIFORNIA
Generated on 2019-10-24 12:20 GMT / http://hdl.handle.net/2027/uc1.b3252758
Public Domain in the United States, Google-digitized / http://www.hathitrust.org/access_use#pd-us-google

seitige Affektion angenommen werden müßte. Es kann sich also nur um eine Stelle zwischen der Medulla oblongata und den Hemisphären handeln.

Grabowski stellt einen Fall von erfolgreich operiertem **Cerebralabsceß** vor. Eitrige Entzündung des rechten Proc. mast. Totalaufmeißelung, dann Besserung. Nach einer Woche allgemeine Konvulsionen bei der 4jährigen Pat., Lähmung des Facialis und der Extremitäten links. Punktion des Schläfelappens ergibt Eiter. Incision. Gummidrain. Sofortiger Rückgang der Lähmungserscheinungen. Dann Erysipel über Gesicht und Kopf mit hohen Temperaturen durch 3 Wochen, schließlich günstiger Verlauf trotz der schweren Komplikationen.

Aus der ärztlichen Sektion des Vereines der Freunde der Wissenschaften in Posen.

Dembinski demonstriert 3 Fälle, in denen die **Totalaufmeißelung** vorgenommen worden ist.

1. Fall: 30jährige Pat., seit der Kindheit schleimig-eitriger Ohrenfluß, der seit einigen Wochen sistierte. Seit kurzem heftige, schlafraubende Schmerzen am Warzenfortsatz, zeitweise Temperatursteigerung. Trommelfell und Ossicula zerstört. Proc. mast. druckempfindlich, sonst äußerlich unverändert. Aufmeißelung ergab Sklerose des Knochens, sonst nichts Abnormes. Aufhören der Schmerzen. Dembinski nimmt eine Mastalgie an. Es läßt sich aber auch Hysterie nicht ausschließen, da man sich überzeugen konnte, daß die Temperatursteigerung auch noch nach der Operation durch Reiben am Thermometer künstlich erzeugt wurde. In einem anderen ähnlichen Falle konnten die Schmerzen durch den Wildeschen Schnitt beseitigt werden.

2. Fall: 24jährige Pat., chronische, fötide Mittelohreiterung. Totalaufmeißelung. Cholesteatom im Antrum. Heilung nach vierwöchentlicher Behandlung mit Scharlachrot.

3. Fall: 20jähriges Mädchen, übelriechende Ohreiterung. Destruktion des Trommelfelles. Proc. mast. angeschwollen. Druckschmerzhaft. Temp. 37·5. Erbrechen, Schwindel bei Augenschluß, Nystagmus spontan beim Blick nach der gesunden Seite. Totalaufmeißelung ergibt ansgebreitete kariöse Destruktion des Warzenfortsatzes, vereitertes Cholesteatom, im horizontalen Bogen eine Fistel. Auskratzung und Erweiterung derselben. Aufhören von Schwindel und Erbrechen, später auch des Nystagmus. Auch dieser Fall von Labyrinthitis circumscripta heilte unter Behandlung mit Scharlachrot rasch in sechs Wochen aus.

In der Diskussion bemerkten Kroll und Lazarewicz, daß sie vom Scharlachrot keine bessere Wirkung als von anderen Mitteln beobachtet haben. Spira (Krakau).

Bücherbesprechungen.

Handbuch der Physik. Herausgegeben von Winkelmann. II. Band: Akustik. Von F. Auerbach in Jena. (Leipzig 1909, J. A. Barth.)

Es zeigt den eigentlich recht beschämenden Tiefstand unseres physiologisch- und pathologisch-akustischen Wissens an, wenn man sagen darf: „Man

Digitized by Google
Original from UNIVERSITY OF CALIFORNIA
Generated on 2019-10-24 12:20 GMT / http://hdl.handle.net/2027/uc1.b3252758
Public Domain in the United States, Google-digitized / http://www.hathitrust.org/access_use#pd-us-google

kann nach den heutigen Begriffen ein sehr guter Ohrenarzt sein, ohne das mindeste von dem zu verstehen, was dieser dickleibige Band enthält." Es soll dies weder ein Vorwurf für den Ohrenarzt, noch ein Tadel für den Physiker sein. Die physikalische Akustik gehört vorläufig noch nicht zur Vorbildung des Ohrenarztes, und der Physiker müßte wiederum Ohrenarzt sein, um die Bedürfnisse der Ohrenheilkunde voll zu verstehen, ja auch nur, um ihnen genügendes Interesse entgegenzubringen. Aber selbst, wenn man Ohrenarzt und Physiker in einer Person ist, so ist zwischen dem Verstehen physikalischer Gesetze und ihrer Anwendung auf die unendlich kleinen und komplizierten Verhältnisse des Ohres noch ein weiter Weg, und hier tun Pfadfinder not, von der Art eines Helmholtz oder Mach!

Die von F. Auerbach in Jena bearbeitete Akustik in dem von Winkelmann herausgegebenen Handbuch der Physik ist ein Band von über 700 Seiten mit 367 Abbildungen. Der gewaltige Stoff ist in 9 Kapitel mit zahlreichen Unterabteilungen sehr übersichtlich gegliedert. Ein sehr ausführliches Inhaltsverzeichnis und ein gutes Register erleichtern das Zurechtfinden. Genaue Literaturnachweise sind allenthalben vorhanden.

In den ersten zwei Kapiteln werden die Schwingungen und die Wellenbewegung zunächst allgemein verständlich, sodann unter Zuhilfenahme der höheren Mathematik entwickelt. Es folgt hierauf Kapitel III über die Akustik im allgemeinen. Hier werden die in den ersten zwei Kapiteln abgeleiteten Gesetze der Schwingung und Wellenbewegung auf die Akustik angewendet. Eine sehr wichtige und den Ohrenarzt besonders interessierende Unterabteilung enthält eine genaue Darstellung der Methoden zur Untersuchung akustischer Vorgänge. Kapitel IV handelt von dem Ton und seinen Qualitäten, von der Tonhöhe, der Tonstärke und dem Klang der Töne. Überall werden wieder die verschiedenen Untersuchungsmethoden genau beschrieben und die gefundenen Tatsachen theoretisch verarbeitet. Kapitel V und VI enthält die Abhandlung über die Töne fester Körper und von Gasen und Flüssigkeiten. Selbstverständlich findet hier auch die Stimmgabel eine ausführliche Beschreibung. In Kapitel VII wird die Ausbreitung des Schalles besprochen, also die Schallgeschwindigkeit, die Schwächung des Schalles bei seiner Fortpflanzung, die Reflexion, Brechung und Beugung des Schalles etc. Kapitel VIII führt den Titel: Zusammenklang der Töne. Hier werden die Erscheinungen der Interferenz, die Schwebungen, Kombinationstöne, Harmonie und Melodie abgehandelt. Kapitel IX gibt die Anwendung der physikalischen Akustik auf den Menschen, dies freilich nur in recht bescheidenem Maße. Es handelt von Gehör und Stimme, enthält zunächst eine kurze Darstellung der Ohranatomie und die Theorie seiner Funktion. Auf speziell den Ohrenarzt interessierende Fragen, zum Beispiel die Knochenleitung, die Stimmgabelversuche, auf pathologische Verhältnisse wird nicht eingegangen. Die zweite Unterabteilung über die Stimme und Sprache enthält eine kurze Übersicht über dieses Wissensgebiet.

Das Buch ist auch für den Nichtmathematiker von großem Wert, wenn er sich mit akustischen Problemen beschäftigt, da es, soweit nicht die höhere Theorie behandelt wird, in allgemein faßlicher und klarer Weise geschrieben ist. Von Wichtigkeit ist es als Nachschlagewerk für die Methodik der Untersuchung und für die akustisch-physikalische Literatur. Hoffentlich kommt für die Ohrenheilkunde bald die Zeit, wo sie zur Lösung ihrer Probleme die enorme, schon geleistete Vorarbeit der Physiker verwerten kann. Bárány.

Generated on 2019-10-24 12:20 GMT / http://hdl.handle.net/2027/uc1.b3252758
Public Domain in the United States, Google-digitized / http://www.hathitrust.org/access_use#pd-us-google
Digitized by Google
Original from UNIVERSITY OF CALIFORNIA

Die Praxis der lokalen Anästhesie. Von Dr. Artur Schlesinger in Berlin. (Wien und Berlin 1910, Urban & Schwarzenberg.)

Nach einem kurzen historischen Überblick und einigen physikalischen Vorbemerkungen bespricht der Autor die gebräuchlichen Lokalanästhetica (Cocain und dessen Ersatzpräparate), die Hilfsmittel derselben (Kälte, Blutleere) und die allgemeine Technik des Verfahrens.

Vom speziellen Teil interessieren uns die Abschnitte über Nasen- und Ohrenoperationen.

Bei Operationen an der Ohrmuschel genügen — wegen der leichten Abhebbarkeit der Haut — nur geringe Flüssigkeitsmengen zur Infiltration des Operationsfeldes, während bei Ausschaltung der ganzen Ohrmuschel rings um ihren Ansatz injiziert wird. Die von Hechinger angegebene Lösung zur Anästhesie des äußeren Gehörganges entspricht ebenso unvollkommen dem Zweck, als die Methode von Tiefenbach und eine zweite von Rupprecht zur Analgesie des Trommelfells selbst. Einen größeren Wert beansprucht das Verfahren von Eicken und Braun zur Anästhesierung des äußeren Gehörganges durch Leitungsunterbrechung der diesen Ohrabschnitt versorgenden Nerven.

Neue Bahnen zur Ausführung schmerzloser Operationen am Trommelfell und an der Paukenhöhle hat Neumann eröffnet, und sein Verfahren (Abhebung der oberen Gehörgangswand von der Unterlage durch Infiltration eines Anästheticums) hat eine große Anhängerschaft sich erworben. Neumann hat diese Methode auch für die Aufmeißelung des Warzenfortsatzes durch Kombination mit der Anästhesierung dieses Knochens von außen selbst erweitert.

Was nun die Operationen in der Nasen- und Mundhöhle betrifft, so hat sich für Schleimhautanästhesie das Cocain noch immer am besten bewährt. Sind Eingriffe am Knochen vorzunehmen (Septum- oder Muschelresektionen), so tritt an Stelle der Bepinselung oder kombiniert mit derselben die Infiltrationsmethode. Bei Operationen der adenoiden Vegetationen kann man füglich von einer Lokalanästhesie absehen, zumal über eine verläßliche Methode nicht verfügt wird. Dagegen erfordert die neuerdings geübte vollständige Ausschälung der Gaumenmandeln anästhesierende Injektionen in dieselben, namentlich aber auch in die beiden Tonsillenpole. Rauch.

Referate.

I. Allgemeines.

Untersuchungen über experimentelle Schädigungen des Gehörorganes. (Aus der Universitätsklinik für Ohren-, Nasen- und Kehlkopfkranke, Heidelberg; Direktor: Prof. Kümmel.) Von Privatdozent Dr. Hermann Marx, I. Assistent der Klinik. (Zeitschr. f. Ohrenheilk., Bd. 59, H. 3—4.)

A. Über mechanische Zerstörungen des Gehörorganes. (Fortsetzung.)

II. Versuche am Vestibularisorgan. Die Untersuchungen zeigten, daß die früheste Anlage des Labyrinthorganes von Amphibienlarven schon eine dem späteren Gleichgewichtsorgan analoge Tätigkeit hat. Anatomisch haben die Experimente folgendes ergeben: man kann das Trauma auf bestimmte Laby-

Generated on 2019-10-24 12:20 GMT / http://hdl.handle.net/2027/uc1.b3252758
Public Domain in the United States, Google-digitized / http://www.hathitrust.org/access_use#pd-us-google
Digitized by Google
Original from UNIVERSITY OF CALIFORNIA

rynthteile beschränken. Nur bei konsekutiver Entzündung sind die Folgen der mechanischen Zerstörung unbestimmter. Selbst bei ausgedehntester Zerstörung der Bogengänge bleiben die dazu gehörigen Ampullen mit ihren Sinnesepithelien intakt. Der Kopfverdrehung kommt keine einheitliche anatomische Veränderung zu, weshalb bei dieser ein Schluß auf eine Zerstörung eines bestimmten Labyrinthteiles unzulässig ist. Es ist ferner auszuschließen, daß eine Veränderung des Kleinhirns die Kopfverdrehung verursacht.

Bezüglich des Einflusses der mechanischen Labyrinthzerstörung auf die Muskulatur konnte festgestellt werden, daß die vorkommende Muskelatrophie nur eine Folge der mangelhaften Ernährung ist. Eine sichere Veränderung der Muskulatur und besonders Verschiedenheiten zwischen rechts und links konnten niemals nachgewiesen werden. Die Zuckungskurve des Muskels des labyrinthlosen Frosches zeigte keinerlei Unterschiede gegen die des normalen Frosches. Deshalb ist es wahrscheinlich, daß der mangelhafte Ohrtonus auf Veränderungen des Zentrums der Muskulatur beruht. Die Neigung der Taube, nach einseitiger Labyrinthoperation im Kreise herum zu gehen, beruht nicht auf dem Überwiegen der gesunden Extremität, und der Curschmannsche Versuch wird nicht durch die stärkere Kraft der gekreuzten Extremität verursacht. Desgleichen kann die Kopfverdrehung der Taube nicht einfach durch die einseitige Schwäche der Halsmuskulatur erklärt werden.

B. Über Schädigungen des Gehörorganes durch Strahlenwirkung.

Die Versuche wurden an Tauben und Meerschweinchen ausgeführt. Die anatomischen Veränderungen bestanden in Atrophie, und zwar zeigten Tauben eine isolierte einfache Atrophie der Sinnesepithelien, der Maculae und Cristae, Meerschweinchen hingegen eine solche des Cortischen Organes. Auffallend hierbei ist eine enorm lange Latenzzeit (ca. 6 Monate).

C. Über Schädigungen des Gehörorganes durch adäquate Reize.

I. Versuche am Cochlearisorgan. Bei Versuchen mit weißen Mäusen konnte auch mit hohen Pfeifentönen keine Atrophie hervorgerufen werden. Hingegen wurde bei Meerschweinchen durch die Pfeifentöne a^4 und a^3 Degeneration der 1. und 2. Schneckenwindung erzeugt, und zwar handelte es sich um eine degenerative Atrophie des Cortischen Organes, der Nervenfasern und der Ganglienzellen. Die stärkere Intensität erzeugte nicht nur eine quantitativ stärkere Zerstörung, diese dehnte sich vielmehr auch über einen bedeutend größeren Bezirk der Skala aus. Die Degeneration erstreckte sich über einen verhältnismäßig sehr großen Bezirk der Schnecke.

Der Preyersche Ohrmuschelreflex (bei Meerschweinchen) war auch nach einseitiger Degeneration noch vorhanden. Erzeugte man aber auch auf dem zweiten Ohre eine Degeneration durch den Ton, so reagiert das Tier über-

Digitized by Google
Original from UNIVERSITY OF CALIFORNIA
Generated on 2019-10-24 12:20 GMT / http://hdl.handle.net/2027/uc1.b3252758
Public Domain in the United States, Google-digitized / http://www.hathitrust.org/access_use#pd-us-google

haupt nicht mehr mit der Ohrmuschel, auch nicht auf tiefe Töne; es ist also anscheinend völlig taub. Möglicherweise sind die Schädigungen traumatischer Natur.

II. Versuche am Vestibularisorgan. Durch drehende und schaukelnde Bewegungen, täglich 6 Stunden lang, bis 3 Monate fortgesetzt, konnten bei Mäusen und Tauben keine Veränderungen der Vestibularisorgane erzeugt werden. E. Urbantschitsch.

Praktische Ohrentrichter. Von W. Guttmann (Straßburg i. E.). (Deutsche med. Wochenschr., 1909, Nr. 32.)

Verfasser verwendet Ohrentrichter aus elastischem Material, deren Öffnung beliebig verändert werden kann. Als das geeignetste wird Celluloid empfohlen. Zur Herstellung der Ohrentrichter, die am besten fabriksmäßig erfolgt, wird dünnes, durchsichtiges Celluloid auf einer Form so gerollt und dann gepreßt, daß man einen Trichter mit kleiner Öffnung an der Spitze erhält. Will man eine größere Öffnung haben, so schneidet man einfach mit einer Schere soviel von der Spitze ab, wie erforderlich ist. Wegen der großen Billigkeit kann man ohne wesentliche Kosten für jedes zu untersuchende Ohr einen besonderen Trichter verwenden, den man nach dem Gebrauch fortwirft. O. Beck.

Über Pertonation. Von J. Müller (Wien-Karlsbad). (Deutsche med. Wochenschr., 1909, Nr. 26.)

Müller hat eine elektrische Stimmgabel für die Behandlung von Ohrenkranken mittelst acustischer Vibration konstruiert. Der Vorteil dieser Stimmgabel beruht darauf, daß jede unangenehme, stoßende Wirkung selbst bei stärkster Intensität fehlt und daß das Trommelfell und die Gehörknöchelchen nicht unnützerweise exzessive, mechanische Bewegungen mit geringem Nutzeffekt machen müssen. Weiters hat diese akustische Vibration auch eine Einwirkung auf die Nervenendigung. Bei Menièreschen Erscheinungen gelang es dem Autor des öfteren, einen günstigen Einfluß auszuüben und Pat., welche vor der Vibration erheblich schwankten, konnten unmittelbar darauf sicher gehen. O. Beck.

Beiträge zur Kenntnis kongenitaler Geschwülste und Mißbildungen an Ohr und Nase. Von Dr. L. Grünwald (München). (Zeitschr. f. Ohrenh., Bd. 60, H. 3—4.)

I. Verfasser berichtet über einen Fall von Dermoid der Mittelohrräume und seine Bedeutung für die Cholesteatomfrage mit Berücksichtigung einiger Fälle der Literatur (Toynbee und Hinton, Wagenhäuser, Scheibe, Ribbert, E. Urbantschitsch, Lucae, Erdheim, Schwartze, Körner).

Von prinzipieller Wichtigkeit für die Pathogenese des sogenannten Cholesteatoms ist, daß das Vorkommen einer sicher kongenitalen Neubildung die Möglichkeit gleicher Erklärung für andere ähnliche Neubildungen zeigt.

Im II. Abschnitte bespricht Verfasser die ektodermale Abstammung der Cholesteatome und die Entstehung von Epidermisgeschwülsten. Es bestimmt in

Digitized by Google
Original from UNIVERSITY OF CALIFORNIA
Generated on 2019-10-24 12:20 GMT / http://hdl.handle.net/2027/uc1.b3252758
Public Domain in the United States, Google-digitized / http://www.hathitrust.org/access_use#pd-us-google

gewissen Grenzen die Art einer embryonalen Einschließung auch schon die Art der entstehenden Neubildung und die in ihr möglichen Zellbildungen.

Der III. Abschnitt handelt über lokale Abarten kongenitaler Geschwulstbildung an und in den pneumatischen Räumen des Schädels. Verfasser bespricht die Entstehungsmöglichkeiten der kongenitalen Tumoren innerhalb der und an den pneumatischen Räumen; die entsprechenden Stellen an der Schädelbasis, welche hier in Betracht kommen, sind:

1. Die innere Verschlußstelle des ersten Kiemenspaltes (Membrana flaccida des Trommelfells),
2. der Schläfenknochen,
3. die Tube,
4. die Keilbeinhöhle.
5. Das ethmoidale Höhlensystem sowie Kiefer- und Stirnhöhle ist von jeder Art embryogener, innerer Neubildung ausgeschlossen; nur sekundär können Nachbargeschwülste mit ihnen Fühlung gewinnen (zum Beispiel die Stirnhöhle).

IV. Kongenitale Tumoren in der Mittellinie des Gesichtsschädels; hier sind besonders die medianen Nasenfisteln von Wichtigkeit.

Anomalien im Bereiche der medianen Nasenfurchen:

a) Die ektodermale Einstülpung erfolgt nur im unteren (knorpelig bleibenden) Teile der primären Nasenkapsel;

b) dieselbe erstreckt sich bis in die Region der späteren knöchernen Nase hinauf;

c) die Einstülpung erfolgte im wesentlichen im Bereiche der späteren knöchernen Nase, überschreitet aber nicht den pränasalen Raum. Dieses sah Verfasser selbst bei eigenen Beobachtungen.

Die ektodermale Einstülpung fand im Bereiche der späteren knöchernen Nase statt und kompliziert sich mit dauerndem, möglicherweise durch Expansion nach oben bewirkten Offenstand des Canalis nasofrontalis.

Von diesen Verschlußanomalien der medianen Nasenfurche sind die in der nasofrontalen Lücke sich abspielenden Vorgänge scharf zu scheiden. Endlich erwähnt Verfasser eine nur am Lebenden gewonnene Beobachtung. In diesem Falle entsprach die Lage der Cyste dem nasalen Ende des Stensonschen Ganges, so daß ihre Deutung als Rest seiner epithelialen Verklebung nicht gewagt erscheint. E. Urbantschitsch.

Beobachtungen aus der Praxis. Bericht aus dem Ambulatorium für Ohren-, Hals-, Nasen- und Kehlkopfkrankheiten im evangelischen Spitale in Warschau. Von Rontaler (Warschau). (Nowiny Lekarskie, 1909, Nr. 7 und 8.)

Untere Nasenmuscheln trug Rontaler mit der kalten Schlinge unter Alypinanästhesie ab. Von Ozaena wurden 2 Fälle mit Injektion von Paraffinum filtratum Grübleri 42 behandelt. Nach 10—12 Injektionen schwand der Fötor,

Digitized by Google
Original from UNIVERSITY OF CALIFORNIA
Generated on 2019-10-24 12:20 GMT / http://hdl.handle.net/2027/uc1.b3252758
Public Domain in the United States, Google-digitized / http://www.hathitrust.org/access_use#pd-us-google

der bei der Kontrolle nach 6 Monaten noch nicht zurückgekehrt war. Auf einmal wurde nie mehr als $^1/_2$ *cm*^{3} injiziert. Die Injektionen wurden in Cocainanästhesie einmal in der Woche in das Septum und in die unteren Nasenmuscheln vorgenommen. Manchmal klagten die so behandelten Pat. über Schmerzen in den Augen und in der Nase.

Bei der Behandlung von Septumverbiegungen und -Vorsprüngen wandte Rontaler früher die submuköse Operation mit Hartmann-Petersenscher Lappenbildung an. Seit 1907 verwendet er zumeist den senkrechten Killianschen Schnitt. Zur Anästhesie bedient er sich der Gessnerschen Ampullen mit Cocain und Adrenalin, zur Operation der Instrumente von Freer und Struycken.

In einem Falle von Nasenrachenpolyp fand sich bei der Punktion Eiter im Sinus Highmori. Nach der Cooperschen Operation stieß sich bei der Ausspritzung des Antrum ein 5 *cm* langer Polyp durch den Pharynx ab und wurde von der Pat. ausgespuckt. Derselbe rührte also von der Kieferhöhle her.

Bei einer 38jährigen, über Schmerzen im Munde klagenden Pat. waren konfluierende, weißliche Beläge auf der Mundschleimhaut. Das Abreißen derselben ließ eine blutende Wunde mit unebenen Rändern zurück. Die makroskopische Untersuchung ergab Leptothrix. Erst als der Prozeß auf die Lippen und das Kinn überging und die Form von kleinen, gelblichen Bläschen annahm, wurde die Diagnose „Pemphigus“ ermöglicht. Nach der Verbreitung der Krankheit über den ganzen Körper kam es bald zum Exitus letalis.

Zur Adenotomie verwendete Rontaler in einigen Fällen Bromäthernarkose. Seit 16 Jahren hat Rontaler dieses Mittel in über 200 Fällen ohne unangenehme Folgen angewandt.

In einem Falle trug Rontaler ein Lymphosarcoma tonsillae mit dem Messer ab. Rezidive nach einem halben Jahr. Nach abermaliger Abtragung trat die Krankheit auf der anderen Tonsille auf, die gleichfalls excidiert wurde, bisher ohne Rezidiv.

In einem Falle von Pachydermia laryngis wandte Rontaler längere Zeit 10%ige alkoholische Lösung von Salicylsäure mit gutem Erfolge an.

In Fällen von Struma parenchymatosa sah Rontaler gute Wirkung von Thyreoidin.

Sechs Fälle von Trauma des Gehörorganes:

1. Fall. Bombenexplosion. Kurzdauernde Bewußtlosigkeit, dann Ohrenrauschen, Schwindel, Betäubung. Defekt von einem Drittel des Trommelfells im unteren vorderen Abschnitt, ohne Sekretion. Gehörprüfung: Galton beiderseits 8, Flüsterstimme und Uhr 0. Nach 24 Pilocarpininjektionen Galton rechts 5, links 8, nach 2 Monaten bei fortwährendem Gebrauch von Jodkali rechts 3, links 6, nach 3 Monaten rechts 2, links 2, Flüsterstimme rechts 10, links 8 *cm*. Schwindel geringer, Ohrenrauschen unverändert.

Generated on 2019-10-24 12:20 GMT / http://hdl.handle.net/2027/uc1.b3252758
Public Domain in the United States, Google-digitized / http://www.hathitrust.org/access_use#pd-us-google
Digitized by Google
Original from UNIVERSITY OF CALIFORNIA

2. Fall. Bombenexplosion. Betäubung, Ohrenrauschen, Schwindel. Links Trommelfell retrahiert. Am rechten Trommelfell findet sich im vorderen unteren Quadranten ein vorspringender, hufeisenförmiger, an dem Annulus tympanicus adhärenter Lappen. Weber links. Knochenleitung rechts fast 0. Uhr links auf einige Zentimeter, rechts 0. Flüsterstimme links $1^3/_4$ *m*, rechts 0. Galton rechts 6, nach 3 Monaten 3 *m*. Diagnose: Labyrinthitis haemorrhagica, im ersten Falle beiderseits, im zweiten nur rechts.

3. Fall. Bombenexplosion. Schwindel, Ohrenrauschen, Schwerhörigkeit. Rechts runde Perforation mit Coagula, links längliche Perforation mit Coagula. Weber links, Schwabach verkürzt, besonders rechts. Diagnose: Labyrinthitis traumatica haemorrhagica dextra.

4. Fall. Kolbenschlag aufs linke Ohr. Im hinteren unteren Quadranten ein hufeisenförmiges Stück Trommelfell ausgeschlagen. Weber links, Rinne links.

5. Fall. Kolbenschlag aufs linke Ohr. Längliche Perforation hinten unten. Weber links, Rinne links. Diagnose in beiden letzteren Fällen: Perforatio sicca traumatica membr. tympani sinistrae.

6. Fall. Sturz auf den Kopf. Die Nase aufgerissen, Fractura septi. Blutung aus der Nase, Bewußtlosigkeit. Die Betäubung und Rauschen im rechten Ohr, gleichzeitig Schwindel. Rechts Trommelfell leicht retrahiert. Weber links, Schwabach rechts verkürzt. Galton 3, Flüsterstimme und Uhr 0. Linkes Ohr normal. 3 Monate nach der Operation des Septum und Gebrauch von Jodkali Gehör rechts bedeutend besser, Galton 1. Aber um diese Zeit entwickelte sich das Bild einer traumatischen Neurose. Der Schwindel hat nicht abgenommen, was auf eine Affektion der Bogengänge schließen läßt.

Zum Schlusse beschreibt Rontaler einen Fall von Tuberculosis conchae auris, einen mit Tuberculosis verrucosa cutis processus mastoidei und 2 Fälle, in denen die Totalaufmeißelung vorgenommen wurde.

Spira.

II. Äußeres Ohr und Mittelohr.

Einige Beiträge zur günstigen Beeinflussung eitriger Mittelohrentzündungen durch anderweitige Erkrankungen des Organismus sowie zu den auf diese mitunter vom kranken Ohre projizierten Wirkungen. Von A. Eitelberg (Wien). (Wiener med. Wochenschr., 1909, Nr. 29.)

Eitelberg teilt einige Fälle mit, welche den Spezialisten daran mahnen sollen, daß im menschlichen Organismus jeder einzelne Teil mit dem Ganzen zusammenhängt, wie auch umgekehrt das Ganze jeden einzelnen Teil zu beeinflussen vermag. Daraus ergibt sich notwendigerweise, daß der Arzt das gesamte Gebiet der Medizin beherrschen müßte. Allerdings gibt der Autor selbst zu, daß bei dem Aufschwung, den die Spezialdisziplinen während des letzten Halbjahrhunderts genommen haben, die Forderung fast unerfüllbar erscheint. Gewiß ist Eitelbergs Ansicht richtig, daß man über dem Einzelnen das

Digitized by Google
Original from UNIVERSITY OF CALIFORNIA
Generated on 2019-10-24 12:20 GMT / http://hdl.handle.net/2027/uc1.b3252758
Public Domain in the United States, Google-digitized / http://www.hathitrust.org/access_use#pd-us-google

Ganze nicht aus dem Auge verlieren dürfe und „daß der menschliche Organismus ein zentralistischer und kein Föderativstaat ist". O. Beck.

Akute Otitis. Von Dr. Erich Ruttin (Wien). (Med. Klinik, 1910, Nr. 1.)

Die akute Otitis ist sowohl nach dem klinischen als auch nach dem ätiologischen Bilde in zwei große Gruppen zu teilen: in die durch kapsellose Erreger und in die durch Kapselbakterien hervorgerufene Otitis. Von den kapsellosen Mikroorganismen kommt als Erreger nur der Streptococcus pyogenes in Betracht, zu dem allerdings im weiteren Verlaufe der Otitis sich meist der Staphylococcus pyogenes aureus gesellt. Das gewöhnliche klinische Bild einer Streptokokken- oder Strepto-Staphylokokkenotitis ist folgendes: Unter starken, stechenden Schmerzen im Ohr entwickelt sich während 3—4 Tagen das Stadium der serösen Sekretion. Im Höhepunkt dieses Stadiums wird das seröse Sekret in der Pauke eitrig und es erfolgt der Durchbruch des stark geröteten, vorgewölbten, oft gelblich gefärbten Trommelfells. Dieses Stadium der eitrigen Sekretion dauert ungefähr 2 Wochen und ist durch kopiösen, eitrigen Ausfluß, Schwerhörigkeit und subjektive Geräusche charakterisiert. Dann beginnt die schleimige Sekretion. Hört endlich der Ausfluß ganz auf, so tritt die Otitis in ihr letztes Stadium und zeigt das Bild eines einfachen Katarrhs. Tritt aber zu dem Krankheitsbilde eine komplizierende Mastoiditis hinzu, dann ist entweder nach dem ersten Stadium der Höhepuukt der Otitis noch nicht erreicht und die Schmerzen nehmen kontinuierlich zu oder bleiben wenigstens bis zur vollen Entwicklung der Mastoiditis bestehen. Oder es folgt nach dem Durchbruch des Trommelfells eine kleine Remission, während welcher sich das Empyem entwickelt.

Von den Kapselkokken kommt Diplococcus pneumoniae und Streptococcus mucosus in Betracht. Die Kapselotitis beginnt mit geringen Schmerzen, dabei hat das Trommelfell den Charakter wie bei einem serösen, nicht ausgesprochenen Katarrh, wobei die Durchsichtigkeit des Trommelfells stets verloren gegangen ist.

Auf den letzten Umstand ist besonderes Gewicht zu legen, um Fehldiagnosen zu vermeiden. Diese geringen Symptome werden nach einigen Tagen oft noch geringer oder bleiben stets gleich, ohne aber gänzlich zu verschwinden. Nach wochen- und monatelangem Bestand tritt plötzlich in wenigen Tagen das Bild einer intrakraniellen Komplikation auf. Die seltenen Fälle von Kapselotitiden, die ohne Warzenfortsatzempyem oder Komplikationen verlaufen, zeigen dann das einfache Bild einer leichten, abortiven Otitis.

Unter diesen Umständen ist es daher eine Forderung, daß der Praktiker sich stets zumindest durch ein Deckglaspräparat überzeugt, welche der beiden Bakteriengruppen die Ursache einer in Frage stehenden Otitis ist, um nicht durch eine lebensgefährliche Komplikation überrascht zu werden.

Oskar Beck (Wien).

Generated on 2019-10-24 12:20 GMT / http://hdl.handle.net/2027/uc1.b3252758
Public Domain in the United States, Google-digitized / http://www.hathitrust.org/access_use#pd-us-google
Digitized by Google
Original from UNIVERSITY OF CALIFORNIA

The Suction or Hyperaemia of acute Suppurative Otitis media. By Edward J. Brown (Minneapolis, Minn.) (Laryngoscope, XIX, Nr. 9, pag. 680—682.)

Der Autor beschreibt 3 Fälle, in welchen die Behandlung darin bestand, den Inhalt des Mittelohres nach freier Incision anzusaugen und deren jeder einzelne Fall erfolgreich geheilt wurde. Er meint, daß dieses Vorgehen das beste in akuten Fällen sei, und fand gelegentlich, daß die Entfernung von Blut und Eiter sofortige Erleichterung der Schmerzen ergab und in bestimmtem Maße auch der Mastoideusaffektion. Nach der Incision ist die Entleerung täglich oder zweimal im Tage zu machen, warmes Carbolglycerin soll am ersten Tag jede 1—2 Stunden eingetröpfelt werden und später das Ohr mit schwachem Bichlorid und endlich mit starker Borlösung gespült werden. Law.

Untersuchungen über die Variationen der durch die Paukenhöhle und deren pneumatische Nebenräume verlaufenden Nerven, Sehnen, Bänder und Schleimhautfalten. (Aus der Ohrenklinik in Heidelberg.) Von Marie Köbele. (Zeitschr. f. Ohrenheilk., Bd. LX, H. 1, 2.)

Die von der Verfasserin angestellten Untersuchungen beziehen sich auf folgende Gebilde:

1. Chorda tympani,
2. hintere Taschenfalte,
3. Ligamentum incudomalleolare laterale (der Prussaksche Raum kann dem Mesotympanum oder dem Epitympanum angehören),
4. Ligamentum mallei et incudis superius,
5. die Tensorfalte,
6. Membranen, welche vom Amboß und Steigbügel nach der Labyrinthwand ziehen und Meso- und Epitympanum voneinander trennen, sind zu den accessorischen zu zählen.
7. Accessorische Membranen sind in der lateralen Gipfelbucht zu finden.

Wichtig für die Lokalisation pathologischer Prozesse im Gebiete der Shrapnellschen Membran ist nach den Befunden das Verhalten des Ligamentum incudomalleolare laterale zum Ligamentum mallei externum. Eine Vorwölbung in der Pars flaccida kann auf einen Prozeß im Mesotympanum wie im Epitympanum deuten, je nachdem der Prussaksche Raum zu dem einen oder anderen dieser Teile gehört. E. Urbantschitsch.

III. Labyrinth und Hörnerv.

On the significance of certain labyrinth symptoms. By Leo E. Shambough (Chicago). (Laryngoscope, XIX, Nr. 9, pag. 683—688).

Verfasser bespricht die Bedeutung von Krankheiten des inneren Ohres, die Symptome, welche aus Störungen resultieren, das heißt Tinnitus aurium und Vertigo, resultierend aus Funktionsverlust, nämlich Taubheit und Gleichgewichtsstörungen.

Aus seinen Beobachtungen zieht er folgende Schlüsse:

Digitized by Google
Original from UNIVERSITY OF CALIFORNIA
Generated on 2019-10-24 12:20 GMT / http://hdl.handle.net/2027/uc1.b3252758
Public Domain in the United States, Google-digitized / http://www.hathitrust.org/access_use#pd-us-google

1. Das Vorhandensein des Menière schen Symptomenkomplexes, das heißt der Anfall von Tinnitus und Taubheit, vereinigt mit Schwindel und Gleichgewichtsverlust, bezeichnet einen akuten Druck, das innere Ohr involvierend.

2. Dieser Prozeß kann sich auf die Cochlea beschränken oder auf das Vestibulum und die Bogengänge.

3. Der plötzliche Beginn von Labyrinthsymptomen kann verursacht sein durch eine Embolie oder eine Hämorrhagie im Labyrinth (wirkliche Menièresche Krankheit).

4. Die Labyrinthsymptome, aus einer akuten Neuritis des akustischen Nervs resultierend.

5. In Fällen von plötzlichem Beginn ist es oft unmöglich, zwischen einer Läsion der Vascularergänzung des Labyrinths und einem möglicherweise fulminanten Typus von Neuritis des Acusticus zu unterscheiden, ausgenommen, wenn gewisse charakteristische Symptome einer Läsion in den peripheren Apparat in der Cochlea damit verbunden sind oder wenn eine Allgemeinerkrankung, wie Leukämie, zugunsten einer Hämorrhagie entscheiden läßt.

Law.

The surgery of the auditory labyrinth. By Charles M. Stewart. (Canad. Practitioner and Review, XXXIX, Nr. 9, pag. 537—543.)

Verfasser gibt einen kurzen Bericht über die Anatomie und Pathologie des inneren Ohres. Er entscheidet, daß es unmöglich ist, definitiv eine Labyrinthitis vor der Operation zu diagnostizieren, aber beschreibt zahlreiche Symptome, welche auf diese Krankheit schließen lassen. Er illustriert seine Beobachtungen an 4 Fällen. Er gibt mehrere Indikationen für Labyrinthoperationen, konstatierend, daß in allen Fällen die radikale Mastoideusoperation vorher gemacht werden muß.

Law.

IV. Otochirurgie.

Curabilité des méningites aigues et spécialement de la méningite otogène. Par G. Gaulhier (Lyon). (Annal. des malad. de l'oreille, du larynx, du nez et du pharynx, Mai 1909.)

Seit der Quinckeschen Lumbalpunktion weiß man, daß wirkliche Entzündungen der Meningen heilbar sind, und daß es sich in solchen Fällen nicht bloß um Meningismus handelt. Was die otitische Meningitis, der die Arbeit hauptsächlich gilt, anbelangt, unterscheiden wir primäre (direkt fortgeleitete) und sekundäre; die letztere ist häufiger. Ferner gibt es tuberkulöse, eitrige und seröse Formen. Der Streit Jauxin und Concetti, ob die seröse Form nur ein dem Grade nach von der eitrigen unterschiedene sei oder ob sie die aseptische Art bilde, ist durch Widals Entdeckung, daß es auch aseptische eitrige Formen gebe, hinfällig. Der Verfasser streift nun oberflächlich die Diagnose und kommt auf die Therapie zu sprechen. Der therapeutische Nihilismus der Meningitis ist überwunden. Wir haben vor allem den primären Herd aus-

Digitized by Google
Original from UNIVERSITY OF CALIFORNIA
Generated on 2019-10-24 12:20 GMT / http://hdl.handle.net/2027/uc1.b3252758
Public Domain in the United States, Google-digitized / http://www.hathitrust.org/access_use#pd-us-google

zuräumen. Die Ansichten, ob die Dura sofort freigelegt, und ob sie sofort gespalten werden soll, um die subarachnoidalen Räume zu drainieren, ist geteilt. Der Autor möchte diese Frage lösen, je nachdem, ob ein septischer oder aseptischer Befund vorliegt. Im ersten Falle sind die weitesten chirurgischen Maßnahmen sofort indiziert. Er erinnert nur des Interesses halber an die Gegenöffnung am Rückenmark nach Kiel und die Durchspülung nach Laurens, die Ventrikeldrainage nach Bradeford und die Abtragung der beteiligten Hirnpartien nach Habeur. Die Lumbalpunktion kann günstig wirken nicht nur durch Entlastung, sondern auch durch Entfernung eines Teiles der toxischen Produkte. Paul Laurens hat colloidale Substanzen (5 cm^3) im Anschluß an die Punktion injiziert und diesen Vorgang wiederholt, wenn die Fieberreaktion nicht mindestens 1—1·5° betrug. Die Wirkung dieser Injektionen ist eine dreifache, physikalisch-katalytisch, baktericid, physiologisch (Vermehrung der Leukocyten). Von Laurens wird das Elektrargol dem Collargol vorgezogen. Diese Injektionen sind bei den aseptischen Formen wegen der Leukocytosen kontraindiziert. Fröschels.

Zur operativen Eröffnung des Labyrinthes. Von W. Woyacek. (Aus der Hals-, Nasen- und Ohrenklinik der Militär-medizinischen Akademie zu St. Petersburg, Direktor Prof. N. Simanowsky.) (Russki Wratsch, 1909, Nr. 47.)

Der wichtigste Punkt der Operation sei nach Verfasser die Eröffnung des Vorhofs, da er den geräumigsten Teil des Labyrinthes darstellt, wo die Semizirkularkanäle frei münden und da hier bei einer diffusen Labyrinthaffektion die Hauptansammlung des Eiters vorkommt.

Verfasser legt folgende Modifikation der Neumannschen Labyrinthoperation vor. Hinter dem Facialiskanal wird nur derjenige Teil der Kapsel und der Semizirkularkanäle entfernt, der den Zugang zum Vorhof hindert. Dasselbe geschieht auch vor dem Facialiskanal und es wird hier von der Knochenmasse des Promontoriums nur soviel entfernt, um den Vorhof zu öffnen, wobei die Zerstörung der Schnecke nicht erstrebt wird. Der Vorteil der Modifikation besteht in der geringeren Gefahr für die benachbarten Organe: N. facialis, Art. carotis, Sinus petrosus superior, Stamm des N. acusticus usw. Der Nachteil besteht darin, daß Teile der Semizirkularkanäle und der Schneckenwindungen nicht entfernt bleiben; dieser Nachteil aber ist in gewissem Maße allen Labyrinthotomien eigen. L. Mekler (Ufa, Rußland).

Méningite cérébrospinale d'origine otique. Trépanation. Mort. Par M. Barthès et Guibal (Béziers). (Annal. des malad. de l'oreille, du larynx, du nez et du pharynx, Octobre 1909.)

Pat. wurde 1898 radikal operiert, wobei ein Sequester entfernt werden mußte, der ein Stück des Facialis enthielt. Ausheilung. Im Jahre 1906 ein geringer Ausfluß. Bei der ersten Ordination gutes Gehör. Der Ausfluß dauert 2 Jahre, Pat. verweigert die Operation. Im September dieses Jahres plötzlich

Digitized by Google
Original from UNIVERSITY OF CALIFORNIA
Generated on 2019-10-24 12:20 GMT / http://hdl.handle.net/2027/uc1.b3252758
Public Domain in the United States, Google-digitized / http://www.hathitrust.org/access_use#pd-us-google

Fieber und Kopfschmerzen. Sequester in der Promontorialgegend. Kein Schwindel, kein spontaner Nystagmus, gutes Gehör. 30. IX. Entfernung des Sequesters durch den Gehörgang gelingt nicht. Auskratzung von Granulationen. 1. X. Pat. ist abwechselnd wild und soporös. Nackensteifigkeit. Kernig.

Operation. Defekt im Tegmen antri. Freilegung der Dura mater der mittleren Schädelgrube. Das Gehirn fällt an der Operationsöffnung hervor. Die Dura ist mißfärbig, besonders an der Stelle, die vom Eiter der Trommelhöhle umspült war. Große extradurale Eiteransammlung an der Basis. Sinus normal. Kein intrameningealer Absceß. Nach der Operation Besserung im Befinden des Pat. Das Lumbalpunktat ergibt eine bräunliche Flüssigkeit, reichlich polynukleäre Leukozyten, Kapseldiplokokken. Exitus. Fröschels.

Zur Operation der Mikrotie mit kongenitaler Gehörgangsatresie. (Aus der Klinik und Poliklinik für Hals-, Nasen- und Ohrenkranke von Prof. Dr. Brühl, Dr. Sonntag, Dr. Wolf in Berlin.) Von Dr. A. Blumenthal. (Zeitschr. f. Ohrenheilkunde, Bd. LIX, H. 4.)

Mitteilung von zwei operierten Fällen, die aber keine dauernde Besserung der Hörfähigkeit erzielten. E. Urbantschitsch.

Notizen und Personalien.

Habilitiert: Dr. G. Alagna in Palermo als Privatdozent für Oto-, Rhino- und Laryngologie.

Rücktritt: Prof. Dr. Jul. Böke in Budapest, Vorstand der Ohrenabteilung im St. Rochusspital, ist von der Leitung letzterer Abteilung zurückgetreten, mit der nunmehr Privatdozent Dr. G. Krepuska betraut wurde. Die Ohrenabteilung im Stephansspitale, die bisher Krepuska leitete, will Prof. Frh. v. Müller, Direktor der Pester Spitäler, bedauerlicher Weise auflassen.

Gewählt: Dr. Chauveau in Paris, Direktor von „Archive internationale de laryngologie, d'otologie et de rhinologie", zum Senator des Departements Côte d'or (Bezirk von Beaune).

Im Ambulatorium der Ohrenklinik in München (Ziemssenstraße 1a) werden ab 1. Juli 1910 Dienstag und Freitag von 6—7 Uhr abends Sprechstunden für phonetische Therapie (Ableseunterricht, Stottern, Stammeln) abgehalten; in ähnlicher Weise, wie solche Sprechstunden auf der Wiener Ohrenklinik bereits seit mehr als einem Jahre eingeführt sind.

Generated on 2019-10-24 12:20 GMT / http://hdl.handle.net/2027/uc1.b3252758
Public Domain in the United States, Google-digitized / http://www.hathitrust.org/access_use#pd-us-google
Digitized by Google
Original from UNIVERSITY OF CALIFORNIA

Laryngo-Rhinologischer Teil.

Original-Artikel.

Zum hundertsten Geburtstag Ludwig Türcks.

Von Prof. **O. Chiari.**

Am 22. Juli waren es 100 Jahre, daß Ludwig Türck in Wien geboren wurde. Er war der Sohn eines Hofjuweliers und studierte zunächst 2 Jahre Rechtswissenschaft. Da er diesem Studium keinen Geschmack abgewinnen konnte, trat er in die medizinische Fakultät über und wurde 1836 zum Doktor promoviert.

Sein Lieblingsstudium waren die Nervenkrankheiten. 1840 trat er als Sekundararzt in das Wiener allgemeine Krankenhaus ein und machte sich durch seinen unermüdlichen Eifer und seine Tüchtigkeit bei Baron Türckheim, dem hochverdienten Leiter des medizinischen Unterrichtes in Österreich, sehr beliebt. Dieser setzte es durch, daß eine eigene Abteilung für Nervenkrankheiten im Allgemeinen Krankenhause gegründet wurde und daß Türck daselbst die Stelle eines dirigierenden Arztes 1847 erhielt. Schon 1843 verfaßte er seine erste Arbeit, und zwar über die Spinalirritation. 1844 reiste er nach Paris, woselbst er unter Ricord studierte. Es folgten dann eine Reihe von gediegenen Arbeiten auf dem Gebiete der Nervenkrankheiten, welche grundlegend wurden. So hat Türck die anatomischen Beziehungen zwischen den primären Herden und den sekundär erkrankten Partien des Nervensystems genau erforscht. Er begründete auch die Lehre von den primären Systemerkrankungen des Rückenmarks. Er machte wichtige Entdeckungen in bezug auf die anatomische Lokalisation der Anästhesie bei Hemiplegie, experimentelle Versuche über die Leitungsbahnen des Rückenmarks und über die Hautsensibilität und wichtige klinische Beobachtungen über Neuralgie, Hyperästhesie und das Verhalten der Herztätigkeit bei Neuralgien etc. Durch alle diese Arbeiten sicherte er sich eine führende Stellung unter den Neuropathologen. 1849 gab er wichtige Aufschlüsse über die Ursachen der Amaurose, 1850 stellte er als Ursache der Sehstörung bei Morbus Brightii einen Exsudationsprozeß in die Netzhaut fest und 1852 machte er bahnbrechende Entdeckungen über die Blutungen in die Retina bei Tumoren des Gehirns.

Im Sommer des Jahres 1857, als er schon zum Primararzt ernannt war, kam er auf die Idee, das Kehlkopfinnere mit einem gestielten Spiegel zu untersuchen, ohne von den Erfolgen Garcias im Jahre 1855[1]) zu wissen. Türck

[1]) Garcia hatte nämlich als der erste seinen eigenen Kehlkopf untersucht und wichtige physiologische Entdeckungen gemacht.

Digitized by Google
Original from UNIVERSITY OF CALIFORNIA
Generated on 2019-10-24 12:21 GMT / http://hdl.handle.net/2027/uc1.b3252758
Public Domain in the United States, Google-digitized / http://www.hathitrust.org/access_use#pd-us-google

untersuchte mit Erfolg den Kehlkopf einer größeren Anzahl von Pat. seiner Abteilung, und zwar mit direktem Sonnenlicht. Der damals in Wien wirkende Physiologe Prof. Ludwig bestätigte später, daß ihm Türck im Sommer 1857 einige der von Garcia beobachteten Erscheinungen im Innern des Kehlkopfes mehrerer Personen gezeigt habe.

Prof. Johann Czermak, der gerade in Wien weilte, erfuhr durch Ludwig von dieser Erfindung Türcks und erbat sich im Winter von 1857 auf 1858 von Türck einige der Spiegel leihweise, um sie zu physiologischen Untersuchungen inbezug auf die Bildung der Stimme und Sprache zu benutzen. Türck stellte ihm die Spiegel gern zur Verfügung. Czermak bestätigte auch in einem Vortrage in der Gesellschaft der Ärzte zu Wien, gehalten am 9. IV. 1858 (Wiener med. Wochenschr., Nr. 16 vom 17. IV. 1858), daß „niemand im Zweifel darüber bleiben konnte, daß in der Tat Herrn Dr. Türck das Verdienst gebühre, Garcias Untersuchungsmethode, wenigstens hierzulande zuerst, das ist seit Sommer 1857, zu medizinischen Zwecken auf seiner Abteilung mit Erfolg angewendet zu haben".

Czermak hatte nämlich schon früher in der Wiener med. Wochenschr., Nr. 13 vom 27. III. 1858 in einem Artikel den Kehlkopfspiegel den Ärzten zur allgemeinen Anwendung empfohlen und darüber eben am 9. IV. den oberwähnten Vortrag in der Gesellschaft der Ärzte gehalten.

Auf die Reklamation Türcks hin, der die Priorität der Erfindung für sich in Anspruch nahm, gab dann Czermak 5 Tage nach seinem Vortrage eine Erklärung ab, welche in der Wiener med. Wochenschr., Nr. 16, in der Beilage veröffentlicht wurde. Es heißt darin: „Hätte ich gewußt, daß, wie ich erst jetzt erfuhr, derselbe seine Untersuchungen den Winter hindurch wegen mangelnden direkten Sonnenlichtes in seinen Krankensälen nur unterbrach, so würde ich den in Nr. 13 enthaltenen Aufsatz unterdrückt haben, um meiner wesentlich auf Beobachtungen an mir selbst gestützten Anempfehlung des Kehlkopfspiegels zu praktischen Zwecken nicht den Anschein zu geben, als wäre sie geschehen, um dem Primarius Dr. Türck die Priorität, auf welche ich übrigens nirgends Anspruch gemacht habe, zu entziehen, denn diese gebührt ihm jedenfalls ganz unbestreitbar."

Nach diesen Äußerungen Ludwigs und Czermaks ist nicht zu zweifeln, daß Türck selbständig die Laryngoskopie zu klinischen und diagnostischen Zwecken erfunden hat. Er verwendete aber dazu nur das direkte Sonnenlicht, und Czermak gebührt das große Verdienst, die Beleuchtung mit Hilfe eines Reflektors und einer künstlichen Lichtquelle bewerkstelligt zu haben. Czermak gebührt ferner das Verdienst, die Ärzte auf die große Wichtigkeit dieser Untersuchungsmethode aufmerksam gemacht zu haben. Er war es auch, der schon bei seinem Vortrage am 9. IV. die größten Erwartungen von den Leistungen der neuen Untersuchungsmethode öffentlich aussprach. Er hat auch

Digitized by Google
Original from UNIVERSITY OF CALIFORNIA
Generated on 2019-10-24 12:21 GMT / http://hdl.handle.net/2027/uc1.b3252758
Public Domain in the United States, Google-digitized / http://www.hathitrust.org/access_use#pd-us-google

damals schon erwähnt, daß er an sich selbst die Luftröhre, ja sogar ihre Teilungsstelle und den Anfang der Bronchien zur Anschauung bringen konnte. Bei derselben Gelegenheit erwähnt er auch noch, daß man mit einem kleinen, nach oben gekehrten Kehlkopfspiegel die hintere Fläche des weichen Gaumens, die Choanen, die Mündung der Tuben und den oberen Teil der Rachenhöhle werde untersuchen können. Endlich empfahl er damals schon die Durchleuchtung des Kehlkopfes von außen, um dadurch möglicherweise die Dicke der Stimmbänder für die verschiedenen Register der Stimme zu beobachten. Jedenfalls sind daher die Verdienste Czermaks um die Vervollkommnung der Türckschen Erfindung außerordentlich groß. Man muß dies um so höher anschlagen, da Türck nach dem Vortrage Czermaks am 9. IV. 1858 sich dahin äußerte, daß er weit entfernt sei, allzu sanguinische Hoffnungen von den Leistungen des Kehlkopfrachenspiegels in der Praxis zu hegen; doch betonte er, daß es durch sein Verfahren möglich geworden ist, bei einer großen Anzahl von Individuen den Kehlkopf und die umgebenden Teile zu untersuchen, daß er auch jetzt an der Vervollkommnung seiner Spiegel gearbeitet habe und zeigte den neuen von ihm konstruierten Spiegel, welcher sich dadurch auszeichne, daß er an einem festen Metallstiel unter einem Winkel von 120 bis 125° fixiert sei; gleichzeitig stellte er auch weitere Mitteilungen über seine vervollkommnete Methode in Aussicht.

Türck und Czermak wetteiferten nun miteinander, um die neue Untersuchungsmethode auszubilden. Czermaks Schüler, Semeleder, berichtete in der Sitzung der Gesellschaft der Ärzte vom 28. Mai 1858 (Zeitschr. d. Gesellschaft der Ärzte zu Wien, Nr. 28) über die Beobachtung eines Geschwüres am Zungengrunde mit Hilfe des Kehlkopfspiegels.

Stoerk, ein Schüler Türcks und Sekundararzt an seiner Abteilung, veröffentlichte im Auftrage Türcks in der Zeitschrift der Gesellschaft der Ärzte, Nr. 51 vom Jahre 1858 die laryngoskopische Beobachtung zweier Fälle von krankhaften Veränderungen im Innern des Kehlkopfes.

Es ist ja bekannt, daß sich Türck fernerhin mit Feuereifer des Kehlkopfspiegels bediente, daß er seine Methode fortwährend verbesserte, daß er viele Instrumente ersann, viele Operationen ausführte und vom Jahre 1858 bis 1864 52 Aufsätze über die praktische Verwendung des Kehlkopfspiegels veröffentlichte. Endlich erschien im Jahre 1866 sein berühmtes Werk „Die Klinik der Krankheiten des Kehlkopfes und der Luftröhre nebst einer Anleitung zum Gebrauche des Kehlkopfrachenspiegels und die lokale Behandlung der Kehlkopfkrankheiten“ (Wien, Wilh. Braumüller; Paris, Eduard Jung-Trentel; Leipzig, K. F. Köhler). In diesem Werke ist die gesamte Pathologie und Therapie der Kehlkopf- und Luftröhrenerkrankungen in klassischer Weise bearbeitet, so daß dieses Werk heute noch als die Bibel der Laryngologen gilt.

Generated on 2019-10-24 12:21 GMT / http://hdl.handle.net/2027/uc1.b3252758
Public Domain in the United States, Google-digitized / http://www.hathitrust.org/access_use#pd-us-google
Digitized by Google
Original from UNIVERSITY OF CALIFORNIA

Gleichzeitig erschien ein chromolithographischer Atlas der Kehlkopfkrankheiten nach Aquarellen von Elfinger und Karl Heitzmann.

Persönlich war Türck ungewöhnlich bescheiden und sehr zurückhaltend. Auf das eifrigste mit seinen Studien beschäftigt, erkrankte er 1868 an einem Typhus exanthematicus, der nach 8 Tagen zum Tode führte.

An äußerer Anerkennung war sein Leben arm. 1861 wurde ihm zu gleichen Teilen mit Czermak von der Pariser Akademie der Wissenschaften der Montyonpreis zuerkannt und erst 1864 wurde er zum außerordentlichen Professor ernannt. Sofort nach seinem Tode aber kam man zu der richtigen Auffassung seiner großen Bedeutung. Die Professoren, die Primarärzte und die Sekundarärzte des allgemeinen Krankenhauses und zahlreiche Freunde taten sich zusammen und ehrten das Andenken des hochverdienten Mannes durch die Aufstellung seiner Büste im großen Hofe des allgemeinen Krankenhauses. Der berühmte Architekt Hansen entwarf den Plan zum Denkmal und der ausgezeichnete Bildhauer Pilz lieferte eine meisterhafte Büste des Verstorbenen, welche am 31. Oktober 1868 in Anwesenheit der hervorragendsten Lehrer der Wiener Schule enthüllt wurde.

Der Bruder des Verstorbenen, der Juwelier Josef Türck, errichtete bald darauf eine Stiftung im Betrage von 100.000 Gulden, deren Zinsen würdigen Studenten der Medizin zugewiesen werden.

Aus Dr. Halles Poliklinik für Hals-, Nasen- und Ohrenleiden, Berlin.

Orale oder nasale Methode der Operationen an der Nasenscheidewand.[1])

Von Dr. **Halle.**

Durch einen Vortrag von Kretschmann in der Deutschen otologischen Gesellschaft, 1908, und eine gleichlautende Publikation in der Münchener medizinischen Wochenschrift, 1908, Heft 41, wurde die Aufmerksamkeit der Rhinologen wieder auf ein Verfahren gelenkt, das zuerst Loewe in der Monatsschrift für Ohrenheilkunde im Jahre 1900 publiziert hatte. Es ist dies die Methode der Operation an der Nasenscheidewand vom Munde her.

Rouge hat diesen Weg schon früher zu umfangreichen Eingriffen in der Nase vorgeschlagen und im Jahre 1892 in der Chirurgischen Technik von Esmarch-Kowalzig beschrieben. Diese Methode ist dann von Loewe für die Operationen am Septum narium ausgebaut und in seinem Buche „Zur Chirurgie der Nase", Heft 1 und 2, beschrieben worden. Ausführlich rekapituliert er sie in der Monatsschrift für Ohrenheilkunde, 1909. Sie dürfte daher

---

[1]) Nach einem Vortrag, gehalten in der Berliner laryngologischen Gesellschaft am 18. März 1910.

Digitized by Google
Original from UNIVERSITY OF CALIFORNIA
Generated on 2019-10-24 12:21 GMT / http://hdl.handle.net/2027/uc1.b3252758
Public Domain in the United States, Google-digitized / http://www.hathitrust.org/access_use#pd-us-google

allgemein bekannt sein. Dennoch dürfte es der Übersicht wegen wohl empfehlenswert sein, das Verfahren in seinen Grundzügen hier noch einmal zu beschreiben.

Loewe berichtet eingehend über drei Methoden, die sich in wesentlichen Punkten gleichen, in einigen jedoch erhebliche Unterschiede zeigen. Der Hauptsache nach beruhen sie auf der von Rouge und Loewe angegebenen sogenannten Dekortication der Gesichtsmaske.

Methode I. Schnitt durch die Schleimhaut des Mundes in der Übergangsfalte zwischen Lippe und Oberkiefer. Diesen Schnitt machte Loewe anfangs von dem letzten Molar der einen Seite bis zum letzten Molar der anderen Seite. Jetzt hält er einen Schnitt von einem Prämolaren bis zum anderen für ausreichend.[1]) Schleimhaut und Periost werden nach oben geschoben, bis der Rand der Apertura piriformis sichtbar wird. Hier wird Periost und Mucosa zuerst von der lateralen Nasenwand und dem Boden abgelöst, was ohne Schwierigkeit gelingt, weil sie hier nur locker angeheftet sind. Dann erst geht man auf die Septumschleimhaut über, die vorn an der Cartilago quadrangularis ziemlich fest haftet und leicht einreißt, wenn man hier zuerst mit der Ablösung beginnt. Am Septum soll Perichondrium und Schleimhaut von hinten her abgehebelt werden. Nach genügender Freilegung des Knorpels beziehungsweise des Knochens werden die deformierten Stücke entfernt, die losgelösten Weichteile in ihre natürliche Lage zurückgebracht und die Oberlippe mittelst leicht komprimierenden Deckverbandes auf die Oberlippe gedrückt.

Dieses Verfahren wendet Loewe nur noch an, wenn die Septumanomalie sich im vorderen Abschnitt der Nase befindet. Sind aber auch die oberen und hinteren Partien mitbeteiligt, so geht er etwas anders vor. Er behauptet, die Kontinuität des Nasenschleimhautschlauches sei dabei doch nicht zu erhalten, und deswegen verzichtet er von vornherein darauf, wie er es in seiner zweiten Modifikation beschreibt.

Methode II. Schnitt durch die Mundschleimhaut wie vorher. Doch wird das Frenulum labii superioris dabei nicht mit durchschnitten. Abpräparieren der Weichteile bis zum Rande der Apertur. Hier wird nunmehr Nasenschleimhaut und Periost dicht am Außenrande der Apertur, am Übergang zum Nasenboden, beiderseits in einer Ausdehnung von 1 *cm*, von oben nach unten durchschnit en. Von den Nasenlöchern aus wird in diese Schnitte ein stumpfer zweizinkiger Wundhaken eingesetzt und vorn unten um die Oberlippe herum

---

[1]) Korrekturbemerkung: Gelegentlich der Diskussion zu diesem Vortrage in der Berliner laryngologischen Gesellschaft gab Loewe als neue Modifikation einen Schnitt durch das Frenulum labii superioris bis durch das Periost an. Für das Verfahren selbst bedeutet diese neue Schnittführung keine wesentliche Änderung.

Digitized by Google
Original from UNIVERSITY OF CALIFORNIA
Generated on 2019-10-24 12:21 GMT / http://hdl.handle.net/2027/uc1.b3252758
Public Domain in the United States, Google-digitized / http://www.hathitrust.org/access_use#pd-us-google

aus dem Munde herausgeführt. Durch ruhigen, kräftigen Zug nach oben reißt man die Schleimhaut an dem Vorderrande der Apertur und an der Lamina quadrangularis ab. Hierdurch wird der ganze Septumknorpel und die Apertura piriformis freigelegt. Präpariert man nun, wie beim ersten Verfahren, die Schleimhaut des Septums von unten und hinten her ab, so kann man den ganzen deformierten Teil des Septums im Zusammenhange herausnehmen. Schluß der Operation und Nachbehandlung wie bei dem ersten Verfahren.

Methode III. Schnittführung wie bei I, das heißt das Frenulum wird durchgeschnitten. Das weitere Vorgehen wie bei der zweiten Methode. Doch wenn jetzt mittelst des Hakens die Lippe hochgezogen wird, soll nicht die Schleimhaut der Nase an der Apertur abgerissen werden, sondern sie wird sorglich vom Boden abgehebelt und wird mit dem vom Vomer losgelösten Septum cartilagineum zusammen hochgezogen. Diese vom Boden abgehobene Schleimhaut teilt so das Nasenlumen in eine obere Höhle, welche Septum cartilagineum und Muscheln enthält, und in eine untere Höhle, in welcher der Vomer wie beim Skelett frei liegt und bei vorhandenen Verdickungen desselben leicht beseitigt werden kann.

Das Loewesche Verfahren konnte sich wenig Anerkennung erringen. Nur zwei Ärzte fanden sich, die es mit geringen Abweichungen anwandten. Winkler[1]) berichtet über 4 Fälle, im wesentlichen allerdings Fälle, die mit äußeren Deformitäten kompliziert waren, bei denen er das ihn sonst „abenteuerlich anmutende“ Verfahren mit Erfolg verwendet hat. Und Kretschmann beschreibt 3 Fälle von Septumdeviation, die nach dieser Methode operiert sind, welche er für recht empfehlenswert hält. Er glaubt, daß in vielen Fällen die orale Methode den unbedingten Vorzug verdient. Denn sie gestatte einen ausgezeichneten Überblick, erlaube wahlweises Operieren von rechts oder links je nach den vorhandenen Schwierigkeiten. Die Spina nasalis inferior und die Crista incisiva seien oft sehr stark verdickt und von der Nase her nicht angreifbar, wohl aber vom Munde her. Die große Wunde, die Schwellung des Gesichtes, die stärkere Blutung und den verlängerten Heilverlauf betrachtet er als nicht erheblich im Vergleich zu den Vorzügen des Verfahrens. Die notwendige Narkose hält er für keinen Nachteil, da er glaubt, daß auch die nasale Septumoperation eine so große Anforderung an den Pat. stelle, daß eine Allgemeinnarkose dazu notwendig sei. Ein Satz von Kretschmann scheint mir besonders bemerkenswert zu sein. Er meint: „Es ist in manchen Fällen überhaupt nicht möglich, die Schleimhaut der konvexen Seite abzulösen, man mag eine Methode wählen, welche man will“, eine Ansicht, der man durchaus widersprechen muß.

Gegen Kretschmann wendet sich in der Münchener medizinischen Wochenschrift, 1908, Heft 51, mit großer Energie Brünings, der irrtümlich

[1]) Winkler, Monatsschr. f. Ohrenheilk., 1903, H. 8.

Digitized by Google
Original from UNIVERSITY OF CALIFORNIA
Generated on 2019-10-24 12:21 GMT / http://hdl.handle.net/2027/uc1.b3252758
Public Domain in the United States, Google-digitized / http://www.hathitrust.org/access_use#pd-us-google

das Loewesche Verfahren für die eigene Methode Kretschmanns hält. Brünings wirft der oralen Operation vor, daß sie der nasalen hauptsächlich in drei Punkten nachstehe:

1. Verlange sie immer Narkose, wogegen die nasale mit lokaler Anästhesie außer bei ganz kleinen Kindern immer auskomme;

2. kommen bei dem oralen Verfahren leichter Einrisse der Schleimhaut zustande. Denn es entfalle bei ihm die Möglichkeit, das Elevatorium bei der Ablösung der Schleimhaut mit dem Auge zu kontrolieren und diese an gefährdeten Stellen mit dem Finger zu schützen;

3. die Nachbehandlung sei bei der nasalen Methode einfacher, da die Patienten meist nur einen Tag das Bett hüten müßten.

Diese Arbeit veranlaßte Loewe, nochmals zugunsten seiner Operationsmethoden das Wort zu ergreifen. In seiner oben erwähnten ausführlichen Publikation geht er unter Darlegung aller anatomischen Verhältnisse und Rekapitulation von Krankengeschichten eingehend auf die Brünings schen Vorwürfe ein. Er gesteht zwar die Berechtigung von Brünings erster urd dritter These zu, bestreitet aber entschieden die zweite. Daß sein Verfahren Anerkennung verdiene, dafür spräche, daß außer ihm zwei anerkannte Autoren es mit Erfolg verwandt hätten. Er selbst hat 53 Fälle (!) erfolgreich nach seiner Methode operiert. Er verlangt, daß nur auf Grund exakter Nachprüfungen sein Verfahren beurteilt werden dürfe und glaubt, aus den bisherigen Erfahrungen folgende Sätze aufstellen zu können.

Sein Verfahren sei der endonasalen Septumoperation vorzuziehen:

1. Bei Säuglingen und Kindern in den ersten Lebensjahren.

2. Bei den sogenannten Quer- (Vertikal-) Brüchen des Septums, sobald eine stärkere Lageverschiebung des Vorderfragmentes stattgefunden hat.

1. In manchen Fällen, in denen es sich um Korrektur von Mißgestaltungen der Nase, die auf Septumfehlern beruhen, also um Schiefnasen, zu kleine oder zu große, zu stark gekrümmte Nasen handelt.

4. Wenn raumbeschränkende Prozesse im Bereich des unteren Nasenganges (hyperostotische Verdickungen des Nasenbodens, Deformitäten der Spina nasalis anterior inferior und der Crista incisiva) Platz gegriffen haben.

5. Nasenärzte, die nur selten Gelegenheit haben, Septumoperationen auszuführen und deshalb nicht über ausgiebige Erfahrungen auf diesem schwierigen Gebiete verfügen, tun gut, bei komplizierten Septumanomalien die orale Methode anzuwenden, da sie viel geringere Anforderungen an das operative Können stellt und deshalb auch dem Ungeübten einen vollen Erfolg sichert.

M. H.! Bei zahlreichen von mir operierten Fällen von Deformitäten des Septums hatte ich nie Ursache gehabt, ein anderes Verfahren als das nasale für notwendig oder wünschenswert zu halten. In allen Fällen schwerer und

Digitized by Google
Original from UNIVERSITY OF CALIFORNIA
Generated on 2019-10-24 12:21 GMT / http://hdl.handle.net/2027/uc1.b3252758
Public Domain in the United States, Google-digitized / http://www.hathitrust.org/access_use#pd-us-google

schwerster Formen von Deviation, Subluxation, Cristenbildung, Fraktur des Septums hat mir die Methode genügt, wie sie Menzel und Killian beschrieben haben, mit einigen Modifikationen, die ich mir erlaubt habe, in der Berliner Laryngologischen Gesellschaft 1908 vorzutragen und die eingehend in der Zeitschrift für Laryngologie, Rhinologie und ihre Grenzgebiete 1909 beschrieben sind.

Dennoch hielt ich es angesichts der hohen Zahl von 53 Fällen, in denen Loewe sein Verfahren nötig zu haben glaubte, angesichts der, wenn auch bedingten Empfehlung Winklers und der Publikation von Kretschmann, für meine Pflicht, durch eigene Untersuchungen festzustellen, ob die orale Operation wirklich so wesentliche Vorzüge vor der nasalen aufweist, daß sie in einer Reihe von Fällen als die Methode der Wahl bezeichnet werden muß.

Ich habe daher gemeinsam mit Herrn Oberstabsarzt Hauptner an einer großen Reihe von Leichen jeden Alters das Loewesche Verfahren studiert und alle drei Modifikationen häufig ausgeführt.

Zunächst konnten wir feststellen, daß technisch die drei Methoden keine großen Schwierigkeiten bieten. Die Freilegung der Apertur, das Abpräparieren der Schleimhaut von der lateralen Nasenwand und vom Boden der Nase gelingt durchaus leicht. Ob dies aber bei Patienten immer ebenso einfach ist wie an der Leiche und ob gerade der minder geübte Rhinologe, wie Loewe meint, eine Methode mit Vorteil wählen soll, die ebenfalls durchaus geübt sein will und nicht unerhebliches chirurgisches Können erfordert, das schien uns denn doch sehr zweifelhaft. Die eigentlichen Schwierigkeiten der Operation aber beginnen da, wo für den minder Geübten auch bei der nasalen Methode die Schwierigkeiten anfangen, nämlich bei der Ablösung der Schleimhaut vom deviierten Septum. Bei erheblichen Deformitäten des Septums ist dies genau so leicht oder schwer wie von der Nase aus. Zwar trifft der zweite Einwand Brünings nicht zu, nämlich daß man das Elevatorium nicht mit dem Finger schützen könne. Das kann man bei dem oralen Verfahren, wo das vordere Operationsfeld ungleich größer ist, eher leichter und besser als bei dem nasalen. Aber die Schleimhaut über eine scharfe Crista hinweg oder über einer vertikalen Leiste abzulösen, gelingt beim oralen Verfahren keineswegs leichter als beim nasalen, und ebensowenig ist es einfach, von hinten und unten her die Schleimhaut vom vorderen Knorpelrande abzulösen. Sehr leicht wird man vorn die Schleimhaut einreißen, wogegen man dies immer vermeiden kann, auch bei der oralen Methode, wenn man ein wenig vom vorderen Rand des Knorpels entfernt einen großen, bogenförmigen Schnitt durch die Schleimhaut legt und sie von hier aus vom Knorpel abhebelt. Dabei bleibt vorn auf dem Stück des Knorpels, der erhalten bleiben soll, die Schleimhaut liegen, was mir durchaus empfehlenswert erscheint. Ist es nötig, eine Subluxation zu beseitigen, so ge-

Digitized by Google
Original from UNIVERSITY OF CALIFORNIA
Generated on 2019-10-24 12:21 GMT / http://hdl.handle.net/2027/uc1.b3252758
Public Domain in the United States, Google-digitized / http://www.hathitrust.org/access_use#pd-us-google

lingt dies nach Anlegen eines entsprechenden Schnittes[1]) durch den Knorpel bequem von hinten her, ohne die Schleimhaut einzureißen. Alles dies läßt sich aber ebenso bequem von der Nase wie vom Munde her machen.

Ich möchte hier einschalten, daß ich mich der Empfehlung Brünings nicht anschließen kann, welcher rät, Schleimhaut und Knorpel mit einem Schnitt zu durchschneiden unter Schutz der Schleimhaut der anderen Seite mit dem Finger. Meines Erachtens tut man gut, den Schleimhautschnitt möglichst weit nach vorn anzulegen, damit man besser an den Boden der Nase, die Crista nasalis inferior etc. herankommt, etwa an der Haut- und Schleimhautgrenze. Der Knorpelschnitt aber liegt besser weiter nach hinten, damit vorn genügend Knorpel zur Stütze des Nasenrückens stehen bleiben kann. Man tut also gut, sich durch den ersten Schnitt nicht für das weitere Vorgehen festzulegen.

Welches sind nun die Vorteile der Operation vom Munde her? Zunächst ist zuzugeben, daß man, wenigstens bei der zweiten und dritten Methode, ein sehr großes Operationsfeld gewinnt. Die Nase liegt, wie am Skelett, frei. Nur das Septum cartilagineum ragt nach vorn hervor und läßt sich von beiden Seiten bequem erreichen. Man kann die Nasenhöhle ausgezeichnet übersehen, das Nasenskelett in voller Ausdehnung freilegen und etwaige kosmetische Operationen unschwer ausführen.

Das sind unter Umständen außerordentlich große und wertvolle Vorzüge, und wir werden untersuchen müssen, ob sie nicht groß genug sind, um, wie Loewe meint, die Nachteile des Verfahrens gering erscheinen zu lassen.

M. H.! Ich glaube, daß wir als Rhinologen zunächst den Standpunkt festzuhalten haben, daß wir jede Operation, die ohne Gefahr von der Nase her ausführbar ist, sei es unter lokaler, sei es unter allgemeiner Narkose, von der Nase her auszuführen verpflichtet sind. Gerade das Aufblühen der Rhinologie hat einen großen Teil jener radikalen chirurgischen Rhinologie überflüssig gemacht, die noch vor kaum wesentlich mehr als einem Jahrzehnt, zum Beispiel zur Entfernung von reichlichen Nasenpolypen, das Aufklappen der Nase für notwendig hielt. Von diesem Gesichtspunkte aus hat schon Boenninghaus die Methode Loewes nach der ersten Publikation als einen Rückschritt in der Rhinochirurgie höchst abfällig beurteilt. Wir werden von diesem Standpunkte aus eine Berechtigung zu großen chirurgischen Maßnahmen nur dann anerkennen, wenn das schonendere, endonasale Verfahren nicht ausreicht oder wenn die Vorzüge des eingreifenderen Verfahrens groß genug sind, alle Bedenken schwinden zu lassen.

In zahlreichen Publikationen der letzten Jahre von Menzel, Killian, Freer, Katz, Meyer u. v. a. ist der Wert der nasalen submucösen Septumresektion anerkannt worden, welche die Möglichkeit gibt, auch in schwierigsten

[1]) Vgl. meine oben zitierte Arbeit.

Digitized by Google
Original from UNIVERSITY OF CALIFORNIA
Generated on 2019-10-24 12:21 GMT / http://hdl.handle.net/2027/uc1.b3252758
Public Domain in the United States, Google-digitized / http://www.hathitrust.org/access_use#pd-us-google

Fällen, die früher recht schwer reparabel waren, fast physiologisch normale Verhältnisse wieder herzustellen und, wenn erforderlich, durch Fortnahme der oft stark verdickten oberen Abschnitte des Septums bequem an das Siebbein oder die Stirnhöhle heranzukommen. Alle Autoren, so weit sie auch in der Ansicht über die anzuwendende Technik differieren, stimmen darin überein, daß sich die submucöse Operation des Septums von der Nase her in Lokalanästhesie in kurzer Zeit durchführen läßt, die je nach der Art des Falles und der Technik des Operateurs auf 3—45 Minuten bemessen wird. Wer die nötige Übung hat, dürfte die Zeit von 20—25 Minuten auch in komplizierten Fällen selten überschreiten. Und es ist fraglos, daß sich der Eingriff so schmerzlos gestalten läßt, daß ihn selbst nervöse Frauen und Kinder anstandslos ohne Allgemeinnarkose aushalten. Es trifft nicht zu, daß, wie Kretschmann behauptet, auch bei nasaler Operation Narkose nötig ist, weil die Anforderungen an die Widerstandskraft der Patienten zu große sind. Man braucht nur darauf hinzuweisen, welche riesigen Eingriffe sich in anderen Disziplinen unter lokaler Anästhesie durchführen lassen, ohne daß eine Shokwirkung zu befürchten ist. Nur bei überaus ängstlichen Patienten, die kein Zuspruch und kein Hinweis auf absolute Schmerzlosigkeit beruhigen kann, und bei Operationen, die etwa bei ganz kleinen Kindern strikte indiziert sind, ist die Narkose unvermeidlich. Brünings berichtet, das jüngste von ihm unter Lokalanästhesie operierte Kind sei 6 Jahre alt gewesen. Wenn dies auch als ein besonders seltener Heroismus anzusehen ist, so kann ich doch bestätigen, daß ich in einer Reihe von Fällen bei Kindern von 8 Jahren unter Lokalanästhesie ohne Schwierigkeiten operieren konnte.

Wir werden hier zu untersuchen haben, in wie frühem Alter man überhaupt berechtigt ist, einen solchen immerhin recht erheblichen Eingriff bei Kindern vorzunehmen. Loewe gibt an, er habe mit seiner Methode ein Kind von einem Jahre mit Erfolg operiert. Er behauptet, solche erhebliche Deformitäten seien bei Säuglingen und Kindern im ersten Lebensjahre „bekanntlich“ nicht selten. Brünings ist kein Fall vorgekommen, wo eine Indikation zu solchem Eingriff in so zartem Alter vorlag. Ich selber habe Gelegenheit genommen, zahlreiche Kinder im ersten Lebensjahr zu untersuchen, ohne daß ich einen solchen Fall angetroffen hätte. Im allgemeinen halte ich es nicht für angebracht, vor dem 12. Lebensjahre eine Septumoperation auszuführen, weil die Ausbildung der Nase darunter leiden könnte, eine Ansicht, für die allerdings der strikte Beweis noch fehlt. Wenn aber eine einwandsfreie Indikation vorliegt, wenn die Nasenatmung durch hochgradige Deformitäten völlig oder fast völlig ausgeschaltet ist, dann halte ich bei der Bedeutung der Nasenatmung gerade für den kindlichen Organismus eine submucöse Resektion auch im zartesten Alter für gerechtfertigt. Ich selbst habe drei Fälle erlebt, in denen ich bei Kindern von vier Jahren die Operation für strikte indiziert

Generated on 2019-10-24 12:21 GMT / http://hdl.handle.net/2027/uc1.b3252758
Public Domain in the United States, Google-digitized / http://www.hathitrust.org/access_use#pd-us-google
Digitized by Google
Original from UNIVERSITY OF CALIFORNIA

halten mußte und von der Nase her ausgeführt habe. Die Kinder waren alle vorher wiederholt adenotomiert worden, litten an dauernden Bronchitiden, Pseudospasmen der Glottis, unruhigem, von Aufschreien unterbrochenem Schlaf, starker Unterernährung und waren geistig erheblich zurückgeblieben. In einem dieser Fälle, meinem ersten, bat mich die Mutter selber inständig um Operation, da ihr einziges Kind nachts zu ersticken drohe, so sehr war sie durch die röchelnde Atmung des Kindes geängstigt. Es war angeblich 6mal! vorher adenotomiert worden. In allen drei Fällen hat die gut gelungene Operation in kurzer Zeit eine völlige Umwandlung des Zustandes der Kinder erzielt.

Ich muß hier auf einen Einwurf eingehen, der mir in der Berliner Laryngologischen Gesellschaft von berufener Seite gelegentlich einer Demonstration zu meinem Vortrag gemacht wurde: „Ich habe noch nie ein Kind wegen schlechter Nasenatmung zugrunde gehen sehen." M. H.! Über die Bedeutung der Nasenatmung gerade im Kindesalter sollte man sich unter Fachgenossen klar sein. Auf die gewaltigen Schädigungen, die durch die Mundatmung bedingt werden, auf die Entwicklungsstörungen, Bronchitiden, Mittelohreiterungen, Gebißanomalien etc. etc. hier hinzuweisen, dürfte sich eigentlich erübrigen.

Es kann nicht bezweifelt werden, daß Kinder nicht an hochgradiger Nasenverengerung, wohl aber an deren Folgen oft genug zugrunde gehen. Bekanntlich schicken heute fast alle Spezialärzte für Lungenkranke einen erheblichen Prozentsatz ihrer Kranken zum Rhinologen, weil entweder die angegebenen Störungen von einer Erkrankung der Nase bedingt sind, oder weil sie ohne eine gute Nasenatmung keine Heilung der Lungenaffektion erhoffen. Schon Henoch weist in seinem Lehrbuch der Kinderkrankheiten auf eine Reihe von Todesfällen hin, die er als mittelbare Folge der schlechten Nasenatmung ansieht. Andere Kinderärzte schließen sich dieser Ansicht durchaus an.

Sollen wir nun Atmungsstörungen bei Kindern nur beseitigen, wenn wir durch Adenotomie helfen können? Die Frage aufwerfen, heißt sie verneinen. Daß eine Reihe von Kindern trotz erheblicher Störung der Nasenatmung relativ gut gedeiht, ist bekannt, darf aber schwerlich als Beweis gelten, daß man in anderen schweren Fällen tatenlos zusieht.

Ich meine, wir müssen Kinder, die Mundatmer sind, unter allen Umständen zu Nasenatmern machen, insofern sich dadurch schwerere Allgemeinstörungen ergeben haben, selbst wenn in schweren Fällen große Eingriffe unvermeidlich sind!

Muß man so junge Kinder operieren, so leistet die Kuhnsche perorale Methode, die letzthin wieder vielfach, u. a. von Stuhrmann, warm empfohlen wurde[1]), wie bei allen größeren Operationen in Mund und Nase, unschätzbare

[1]) Stuhrmann, Arch. f. Laryng., 1910.

Digitized by Google
Original from UNIVERSITY OF CALIFORNIA
Generated on 2019-10-24 12:21 GMT / http://hdl.handle.net/2027/uc1.b3252758
Public Domain in the United States, Google-digitized / http://www.hathitrust.org/access_use#pd-us-google

Dienste. Nur der kurze Trichteransatz, das gerade aus dem Munde herausstehende Rohr und das leichte Lösen der Verbindung des Trichter- und Mundansatzes störten mich oft. Durch erhebliche Verlängerung des Metallschlauches, winkelige Abknickung seines Ansatzes an das Mundstück und durch passenden Bajonettverschluß glaube ich, wie die vorliegenden Instrumente zeigen[1]), diesen Übelstand beseitigt und diese vorzüglichen Hilfsmittel um vieles brauchbarer gemacht zu haben.

Es ist hiernach nicht zu bezweifeln, daß die nasale Operation sich auch bei Kindern bis zu vier Jahren durchführen läßt. Ob dies aber bei vorhandener strikter Indikation in noch zarterem Alter auch für geübteste Operateure möglich ist, erscheint mir sehr zweifelhaft. Dagegen habe ich an der Leiche bei einem $^1/_2$jährigen Kinde die Operation mittelst oraler Methode unschwer durchführen können. Wenn also in zartestem Alter ein Eingriff sich als absolut unvermeidlich herausstellt, so würde das orale Verfahren das allein mögliche sein.

Dieses ist aber nach unserer Erfahrung die einzige strikte Indikation für die Loewesche Methode. In allen übrigen Fällen, wo der Naseneingang nicht übermäßig, etwa durch Narben, verengt ist, kann man allen Indikationen Loewes von der Nase aus völlig genügen. Der Überblick ist ausreichend groß und frei, man kann auch beliebig von beiden Seiten aus operieren. Was Loewe und Kretschmann für einen großen Vorzug der oralen Methode halten, das wahlweise Vorgehen von beiden Seiten, das steht auch von der Nase aus frei. Kommt jemand von einer Seite aus mit der Operation nicht zustande, so bleibt es unbenommen, die Mucosa von der anderen Seite her ebenfalls zu durchschneiden und von hier aus abzulösen. Nur wird man den Schnitt zweckmäßig etwas weiter nach vorn oder nach hinten von dem Schnitt der anderen Seite anlegen, damit diese später nicht aufeinander fallen.[2]) Notwendig ist allerdings nach Beendigung des Eingriffes die Naht, um eine Perforation im vorderen Abschnitt zu vermeiden. Im übrigen schützt in schweren Fällen weder das nasale noch das orale Verfahren vor der so gefürchteten Perforation, sondern nur hinreichende Technik, die bei beiden Methoden gleich groß sein muß. Eine Perforation läßt sich bei vorsichtigem Vorgehen bei nicht unvernünftigen Patienten immer vermeiden, doch kommt sie gelegentlich wohl auch dem Geübtesten vor, wenn er nicht die genügende Sorgfalt walten läßt. Es werden zur Vermeidung des Perforierens bei dem Schnitt durch den Knorpel immer neue Methoden angegeben. So empfiehlt Fein[3])

[1]) Demonstriert in der Berliner Laryngologischen Gesellschaft. Medizinisches Warenhaus, Berlin.

[2]) Wie ich nach Fertigstellen des Vortrages sehe, ist ein gleiches Vorgehen auch von Srebny in dem Arch. f. Laryngol., 1910, empfohlen worden.

[3]) Fein, Monatsschr. f. Ohrenheilk., 1909.

Digitized by Google
Original from UNIVERSITY OF CALIFORNIA
Generated on 2019-10-24 12:21 GMT / http://hdl.handle.net/2027/uc1.b3252758
Public Domain in the United States, Google-digitized / http://www.hathitrust.org/access_use#pd-us-google

nach Abpräparieren der Schleimhaut der einen Seite eine Umschneidung des deviierten Knorpels, wodurch erreicht wird, daß beim Ansetzen des Elevatoriums das ganze umschnittene Stück abspringt. Diese Methode wurde schon vor Jahren von Jansen angewandt, doch ist sie durchaus nicht nötig. Man vermeidet alle Schwierigkeiten, wenn man nach Ablösung der Mucosa in den Knorpel hinter dem Schleimhautschnitt nur einschneidet[1]), nicht ihn durchschneidet. Ein schmales, stumpfes Elevatorium, in den Schnitt eingesetzt, hebt dann den Knorpel, der in der Schnittlinie springt, mit Leichtigkeit von der gegenüberliegenden Schleimhaut ab. Und passiert dem nicht völlig Geübten ein Durchbruch des Elevatoriums, so deckt die weiter nach vorn reichende Schleimhaut der anderen Seite unschwer dies Mißgeschick. Auch kann er ein wenig nach hinten vom ersten Knorpelschnitt noch einmal einschneiden und hier vorsichtiger vorgehen. Dann hat das erste Versehen gar nichts zu bedeuten. Reißt aber bei der oralen Methode beim Ablösen der Schleimhaut von hinten her dieselbe am vorderen Rande beiderseits ein, was durchaus nicht immer vermeidbar ist, so kann nur eine Schleimhautplastik die Perforation verhüten.

Ebensowenig sind die anderen Indikationen Loewes und Kretschmanns haltbar. Quer- (Vertikal-) Frakturen bieten von der Nase aus keine größeren Schwierigkeiten als beim oralen Verfahren. Auch raumbeschränkende Prozesse im Bereich des unteren Nasenganges bedingen letzteres nicht. Ich habe in einem Falle eine erhebliche Exostose, in einem anderen eine starke Erhöhung des Nasenbodens unschwer von der Nase her submucös entfernen können. Da die Schleimhaut des Nasenbodens sich leicht ablösen läßt, bieten diese Prozesse für das nasale Vorgehen kaum größere Schwierigkeiten als für das orale. Ebenso lassen sich erhebliche Hyperostosen der Spina nasalis anterior inferior, wenn sie den Eingang in die Nase beengen, von der Nase aus sicher beseitigen. Der erste Schnitt durch die Mucosa muß in solchen Fällen weit nach vorn bis fast an den Rand des Knorpels verlegt werden. Ist die Schleimhaut nach vorn und hinten abgehebelt, so verlängert man den ersten Schnitt bis auf den unteren Rand der Apertura piriformis, etwas lateral von der Crista nasalis inferior. Dann kann man das Periost ohne große Schwierigkeiten über der Crista abheben, nötigenfalls bis weit herunter auf die Maxilla inferior, und alles fortnehmen, was sich als störend erwiesen hat.

Weiterhin ist kein großer Vorteil darin zu sehen, daß man nach Loewe das ganze deformierte Stück bei der oralen Operation auf einmal entfernen kann. Erstlich ist es ziemlich gleichgültig, ob man die Deformation im ganzen oder in Stücken herausbringt. Dann aber halte ich es auch bei dem oralen Verfahren in allen Fällen von umfangreichen Veränderungen für unmöglich, dies alles auf einmal abzulösen und herauszubefördern. Daß man aber auch

[1]) Halle, in oben zitierter Arbeit.

Digitized by Google
Original from UNIVERSITY OF CALIFORNIA
Generated on 2019-10-24 12:21 GMT / http://hdl.handle.net/2027/uc1.b3252758
Public Domain in the United States, Google-digitized / http://www.hathitrust.org/access_use#pd-us-google

von der Nase aus ohne Einriß der Schleimhaut recht beträchtliche Stücke des Knochens mit großen Deformitäten entfernen kann, das mögen die herumgezeigten Präparate dartun.

Strikte abzulehnen ist meines Erachtens die Ansicht Loewes, daß der weniger Geübte leichter vom Munde her operiert. Das gilt nur, wenn man ganz jugendliche Patienten, etwa unter 6—8 Jahren, operieren muß, für andere nicht. Wer wenig Operationstechnik hat, darf sich um so weniger an einen fraglos wesentlich größeren Eingriff wagen, der schon rein chirurgisch mancherlei Anforderungen stellt. Man wird andrerseits von einem Spezialisten die Beherrschung der nasalen Methode verlangen dürfen. Wer aber von der Nase aus nicht operieren kann, dem wird die Ablösung der Schleimhaut über einer scharfen Crista oder über einer tiefen Knickung von der oralen Öffnung ebensowenig gelingen, ja, ich glaube, daß dies vom Boden und hinten her oft eher größere technische Schwierigkeiten macht. Vorteilhaft ist beim oralen Verfahren einzig das größere Operationsfeld und die Möglichkeit, ohne Speculum zu arbeiten. Dieses aber wird jeder Rhinologe gebrauchen können.

Daß im übrigen die orale Methode auch für Geübte ihre Schwierigkeiten hat, beweist mir ein Fall, den ich vor einiger Zeit sah, und der von Loewe selbst operiert wurde. Er war nach seiner ausdrücklichen Versicherung nur wegen Verbiegung der Nasenscheidewand operiert worden. Der Pat. hatte 16 Wochen in der Klinik gelegen. Er zeigte eine Sattelnase, die ihn zu mir geführt hatte, und eine Perforation von gut Zweimarkstückgröße. Ich führe den Fall nicht etwa gegen Loewe an. Ein Unglücksfall kann gewiß auch einem meisterhaften Operateur begegnen. Wenn aber der Autor selbst zu einer Zeit, in der er über die Anfangsversuche hinaus war, vor solchen Zufällen nicht geschützt war, dann möchte ich keinen Fall sehen, den ein Ungeübter operiert. Wenn Loewe an anderer Stelle meint, daß solche Sattelnase bei erhaltenem Perichondrium im Laufe der Jahre ausgeglichen wird, so kann ich ihm nicht beipflichten. Ich habe nie von selbst eine Sattelnase sich zurückbilden sehen.

So bleiben endlich noch die Fälle von Mißgestaltungen der Nase, Schiefstellung u. dgl., für welche die orale Aufdeckung des Skeletts in der Tat oft äußerst günstige Operationsmöglichkeiten bietet. Aber erstlich gehören diese Fälle schon mehr in das Gebiet der Nasenplastik, andrerseits muß darauf hingewiesen werden, daß Gersuny, Gerber und vor allem Joseph Methoden angegeben haben, welche erlauben, auch von der Nase her diese Eingriffe mit bestem Gelingen durchzuführen, falls nicht etwa ein sehr enger Naseneingang dies unmöglich macht.

Nach allen diesen Erwägungen muß als fragloser Nachteil der oralen Methoden angesehen werden:

1. Die notwendige Narkose und die wesentlich verlängerte Operationsdauer.

Digitized by Google
Original from UNIVERSITY OF CALIFORNIA
Generated on 2019-10-24 12:21 GMT / http://hdl.handle.net/2027/uc1.b3252758
Public Domain in the United States, Google-digitized / http://www.hathitrust.org/access_use#pd-us-google

2. Die großen Wunden, die bei der Operation erheblich stärkere Blutungen, als Folge Schwellungen des Gesichtes und längeres Krankenlager bedingen.

Demgegenüber steht als einziger wesentlicher Vorteil die große Übersichtlichkeit des Operationsfeldes, was besonders für Operationen an ganz jungen Kindern und bei schweren Mißbildungen, gelegentlich wohl auch bei malignen Tumoren, von Vorteil sein kann.

Hiernach kann die Loewesche Methode nur in wenigen Fällen als berechtigt anerkannt werden, und die große Zahl von 53 Operationen, die Loewe nach diesem Verfahren ausgeführt hat, erscheint uns schwer verständlich.

Bei aller Anerkennung der fraglos großzügigen Methoden Loewes müssen wir das erste Verfahren als nicht ausreichend, die letzte als nicht notwendig ganz ablehnen. Für das zweite, das Hauptverfahren, muß man meines Erachtens folgende Grundsätze aufstellen:

1. Für fast alle Eingriffe an der Nasenscheideand ist die orale Operationsmethode nach Loewe (Kretschmann, Winkler) als ein unnötig großer und durch die dabei unumgängliche längere Narkose nicht ungefährlicher Eingriff entschieden abzulehnen.

2. Berechtigt kann die Methode sein in den überaus seltenen Fällen, wo bei Kindern bis zu etwa 4 Jahren eine Operation an der Nasenscheidewand sich als unvermeidbar erweist.

3. Bei großen, plastischen Operationen oder bei Entfernung maligner Tumoren aus der Nase kann die Methode unter Umständen mit großem Nutzen Anwendung finden.

4. Nicht ausreichende Technik ist eher eine Kontraindikation als eine Indikation zur Operation vom Munde her.

Zum ferneren Ausbau meiner Theorie des oberen Schutzvorrichtungssystems.

Von Dr. med. **W. Lamann** (St. Petersburg), Konsultant an der Maximilianan stalt des Roten Kreuzes.

VIII.

Über den Zusammenhang zwischen der artikulierten menschlichen Sprache und den Gesetzen der Peristaltik.[1])

Was kann der Mensch im Leben mehr gewinnen,
Als daß sich Gott-Natur ihm offenbare?

Goethe.

Ich habe bereits früher meine Überraschung darüber geäußert, als ich, nachdem ich die Resultate meiner langjährigen Forschungen auf dem Gebiete

[1]) Der vorliegende Aufsatz war als Vortrag für den Pirogoffkongreß russischer Ärzte in St. Petersburg (April 1910) gedacht, angemeldet und geschrieben. Da er

Digitized by Google
Original from UNIVERSITY OF CALIFORNIA
Generated on 2019-10-24 12:21 GMT / http://hdl.handle.net/2027/uc1.b3252758
Public Domain in the United States, Google-digitized / http://www.hathitrust.org/access_use#pd-us-google

der motorischen Reflexe in den oberen Wegen filtriert hatte, eine neue Theorie der Peristaltik herauskristallisiert vorfand. Ist der Forscher durch die gewonnenen Resultate überrascht, so ist dies der beste Beweis, daß er bei seinen Untersuchungen von keiner vorgefaßten Idee ausgegangen ist. So war es auch mir ergangen: als Laryngologe habe ich nie daran gedacht, mit den Physiologen von Fach in der Frage von der Aufdeckung der Fundamentalgesetze der Peristaltik zu konkurrieren, allein — allem Anschein nach — ist es des Schicksals Wille gewesen, darüber anders zu verfügen. Ich befinde mich gänzlich in Abhängigkeit von dem Wesen meines Gegenstandes und habe keinen Grund, vor direkten logischen Schlüssen zurückzuweichen.

Nach meiner Theorie der Peristaltik bilden alle sogenannten Wege, mit Einschluß des Gefäßsystems, ein einziges großes, einheitliches peristaltisches System. Ungeachtet der verschiedenartigsten speziellen Funktionen sind alle diese Wege nach einem Gesamtplan, in Einklang mit einer gemeinschaftlichen Bestimmung — ihren Inhalt fortzubewegen — aufgeführt. Sie sind nach einem Typus gebaut: sie bestehen aus organischen Röhren, die sich hie und da bis zu Dimensionen von Höhlen erweitern. Den Inhalt dieser Röhren, so verschiedenartig er auch ist, nenne ich Fremdkörper, um besonders anschaulich hervorzuheben, daß der Akt des Fortbewegens des Inhaltes auf einer defensorischen Idee gegründet ist. Dieser Inhalt erscheint für die sensiblen Nerven eines gewissen Querschnittes der organischen Röhre als Reiz, und die gereizte Stelle bestrebt sich, davon zu befreien auf dem Wege seiner Fortbewegung. Nach dieser Auffassung verstehe ich also unter Fremdkörper nicht allein die klinischen Fremdkörper in diesen Wegen, sondern auch die Nahrung, Schleim, Kot, Konkremente, die Frucht in den Geburtswegen, das Blut im Gefäßsystem, die durch Atmung verdorbene Luft in den Lungen. So erscheint der Inhalt dieser organischen Röhren am gegebenen Orte und zu gegebener Zeit als ein wirklicher Fremdkörper, der entfernt werden muß. Die Fortbewegung von einem Querschnitt zum anderen wird hauptsächlich durch das Spiel zweier Gruppen von Muskeln, der Konstriktoren und der Dilatatoren, erreicht. So haben denn alle Teile des großen einheitlichen peristaltischen Systems die eine gemeinsame mechanische Aufgabe zu lösen — die Fortbewegung ihres Inhaltes — und weisen ihrem anatomischen Bau nach einen allgemeinen Plan auf — eine mit Konstriktoren und Dilatatoren versehene organische Röhre.

---

jedoch zu lang ausgefallen und ich für eine Amputation nicht zu haben war, blieb mir nichts weiter übrig, als zurückzutreten. Allein der „Vortrag“ war nun einmal geschrieben. Sollte ich ihn umarbeiten oder in seiner ursprünglichen Gestalt der Presse übergeben? Manches hätte ich allerdings gern ausführlicher besprochen, allein ich glaubte die Übersichtlichkeit des Ideenganges nicht beeinträchtigen zu dürfen. So entschied ich mich denn für das letztere.

Digitized by Google
Original from UNIVERSITY OF CALIFORNIA
Generated on 2019-10-24 12:21 GMT / http://hdl.handle.net/2027/uc1.b3252758
Public Domain in the United States, Google-digitized / http://www.hathitrust.org/access_use#pd-us-google

War bei dieser meiner Grundauffassung von der Einheit des mechanischen Zieles und des anatomischen Planes etwas gekünsteltes, da ich seinerzeit die Voraussetzung auch von der Gemeinsamkeit des physiologischen Gesetzes der Peristaltik ausgesprochen, das heißt für alle Wege die Gemeinsamkeit der Gesetze, die die Funktion dieser Konstriktoren und Dilatatoren regieren, a priori aufgestellt habe?

Ich halte dafür, die zwei von mir erschlossenen Gesetze erscheinen als Grundgesetze der Peristaltik, und ich glaube ferner, der Nachweis des Vorhandenseins dieser Gesetze in allen Teilen des einen großen peristaltischen Systems ist bloß eine Frage der Zeit. Ich will durchaus nicht behaupten, daß mit der Aufdeckung dieser zwei Gesetze uns das ganze Bild der Peristaltik klar wird. Nein, ich gebe sogar gern zu, daß neben diesen zwei Grundgesetzen auch noch andere allgemeine Gesetze für das ganze peristaltische System existieren können, die aber bis jetzt noch nicht nachgewiesen worden sind. Allein zu gleicher Zeit kann ich nicht umhin zu sehen, daß schon meine beiden Gesetze — das Sequenz- und das Antagonistengesetz — den Horizont vor uns unermeßlich erweitern und frappante Perspektiven teils schon eröffnen, teils zu eröffnen versprechen, überall hin, wo es Peristaltik gibt — und wo ist sie nicht? Es erhebt sich eine lange Reihe weiterer, höchst interessanter Fragen, deren Bearbeitung leider die Kräfte eines Forschers übersteigt, nicht nur wegen ihrer Zahl, sondern auch wegen der Notwendigkeit gründlicher Kenntnisse in allen Spezialitäten, die natürlich einem Menschen nicht erreichbar sind. Das Vorhandensein dieser zwei Gesetze in den Atmungs- und in dem oberen und unteren Verdauungstrakt, glaube ich von mir entschieden nachgewiesen. Die Reihe ist jetzt an den übrigen Wegen. Es gibt bereits ganz bestimmte Hinweise, daß der Geburtsakt in voller Harmonie mit dem Antagonistengesetz verläuft. Die die Geburtshelfer seit Jahrzehnten interessierende Frage über die Faktoren, welche bei der Erweiterung des unteren Uterusabschnittes sub partu mitwirken, erhält durch das Antagonistengesetz eine besondere Beleuchtung. Die Gynäkologen werden uns des weiteren zum Beispiel nicht erklären, weshalb die Kreißende bei jeder Wehe die Beine spreizt, nicht nur im Momente des Passierens der Frucht durch die Genitalspalte, sondern auch lange zuvor. All dies ist nichts anderes als das Auftreten des Antagonistengesetzes. Dann kommt an die Reihe das Gefäßsystem usw.

Aus der langen Reihe der sich aufwerfenden Fragen will ich mir heute vor dem Leser erlauben, nur eine spezielle, für mich ziemlich unerwartet gekommene aufzurollen, die Frage von dem Zusammenhange der artikulierten menschlichen Sprache mit den Gesetzen der Peristaltik, eine Frage, deren Aufstellung allein noch gestern ganz ungeheuerlich erscheinen mußte angesichts des völligen Mangels an Begründung, die aber heute, wie mir scheint,

Digitized by Google
Original from UNIVERSITY OF CALIFORNIA
Generated on 2019-10-24 12:21 GMT / http://hdl.handle.net/2027/uc1.b3252758
Public Domain in the United States, Google-digitized / http://www.hathitrust.org/access_use#pd-us-google

so interessant ist, daß ich es nicht für einen Frevel halte, dem Leser aus dieser Veranlassung einige freie Augenblicke zu nehmen.

Beginnen wir die Darstellung mit dem Hinweis auf die allgemein bekannte Tatsache, daß es kein Gesetz gibt, dessen Auftreten nicht durch andere Gesetze variiert oder sogar auf Null reduziert werden könnte. Diese Erscheinung ist so gewöhnlich, daß wir, um das Auftreten irgend eines Gesetzes in reiner Gestalt zu demonstrieren, eine gewisse künstliche Veranstaltung schaffen, das heißt das hervorbringen müssen, was man ein Experiment nennt. Es versteht sich von selbst, daß mein Antagonistengesetz, das uns heute besonders interessieren soll, unfehlbar dies allgemeine Schicksal teilen muß, durch andere Gesetze in seiner Erscheinung verändert zu werden. Ich erlaube mir, den Leser an sein Wesen zu erinnern.

Stellen wir uns eine organische Röhre vor, durch die man eine unbeschränkte Zahl von Querschnitten machen kann; stellen wir uns weiter vor, daß jeder solche Querschnitt mit einem Konstriktor und einem Dilatator versehen ist. Nennen wir diese Querschnitte A, B, C usw., wobei wir mit diesem Namen auch die zugehörigen Konstriktoren und Dilatatoren bezeichnen. Nehmen wir des weiteren an, daß A eine äußere Öffnung ist, sagen wir der Mund, so werden B, C, D tieferliegende Querschnitte sein.

Setzen wir voraus, daß in dieser organischen Röhre der Konstriktor D sich kontrahiert hat. Dann müssen wir, dem Antagonistengesetze gemäß, folgendes beobachten: alle tiefer liegenden Vorrichtungen, das heißt die Konstriktoren und Dilatatoren E, F, G usw., werden sich im Zustande der Ruhe, des Gleichgewichtes befinden, im Falle der Fremdkörper nach außen bewegt werden soll. Gleichzeitig verharren die Konstriktoren A, B und C in vollkommener Ruhe, hingegen treten ihre Antagonisten, das heißt die Dilatatoren A, B und C unwillkürlich in Tätigkeit. Als Resultat erhält man folgendes Bild: Sobald der Konstriktor D in Aktion tritt, müssen die Querschnitte nach außen, also A, B und C reflektorisch klaffen.

Das dabei verfolgte mechanische Ziel ist vollständig klar: der herauszustoßende Fremdkörper soll auf seinem Wege möglichst wenig Hindernisse finden.

Wie der Leser sich vielleicht erinnert, führte ich als eines der eklatantesten Beispiele die Untersuchung des oberen Rachens auf Adenoiden mit dem Finger an. Das Kind kann den Finger nicht beißen, weil von dem Momente an, da der Rachenreflex in Tätigkeit tritt, die Zahnspalte reflektorisch klafft.

Das ist das Wesentliche des Antagonistengesetzes.

Bevor ich zur Phonetik übergehe, muß ich die Aufmerksamkeit noch auf zwei Sätze lenken — man kann sie auch meinetwegen Gesetzmäßigkeiten nennen —, die ich schon in meiner grundlegenden Abhandlung ausführlich besprochen habe.

Digitized by Google
Original from UNIVERSITY OF CALIFORNIA
Generated on 2019-10-24 12:21 GMT / http://hdl.handle.net/2027/uc1.b3252758
Public Domain in the United States, Google-digitized / http://www.hathitrust.org/access_use#pd-us-google

Der erste Satz lautet so: Die Ausstoßung eines Fremdkörpers geht in zwei Tempi vor sich. Im ersten Tempo stellt sich an einem betreffenden Orte dem Vordringen des Fremdkörpers ein solcher Widerstand entgegen, daß die eigene Vorwärtsbewegung des Fremdkörpers aufgehoben wird (als Anlaß zur eigenen Vorwärtsbewegung eines Fremdkörpers dient sein Gewicht); der Fremdkörper wird somit „gestellt". Erst im zweiten Tempo wird kraft des defensorischen Apparates der Fremdkörper zur Bewegung nach außen veranlaßt, bis zu seiner völligen Entfernung.

Beispiel: Wenn wir beim Essen einen Knochensplitter bemerken, suchen wir vor allem ihn zu fixieren, an einen unbeweglichen Punkt, meist den harten Gaumen, mit der Zunge zu drücken. Das ist das erste Tempo. Erst beim zweiten bewegen wir den Gegenstand nach außen.

Man könnte mir voraussetzlich aus Anlaß dieses Beispieles entgegenhalten: ja, das sind aber willkürliche Bewegungen, keine Reflexe. Vollkommen richtig; allein die Lösung einer mechanischen Aufgabe wird hier durch dasselbe mechanische Verfahren erreicht, unabhängig davon, ob es willkürlich oder unwillkürlich ist.

Der zweite Satz lautet so: Je tiefer in den oberen Wegen der Schutzapparat (Konstriktor und Dilatator) liegt, um so weniger ist er dem Willen und um so mehr dem Reflex unterworfen.

Das Gesagte ist so zu verstehen: Wenn man einem Nichteingeweihten sagt, er solle die Zähne zusammenpressen, so wird er, indem er den Befehl ausführt, gleichzeitig die Lippen öffnen. Er tut dies deswegen, weil es ihm so bequemer ist, und bequemer ist es deswegen, weil dies das Antagonistengesetz fordert. Sagt man dann demselben Subjekt: presse gleichzeitig auch die Lippen zusammen, so wird er auch dies ausführen. Mit anderen Worten: wenn wir es wollen, so können wir, dem Antagonistengesetz zuwider, gleichzeitig die Lippen und die Zähne zusammenpressen. Allein wir können dies nur dann tun, wenn wir unsere Aufmerksamkeit darauf konzentrieren, das heißt, wenn wir unseren Willen dazunehmen.

Was reproduzieren wir dabei durch den Willensimpuls? Entgegen dem Antagonistengesetze unterdrücken wir nicht nur die unwillkürliche Tätigkeit des entsprechenden Dilatators, sondern zwingen sogar den Konstriktor in Aktion zu treten. Allein zu einer derartigen Unterdrückung des Antagonistengesetzes durch den Willensimpuls ist nötig, daß beide Konstriktoren mehr nach außen liegen; liegt einer oder liegen beide tief, so wird der Willensimpuls sich nicht imstande zeigen, die unwillkürliche Tätigkeit des Dilatators zu unterdrücken. So können wir zum Beispiel die Lippen während des Brechaktes nicht zusammenpressen, gleichwie wir den Sphincter pharyngis nicht willkürlich gleichzeitig mit den Gaumenbögen in Aktion setzen können.

Digitized by Google
Original from UNIVERSITY OF CALIFORNIA
Generated on 2019-10-24 12:21 GMT / http://hdl.handle.net/2027/uc1.b3252758
Public Domain in the United States, Google-digitized / http://www.hathitrust.org/access_use#pd-us-google

So bitte ich denn den Leser, neben meiner allgemeinen Lehre von der Peristaltik für unsere weiteren Ziele zwei Schlüsse zu behalten: erstlich, daß das erste Tempo des peristaltischen Aktes immer in der Fixierung besteht und zweitens, daß wir in den oberen Wegen in den vorderen Schutzvorrichtungen das Auftreten des Antagonistengesetzes durch einen Willensimpuls unterdrücken können.

Es ist notwendig hervorzuheben, daß diese beiden Sätze von mir bereits im Jahre 1902 formuliert und gedruckt worden sind, das heißt zu einer Zeit, wo ich weder an Phonetik dachte, noch mir bewußt war, daß ich dem Wesen nach an dem Problem der Peristaltik arbeite. Ich hebe dies hervor, um dem Verdacht zuvorzukommen, als hätte ich die beiden Sätze gerade für den gegebenen Fall, ad hoc, formuliert. Es ist wichtig für mich, daß der Leser wisse, daß diese Sätze zu anderer Zeit und unter anderen Umständen geschaffen worden sind und daß, wenn ich heute mit ihnen operiere, dies auf Grund schon fertiger, von mir längst begründeter Tatsachen geschieht.

Im Jahre 1856 erschien in erster und 1863 in zweiter Auflage Merkels kapitales Werk: „Anatomie und Physiologie des menschlichen Stimm- und Sprachorganes". 250 Seiten kommen auf die Anatomie der oberen Wege, 700 sind der Physiologie, der physiologischen Phonetik gewidmet, nämlich dem Mechanismus der Hervorbringung der Laute des Alphabets. Das Werk bietet ein reiches Material, das Resultat hauptsächlich persönlicher ausdauernder und äußerst gewissenhafter Forschungen des Verfassers. Wir verdanken ihm zweifellos viel, da er unseren wissenschaftlichen Ballast stark bereichert hat; leider aber kann ich nicht sagen, daß er in gleichem Maße zu seinem Verständnis beigetragen hätte: ich habe nicht gefunden, was ich suchte — den Zusammenhang zwischen der physiologischen Phonetik und der allgemeinen Physiologie. Schon der Titel selbst — „Anatomie und Physiologie des Stimm- und Sprachorganes" — weckte in mir Bedenken. Stimmorgan — ja, das ist uns bekannt, das ist etwas ganz sui generis, das ist eine selbständige Bildung, mit einer speziellen physiologischen Funktion in Einklang gebracht — das ist der Kehlkopf mit seinen Teilen. Aber Sprachorgan? Hat der Mensch ein besonderes Organ für die Sprache, als etwas selbstständiges? Mit welchen für die Sprache notwendigen Organen ist denn der Mensch von der Natur beglückt im Vergleich zu den höheren Säugetieren? Mir sind solche Organe nicht bekannt. Alles ist da auch bei den menschenähnlichen Affen. Was ist dies alles? Sind es etwa die Lippen, Zähne, Zunge, Gaumenbögen usw. zum Fassen, Zerkleinern der Nahrung usf.? O nein, das sind nur Details.

In der Mund- und Rachenhöhle ist beim Menschen etwas allgemeineres vorhanden, etwas, was weit unten auf der tierischen Leiter zu finden ist — es ist dies dasselbe peristaltische System mit seiner allgemeinen, ein-

Digitized by Google
Original from UNIVERSITY OF CALIFORNIA
Generated on 2019-10-24 12:21 GMT / http://hdl.handle.net/2027/uc1.b3252758
Public Domain in the United States, Google-digitized / http://www.hathitrust.org/access_use#pd-us-google

zigen mechanischen Aufgabe — der Fortbewegung des Inhaltes, im gegebenen Falle natürlich der Nahrung.

In den oberen Wegen ein peristaltisches System? Welch ein Einfall! Die Bewegung des Darmes — das ist Peristaltik!

Darauf läßt sich nicht mit zwei Worten erwidern, da im wesentlichen meine ganze zehnjährige Arbeit mich zur Ablehnung dieser alten Auffassung geführt hat. So beschränkt kann man die Peristaltik nicht mehr betrachten. Ich habe bereits nachgewiesen, daß die Peristaltik des Darmes nur ein spezieller Fall der allgemeinen Peristaltik ist, dazu ein bedeutend vereinfachter, und daß schon deswegen allein eine wellenförmige Bewegung für die Peristaltik nicht charakteristisch sein kann. Wir stehen vor der Alternative: entweder verstehe man unter „Peristaltik" eine ausschließlich wellenförmige Bewegung — dann muß man für die übrigen Fälle von Bewegungen nichtwellenförmigen Charakters noch einen anderen Terminus ersinnen; oder man erweitert den Begriff „Peristaltik" und nennt so jede Bewegung, welche die Fortschaffung des Inhaltes in einer organischen Röhre zum Zweck hat oder sich ihr angleicht. Ich fasse die „Peristaltik" gerade in diesem erweiterten Sinne auf.

Im ersten Falle handelt es sich selbstverständlich nicht um die Benennung, sondern um die Notwendigkeit, ein zweifaches mechanisches Prinzip der Fortbewegung des Inhaltes anzuerkennen, mit einer entsprechenden Spaltung der anatomischen und physiologischen Idee. Ich kann diesen Gesichtspunkt nicht anerkennen; nicht etwa deswegen, weil diese Spaltung meiner Grundlehre widerspricht, sondern vor allem deswegen, daß ich von Jugend auf so tief von der Einheit des Weltgebäudes durchdrungen bin, daß eine derartige Spaltung meinem Verstande direkt zuwiderläuft. Die Auffassung, daß die Mund- und Rachenhöhle ein peristaltisches System darstelle — und zwar in optima forma, das heißt auf der höchsten Stufe der Evolution —, ist mir längst zum Axiom geworden. Der Leser erinnert sich, daß gerade die oberen Wege mit ihren massiv makroskopischen Konstriktoren und Dilatatoren mir als Objekt für meine Forschungen über Peristaltik gedient haben, und ich habe schon in einer meiner Arbeiten bemerkt, daß es durchaus kein Zufall ist, wenn es der Laryngologie beschieden ist, die Wiege einer erweiterten Lehre von der Peristaltik zu werden.

Doch gehen wir zurück. Was war denn nun also bei dem Urmenschen vorhanden zur Zeit, da die ersten Anfänge artikulierter Laute entstanden? Der Kehlkopf und das peristaltische System des oberen Digestionstraktus — als Geschenk der Natur, als Erbe von den Vorfahren. Aber wenn die Evolution sich vor allem auf ererbten Daten aufbaut, was kann es dann für einen weiteren Schluß geben als den, daß der Urmensch, in seinem leidenschaftlichen Verlangen, seine Gedanken mit seinen Mitmenschen zu teilen,

Digitized by Google
Original from UNIVERSITY OF CALIFORNIA
Generated on 2019-10-24 12:21 GMT / http://hdl.handle.net/2027/uc1.b3252758
Public Domain in the United States, Google-digitized / http://www.hathitrust.org/access_use#pd-us-google

anfing, das vorhandene peristaltische System an die vorhandenen Stimmittel anzupassen. Ich wiederhole: die artikulierte menschliche Sprache ist gegründet auf die Anpassung des peristaltischen Systems des oberen Digestionstraktus an die Stimmittel.

Welche Antwort erteilt uns die physiologische Phonetik auf diesen apriorischen Satz?

Merkel lehrt uns, daß ein Laut, der sich im Kehlkopf vermittelst der Stimmbänder und der zwischen ihnen vibrierenden Luft bildet, in der Rachen- und Mundhöhle sofort erfaßt, beschränkt, gedrückt, reflektiert, beschleunigt, der Reibung unterworfen wird. Die dabei von den Organen in der Mund- und Rachenhöhle angenommene Stellung erscheint kompliziert. Allein die allgemeine Charakteristik ist längst klargestellt: während sich an irgend einem Orte eine Verengerung des Lumens bildet, in der bestimmten Absicht, ein gewisses Geräusch hervorzubringen, bedingt an anderen Orten gleichzeitig eine gewisse Stellung der Organe nur ein Zurückwerfen der Schallwelle.

Sehen wir uns die Konsonanten (Mitlauter) an, als die am meisten charakteristischen Laute der menschlichen Sprache. Die Konsonanten sind Laute, die in der Mund-, Nasen- und Rachenhöhle unter Beteiligung der Stimmbänder gebildet werden, einige übrigens auch ohne diese. Aber immer ist es notwendig, daß an irgend einem Orte der Mundhöhle entweder eine völlige Schließung des Lumens stattfinde oder sich wenigstens eine Verengerung — Schallritze genannt — bilde. Im ersten Falle erhält man beim Durchbruch der ausströmenden Luft die Gruppe der Consonantes explosivae oder occlusivae (P, B—T, D—K, G). Im zweiten Falle entsteht in der formierten Schallritze durch Reibung der Luft ein Geräusch — das sind die Consonantes fricativae oder spirantes oder strepentes (nach Merkel).

So schnell die menschliche Rede auch dahinfließen mag, die Bildung jedes Konsonanten setzt sich aus mehreren einander ablösenden Momenten, dreien oder sogar vieren, zusammen. Im ersten Moment bewegen sich die beteiligten Organe in gewisser Richtung, in der Absicht, eine bestimmte Stellung einzunehmen; im zweiten vollzieht sich die definitive Aufstellung der geforderten Lage und wird der Laut reproduziert. Mit dem dritten Moment beginnt das Zurücktreten der Teile in ihre Ruhestellung nach geleisteter Arbeit. Oft kommt es aber vor, daß diese Rückbewegung nicht gleichzeitig vor sich geht, sondern in zwei Tempi, das heißt zuerst erschlafft ein Konstriktor, sodann der andere; in diesem Falle ergibt sich folglich noch ein vierter Moment. Allein dieses allgemeine Schema läßt eine Reihe von Variationen zu.

Nehmen wir als Beispiel zwei der einfachsten Konsonanten, P und B, sogenannte Labialexplosivlaute.

Bei Hervorbringung des P wird im ersten Moment das Gaumensegel zurückgezogen, die Zunge liegt flach, die Lippen legen sich zusammen; im

Generated on 2019-10-24 12:21 GMT / http://hdl.handle.net/2027/uc1.b3252758
Public Domain in the United States, Google-digitized / http://www.hathitrust.org/access_use#pd-us-google
Digitized by Google
Original from UNIVERSITY OF CALIFORNIA

zweiten Moment werden die Lippen zusammengedrückt, im dritten durch den Durchbruch der Luft gewaltsam auseinandergetrieben. Die allgemeine Erschlaffung, das heißt die der Lippen und der Stimmbänder, findet solchergestalt im vierten Moment statt.

Der Konsonant B wird anders gebildet: der erste Moment wird durch das Schließen der Lippen- und Stimmritze bezeichnet, aber die Auflösung geht so vor sich, daß zuerst der Mund geöffnet wird und dann erst die Stimmritze, wobei die Ausatmung fortgesetzt wird.

Ähnliches läßt sich auch in den tieferen Teilen der Mundhöhle beobachten.

Der Konsonant G wird in den tiefen Teilen der Mundhöhle gebildet und stellt ebenfalls eine occlusiva dar wie P und B. Eine vollständige Schließung findet statt zwischen der Zungenwurzel, dem Gaumensegel und den vorderen Gaumenbögen; im zweiten Moment erfolgt der Durchbruch der Luft; im dritten wird nur die Zungenwurzel gesenkt, allein die Stimmbänder werden noch geschlossen gehalten, bis auch sie — im vierten Moment — zurückweichen.

Schon diese paar Konsonanten drängen uns zum Nachdenken. In der Tat sehen wir, daß bei gewissen konsonantischen Lauten neben der Schließung der Stimmbänder gleichzeitig ein dichter Abschluß des Lumens noch an einem anderen Orte vor sich geht; bei anderen Konsonanten, den fricativae, findet, wie oben gezeigt, anstatt der dichten Abschließung nur eine Verengerung der Schallritze statt — das Wesen der Sache bleibt aber augenscheinlich dasselbe, das heißt wir beobachten ein gleichzeitiges Inaktiontreten der Konstriktoren an zwei verschiedenen Querschnitten, was das Antagonistengesetz nicht zuläßt. Wie ist diese Erscheinung zu verstehen?

Nach meiner Anschauung haben wir hier ein Phänomen vor uns, das identisch ist mit jenem, von dem ich oben Erwähnung getan habe, als ich von der Möglichkeit sprach, daß in den oberen Wegen das Antagonistengesetz durch einen Willensimpuls unterdrückt werde. Stellt man die phonetische Tatsache meiner Deutung gegenüber, so kann man nur einen von zwei Schlüssen ziehen: entweder ist mein Antagonistengesetz nichts anderes als ein Phantom, oder die artikulierte menschliche Sprache konnte überhaupt nur realisiert werden dank der Möglichkeit, das Antagonistengesetz durch einen Willensakt zu unterdrücken. Da aber für mich das Antagonistengesetz felsenfest dasteht, so bleibt mir nur übrig, die zweite Möglichkeit anzunehmen.

Da ich in der Mund- und Rachenhöhle nur eines sehe — das peristaltische System des oberen Digestionstraktus, welches auf der Schutzidee gegründet ist, so muß ich, indem ich mir treu bleibe, den Schluß ziehen, daß alle in diesem Gebiete vorgehenden Bewegungen nach dem Grundprinzip mit den defensorischen identisch sein müssen.

Digitized by Google
Original from UNIVERSITY OF CALIFORNIA
Generated on 2019-10-24 12:21 GMT / http://hdl.handle.net/2027/uc1.b3252758
Public Domain in the United States, Google-digitized / http://www.hathitrust.org/access_use#pd-us-google

Nach zehnjähriger Arbeit habe ich mich in diese Idee so eingelebt, daß ich in dem Schlusse der Lippen bei P und B und dem Zusammenpressen des Gaumensegels, der Zungenwurzel und der Gaumenbögen bei dem Hervorbringen des Konsonanten G nichts anderes erkenne, als eine mit der defensorischen identische Bewegung zur Fixierung eines Fremdkörpers: mit den Lippen bei P und B und mit einer komplizierteren Bewegung in dem Isthmus oris bei G.

Vielleicht wird dem Leser noch klarer, was ich sagen will, wenn ich auf den Mechanismus der Hervorbringung des Lautes L hinweise. Dabei stützt sich die Zungenspitze entweder an die oberen Schneidezähne oder an ihre Grenze mit dem harten Gaumen. Aber, frage ich nun, wodurch unterscheidet sich diese Bewegung von der, die wir ausführen, wenn wir beim Essen einen Knochensplitter wahrnehmen? Ja durch nichts. Wir machen mit der Zunge genau dieselbe Bewegung, um den Knochensplitter zu fixieren. Die Kontraktion im Isthmus oris unterscheidet sich bei Hervorbringung des G ebenfalls in nichts von der zweckmäßigen Bewegung der Konstriktoren zur Fixierung eines Fremdkörpers in diesem Querschnitte.

So neige ich denn dazu, daß die Intonation der Konsonanten durch gewisse Bewegungen, die ihrer Natur nach vollkommen mit den defensorischen identisch sind, erzeugt wird. So muß es auch sein: jedes System kann nur die Arbeit leisten, die ihm seiner Konstruktion nach eigen ist, und in einem der Idee nach defensorischem System können nur defensorische Bewegungen erzeugt werden.

Wenn ich oben zur ersten Orientierung des Lesers gesagt habe, daß die artikulierte Sprache auf die Anpassung des peristaltischen Systems an die Stimmittel gegründet ist, so kann ich jetzt nach vorgenommener Analyse detaillierter erklären, wie das zu verstehen ist.

Aus meinen vorhergehenden Arbeiten erhellt, daß ich nach Möglichkeit alle im Lichte meiner Theorie analysierten Fragen von drei Gesichtspunkten aus zu betrachten suche, dem mechanischen, dem anatomischen und dem physiologischen. Ich würde daher die von mir durchgeführte Auffassung der Anthropophonetik nicht für abgeschlossen halten, wenn ich nicht eine bestimmte Antwort auf ihre Beziehung zu diesen drei Kardinalpunkten geben könnte. Ich denke so:

1. Vom mechanischen Gesichtspunkte aus fällt die artikulierte Sprache mit dem ersten Tempo des peristaltischen Aktes (der Fixierung) zusammen;

2. anatomisch ist die artikulierte Sprache gegründet auf das Spiel derselben Muskelgruppen, auf denen die ganze Peristaltik dieses Gebietes beruht;

3. physiologisch ist die artikulierte Sprache gegründet auf die Unterdrückung des Antagonistengesetzes durch den Willensakt.

Digitized by Google
Original from UNIVERSITY OF CALIFORNIA
Generated on 2019-10-24 12:21 GMT / http://hdl.handle.net/2027/uc1.b3252758
Public Domain in the United States, Google-digitized / http://www.hathitrust.org/access_use#pd-us-google

Solchergestalt stellt sich mir die artikulierte Sprache nicht dar als ein unmittelbares Geschenk der Natur an den Urmenschen, da sie nicht mit irgendwelchen speziellen Organen verbunden ist wie die Stimme, sondern sie bildet ein Produkt des Intellektes. Nicht die Sprache, verstehe ich, hat am letzten Ende den Menschen aus der Reihe der Tiere herausgerissen, sondern sein Intellekt. Aber nicht leicht ist es, den Gesetzen der Natur Gewalt anzutun, sie auf nichts zu reduzieren: es ist klar, aus dem Kampfe des Willenaktes mit den Gesetzen der Peristaltik konnte der Mensch als Sieger hervorgehen nur nach systematischen jahrhundertelangen Anstrengungen.

Was kann ich nun vorbringen, um die dargelegte Auffassung zu bekräftigen?

Erstens ist es ohne weitere Erläuterung klar, daß die Bildung einer gewissen Form von Schallritzen zur Hervorbringung der fricativae durch ein mehr genaues, sozusagen delikateres Eingreifen der Konstriktoren erreicht wird als ein gröberer Verschluß bei der Bildung der occlusivae. Folglich mußten die Consonantes occlusivae dem Urmenschen leichter gewesen sein.

Zweitens: ist meine Theorie richtig, hat die Peristaltik überhaupt Beziehung zur Phonetik, ist es um so leichter, die defensorischen Reflexe in den oberen Wegen zu unterdrücken, je mehr sie nach außen liegen, so muß die Hervorbringung der Konsonanten auch von diesem Gesichtspunkte aus eine verschiedene Stufe von Schwierigkeit darbieten. Da bei geschlossener Stimmritze es leichter ist, gleichzeitig die Lippen oder die Zähne zu schließen als zum Beispiel die Rachenkonstriktoren, so folgt: Die Consonantes labiales, labio-dentales und glosso-dentales sind leichter hervorzubringen als die mit Kontraktionen in tieferen Teilen der Mundhöhle verbundenen Konsonanten.

Gestützt auf diese beiden Schlüsse halte ich mich für berechtigt, folgenden Satz aufzustellen: Die Consonantes anticae, und zwar die occlusivae von ihnen, sind als die ersten Konsonanten der menschlichen Sprache zu betrachten.

Dieser Satz wird zu einem guten Teil durch die alten empirischen Daten bestätigt.

Zwei Worte, die wir fast in allen Sprachen der Erde zu hören bekommen, sind von Kindern geschaffen und werden von jedem Kinde neu reproduziert; es sind die Worte Mama und Papa.

M — ein Consonant latio-nasalis — ist einer der einfachsten Konsonanten. Das Gaumensegel ist frei gesenkt, weshalb die Luft teils in die Choanen dringt, teils in der infolge der flachen Lage der Zunge weiten Mundhöhle resoniert, wobei die geschlossenen, aber nicht zusammengepreßten Lippen in Vibration gebracht werden. In Papa, Baba (russisch Großmutter) sind P und

Digitized by Google
Original from UNIVERSITY OF CALIFORNIA
Generated on 2019-10-24 12:21 GMT / http://hdl.handle.net/2027/uc1.b3252758
Public Domain in the United States, Google-digitized / http://www.hathitrust.org/access_use#pd-us-google

B occlusivae labiales, ebenfalls Consonantes anticae; im Sanskrit sind in dem Worte Attâ (die Mutter) und im russischen Djadja (Onkel) T und D occlusivae palato-linguales.

Wie der Leser sieht, erklärt meine Theorie hinreichend zwanglos die Entstehung der ersten Konsonanten der artikulierten Sprache. Aber was jetzt das Kind in beschleunigtem Tempo erreicht, hat der Urmensch im Laufe vieler Jahrhunderte schwer erringen müssen.

Die Tatsache, daß es einem erwachsenen Menschen fast unmöglich ist, eine fremde Sprache ohne Akzent sprechen zu lernen, erklärt sich gerade in diesem Sinne der Unmöglichkeit, das in seiner Entwicklung schon abgeschlossene peristaltische System des oberen Digestionstraktus den neuen Bewegungen vollkommen anzupassen.

Was tut denn der sprechende Papagei, der Star anders, als daß sie das vorhandene peristaltische System ihres oberen Digestionstraktus ihren Stimmmitteln anpassen?

Indem ich meine Abhandlung beendige, bleibt mir nur noch übrig, eine abschließende Formel zu geben.

Da die von mir vorgetragene Theorie der Phonetik nur einen der speziellen Schlüsse aus meiner Theorie der Peristaltik darstellt, so fragt sich, ob sich nicht der artikulierten Sprache eine Definition von diesem allgemeineren Gesichtspunkte aus geben läßt.

Ich schlage folgende Formel vor: **Die artikulierte Sprache stellt diejenige Art kooperativen Aktes der Peristaltik des Respirations- und der des oberen Digestionstraktus dar, welcher durch die Unterdrückung des Antagonistengesetzes durch einen Willensimpuls charakterisiert wird.**

Da der Respirationstraktus mit dem oberen Digestionstraktus sich im Rachen kreuzt, so muß schon a priori zugegeben werden, daß kooperative Akte in diesen Trakten sein müssen. So ist es auch: Husten und Niesen werden im Respirationstraktus angeregt, aber zustande gebracht unter aktiver Teilnahme der Mund- und Rachenhöhle. Was die Frage von meiner Zurechnung des Respirationsaktes zur Peristaltik betrifft, so habe ich sie bereits im Oktoberhefte 1909 dieser Monatsschrift besprochen.

Ich bin zu Ende; es bleibt mir nur noch übrig hervorzuheben, daß nach meiner festen Überzeugung meine Theorie dem Studium der physiologischen Phonetik vollständig neue Wege eröffnet und, was die Hauptsache ist, einen festen Zusammenhang zwischen ihr und der allgemeinen Physiologie herstellt.

Auch bei der Beurteilung meiner Arbeit darf der allgemeine Satz nicht außer acht gelassen werden, daß keine Systematisierung uns eine genaue Kopie der von uns beobachteten Wirklichkeit geben kann.

Digitized by Google
Original from UNIVERSITY OF CALIFORNIA
Generated on 2019-10-24 12:21 GMT / http://hdl.handle.net/2027/uc1.b3252758
Public Domain in the United States, Google-digitized / http://www.hathitrust.org/access_use#pd-us-google

ja auch nicht soll; sie soll uns nur ein Ideal darbieten, ein Bild dessen, was sein müßte, wenn es keine Nebenfaktoren gäbe.

Vereinsberichte.

Verein Deutscher Laryngologen.

XVII. Tagung zu Dresden am 12. Mai 1910.

(Fortsetzung.)

Kurzer Bericht, erstattet vom Schriftführer Dr. F. Blumenfeld (Wiesbaden).[1])

A. v. Gyergyai (Klausenburg): *a)* **Ein neues direktes Untersuchungsverfahren des Nasenrachens und der hinteren Nasenpartie.**

Die Methode besteht darin, daß bei hängendem Kopf der weiche Gaumen nach vorn gezogen wird und dadurch ein gerades Untersuchungsrohr so in den Nasenrachen eingeführt werden kann, daß sein inneres Ende dem hinteren Rande des harten Gaumens unmittelbar anliegt. Das äußere Ende stößt dabei an die untere Zahnreihe. Die Untersuchung findet gewöhnlich in Lokalanästhesie statt. Es werden 4—20 *mm* weite und 8—10 *cm* lange gerade Röhren benutzt, die an das Brüningssche Elektroskop befestigt werden. Ein Saugapparat zur Entfernung des Schleims ist notwendig. Zur ersten Orientierung empfiehlt es sich, ein 12—20 *mm* breites Rohr einzuführen. Alsdann kann man auch engere verwenden. Man übersieht die Gegend der Rachenmandel, die Seitenwände des Nasenrachens, das Ostium pharyngeum der Tube, die Rosenmüllersche Grube etc. und in der Mittellinie den Rand des Septums. In günstigen Fällen kann man auch das hintere Ende und ein Stück vom unteren Rand der mittleren Muschel sowie einen Teil des mittleren Nasenganges überblicken. Zwischen mittlerer Muschel und Septum sieht man die steil aufsteigende vordere Wand der Keilbeinhöhle, davon nach vorn den oberen Nasengang mit der oberen Muschel. Man kann in die Tube ein Rohr von 4—7 *mm* Stärke $2^1/_2$ *cm* weit einführen, so daß man die Trommelhöhle durch den äußeren Gehörgang leicht sehen kann. Man kann auch bei geeigneten Individuen ein dünnes Rohr in den oberen Nasengang und in den Recessus spheno-ethmoidalis einführen. Die Technik der Untersuchungsmethode und deren Vorteile werden weiter ausgeführt.

b) Derselbe: **Operationen mit dieser Methode.**

Zum operativen Vorgehen bedarf es eines Saugapparates und es empfiehlt sich daher, um beide Hände frei zu haben, das Rohr zu fixieren. Die starken Rohrweiten eignen sich mehr zum Operieren. Gyergyai hat in letzter Zeit adenoide Vegetationen, hypertrophische Muschelenden, Choanalpolypen auf diese Weise entfernt, möchte aber das nicht für alle Fälle empfehlen. Er empfiehlt die Eröffnung der Keilbeinhöhle auf diesem Wege.

Diskussion.

Mann (Dresden) hat Gelegenheit gehabt, die Untersuchungsmethode zu prüfen und hält sie für gewisse Fälle für ausführbar.

9. Salzburg (Dresden): **Krankenvorstellung.**

[1]) Der ausführliche Bericht der Verhandlungen erscheint im Verlage von C. Kabitzsch in Würzburg.

Digitized by Google
Original from UNIVERSITY OF CALIFORNIA
Generated on 2019-10-24 12:21 GMT / http://hdl.handle.net/2027/uc1.b3252758
Public Domain in the United States, Google-digitized / http://www.hathitrust.org/access_use#pd-us-google

1. Fall von Carcinom der Nase, der seit $10^1/_2$ Jahren rezidivfrei geblieben ist.

2. Fall von Rundzellensarkom der hinteren Larynxwand. Totalexstirpation des Larynx. Heilung seit 10 Jahren.

10. Möller (Hamburg): **Atmokausis bei Ozaena.**

An der Hand von etwa 100 Fällen, die im Eppendorfer Krankenhause in der Abteilung von Thost mit dem von Pincus angegebenen Apparat behandelt wurden, zeigt Möller, daß die Atmokausis bei der Ozaena sehr viel leisten kann, sowohl allein wie auch in Verbindung mit Methoden, die eine Verkleinerung des Nasenlumens bezwecken. Zunächst wird die Nase aufs Säuberlichste mit Wasserstoffsuperoxyd gereinigt, bis die ganze Schleimhaut frei von Borken ist. Dann 10%iger Cocainspray. Einreiben des Naseneinganges mit 10%igem Cocain. Außerdem Einreiben des Naseneinganges, äußerer Nase und Oberlippen mit Vaselin. Dauer der Einwirkung des von Kondenswasser freien, auf 116—118° erwärmten Dampfes 1—3 Sekunden in jedem Nasenloch. Die günstige Einwirkung zeigte sich in Beseitigung des Druckgefühls im Kopf, der Kopfschmerzen und des üblen Geruches. Verringerung der Borkenbildung, Erleichterung der Reinigung. Die Atmokausis hat sich als nicht gefährlich gezeigt. Nur einmal wurde eine Otitis media, die ohne Besonderheiten verlief, beobachtet. Kindliches Alter bildet keine Kontraindikation. Wassermann war überall negativ.

11. *a)* Brünings (Jena): **Über neue diagnostische Hilfsmittel und Methoden.**

1. Die Fenstersonde.

Brünings hat hohle Oliven aus Hartmessing von abgestufter Dicke mit seitlichen scharfrandigen Fenstern als Sondenansätze anfertigen lassen, welche dazu dienen, mittelst Probeexcision die Diagnose Speiseröhrencarcinom zu stellen oder ein solches auszuschließen. Das schon seit Jahren vom Verfasser gebrauchte Instrument wurde bisher in 41 Fällen von malignem Speiseröhrentumor angewendet und hat ausnahmslos beim ersten Eingehen die zur mikroskopischen Diagnose erforderlichen Tumorstücke heraufgebracht. Andrerseits konnte durch regelmäßige Oesophagoskopie bei negativem Erfolge nachgewiesen werden, daß die Sonde in normaler Speiseröhre und gutartigen Stenosen keinerlei Verletzung hervorrufen kann. Nachteilige Folgen einer Probeexcision sind nicht vorgekommen. Brünings ist der Ansicht, daß die neue Methode absolut sicher wirkt und auch für den endoskopisch geschulten Arzt in den meisten Fällen mit Vorteil die Oesophagoskopie ersetzen kann.

2. Verbesserungen des Bronchoelektroskops und der bronchoskopischen Zangen.

Der Reflexionsspiegel des Elektroskops wurde an Stelle des zentralen Loches mit einem durchgehenden Spalt versehen. Dadurch sind nicht nur die störenden Reflexe vermieden, sondern man kann jetzt Zangen und andere Instrumente von beliebiger Länge anwenden, da sie sich ohne weiteres durch den Spiegelspalt führen lassen. Die bisher gebräuchliche verlängerbare Zange Brünings konnte deshalb durch ein sehr vorteilhaftes, nicht verlängerbares Modell ersetzt werden, das bei sehr einfacher Handhabung besonders grazil und stabil ist.

Generated on 2019-10-24 12:21 GMT / http://hdl.handle.net/2027/uc1.b3252758
Public Domain in the United States, Google-digitized / http://www.hathitrust.org/access_use#pd-us-google
Digitized by Google
Original from UNIVERSITY OF CALIFORNIA

3. Anastigmatische Vergrößerungsspiegel, Spiegel mit erweitertem Gesichtsfeld.

Die schon im Beginne der Laryngoskopie angestellten Versuche, einen Kehlkopfspiegel mit Lupenvergrößerung zu konstruieren, haben bisher zu keinem brauchbaren Resultat geführt, weil ein schräg gestellter Hohlspiegel sehr stark verzeichnet. Brünings hat nachgewiesen, daß es sich dabei um Astigmatismus handelt, welcher sich leicht und vollkommen dadurch beseitigen läßt, daß man die Vorderfläche der Spiegel zylindrisch anschleift. Diese anastigmatisch korrigierten Kehlkopfspiegel, welche sich äußerlich nicht von der gewöhnlichen Form unterscheiden, liefern ein verzeichnungsfreies, 2—3mal vergrößertes Kehlkopfbild von gesteigerter Helligkeit und werden in sehr vielen Fällen den gewöhnlichen Planspiegel mit Vorteil ersetzen.

Brünings hat das gleiche Korrektionsprinzip auch in umgekehrter Form angewendet und so einen verkleinernden Spiegel mit entsprechend erweitertem Gesichtsfeld erhalten. Diese Spiegel sind besonders vorteilhaft zur Postrhinoskopie, da sie bei gleicher Größe die vierfache Fläche zu übersehen gestatten. Die neuen Spiegeltypen werden von dem Zeisswerk in Jena fabriziert.

4. Die Stereo-Laryngoskopie.

Brünings, der sich schon seit Jahren mit dem Problem der binocularen Laryngo-Rhino-Otoskopie beschäftigt hat, erörtert die gesamten theoretischen Möglichkeiten, unter denen er zwei ganz neue Wege gefunden hat. In Zusammenarbeit mit dem Zeisswerk sind so eine Reihe von neuen Versuchskonstruktionen entstanden, die er zurzeit einer gründlichen praktischen Erprobung unterwirft, bevor er sich für ein definitives Modell zum allgemeinen Gebrauch entscheiden wird.

b) Derselbe: **Über eine neue röntgenographische Darstellungsmethode der Nebenhöhlen und des Schläfenbeines.** (Mit Demonstration.)

Brünings bespricht zunächst die theoretisch und praktisch möglichen Verbesserungen des röntgenographischen Verfahrens für Schädelaufnahmen und weist dann nach, daß die stereoskopische Darstellung den weitaus größten Fortschritt bedeutet, daß sie „das so schwer zu deutende Röntgenogramm des Schädels mit einem Schlage in ein lebensvolles, klar verständliches Bild“ verwandelt (Albers-Schönberg). Die Gründe, weshalb die Stereographie des Schädels bisher nicht über das Versuchsstadium hinausgelangt ist, sind doppelte: Einmal existierte bisher kein stereoskopischer Aufnahmeapparat, welcher die beim Kopf unerläßliche Anwendung von Röhrenblenden gestattete, und zweitens war eine Verdoppelung der bisherigen langen Belichtungszeiten ohne Änderung der Röhrenhärte praktisch undurchführbar.

Brünings hat diese Schwierigkeiten durch die Konstruktion eines sehr einfachen Stereo-Aufnahmeapparates beseitigt, bei dem sich die Röhrenblende bewegt, so daß der Lichtkreis bei der stereoskopischen Verschiebung selbsttätig auf die Plattenmitte eingestellt bleibt. Durch das Prinzip der Kugelfläche ist dies auch für jede Art von Schrägaufnahmen erreicht. Die Belichtungszeit wurde durch Anwendung der neuen Gehler-Folie auf $^1/_{20}$ abgekürzt, so daß eine stereoskopische Doppelaufnahme bei normaler Röhrenbelastung in 10 bis 15 Sekunden beendet ist.

Brünings demonstriert hierauf eine Reihe stereoskopischer dorsoventraler Kopfaufnahmen, auf denen das gesamte Skelett des Gesichtsschädels

Digitized by Google
Original from UNIVERSITY OF CALIFORNIA
Generated on 2019-10-24 12:21 GMT / http://hdl.handle.net/2027/uc1.b3252758
Public Domain in the United States, Google-digitized / http://www.hathitrust.org/access_use#pd-us-google

einschließlich der Keilbeinhöhle, der Felsenbeine, der Wirbelsäule vollkommen körperlich erscheint. Besprechung der klinischen Bedeutung des neuen Verfahrens.

12. Killian (Freiburg); **Demonstration eines Binnenspatels.**

Für die direkte Laryngoskopie und Tracheoskopie hat Killian in verschiedenen Längen ein Instrument anfertigen lassen, das den Vorzug leichterer Ausführbarkeit der Untersuchung hat. Der Druck kann geringer sein als bei Anwendung des Röhrenspatels. Der Spatel ist im Querschnitt V-förmig und preßt in die Zunge eine Rinne, die direkten Einblick in den Kehlkopf ermöglicht, paßt auch sehr gut in die vordere Kommissur, durch die er sich leicht hindurchführen läßt. Die Brüningssche Gegendruckmethode kann gleichzeitig am schonendsten so angewendet werden, daß der hinter dem Pat. stehende Assistent mit dem Finger einen Druck auf den Ringknorpel ausübt.

Diskussion.

A. Hartmann (Berlin) demonstriert einen Spatel, der sich von dem eben gezeigten durch konischovale Form unterscheidet. Man kann mit gewöhnlichem Stirnspiegel untersuchen.

Walter Haenel (Dresden): Demonstration eines Falles von Syphilis der Trachea an sechs tracheoskopischen Bildern aus 5 Wochen langer Beobachtungszeit und an dem Obduktionspräparat. 26jähriger Mann. Wassermann positiv. Verengung der Trachea durch gummöse Erkrankung, dicht oberhalb der Bifurkation. Heilung auf antisyphilitische Kur. Atemnot. Durch Abtragung von Granulationen wurde vorübergehende Besserung bewirkt. Trotz Dilatation führt die ringförmige Stenose zum Tode.

13. O. Kahler (Wien): **Zur Kenntnis der Trachealdivertikel.**

Kahler demonstriert endoskopische Bilder von einem Tracheal- und einem Bronchialdivertikel. Die Fälle sind zweifellos mit dem von Hans Chiari beschriebenen Typus identisch und als rudimentäre überzählige Bronchien aufzufassen. Bei einem 34jährigen Manne fand sich etwa 1 *cm* oberhalb der Bifurkation ein $1^1/_2$ *cm* tiefer Blindsack, bei einer 32jährigen Frau ein solcher im Anfangsteil des rechten Bronchus. Bronchialverzweigung in beiden Fällen normal.

14. W. Uffenorde (Göttingen): **Hochgradige Schwellung der Tracheal- und Bronchialschleimhaut nach Decanulement bei einem Fall von Papillom des Larynx, geheilt durch Curettement der Schleimhaut.**

Tracheotomie bei $1^1/_2$jährigem Kind, dessen Kehlkopfbefund wegen starker Schleimabsonderung nicht festgestellt werden konnte. 8 Tage später Entfernung zweier großer Papillome der Stimmbänder durch Laryngofissur. Nach Entfernung der Kanüle mäßiger Stridor. Im bronchoskopischen Bilde ergab sich succulente Schwellung der Tracheal- und Bronchialschleimhaut. Curettement der Schleimhaut, das bald wesentliche Erleichterung brachte.

15. Hegener (Heidelberg): **Ein binoculares stereoskopisches Kehlkopffernrohr.**

In der deutlichen Sehweite von 25 *cm* kann man nur mit einem Auge das Kehlkopfspiegelbild sehen, muß daher auf den Vorzug des binocularen Sehens verzichten. Ähnliches gilt von Rhinoscopia posterior und Otoskopie. Die Verkleinerung des Konvergenzwinkels ist nur durch optische Instrumente möglich. Will man zu normaler Plastik gelangen, so muß das scheinbar in die Weite gedrückte Bild optisch herangeholt werden. Das geschieht, wenn man es durch ein Fernrohr gleichzeitig vergrößert. Die Vorteile der stereoskopi-

Generated on 2019-10-24 12:21 GMT / http://hdl.handle.net/2027/uc1.b3252758
Public Domain in the United States, Google-digitized / http://www.hathitrust.org/access_use#pd-us-google
Digitized by Google
Original from UNIVERSITY OF CALIFORNIA

schen binocularen Betrachtung sind hinreichend groß, um die Anwendung eines komplizierten Apparates, wie er für die stereoskopische Untersuchung notwendig ist, zu rechtfertigen. Die Entfernung- und Tiefenschätzung wird gebessert. Ferner wird das richtige Gefühl für die Körperlichkeit eines Gegenstandes durch das stereoskopische Sehen erleichtert. Es ist daher besonders für die Betrachtung feinerer Veränderungen im Larynx von großem Wert. Das von Hegener konstruierte Fernrohr wird des Näheren erläutert. Die Anwendung des Kehlkopffernrohres soll die gewöhnliche Untersuchungsmethode nicht ersetzen, soll sie aber in gewissen und besonders dazu geeigneten Fällen ergänzen.

Diskussion.

Kümmel (Heidelberg) hat Gelegenheit gehabt, das Instrument verschiedentlich zu prüfen und weist auf seine Bedeutung hin.

16. A. Kuttner (Berlin): **Demonstration eines neuen Gelenkes für Hals-, Nasen- und Ohreninstrumente.**

Die Vorzüge dieses Gelenkes sind folgende: 1. Es läßt sich unschwer auseinandernehmen und zusammensetzen; es läßt sich bequem desinfizieren und ist wenig empfindlich. 2. Es gestattet eine große Kraftentfaltung. 3. Es läßt sich für Kehlkof-, Hals- und Ohreninstrumente gleich gut verwenden. 4. Der Schnabel des Instrumentes „wippt“ beim Gebrauch nicht, d. h. er hebt sich bei Schluß nicht an der Stelle, auf die er eingestellt ist, ab.

17. Killian (Freiburg): **Über Ethmoidalneurosen.**

Killian faßt mit dem Ausdruck Ethmoidalneurosen alle diejenigen Reflexneurosen zusammen, welche von dem vorderen Abschnitt der Nasenschleimhaut, d. h. von dem Gebiete ausgehen, das vom Nervus ethmoideus versorgt wird. Er möchte diesen Neurosen eine besondere Stellung einräumen. Es ist bekannt, daß Geruchreize Reflexneurosen auslösen, doch scheinen typische und reine Fälle selten zu sein. Auch von dem hinteren Schleimhautgebiet der Nase, dem Bezirk der Nervi nasalis posteriores scheint selten eine Reflexneurose auszugehen. Selbstverständlich ist eine genauere Kenntnis der anatomischen und physiologischen Verhältnisse notwendig. Diese werden näher an der Hand von Tafeln ausgeführt. Zunächst betont Killian, daß chemische und mechanische Reize die Ethmoidalregion als besonders exponierte treffen, und zwar bei unserer Lebensform ganz besonders in geschlossenen Räumen. Auch kommt die starke Staubentwicklung in größeren Städten in Betracht. Gröbere Staubteile werden am Naseneingang zurückgehalten, andere folgen der Atmungsluft und steigen gegen die mittlere Muschel empor, wie man sich leicht bei Kranken, die im Staub gearbeitet haben, überzeugen kann; auch experimentell läßt sich derartiges nachweisen. Die fortgesetzte Einwirkung verunreinigter Luft bedingt kontinuierlichen Reiz der sensiblen Nervenendigungen, eine Hyperästhesie. Diese ist die Grundlage und der Ausgangspunkt jeder Art von Reflexneurose. Um sich ein richtiges Urteil zu bilden, sind Sensibilitätsprüfungen notwendig. Es empfiehlt sich, einen mit Watte armierten Sondenkopf zu benutzen, um einen Schwellenwert der Reizbarkeit festzustellen. Killian hat im Bereiche der ethmoidalen Nerven häufig Überempfindlichkeit festgestellt. Der Grad der Hyperästhesie läßt sich auf zweierlei Weise feststellen. 1. Durch subjektive Angaben betreffs des Grades des Juck- resp. Schmerzgefühls, 2. durch die objektiv wahrnehmbaren Folgeerscheinungen der Reize, deren klinische Bedeutung verschieden ist. Killian unterscheidet lokale re-

Digitized by Google
Original from UNIVERSITY OF CALIFORNIA
Generated on 2019-10-24 12:21 GMT / http://hdl.handle.net/2027/uc1.b3252758
Public Domain in the United States, Google-digitized / http://www.hathitrust.org/access_use#pd-us-google

gionäre und Fernwirkung der Reize. Die lokalen Reflexerscheinungen bestehen in Hyperämie und Hypersekretion der Nasenschleimhaut im Gebiete der Reizstelle und darüber hinaus. Dabei werden Irradiation auf die äußere Haut etc. beobachtet. Als regionäre Folgeerscheinungen der Reizung betrachtet Killian Empfindungen des Juckreizes im inneren Augenwinkel, an den inneren Teilen der Augenlider, der Conjunctiva und der Caruncula lacrimalis und Hyperämie der Conjunctiva sowie Tränensekretion. Unter den Fernwirkungen kommt in Betracht erstens der Nasenhusten, der stets als pathologischer Reflex zu bezeichnen ist. Eine gewisse Ähnlichkeit damit hat das Niesen. Es handelt sich ebenso wie beim Husten auch hier um einen Reflex, bei dem der Vagus in Betracht kommt. Auch der Zwerchfellsnerv ist beteiligt. Der letztgenannten Gruppe von Erscheinungen (Husten, Niesen) reiht sich der Asthmaanfall an. Dieser ist von der Nasenschleimhaut aus nur dann auszulösen, wenn die asthmatische Neurose schon ausgebildet ist. Auch die Herztätigkeit erleidet eine reflektorische Beeinflussung von der Nase aus, wovon Killian einen eklatanten Fall bei einem Säugling beobachtete. Das Wesen der Ethmoidalneurosen sieht nun Killian darin, daß durch eine Summation der Reize, wie sie im täglichen Leben sich ergibt, neue und stärkere Reflexe hervorgerufen werden, deren störendes Hervortreten als Neurose angesprochen werden kann. Jedoch soll nicht geleugnet werden, daß es auch Fälle von nasalem Asthma gibt, die auf dem Gebiet des Ethmoideus ausgehen. Auf diese Voraussetzungen baut sich die Therapie. Die Luftströmung durch die Nase muß frei gemacht werden, da sich in engen Nasen die Staubteilchen viel mehr ansammeln. Es ist deshalb beim Asthma alles zu beseitigen, was die Nasenatmung stört. Ferner wird die Ätzung bestimmter Punkte der Nasenschleimhaut gute Dienste leisten. Kommt man mit dieser Therapie nicht zum Ziel, so bleibt die Unterbrechung der Reflexbahn übrig. Bei Ethmoidalneurosen kann man den Stamm des Nervus ethmoidalis leicht in der Orbita erreichen und durchtrennen, wie schon früher von Eugen Yonge und Neumayer und Blos geschehen. Die Technik des Verfahrens wird näher beschrieben. Killians Erfahrung erstreckt sich bis jetzt nur auf einen einzigen Fall.

Diskussion.

A. Rosenberg (Berlin): Das Gebiet der Reflexneurosen ist nicht einzig und allein auf das Ethmoidalgebiet zu beschränken, wie einige Fälle, die Rosenberg anführt, zeigen.

Neumayer (München) berichtet von zwei schweren Fällen von nasalem Asthma, die er vor zwei Jahren durch Resektion des Nervus ethmoidalis behandelt hat, und zwar mit gutem Erfolge. Bei einem dritten Falle, der vor einem Jahre operiert wurde, war der Erfolg nicht so ausgesprochen. Neumayer hat auch Untersuchungen über das Verhalten der Sensibilität im Innern der Nase und außen gemacht, nach Resektion des Ethmoidalis, und eine Herabsetzung der Sensibilität feststellen können.

Boenninghaus (Breslau) weist auf die Neuralgie des Nervus ethmoidalis hin und gibt bestimmte Druckpunkte bei derselben an.

Aronson (Bad Ems-Nizza) erinnert an seine experimentellen Untersuchungen zur Physiologie des Geruches. Er hält das Tuberculum septi für das am meisten hyperästhetische Gebiet der Nase.

Hartmann (Berlin) weist auf den Wert der einfachen Cocainisierung der Nasenschleimhaut hin. Auch er hat Reflexneurosen gesehen, welche von den hinteren Teilen der Nase ausgingen.

Digitized by Google
Original from UNIVERSITY OF CALIFORNIA
Generated on 2019-10-24 12:21 GMT / http://hdl.handle.net/2027/uc1.b3252758
Public Domain in the United States, Google-digitized / http://www.hathitrust.org/access_use#pd-us-google

Killian (Freiburg) (Schlußwort): Die Diskussion hat bestätigt, daß tatsächlich das vordere Gebiet der Nasenschleimhaut vorwiegend Reflexneurosen auslöst. Eine genaue Trennung der verschiedenen Nervengebiete der Nase ist erforderlich.

18. Hugo Stern (Wien): **Die Bedeutung des sogenannten primären Tons für die Stimmbildung.**

Unter primärem Ton im physiologischen Sinne ist der von den schwingenden Stimmlippen erzeugte Ton, das ist der reine Kehlkopfton, zu verstehen, wie man ihn z. B. am ausgeschnittenen Kehlkopf hören kann. Es ist ein dünner, zarter Ton, weit verschieden von dem aus der Mundhöhle heraustretenden Stimmklang. Das, was von seiten der Gesangpädagogen als primärer Ton bezeichnet wird, ist etwas hiervon Verschiedenes. Gutzmann schlägt vor, diesen Ton als primären Gesangston zu bezeichnen, wodurch Verwechslungen vorgebeugt würde. Stern ist der Ansicht, daß im richtigen Hören nicht allein der Maßstab für die Bildung des primären Gesangtons zu suchen sein soll. Vielmehr möchte er auf Grund eigener Erfahrung auch dem Muskelgefühl des Sängers resp. seinem Muskelgedächtnis große Bedeutung beimessen. Stern kommt nach Zitierung einer Reihe von Autoritäten zum Schlusse: Der primäre Ton ist jener Ton, von dem eine richtige systematische Stimmentwicklung auszugehen hat. Er ist der Ton, der bei zweckmäßiger Inanspruchnahme der Atmung und der Funktion der Stimmlippen durch ein richtiges Format des Ansatzrohres und die zweckdienlichste Stellung des Larynx eine möglichst starke Resonanz (Schallreflektion) im Ansatzrohre hervorruft und durch seine Fessellosigkeit und richtige Führung den Kehlkopf entlastet und periphere Teile belastet. Es ist schließlich der Ton, der sich dem Muskelgefühl und Muskelgedächtnis des Sängers einprägt und der eine möglichst große und weite Verschmelzung von Brustton und Kopfton, also ein Register ausgleichender Wirkung zur Folge hat.

19. Nadoleczny (München): **Beobachtungen an Gesangschülern.**

Nadoleczny weist zunächst besonders auf die Bedeutung der Resonanzstörung infolge von Veränderung der Nase hin, deren Beseitigung von außerordentlicher Wichtigkeit ist, während er den Verdickungen der Seitenstränge nicht soviel Bedeutung beilegen möchte, wie ihnen häufig zugeschrieben wird. Die von Imhofer gemachte Beobachtung von akuter Stimmermüdung mit anfänglichen Defekten einzelner Töne konnte Nadoleczny bestätigen. Er sah ferner bei 14 Sängern und Sängerinnen, die noch nicht fertig ausgebildet waren, Störungen. Es handelte sich dabei um Kratzen im Hals, Hustenreiz, Schmerzen nach oder beim Singen, Druckgefühl und Ermüdung. Es ergibt sich bei diesen Fällen häufig eine Schwierigkeit der Stimmbildung innerhalb bestimmter Lagen. Man muß die Tongebung innerhalb des Gesamttonbereiches mit verschiedener Vokalisation selbst prüfen. Auch muß auf Fehler der Atmung und der Artikulation geachtet werden. Die pneumographischen Aufnahmen zeigten, daß die von Gutzmann festgestellte typische Atemkurve bei diesen Stimmstörungen verloren ging. Am häufigsten war ein zu rasches Absinken der Bauchkurve, seltener das der Brustkurve. Nadoleczny hat bei diesen Stimmstörungen auch auf das Verhalten der Kehlkopfstellung geachtet und dabei gefunden, daß der Kehlkopf mit steigender Tonhöhe nach oben geht. Auch sonst hat er bemerkt, daß bei Indispositionen der Kehlkopf aufstieg, während nach deren Abklingen die normale Bewegung nach unten eintrat. Er sieht also in der Palpation des Kehlkopfes ein diagnostisches Hilfsmittel.

Digitized by Google
Original from UNIVERSITY OF CALIFORNIA
Generated on 2019-10-24 12:21 GMT / http://hdl.handle.net/2027/uc1.b3252758
Public Domain in the United States, Google-digitized / http://www.hathitrust.org/access_use#pd-us-google

Nadoleczny führt weiter aus, daß das, was man durch Beobachtung der Singstimmen herausanalysiert, mehr Wert für den Gesanglehrer als für den Gesangschüler hat. Er warnt davor, durch bewußte Übertreibung der einen oder anderen Atmungsform und durch Übertreiben auf Seiten des Singenden diesen zu einer Steifheit des Körpers zu veranlassen, welche für das Allgemeinbefinden sowohl wie für den Gesang nachteilig sind. Er legt auf das psychische Moment bei den Gesangsübungen großen Wert.

Diskussion.

Gutzmann (Berlin).

20. Imhofer (Prag): **Die Veränderungen der oberen Luftwege in Schwangerschaft, Geburt und Wochenbett.**

Imhofer kommt zu folgenden Schlußfolgerungen: Es ist zweifellos, daß während der Gravidität und im Wochenbette Schwellungszustände in den oberen Luftwegen, und zwar in Nase und Larynx, in letzterem mit besonderer Prädilektion der Hinterwand vorkommen. Diese Schwellungen bilden sich im Wochenbette allmählich wieder zurück, und zwar scheint hierbei die Dauer der Rückenlage von Einfluß zu sein. Während der Geburt selbst verhalten sich die oberen Luftwege ganz indifferent, nur bei lange dauernden, schweren Geburten kann es zu Hyperämie und Stauung im Kehlkopfe kommen. Es liegt durchaus kein Anhaltspunkt dafür vor, die Schwellungen der Larynxhinterwand trotz ihrer Ähnlichkeit mit tuberkulösen Infiltraten als durch Tuberkulose bedingt, oder als ein für dieselbe prädisponierendes Moment anzusehen. Blutungen in den oberen Luftwegen während der Schwangerschaft und während, resp. kurz nach der Geburt, kommen vor, sind aber durchaus nicht so häufig, als in der Literatur angenommen wird. Sehr selten sind mit Sicherheit auf Gravidität zu beziehende Paresen der Kehlkopfmuskulatur. Die praktische Bedeutung dieser Befunde liegt darin, daß bei schon vorhandener Verengung des Larynx (es kommen hier vor allem tuberkulöse Infiltrate in Betracht) eine bedrohliche Zunahme derselben in der Schwangerschaft sich ergeben könnte, doch ist in praxi diese Gefahr als nicht sehr bedeutend anzusehen, viel wichtiger ist in praktischer Hinsicht die Möglichkeit diagnostischer Irrtümer, besonders der Verwechslung mit Tuberkulose. Die Veränderungen der oberen Luftwege in Schwangerschaft, Geburt und Wochenbett lassen sich durch rein mechanische Verhältnisse ungezwungen erklären.

Wiener laryngologische Gesellschaft.

Sitzung vom 6. April 1910.

(Offizielles Protokoll.)

Vorsitzender: Hofrat Prof. O. Chiari.

1. Dozent Dr. Emil Glas demonstriert einen Pat., bei dem er wegen chronischer, mit quälenden Symptomen einhergehender **Stirnhöhleneiterung die Radikaloperation** (Killian) ausgeführt hatte; kolossale Orbitalbucht, welche lateral noch einen vertikalen Schnitt vonnöten machte. Heilung mit gutem kosmetischen Resultat.

Der 48jährige Pat. litt seit etwa 10 Jahren an starken linkseitigen Stirnkopfschmerzen, häufigen Neuralgien, starken, während eines Schnupfens sich

Digitized by Google
Original from UNIVERSITY OF CALIFORNIA
Generated on 2019-10-24 12:21 GMT / http://hdl.handle.net/2027/uc1.b3252758
Public Domain in the United States, Google-digitized / http://www.hathitrust.org/access_use#pd-us-google

wesentlich vermehrenden, eitrigen Ausflüssen. Da die im Laufe der Behandlung vorgenommenen endonasalen Maßnahmen (Entfernung des vorderen Endes der mittleren Nasenmuschel, Entfernung von Polypen aus dem Hiatus, Eröffnung der Bulla, völlige Freilegung des Ductus nasofrontalis) nicht zum Ziele führten, ersuchte der Pat. selber um einen radikalen Eingriff, der nach Röntgenisierung der linken Stirnhöhle ausgeführt wurde. Hierbei konnte man konstatieren, daß die Buchten des Sinus frontalis mit Massen Polypen und Schleimhautschwellungen ausgefüllt waren, welche die Retention des eitrigen Sekrets förderten. Behufs besserer Zugänglichkeit war Vortragender genötigt, auf den supraorbitalen Schnitt einen über 4 *cm* messenden lateralen Vertikalschnitt aufzusetzen. Pat., der damals geheilt entlassen wurde, erschien vor einigen Wochen wieder in der Ambulanz mit der Angabe, ein wenig Eiter in der linken Nase zu verspüren. Hierbei konstatierte man als Ursprung dieser Eiterung die linke Keilbeinhöhle, welche nochmals gründlich geöffnet und ausgekratzt wurde. Die nun eingeführte Sonde drang sehr tief vor, etwa 14 *cm* vom Naseneingange. Der Fall erscheint wegen der kolossalen Ausdehnung der Stirnhöhle sowie wegen des schönen kosmetischen Resultates (bei diesen Dimensionen des Sinus frontalis) bemerkenswert.

Diskussion.

Doz. Dr. M. Hajek hegt darüber Zweifel, daß die Sondenlänge 14 *cm* beträgt, und verlangt eine Sonde behufs Kontrolle dieser Angabe. Die Messung ergibt beiläufig 10 *cm* von der Spina nasalis inferior.

Doz. Dr. Glas hält nach wiederholter Messung seine frühere Angabe für irrtümlich, indem er angibt, daß spätere Messungen nur eine Distanz von $11^1/_4$ *cm* vom Introitus respektive über 10 *cm* von der Crista nasalis inferior ergab.

2. Dr. Marschik berichtet über einen Fall schwerer **Nachblutung nach Tonsillektomie.**

Es handelt sich um eine 23jährige Frau aus der Bukowina, die zur Behandlung einer chronischen Nephritis auf die Klinik Strümpell aufgenommen worden war. Sie hatte schon früher und auch während ihres 6wöchigen Aufenthaltes auf der Klinik Strümpell an häufigen Anginen gelitten. Der Status bot eine geringgradige chronische Nephritis und leichte chronische Endokarditis. Beide Tonsillen waren geschwollen und in hochgradiger chronischer Entzündung, voll von Eiterpfröpfen, alle Lakunen erweitert. Seit 2 Tagen Menses, sehr reichlich. Vortragender führte nun (vor zirka 4 Wochen) die Tonsillektomie beiderseits aus nach der an der Klinik Chiari üblichen Methode: Pinselung des Rachens mit 20%igem Cocain, Injektion von Schleichlösung mit Adrenalinversatz in die Gaumenbögen, scharfe Abtrennung der Gaumenbögen, Ausschälung mit dem Freerschen Elevatorium, endgültige Abtrennung mit der Schlinge. Schon bei der ersten Tonsille (rechts) war Pat. sehr unruhig, die Operation dadurch verzögert. Nach Entfernung der Tonsille stand die Blutung. Es wurde nun der Pat. zur Anästhesierung eine Morphiuminjektion vorgeschlagen, sie wies sie aber zurück, ebenfalls aus Scheu vor weiteren Schmerzen. Bei der linken Tonsille blutete es nun beträchtlich, die Operation war infolge zunehmender Unruhe und Aufregung des Pat. schwer zu Ende zu führen, die Ausschälung mußte infolge zahlreicher fibröser Stränge der Kapsel meistens scharf ausgeführt werden und endlich blieb nahe dem oberen Pol ein Stückchen Tonsillargewebe zurück, das sich die Pat. nicht mehr entfernen lassen

Digitized by Google
Original from UNIVERSITY OF CALIFORNIA
Generated on 2019-10-24 12:21 GMT / http://hdl.handle.net/2027/uc1.b3252758
Public Domain in the United States, Google-digitized / http://www.hathitrust.org/access_use#pd-us-google

wollte und aus dem es wenig weiterblutete. Da die Blutung auf Eiswasser nicht stehen wollte, wurde Pat. auf die Klinik aufgenommen und H_2O_2- und Adrenalinapplikation versucht. Dabei wuchs die Unruhe und Aufregung der Pat. zusehends, ebenso aber auch der Widerstand gegen jedweden Eingriff in die Mundhöhle.

Bereits war der Blutverlust erheblich und deutliche Anämie zu konstatieren. Anlegung des Mikuliczschen Kompressoriums und Digitalkompression waren vergeblich, die Blutung wurde dadurch noch mehr angefacht. Schließlich blutete es im arteriellen Strahl aus dem zurückgebliebenen Tonsillargewebe in der linken Nische. Anlegung eines Péans ebenso erfolglos. Es wurden daher die beiden Gaumenbögen über einen Jodoformgazetampon mit den Schureinkschen Häkchen verklemmt. Injektion von Morphium und Ergotin. Darauf stand die Blutung. Gleichzeitig hatte sich aber in der rechten Hälfte des weichen Gaumens ein nußgroßes Hämatom ausgebildet; durch dieses und durch ein großes Blutcoagulum, welches die rechtseitige Nische ausfüllte, blutete es weiter. Kochsalzinfusion und Digaleninjektion. Auf neuerliche Ergotininjektion schien die Blutung zu stehen. Von weiteren Manipulationen im Rachen wurde mit Rücksicht auf den Widerstand der Pat. abgesehen, um die Blutung nicht noch mehr anzuregen. Pat. spuckte jetzt nur mehr hin und wieder Blut. Im Laufe des Nachmittags aber sah man, daß die Anämie immer mehr zunahm. Die anfängliche Cyanose wich einer erschreckenden Blässe. Ohnmachtsanwandlungen, Sehstörungen, Herzpalpitationen wurden immer häufiger, der Puls war klein und flatternd geworden. Genauere Beobachtung der Pat. zeigte nun, daß sie unaufhörlich weiter blutete und nur, um weiteren Blutstillungsversuchen im Rachen und den damit verbundenen Schmerzen zu entgehen, das meiste Blut verschluckte.

Gegen Abend wurde der Puls aussetzend, die Pat. verfiel mehr und mehr in Bewußtlosigkeit. Eine neuerliche genaue Pharyngoskopie ergab Stillstand der Blutung links, dagegen blutete es an dem rechtseitigen Hämatom neben der Uvula kontinuierlich, wenn auch nicht besonders stark. Vortragender führte nun rasch an der bewußtlosen Pat. die von Hofrat Chiari für den Notfall angeordnete Unterbindung der rechtseitigen Carotis externa aus. Darauf stand die Blutung. Intravenöse Kochsalzinfusion mit Adrenalinbeimengung (800 cm^3), worauf die Pat. rasch erwachte und sich zusehends erholte. Vortragender demonstriert die Pat. mit geheilter Unterbindungs- und Tonsillektomiewunden. Nach der Carotisligatur war keine Blutung mehr aufgetreten, weiterer Verlauf normal. Vortragender hatte gleichzeitig mit der Ligatur der Externa einen Streifen um die Communis gelegt, um für den Fall der Weiterblutung die Ligatur dieser zu versuchen, was aber glücklicherweise nicht nötig war.

Zu dieser Krankengeschichte ist Folgendes zu bemerken: Die abnorme, unmittelbar an die Operation sich anschließende Nachblutung war wahrscheinlich durch die chronische Nephritis und durch die im Beginne befindlichen Menses, verbunden mit der ganz ungewöhnlichen Unruhe und Aufregung der Pat. und dem tätlichen Widerstande bei der geringsten Schmerzzufügung, bedingt. Hämophilie und hämorrhagische Diathese war nach einer vor der Operation aufgenommenen Anamnese ausgeschlossen. Ferner war im kritischen Moment die Entscheidung, welche Carotis zu unterbinden, dadurch sehr erschwert, da vorher links eine sichere arterielle Blutung konstatiert worden war und es möglicherweise von beiden Seiten bluten konnte. Endlich war die

Digitized by Google
Original from UNIVERSITY OF CALIFORNIA
Generated on 2019-10-24 12:21 GMT / http://hdl.handle.net/2027/uc1.b3252758
Public Domain in the United States, Google-digitized / http://www.hathitrust.org/access_use#pd-us-google

Stillung der Blutung rechts, die die Pat. eigentlich in Lebensgefahr gebracht hatte, durch lokale Maßnahmen unmöglich, da es aus einem Blutcoagulum und aus einem Hämatom blutete, das blutende Gefäß also gar nicht zu erreichen war. Dabei war jeder Blutstillungsversuch, gleichwie die Operation selbst, durch den ungewöhnlichen Widerstand der Pat. ungeheuer erschwert. Alles in allem ist dieser Fall keineswegs der Methode zur Last zu legen, sondern als ungewöhnlicher und seltener Fall zu betrachten, der durch eine Verkettung verschiedener ungünstiger Umstände zu einer lebensgefährlichen Komplikation geführt hat.

Diskussion.

Prof. Réthi möchte die Indikationen der Tonsillektomie näher präzisieren: er spricht sich dagegen aus, daß man, wie dies manchenorts geschieht, stets die vollständige Ausschälung der Tonsille vornehme. Bei großen, stark vorspringenden Gaumenmandeln soll die Abkappung derselben, bei kleinen, flachen, wenig vorspringenden Tonsillen dagegen die Schlitzung, eventuell auch Auskratzung vorgenommen werden. Redner hat in seinen derart operierten und behandelten Fällen in der Regel keine Rückfälle (Halsentzündungen, Gelenkaffektionen) gesehen. Nur in jenen Fällen, in denen solche Rezidive trotz Schlitzung oder Tonsillotomie noch auftreten, möge die Tonsillektomie ausgeführt werden. Es soll hier prinzipiell nur gegen die kritiklose Ausführung der Enukleation, wie sie von manchen geübt wird, Einsprache erhoben werden.

Dr. Weil: In einem Falle von schwerer arterieller Blutung aus einer sehr tiefen Tonsillotomiewunde bei einem Erwachsenen habe ich nach 7stündigen vergeblichen Blutstillungsversuchen eine Naht durch die Gaumenbögen gelegt, einen fest gewickelten Tampon in die Höhle hineingedrückt und eine zweite Naht durch den Tampon hindurch angelegt, wodurch dieser unverrückbar fixiert wurde. Die Blutung stand sofort; die Naht wurde nach drei Tagen entfernt.

Doz. Dr. M. Hajek: Die Tonsillektomie ist eine indizierte Operation in allen denjenigen Fällen, wo es sich um tiefe chronische Eiterung der Gaumenmandeln handelt, sie ist in diesen Fällen die einzige Methode, welche vor wiederholt rezidivierenden Anginen und deren Komplikationen, wie Rheumatismus, Endocarditis und allgemeiner Sepsis, schützt.

Die Tonsillektomie ist keine Konkurrenzoperation für die Tonsillotomie, da diese nur die vergrößerte Tonsille verkleinern, die Tonsillektomie dagegen die kleinsten Reste der erkrankten Tonsille aus der tiefliegenden Nische zwischen beiden Gaumenbögen entfernen soll. Die Tonsillektomie ist eine Operation, die wir seit langem erstreben, in der Erkenntnis, daß die Tonsillotomie bei erkrankten Tonsillen nur wenig, ja gar nicht schützt. Das Aufreißen der Lakunen mit dem Haken, das Morcellement, waren einzelne Stadien in dem Bestreben nach gänzlicher Entfernung der Tonsille. Wir haben nunmehr in der Tonsillektomie eine praktische Methode, um die ganze Tonsille zu entfernen. Die bei letzterer Operation zu befürchtende Blutung ist nicht mehr zu fürchten wie bei der Tonsillektomie. Ich habe bereits in 20 Fällen die Tonsillektomie ohne jede intensive Blutung ausgeführt. Sollte es bluten, so würde die Stillung derselben viel leichter wie bei der Tonsillotomie zu bewerkstelligen sein, da bei der Tonsillektomie eine recht tiefe Nische entsteht, in welche sich ein Tampon sehr zweckmäßig anpressen ließ, über welchem die Gaumenbögen sehr fest zusammengenäht werden können. Es muß noch erwähnt werden, daß die

Digitized by Google
Original from UNIVERSITY OF CALIFORNIA
Generated on 2019-10-24 12:21 GMT / http://hdl.handle.net/2027/uc1.b3252758
Public Domain in the United States, Google-digitized / http://www.hathitrust.org/access_use#pd-us-google

Tonsillektomie des öfteren bei scheinbar ganz degenerierten Tonsillen in dem verborgenen kleinen Rest der Tonsille durchgehends eitrig infiltriertes Gewebe zutage fördert.

Dr. Koschier: Die Tonsillektomie darf nicht als ein Verfahren betrachtet werden, welches berechtigt ist, in allen Fällen die Tonsillotomie zu ersetzen. Sie hat ihre bestimmten Indikationen, deren strikte Einhaltung gefordert werden muß, wenn man nicht aus einem leichten Eingriff einen komplizierten und verhältnismäßig schweren machen will. Die Tonsillektomie eignet sich für jene Fälle, wo aus welchem Grunde immer eine komplette Entfernung der Tonsillen notwendig erscheint. Dem üblichen Morcellement der Tonsillen gegenüber verdient sie unbedingt den Vorzug.

Ich möchte bei dieser Gelegenheit erwähnen, daß die Ausschälung der Tonsille bereits im Jahre 1898 von A. Fraenkel geübt wurde, und zwar bei lokalisierten Carcinomen der Mandeln.

Auf meiner Abteilung sind in der letzten Zeit ziemlich viele Tonsillektomien ausgeführt worden, bis jetzt ohne nennenswerte Blutungen und ohne Komplikationen überhaupt. Zur Lokalanästhesie nehme ich $1^1/_2$—2 Pravazspritzen einer 2%igen Cocainlösung, zur Fixation der Tonsille eine breite, ringförmige, stumpfe Zange und zur Lösung der Mandel ein scharfes Elevatorium. Zur Durchtrennung der manchmal zahlreichen Muskelfasern, welche aus den Gaumenbögen in die Tonsillarkapsel ziehen, war ich nie gezwungen, eine Schlinge anzuwunden. Das Elevatorium genügte vollkommen. Ebensowenig war ich je gezwungen, die von den Gaumenbögen und die Tonsillen schleierartig hinüberziehende Schleimhaut mit dem Messer zu durchschneiden.

Privatdozent Dr. Fein: In der Frage der Tonsillotomie oder Tonsillektomie möchte ich mich eher den Ansichten von Prof. Réthi anschließen. Nicht als ob ich die Anwendung der Tonsillektomie absolut verwerfen wollte. Diese Operation soll aber nur bei besonderen Indikationen Anwendung finden und nicht als die allgemeine Methode gelten. Wir dürfen uns an den Amerikanern diesbezüglich kein Beispiel nehmen, weil diese die Tonsillektomie, wie ich von den amerikanischeu Ärzten weiß, wahllos als typische Methode anwenden, was schon aus dem Umstand hervorgeht, daß sie auch bei Kindern, bei denen doch die vom Kollegen Hajek mit Recht geforderten Indikationen nicht oder nur ausnahmsweise zutreffen, ausführen. In bezug auf die Indikationen muß hervorgehoben werden, daß wir dieselben im vorhinein zu stellen nur selten in der Lage sind. Wir wissen nicht, bevor wir die Operation ausführen, ob wir in dem bestimmten Falle mit der Tonsillotomie auskommen werden. Erst wenn sich in der Folge herausstellt, daß die wiederholten Entzündungsattacken nicht aufhören, sollen wir die verhältnismäßig viel umständlichere Operation — die Tonsillektomie — ausführen. Als typisches Verfahren sollen wir aber — wie ich glaube —, die Tonsillotomie beibehalten.

Privatdozent Dr. Fein: Die Ansicht des Kollegen Koschier, daß wir durch Palpation mit dem Finger konstatieren können, ob die Lakunen bis in die Tiefe reichen und mit Pfröpfchen gefüllt sind, kann ich nicht teilen. Mit dem Finger können wir nur fühlen, wie weit das Tonsillargewebe in die Nische reicht. Nur in Ausnahmsfällen bei Verkalkungen der Pfröpfe sind begreiflicherweise auch diese zu tasten.

In bezug auf die Nachblutungen bin ich der Meinung, daß dieselben niemals von Nebenverletzungen an den Gaumenbögen ausgehen. Ich habe noch niemals eine solche Blutung beobachten können, trotzdem ich verhältnismäßig

Digitized by Google
Original from UNIVERSITY OF CALIFORNIA
Generated on 2019-10-24 12:21 GMT / http://hdl.handle.net/2027/uc1.b3252758
Public Domain in the United States, Google-digitized / http://www.hathitrust.org/access_use#pd-us-google

schwere Verletzungen dieser Art gesehen und mein Augenmerk darauf gerichtet habe. An diesen verletzten Stellen der Gaumenbögen stehen die Blutungen sofort. Wenn starke Nachblutungen beobachtet werden, so sieht man sie immer aus der Nische herausquellen und ihre Ursache liegt darin, daß, wie O. Zuckerkandl nachgewiesen hat, die eintretende Arterie im Niveau der Tonsillarkapsel durchschnitten und hierdurch an der Retraktion verhindert wird. Wir dürfen daher das Tonsillotom nicht bis an den äußeren Pol der Mandel drücken, wenn wir keine schweren Blutungen erleben wollen.

Dr. Kofler: Was die Blutung bei Tonsillotomie und bei Tonsillektomie anlangt, glaube ich fast, daß man bei letzterer weniger leicht eine solche zu erwarten hat, eine Anschauung, die auch von anderen, namentlich amerikanischen Autoren, vertreten wird. Ich möchte diesbezüglich über einen Fall berichten — es handelte sich um einen 19jährigen gesunden Mann —, bei welchem nach einer normal ausgeführten Tonsillotomie eine starke Nachblutung aus einem Teile der Kapsel entstand, während nach der einige Wochen später auf der anderen Seite ausgeführten Tonsillektomie nicht nur keine solche auftrat, sondern die Blutung überhaupt sehr bald nach der Operation sistierte; es mag ja in diesem Falle der Zufall eine Rolle gespielt haben, immerhin halte ich diese Mitteilung für beachtenswert, wenn man bedenkt, daß beiderseits fast gleiche Verhältnisse, nämlich mäßig hypertrophische, halbkugelige Tonsillen, vorhanden waren. Nach den von mir bis jetzt angeführten 15 Tonsillektomien habe ich niemals eine stärkere Blutung unmittelbar nach der Operation oder später auftreten sehen.

Ich pflege drei Injektionen, und zwar zwei in den vorderen Gaumenbogen, oben und unten, eine in den hinteren Gaumenbogen zu machen, verwende zur Injektion 1%iges Novocain mit einigen Tropfen Adrenalin und bin sowohl mit der Anästhesie als auch mit der Anämisierung zufrieden.

O. Chiari: Ich betrachte noch immer die Tonsillotomie als die gewöhnlich ausreichende Operation. Die Tonsillektomie ist nur in ganz besonderen Fällen angezeigt, nämlich bei oft wiederholten phlegmonösen Peritonsillitiden und bei rezidivierenden Entzündungen der Mandeln, welche mit schweren Erscheinungen verlaufen.

Ich habe sie persönlich nicht oft ausgeführt; besonders möchte ich einen Fall erwähnen, bei welchem öfters eine eitrige Peritonsillitis auftrat. Hier war die Ablösung der Kapsel besonders leicht, weil diese die innere Wand einer im Spatium pharyngo-maxillare gelegenen persistierenden Absceßhöhle bildete.

Bei den auf meiner Klinik ausgeführten Tonsillektomien ereigneten sich einige Zufälle. Beim ersten Falle, den Dr. Kahler operierte, trat am selben Abend eine stärkere Blutung von der Operationsstelle her ein, welche leicht gestillt wurde. Tagsdarauf plötzlicher Exitus. Die Sektion konstatierte einen Status thymicus und Mitralstenose. Bei einem anderen Falle erfolgte nach acht Tagen eine heftige Nachblutung, die durch Einlegen eines Tampons in die Mandelgrube mit Vernähung der Gaumenbögen gestillt wurde. Diese zwei Fälle und der soeben von Dr. Marschik geschilderte veranlassen mich, anzuordnen, daß in einer Sitzung nur einseitig operiert werde.

Trotzdem glaube ich, daß die Gefahr der Blutung nicht größer ist als bei der Tonsillotomie. Bei der Tonsillektomie wird nämlich die Arteria tonsillaris nach außen von der Kapsel durchtrennt und kann sich so in das lockere Gewebe des Spatium pharyngo-maxillare zurückziehen. Wenn aber bei der Tonsillotomie diese Arterien knapp an der inneren Fläche der Mandelkapsel durch-

Digitized by Google
Original from UNIVERSITY OF CALIFORNIA
Generated on 2019-10-24 12:21 GMT / http://hdl.handle.net/2027/uc1.b3252758
Public Domain in the United States, Google-digitized / http://www.hathitrust.org/access_use#pd-us-google

schnitten wird, wird ihr Lumen in der Kapsel ausgespannt erhalten. Blutungen aus Gefäßen der Gaumenbögen können während oder nach der Operation leicht bemerkt und gestillt werden.

Dr. Marschik (Schlußwort): Die Tonsillektomie an Tonsillen, welche schon einmal mittelst Tonsillotom operiert sind, ist infolge der zerklüfteten und unregelmäßigen Oberfläche entschieden schwieriger, weshalb es angezeigt erscheint, bei Erwachsenen lieber gleich von vornherein die Tonsillektomie auszuführen. Eine besondere Bedeutung liegt in der kontinuierlichen Desinfektion der Mundhöhle vor und nach der Operation, wie sie am besten durch Formaminttabletten erreicht wird. Tatsächlich konnte sich Vortragender durch Vergleich mit anderen Operierten ohne Formamintdarreichung überzeugen, daß der unvermeidliche Belag der Wunden ganz auffallend zarter wird und auch bleibt, ja daß sogar stellenweise jeder Belag zu fehlen scheint. Dadurch ist auch die Gefahr einer Nachblutung, wie sie bei einer anderen Tonsillektomie an der Klinik auftrat, nämlich am zehnten Tage post operationem, durch Ablösung des Wundschorfes, viel geringer.

Referate.

I. Allgemeines.

Traitement de la syphilis des voies respiratoires supérieures. Par S. Lautmann (Paris). (Annal. des malad. de l'oreille, du larynx, du nez et du pharynx, Novembre 1909.)

Die Vincentsche Angina kann einem Primäraffekt so ähnlich sehen, daß ohne mikroskopische Untersuchung die Diagnose unmöglich wird. Aber durch die Kenntnis des spezifischen Erregers ist die Diagnose im allgemeinen heute sichergestellt. Sie soll möglichst frühzeitig gemacht werden, damit eine Behandlung Platz greifen kann, einerlei, um welches Stadium es sich handelt. Denn auch ein Gumma kann dadurch wenigstens eingeschränkt werden. Man darf auch nicht vergessen, daß die Unwirksamkeit einer spezifischen Kur auf eine tertiäre Affektion der Luftwege nicht gegen die Diagnose Lues spricht. Die sekundären syphilitischen Erscheinungen dürfen, wenn sie unter einer spezifischen Kur nicht verschwinden, uns nicht verleiten, bis zur äußersten Quecksilbertoleranz des Pat. fortzuschreiten. Phosphor und Arsenik tun in solchen Fällen gute Dienste. Im Munde werden sekundäre Erscheinungen um so eher auftreten, je vernachlässigter er ist (schlechte Zähne, adenoide Vegetationen, Tabak, Alkohol). Viele Autoren verbieten bei tuberkulösen Luetikern, die Lues spezifisch zu behandeln. Barthélemy hingegen sah, daß bei einer solchen Kur nicht nur die Lues, sondern auch die Tuberkulose günstig beeinflußt wurde. Jedenfalls bietet schon die Kombination beider Krankheiten eine schlechte Prognose.

Die Behandlung der Syphilis ist von Fournier vorgezeichnet. Es seien hier nur einige Details erwähnt. So wird man einen Primäraffekt an den Tonsillen oder den Lippen exzidieren können. Heißluft brachte einen Schanker der

Generated on 2019-10-24 12:21 GMT / http://hdl.handle.net/2027/uc1.b3252758
Public Domain in the United States, Google-digitized / http://www.hathitrust.org/access_use#pd-us-google
Digitized by Google
Original from UNIVERSITY OF CALIFORNIA

Unterlippe rasch zum Verschwinden. Vor Kaustik warnt der Verfasser. Die Allgemeinbehandlung besteht vor allem in der Verabreichung von Quecksilber. Die Inunktion übertrifft manchmal die anderen Applikationsarten. Die Ingestion allein ist ungenügend bei virulenten Fällen. Was die Injektion anbelangt, so bedient sich der Autor in letzter Zeit gern der schwer löslichen Salze. Treten anaphylaktische Erscheinungen auf, so genügt eine Pause von 6 Wochen. Nur wenn rasches Eingreifen nötig ist, werden leicht lösliche Salze verwendet, da von der schwer löslichen erst nach 2 Wochen ein Effekt zu erwarten ist. Das chronisch-intermittierende Verfahren steht heute im Vordergrund. Dabei soll aber die lokale Behandlung nicht vernachlässigt werden. Wenn Gummen auftreten, tritt die Jodkur in den Vordergrund. Lermoyez warnt davor, Jod bei Larynxsyphilis zu verordnen. Aber die Gefahren des Jod treten selten auf. Ein Syphilismund verträgt nach des Autors Meinung kein Quecksilber. Hervorragend ist die Wirkung des Jods gegen die Kopfschmerzen im Invasionsstadium und gegen die Knochenschmerzen. Fröschels.

Intervenciones con anestesia local. (Eingriffe mit lokaler Analgesie.) Von Barajas. (Boletín de Laringologia, otologia y rinologia, Januar-Februar 1910.)

Mit Hilfe der lokalen Anästhesie und zu seiner vollkommenen Befriedigung hat Verfasser folgende Operationen ausgeführt: Caldwell-Lucsche Operation, Ogston-Lucsche Operation, Rhinotomia infralabialis, Tracheotomien. Er gedenkt dasselbe Verfahren in Antrektomien, Attikotomien anzuwenden.

Den neueren Mitteln (Alypin, Stovain, Eucain) zieht er das altbewährte Cocain vor. Nur um die größtmögliche Wirkung mit der geringsten Gefährlichkeit zu verbinden, muß man neutrale Lösungen anwenden. Die Neutralisierung der Cocainlösungen ist sehr leicht zu bewerkstelligen durch Hinzufügen einer gesättigten Lösung von CO_3 Na H (doppeltkohlensaures Natron) und nachträglicher Filtrierung. Menier.

II. Nase und Nebenhöhlen.

Über Häufigkeit und Symptome der adenoiden Vegetationen in der Nasenrachenhöhle bei Kindern. Von Schönaich (Lódz). (Przegląd pedyatryczny, Bd. 1.)

Unter 266 Schülern des polnischen Gymnasiums in Lódz fanden sich $200 = 75{\cdot}19\%$ mit diesen Vegetationen behaftet, darunter 112 mit Hörstörungen. Die größte Häufigkeit fand sich bei Kindern im Alter von 8—11 Jahren. Nach ausführlicher Besprechung der diesem Übel zugeschriebenen krankhaften Erscheinungen und üblen Folgezustände gelangt Verfasser unter Berücksichtigung der Literatur und der eigenen Erfahrungen zu der Schlußfolgerung, daß bei weitem die Mehrzahl der beobachteten und dieser Krankheit zugeschriebenen Symptome nicht unmittelbar von den Wucherungen, sondern entweder von einem gleichzeitig bestehenden anderen Leiden oder von derselben Grundkrank-

Digitized by Google
Original from UNIVERSITY OF CALIFORNIA
Generated on 2019-10-24 12:21 GMT / http://hdl.handle.net/2027/uc1.b3252758
Public Domain in the United States, Google-digitized / http://www.hathitrust.org/access_use#pd-us-google

heit abhängig ist wie die Vegetationen selbst. Es muß in jedem solchen Fall individualisiert und genau geprüft werden, welche von den begleitenden Erscheinungen von den Wucherungen, welche von anderen Leiden (Rachitis, Tuberkulose, Lues usw.) herrühren. Bei der Behandlung soll sowohl vor wie nach der Operation auf das Grundleiden wie auf die begleitenden krankhaften Zustände geachtet werden, dann werden von den zahlreichen Indikationen zur Operation nur zwei sich behaupten können, nämlich die erschwerte Nasenatmung und Gehörsstörungen. Spira.

Une révolution dans la rhinoscopie postérieure par le pharyngoscope de Harold Hays. Par J. Garel (Saint-Luc). (Annal. des malad. de l'oreille, du larynx, du nez et du pharynx, Novembre 1909.)

Harold Hays hat im Juli ein Instrument angegeben, das der äußeren Form einem verkleinerten Cystoskop ähnlich, mit dem einen Ende durch den Mund bis 1—2 *mm* von der Pharynxwand entfernt eingeführt wird, während das Ocular außerhalb des Mundes verbleibt. Der Mund wird hierauf geschlossen und der Pat. angewiesen, energisch durch die Nase zu atmen. Man erhält auf diese Weise je nach der Stellung des Instrumentes ein direktes, äußerst deutliches Bild des Larynx oder des Nasenrachenraumes. Es entfällt jegliche Übung, wie sie zum Erlernen der Rhinoscopia posterior und der Laryngoskopie nötig ist. Der einzige Nachteil besteht darin, daß das Instrument nicht auskochbar ist. Es muß in antiseptischen Lösungen aufbewahrt werden. Fröschels.

Procédés cliniques de rhinometrie. Par R. Hié (Toulouse). (Annal. des malad. de l'oreille, du larynx, du nez et du pharynx, Novembre 1909.)

Die Rhinometrie zerfällt in die direkte und die indirekte. Die direkte mißt die Luftmenge, welche in einer bestimmten Zeit eine Nase passiert (Mendel, Jacobson). Die indirekte wird bei zahlreichen Methoden angewendet:

a) Messung des ausgeatmeten Wasserdampfes. Diese registriert nur die Exspiration, während die Inspiration, die häufig allein pathologisch ist, nicht gemessen wird. Ferner gestattet sie keine mittleren Maße, da die Ausatmung von der Kapazität der Lungen abhängt. Auch die Zeit der Ausatmung und die Temperatur des Individuums ergeben große Schwankungen.

b) Messung der Luftgeschwindigkeit. Auf dieser Methode beruht das Arodromometer von Zwaardemacker, welches beschrieben wird.

c) Messung des inspiratorischen und exspiratorischen Druckes. Diese wurde von Donders mit einem Quecksilbermanometer zuerst vorgenommen; Courlade benutzte ein Wassermanometer. Nach seinen Beobachtungen schwankt der inspiratorische Druck bei normalen Erwachsenen zwischen 12 und 16 *mm*, der exspiratorische zwischen 8 und 12 *mm*. Hierher gehört auch der Pistonrecorder von Gewers-Leuven und das Rhinomanometer von Escat. Dieses

Digitized by Google
Original from UNIVERSITY OF CALIFORNIA
Generated on 2019-10-24 12:21 GMT / http://hdl.handle.net/2027/uc1.b3252758
Public Domain in the United States, Google-digitized / http://www.hathitrust.org/access_use#pd-us-google

besteht aus einem Zifferblattmanometer, das durch einen Schlauch mit der Nase kommuniziert. Der Autor benutzte es zu zahlreichen Messungen, deren Resultate uns zum Schluß bekanntgegeben werden. Fröschels.

Les injections de paraffine dans l'ozène sont-elles aujourd'hui le meilleur traitement de cette affection. Par Ricardo Botey. (Annal. des malad. de l'oreille, du larynx, du nez et du pharynx, Novembre 1909.)

Die Injektionen von festem Paraffin führen zur Heilung, wenn es gelingt, eine genügende Verengerung der Nase herbeizuführen. Dies ist bei enorm weiten, atrophischen Nasen nicht möglich. Ein Übelstand ist ferner, daß man mit den Injektionen das hintere Drittel der unteren Muschel und des Septums nicht erreicht. Aber dieser Umstand verhindert die Heilung nicht, die man in etwa 50% der Fälle erhält. Verfasser hat eine neue Injektionsspritze angegeben, bei welcher die Nadel, die Handhabe und der Stempel nicht in einer Achse liegen, so daß das Auge von der Nähe genügend gut sehen kann. Um die Sitzungen nicht zu zahlreich zu machen, injiziert der Autor zuerst warmes Wasser unter die Schleimhaut, wodurch für größere Paraffinmengen auf einmal Platz gemacht wird. Fröschels.

Pólipo nasal pseudo-sarcomatoide. (Pseudo-sarkomatöser Nasenpolyp.) Von Compaired. (El siglo médico, Dezember 1909.)

Der dem Septum aufsitzende Polyp wurde entfernt. Mikroskopisch waren infiltrierende embryonäre Zellen vorhanden, denen aber keine große Bedeutung beizumessen ist, da sie sehr oft bei solchen gutartigen Nasengeschwülsten angetroffen werden. Menier.

La estrechez nasal y los tópicos medicinales. (Die Nasenundurchgängigkeit und die Medikamente. Von Martinez Vargas. (La Medicina de los Niños, Oktober 1909.)

Der bekannte spanische Kinderarzt hat in einem Falle schwere, reflektorische, durch das Menthol ausgelöste Glottiskrämpfe beobachtet. Darum verordnet er es nicht mehr; anstatt desselben gebraucht er bei Säuglingen Resorcin (2%) oder Protargol (1 p. 20) bei Heredosyphilitikern. Eventuell werden diese Mittel mit Nebennierenextrakt kombiniert. Menier.

Etmoiditis supurada crónica aistada con fistulación y sin manifestación endonasal. (Isolierte chronische vereiterte Ethmoiditis mit Fistelbildung und ohne Kundgebung seitens der Nase.) Von Ramón Castañeda (San Sebastián). (Boletín de Laringologia, otologia y rinologia, Januar-Februar 1910.)

Bei einem 18jährigen skrofulösen Mädchen beobachtete Verfasser ein geschlossenes Empyem einer hinteren Zelle des Siebbeines. Vor einem Jahre bildete sich ein Fistelgang ($3^1/_2$ *cm* lang), durch welchen ein dickflüssiger, nicht reichlicher Eiter sich entleerte. Die Fistel saß am inneren Winkel der Orbita. Man fand keinen Eiter in der Nase. Operation: Ethmoidektomie. Stirnhöhle frei. Der Fistelgang war absolut unabhängig und isoliert von den vorderen Zellen des ethmoidalen Labyrinths und stand in Verbindung mit einer Zelle

Digitized by Google
Original from UNIVERSITY OF CALIFORNIA
Generated on 2019-10-24 12:21 GMT / http://hdl.handle.net/2027/uc1.b3252758
Public Domain in the United States, Google-digitized / http://www.hathitrust.org/access_use#pd-us-google

der hinteren Gruppe, welche vergrößert und cariös war; das Keilbein war verschont geblieben. Heilung in 14 Tagen.

Wie ist das isolierte Ergriffensein zu erklären, da jede Infektionsquelle fehlt? Pat. hatte nur Katarrhe der Bindehaut und der Augenlider gehabt. Verfasser nimmt, obgleich ihrer geringen Stichhältigkeit bewußt, die Hypothese der Mikrobenwanderung an, die vielleicht durch eine spezielle anatomische Bauart des Siebbeines begünstigt war. Menier.

Die Beziehungen zwischen der Rachenmandel und der Entwicklung des Organismus im Schulalter. Von T. Gawrilou (Samara). (Russische Monatsschr. f. Ohren-, Nasen- und Halskrankheiten, 1910, Nr. 1.)

Daß die Adenoidenwucherung hindernd auf die Entwicklung des Organismus wirkt, wird allgemein als eine bestimmte Tatsache anerkannt. Verfasser bekämpft diese Anschauung. Als Schularzt in einer Kommerzschule, deren Schüler fast ausschließlich Großrussen aus den wohlhabenden Ständen sind, hatte Verfasser die Gelegenheit, im Verlauf von 6 Jahren systematische Untersuchungen über ein einheitliches Material durchzuführen. Die Vergleichung der verschiedenen Körpermaße sowohl vor dem Beginn der sexualen Entwicklung wie auch während derselben konnte nicht bestätigen, daß die Vergrößerung der Rachentonsille an und für sich auf den Schwäche- oder Stärkezustand des entsprechenden Organismus hinweise. Bei manchen Schülern, die physisch schwach entwickelt waren, konnte man freilich die geringere Tendenz der Rachentonsille zur regressiven Metamorphose bemerken; das sollte aber nur als Folge und nicht als Ursache des Schwächezustandes des Organismus gedeutet werden. Und daher sei die operative Entfernung der Tonsille in solch einem Falle nicht imstande, die Entwicklung des Organismus zu fördern.

L. Mekler.

Ein neues Adenotom. Von Neumann (Wien). (Münchener med. Wochenschrift, 56. Jahrg., Nr. 50.)

Um die restlose Abtragung und die Herausbeförderung der hypertrophischen Rachenmandel herbeizuführen, konstruierte Neumann ein Instrument, welches dem Beckmannschen Ringmesser nachgebildet ist, nur weist der Ring die Form eines Kreises oder Vierecks auf. Der Tumor wird auf einer Gabel aufgespießt festgehalten. Die nähere Beschaffenheit ist aus der Figur ersichtlich. Die Operation wird im Sitzen ausgeführt. Reinhard.

Weitere Erfahrungen über die Behandlung von Rhinosklerom mit Röntgenstrahlen. Von A. Rydygier (Lemberg). (Gazeta Lek., 1909, Nr. 3.)

Rydygier teilt 14 von ihm mit dieser Methode behandelte Fälle von Rhinosklerom mit, die alle geheilt wurden, von denen ein Fall mit Rhinosklerom noch nach 6, ein anderer mit Laryngosklerom nach 5 Jahren kontrolliert und gesund befunden wurde. Gegenwärtig befinden sich 8 weitere Pat. in seiner Behandlung. Diese Behandlungsweise erfordert zwar sehr viel Zeit und Geduld seitens des Pat. und des Arztes, ist aber die einzige, mit deren Hilfe vollstän-

Digitized by Google
Original from UNIVERSITY OF CALIFORNIA
Generated on 2019-10-24 12:21 GMT / http://hdl.handle.net/2027/uc1.b3252758
Public Domain in the United States, Google-digitized / http://www.hathitrust.org/access_use#pd-us-google

diger und dauernder Erfolg erreicht werden kann. Auffallend ist, daß fast alle vom Verfasser beobachteten Fälle von Sklerom das weibliche Geschlecht betreffen, die Mehrzahl derselben jugendliche Personen betrifft und alle der ärmeren Klasse angehörten. Ein Pat. hatte zwar schon 35 Jahre, war aber schon über 10 Jahre mit diesem Leiden behaftet. Zum Schlusse macht Rydygier darauf aufmerksam, daß die subjektive Besserung am frühesten auftritt und am längsten dauert, daher die Pat. angehalten werden sollen, sich von Zeit zu Zeit wieder vorzustellen, um Rezidiven, die von ihnen selbst zu spät bemerkt werden würden, rechtzeitig zu verhüten. Spira (Krakau).

III. Pharynx und Mundhöhle.

Beitrag zur Kasuistik des Pharynxaneurysmas (Aneurysma art. carotidis int.). Von Helman (Lódz). (Med. i Kronika Lek., 1909, Nr. 29.)

Die 50jährige Pat. klagt seit über ein Jahr über das Gefühl eines Fremdkörpers im Rachen und über Ohrenrauschen, ohne welche Störungen beim Schlingen und Sprechen. Die Untersuchung ergibt eine starke, rhythmisch pulsierende Vorwölbung des weichen Gaumens und des Pharynx. Keine entzündlichen Erscheinungen, weder Rötung noch Schmerzhaftigkeit. Lymphdrüsen nicht vergrößert, Trommelfell der entsprechenden Seite retrahiert. Der eingeführte Tubenkatheter macht rhythmische Bewegungen, weshalb die Katheterisation unterlassen wird. Durch das Otoskop objektiv pulsierendes Geräusch wahrzunehmen. Durch das an den Tumor im Pharynx und an die äußere Halsseite, der Carotis entsprechend, angelegte Stethoskop kann ein rhythmisches systolisches Geräusch wahrgenommen werden, welches bei Kompression der Carotis schwächer wird. Diagnose: Pharynxaneurysma, wahrscheinlich der Carotis interna angehörend.

An die Mitteilung dieses Falles und einiger anderer aus der Literatur knüpft der Verfasser einige Bemerkungen über Vorkommen, Diagnose und Behandlung dieser Krankheit an. Sie kommt bei Frauen häufiger als bei Männern vor. Als Ursachen wurden angeführt: Scharlach, Influenza, Lues, Abscessus peritonsillaris. Selten entwickelt sich das Aneurysma rasch, meist geschieht dies nur langsam, unbemerkt und fällt erst auf, wenn es größere Dimensionen angenommen hat. Manchmal sind auch Schmerzen beim Schlucken und Sprechen vorhanden. Beschwerden seitens der Tuben und der Ohren sind selten. In typischen Fällen besteht auch eine pulsierende Schwellung an der entsprechenden Halsseite, an der auskultatorisch ein Blasegeräusch gehört werden kann. Das wesentlichste Symptom besteht in einer stark nach vorne und median vorragenden, pulsierenden, nicht schmerzhaften, von normaler Schleimhaut bedeckten Vorwölbung und in dem Blasegeräusch, welches an dieser und an der Halsseite mittelst Stethoskop wahrgenommen werden kann. Ist das Pulsieren nicht sichtbar, dann kann es mit dem palpierenden Finger gefühlt werden. Verwechslung kann mit anderen, infolge der darunter liegenden

Digitized by Google
Original from UNIVERSITY OF CALIFORNIA
Generated on 2019-10-24 12:21 GMT / http://hdl.handle.net/2027/uc1.b3252758
Public Domain in the United States, Google-digitized / http://www.hathitrust.org/access_use#pd-us-google

Gefäße pulsierenden Neubildungen, am leichtesten mit Peritonsillar- oder Retropharyngealabsceß vorkommen. Akuter Verlauf, entzündliche Erscheinungen, heftige Schmerzen, Fieber usw. sprechen für Absceß, Pulsieren bei Palpation und Auskultation sichert die Diagnose Aneurysma.

Die Möglichkeit einer spontanen Heilung muß hier, ebenso wie bei anderen Aneurysmen zugegeben werden. Zur Behandlung empfohlen wurden: langdauernde Kompression der Carotis communis, was die Pat. gewöhnlich schlecht vertragen, Jod in größeren Dosen. Die rationellste Methode ist die Unterbindung der Carotis communis unterhalb ihrer Teilungsstelle. Spira.

Beitrag zur von den fusiformen Bacillen verursachten ulcerierenden Pharyngitis (Angina ulcero-membranacea Plaut-Vincent). Von Patermann und Breszel (Sosnowice). (Gazeta Lek., 1909, Nr. 16.)

Fall I. 5jähriges Kind mit Belägen an der rechten Tonsille und am Pharynx, starke, schmerzhafte Drüsenschwellung am Halse rechts. Foetor ex ore. Temperatur 38·0. Bakteriologischer Befund: 1. Löfflersche Bacillen, 2. Bacilli fusiformes, 3. Spirillen; 2 Flakon antidiphtheritisches Serum injiziert. Am folgenden Tage Temperatur 38·3, Urticaria, Albuminurie, Belag am Pharynx verschwunden, ein frischer Belag an der linken Tonsille, Schlingschmerzen. Einen Tag später bakteriologischer Befund: Bacilli fusiformes. Einpinselung mit Jodtinktur, Einspritzung von H_2O_2, intern Natr. benzoic. 2 Tage später keine Besserung. Nach zweimaliger Bestäubung mit Methylenblau Heilung.

Fall II. Halsschmerzen, Halsdrüsenschwellung. Ulceration an der linken Tonsille und am weichen Gaumen, kein Fieber. Bakteriologisch: Bacilli fusiformes und Spirillen. Nach 8 Tagen Heilung.

Als differentialdiagnostische Merkmale werden hervorgehoben: Unbedeutende Fiebererscheinungen und gutes Allgemeinbefinden. Spira (Krakau).

Die rationelle Therapie und Prophylaxe der Angina (Tonsillitis acuta). Von Prof. A. Schoenemann, Bern. (Korrespondenzbl. f. Schweizer Ärzte. Nr. 9, 10.)

Nach den Untersuchungen des Verfassers sind die Tonsillen submucöse Halslymphdrüsen. Ihre Hauptfunktion ist analog derjenigen der Lymphknoten in der angestammten internen genuinen Zelltätigkeit des adenoiden Gewebes selbst zu suchen. Bei der Angina handelt es sich deshalb weniger um eine Infektion von der Oberfläche der Mandel aus, sondern die Tonsillitis acuta ist als eine vom Quellgebiete dieser Lymphdrüsen aus induzierte Entzündung aufzufassen. Dieses Quellgebiet ist in der Nase zu suchen, von wo aus die Infektion auf dem Lymphwege in die Tonsillen gelangt. Es stellt also die Angina follicularis bereits eine Sekundärlokalisation, eine Infektionskrankheit dar. Analog dieser Auffassung sieht Verfasser in den Tonsillen nicht die Eintrittspforten für den Erreger des Gelenkrheumatismus, der sich nach Angina so oft zeigt, sondern die Anginen sind bereits die erste floride Lokalisation der Gelenkrheumatismuserreger. Deshalb ist die Lokaltherapie der Angina nicht

Digitized by Google
Original from UNIVERSITY OF CALIFORNIA
Generated on 2019-10-24 12:21 GMT / http://hdl.handle.net/2027/uc1.b3252758
Public Domain in the United States, Google-digitized / http://www.hathitrust.org/access_use#pd-us-google

so sehr von Bedeutung, dagegen ist die allgemeine Behandlung in den Vordergrund zu stellen. Verfasser verordnet daher bei allen Anginen, auch bei denjenigen, bei denen der diphtheritische Charakter zunächst nicht auszuschließen ist, große Dosen von Salicylpräparaten. Der Patient erhält im Verlauf von 15 Minuten 3·0 *g* Acid. acetylosalicyl. oder dergleichen mit reichlichem Hollundertee. Danach wird er warm zugedeckt und soll 1—2 Stunden schwitzen. Nach Ablauf dieser Prozedur haben die Schluckbeschwerden gewöhnlich aufgehört oder doch bedeutend nachgelassen. Am folgenden Tage wird das gleiche Vorgehen wiederholt. Frische Anginen reagieren auf diese Therapie durchweg günstig, während bei einige Tage alten Erkrankungen der Erfolg naturgemäß kein so prompter ist. Die Prophylaxe der Angina sieht Verfasser in einer systematischen Desinfektion des Naseninnern. Die Nasenduschen sind für diesen Zweck nicht zu empfehlen. Verfasser rät, dem liegenden Patienten täglich 5—10 Tropfen einer 2%igen Protargol- oder 5%igen Kollargollösung in jedes Nasenloch zu tropfen. Sobald der Kranke fühlt, daß die Lösung in den Hals fließt, soll das Überflüssige ausgespuckt werden. Auch die Abtragung der hypertrophischen Pharynxtonsille kann von Wert sein, insofern als danach chronische Schwellungszustände der Nasenschleimhaut, die eine Prädisposition für Angina bilden, allmählich zur Norm zurückkehren. Hochgradige Muschelhypertrophien sollen mit Messer und Scheere (nicht mit dem Galvanokauter) abgetragen werden. Sch.

Die tonsillare Behandlung der sogenannten rheumatischen Erkrankungen. Von Schichhold (Leipzig). (Münchener med. Wochenschr., 57. Jahrg., Nr. 6.)

Verfasser empfiehlt die tonsillare Behandlung, das heißt die Ausräumung der Gaumenmandeln mittelst Conchotoms und Doppelcurette bei den sogenannten rheumatischen Erkrankungen und faßt seine Erfahrungen in folgenden Punkten zusammen:

1. Der oder die Erreger sogenannter rheumatischer Erkrankungen liegen in mit Eiter gefüllten Mandelgruben gewissermaßen im Depot und können gelegentlich auftretender Mandelentzündungen in den Kreislauf eintreten und spezifische Krankheitserscheinungen hervorrufen.

2. Eine völlige Heilung und besonders auch eine Verhütung von Rezidiven ist nur durch eine möglichst radikale Entfernung der Tonsillen möglich. Alle anderen Methoden, die dieses Ziel nicht erreichen, insbesondere die bisher übliche Tonsillotomie, sind völlig unbrauchbar für eine Dauerheilung.

3. Neben den Gelenkerkrankungen werden auch Komplikationen günstig beeinflußt. Die Entzündungen der Herzinnenhaut und des Herzmuskels können nur dann einer Heilung zugeführt werden, wenn diese Erkrankungen jüngeren Datums sind und noch keine wesentlichen Gewebsveränderungen hervorgerufen haben. Ältere verrucöse Auflagerungen bleiben unbeeinflußt, sind sogar ein direktes Hindernis der Heilung, eine weitere Quelle neuer Infektionen.

Digitized by Google
Original from UNIVERSITY OF CALIFORNIA
Generated on 2019-10-24 12:21 GMT / http://hdl.handle.net/2027/uc1.b3252758
Public Domain in the United States, Google-digitized / http://www.hathitrust.org/access_use#pd-us-google

4. Außer auf die rheumatischen Erkrankungen scheint die Tonsillartherapie einen günstigen Einfluß auch auf andere Krankheiten auszuüben, die mit einer Entzündung der Mandeln einhergehen, insbesondere auf Nierenentzündungen. Zur Entfernung des Mandelgewebes wendet Verfasser das Gurichsche Verfahren an, das alle sichtbaren Lakunen spaltet und dann abträgt.

Reinhard.

IV. Larynx.

Über die Endotheliome des Larynx. Von Paul Manasse. (Aus der Klinik für Ohrenkrankheiten zu Straßburg.) (Zeitschr. f. Ohrenheilk., Bd. 60, H. 1 u. 2.)

Endotheliome des Larynx scheinen ganz selten zu sein. Verfasser berichtet deshalb über 4 derartige Fälle.

Fall 1: 43jährige Frau, am rechten Taschenband ein ziemlich großer, rundlicher Tumor, rechtes Stimmband schwer beweglich; ein Teil des Tumors wurde intralaryngeal entfernt. Jeder größere Eingriff wurde abgelehnt; weiterer Verlauf unbekannt. Die mikroskopische Untersuchung ergab: sehr zellreiches Gewebe; Röhrensystem, ganz erfüllt mit Zellen. Das Zwischengewebe hyaliner Natur. Der Tumor ist überzogen mit verhornendem Plattenepithel. Die mit Tumorzellen angefüllten Röhren entsprechen präformierten Wegen, als welche wohl nur die Lymphgefäße in Betracht kommen.

Fall 2: 52jähriger Mann. Heiserkeit seit 2 Monaten. Kein Auswurf, keine Schluckbeschwerden. Höckeriger Tumor am linken Taschenband, keine Drüsen. Probeexcision: Endotheliom. Operation zunächst verweigert, erst nach ca. 5 Monaten bewilligt. Der Tumor war nunmehr etwas größer als eine Haselnuß, höckerig, mit kurzem, dickem Stiel dem linken Taschenband aufsitzend, von grauroter Farbe. Heilungsverlauf normal. Mikroskopische Untersuchung: zellreiches Gewebe: Kolben und Stränge bilden ein kommunizierendes Hohlraumsystem; kein auskleidendes Endothel der Wandungen. Differentialdiagnostisch käme noch Carcinom in Betracht, doch neigt Verf. eher zu der Auffassung eines Endothelioms.

Fall 3: 50jähriger Mann. Heiserkeit seit 6 Monaten, morgens viel Auswurf. Rechtes Stimmband etwas rot und infiltriert, an der vorderen Wand subglottischer Tumor, oval, erbsengroß, blaßrosa. Keine Drüsen. Jodkali. Nach fast 6 Monaten Operation (Exstirpation). Mikroskopisch: großer Zellreichtum, sehr wenig Bindegewebe. Die Bedeckung aus geschichtetem Plattenepithel, von der Geschwulstmasse scharf abgegrenzt. In den Tumorzellen reichlich Glykogen, auch Pigment. Die Geschwulst erinnert an eine Struma suprarenalis.

Fall 4: 68jähriger Mann. Seit $2^1/_2$ Monaten Heiserkeit, Schmerzen im Halse, Schwellung der rechten Halsseite. Rechts am Halse außen in der Höhe des Schildknorpels ein harter, eckiger Tumor. Die Plica aryepiglottica und der Sinus piriformis von einem roten, nicht exulcerierten, auf die ganze rechte Larynxhälfte sich erstreckenden Tumor eingenommen. Oesophagus für mittelgroße Magensonde gut passierbar. Exitus letalis zu Hause. Der Tumor zeigte

Digitized by Google
Original from UNIVERSITY OF CALIFORNIA
Generated on 2019-10-24 12:21 GMT / http://hdl.handle.net/2027/uc1.b3252758
Public Domain in the United States, Google-digitized / http://www.hathitrust.org/access_use#pd-us-google

histologisch kein einheitliches Gepräge, so daß die Differentialdiagnose zwischen Endotheliom, Carcinom und Riesenzellensarkom schwankte.

Die erwähnten 4 Fälle ergaben kein einheitliches Bild. Von großer Bedeutung ist die Beschaffenheit der Geschwulst-Parenchymzellen. Sehr wichtig ist die Form und Anordnung der Zellkomplexe. Das Stroma kann von sehr verschiedener Beschaffenheit sein. E. Urbantschitsch.

Über primären Larynxlupus. Von Dr. Ludwig Neufeld (Berlin). (Arch. f. Laryngol., Bd. 20, H. 1.)

Bericht über einen selbst beobachteten Fall der seltenen Erkrankung von der nach Neufeld bisher nur 24 Fälle bekannt sind.

Bei der 24jährigen Pat. fand sich bei der ersten Untersuchung eine Verdickung der falschen Stimmbänder, die den vorderen Teil der Glottis verlegten; auf ihnen wie auf der laryngealen Fläche der Epiglottis mehrere hanfkorngroße Knötchen von braunroter Farbe, an ihrer Spitze weißlich abgeblaßt. Wegen Dyspnoe endolaryngeale Entfernung des rechten Taschenbandes bei Bereitschaft zur Tracheotomie. Die mikroskopische Untersuchung ergab: lupöse Primäreffloreszenzen. Nach einigen Tagen abortierte die im 3. Monat gravide Pat. Nach 10 Tagen erheblicher Rückgang der Taschenbandschwellungen; Excision auch des linken Taschenbandes. Nach 4 Monaten nur noch leichte Verdickung des freien Randes der Epiglottis und des vorderen Teiles beider Taschenbänder. Keine weitere Veränderung bei einjähriger Beobachtung.

R. Hoffmann.

Zur Ätiologie der brandigen Kehlkopfentzündungen. Von Schoetz (Jena). (Münchener med. Wochenschr., 56. Jahrg., Nr. 50.)

In einem Falle von Laryngitis gangraenosa fanden sich massenhaft fusiforme Bazillen, Spirillen und Pilzfäden. (Autoreferat der Münchener mediz. Wochenschr.) Reinhard.

Zur Verknöcherung des menschlichen Kehlkopfes. Von Dr. Max Scheier (Berlin). (Passow und Schäfer, Beiträge etc., Bd. III, H. 4.)

Diese neuerlichen Untersuchungen bestätigen die von Verfasser bereits in zwei früheren Arbeiten mitgeteilten Befunde über den Verlauf der Ossifikation am Schildknorpel. Während beim Manne die Verknöcherung am unteren Rande entlang ganz nach vorn läuft und mit dem Knochenkern, der am unteren Ende des Schildknorpelwinkels entsteht, sich bald vereinigt, geht die Ossifikation bei weiblichen Personen zwar auch am unteren Rande nach vorn, aber meist nur in 1—1½ *cm*. Der mediale Teil des unteren Randes bleibt meist in einer Breite von ca. 1 *cm* immer noch knorpelig. In keinem der untersuchten weiblichen Kehlköpfe von über 40 Jahren fand sich der ganze untere Rand, wie es fast immer bei männlichen dieser Jahrgänge der Fall ist. Bondy.

Digitized by Google
Original from UNIVERSITY OF CALIFORNIA
Generated on 2019-10-24 12:21 GMT / http://hdl.handle.net/2027/uc1.b3252758
Public Domain in the United States, Google-digitized / http://www.hathitrust.org/access_use#pd-us-google

V. Trachea, Bronchien, Oesophagus.

Über die Bedeutung der Bronchoskopie für die innere Medizin. Von A. Ephraim (Breslau). (Berliner klin. Wochenschr., 1909, Nr. 43.)

Verfasser bespricht zuerst den normalen, tracheobronchoskopischen Befund und die Bewegungen, welche die Bronchien beziehungsweise die Carinen bei der Atmung machen; so wird bei der Inspiration die Carina trachealis nach vorn und abwärts bewegt. Eine Verengerung der Bronchien beim Atmen konnte Verfasser nie sehen zum Unterschied von anderen Autoren. Dagegen werden die Bronchien beim Husten oft ganz verlegt dadurch, daß sich die häutige Hinterwand ganz in das Lumen hineinlegt. Die Fixierung der Carina trachealis muß auf pathologische Vorgänge an der Bifurkation zurückgeführt werden. Bewegt sich die Carina mehr nach der einen Seite, so muß man annehmen, daß die Lunge dieser Seite nicht oder zumindestens weniger atmet — sie wird von dem atmenden Thorax angesaugt. Handelt es sich dagegen um Inaktivität des Thorax, so bewegt sich die Carina auf die andere Seite. Was die Färbung der Bronchialschleimhaut betrifft, so ist sie normalerweise rosablaßgelb. Die Änderung der Farbe ist zwar eine sehr mannigfache, steht aber sehr selten mit dem auskultatorischen Befund im Einklang, besonders gilt letzteres für Bronchitiden. Sieht man, daß der linke Bronchus beinahe ebenso steil nach abwärts zieht wie der rechte, so ist Verdrängung der linken Lunge durch Pleuritis oder Aneurysma etc. der Fall. Bei Verbreiterung der Carina trach. handelt es sich fast immer um Erkrankung der Bronchialdrüsen. Mit dem Bronchoskop gelingt es, die Syphilis der Bronchien schon „ante mortem" zu erkennen und therapeutisch anzugehen. Tumoren der Bronchien können frühzeitig erkannt und eventuell entfernt werden; dasselbe gilt für die erkrankten Bronchialdrüsen: sind letztere verflüssigt, so kann ihr Inhalt per Bronchoskop entfernt werden und so einer Aspirationspneumonie vorgebeugt werden. Andrerseits kann der bloße Befund allein uns die Diagnose erleichtern. Als Lieblingssitz von Bronchialdrüsen gilt auch die Bifurkation des linken Bronchus in den Ober- und Unterlappenast. Auch bei der Diagnose des Aortenaneurysma können wir, allerdings mit einiger Reserve, das Bronchoskop als diagnostisches Hilfsmittel herbeiziehen. Bei Tumoren, Aneurysmen und Drüsenschwellungen kann uns das Röntgenbild nur sagen, wo wir mit dem Bronchoskop suchen müssen, und das auch nur dann, wenn zum Beispiel der Tumor eine gewisse Größe erreicht hat und nicht im Mittelschatten liegt. Auf letzteren zwei Eventualitäten basiert der Vorteil der Bronchoskopie gegenüber der Diaphanie. Würde bei jedem „nervösen Husten" der Bronchialbaum einer Lokalinspektion unterzogen werden, so würde man manchmal über die Ursache des Hustens aufgeklärt werden, zum Beispiel Polypen der Bronchialschleimhaut. Ähnliches gilt auch für die Hämoptysis, die Bronchoskopie wird uns manchmal zeigen, daß sie auf Tracheitis haemorrhagica oder auf Perforation des Oesophagus-

Digitized by Google
Original from UNIVERSITY OF CALIFORNIA
Generated on 2019-10-24 12:21 GMT / http://hdl.handle.net/2027/uc1.b3252758
Public Domain in the United States, Google-digitized / http://www.hathitrust.org/access_use#pd-us-google

divertikels oder auf Tumoren des Bronchialbaumes etc. beruhen. Indikationen für die Bronchoskopie sind: Schmerzen an der Brustwirbelsäule und am Manubrium sterni, Stenose der Trachea und Bronchien, eitriger Auswurf, Hämoptoë. Bei 3 Fällen hat Verfasser die ursächliche Diagnose der Posticuslähmung mit dem Bronchoskop festgestellt: Erster Fall: Tumor der intrabifurkalen Drüsen; zweiter Fall: Aneurysma links vorn unten an der Trachea; dritter Fall: Aneurysma an typischer Stelle (steile Abdrängung des linken Bronchus).

Als Kontraindikation gilt nur schlechtes Allgemeinbefinden und Unpassierbarkeit der Mund- beziehungsweise Rachenhöhle. Die Bronchoskopie ist, von geübter Hand ausgeführt, für den Pat. ungefährlich, sie ist für ihn zwar eine Belästigung, welche aber in keinem Vergleich steht zu den Vorteilen, die die Bronchoskopie uns und in erster Linie dem Pat. bringt. Fritz Neumann.

Cuerpos extranos de la laringes, traquea y bronquies. (Fremdkörper des Kehlkopfes, der Trachea und der Bronchien.) Von E. Legura. (Revista de la Sociedad médico argentina, 1909, Nr. 98.)

In Fällen, wo es sich um eine gefährliche Mobilisierung des Fremdkörpers, die einen Glottiskrampf nach sich ziehen könnte, handelt, muß man die Tracheotomie ausführen. Dasselbe gilt für den Fall, wo der Arzt keine allzu große laryngoskopische Fertigkeit hat. Verfasser bildet die von ihm extrahierten Fremdkörper ab (Kerne von einheimischen Früchten, Metallknöpfe, Würfel, Schuhknöpfe, Spangen und Broschen und Knochenstücke, Zahnstocher usw.).

Menier.

Notizen und Personalien.

In **Budapest** wird eine Universitätsklinik für Kehlkopf- und Nasenkrankheiten errichtet, die Leitung derselben wurde Prof. Onodi übertragen.

Gewählt: Prof. Réthi (Wien) wurde zum korrespondierenden Mitglied der American Laryngological Association gewählt.

III. internationaler Laryngo-Rhinologenkongreß. Berlin 30. August bis 2. September 1911, Herrenhaus, Leipzigerstraße 3.

Nach dem einstimmigen Beschluß des Internationalen Laryngo-Rhinologenkongresses in Wien vom 25. April 1908 sollte der nächste Internationale Laryngo-Rhinologenkongreß nach einigen Jahren in einer erst später zu bestimmenden Stadt abgehalten werden. Gleichzeitig wurde ein internationales Komitee eingesetzt, um die Vorbereitungen dafür zu treffen.

In das Komitee, dem das Recht zugestanden wurde, durch Kooptierung neue Mitglieder heranzuziehen, wurden folgende Herren gewählt: Chiari (Österreich), B. Fränkel (Deutschland), Semon (England), Hellat (Rußland), Moure (Frankreich), Massei (Italien) und Lefferts (Vereinigte Staaten von Nordamerika).

Gelegentlich des XVI. internationalen medizinischen Kongresses in Budapest 1909 trat dieses Komitee zusammen. Semon hatte seinen Rücktritt angezeigt und seine Stelle an Dundas Grant abgetreten. Für die abwesenden Herren Fränkel, Hellat und Lefferts traten ein: P. Heymann (Berlin), Lubliner (Warschau) und Gleitsmann (New-York). Kooptiert wurde Herr Dr. Finder, der Herausgeber

Digitized by Google
Original from UNIVERSITY OF CALIFORNIA
Generated on 2019-10-24 12:21 GMT / http://hdl.handle.net/2027/uc1.b3252758
Public Domain in the United States, Google-digitized / http://www.hathitrust.org/access_use#pd-us-google

des Internationalen Zentralblatts, und ihm das Amt des Schriftführers des Komitees übertragen.

Einer Anregung Masseis folgend, wurde mit Rücksicht darauf, daß schon im Jahre 1880 in Mailand ein internationaler Laryngo-Rhinologenkongreß stattgefunden hatte, beschlossen, den nächsten Kongreß als III. internationalen Laryngo-Rhinologenkongreß zu bezeichnen.

Die Entscheidung über Ort und Zeit dieses Kongresses wurde einem engeren Komitee, bestehend aus den Herren: O. Chiari, als Präsidenten, B. Fränkel, Dundas Grant und Moure, übertragen. Da ersterer aber die Stimmen aller Mitglieder des internationalen Komitees hören wollte, so sandte er an alle ein Rundschreiben. Es ergab sich als Komiteebeschluß, daß der III. internationale Laryngo-Rhinologenkongreß 1911 in Berlin tagen soll.

Herr Fränkel, dem das Präsidium des Kongresses übertragen wurde, teilte Herrn Chiari darauf bereits am 22. Oktober 1909 mit, daß er die Wahl Berlins als eine hohe Auszeichnung betrachte und dafür sorgen würde, daß die Einladung zu dem Kongreß von den beteiligten Faktoren in aller Form erfolgen würde.

Herr Fränkel, als Vorsitzender, hat dann den Gesamtvorstand der Laryngologischen Gesellschaft zu Berlin als Exekutivkomitee für den Kongreß einberufen. Dieses Komitee hat Herrn Finder als Schriftführer des internationalen Komitees und Herrn B. Baginsky kooptiert und sich durch Kooptation einer Anzahl namhafter Laryngologen aus allen Teilen Deutschlands erweitert.

Es hat beschlossen, ein Ehrenkomitee zu bilden; die Namen der in dasselbe eingetretenen Herren sowie der Mitglieder des Exekutivkomitees sind im Anhang angegeben. Weiter hat es beschlossen, daß der Kongreß am 30. und 31. August und 1. und 2. September im Herrenhause, das uns von dem Präsidenten Freiherrn v. Manteuffel freundlichst zur Verfügung gestellt worden ist, tagen soll.

Von einer allgemeinen Ausstellung soll abgesehen werden, dagegen soll die Entwicklung und der heutige Stand einiger laryngo-rhinologischer Sondergebiete in einer Ausstellung illustriert werden; es sind dafür in Aussicht genommen: die experimentelle Phonetik und die Broncho- und Oesophagoskopie.

Nach den Beschlüssen des internationalen Komitees sind die offiziellen Kongreßsprachen Deutsch, Englisch und Französisch und die Themata für die Referate folgende:

I. Die Beziehungen der experimentellen Phonetik zur Laryngologie.

Referenten: Gutzmann (Berlin), Struyken (Breda).

II. Bronchoskopie und Oesophagoskopie, Indikationen und Kontraindikationen.

Referenten: Killian (Freiburg), Kahler (Wien), Chevalier Jackson (Pittsburg).

III. Der Lymphapparat der Nase und des Nasenrachenraums in seiner Beziehung zum übrigen Körper.

Referenten: Broeckaert (Gant), Poli (Genua), Logan Turner (Edinburg).

IV. Die sogenannten fibrösen Nasenrachenpolypen; Ort und Art ihrer Insertion.

Referenten: Jacques (Nancy), Hellat (Petersburg).

Außer den Referaten kommen die von den Mitgliedern angemeldeten Vorträge zur Verhandlung.

Wir beehren uns, Sie zur Teilnahme an dem Kongreß einzuladen, und bitten Sie, die Anmeldung Ihrer Mitgliedschaft sowie Ihres Vortrages mit Angabe des Titels bei Herrn Prof. Rosenberg, Berlin NW., Schiffbauerdamm 26, bewirken zu wollen.

Der Beitrag zu den Kosten des Kongresses beträgt 25 Mark. Dieser Betrag ist an Herrn Geheimrat Dr. Schötz, Berlin W., Kurfürstendamm 22, durch Postanweisung einzusenden, der seinerzeit in Berlin gegen Vorzeigung der Quittung die Mitgliedskarte ausstellen wird. Ebenda werden die Damenkarten — im Preise von 10 Mark — ausgefolgt werden.

Digitized by Google
Original from UNIVERSITY OF CALIFORNIA
Generated on 2019-10-24 12:21 GMT / http://hdl.handle.net/2027/uc1.b3252758
Public Domain in the United States, Google-digitized / http://www.hathitrust.org/access_use#pd-us-google

Anmeldungen zur Ausstellung sind zu richten an Herrn Geheimrat Prof. Heymann, Berlin W., Lützowstr. 60.

Berlin, August 1910.

B. Fränkel, Vorsitzender. — A. Rosenberg, Schriftführer.

Ehrenkomitee des III. internationalen Laryngo-Rhinologenkongresses, Berlin 1911.

Se. Exzellenz der Herr Minister der geistlichen, Unterrichts- und Medizinalangelegenheiten v. Trott zu Solz.
Wirklicher Geheimer Ober-Regierungsrat, Herr Ministerialdirektor Dr. Naumann.
Wirklicher Geheimer Ober-Regierungsrat, Herr Dr. Schmidt.
Wirklicher Geheimer Ober-Medizinalrat, Herr Prof. Dr. Schmidtmann.
Geheimer Ober-Medizinalrat, Herr Prof. Dr. Kirchner.
Geheimer Ober-Medizinalrat, Herr Prof. Dr. Dietrich.
Geheimer Medizinalrat, Herr Dr. Abel.
Se. Exzellenz Generalstabsarzt der Armee, Herr Prof. Dr. v. Schjerning.
Se. Exzellenz Herr Staatssekretär des Innern Dr. Delbrück.
Wirklicher Geheimer Ober-Regierungsrat, Herr Präsident Dr. Bumm.
Herr Oberbürgermeister Kirschner.
Herr Stadtrat, Geheimrat Dr. Strassmann.
Herr Geheimer Medizinalrat Prof. Dr. Waldeyer.
Herr Generalkonsul Eugen Landau.
Se. Exzellenz wirklicher Geheimer Rat, Landesdirektor v. Manteuffel, Präsident des Herrenhauses.
Se. Exzellenz Generalintendant der königl. Schauspiele, Herr Graf v. Hülsen-Häseler.
Se. Exzellenz Herr Kammerherr Baron v. d. Knesebeck.
Vorsitzender der Ärztekammer, Herr Geheimrat Dr. Stöter.

Exekutivkomitee des III. internationalen Laryngo-Rhinologenkongresses, Berlin 1911.

(Die mit * versehenen Berliner Herren bilden den Arbeitsausschuß.)

*Herr Geheimer Medizinalrat Prof. Dr. B. Fränkel, Vorsitzender.
* „ Generalarzt Dr. Landgraf } stellvertretende Vorsitzende.
* „ Geheimrat Prof. Dr. P. Heymann }
* „ Prof. Dr. A. Rosenberg, Schriftführer.
* „ Prof. Dr. Grabower, stellvertretender Schriftführer.
* „ Geheimrat Dr. Schötz, Schatzmeister.
* „ Prof. Dr. A. Kuttner.
* „ Geheimrat Dr. Schwabach.
* „ Prof. Dr. Gutzmann.
* „ „ Dr. Baginsky.
* „ „ Dr. Finder.
* „ Sanitätsrat Dr. Musehold.
* „ „ Dr. Hoffmann.
„ Prof. Dr. Killian, Freiburg.
„ „ „ Spiess, Frankfurt a. M.
„ Dr. Blumenfeld, Wiesbaden.
„ Sanitätsrat Dr. Hansberg, Dortmund.
„ Prof. Dr. Seifert, Würzburg.
„ „ „ Neumayer, München.
„ „ „ Manasse, Straßburg.
„ Dr. Winckler, Bremen.

Digitized by Google
Original from UNIVERSITY OF CALIFORNIA
Generated on 2019-10-24 12:21 GMT / http://hdl.handle.net/2027/uc1.b3252758
Public Domain in the United States, Google-digitized / http://www.hathitrust.org/access_use#pd-us-google

Herr Sanitätsrat Dr. Thost, Hamburg.
„ Prof. Dr. Friedrich, Kiel.
„ „ „ Gerber, Königsberg.
„ „ „ Hinsberg, Breslau.
„ „ „ Freese, Halle.
„ Dr. R. Hoffmann, Dresden.
„ Stadtrat Geheimrat Prof. Dr. v. Bruns, Tübingen.

Wir werden um den Abdruck folgender **Erklärung** gebeten:

Herr Prof. W. Heubner in Göttingen hat in einem in der Juninummer der „Therapeutischen Monatshefte" veröffentlichten Artikel „Reklame durch Sonderabdrucke" sich gegenüber einer Bemerkung von Prof. Klemperer, daß die Redaktion der „Therapeutischen Monatshefte" in der Frage der Sonderabdrucke selbständig vorgegangen sei, ohne sich an das berufene Forum, die Freie Vereinigung der deutschen medizinischen Fachpresse, zu wenden, in folgender Weise geäußert: „Diese Vereinigung hat bereits im Jahre 1908 diese Frage diskutiert und ist zu dem Resultate gekommen: Es dürften weiterhin Separata an industrielle Firmen geliefert werden. Somit erschien ein Appell an diese Vereinigung von vornherein ziemlich aussichtslos. Auch darf es zweifelhaft sein, wie weit bei dieser Entscheidung der Einfluß der pharmazeutisch-chemischen Großindustrie beteiligt war, deren Vertreter ja zu gewissen Beratungen der Vereinigung der medizinischen Fachpresse hinzugezogen werden. Ich halte mich für berechtigt, diesen Zweifel auszusprechen, da ich Beweise dafür in der Hand habe, daß von seiten der Großindustrie versucht worden ist, sogar den redaktionellen Teil wichtiger Publikationsorgane in ihrem Sinne zu beeinflussen." Gegen diese Ausführungen, die bei uneingeweihten Lesern den Verdacht erwecken können, daß der von Herrn Heubner erwähnte Beschluß der Vereinigung vom Jahre 1908 durch eine unzulässige Beeinflussung seitens der pharmazeutisch-chemischen Großindustrie zustande gekommen sei, legt der unterzeichnete Ausschuß der Freien Vereinigung der deutschen medizinischen Fachpresse im Namen ihrer Mitglieder nachdrücklich Verwahrung ein. Wäre Herr Heubner Mitglied unserer Vereinigung, so müßte er wissen, daß der Vertreter der pharmazeutisch-chemischen Großindustrie bei Sitzungen der Vereinigung lediglich informatorisch zugegen ist, zu dem Zwecke, die medizinische Fachpresse in ihrem Kampfe gegen die Arzneimittel-Soldschreiber mit geeignetem Material zu versehen. Nur dieser Unterstützung hat die deutsche medizinische Fachpresse es zu verdanken, daß sie innerhalb kurzer Zeit den Reinigungsprozeß so erfolgreich durchführen konnte.

Wenn Herr Heubner ferner auf Versuche der pharmazeutisch-chemischen Großindustrie, wichtige Publikationsorgane in ihrem redaktionellen Teil zu beeinflussen, hinweist, so erwarten wir von ihm das belastende Material zur weiteren Verfolgung.

Der Ausschuß der Freien Vereinigung der Deutschen medizinischen Fachpresse
Dr. B. Spatz.

Remedia **„Höchst"** betitelt sich der von den Farbwerken Meister Lucius und Brüning herausgegebene, schön ausgestattete, fast 800 Seiten starke Band, in welchem alle von der weltbekannten Firma erzeugten Präparate eingehend unter vollständiger Berücksichtigung der Literatur besprochen werden. Da viele von dem in diesem Werke besprochenen Mitteln, wie Anästhesin, Orthoform, Novocain, Suprarenin etc. in unserem Spezialfach unentbehrlich geworden sind, sei das übersichtlich angelegte Werk jedem Fachkollegen zur Durchsicht wärmstens empfohlen.

Für den wissenschaftlichen Teil verantwortlicher Redakteur: **Dr. Ernst Urbantschitsch, Dr. Otto Kahler.**
Herausgeber, Eigentümer und Verleger: **Urban & Schwarzenberg.**

Druck von Gottlieb Gistel & Cie., Wien, III., Münzgasse 6.

Digitized by Google
Original from UNIVERSITY OF CALIFORNIA
Generated on 2019-10-24 12:21 GMT / http://hdl.handle.net/2027/uc1.b3252758
Public Domain in the United States, Google-digitized / http://www.hathitrust.org/access_use#pd-us-google

MONATSSCHRIFT FÜR OHRENHEILKUNDE
UND
LARYNGO-RHINOLOGIE.

XLIV. Jahrg. 1910. 8. Heft.

Nachdruck verboten.

Laryngo-Rhinologischer Teil.

Original-Artikel.

Ein Todesfall bei der Bronchoscopia superior.

Von Prof. Dr. **O. Chiari** in Wien.

Die Bronchoscopia superior ist auch bei Kindern meistens ohne Gefahr auszuführen. Kahler[1]) konnte in der Literatur seiner letzten Arbeit 7 Fälle von Bronchoskopie wegen Fremdkörpern bei Kindern unter 1 Jahr finden, und zwar 2 obere (mit Ausgang in Heilung) und 5 untere (mit einem Todesfall an Pneumonie am sechsten Tage).

Auf meiner Klinik kamen 2 Fälle vor, eine obere und eine untere mit Ausgang in Heilung bei Kindern unter einem Jahr. Bei Kindern unter 10 Jahren wurden bis 1909 (siehe Kahler, l. c.) an meiner Klinik 11 Fremdkörper entfernt, und zwar 7 mittelst der oberen und 4 mit der unteren Bronchoskopie. Narkose wurde 6mal angewendet, und zwar einmal bei der unteren, sonst bei der oberen Bronchoskopie. Der einzige Todesfall trat nach oberer Bronchoskopie auf, und zwar am dritten Tage an Pneumonie bei einem 6jährigen Kinde, welches nicht narkotisiert worden war.

Was nun die Narkose anbelangt, so wurde sie von den Kindern gut vertragen. Ja, bei einem 4jährigen Kinde, welchem ich nach der Kahlerschen Publikation eine messingene Doppelschließe von 4·5 *cm* Länge mittelst der oberen Bronchoskopie glücklich entfernte, hatte die Narkose mit Billrothmischung $^3/_4$ Stunden gedauert. Das Kind[2]), welches die Schließe 2 Jahre in der Trachea getragen hatte und eine Infiltration fast der ganzen rechten Lunge mit starken Bronchiektasien aufwies und hochgradig abgemagert war, überstand die Narkose sehr gut.[3])

[1]) Kahler, Klinische Beiträge zur Tracheo-Bronchoskopie und Oesophagoskopie. Wiener med. Wochenschr., 1910.

[2]) Monatsschr. f. Ohrenheilk. und f. Laryngo-Rhinologie, 1910, H. 1.

[3]) Meine Assistenten DDr. Kahler, Marschik und Kofler haben seitdem noch je einen Fall mit gutem Erfolg behandelt.

Digitized by Google
Original from UNIVERSITY OF CALIFORNIA
Generated on 2019-10-24 12:21 GMT / http://hdl.handle.net/2027/uc1.b3252758
Public Domain in the United States, Google-digitized / http://www.hathitrust.org/access_use#pd-us-google

$1^1/_2$jähriger Knabe, aufgenommen 16. VI. 1910, erkrankte vor 6 Stunden plötzlich unter Erstickungsanfällen. Die Mutter glaubt, daß das Kind einen Fremdkörper verschluckt hat. Über der rechten Lunge abgekürztes Atmen.

Bronchoscopia superior in Narkose (Rohr 7 *mm*, Dr. Marschik). Im rechten Hauptbronchus ein quergestellter schwarzer Fremdkörper, der leicht mit der Fremdkörperpinzette extrahiert wird. Es handelt sich um ein Stückchen einer gebrannten Kaffeebohne. Dauer der Narkose 20 Minuten. Heilung ohne Komplikation.

14monatliches Kind, aufgenommen 23. VII. 1910, hat vor 36 Tagen ein Stückchen Knochen aspiriert. Gleich darauf Husten, Cyanose. Seither stridoröses. Atmen mäßigen Grades. Über der rechten Lunge abgeschwächtes Atmen, speziell im Oberlappen gar nicht zu hören. Röntgenoskopisch: deutlich Einschränkung der Zwerchfellexkursion rechts.

Bronchoscopia superior (Dr. Kahler) in Narkose: Rohr 7 *mm*, Fremdkörper im Anfangsteil des rechten Bronchus. Extraktion mit Löffelpinzette, nachdem ein Versuch mit der Hakenpinzette mißlungen. Dauer der Narkose 5 Minuten.

2jähriges Mädchen, aufgenommen 6. IX. 1909, aspirierte vor 2 Wochen, am 20. VIII. 1909 Teile einer Wassermelone (Kern mit Fruchtfleisch); starke Cyanose und fortwährender Husten traten danach auf. Die Mutter brachte das Kind sogleich ins Spital, woselbst der Arzt ein Rohr eingeführt und erklärt haben soll, daß man ohne Tracheotomie nicht auskommen werde; das Kind wurde für später bestellt; nachts trat plötzlich hohes Fieber bis über 39° auf. Die Ärzte erklärten, es handle sich um Keuchhusten, worauf die Mutter das Kind nach Hause nahm und dort beließ, bis ein Fachkollege, die wahre Diagnose stellend, dasselbe an unsere Klinik verwies.

Status praes.: 7. IX. 1909: Stenosenatmen, starker Husten, eitriger Auswurf, klappendes Geräusch in der Gegend der Bifurkation; keine Röntgenaufnahme. kein interner Befund, sondern sofortige Extraktion (Dr. Kofler) in Narkose; 7 *mm* Rohr; der Fremdkörper mit seinem 2 *mm* breiten Rande stellte sich gegen das Rohr ein und verschwand bald wieder im rechten Bronchus; das wiederholte sich öfters; als er sich wieder einmal schön eingestellt hatte, wird er mit der Brüningsschen Pinzette gefaßt und extrahiert. (Dauer 10 Minuten.)

Dekursus. Gegen Abend Zunahme der Stenose, 7 Uhr Tracheotomia inf., worauf viel Sekret expektoriert wird.

9. IX. Interner Befund (Dr. Kühnel): Rechtseitige Pleuritis, Exsudat zwei- bis dreifingerbreit und lobulär. Herde in der rechten Lunge.

18. IX. Zweite interne Untersuchung ergibt: Pleuritisches Exsudat rechts stark zurückgegangen, Atmen weniger abgeschwächt, ganz kleine lobuläre Herde in der rechten Lunge, an einzelnen Stellen vereinzelte feuchte Rasselgeräusche; bronchitische Geräusche rechts; Temperatur normal; bei Aufregungen starke Hustenparoxysmen mit Schleimexpektoration.

22. IX. Decanulement; nachts etwas stärkerer Husten mit normaler Temperatur.

25. IX. Geheilt entlassen.

Also wurden im ganzen an meiner Klinik 14 Fremdkörper durch Bronchoskopie bei Kindern unter 10 Jahren entfernt, und zwar mit einem Todes-

Digitized by Google
Original from UNIVERSITY OF CALIFORNIA
Generated on 2019-10-24 12:21 GMT / http://hdl.handle.net/2027/uc1.b3252758
Public Domain in the United States, Google-digitized / http://www.hathitrust.org/access_use#pd-us-google

fall am dritten Tage nach der Operation. Bei 8 Erwachsenen gelang die Entfernung ohne Narkose immer anstandslos.

Es wurde immer die Billrothmischung angewendet und, wenn sich nach Einführung des Bronchoskops noch weitere Narkose nötig zeigt, ein Gazetupfer mit etwas Chloroform vor die Öffnung der Röhre gehalten. Derart gelang es, die Narkose beliebig lange fortzusetzen, natürlich unter Kontrolle des Herzens und der Atmung.

Auch von anderer Seite wird gewöhnlich bei Kindern die allgemeine Narkose angewendet. Die Bronchoskopie in Lokalanästhesie gelingt ja auch manchmal bei kleinen Kindern (an meiner Klinik unter 11 Fällen 4mal). Gewöhnlich aber sind die Kinder zu unruhig, so daß man Verletzungen der Luftwege durch brüske Bewegungen des Kindes befürchten mußte. Deswegen setzten wir die Versuche mit Lokalanästhesie nicht lange fort.

Hier will ich nun einen Narkosetod beschreiben, der sich bei der oberen Bronchoskopie eines 7jährigen Knaben ereignete.

Andreas B., 7 Jahre alt, aufgenommen am 6. VI. 1910.

Anamnese: Am 3. VI. soll das Kind beim Spielen ein Maiskorn aspiriert haben. Der Vater ging zu einem Arzt, der konstatierte, daß das Maiskorn in der Luftröhre stecke, und ihn obiger Klinik überweist. Am 6. VI. erschien der Vater mit dem Kinde an der Klinik und letzteres wurde daselbst aufgenommen.

Befund: Kleines, schwächliches Kind von grazilem Knochenbau, schlecht entwickelter Muskulatur, spärlichem Panniculus, Größe etwa einem 5jährigen Kinde entsprechend. (Der Knabe ist 7 Jahre alt.) Hautfarbe blaß, Lippen leicht cyanotisch. Puls 90, rhythmisch, gut gespannt. Atmung: Bei tiefer Inspiration hört man einen leichten Stridor, keine Zuhilfenahme der Auxiliarmuskeln. Die linke Thoraxhälfte scheint bei der Atmung etwas zurückzubleiben, doch ist ein wesentlicher Unterschied nicht zu konstatieren.

Interner Lungenbefund: Über beiden Lungen voller, heller, nicht tympanitischer Lungenschall, gute Verschieblichkeit der Lungenränder. Auskultatorisch beiderseits vesikuläres Atmen mit vereinzelten trockenen Rhonchis, über der ganzen linken Lunge ist dasselbe leiser, deutlich abgeschwächt.

Herz normal.

Röntgenbefund: Inspiratorische Bewegung des Herzens nach links. Die Exkursionen der linken Zwerchfellkuppe etwas eingeschränkt. In der Höhe des linken Hauptbronchus sieht man eine Verdichtung von der Größe einer größeren Bohne.

Decursus. 11 Uhr vormittags: Wegen der wahrscheinlichen Anwesenheit eines quellbaren Fremdkörpers wird sofort von mir die Bronchoscopia superior vorgenommen.

Assistenz: Doz. Kahler, Dr. Kofler.

Narkose: Dr. Neumann.

Versuch der Lokalanästhesie scheitert an der Unruhe des Pat.

Die Narkose wird mit Billrothmischung begonnen, nach zirka 5 Minuten Einführung des langen Rohres (8 *mm*), die nach einigen Versuchen gelingt; in der Tra-

Digitized by Google
Original from UNIVERSITY OF CALIFORNIA
Generated on 2019-10-24 12:21 GMT / http://hdl.handle.net/2027/uc1.b3252758
Public Domain in the United States, Google-digitized / http://www.hathitrust.org/access_use#pd-us-google

chea findet sich viel Schleim, der abgesaugt wird. Wegen großer Unruhe des Pat. wird das Rohr wieder entfernt und tiefere Narkose eingeleitet. Leicht gelang die Einführung und Vorschiebung des Rohres bis zur Bifurkation. Man sah nun im Anfangsteil des linken Bronchus einen weißlichen Fremdkörper. Beim weiteren Vorschieben in den Bronchus Aussetzen der Atmung, da das nicht gefensterte Rohr den rechten Bronchus verlegte und der linke Bronchus durch den Fremdkörper vollständig obturiert war. Das Rohr wurde daher wieder entfernt und der kurze 8 *mm* Röhrenspatel mit Vorschieberohr eingeführt. Leicht gelang es nun, die Bifurkation einzustellen. Sporn genau median, bei leichtem Abdrängen der linken Trachealwand sieht man den Fremdkörper im Anfangsteil des linken Bronchus. Schleimhaut in der Umgebung stark gerötet und geschwollen, Bronchialringzeichnung nicht zu sehen. Versuch mit der Bohnenzange, denselben zu fassen, mißlingt einige Male wegen der Verkeilung des Fruchtkornes. Mit der Fremdkörperpinzette gelingt es, einige kleine Teilchen zu entfernen. Nur sehr geringe Blutung. Adrenalinspray. Bei einem neuerlichen Extraktionsversuch gleitet der Röhrenspatel aus dem Larynx, das Verlängerungsrohr bleibt jedoch in der Trachea.

Plötzlich wird das Kind cyanotisch und der bisher gut fühlbare Puls setzt aus, ebenso die Atmung. Das Kind macht noch einige Atemzüge vom Typus Cheyne-Stokes; Puls nicht tastbar.

Tracheotomie (Hofr. Chiari). Adrenalininjektion 1 cm^3. Sofortige Einleitung der künstlichen Atmung und Sauerstoffzufuhr. Ein in die Trachea eingeführtes bronchoskopisches Rohr zeigt den Fremdkörper nicht mehr. Von einer weiteren Inspektion der Bronchien wird Abstand genommen.

Künstliche Atmung durch 1 Stunde bleibt ohne Erfolg.

Dauer der Operation zirka 1 Stunde. Zur Narkose wurden verwendet 30 *g* Billtrothmischung und Chloroform (Marke Pietzl). Letzteres wurde auf Tupfer getropft und diese in großen Pausen vor die Rohrmündung gehalten.

Infolge meiner Anzeige wurde am 9. VI. die gerichtliche Obduktion von Hofrat Kolisko vorgenommen. Der Befund war folgender:

1. Männliche Kindesleiche, 105 *cm* lang, 14.920 *g* schwer, regelmäßig gebaut, ziemlich mager, totenstarr.

2. Die allgemeine Decke schmutzigweiß, mit einem Stich ins Bräunliche. Auf der Rückseite vielerorts Totenflecke.

3. Kopfhaar bloß 1—3 *cm* lang.

4. Gesicht blaßbraun, Sommersprossen, rechts violett, Bindehaut blaß, Sehloch beiderseits weit, Lippen violett, Zähne kurz, weiß.

5. Hals kurz, zeigt an der Drosselgrube die Luftröhrenschnittwunde, in welche eine mit einem Bändchen um den Hals fixierte Luftröhrenschnittkanüle eingeführt ist.

6. Der Thorax breit, auffallend stark gewölbt, Brustblattgegend etwas eingesunken.

7. Bauch flach, unter dem Niveau des Brustkorbes hellgrün.

8. Geschlechtsglied 4 *cm* lang, über 1 *cm* dick, Hodensack klein, in demselben nur der linke Hoden tastbar.

Digitized by Google
Original from UNIVERSITY OF CALIFORNIA
Generated on 2019-10-24 12:22 GMT / http://hdl.handle.net/2027/uc1.b3252758
Public Domain in the United States, Google-digitized / http://www.hathitrust.org/access_use#pd-us-google

Innerlich.

10. Die weichen Schädeldecken vorn blutarm, hinten mäßig mit Blut versehen.

11. Schädel mißt 48 *cm* im Umfang, ist 1—3 *mm* dick, seine Nähte sind offen

12. Das Gehirn deutlich nach Chloroform riechend.

Harte Hirnhaut blutreich. Das Blut in den Blutleitern flüssig. Innere Hirnhaut zart und blutreich, Gehirn deutlich geschwellt, windungsreich, in Rinde und Kernen rötlichgrau. Auf den Markschnittflächen ziemlich zahlreiche Blutpunkte zeigend: allenthalben auffallend stark durchfeuchtet, seine Kammern eng, Schlagadern am Hirngrund zartwandig. Fettpolster über Bauch und Brust dünn. Muskeln rotbraun. Zwerchfell hochstehend. Die schichtweise Präparation des Halses zeigt die Luftröhrenschnittwunde fast vollkommen reaktionslos. Der Schnitt der Luftröhre reicht vom 3. bis 5. Luftröhrenknorpel und ist genau in der Mittellinie.

Im Schlundkopf Spuren von gelblichem Schleim, Schleimhaut blaßviolett, Gaumenmandeln haselnußgroß, weichzackig, Schleimhaut am Kehlkopfeingang, insbesondere rechts weich, schlottrig geschwollen, nirgends im Bereiche der Mundhöhle und des Schlundkopfes eine Verletzung wahrzunehmen.

15. Schilddrüse in beiden Lappen klein, rotbraun, feinkörnig.

16. Am vorderen Mittelfellraum eine zweilappige, mit den Hörnern weit hinaufreichende und mit den Lappen weit im Herzbeutel hinabreichende Brieseldrüse. Die Lappen der Drüse dünn, das Gewebe grauviolett, Gewicht der Drüse 15 *g*.

17. Beide Lungen sehr stark aufgedunsen, insbesondere die rechte. Der Überzug glatt, glänzend, unter demselben nirgends ein Blutaustritt. Das Gewebe mäßig mit Blut versehen und stark durchfeuchtet.

18. Im linken Hauptluftröhrenaste steckt ein Maiskorn (s. Fig. 1) mit der Spitze lungenwärts; dasselbe ist 13 *mm* lang, 9 *mm* breit, 4 *mm* dick. An seinem luftröhrenwärts liegenden breiteren Ende ist die Rindensubstanz des Korns eingebrochen und ausgezackt und fehlen hier offenbar kleine Stückchen. Es liegt dieses eingebrochene Ende des Kornes 2 *cm* vom Sporn entfernt. Hinter dem Korn, welches in den Unterlappenbronchus hineinreicht, sind die Luftröhrenäste strotzend mit Eiter gefüllt, die Schleimhaut der Bronchien und der Luftröhre dunkel gefärbt, nur an der Stelle, wo der dicke Teil des Kornes liegt, blaß.

Im Kehlkopf rechts und links, dem Ringknorpel entsprechend, eine blaßgraue, rechts halbfingergroße, links linsengroße Stelle innerhalb der dunkelroten Schleimhaut, unterhalb dieser Stellen und noch oberhalb des Luftröhrenschnittes einige kleine, grauweiße, dünne Beläge der Schleimhaut.

Die Lymphdrüsen an den Lungenpforten und an der rechten Seite des unteren Teiles der Luftröhre etwas geschwollen, alle diese Drüsen verschieblich, weich und blutreich.

19. Das Herz etwas vergrößert, starr, enthält flüssiges, dunkles Blut, seine Klappen zart, die Auskleidung der linken Kammer wenig getrübt und verdickt. Die Fleischbalken dieser Kammer sehr dünn, fast häutig, auch die Klappenmuskel mager, an der Spitze abgezehrt, rechts sind die Fleischbalken und die Klappenmuskel gut entwickelt. Herzfleisch blaßbraun, die großen Schlagadern des Herzens dünnwandig.

20. Baucheingeweide gewöhnlich gelagert, Bauchfell blaß.

Digitized by Google
Original from UNIVERSITY OF CALIFORNIA
Generated on 2019-10-24 12:22 GMT / http://hdl.handle.net/2027/uc1.b3252758
Public Domain in the United States, Google-digitized / http://www.hathitrust.org/access_use#pd-us-google

21. Leber von gewöhnlicher Größe, sehr blutreich, Gallenblase mit dünner, gelber Galle gefüllt.

22. Die Milz schlaff, $8:6:2^1/_2$ groß, ihr Gewebe blaß, mit großen Lymphkörperchen ausgestattet.

23. Die Nebennieren ziemlich klein, Rinde gelb, Mark grau.

Fig. 1.

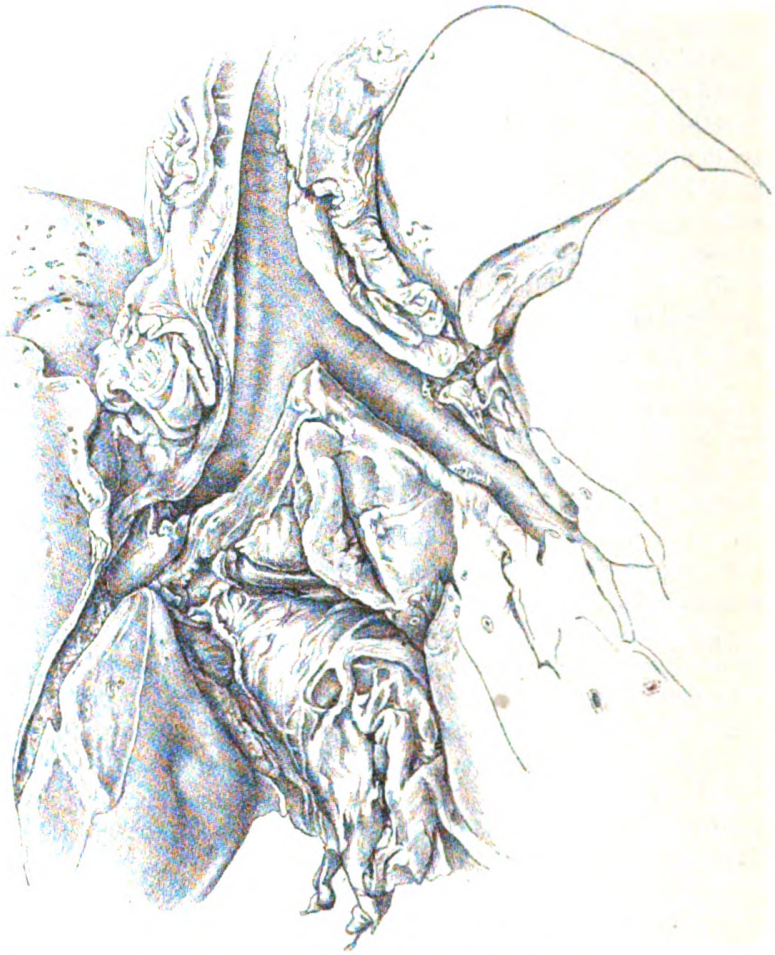

24. Nieren größer, härter, Kapsel zart, Oberfläche braunrot, hie und da grau gefleckt, Rinde breiter, graurot, auf der Schnittfläche fein gekörnt, scharf vom violetten Mark abgegrenzt.

25. In der Harnblase reichlich klarer Harn, der, angesäuert und gekocht, eine dicke Eiweißfällung gibt.

26. Der rechte Hoden liegt im äußeren Leistenring.

27. Der Magen enthält eine galligbraune Flüssigkeit, die Schleimhaut auf allen Faltenhöhen braun verfärbt und angedaut. Bauchspeicheldrüse blutreich.

Generated on 2019-10-24 12:22 GMT / http://hdl.handle.net/2027/uc1.b3252758
Public Domain in the United States, Google-digitized / http://www.hathitrust.org/access_use#pd-us-google
Digitized by Google
Original from UNIVERSITY OF CALIFORNIA

28. Därme zusammengezogen, enthalten galliggelben dünnen Brei, die Schleimhaut in den unteren Schlingen ziemlich blutreich und mit vergrößerten Lymphknoten besetzt, dadurch grobkörnig.

Gekröslymphdrüsen des Dünndarms etwas vergrößert, bis erbsengroß, blaß und derb.

Im Wurmfortsatz, der 5 *cm* lang ist, ein $1^1/_2$ *cm* langer Kotstein.

Schleimhaut blaß, mit dünnem Schleim bedeckt.

29. Im Dickdarm ziemlich reichlich gelbgrüner, dickbreiiger Kot.

30. Nach Herausnahme der Eingeweide kein weiterer bemerkenswerter Befund.

Epikrise: Aus der Krankengeschichte und dem Obduktionsbefund ergibt sich, daß das Kind schwächlich war, wenig entwickelt, ein schwaches Herz hatte und schon an eitriger Bronchitis der linken Lunge litt. Zur früheren Vornahme der Tracheotomie war keine Indikation vorhanden, weil das bronchoskopische Rohr leicht den Kehlkopf passierte. Die kleinen Exkoriationen im subglottischen Teil des Kehlkopfes und im obersten Teil der Luftröhre sind nach Bronchoskopie bei Kindern sehr oft zu beobachten. Dreimal waren wir gezwungen, nach der Bronchoscopia superior die Tracheotomie wegen Glottisödem auszuführen. Sonst fehlten Verletzungen in der Trachea und den Bronchien.

Der unglückliche Ausgang ist auf die Einkeilung des Maiskornes in den linken Bronchus zurückzuführen; diese Einkeilung zeigte auch die Obduktion, weil die Schleimhaut überall dunkel gefärbt und nur an der Stelle, wo der dicke Teil des Kornes lag, blaß und dünn war. Deswegen gelang es wohl, Stückchen der Rinde des Maiskornes mit der Pinzette zu fassen, aber diese Stückchen brachen ab, weil das Korn zu fest eingekeilt war.

Deswegen dauerten auch die Extraktionsversuche lange und endlich erlag der schwache Organismus dem Chloroform, welches übrigens in sehr geringer Menge angewendet wurde.

Ob bei sofortiger Ausführung der Tracheotomie mittelst der unteren Bronchoskopie der Fremdkörper hätte schnell entfernt werden können, ist bei seiner festen Einkeilung sehr fraglich. Deshalb ist der Tod während der Bronchoskopie nicht auf die Methode, sondern auf das Zusammentreffen mehrerer ungünstiger Umstände zurückzuführen.

Aus der königl. laryngologischen Poliklinik der Universität München
(Vorstand: Prof. Dr. Neumayer).

Beitrag zur Lehre und zur Therapie des Heufiebers.[1])

Von Dr. **R. Hoffmann**, I. Assistent.

Mackenzie u. a., zuletzt Wolff-Eisner, haben die Geschichte, Ätiologie, Symptomatologie, Diagnose und Therapie des Heufiebers so eingehend

[1]) Vortrag in der laryngo-otologischen Gesellschaft München am 10. II. 1908.

Digitized by Google
Original from UNIVERSITY OF CALIFORNIA
Generated on 2019-10-24 12:22 GMT / http://hdl.handle.net/2027/uc1.b3252758
Public Domain in the United States, Google-digitized / http://www.hathitrust.org/access_use#pd-us-google

beschrieben, daß ich mich begnügen kann, auf die Monographie des letztgenannten Autors hinzuweisen.

Bei Vorbeuge- und Heilungsbestrebungen gegenüber dem Heufieber sind zwei Angriffspunkte ins Auge zu fassen:

1. der Erreger, die Pflanzenpolle respektive ihr toxisches Protein,
2. der befallene Organismus.

Wie weit unsere Antiseptica der Polle gegenüber wirksam sind, ist mir nicht bekannt, jedenfalls wären der Anwendung derselben auf einer hyperästhetischen Nasenschleimhaut enge Grenzen gesetzt.

Vielleicht wäre der kausale Eiweißkörper der hohen proteolytischen Kraft der Pyocyanase zugänglich.

Dunbar inaugurierte eine Heilserumtherapie. Ist sie in der Tat eine solche?

Lübbert und Praussnitz berichten: „Die sonst in der Serotherapie übliche Methode der subcutanen Einspritzung ist bei der Behandlung des Heufiebers vorläufig nicht anwendbar, weil schon bei Injektion kleinerer Quantitäten, die nur eine partielle und zeitlich äußerst beschränkte Immunität gewährten, lästige Nebenerscheinungen (Juckreiz, Erythem und Schwellung) am Orte der Injektion eintraten." Außerdem wirkt es bei dem durch Ambrosiaceen und Soladigineen hervorgerufenen Herbstkatarrh der Amerikaner ebenso wie bei unserem heimischen, durch die Pollen blühender Gramineen erzeugten Frühjahrsheufieber, ist also nicht spezifisch.

Wolff-Eisner kommt am Schlusse längerer kritischer Besprechungen der Angaben der Dunbarschen Schule zu dem Schluß, daß das Pollantin kein Antitoxin enthält (pag. 65), sondern ein lytisches Serum darstellt. Die Erfolge des Pollantins führte er auf die Wirkung „reaktionshindernder Stoffe (entsprechend den Antihämolysinen und Antipräzipitinen)" zurück.

Es ist demnach wohl zweifelhaft, ob das Pollantin ein Heilserum sensu proprio ist oder ob sein Erfolg auf einer direkten, lokalen Einwirkung auf die Polle oder vielmehr auf die Schleimhaut beruht.

Meine Annahme, daß ein im Blutserum der Pflanzenfresser enthaltener adrenalinähnlicher Körper ein wirksames Prinzip des Dunbarschen Heilserums darstelle, gewann durch Untersuchung desselben am Froschauge nach dem Ehrmannschen Verfahren an Wahrscheinlichkeit. Ich konnte im Pollantin nicht unbeträchtliche Mengen von Nebennierenstoffen nachweisen. Ebenso zeigte normales Hammelserum schwache, pupillenerweiternde Eigenschaften (s. u.). Da das Adrenalin Stärke verzuckert und vielleicht beim Glykogenabbau eine Rolle spielt, erscheint es mir nicht unwahrscheinlich, daß es zur Zeit der Gräserblüte im Blute der Pflanzenfresser reichlicher vorhanden ist, da ja die Nahrungsaufnahme und -Ausnutzung zu dieser Zeit eine reichlichere ist, als bei Stallfütterung. Ein solches Serum, nicht vorbehandelten Tieren zur Zeit der Gramineenblüte entnommen, ist das Graminol Weichhardts. Es wird durch ein Verfahren, welches Fabriksgeheimnis ist, eingeengt und in seiner Wirk-

Digitized by Google
Original from UNIVERSITY OF CALIFORNIA
Generated on 2019-10-24 12:22 GMT / http://hdl.handle.net/2027/uc1.b3252758
Public Domain in the United States, Google-digitized / http://www.hathitrust.org/access_use#pd-us-google

samkeit verstärkt (Adrenalinzusatz?). Seine Wirkung auf das Heufieber bei nasaler Anwendung dürfte wohl auch auf vasokonstriktorisch wirkenden Bestandteilen beruhen.

Die Wirkung der Gräserpollen auf die Schleimhaut kann eine mechanische und eine chemische sein. Daß die letztere vorwiegend in Betracht kommt, zeigen die Versuche Dunbars, der mit Pollentoxin, das er zu diagnostischen Zwecken herstellte, unabhängig von Jahreszeit und meteorologischen Einflüssen bei disponierten Personen den vollen Symptomenkomplex des Heufiebers hervorrufen konnte.

Als Eintrittspforte der Noxe kommt vor allem die Nase in Betracht, von der aus der Reaktionsprozeß, durch den Tränennasenkanal aszendierend, sich auf den Conjunctivalsack ausbreitet. Dafür spricht auch die von 69% der Pat. (1905) bestätigte Angabe Mohrs, daß bei den einzelnen Anfällen das Jucken zunächst am inneren Augwinkel auftritt, das heißt an der Einmündungsstelle des Ductus nasolacrimalis. Damit stimmt auch die Tatsache überein, daß 70% derer, die den Mohrschen Schutzapparat (ein Wattefilter auf biegsamem Silberrahmen für die Nase) trugen, Erfolg zu verzeichnen hatten.

Mit einem Wattefilter, der bei geschlossenem Munde bequem das nötige Luftquantum durch die Nase passieren lassen muß, wird man das Eindringen der feinen Pollen nicht sicher verhüten können. Infolgedessen haben diejenigen Mittel, welche durch Anämisierung und Anästhesierung der Nasenschleimhaut wirken, den meisten Beifall gefunden. Die starke Füllung der Nasenschwellkörper steht beim Heufieber ja im Vordergrunde der Erscheinungen.

In der Auffassung des Wesens des Heufiebers als Gefäßneurose (ohne eine weitergehende Infektion des Körpers durch das Pollentoxin in Abrede stellen zu wollen) wird man durch die statistischen Angaben von Garel und Wymann und Wolff-Eisner bestärkt, daß sich in 20% der Fälle eine ererbte Anlage nachweisen läßt; in viel größerer Zahl als die Landbewohner erkranken die Städter, und unter diesen wieder vor allem die geistig Arbeitenden, die sensitiven Elemente. Einen unverhältnismäßig großen Prozentsatz stellen zum Heufieber (ebenso wie zum Beispiel zum Diabetes) die Juden. Zu berücksichtigen wäre noch, daß die Heufiebererkrankung in das spätere Frühjahr, auf die Monate Mai und Juni fällt, in denen, wie die Selbstmordstatistik zeigt, die psychische Erregbarkeit bei vielen Individuen gesteigert ist.

Gräserpollen kommen in unzählige menschliche Nasen, ohne Heufieber zu erregen. Es muß also bei den dem Heufieber Unterworfenen eine erhöhte Sensibilität der Nasenschleimhautnerven vorliegen.

Eine gewisse Labilität der Vasomotoren zeigen pigmentarme Personen (Rothaarige), ferner kommt sie in einer Reihe von Erkrankungen, wie Urticaria, Erytheme und angioneurotisches Ödem, zum Ausdruck.

Generated on 2019-10-24 12:22 GMT / http://hdl.handle.net/2027/uc1.b3252758
Public Domain in the United States, Google-digitized / http://www.hathitrust.org/access_use#pd-us-google
Digitized by Google
Original from UNIVERSITY OF CALIFORNIA

Auf die Verwandtschaft von Urticaria und Heufieber ist von früheren Autoren sehr oft aufmerksam gemacht worden, das Heuasthma wurde direkt als Urticaria der Schleimhäute bezeichnet.

Wolff-Eisner berichtet über die Neigung der Heufieberpatienten und ihrer Angehörigen zu Urticaria und Erythemen.

Urticaria tritt auch häufig beim Morbus Basedowii auf. Mit diesem Krankheitsbild hat das Heufieber die Pulsbeschleunigung, das Schwitzen, in geringem Grade vielleicht auch den Exophthalmus (s. Wolff-Eisner, pag. 42): „Charakteristisch ist das Hervortreten der succulenten (!) Augen, zuweilen die Struma gemein.

Heymann sah bei 5 unter 18 Fällen mäßige Vergrößerung der Schilddrüsen. Bei einem Pat. trat nach einer (aus anderen Gründen vorgenommenen) Strumektomie das Heufieber nicht mehr auf.

Eine leichte Volumenszunahme der Schilddrüse könnte eine Folge des das Heufieber oft begleitenden Asthmas und heftiger Hustenstöße sein. Ferner könnte die Schwellung der Thyreoidea und die der Nasenschwellkörper koordiniert sein, das heißt es könnte in beiden Organen Gefäßerweiterung, abhängig von einer außerhalb beider gelegenen Ursache, entstanden sein. Dann müßte mit dem Heufieber auch die Struma verschwinden, das ist aber meist nicht der Fall. **Es dürfte also die Hyperplasie der Thyreoidea das primäre, das Heufieber das sekundäre sein.**

Während Heymann nur therapeutische Konsequenzen aus dieser Beobachtung zieht, hat Mackenzie auf die Bedeutung dieser Komplikation bezüglich einer vasomotorischen Natur des Heufiebers, respektive des „rose-cold" hingewiesen. Er gibt eine eingehende Beschreibung eines in mancher Beziehung interessanten Falles von rose-cold mit den schwersten Heufiebersymptomen. Ich will nur folgendes herausheben:

1. The external auditory meatus is sometimes swollen and the seat of intense itching (bei einem Fall von Neuralgie des Nervus auricularis vagi sah ich die Bekleidung des knöchernen Teiles des äußeren Gehörganges gerötet und leicht geschwollen. Trommelfell und Hörweite waren völlig normal.)

2. When the stage has reached its acme, there is associated with the above symptoms a perceptible enlargement of the thyreoid gland (im Original gesperrt gedruckt), which may be regarded as of importance in view of the probable vasomotor nature of the disease.

3. During her only pregnancy she did not have the disease, the child was born in July.

In der Literatur finden sich viele Fälle verzeichnet, wo Gerüche aller Art Coryza vasomotoria hervorriefen. Auszuschalten wären zunächst diejenigen, welche mit Verunreinigung durch corpusculäre Elemente, wie Eisenbahn- und

Generated on 2019-10-24 12:22 GMT / http://hdl.handle.net/2027/uc1.b3252758
Public Domain in the United States, Google-digitized / http://www.hathitrust.org/access_use#pd-us-google
Digitized by Google
Original from UNIVERSITY OF CALIFORNIA

Zigarrenrauch, verknüpft sind. Es bleiben aber doch Fälle übrig, wo scheinbar der Geruch an und für sich die Ursache der Coryza darstellt.

Wahrscheinlich ist es, daß Trigeminus- und Olfactoriusreflex sich summieren, wie es Seemann bei der Untersuchung der auf das Atemzentrum exspiratorisch wirkenden Reflexe nachwies.

In der Bahn des sensiblen Trigeminus verlaufen Vasodilatatoren für den entsprechenden Bezirk, wie die für die Glandula submaxillaris im Nervus facialis; bei Trigeminusneuralgie sieht man oft starke Rötung, ja zuweilen angioneurotisches Ödem im befallenen Gesichtsabschnitt (s. u.).

Nach Reizung der sensiblen Trigeminuszweige durch Operationen in der Nase, besonders nach Galvanokaustik, tritt meist starke Vasodilatation (Rötung der Mucosa, Füllung der Schwellkörper) und zuweilen dünnflüssige, wässerige Sekretion auf.

Franck beobachtete (1889), daß mechanische Reizung der Nasenschleimhaut am vorderen Ende der mittleren und unteren Muschel Vasodilatation im Bereiche des Kopfes, Vasokonstriktion am übrigen Körper, ferner Spasmus der Bronchien auslöst, was letzteres für unser Thema von besonderem Interesse ist, sind doch 45—50% aller Heufieberkranken von Asthma befallen.

Das Heufieber dürfte demnach als eine Vasodilatatorenneurose im Gebiete des sensiblen Trigeminus zu definieren sein, hervorgerufen durch den Kontakt der von ihm versorgten Schleimhaut mit dem Pollentoxin. Prädisponierend wirkt vor allem die Hypersekretion der Thyreoidea, das heißt eine Labilität der Vasomotoren, wie sie in Urticaria etc. zum Ausdruck kommt.

Ich dachte daran, daß hier vielleicht ein Weg gegeben sei, auf dem der Wunsch nach einer Reaktion auf den Hyperthyreoidismus bei den Pseudochlorosen, dem Fr. Müller einst Ausdruck gab, erfüllt werden und zugleich die ätiologische Bedeutung der weichen Struma für das Heufieber bewiesen werden könnte. Ich versuchte, ob bei Pat. mit weichen Strumen durch Applikation von Pollentoxin auf die Nasenschleimhaut eine Reizung der Vasodilatatoren hervorgerufen werden könnte. Das poliklinische Publikum — meist frei von besonderer Sensitivität — ist wenig geeignet für diese Versuche, deren Ergebnis kein eindeutiges war, welche ich aber fortsetzen will.

Mit Rücksicht auf die Tatsache, daß überraschend häufig bei Strumaträgern Heufieber auftritt, hat Heymann Thyreoidin therapeutisch verwendet und gute Resultate gesehen. Von dem vielfach mit Erfolg gegebenen Jodkali hat es den Gehalt an organischem Phosphor voraus. Phosphor wird ja von Kocher bei Strumen, besonders beim Morbus Basedowii, außerordentlich gerühmt. Weitere therapeutische Analogien mit dem Morbus Basedowii hat das Heufieber in der günstigen Wirkung der Strumektomie und des Antithyreoidin Moebius, von dem Heymann mehrmals gutes gesehen hat. Bei der Verab-

Digitized by Google
Original from UNIVERSITY OF CALIFORNIA
Generated on 2019-10-24 12:22 GMT / http://hdl.handle.net/2027/uc1.b3252758
Public Domain in the United States, Google-digitized / http://www.hathitrust.org/access_use#pd-us-google

reichung von Jodpräparaten sollte man in der anfallsfreien Zeit prüfen, ob Neigung zum Jodismus besteht.

Fink hat „in der Kieferhöhle die Ursprungsstätte des Sekrets erkannt". Die Kieferhöhle stellt ein stattliches Reservoir dar, in dem sich eigenes Sekret (der allerdings drüsenarmen Mucosa) und auch solches der Nasenhöhle ansammeln kann, so daß während der Untersuchung bei bestimmter Kopfhaltung vorzugsweise im mittleren Nasengang Sekret erscheinen mag. Es ist auch nicht von der Hand zu weisen, daß in der Kieferhöhle Pollentoxine intensiver wirken mögen, da sie nicht so leicht vom Flüssigkeitsstrom eliminiert werden können, wie in der eigentlichen Nasenhöhle. In der Erkrankung der Kieferhöhle das Primäre zu sehen, erscheint mir nicht diskutabel, auch nicht auf Grund der therapeutischen Erfolge Finks: „Ich glaube für alle Formen der Coryza nervosa ein durchaus zuverlässiges Heilmittel gefunden zu haben .. das Aristol, welches, auf die Schleimhaut der Kieferhöhle appliziert, die Coryza nervosa sicher zur Heilung bringt."

Worauf kann der Erfolg dieser Behandlung beruhen? Meiner Ansicht nach auf dem Jodgehalt des Aristols (46%), welches ja einen hervorragenden Platz in der Heufieber- und Asthmatherapie einnimmt. Die Schleimhaut der Nase ist eine vorzügliche Resorptionsfläche, in praxi käme sie aber beim Heufieber als solche weniger in Betracht, infolge der spülenden Wirkung der Schleimdrüsenhypersekretion. In der Kieferhöhle dagegen, wo die Abflußverhältnisse komplizierter und schwieriger sind, liegen die Verhältnisse für die Jodaufnahme sehr günstig, welche im Harn zu erweisen wäre.

Der Empfehlung des Antithyreoidin Moebius durch Heymann möchte ich mich um so mehr anschließen, als ich in dem Serum adrenalinartige Körper nachweisen konnte. (Vortrag auf der Naturforscherversammlung Dresden 1907.) Doch dürfte Thyreoidin zur Bekämpfung des reinen Hyperthyreoidismus mehr zu empfehlen sein. (Vielleicht kommt auch dem Adrenalingehalt der Plazenta eine therapeutische Bedeutung zu. Ich verweise auf den oben zitierten Fall Mackenzies. Ein weiterer derartiger Fall ist mir bekannt. Es handelte sich um eine Apothekersgattin mit Struma, die 1905 und 1906 trotz Stubenaufenthaltes an heftigem Heufieber litt, welches 1907 wegblieb, da eine Schwangerschaft vorlag, die Ende Juni zu Ende ging. Einige Tage post partum trat das Heufieber wieder stark auf. Man darf wohl den günstigen Einfluß der Gravidität auch zum Teil mit dem physiologisch gesteigerten Bedarf des Organismus an Thyreoideasekret erklären (s. u.).

Ich habe deswegen den Vorsitzenden des Heufieberbundes ersucht, in die Statistik die Frage nach dem Kropf und nach einer eventuellen Besserung oder Ausbleiben des Heufiebers während der Gravidität aufzunehmen.

Es erschien mir versuchenswert, die Empfindlichkeit der Nasenschleimhaut durch Biersche Stauung herabzusetzen, die

Digitized by Google
Original from UNIVERSITY OF CALIFORNIA
Generated on 2019-10-24 12:22 GMT / http://hdl.handle.net/2027/uc1.b3252758
Public Domain in the United States, Google-digitized / http://www.hathitrust.org/access_use#pd-us-google

Henle bei starker akuter Rhinitis an sich selbst erprobt und sehr empfohlen hat. Außerdem kommt dabei noch das durch Leukozytenzerfall freiwerdende autolytische proteolytische Enzym in Betracht, welches das Pollenprotein abbauen könnte.

Vor allem muß die Therapie darauf hinzielen, die Hypersekretion der Thyreoidea herabzusetzen; ich wählte das bei Morbus Basedowii bewährte Ergotin-Hydrast.

Im folgenden will ich einen meiner Heufieberfälle, bei dem obige Therapie von eklatantem Erfolge begleitet war, näher mitteilen:

A., Beamter des höheren Forstfaches, 36 Jahre alt.

Das Heufieber manifestiert sich in sehr schwerer Form seit dem Jahre 1896. Der erste Anfall trat auf, als ihm einmal im Scherz ein Strauß blühender Gräser mit der Aufforderung, daran zu riechen, ins Gesicht gestoßen wurde. Da er als Forstmann während der kritischen Zeit täglich in den Bereich blühender Gräser kommt, hat er unter den Erscheinungen des Heufiebers, besonders dem Asthma, schwer zu leiden. Jedesmal tritt während der Zeit eine Schwellung der Schilddrüse auf, die er dem vielen Niesen zuschreibt. Trotz aller Vorsichtsmaßregeln, die er als langjähriges Mitglied des Heufieberbundes genau kennt, ist während der Blüteperiode die Nachtruhe fast illusorisch. Unter anderen Mitteln hat er auch Pollantin in flüssiger Form ohne besonderen Erfolg gebraucht.

Die Besichtigung der Nase am 13. VI. 1907, wo er momentan anfallsfrei war, ergab beiderseits starke Füllung der Schwellkörper am Septum und an den Muscheln, besonders an den hinteren Enden. Starke Sekretion aus beiden Nasenhälften, leichter Stridor. Die Tonsilla pharyngea war gerötet und vergrößert. Larynx und Trachea ohne Besonderheiten. Kurzer, breiter Hals, keine wesentliche Struma palpabel.

Ich verordnete Extr. fluid. Hydrast. canad. dreimal täglich 25 Tropfen und ein Schnupfpulver (Suprarenin. cryst. 0·001, Cocain muriat. 0·2, Sacch. lact. ad 10·0).

Am 16. VI., also nach 3 Tagen, berichtete der sofort in seinen Dienst zurückgekehrte Pat., der täglich bei trockenem Wetter in Wald und Wiese kam: „Bis jetzt scheinbar erhebliche Erleichterung gegen das Vorjahr, Niesreiz harmloser, schwächer, durch Suprarenin zu beseitigen. Ständig eine Nase frei, während voriges Jahr tage- und nächtelang beide verschwollen waren; Absonderung nach meinem Dafürhalten wie voriges Jahr, aber flüssiger. Schlaf ist mir Erholung, voriges Jahr hatte ich vor jeder Nacht Angst." Den Conjunctivalsack behandelte der Pat. selbst mit Einträufelung einiger Tropfen einer Auflösung des Schnupfpulvers in Wasser.

Am 22. VI. berichtete er wieder. Er hatte an einem Tage, den er ganz im Freien zubrachte, zwei starke Anfälle mit Beteiligung der Bronchien gehabt, sonst war er frei geblieben. „Ob das Hydrast die gegen das Vorjahr auffallende Besserung verursacht, das kann ich nicht sagen, es können ja andere Momente mitgewirkt haben."

Ich ließ nun den Pat. eine Stauungsbinde um den Hals, dicht über den Schlüsselbeinen tragen, welche zuerst sehr unangenehm, später aber sehr wohltuend empfunden wurde. Die Hydrastgaben ließ ich auf dreimal täglich 60 Tropfen steigern. Anfälle blieben nun gänzlich aus. „Dreimal war ich abends auf dem Anstand,

Digitized by Google
Original from UNIVERSITY OF CALIFORNIA
Generated on 2019-10-24 12:22 GMT / http://hdl.handle.net/2027/uc1.b3252758
Public Domain in the United States, Google-digitized / http://www.hathitrust.org/access_use#pd-us-google

zur Vorsicht nahm ich das Schnupfpulver mit, benutzte es jedoch nur je ein- bis zweimal als Vorbeugemittel beim Betreten der blühenden Getreidefelder. Täglich zwei Taschentücher, eines früh nach dem Aufstehen und eines während des Tages, also sehr wenig. Ich bin fest überzeugt, daß die Binde die Wirkung des Hydrasts stark unterstützt." Der sich ausgezeichnet beobachtende Pat. teilte mir noch mit, daß er zur Zeit der Augenschmerzen konstatieren konnte, daß sich die Conjunctiva bulbi in feinen Blasen abhob, deren Kompression bei Bewegung des Bulbus nach dem betreffenden Augenwinkel stark schmerzte.

Am 2. VII. teilte mir der Pat. mit, „daß nun seit ein paar Tagen das Heufieber völlig geschwunden ist. Gestern abends suchte ich ein Getreidefeld auf, das Blüte steht, und blieb lange vor demselben, Wind gegen mich, stehen, ohne niesen zu müssen."

Es handelte sich hier um einen gebildeten, sich scharf und skeptisch beobachtenden Forstmann, der seit über 10 Jahren an Heufieber in schwerster Form litt nnd bei meist heißem und trockenem Wetter in den Bereich blühender Gräser kam. Obwohl die Behandlung erst nach Eintreten des Heufiebers einsetzte, ließen die Erscheinungen sofort nach. Nach 13tägiger Selbstbehandlung konnte sich der Pat., ohne irgendwelche Folgen zu verspüren, bei Gegenwind in ein blühendes Kornfeld stellen.

Die Behandlung eines Heufieberkranken sollte in der anfallsfreien Zeit beginnen. Die etwa vorhandene neurasthenische Veranlagung des Pat. muß nach Möglichkeit zu beheben gesucht werden.

Der Hautpflege, ferner der Ernährungs- und Arbeitsregelung wird Aufmerksamkeit zu schenken sein, vor allem ist das psychologische Moment zu beachten.

Jeder Pat. sollte Mitglied des Heufieberbundes werden, der alljährlich in einer kleinen Broschüre eine Reihe von Präventivmaßregeln anschaulich zur Darstellung bringt und die Aufstellung wissenschaftlich wertvoller Statistiken veranlaßt.

Das Naseninnere muß untersucht werden. In einer engen Nase werdeu sich die Schwellungszustände viel unangenehmer bemerkbar machen als in einer annähernd normalen Nase. Deswegen müssen raumbeengende Verhältnisse, wie Polypen, Deviationen und Septumleisten, beseitigt werden. Schwellungszustände an den Muscheln können mit Acid. trichloraceticum behandelt werden.

Die Literatur weist Heilerfolge, erzielt durch Galvanokaustik[1]), auf, aber schon J. N. Mackenzie warnte mit Recht vor der kritiklosen Anwendung derselben. Durch Massage wie durch gröbere Insulte, zum Beispiel Ätzung und Kaustik, sehen wir Schwellungen zeitweise oder dauernd verschwinden. Jedoch ist wohl zu bedenken, daß die durch Galvanokaustik gesetzten Narben ihrerseits Reflexneurosen auslösen können (Réthi). Die infolge ihrer immer wieder-

[1]) Ich werde an anderer Stelle über den Einfluß der Nasenätzung auf die Hyperthyreoidie berichten.

Digitized by Google
Original from UNIVERSITY OF CALIFORNIA
Generated on 2019-10-24 12:22 GMT / http://hdl.handle.net/2027/uc1.b3252758
Public Domain in the United States, Google-digitized / http://www.hathitrust.org/access_use#pd-us-google

kehrenden, berufstörenden Heufieberattacken verzweifelnden Pat. werden vom Arzt oft chirurgisches Eingreifen in die Nase verlangen. Freilich, wenn die Schwellkörper gänzlich zerstört sind, können sie zur Heufieberzeit nicht mehr anschwellen. Aber ein derartiges Vorgehen heißt doch ihre physiologische Bedeutung verkennen. Mit ihnen fällt auch die Anwärmung, Anfeuchtung und Reinigung des Luftstromes weg, woraus eine ganze Reihe von unangenehmen Mißständen für die Nase und den dahinter liegenden Respirationstractus entsteht.

Sind dauernde Schleimhauthyperplasien vorhanden, so ist der Scherenschlag der mildeste therapeutische Eingriff. Die Neigung zu akuten Rhinitiden soll durch physiologische Kochsalzlösung in Sprayform intensive Hautpflege etc., bekämpft werden.

10—14 Tage vor dem voraussichtlichen Beginn der Gräserblüte sollte mit der internen Behandlung begonnen werden. Zunächst dreimal täglich zehn Tropfen von Extr. fluid. Hydrast. canad. (eventuell Extr. fluid. Secal. cornut. aa.), nach 3 Tagen wird die Dosis auf 25 Tropfen verstärkt. (Wohlhabenden Pat., die man auch rechtzeitig nach Helgoland oder ins Oberengadin schicken kann, könnte man Antithyreoidin Moebius geben, zunächst dreimal täglich 15 Tropfen, dann aber bald größere Dosen, pro die 5 cm^3, dann 1 Tag Pause, darauf dieselbe Dosis Serum — am besten in Himbeersaft —, bis 60 cm^3 verbraucht sind, dann eine Pause von 3 Tagen und Fortsetzung der Serumgaben.)

In der anfallsfreien Zeit soll sich der Pat. an das Tragen des Mohrschen Schutzfilters gewöhnen, denn zur Zeit des Anfalles ist die Nase indulgent. Das Vermeiden von Staub, Sonne und blühenden Gräsern ist nach Möglichkeit durchzuführen. Die Zimmerluft muß möglichst feucht gehalten werden. Treten Niesreiz und Füllung der Schwellkörper auf, so ist sofort ein Adrenalin-Cocainspray in Anwendung zu bringen. Zur Mitführung auf der Straße eignet sich besser das Schnupfpulver. Wer eine Cocainintoxikation fürchtet, mag die Rhinoculincrême oder eine Novocainsalbe benutzen, die vielleicht auch mechanisch durch den Fettüberzug einen Teil der Schleimhaut vor der Wirkung des Pollentoxins schützt. Tritt ein Anfall trotzdem ein, so ist die Stauungsbinde dicht über den Clavikeln anzulegeu und die Hydrast-Sekaledosis zu verdoppeln.

Die Tätigkeit des Rhinologen hat sich auf ausgiebige Cocainisierungen respektive Adrenalinisierung der Nasenschleimhaut zu beschränken. Die von Denker empfohlene Massage der Nasenschleimhaut, welche Moritz Schmidt schon seit Jahren bei der Coryza vasomotoria mit Erfolg in Anwendung brachte, dürfte durch Erhöhung des Gefäßtonus den Effekt der internen Therapie wirksam unterstützen.

In sehr schweren, der Therapie trotzenden Fällen könnte man sich zur intramuskulären Injektion von synthetischem Suprarenin entschließen.

Generated on 2019-10-24 12:22 GMT / http://hdl.handle.net/2027/uc1.b3252758
Public Domain in the United States, Google-digitized / http://www.hathitrust.org/access_use#pd-us-google
Digitized by Google
Original from UNIVERSITY OF CALIFORNIA

Aussichtsreich erscheint mir das Schlössersche Alkoholinjektionsverfahren. Wenn es gelingt, den zweiten Ast des Trigeminus beiderseits zu anästhesieren, wäre ja auch eine spätere heftige Reaktion der Vasodilatatoren auf eine periphere Reizung hin ausgeschlossen.

Das Schlössersche Verfahren erscheint mir auch beim schweren Bronchialasthma (N. ethmoidalis), wenn der Verdacht begründet ist, daß es sich um eine nasale Reflexneurose handelt, indiziert, (auch bei gewissen Fällen von Epilepsie, wenn zum Beispiel Narben im Trigeminusgebiet als kausales Moment in Betracht kommen).

Nachtrag.

Ich habe mit der Publikation dieses auch auf dem Naturforschertage 1907 gehaltenen Vortrages zurückgehalten, bis eine Nachprüfung der von mir vorgeschlagenen Therapie stattgefunden hatte. Nadoleczny (München) und Hahn (Turin) verdanke ich eine solche. Ich bedaure lebhaft, die außerordentlich ausführlichen Krankengeschichten Nadolecznys aus Rücksicht auf den mir zu Gebote stehenden Raum nicht wiedergeben zu können. Unter den 15 Fällen Nadolecznys, von denen 8 palpable Strumen aufwiesen, wiesen 4 keine Besserung auf, von denen keiner die Staubinde getragen und 2 Hydrast (Ergotin erst spät und unregelmäßig) genommen hatten. Der eine von diesen schrieb nach dem zweiten Sommer: Seit 9 Jahren der erste gute Sommer. Bei den übrigen war die Besserung eine wesentliche. „Mein Zustand war heuer in der Heufieberzeit so ausgezeichnet, daß ich einen genauen Bericht nicht abgefaßt habe," schreibt ein anderer. Nadoleczny berichtet auch über einen Fall, der im Wochenbett (erhielt dabei Ergotin!) auffallend beschwerdefrei war. Hahn (Turin) schreibt: „Le remède pour la rhume des foins est épatant. Sur trois clients ... un a été complétement guéri (il a été en automobile au milieu des foins coupés ... quand avant il ne pouvait pas faire 1 *km* en automobil et passait un mois de mai et juin infernale) et les deux autres de beaucoup améliorés."

Ich möchte nochmals das Tragen der Staubinde empfehlen. Zur Verwendung eignet sich am besten eine solche aus breitem Strumpfbandgummi, die so weit verengert (ca. 5 *cm*) werden muß, bis das Gesicht einen leicht bläulichen Farbton erhält. Am ersten Tage ist sie 6, am zweiten 12 und vom dritten ab 18 Stunden zu tragen. Nur wenn diese Bedingungen erfüllt sind, ist ein Erfolg zu erwarten. Gegen große Hydrastgaben besteht kein Bedenken, wird sein Extr. fluid. von gynäkologischer Seite (Fritsch) doch in Dosen von dreimal täglich 1 Kaffeelöffel gegeben.

Im Sommer 1908 war eine intraorbitale Alkoholinjektion in den N. ethmoidal. bei einem Nasalasthmafall von gutem Erfolge. Mein Chef, Herr Prof. Neumayer, hat mehrere solche Fälle durch Ethmoidalisresektion, die jedoch

Generated on 2019-10-24 12:22 GMT / http://hdl.handle.net/2027/uc1.b3252758
Public Domain in the United States, Google-digitized / http://www.hathitrust.org/access_use#pd-us-google
Digitized by Google
Original from UNIVERSITY OF CALIFORNIA

nicht ganz einfach ist, geheilt, dementsprechend sind die Aussichten beim Heufieber. Im Intervall wäre eine vorsichtige Thyreoidinkur im Sinne Heymanns angezeigt.

Literatur: Fink Ther. Monatsh., April 1904, Deutsche med. Wochenschr., 1901. — Fr. Franck, Arch. de physiolog., 1889. — Garel, Le rhume des foins. 1899. — Heymann, Berl. klin. Wochensch., 1907. — Lübbert u. Praussnitz, Berl. klin. Wochenschr., 1904. — Mackenzie, Americ. Journal of Med. Science, 1886. — Seemann cit. nach Landois' Lehrbuch. — Wolff-Eisner, „Das Heufieber", München bei Lehmann 1906. — Wymann, Autumnal Catarrh, New-York, 1872.

Die Bedeutung des sogenannten „primären Tones" für die Stimmbildung.

Von Dr. **Hugo Stern** in Wien.

Im Jahre 1907 erschien in der „Monatsschrift für Schulgesang" ein interessanter Aufsatz meines verehrten Lehrers Prof. Dr. Gutzmann über den sogenannten „primären Ton". Diese Arbeit ist in erster Reihe an die Gesangspädagogen gerichtet und verfolgt den Zweck, einige zum Teil recht unverständliche Ausdrücke für bekannte Klangphänomene in richtige Ausdrücke zu übersetzen und dazu beizutragen, der sich immer mehr verwirrenden Nomenklatur, besonders für die einzelnen Vorgänge und Phänomene des Kunstgesanges, die Innehaltung strengerer Bahnen zu erleichtern.

Diese Arbeit regte mich zur Besprechung meines heutigen Themas an, und der ausgezeichnete Gedankengang derselben soll mich auch in meinen heutigen Ausführungen leiten und darlegen, wie für jeden Rhino-Laryngologen, insbesondere aber für denjenigen, der Gelegenheit hat, sich in der Sängerpraxis zu betätigen und auf diesem Gebiete wissenschaftlich zu arbeiten, das Studium der vorliegenden Frage von großer Bedeutung ist.

„Primärer Ton" oder „Primärton", wie oft begegnen wir diesem Ausdrucke, ohne aber eine befriedigende Erklärung dieses Begriffes zu finden! Und dies um so mehr, als in verschiedenen Disziplinen verschiedene Begriffsbezeichnungen damit verknüpft sind. Physiker, Physiologen und Gesangspädagogen haben ihren „primären Ton". Und es fällt schon das allein schwer, das Wörtchen „primär" zu übersetzen. Am nächsten kommen wir wohl der Bedeutung, wenn wir mit „primär" etwas Ursprüngliches, Grundlegendes, etwas Ureigenes, Selbständiges, etwas, was aus der Natur förmlich herausgewachsen ist und in seiner ursprünglichen Reinheit besteht, bezeichnen. Und in diesem Sinne ist „primär" dem Physiker, dem Physiologen und Gesangspädagogen gleich gut verständlich und, wie wir sehen werden, für drei verschiedene Disziplinen dieses Wort — ich möchte sagen — ein gemeinsamer Berührungspunkt.

Digitized by Google
Original from UNIVERSITY OF CALIFORNIA
Generated on 2019-10-24 12:22 GMT / http://hdl.handle.net/2027/uc1.b3252758
Public Domain in the United States, Google-digitized / http://www.hathitrust.org/access_use#pd-us-google

In Verbindung mit dem Worte Ton aber ändert sich sofort der gemeinsame Standpunkt und ich will daher versuchen, von diesen drei verschiedenen Gesichtspunkten aus die Frage, was ein „primärer Ton" ist, zu beantworten.

Es sei mir gestattet, daß ich vor allem einige wohl allgemein bekannte Begriffe im Interesse der Verständlichkeit der Sache kurz rekapituliere.

Wenn ein Körper (fester oder gasförmiger) Schwingungen ausführt, die regelmäßigen Charakter zeigen, so sagen wir, daß der Schall die Erscheinungsformen eines Tones annimmt. Das verschiedene Gesetz, nach dem sich die Körperteilchen während jeder einzelnen Schwingung hin und her bewegen, bedingt den Klang der Töne. Den einfachen oder Sinusschwingungen entsprechen einfache Töne, allen anderen zusammengesetzte Töne, ein Ausdruck, der hier insofern reale Bedeutung gewinnt, als das Ohr solche Töne wirklich als zusammengesetzte empfindet und in ihre Bestandteile auflösen kann (Auerbach). Daher ist auch die Ansicht von Helmholtz, die dahin geht, daß er sagt, das Ohr empfinde nur Pendelschwingungen als einfache Töne, während alle andersartigen periodischen Luftbewegungen in Tonreihen aufgelöst werden, vielleicht richtiger dahin zu interpretieren (nach Auerbach), daß wir sagen: Pendelschwingungen empfindet und beurteilt das Ohr (Physis und Psyche in einem zusammengefaßt) immer als einfachen Ton. Bei allen anderen periodischen Luftbewegungen, die es treffen, hat es die Wahl, entweder synthetisch oder analytisch zu funktionieren.

Im ersteren Falle empfindet das Ohr eine besondere Tonqualität (Klang), in letzterem Falle empfindet es eine Tonreihe, aber ohne Klangcharakteristik der Reihenglieder. Nun, wirkliche einfache oder, sagen wir, primäre Töne, kommen eigentlich in der Natur nicht vor. Um sie wenigstens annähernd zu erzielen, muß man folgendes Experiment machen. Man nimmt eine Stimmgabel — wie bekannt, hat diese ohnehin nur schon wenige schwache und außerdem unharmonische Obertöne — und setzt dieselbe auf einen Resonanzkasten, was zur Folge hat, daß schon dadurch allein eine gewisse Auslese vollzogen und die Luft in Schwingungen versetzt wird, die sich der reinen Form nähern. Der beabsichtigte Zweck wird aber vollkommener erreicht, wenn die Stimmgabel in ein festes und dickes Brettchen eingeschraubt wird, an dessen unterer Seite, quasi als Polster, einige Kautschukröhren geklebt werden, wodurch verhindert wird, daß sich der Ton auf die Tischplatte, auf welche der Apparat gesetzt wird, überträgt. Wird nun den Zinken eine Resonanzflasche von demselben Eigenton genähert, so wird natürlich der Grundton der Gabel sehr verstärkt, während die übrigen Töne, da sie sowohl bei der Gabel wie bei der Flasche unharmonisch und bei beiden ganz verschieden sind, ausfallen, und man hört, vorausgesetzt, daß man die Gabel in nicht allzu kräftige Schwingungen versetzt hat, mit unbewaffneten oder bewaffneten Ohren nur einen einzigen Ton. Helmholtz gibt uns zu dieser Erscheinung noch eine weitere Erklärung, indem er

Generated on 2019-10-24 12:22 GMT / http://hdl.handle.net/2027/uc1.b3252758
Public Domain in the United States, Google-digitized / http://www.hathitrust.org/access_use#pd-us-google
Digitized by Google
Original from UNIVERSITY OF CALIFORNIA

sagt: „Die höheren Nebentöne der Resonanzröhren sind ebenfalls unharmonisch zum Grundton und in der Regel werden die Nebentöne der Röhre weder den harmonischen noch den unharmonischen Nebentönen der Gabel entsprechen, was sich übrigens auch in jedem einzelnen Falle genau kontrollieren läßt, wenn man die Nebentöne der Röhren durch stärkeres Anblasen und die der Stimmgabeln mit Hilfe mitschwingender Saiten aufsucht. Wenn nun von den Tönen der Gabel nur ein einziger, nämlich der Grundton, einem Ton der Röhre entspricht, so wird auch nur dieser durch Mitschwingung verstärkt und nur dieser wird zur Luftmasse und zum Ohr des Beobachters geleitet. Die Untersuchung der Luftbewegung durch die Resonatoren zeigt in diesem Falle, daß wirklich jeder andere Ton neben dem Grundton fehlt, und auch das unbewaffnete Ohr hört in solchem Falle nur einen einzigen Ton, nämlich den gemeinsamen Grundton der Stimmgabel und der Röhre ohne begleitende Obertöne."

In anderer Weise kann man ebenfalls den einfachen — primären — Grundton finden (die Physiker bezeichnen ihn mit Grundton, im Sinne unserer Ausführungen kann er aber wohl „primärer Ton" genannt werden, wie dies auch Gutzmann vorschlägt). Man setzt die Stimmgabel auf eine Saite in einem geeigneten Punkte derselben, und zwar so, daß das zwischen dem Gabelstiel und dem Steg abgegrenzte Stück resoniert. Um auch hier die harmonischen Obertöne der Saite auszuschalten, belastet man sie in irgend einem Punkte mit einem Tröpfchen Siegellack oder dgl. und erst dann führt der Resonanzboden der umgebenden Luft fast ganz einfache Töne zu. Wie wir wissen, klingen die einfachen Töne sehr weich und angenehm, sie klingen ohne jede Rauhheit, aber sie sind wenig kräftig und rufen besonders in der Tiefe einen dumpfen Eindruck hervor. Soviel über den Standpunkt, den der Akustiker in dieser Frage einnimmt.

In der Stimmphysiologie finden wir zuerst bei Ludwig Merkel ein Nähertreten zu dieser Frage. In seiner Antropophonik spricht Merkel nämlich zuerst von einem primärtonerregenden Luftstrom und sagt dann weiter, daß die in einer Luftsäule bewirkten Tonphänomene Verdichtungstöne, die Töne der an zwei oder mehreren Stellen gespannten Saiten, Membranen oder Zungen Verdünnungstöne sind, da das primäre Motiv der Tonerregung bei ersterem eine Verdichtung, bei letzterem eine Verdünnung, welcher nur eine Rückkehr zu dem anfänglich gegebenen Spannungszustande nachfolgt, darstellt. Oder mit anderen Worten gesagt: Die Tonwellen, welche in der Stimmritze des Kehlkopfes gebildet werden, sind zusammengesetzt. Es werden gleichzeitig zwei anziehend- oder kontraktiv-elastische Körper, die Stimmlippen, und ein abstoßend- oder expansiv-elastischer Körper, die exspirative Luft, in Wellenbewegung versetzt. Die Wellen der Stimmbänder sind Verdünnungswellen, denn ihr erstes Moment ist eine mit Verlängerung, also auch Verdünnung verbundene Ausbeugung; die Wellen der Luftsäule, die sie durchstreicht, sind Verdichtungs-

Digitized by Google
Original from UNIVERSITY OF CALIFORNIA
Generated on 2019-10-24 12:22 GMT / http://hdl.handle.net/2027/uc1.b3252758
Public Domain in the United States, Google-digitized / http://www.hathitrust.org/access_use#pd-us-google

wellen, denn der Impuls, der die Luftteilchen in Wellenbewegung versetzt, bewirkt eine Verdichtung derselben. Diese beiden Wellenbewegungen verbinden sich bei der im Kehlkopfe vor sich gehenden Tonbildung so, daß immer gleichzeitig die gleichnamigen Zustände beider schwingenden Körper, nicht die entgegengesetzten, stattfinden. Es verbindet sich also immer eine Verdünnung (Verlängerung) der Stimmbänder mit einer Verdünnung der durchstreichenden Luftsäule, worauf eine Verdichtung beider Tonbilder folgt.

Das Primum movens der Tonbildung im Kehlkopf ist die bei der tonbildenden Schließung der Stimmritze eintretende Verdichtung der gegen dieselbe durch die Exspiration bewegten Luftsäule, welche zunächst, um sich einen Ausgang zu verschaffen, die gegeneinander gerückten Stimmbänder auseinander zu bewegen sucht. Die Bewegung, die dabei die Stimmbänder machen, die damit verbundene Verdünnung derselben, ist das erste Moment der Gleichgewichtsstörung, welche die nun folgende Wellenbewegung hervorruft. Die im zweiten Moment folgende Zusammenziehung und Verkürzung der Stimmbänder ist für die Wellenbewegung der Luft, welche dadurch (wieder) komprimiert, verdichtet wird, das Ursächliche. Also sind die Schwingungen der Stimmbänder für die Tonbildung das Primäre, die der Luftsäule das Sekundäre. Beide zusammen konstruieren den Kehlkopf- oder Stimmritzenklang, und die alte Frage, ob die Stimmbildung zunächst auf Bänder- oder Luftschwingungen beruhe, ist damit gelöst (Merkel).

Wir verstehen daher unter „primärem Ton“ im physiologischen Sinne den von den schwingenden Stimmlippen erzeugten Ton, id est den reinen Kehlkopfton. Wir können diesen primären Kehlkopfton am ausgeschnittenen Kehlkopf hören — es ist das ein ganz dünner und zarter Ton —, und es hat auch sonst an Versuchen nicht gefehlt, ihn aufzufinden; denn gerade durch die Demonstration dieses Tones, der weit verschieden ist von dem aus der Mundhöhle heraustretenden Stimmklang, konnte man die große Bedeutung des Ansatzrohres für die Stimme und Sprache zeigen und sagen: „Das Ansatzrohr ist es, das der Stimme des Menschen das eigentlich Menschliche verleiht“. So hat Rossbach vorgeschlagen, um am Lebenden diesen Ton zu hören, man solle jemanden in einiger Entfernung belauschen, der bis an das Kinn im Wasser steht und bei verschlossenem Munde und verschlossener Nase Töne erzeugt. Die kontrollierende Person muß selbstredend mit den Ohren unter Wasser stehen. In der Tat gelingt es, wie ich mich selbst überzeugen konnte, auf diese Weise Töne zu hören. Der Versuch ist ein, wie man sich leicht vorstellen kann, recht beschwerlicher und unangenehmer; immerhin ist es interessant, die nur im Halse erzeugten und fortgeleiteten Klänge wahrzunehmen. Sie klingen sehr schwach, etwas gedrückt, manchmal mit pfeifendem oder grunzendem Charakter und erinnern in der Tat an jene Töne,

Digitized by Google
Original from UNIVERSITY OF CALIFORNIA
Generated on 2019-10-24 12:22 GMT / http://hdl.handle.net/2027/uc1.b3252758
Public Domain in the United States, Google-digitized / http://www.hathitrust.org/access_use#pd-us-google

die der ausgeschnittene Leichenkehlkopf beim Anblasen gibt. In Fällen, wo bei einem Selbstmordversuch der töten sollende Schnitt direkt oberhalb der Stimmlippen geführt wurde, ohne daß aber die größeren Gefäße verletzt wurden, wird es wohl möglich sein, den primären Kehlkopfton beziehungsweise Stimmlippenton zu hören — es ist mir aber nicht bekannt, ob diesbezügliche Beobachtungen gemacht wurden. In der mir zur Verfügung stehenden Literatur fand ich wenigstens keine diesbezüglichen Aufzeichnungen.

Sehr wertvolle Untersuchungen hierüber verdanken wir in den letzten Jahren Katzenstein. Dieser untersuchte nicht nur den Stimmlippenton an abgeschnittenen menschlichen Kehlköpfen in überaus exakter Weise, sondern auch den Stimmlippenton an sich selbst. Zu diesem Behufe ließ sich Katzenstein ein bei der Bronchoskopie gebräuchliches, starres Rohr bis etwa oberhalb der Stimmlippen einführen. Das Rohr hatte einen derartigen Durchmesser, daß es seinen Kehlkopf ausfüllte und infolgedessen der ganze Resonanzapparat so ziemlich ausgeschaltet wurde. Es gelang so zuerst Brusttöne und später auch Falsettöne, beide ohne jeden Vokalcharakter, zu produzieren; konnten dieselben auch nicht länger gehalten werden, so klangen sie doch viel voller als die Töne, welche man bei künstlicher Tonerzeugung am ausgeschnittenen Kehlkopfe erhielt, und Katzenstein nahm mit dem Martensschen Apparate Klangkurven auf (siehe Beiträge zur Anatomie, Physiologie, Pathologie und Therapie des Ohres, der Nase und des Halses, Bd. III, H. 4).

Die Untersuchungen über die Natur des reinen Stimmlippentones sind noch nicht abgeschlossen und die bisherigen Resultate lassen sich dahin zusammenfassen, daß wir sagen können: Die Stimmlippentöne bei der Falsetstimme erscheinen fast wie Stimmgabeltöne, das heißt wie reine Sinuskurven, die Stimmlippentöne bei Bruststimme wie gering zusammengesetzte Klänge.

In ganz anderem Sinne als in dem bisher besprochenen ist die Bezeichnung „primärer Ton“ von Seite der Gesangspädagogen geprägt worden und steht in landläufigem Gebrauche. Wenn ich sage, daß die Bezeichnung „primärer Ton“ von stimmbildnerischer Seite geprägt wurde, so muß ich da eine Einschränkung machen, weil der erste, der über ihn ausführlich spricht — Müller-Brunow, Tonbildung oder Gesangsunterricht, Leipzig 1908, Karl Merseburger — ausdrücklich erwähnt, daß er aus Merkels Schrift „Der Kehlkopf“ den Namen „primärer Ton“ angenommen habe. Müller-Brunow erwähnt auch eine Frau (Luise Ress in Berlin), die den Weg der reinen Tonbildung lehrte, und bezieht sich ferner auf Friedrich Schmitt, der in den sechziger Jahren des vorigen Jahrhunderts als Meister der Tonbildung am königlichen Konservatorium in München wirkte. Von diesem stammt die Bezeichnung „Schmittscher Ton“, welch letzterer nach Müller-Brunow „das

Digitized by Google
Original from UNIVERSITY OF CALIFORNIA
Generated on 2019-10-24 12:22 GMT / http://hdl.handle.net/2027/uc1.b3252758
Public Domain in the United States, Google-digitized / http://www.hathitrust.org/access_use#pd-us-google

Geheimnis in sich birgt, von dem einige Sänger, Gesangslehrer und Physiologen eine Ahnung haben" und der die Grundlage für die Stimmbildung bildet.

Und nun wieder zurück zum „primären Ton". Die beste Übersetzung ist (nach Armin) „die Grundlage bildender, id est grundlegender Ton". Das Suchen nach diesem primären Ton, welcher den Ausgangspunkt einer richtigen gesangspädagogischen Stimmentwicklung bildet, nach dem Grundton eines jeden Menschen, der seiner Natur — nicht nach Gewohnheit —, sondern nach Bau und Stimmenlage am nächsten, am bequemsten liegt, bedingt (nach Müller-Brunow) die Hinwegräumung aller Hindernisse, geschaffen durch die Natur der jahrelangen Gewohnheit — Sprechen, Dialekt etc. — und des falschen Erfassens des Begriffes „Singen". Erst dann ist eines der Hauptpostulate erfüllt, nämlich daß er fessellos dem Munde entströmt, ohne irgend welche Muskeln des Halses, der Zungenwurzel, der Nasenflügel, Kinnladen etc. in schwerere Mittätigkeit zu ziehen — kurz ein Ton, der somit dem Sänger das Gefühl angenehmer Behaglichkeit entlockt und die Basis dafür legt, daß alles, was die Natur dem Menschen sing- und klangbares in Kehle und Brust gelegt hat, auch wirklich zum Klingen gebracht wird.

Den „primären Ton" — Gutzmann schlägt vor, um allen Irrtümern aus dem Wege zu gehen, ihn, wenn von Stimmbildung gesprochen wird, „primären Gesangston" zu nennen — zu suchen und zu studieren, bedinge aber auch ein vollständiges Verleugnen der bisherigen Muskeltätigkeit der Vokalwerkzeuge. „Die jahrelange, lebenslange, ja man möchte sagen angeborene mütterliche Sprechweise und Verwendung der Stimme nur in dieser Tätigkeit, hat eine Gewohnheit geschaffen, die wir beim reinen Tonbilden vollständig vergessen lernen müssen. Die durch unbewußte, verfehlte Auffassung entstandene Verbildung des Gehörs in diesem Gebiete muß durch neue Luft- und Klangwege geführt werden."

Es ist also eine richtige Vokalbildung für die Bildung des richtigen Tones von größter Bedeutung. Da nämlich eine ständige Rückwirkung von der Luft und Klang konzentrierenden Arbeit der Vokal- und Konsonantenkräfte auf die Kehle und insbesondere auf die Stimmlippen stattfindet — ich komme auf diesen Punkt noch später zurück —, so müssen wir wohl sagen, daß, je besser und zweckmäßiger die Vokalbildung ist, desto zweckdienlicher und exakter ist auch die Funktion der Stimmbänder; sie werden, wie Müller-Brunow richtig bemerkt, „indirekt geschult und der Larynx nimmt die richtige Stellung ein".

Wenn Müller-Brunow weiters die „durch unbewußte, verfehlte Auffassung entstandene Verbildung des Gehörs in diesem Gebiete" besonders hervorhebt, so müssen wir ihm ebenfalls beistimmen. Darum legen auch wir in Übereinstimmung mit ihm ein großes Gewicht auf eine Disziplin des Hörens.

Digitized by Google
Original from UNIVERSITY OF CALIFORNIA
Generated on 2019-10-24 12:22 GMT / http://hdl.handle.net/2027/uc1.b3252758
Public Domain in the United States, Google-digitized / http://www.hathitrust.org/access_use#pd-us-google

weil nur dadurch der vom Ohr des Sängers aufgenommene Ton sich dem Gefühl einprägt und sein Charakter vom Gedächtnis behalten wird. „Das häufige richtige Hören richtig sitzender Töne bildet Gehör und Gefühl zur Willenskraft aus, diesen richtig sitzenden Ton wiederzugeben." Und weiter heißt es: „Im richtigen Hören liegt das Geheimnis, und der ist Meister, der dem Schüler selbst dieses Gehör beibringen kann, dem der Wille instinktiv gehorcht."

So sehr ich auch das richtige Hören und Aufnehmenkönnen des Tones für wichtig halte, so glaube ich, daß das Muskelgefühl und das Muskelgedächtnis eine ebensolche, wenn nicht noch größere Bedeutung für die richtige Tonproduktion haben. An mir selbst, der ich jahrelange Gesangsstudien treibe, habe ich das konstatiert, und von vielen Sängern wurde mir diese Beobachtung, die ich auch in einer Arbeit Chiaris sehr schön ausgeführt fand, bestätigt. Es ist das eigentlich auch ganz natürlich. Der Sänger muß einen Ton plötzlich exakt einsetzen, er muß die für die Atmung, die Tonhöhe, Tonstärke und Klangfarbe im gegebenen Momente erforderlichen Bedingungen rasch herstellen, er kann sich nicht auf das Ohr verlassen, das ja erst nach dem Erklingen des Tones kontrollierend und eventuell auch regulierend eintritt. Ein richtiges Muskelgefühl und ein treues Muskelgedächtnis sind neben einem feinen Gehör die Stützpunkte für den Sänger, sie allein ermöglichen es ihm, den im gegebenen Augenblick beabsichtigten Ton mit allen seinen Qualitäten richtig wiederzugeben.

In wenigen Worten will ich weiter das Prinzip Müller-Brunows besprechen. Er sagt: „In der Regelung der Luft und in der Beherrschung derselben, im Gefühl für das richtige Maß auf diesen Ton und diese Tonlage, liegt das ganze Geheimnis dieses Systems; wir suchen aber vergebens in seinen Ausführungen Näheres bezüglich der Atmung, bis auf die eine Bemerkung, daß voller Atem, wenn er nicht in der willkürlichen Gewalt des Sängers steht, stets den Ton erdrückt. Ein Vergleich bezüglich der Atemfunktion sei mit seinen eigenen Worten angefügt: Ein Springbrunnen mit gerade ansteigendem Wasserstrahl: Die aufsteigende klingende Luftsäule. Auf dessen Spitze gipfelt eine Glaskugel, an welcher sich der Wasserstrahl bricht, dieselbe aber infolge richtiger Regelung auf gleicher Höhe balanzierend erhält: der von der Luft gehobene Ton, welcher beim geringsten Versäumnis an Luftnachschub fällt, abbricht und verflacht. Das hierbei aufsprudelnde Wasser erfährt, als Klangsäule gedacht, durch den Bogengang am oberen Gaumen entlang und durch die Übungen mit geschlossenem Munde (nicht zugeschlossenem) eine vokale Ableitung, bei welcher nicht der leiseste Hauch nutzlos nebenher strömen kann.

Der aufsteigende Klang soll demnach nicht flach aus dem Munde gleiten, sondern gegen die Kopfhöhle zustreben, so daß man das Gefühl hat, als wollte

Digitized by Google
Original from UNIVERSITY OF CALIFORNIA
Generated on 2019-10-24 12:22 GMT / http://hdl.handle.net/2027/uc1.b3252758
Public Domain in the United States, Google-digitized / http://www.hathitrust.org/access_use#pd-us-google

man den Ton nach der Stirnhöhle singen. Auf diese Weise erhält die klingende Luftsäule einen Treffpunkt, auf welchen sie beharrlich loszustreben bemüht sein muß." Durch das hierdurch entstehende Gefühl erwacht das Bewußtsein, der Ton steht über den Stimmbändern und befreit die um den Kehlkopf liegenden Organe ihrer Mittätigkeit, welche in willkürlicher Verengerung des Schlundes durch unzugehörige Muskeltätigkeit (Preßkraft) entstand. Müller-Brunow beschreibt dann ausführlich diese schädlichen Mitbewegungen, zum Beispiel das Anstemmen der Zungenwurzel an den Kehlkopf, den Quetschton etc.

Um den Ton zu „fangen" und „im Bogengang zu führen" werden die tönenden Dauerkonsonanten m, w, r, s etc. benutzt und der Mund halb geschlossen, etwa so wie die Stellung desselben in der Silbe „blüh" ist. Für den günstigsten Vokal zur Tonbildung hält er das ö, wie es im Worte „töten" klingt, ferner bilden auch u, ü und o die Grundlage dieser Studien. Der Erfolg derselben ist, daß sich der Kehlkopf senkt und gleichzeitig die Artikulationsorgane zu größerer Tätigkeit angeregt werden, ein Vorgang, den man bei allen guten Sängern beobachtet und der durch die grundlegenden Untersuchungen von Gutzmann und Flatau, ferner von Barth, Hellat, Katzenstein, Jörgen-Möller, Fischer u. a. auch experimentell festgestellt wurde.

Ein Schüler Müller-Brunows, George Armin, geht in seinen Ansichten bezüglich des „primären Tones" von fast denselben Anschauungen aus, nur legt er noch besonderes Gewicht auf die seiner Ansicht nach von Müller-Brunow zu wenig betonte Natur der Stimme unterhalb der Kehle und die Triebkraft der unter Druck arbeitenden Lunge. Es dürfte vielleicht von Interesse sein, das von ihm gelehrte „Stauprinzip" kurz zu besprechen (siehe: Das Stauprinzip, 1909, Verlag von Bongard in Straßburg im Elsaß).

Das Wesen desselben ist, den angehaltenen (gestauten) Atem unter Druck zu stellen. Dadurch zerfällt die Tonproduktion in zwei Funktionen: in eine gestaute Luftfunktion und in eine klingende Luftfunktion. Armin selbst sagt, daß seine Methode nichts anderes sei, als eine Nachahmung dessen, was wir am Stimmgenie sehen, dessen Stimme ein Wunder ist, indem sie nicht bloß alle technischen Schwierigkeiten spielend bewältigt, sondern zugleich die vier Grundeigenschaften des schönen Tones

1. Reinheit = Schmelz, Glanz des Tones,
2. Rundung des Vokals = plastische Aussprache,
3. Kraft des quellenden Tones,
4. Mühelosigkeit = Leichtigkeit = Ausdauer

aufweist. Wie entsteht der Ton des Stimmgenies? Die Antwort lautet: Das Stimmgenie setzt unbewußt die vor der Tonproduktion in Brust

Digitized by Google
Original from UNIVERSITY OF CALIFORNIA
Generated on 2019-10-24 12:22 GMT / http://hdl.handle.net/2027/uc1.b3252758
Public Domain in the United States, Google-digitized / http://www.hathitrust.org/access_use#pd-us-google

und Kehle sich stauende Luft restlos in Klang um. Die Stellung der Organe ist vor und während der Tongebung dieselbe. Man muß also bewußt von Anfang an alle diejenigen Stufen der Entwicklung dieses Vorganges durchlaufen, welche das Stimmgenie durch seine Veranlagung übersprungen hat. Armin zeigt weiter, wie sich dadurch, daß wir ständig während des Umbildungsprozesses von Luft in Klang auf das Brustbein die Stimme lenken, dort ein Stützpunkt, „ein Griff", bildet, eine Beobachtung, die alle bedeutenden Vokalisten bestätigen und die in dem apoggio la voce der alten Italiener ebenfalls ausgedrückt ist. Der „harte" Tonanschlag wird in einen weichen, gestauten umgebildet und der gehauchte Ton in einen konzentrierten, dabei fließenden Ton.

Als eine weitere Folge der richtigen Luftfunktion und aus einer mit dieser verbundenen runden Vokalbildung ergibt sich, daß die Kehle eine unverrückbare, tiefe Stellung einnimmt, diese Stellung ist vollkommen zwanglos, sie ist, wie Armin sagt, automatisch. Die Tiefstellung ist der erste Schritt zur eigentlichen Bildung der Kehle, welche in nichts anderem besteht als in einem Öffnen derselben, „die inneren Organe werden durch den Luftdruck geweitet". Das im kurzen die Grundprinzipien des Stauprinzips.

Ich weiß sehr wohl, daß die Lehre Armins, der offenbar in etwas zu temperamentvoller Weise seine Ideen vertreten hat und sich dadurch viele Gegner schuf, auf manchen Widerstand stößt. Ohne sie selbstredend als alleinseligmachende Methode zu erklären, muß man doch sagen, daß die in derselben enthaltenen Grundsätze unseren physiologischen Kenntnissen und Anschauungen von der richtigen Stimmbildung (in bezug auf Atemfunktion, Stellung des Larynx, Schallreflexionsverhältnisse etc.) im ganzen und großen entsprechen. Und so wird denn diese Methode (in Wien hat sie in dem Gesangspädagogen Paul Greiff einen maßvollen und in jeder Beziehung kunstverständigen Interpreten), aus der schon mehrere ganz vorzügliche Sänger hervorgingen, mit der Zeit wohl auch allgemeinere Anerkennung finden. Die Ansichten Armins verdienen, wie Gutzmann sagt, Beachtung, weil, wie man hinzufügen kann, der Kernpunkt derselben ein richtiger ist. Die kleinen Auswüchse, welche dem „Stauprinzip", wie jeder anderen Methode anhaften, können — ich möchte darauf besonderes Gewicht legen — durch eine vorsichtige, richtige und zielbewußte Anwendung der ausgesprochenen Prinzipien auf das entsprechende Maß zurückgeführt und durch strenge Individualisierung jedes Falles das angestrebte Ziel, eine richtige Stimmbildung, erreicht werden.

Anch Siga Garsó (Schule der speziellen Stimmbildung, C. F. Vieweg, Berlin-Großlichterfelde) spricht von einem primären Ton, worunter er den leicht angeschlagenen Ton versteht, der als weitere Kriterien eine ganz leichte und

Digitized by Google
Original from UNIVERSITY OF CALIFORNIA
Generated on 2019-10-24 12:22 GMT / http://hdl.handle.net/2027/uc1.b3252758
Public Domain in the United States, Google-digitized / http://www.hathitrust.org/access_use#pd-us-google

lose Haltung des ganzen zum Singen notwendigen Apparates sowie eine Vermischung des Brusttones mit dem Kopfton zu einem „Einregister" besitzt. Dieses richtige Mischen des Brusttones mit dem Kopftone ist meiner Ansicht nach nicht nur für die leichte Bildung des Tones von ausschlaggebendster Bedeutung, sondern auch in gesangästhetischer Hinsicht von höchstem Werte, weil dadurch die mannigfaltigsten Tonfärbungen erzielt werden können und einem derartig basierten Gesang ein ganz eigenartiger tiefer Reiz innewohnt.

Schließlich möchte ich auch noch Dr. Bruns-Molar zitieren, der ebenfalls wie Garsó im primären Ton eine Ausgleichung der Register und eine Einschmelzung derselben zu dem „Einregister" sieht. Dr. Bruns behandelt ausführlich das Klangphänomen der Obertöne; sein Irrtum, er habe als erster die Obertöne in diesem primären Ton entdeckt, soll nicht einer Kritik unterzogen werden, hingegen möchte ich das auch von Gutzmann hervorgehobene Verdienst von Bruns feststellen, daß er die leichte Hörbarkeit der Obertöne (speziell der Oktave) nachweist und das Gehör seiner Schüler in dieser Hinsicht besonders erzieht, wodurch diese in der Lage sind, die Qualität und die Quantität ihres Tones zu analysieren und ihre Tonproduktion in sehr hohem Grade zu differenzieren. Dieser Hinweis scheint mir für die musikalische Erziehung von noch nicht genügend gewürdigter Bedeutung zu sein und ich möchte daher bei dieser Gelegenheit die Art und Weise, wie es gelingt, Obertöne aufzufassen, Helmholtz' Anschauungen (Tonempfindungen) mitteilen.

Er sagt dort: Jemand, der zum erstenmal sich bemüht, die Obertöne musikalischer Klänge aufzufassen, wird beträchtliche Schwierigkeiten finden, sie überhaupt auch nur zu hören. Die Analyse unserer Sinnesempfindungen, wenn sie sich nicht entsprechenden Unterschieden der äußeren Objekte anschließen kann, stößt auf eigentümliche Hindernisse. Es muß in der Regel die Aufmerksamkeit des Beobachters durch besondere, passend gewählte Hilfsmittel auf die wahrzunehmende Erscheinung hingeleitet werden, bis er sie genau kennt; nachdem dies gelungen ist, kann er dann später jeder Unterstützung entbehren.

Ich bemerke dabei, daß ein musikalisch geübtes Ohr die Obertöne nicht notwendig leichter und sicherer hört als ein ungeübtes. Es kommt hier vielmehr auf eine gewisse Abstraktionskraft des Geistes an, auf eine gewisse Herrschaft über die Aufmerksamkeit, als auf eine musikalische Übung. Doch hat ein musikalisch geübter Beobachter darin einen wesentlichen Vorzug vor dem Ungeübten, daß er sich leicht vorstellt, wie die Töne klingen müssen, welche er sucht, während der Ungeübte sich diese Töne immer wieder angeben muß, um ihren Klang frisch in der Erinnerung zu haben. Dabei sei hervorgehoben, daß man in der Regel die ungeradzahligen Partialtöne,

Digitized by Google
Original from UNIVERSITY OF CALIFORNIA
Generated on 2019-10-24 12:22 GMT / http://hdl.handle.net/2027/uc1.b3252758
Public Domain in the United States, Google-digitized / http://www.hathitrust.org/access_use#pd-us-google

also die Quinten, Terzen, Septimen des Grundtones leichter hört als die geradzahligen, welche Oktaven des Grundtones oder anderer tieferer Partialtöne sind.

Will man anfangen, Obertöne zu beobachten, so ist es ratsam, unmittelbar vor dem Klange, welcher analysiert werden soll, ganz schwach diejenige Note erklingen zu lassen, welche man aufsuchen will. Dem zuweilen gehörten Einwande gegenüber, daß der Beobachter sich nur einbildet, den Oberton in der Klangmasse zu hören, weil er ihn kurz vorher isoliert gehört hat, will ich nur anführen, daß, wenn man an einem gutgestimmten Klavier das e^2 erst als Partialton von c hört, dann direkt anschlägt, man ganz deutlich hören kann, daß es in letzterem Falle etwas höher ist. Da also ein Unterschied der Tonhöhe zwischen beiden Tönen erkannt wird, ist sicherlich der eine nicht die Fortsetzung im Ohr oder in der Erinnerung des anderen.

Bei der menschlichen Stimme verfährt man so: Man lasse eine Baßstimme die Note es lange aushalten, und zwar auf den Vokal o; dann schlage man das b^1 des Klaviers als dritten Partialton der Note es schwach an und lasse es verklingen, während man aufmerksam daraufhin hört. Scheinbar wird die Note b^1 des Klaviers nicht verklingen, sondern anhalten, auch wenn man zuletzt die Taste losläßt, indem das Ohr unvermerkt von dem Ton des Klaviers hinübergleitet auf den gleichlautenden Partialton des Sängers und diesen für die Fortsetzung des Klaviertones hält." Ein anderes sehr gutes Mittel zu diesem Zweck geben die Resonanzkugeln, durch deren Benutzung es ebenfalls gelingt, die Obertöne aus einem Klang herauszuhören.

Das dabei geübte Verfahren ist (nach Helmholtz) folgendes: Man setzt die Resonanzkugel, welche einem bestimmten Obertone, zum Beispiel g^1 (von c), entspricht, an das Ohr und läßt hierauf c erklingen. Sofort hört man dann g^1 um vieles verstärkt. Wenn man dann nachher die Kugel wieder allmählich vom Ohr entfernt, so wird zwar das g^1 wieder schwächer, aber die Aufmerksamkeit, welche vordem darauf gerichtet war, ist an diesen Ton quasi gefesselt und der Beobachter hört nun diesen Ton in dem natürlichen, unveränderten Klange der angegebenen Note auch mit nicht unterstütztem Ohr. Wir sehen also, daß die Resonanzkugeln dazu dienen, das Ohr auf den Ton aufmerksam zu machen, den es hören soll.

Nach dieser kleinen Abschweifung möchte ich, zum Thema zurückkehrend, noch die starke Resonanz im Ansatzrohr bei dem richtigen primären Ton und ihre Rückwirkung, ihren Rückstoß, auf die Stimme selbst hervorheben. Und wir sehen da, daß die schon von Merkel geforderten Bedingungen heute von allen guten Gesangspädagogen angestrebt werden. Merkel sagt nämlich: Die der Stimmritze und den Stimmbändern entströmenden Brusttonwellen bringen infolge von Verstärkungen und Reflexionen etc., welche sie in und an den unterhalb des Kehlkopfes und, wie

Digitized by Google
Original from UNIVERSITY OF CALIFORNIA
Generated on 2019-10-24 12:22 GMT / http://hdl.handle.net/2027/uc1.b3252758
Public Domain in the United States, Google-digitized / http://www.hathitrust.org/access_use#pd-us-google

ich hinzufügen möchte, auch insbesonders oberhalb des Kehlkopfes gelegenen Hohlräumen und Wandungen derselben erhalten, bereits nicht unbedeutende Klangbereicherungen nach ihrer Umkehr zur Stimmritze mit. Alle gashaltigen Hohlräume der Brust und selbst des Unterleibes werden von der Stimmritze aus in Mitschwingungen versetzt, welche wenigstens zum großen Teile zur Glottis zurückkehren und deren Schwingungen intensiver und voller machen. Bei dem großen Formenreichtum, der mannigfachen Beweglichkeit und Veränderlichkeit des menschlichen Ansatzhöhlensystems muß der tönende Exspirationsstrom auf seinem Wege durch dasselbe auf die vielfachste Weise verändert werden und es muß dadurch eine große Mannigfaltigkeit von Klängen und Geräuschen zutage kommen. Es müssen die zwischen den Stimmbändern erzeugten Töne verstärkt und konzentriert werden, teils durch Mittönen (Konsonanz) der Luft und der Wände der Ansatzhöhlen, teils durch Reflexionen eines Teiles der Schallwellen an die Wandungen derselben.

Und so möchte ich denn in Ergänzung einer Gutzmannschen Definition des „primären Tones“ sagen: Der „primäre Ton“ ist jener Ton, von dem eine richtige systematische Stimmentwicklung auszugehen hat. Er ist der Ton, der bei zweckmäßiger Inanspruchnahme der Atmung und der Funktion der Stimmlippen durch eine richtige Formation des Ansatzrohres und die zweckdienlichste Stellung des Larynx eine möglichst starke Resonanz (Schallreflexion) im Ansatzrohr hervorruft und durch seine Fessellosigkeit und richtige Führung den Kehlkopf entlastet und die peripheren Teile belastet. Es ist schließlich der Ton, der sich dem Muskelgefühl und Muskelgedächtnis des Sängers einprägt und der eine möglichst große und weite Verschmelzung von Brustton und Kopfton, also eine registerausgleichende Wirkung, zur Folge hat.

Die praktischen Konsequenzen für die Stimmbildung ergeben sich aus meinen Darlegungen. Den primären Ton zu erreichen, ist gewiß das Streben aller derjenigen, welche sich jemals ernstlich mit Gesangsunterricht und Gesangsstudium befaßt haben.

Ich kann meine Ausführungen nicht schließen, ohne im vorhinein eine Frage, oder besser gesagt, einen Einwand, der vielleicht gemacht werden könnte, so gut es mir gelingt, kurz zu beantworten. Die Frage ist die, ob die Ansichten über den primären Ton, wie ich sie ausführte, allgemeine Geltung haben, also nicht nur bei den Gesangspädagogen und deren Schülern, von denen sie ausgingen. Ja und Nein! Wir wissen ja alle, daß unter den Gesangspädagogen alles eher herrscht als Einigkeit in ihren Anschauungen, Einigkeit in den angestrebten Zielen. Ja, mit Bedauern im Interesse einer so eminent wichtigen Disziplin, wie es die Gesangspädagogik ist, müssen wir sagen, daß auf keinem Gebiete eine solche Unklarheit, ein solches gegenseitiges Mißtrauen,

Digitized by Google
Original from UNIVERSITY OF CALIFORNIA
Generated on 2019-10-24 12:22 GMT / http://hdl.handle.net/2027/uc1.b3252758
Public Domain in the United States, Google-digitized / http://www.hathitrust.org/access_use#pd-us-google

solche unversöhnliche Gegensätze herrschen wie auf diesem. Und in diesem Sinne müßte ich die Frage mit Nein beantworten.

Anders ist es, wenn wir ganz objektiv die Arbeiten der hervorragendsten ernsten Gesangspädagogen[1]) studieren und wenn wir sie selbst um ihre Ansicht fragen. Da finden wir eine Übereinstimmung, mag der eine oder andere, in der oder jener Hinsicht über den „primären Ton" etwas anderes denken. Und das ist ja auch klar. Es gibt nur einen schönen, guten, edel gebildeten und freien Ton, es gibt nur ein Ziel für jeden ernsten Stimmbildner und für alle ein gleiches. In diesem Sinne finden sich Ärzte wie Gesangspädagogen zusammen, wenn sie von dem Ton sprechen, von welchem eine richtige gesangspädagogische Stimmentwicklung auszugehen hat, finden sich alle diejenigen zusammen, die, wie das Iffert (Allgemeine Gesangsschule) so treffend sagt: „jene tiefe Kenntnis des menschlichen Stimmorganismus haben, die unbedingt nötig ist, um jugendliche Organe zu läutern, zu entwickeln und zur vollen künstlerischen Blüte heranzuziehen, es finden sich alle diejenigen zusammen, denen ein gütiges Geschick das rechte Bild der Kunst und die Keime ihrer sich ewig gleichbleibenden Natur- und Schönheitsgesetze in die Seele gelegt hat."

Ich bin am Schlusse meiner Ausführungen angelangt. Wohl liegt das besprochene Thema dem Laryngologen etwas ferne, doch glaube ich, daß die Kenntnis der vorgebrachten Tatsachen gerade für die laryngo-rhinologische Praxis auch von manchem Nutzen ist. Ich wollte aber auch mit meinen Ausführungen zeigen, wie notwendig es wäre, daß überall Arzt und Gesangspädagoge (in Berlin besteht bereits eine Vereinigung von hervorragenden Ärzten und Gesangspädagogen, die in diesem Sinne wirken) bei strengster Wahrung des suum cuique doch eine große Anzahl wichtiger Fragen gemeinsam besprechen, einander unterstützen und zusammen arbeiten. Sie beide können und werden dann gegenseitig viel lernen und dazu beitragen, daß die auf Grundlage der in den letzten Jahrzehnten gesammelten reichen physiologischen und pathologischen Kenntnissen basierende Klinik der Stimmkrankheiten zum Wohle der Kranken weiter ausgebaut wird und segensvolle Früchte trägt.

---

[1]) Gar nicht in Betracht gezogen werden dürfen jene Ansichten von sogenannten Stimmbildnern, denen alle Fähigkeiten zu diesem Berufe fehlen, die — man kann es ohne Scheu sagen — keine Ahnung von der Disziplin haben und so für das Fach eine unbeschreibliche Schädigung bedeuten, indem sie ganz unrichtige Ansichten in Büchern etc. verbreiten und, was noch mehr zu bedauern ist, Hunderte von schönen Stimmen infolge ihrer Unfähigkeit dem Ruin zuführen.

Digitized by Google
Original from UNIVERSITY OF CALIFORNIA
Generated on 2019-10-24 12:22 GMT / http://hdl.handle.net/2027/uc1.b3252758
Public Domain in the United States, Google-digitized / http://www.hathitrust.org/access_use#pd-us-google

Vereinsberichte.

Aus den Sitzungen polnischer ärztlicher Vereine.

Pädiatrische Sektion der Ärztlichen Gesellschaft in Lodz.

Jasinki demonstriert ein 2jähriges Kind, welches wegen **hochgradiger Larynxstenose** behufs sofortiger Tracheotomie ins Spital gesandt worden war. Die Atemnot hatte seit einigen Monaten bestanden und immer mehr zugenommen. Im Spitale Besserung, dann Bronchopneumonie. Nach Sinken der Temperatur wird die Respiration freier, Atemnot tritt nur nach Bewegungen auf. Aphonie besteht noch immer. Laryngoskopie trotz wiederholter Versuche unmöglich. Mutmaßliche Diagnose: Larynxpapillome. Die Besserung wäre auf die Neigung dieser Tumoren zur spontanen Rückbildung, besonders nach einem fieberhaften Prozesse zurückzuführen.

Tomaszewski stellt einen Fall von **Makroglossie** bei einem 3jährigen Kinde vor. Die Zunge vergrößerte sich langsam immer mehr, ragt seit einem halben Jahr aus dem Munde heraus, hängt über den Unterkiefer, der deformiert ist, schräg steht und den Oberkiefer um 1 *cm* überragt, die Zähne übergroß, wackeln. Unterbindung beider Arteriae linguales, Keilexcision aus der Zunge. Fütterung durch Nasendrain.

In der Diskussion zum Vortrage von Schönaich (siehe Referat) spricht:

Jasinski: Bei Säuglingen ist oft das einzige Symptom der adenoiden Vegetationen lautes, weit hörbares Rasseln (sogenannte Rasselkrankheit), das übrigens auch von vergrößerten Bronchialdrüsen herrühren kann. Der Husten hat einen charakteristischen metallischen Klang. Ferner besteht dabei Atemnot und erschwerte Exspiration. Entscheidend für die Diagnose ist die Röntgendurchleuchtung. Die Operation ist in diesem Alter nur selten indiziert.

Brudzinski: Adenoide Vegetationen bei Kindern mit Herzklappenfehlern machen viel größere Beschwerden als gewöhnlich, andrerseits ist aber gerade in solchen Fällen wegen der komplizierenden Herzkrankheit eine Operation bedenklich. In solchen Fällen muß individualisiert und für jeden speziellen Fall sollen die Gefahren erwogen werden, die aus einer Operation resultieren können. Brudziński führt einige Beispiele aus seiner Erfahrung an, in denen die Adenotomie bei herzkranken Kindern ohne üble Folgen ausgeführt wurde.

Helman betont, wie trügerisch oft die Statistik ist, und daß adenoide Vegetationen viel zu oft diagnostiziert werden. Operieren soll man nur bei ausgesprochenen Sekundärveränderungen. Bei Herzfehlern ist diese Operation wegen drohenden Shocks kontraindiziert.

Stankiewicz: **Beitrag zu den Mischinfektionen entzündlicher Zustände des Pharynx.**

Stankiewicz beobachtete bei 9 Kindern von Bergwerksarbeitern im Alter von 2—4½ Jahren livid blutigrote Flecke auf dem weichen Gaumen neben grauem Belag auf den Tonsillen. Blutung aus dem Mund, manchmal blutiges Erbrechen, deren Quelle die Mandeln und der weiche Gaumen zu sein schienen. Fieber gering, nicht konstant, Schwellung der Drüsen im Kieferwinkel nicht konstant. Der Verlauf anfangs bösartig — der erste Fall endete letal —, wurde später gelinder. In dem Nasen- und Racheninhalte eines der kranken Kinder wurden 3mal Diphtheriebacillen und Bac. prodigiosus gefunden. Ob

Digitized by Google
Original from UNIVERSITY OF CALIFORNIA
Generated on 2019-10-24 12:22 GMT / http://hdl.handle.net/2027/uc1.b3252758
Public Domain in the United States, Google-digitized / http://www.hathitrust.org/access_use#pd-us-google

dieser letztere in solchen Fällen selbständig pathogen auftritt oder auch in Symbiose oder Metabiose mit anderen Mikroorganismen, bleibt vorläufig unentschieden. Das Kind, bei welchem Bac. prodigiosus und Diphtheriebacillen gefunden wurden, genas ohne Anwendung von Serum.

Aus den allgemeinen Sitzungen.

Erbrich: **Über die Anwendung und die klinische Bedeutung der Tracheobronchoskopie.**

Erbrich bespricht die Geschichte der Methode, das Verdienst Killians um dieselbe, die entsprechenden Indikationen, demonstriert die verschiedenen dazu gehörigen Instrumente und teilt 3 eigene einschlägige Beobachtungen mit. Ein 6jähriges Kind hatte vor 7 Monaten eine Nadel aspiriert. Das Röntgenoskop ergab ihre Anwesenheit in der Trachea mit dem Köpfchen nach unten. Trotz der Tracheotomie gelang es erst mit Hilfe des Bronchoskops, den Fremdkörper, der inzwischen in den linken Bronchus geraten war, zu extrahieren. Der 2. Fall betrifft eine Papierklammer, die bereits 4 Wochen in den Bronchien geweilt und Infiltration des rechten oberen Lungenlappens verursacht hatte. Das Röntgenoskop zeigte den Fremdkörper zwischen der 5.—6. Rippe, links von der Wirbelsäule. Cricotracheotomie, Bronchoskopie, Extraktion aus dem linken Bronchus 2. Reihe. Der Eingriff hatte 3 Stunden gedauert. Im 3. Falle handelte es sich um Rhinosklerom der oberen Luftwege. Trotz der Tracheotomiekanüle, die Pat. seit 2 Jahren trug, zunehmende Atemnot. Man fand skleromatöse Infiltration der Schleimhaut im Beginne des linken Bronchus. Nach Entfernung der Infiltration Aufhören der Atemnot, Entfernung der Kanüle. In diesem Fall war das Rhinosklerom in der Nase, im Nasenrachenraum, im Kehlkopfe und im Bronchus mit Freilassung der Trachea.

Diskussion.

Karczewski teilt zur Ergänzung der Geschichte des ersten Falles mit, daß bei der Tracheotomie nach der Durchschneidung der Weichteile ein subcutanes Emphysem auftrat, welches sich rasch über Hals, Gesicht und oberen Teil des Thorax ausbreitete. Nach Eröffnung der Trachea breitete sich das Emphysem nicht weiter aus. Die Untersuchung der Trachea mit der Metallsonde konnte die Anwesenheit des Fremdkörpers nicht nachweisen. Fieber durch 7 Tage. Neuerliche Durchleuchtung zeigte den Fremdkörper tiefer als früher. Chloroformierung, Entfernung der Kanüle, Anästhesierung der Trachea, Bronchoskopie, Extraktion. Darauf Erscheinungen einer leichten Cocainvergiftung (rascher Puls, Cyanose der Extremitäten, Schweiße). Rasche Heilung.

Zum 2. Fall sprach Gabszewicz: Erst in der 4. Woche nach der Aspiration des Fremdkörpers traten die ersten Erscheinungen seitens der Luftwege auf: Stechen an der linken Seite, Husten, Fieber, Dämpfung der linken Thoraxhälfte, so daß man es mit einer fibrinösen Pleuritis zu tun zu haben glaubte.

Sokolowski betont das überaus tragische Geschick der Fremdkörperpatienten, die jahrelang unter Husten, Schmerzen und Atembeschwerden eine traurige Existenz führten, bis sie nach 5—6 Jahren entweder den Fremdkörper aushusteten oder an einer Lungenkomplikation zugrunde gingen. Solchen Fällen hat die Bronchoskopie eine oft lebensrettende Erlösung gebracht.

Dobrowolski: Es geschieht oft, daß Kinder nach der Tracheotomie den Fremdkörper aushusten. In einem Fall, wo eine Nußschale 3 Jahre in den

Digitized by Google
Original from UNIVERSITY OF CALIFORNIA
Generated on 2019-10-24 12:22 GMT / http://hdl.handle.net/2027/uc1.b3252758
Public Domain in the United States, Google-digitized / http://www.hathitrust.org/access_use#pd-us-google

Bronchien eines 6jährigen Kindes gesteckt und eine lobuläre Pneumonie hervorgerufen hatte, wurde der Fremdkörper nach der Cocainisierung von einem Hustenstoß herausgeschleudert. Der Husten bei Fremdkörpern ist charakteristisch krampfartig, ähnlich wie bei Keuchhusten.

Tuchendler beschreibt einen Fall, in dem ein künstliches Gebiß mit 3 Zähnen so im Oesophagus steckte, daß die dickste Sonde daneben in den Magen eingeführt werden konnte.

Judt: Durch Röntgenstrahlen können manchmal in den Atmungswegen auch nicht metallische Körper nachgewiesen werden, insofern ihr spezifisches Gewicht größer ist als jenes des Lungengewebes. Es kommt jedoch vor, daß Infiltration der Lungen oder starke Entwicklung der Drüsen die Auffindung solcher Fremdkörper erschwert, ähnlich wie Gallensteine im Röntgenogramm nicht nachgewiesen werden können, weil das spezifische Gewicht des Cholestearins geringer ist als jenes des Lebergewebes. Andrerseits können in seltenen Fällen auch kleine metallische Körper übersehen werden, wenn sie sich in der Fläche zwischen Sternum und Wirbelsäule befinden und die seitliche und schräge Durchleuchtung unterlassen wird.

Slawinski: Auch die Röntgenuntersuchung kann zu Trugschlüssen Anlaß geben. So wurde in einem Falle auf Grund eines röntgenographischen Schattens im 2. linken Interkostalraum der Fremdkörper im linken Bronchus vermutet, während er bei der Operation zwischen Trachea und Wirbelsäule gefunden wurde.

Polikier hat in 2 Fällen einen Fremdkörper (Münze), welcher durch Druck auf den Larynx schwere Erscheinungen verursachte, durch die äußere Haut im Oesophagus durchfühlen und ihn durch Druck mit den Fingern von unten nach oben und hinten aus der Speiseröhre in den Mund herauspressen können. Diese Methode empfiehlt Polikier in geeigneten Fällen zu versuchen, bevor zu komplizierteren Methoden übergegangen wird.

Aus der oto-laryngologischen Sektion.

Oppenheim stellt einen Pat. mit **Ulcerationen an der Zungenbasis und im Kehlkopfe** vor, bei der die Diagnose zwischen Tuberkulose und Lues schwankte.

Sokolowski führt einen Fall von **Gangrän der Gaumenmandel** an. Man fand einen grauen, fötiden Belag auf der rechten Tonsille und Herdveränderungen in den Lungen und diagnostizierte: Tonsillengangrän und Aspirationspneumonie. Lymphdrüsen geschwollen, Puls 130, im Urin Spuren von Albumen. Am folgenden Tag Exitus. Obduktion. Der Belag verbreitete sich über die Schleimhaut der Wangen, auf den hinteren Bogen und drang in die Tiefe des Gewebes. Ein ähnlicher Belag fand sich in der Trachea und in den Bronchien. In der linken Lunge ein Entzündungsherd. Mikroskopisch fand man in den Belägen Loefflersche Bacillen.

Lubliner beschreibt einen ähnlichen Fall von Mandelgangrän. Der 16jährige Pat. stellte sich mit gangränösem Belage auf der Mandel und fötidem Atem ein. Am ersten Tag des Spitalsaufenthaltes trat eine starke Blutung aus der Tonsille auf. Nach 10 Tagen verließ der Pat. gesund das Spital.

Erbrich hat einen ähnlichen Fall beobachtet, bei dem im Belage zahlreiche Pneumokokken gefunden wurden.

Dobrowolski meint, daß der Ausdruck „Mandelgangrän" nur die anatomisch-pathologische Form bezeichnet, ätiologisch jedoch kann diese Krank-

Digitized by Google
Original from UNIVERSITY OF CALIFORNIA
Generated on 2019-10-24 12:22 GMT / http://hdl.handle.net/2027/uc1.b3252758
Public Domain in the United States, Google-digitized / http://www.hathitrust.org/access_use#pd-us-google

heit von den verschiedensten Keimen, Diphtherie, Scharlach usw. verursacht werden.

Debinski: Auch Anaeroben können eine solche Gangrän verursachen.

Srebrny hat eine durch Bacillus fusiformis anginae Vincenti verursachte Form von Tonsillengangrän beobachtet.

Lubliner meint, daß ohne Kulturen Diphtherie nicht diagnostiziert werden kann.

Sokolowski und Debinski halten die mikroskopische Untersuchung für ausreichend zur Diagnose.

Oppenheim hat in seinem Falle der Pat. im letzten Monat 6 Spritzen Sozojodolquecksilber injiziert.

Sokolowski schlägt vor, die Wassermannsche, Przygoda die Calmettesche Probe zu machen.

Srebrny empfiehlt Tuberkulininjektion.

Oppenheim erinnert an die vorhandenen deutlichen tuberkulösen Veränderungen in den Lungen und ist daher gegen Tuberkulin und gegen die Calmettesche Probe.

Jankowski stellt einen 48jährigen Mann vor, dem vor 2 Monaten der **Larynx wegen Carcinom exstirpiert** worden war. Der 48jährige Pat. hat sich mit Atemnot und Cyanose vorgestellt, wobei Anschwellung der Stimmbänder gefunden wurde. Tracheotomie. Als der Zustand immer schlimmer wurde, wurde ein Teil eines Tumors endolaryngeal exstirpiert, dessen mikroskopische Untersuchung Carcinom ergab. Dann wurde die Trachea in die Hautwunde eingenäht und der Kehlkopf von unten nach oben exstirpiert. Es entstand eine Oesophagusfistel. Oesophagussonde durch die Nase à demeure. Nach 3 Wochen Heilung der Wunde, die Fistel ist viel kleiner. Pat. befindet sich wohl, spricht flüsternd.

Diskussion.

Lubliner hebt als Nachteil dieses Verfahrens hervor, daß der Kehlkopf entfernt wurde, ohne zuvor geöffnet und untersucht worden zu sein.

Einige Redner tadeln, daß nicht eine partielle Resektion vorgenommen wurde, da die eine Hälfte des Larynx gesund war.

Erbrich demonstriert einen Pat. mit **Kontusion des Larynx.** Vor 3 Monaten wurde der Pat. von einem Maschinenrade in der Kehlkopfgegend getroffen. Kurz darauf wurde ein Einschnitt in den Larynx gemacht und seit damals besteht eine Eiter sezernierende Fistel. Erbrich vermutet eine Fraktur des Ringknorpels.

Lubliner hat in einem ähnlichen Fall eine Perichondritis cartilaginis thyreoidea entstehen gesehen bei einem jungen Manne, der mit dem Kehlkopfe auf einen Balken auffiel, ein Ödem der Kehlkopfschleimhaut bekam und bald darauf verschied.

Srebrny meint, daß, wenn es sich um eine Knorpelfraktur gehandelt hätte, eine Tracheotomie unbedingt notwendig gewesen wäre; wenn um einen Knorpelsequester, hätte die Extraktion desselben die Wunde zur Heilung bringen können.

Szleifstein ist für eine möglichst rasch auszuführende Tracheotomie, damit der Pat. nicht ersticke.

Gebanski stellt einen Pat. vor, der 58 *g* konzentrierte Laugenessenz verschluckt hat. Bluterbrechen und schwer krank durch 3 Tage. Später hoch-

Digitized by Google
Original from UNIVERSITY OF CALIFORNIA
Generated on 2019-10-24 12:23 GMT / http://hdl.handle.net/2027/uc1.b3252758
Public Domain in the United States, Google-digitized / http://www.hathitrust.org/access_use#pd-us-google

gradige Oesophagusstenose, die sogar das Schlucken von Flüssigkeiten erschwerte. Gastrostomie wird vorgeschlagen, aber abgelehnt. Systematische Dilatationen mit Kautschukbougies ohne Erfolg. Erst nach 4 Injektionen von Fibrolysin Besserung, die bei Fortsetzung dieser Behandlung immer weitere Fortschritte macht. Die Besserung begann mit dem Momente, als neben der Dilatation subcutane Injektionen von Fibrolysin angewendet wurden. Das Schlingen war immer in den Morgenstunden, gleich nach dem Erwachen, am meisten erschwert. Einigemale hat sich der Pat. an den Vortragenden wegen plötzlicher Verschlimmerung, vollständigen Verschlusses des Oesophagus, gewandt. Das Einführen von Bougies hatte nicht den geringsten Erfolg. Erst durch einen starken, durch ein Gummirohr eingelassenen Wasserstrom ist es gelungen, das Hindernis zu beseitigen, welches in einer aufgequollenen Erbse bestand.

Szleifstein demonstriert einen Fall von **Laryngostomie.**

Dobrowolski meint, daß die Laryngostomie nur bei Erkrankungen des Larynx allein von Bedeutung sein kann, bei Sklerom aber, welches oft auch auf die Trachea und die Bronchien übergeht, hat dieser Eingriff keinen Zweck.

Sokolowski hat bei einem großen Material von Larynxstenosen die verschiedensten Methoden angewendet und sich überzeugt, daß sie zu keinem Resultate führen, außer bei Laryngofissur mit Excision des kranken Gewebes, welche besonders bei Chorditis vocalis inferior gute Resultate zeitigt.

Teyjanski demonstriert das **Präparat eines aus dem Pharynx eines 16jährigen Knaben herrührenden Lymphangioms.** Der fingerdicke Tumor saß auf der linken Pharynxwand und reichte in den Nasenrachenraum hinein. Ein zweiter, ähnlicher Tumor füllte den linken Nasengang ganz aus.

Flatau demonstriert das Präparat eines von der Keilbeinhöhle induzierten und unter der Form einer Neubildung verlaufenden **Kleinhirnabscesses.**

Der 52jährige Pat. litt an Schwindel, Ohrenrauschen links und Taubheit. Seit 6 Wochen gesteigerte Kopfschmerzen, Vomitus, Sopor, Parese und Ataxie der linken oberen Extremität. Puls 72, fieberfrei, leichte, doppelseitige Neuritis optica, Nystagmus, Areflexia corneae links. Knochenleitung erhalten. Adiadokokinese und Ataxie der linken oberen Extremität. Cerebellarer Gang. Kniereflexe gesteigert. In 2 Sitzungen wird die Dura indiziert und die linke Kleinhirnhemisphäre bloßgelegt. Eine Woche später Mors. Obduktion: Ein alter, abgesackter Absceß in der linken Kleinhirnhemisphäre und ein Absceß im Sinus sphenoidalis. Redner empfiehlt für ähnliche Fälle Durchleuchtung sämtlicher Schädelsinuse und Incision der Kleinhirnhemisphären.

Lubliner spricht über den **Einfluß der Schwangerschaft auf den Verlauf der Lungen- und Kehlkopftuberkulose.**

Auf Grund 19 eigener und 81 aus der Literatur geschöpfter Beobachtungen ist Lubliner zur Überzeugung gelangt, daß die Prognose um so schlimmer ist, in je früherer Periode der Gravidität die Larynxtuberkulose einsetzt. Die Rettung der Mutter ist wichtiger als die des Kindes und soll der künstliche Abortus ausgeführt werden, sobald die ersten Symptome der Larynxtuberkulose konstatiert werden. Seine Schlußfolgerungen lauten:

1. Es ist Pflicht des Arztes, jede tuberkulöse Frau vor der Schwangerschaft zu warnen.

Generated on 2019-10-24 12:22 GMT / http://hdl.handle.net/2027/uc1.b3252758
Public Domain in the United States, Google-digitized / http://www.hathitrust.org/access_use#pd-us-google
Digitized by Google
Original from UNIVERSITY OF CALIFORNIA

2. Eine gravide, lungentuberkulöse Frau kann man ihrem freien Ermessen überlassen, sobald aber die ersten Erscheinungen der Larynxtuberkulose hinzutreten, ist die Schwangerschaft zu unterbrechen.

3. In jedem Falle von Lungen- und Kehlkopftuberkulose bei einer Schwangeren haben die Ärzte in einer Beratung die Angelegenheit zu entscheiden.

4. In schweren Fällen soll jeder Eingriff behufs Unterbrechung der Schwangerschaft unterbleiben, da ein solcher nur das Ende der Pat. beschleunigen würde.

5. Im letzten Stadium der Schwangerschaft soll die Unterbrechung derselben nur bei Indicatio vitalis stattfinden.

6. Das Entscheidungsrecht ist der Patientin und den Ärzten zu überlassen.

Aus dem Lemberger ärztlichen Verein.

Rydygier jun. stellt 5 Fälle von **Rhinosklerom** vor, welche erfolgreich mit Röntgenstrahlen behandelt worden sind. Bei allen konnte schon nach einigen Sitzungen eine Besserung konstatiert respektive die Tracheotomiekanüle entfernt werden. Die Patienten atmeten freier und auch die Stimme besserte sich. Bei einem Pat. war nach 5 Jahren Rezidiv aufgetreten, das gleichfalls einer raschen Besserung wich. Die Beleuchtung geschah durch die Haut des Halses. Es wurden harte Röhren verwendet und zum Schutze der Haut entsprechend geblendet.

Diskussion.

Rydygier sen. wundert sich, daß dieses Mittel trotz so guter Wirksamkeit so selten angewendet wird.

Jurasz bestätigt auf Grund seiner an der Lemberger Klinik gemachten Beobachtungen die günstige Wirkung dieser Behandlungsmethode, betont das seltene Vorkommen dieser Krankheit bei der wohlhabenden Klasse und ihr immer häufigeres Vorkommen in Deutschland, wo sie früher fast unbekannt war und wohin sie von Osten einerseits durch Ostpreußen, andrerseits durch Galizien, Schlesien und Mähren importiert wird.

Zablocki hat gute Wirkung von der Dilatation mit Schrötterschen Tuben gesehen.

L. Rydygier betont, daß die Dilatation eine palliative Methode ist, ähnlich wie die Excision, während die Röntgenstrahlen radikal heilen können.

Baracz hat sehr gute Resultate mit Hilfe der Elektrolyse erhalten. In einem Falle mit rezidivierenden skleromatösen Nasenrachenpolypen unterband er beiderseits die Carotis ext., worauf keine Rezidive mehr folgte. Als Ursache der Krankheit spielt oft Trauma eine Rolle.

Fels meint, daß für das häufigere Vorkommen dieser Krankheit bei der ärmeren Klasse die Wohnungs- und Ernährungsverhältnisse eine ursächliche Rolle spielen, indem sie eine geringere Widerstandsfähigkeit des Individuums bedingen.

A. Rydygier: Die Dilatation wirkt nur mechanisch, die Beleuchtung hingegen wirkt direkt auf das kranke Gewebe, welches weich, elastisch wird und allmählich normale Beschaffenheit annimmt.

Ziembicki demonstriert einen **Tumor von großen Dimensionen,** welcher, von der linken Tonsille ausgehend, gegen den harten und weichen

Digitized by Google
Original from UNIVERSITY OF CALIFORNIA
Generated on 2019-10-24 12:22 GMT / http://hdl.handle.net/2027/uc1.b3252758
Public Domain in the United States, Google-digitized / http://www.hathitrust.org/access_use#pd-us-google

Gaumen und gegen die laterale und hintere Rachenwand auswuchs und Metastasen in den regionären Lymphdrüsen setzte. Von den vielen Operationsmethoden wählte Ziembicki die unlängst von Rydygier angegebene, welche den klassischen Schnitt längs des Sternocleidomastoideus mit dem queren Schnitt von Jeremitsch vereinigt. Die Bloßlegung der Gefäße und das Präparieren von unten nach oben sichert die Beherrschung der Blutung. Dabei wurde die Carotis ext. ligiert. Nach 8 Tagen guten Wohlbefindens trat plötzlich eine Blutung auf, welche dem Leben des Pat. ein Ende setzte. Als Quelle der Blutung ergab die Sektion ein Ulcus ventriculi.

Nowicki demonstrierte ein **Lungenpräparat** mit einer im Bronchus des rechten unteren Lungenlappens eingekeilten Königschen Röhre. Bei der 14jährigen Pat. wurde vor 4 Jahren wegen Stenosierung der Trachea durch ein Struma die Laryngotomie ausgeführt und die Kanüle in der Öffnung belassen. Jetzt kam die Pat. mit weit vorgeschrittenen Veränderungen in den Lungen ins Spital und starb nach 3 Tagen. Bei der Sektion fand man an der verengten Stelle zwei von der Königschen Röhre herstammende Decubitusgeschwüre. Im Larynx steckte der obere Teil dieser Röhre, während der abgebrochene Rest im Bronchus des rechten unteren Lungenlappens sich fand. Wahrscheinlich ist die lange Zeit nicht herausgenommene und verrostete Röhre bei der Manipulation mit derselben abgebrochen und hat die fatalen Folgen verursacht. Der Fall bietet eine Warnung, daß solche tracheotomierte Pat. immer unter ärztlicher Kontrolle verbleiben müssen.

Diskussion.

Jurasz bemerkt, daß er ähnliche Fälle von Laryngotomie anstatt Tracheotomie auch in Deutschland gesehen hat. Zu einem zweiten demonstrierten Präparat mit Ruptur eines Aortenaneurysma betont Jurasz, wie gefährlich die Bronchoskopie in Fällen, wo Verdacht auf Aneurysma besteht, werden kann.

Litwinowicz demonstriert das Präparat eines **Carcinoms der oberen Oesophagusgegend,** welches unterhalb des Ringknorpels in die Trachea durchgebrochen war. Pat. starb nach der Gastrostomie an Inanition. Bei der Laryngoskopie in der horizontalen Lage konnte die hintere Wand der Trachea nicht gesehen werden, weshalb bei Lebzeiten die Öffnung zwischen Trachea und Oesophagus nicht erkannt werden konnte. Trotz der großen Öffnung ist es nicht zu Aspiration von Speisen gekommen, und zwar wegen Verengerung des Oesophagus oberhalb der Öffnung. Der Fall zeigt, daß bei Verdacht auf einen Tumor im Halsteil des Oesophagus die Tracheoskopie vor Ausführung der Oesophagoskopie angezeigt ist.

In der Diskussion erwähnt Baracz die von Willy Meyer in New-York an Hunden gemachten Versuche behufs Excision des unteren Teiles des Oesophagus unter Anwendung des negativen Druckes in der Sauerbruchschen Klammer.

Rydygier jun. demonstriert einen Pat., dem eine Zahnprothese aus der Speiseröhre durch Oesophagotomia ext. entfernt worden ist und spricht über die negativen Seiten der in solchen Fällen angewandten Oesophagoskopie und die Vorteile der Münzen- und Grätenfänger (siehe Referat).

Litwinowicz stellt einen Pat. vor, bei dem vor einigen Tagen mit Hilfe des Oesophagoskops ein Knochen aus der Speiseröhre entfernt worden ist, 36 Stunden, nachdem er verschluckt worden war. Der Fremdkörper war in der hinteren Wand des Oesophagus in der Höhe des Ringknorpel eingespießt.

Digitized by Google
Original from UNIVERSITY OF CALIFORNIA
Generated on 2019-10-24 12:22 GMT / http://hdl.handle.net/2027/uc1.b3252758
Public Domain in the United States, Google-digitized / http://www.hathitrust.org/access_use#pd-us-google

Nach seiner Entfernung Ausscheidung einiger Tropfen einer jauchigen Flüssigkeit.

Litwinowicz demonstriert 1. das Präparat eines primären Carcinoms der unteren Trachea. Die Untersuchung bei Lebzeiten hatte eine rosafarbige, weiche Vorwölbung an dieser Stelle ergeben. Wegen Atemnot Tracheotomie und Einführung einer Königschen Kanüle. Tod an Pneumonie. Die mikroskopische Untersuchung ergab Carcinom. Litwinowicz betont die Seltenheit dieser Erkrankung, bespricht die Differentialdiagnose zwischen Neoplasma, Sklerom und Struma intratrachealis, die Behandlung von Trachealtumoren und die Methoden zu ihrer Entfernung.

Diskussion.

Ziembicki hebt die im ersten Falle drohende Gefahr einer eitrigen Mediastinitis hervor.

Jurasz erwähnt einen Fall mit Einkeilung eines Knochens im oberen Oesophagus. Schon nach 24 Stunden war ein so starkes Ödem aufgetreten, daß das Oesophagoskop nicht mehr angewendet werden konnte. Der operative Eingriff blieb ohne Erfolg, da bereits eine Mediastinitis bestanden hatte. In solchen Fällen soll der Fremdkörper so schnell als möglich entfernt, mit dem Oesophagoskop jedoch nur sehr vorsichtig manipuliert werden. Primäre Neubildungen in der Trachea hat Jurasz 2mal gesehen, aber nur im oberen Teil der Luftröhre und hat es sich um Sarkome gehandelt. In einem Falle wurde Resektion ausgeführt mit letalem Ausgange.

Aus dem Krakauer ärztlichen Verein.

Kader demonstriert einen Pat., dem der **Larynx wegen Carcinom exstirpiert** wurde. Bei dem 55jährigen Pat. bestanden große Metastasen in den Drüsen längs der großen Gefäße und waren bereits endolaryngeale Eingriffe, Laryngofissur und schließlich Tracheotomie wegen drohender Erstickungsgefahr vorausgegangen. Nach der Excision zog sich der Trachealstumpf einige Zentimeter hinter das Sternum zurück. Auch die seitlichen Wände und die hintere Wand des Oesophagus mußten so weit ausgeschnitten werden, daß kaum genug Schleimhaut übrig blieb, um den schon dünnen, durch die Nase in den Magen eingeführten Gummidrain zu umnähen. Ferner mußte ein Teil der Schilddrüse der Epiglottis des Zungenbeins und des hinteren Zungenabschnittes excidiert werden. Der postoperative Verlauf war sehr beschwerlich. Durch lange Zeit (12 Tage) um den Trachealstumpf getragene Tampons konnte eine Infektion des Mediastinum verhütet werden. Jetzt geht der Pat. bereits herum und fühlt sich wohl. Die entstandenen Defekte werden durch plastische Operationen gedeckt werden müssen. Kader hat gute Resultate nach der Operation des Larynx. Einige so Operierte überlebten die für Rezidive kritische Zeit in vollständiger Gesundheit. Künstlichen Kehlkopf verwendet er nicht. Die Pat. sprechen deutlich genug mit Hilfe des Luftvorrates im Munde und einer von ihnen versieht jetzt, 5 Jahre nach der Operation, die Agenden eines Bahnbureaubeamten.

Aus dem Przemysler ärztlichen Verein.

Slek demonstriert das Präparat eines **Sarkoms der linken Tonsille** mit Metastasen in den Drüsen und im M. sternocleidomastoideus, das er bei einer Operation nach der Methode von Rydygier gewonnen hat. Der Vor-

Digitized by Google
Original from UNIVERSITY OF CALIFORNIA
Generated on 2019-10-24 12:22 GMT / http://hdl.handle.net/2027/uc1.b3252758
Public Domain in the United States, Google-digitized / http://www.hathitrust.org/access_use#pd-us-google

tragende betont die Vorzüge dieser Methode, welche einen vorzüglichen Zutritt zu dem Operationsfelde gestattet. Der vor 7 Monaten operierte Pat. befindet sich bis jetzt wohl.

Aus dem Lodzier ärztlichen Verein.

Pieniazek stellt einen 20jährigen Pat. vor, der vor 10 Jahren an Scharlach, vor 2 Jahren an den Augen (Keratitis parenchymatosa) erkrankt war, seit einem Jahre an Atembeschwerden, besonders zur Nachtzeit, und an nasaler Sprache leidet und seit 3 Monaten wegen Atemnot nicht schlafen kann. Untere Nasenmuscheln geschwellt, symmetrische Verwachsung des weichen Gaumens mit der hinteren Pharynxwand, so daß eine kaum für den weichen Katheter durchgängige Öffnung in den Nasenrachenraum führt. Ätiologie: wahrscheinlich Syphilis hereditaria. Die Behandlung besteht in der blutigen Trennung des Gaumensegels von der hinteren Pharxnxwand und Einlegen von Tampons oder Kautschukröhren. Pieniazek teilt eine neue Methode mit, bestehend in einer plastischen Operation mit Benutzung der Uvula und der Schleimhaut des weichen Gaumens.

Golc stellt einen Pat. vor, bei dem vor einigen Monaten ein harter, gefäßreicher Auswuchs von der unteren Nasenmuschel abgetragen worden war. Der ganze untere Nasenabschnitt geschwollen. Beide Nasenöffnungen durch zwei vom Septum ausgehende haselnußgroße, knorpelharte Tumoren verlegt. In Pharynx und Mundhöhle narbige Einziehung der Gaumenbögen und des weichen Gaumens, Uvula fehlt. Am Gaumenrand ein kirschenkerngroßer, granulierender Auswuchs. Golc vermutet hier, **Rhinosklerom** vor sich zu haben und schließt Carcinom und Syphilis aus. Die mikroskopische Untersuchung soll erst vorgenommen werden.

Przedborski: **Über Ektasien und Divertikel des Oesophagus.** Nach Besprechung der Ursachen dieser Affektionen und der darüber herrschenden Theorien schildert Przedborski die subjektiven und objektiven Symptome, erwähnt die verschiedenen diagnostischen Hilfsmittel, demonstriert eine Reihe zu diesem Zwecke dienender Sonden und beschreibt die angewandten Behandlungsmethoden.

Przedborski stellt ein 2 Wochen altes, mit einem Bildungsfehler an beiden Ohren behaftetes Kind vor.

Grosglik stellt Fälle mit **Tuberkulose der Haut und der Schleimhäute** vor. Der 11jährige Knabe, dessen Bruder an Lupus faciei ulcero-serpiginosus leidet, wurde vor 5 Jahren wegen Tuberkulose der Zehen chirurgisch behandelt. Vor einem Jahre wurde bei ihm undeutliche, nasale Sprache und Mundatmung beobachtet. Kurz darauf entstand unter der Nase eine Ulceration ohne Heiltendenz. Seit 4 Monaten besteht eine Ulceration am Kinn und am linken Mundwinkel. Gegenwärtig findet man außerdem an beiden Seiten des Septum, zum Teil auch an den unteren Muscheln kleine, hirsekorngroße Infiltrationen und an dem vorderen unteren Abschnitt des Septum links einen harten, kleinnußgroßen, leicht blutenden Tumor (Tuberculoma). In Mund- und Rachenhöhle ausgebreitete Ulcerationen auf dem harten und weichen Gaumen, Uvula und Gaumenbögen ulceriert und deformiert, der linke, hintere Bogen mit der Rachenwand verwachsen. Diagnose: Lupus faciei, nasi palati duri et mollis, isthmi faucium. Der Vater des Pat. leidet an Lungentuberkulose.

Perlis demonstriert 2 recht **große Speichelsteine,** welche aus dem gespaltenen Speichelgang der rechten Submaxillardrüse entfernt worden sind.

Generated on 2019-10-24 12:22 GMT / http://hdl.handle.net/2027/uc1.b3252758
Public Domain in the United States, Google-digitized / http://www.hathitrust.org/access_use#pd-us-google
Digitized by Google
Original from UNIVERSITY OF CALIFORNIA

Helman spricht zur **Kasuistik der Pharynxaneurysmen** (siehe Referat).

Sonnenberg stellt eine Frau von 55—60 Jahren vor mit einer beide Nasenseiten und den Nasenrücken einnehmenden Ulceration mit harten, scharf abgeschnittenen erhabenen Rändern und leicht blutendem, ein reichliches, schmutziggraues Sekret sezernierendem Grund. Der linke Nasenflügel und ein Teil des knorpeligen Septum seit 4 Monaten zerstört, submaxillare Lymphdrüsen vergrößert, schmerzhaft. Das Leiden entwickelte sich langsam seit vielen Jahren, der destruktive Charakter desselben jedoch datiert erst seit 4 Monaten. Sonnenberg diagnostizierte Epitheliom, das sich wahrscheinlich auf Grund eines Gumma entwickelt hat.

Goldberg stellt ein Kind mit einem angeborenen Entwicklungsfehler vor, welches in einer Spalte des Mundwinkels besteht.

Perlis demonstriert eine tuberkulös veränderte, rechte Unterkieferspeicheldrüse, die einem 20jährigen Pat. abgetragen wurde. Die Krankheit datierte seit 1 Jahr. Eine unter der Zunge rechts bestehende Anschwellung wurde angeschnitten und seit damals bestand fortwährende Sekretion eines dünnen Eiters. Die Drüse zeigte sich vergrößert, schmerzhaft, mit der Haut nicht verwachsen. Aus dem Speichelgange konnten 2 große Speichelsteine entfernt werden. Bei Druck auf die Drüse von außen entleerte sich eine große Menge Eiter. Die Drüse wurde exstirpiert. Auf ihrem Durchschnitte findet man zahlreiche kleine, mit charakteristischen käsigen Massen ausgefüllte Herde. Tuberkulose der Speicheldrüse ist eine lokale, nur selten anzutreffende Krankheit. Sie kommt häufiger in der Parotis, sehr selten in der Unterkieferdrüse vor und ist noch nie in der Sublingualis angetroffen worden. Die Elimination der kranken Seite führt zu vollständiger Heilung. Spira (Krakau).

XVI. internationaler medizinischer Kongreß (Budapest; August-September 1909).

Sektion XV: Laryngologie, Rhinologie.

III. Sitzung, Budapest, den 31. August 1909.

Präsidenten: Navratil, Gleitsmann, Dundas Grant, Moure.

Referat:

Uchermann (Christiania): **Die chirurgische Behandlung der laryngo-trachealen Stenosen.**

Der Verfasser gibt seine persönliche Auffassung, wesentlich auf eigene Erfahrungen gebaut. Es werden daher auch einzelne Krankengeschichten angeführt. In betreff der Frage Intubation versus Tracheotomie bei Diphtherie wird der souveräne Platz der Tracheotomie eingeräumt. Er bespricht ausführlich seine Behandlungsmethode der Narbenstenosen mit Spaltung der vorderen Wand und offene retrograde Bolzung mit eigenen Instrumenten (Zeichnung).

Vorträge:

Ferreri (Rom): **Über die Technik der Laryngostomie.**

Verfasser beschreibt die Laryngostomie, wie man sie auf der Klinik zu Rom übt. Die einzelnen Akte der Operation sind folgende: 1. Incision der Cartilago thyreoidea, der Cricoidea und des Trachealringes bis zur Fistel.

Digitized by Google
Original from UNIVERSITY OF CALIFORNIA
Generated on 2019-10-24 12:22 GMT / http://hdl.handle.net/2027/uc1.b3252758
Public Domain in the United States, Google-digitized / http://www.hathitrust.org/access_use#pd-us-google

2. Entfernung der vorderen Teile der Cart. cricoidea. 3. Fixation der Cartilago an der äußeren Haut mit Miquelschen Klammern. 4. Tamponierung mit Gaze. Der originelle Teil besteht in der Tamponierung mit gelegter Gaze, deren Vorteile sind folgende: Allmähliche kontinuierliche und gleichmäßige Dilatation des Organs ohne Zerstörung des Gewebes; Vereinfachung des Verbandes; die Möglichkeit, den Verband durch 3 Tage liegen zu lassen. Die endgültige Plastik wird derart vorgenommen: man macht $^1/_2$ *cm* von den Rändern der laryngotrachealen Rinne entfernt zwei konzentrische halbkreisförmige Incisionen mit nach oben konvexen Bogen; die Haut zwischen den zwei Incisionen wird entfernt, die peripheren Hauträndern werden mobil gemacht und in der Mittellinie durch Knopfnähte aneinander fixiert. So wird der Kehlkopf geschlossen und man wiederholt dasselbe für die Trachealfistel. Diese Plastik hat folgende Vorteile: 1. Die Narben am Halse werden vermieden. 2. Die Haut, die an den Rändern der Rinne bleibt, dient zur Epidermisierung des Defektes; die knorpeligen Ränder können nicht zusammenwachsen.

Zuletzt berichtet Verfasser über sechs laryngostomierte Patienten, deren zwei schon vollkommen geheilt sind, bei den anderen vier wurde schon der Verschluß des Kehlkopfes gemacht und in kurzer Zeit wird man bei ihnen auch die Trachea schließen.

Mayer (New-York): **Behandlung der Larynxstenose durch Intubation.**

Verfasser berichtet über drei ungewöhnliche Fälle von Larynxstenosen, die durch Intubation geheilt wurden. Beim ersten Falle war die Stenose verursacht durch einen Schrotschuß, der die Cartilago thyreoidea zertrümmerte, beim zweiten durch eine posttyphöse Perichondritis, beim dritten durch ein rezidivierendes Granulom. In allen drei Fällen wurde zuerst die Tracheotomie vorgenommen, um die Stenose auszuschalten und dann folgte die Intubation. Im ersten und dritten Falle war es nicht möglich, die Intubation mit den gewöhnlichen Tuben auszuführen, man war gezwungen nach dem Vorbilde von Dr. John Rogers in New-York Tuben zu benützen, die von der Tracheotomiewunde aus festgeschraubt wurden. Beim ersten und zweiten Fall wurden die Tuben durch drei Monate, beim dritten Fall durch einen Monat getragen. Diese Methode ist sicherlich die beste, da sie für den Patienten die angenehmste ist wegen ihrer einfachen Handhabung, andrerseits, weil es dabei nicht nötig ist, eine ständige Öffnung zu erhalten.

Thost (Hamburg): **Die mechanische Behandlung der Larynxstenosen.**

Über Ätiologie und pathologische Anatomie ist in den Referaten von Sargnon, Barlatier und Uchermann alles Wissenswerte ausführlich mitgeteilt worden.

Mein Thema beschäftigt sich mit Stenosen der oberen Luftwege nach Tracheotomie. Dabei kommen hauptsächlich zwei Formen der Stenose in Betracht, die ich noch besonders hervorheben möchte:

1. Die Verbiegungsstenose. Die „C"-förmigen Trachealknorpel, deren freie Enden durch eine nachgiebige Schleimhautmuskelschicht verbunden sind, werden bei der Tracheotomie auseinander gebogen, um der Kanüle Platz zu machen. dadurch müssen sich die hinteren Enden in das Lumen hereindrängen, die Schleimhaut muß sich in Falten legen, so entsteht eine Verengerung an der hinteren Trachealwand. Die durchschnittenen Knorpel vorn an der Schnitt-

Digitized by Google
Original from UNIVERSITY OF CALIFORNIA
Generated on 2019-10-24 12:22 GMT / http://hdl.handle.net/2027/uc1.b3252758
Public Domain in the United States, Google-digitized / http://www.hathitrust.org/access_use#pd-us-google

wunde biegen sich um, namentlich wenn sie mehrmals angeschnitten sind, so entsteht eine zweite Verengerung an der vorderen Wand.

2. Die diffuse Granulationsstenose. Dieselbe findet sich mehr oder minder ausgeprägt bei allen Fällen, in denen die Kanüle länger liegt. Es verwandelt sich in der Umgebung der Kanüle die ganze vordere Trachealwand in ein weiches elastisches Granulationsgewebe, das als Granulationskanal die Kanüle umgibt, alle Weichteile durchwuchert und selbst den Knorpel, der die Weichteile stützen soll, auflöst. Zur Vermeidung dieser beiden Stenosenformen wäre zu empfehlen, zu der alten Dieffenbachschen Methode zurückzukehren und gleich bei der Operation einen Teil der Knorpel zu resezieren, am besten mit Hartmanns Conchotom und entweder überhaupt keine Kanüle zu verwenden, die Trachealwand durch Haken und Bänder auseinanderzuhalten oder weiche Drains als Kanüle zu verwenden, mindestens eine Kanüle, wie die von Gersuny oder die englische von Durham.

Die Kanüle müßte kürzer und oval sein, nicht so lang und rund, wie die bei uns üblichen; im allgemeinen möglichst kleine Kanülen.

Sind die beiden oben erwähnten Stenosenformen, Verbiegungs- und diffuse Granulationsstenose aber vorhanden, so durchläuft der Prozeß drei Stadien:

1. Üppige Granulationsbildung um die Kanüle.
2. Umwandlung dieses üppigen Granulationsgewebes in Bindegewebe und straffes Narbengewebe.
3. Erweichung dieses straffen Narbengewebes in weiches Bindegewebe.

Dieser Vorgang muß bei der Behandlung geschickt ausgenützt werden. Die üppige Granulationsbildung bekämpft man mit Ätzmitteln und Galvanokaustik. Ferner durch Druck von soliden Metallbougies, die namentlich bei Kindern am besten von der Fistel aus eingeführt werden.

So entstand meine mechanische Dilatationsmethode mit soliden schweren Metallbolzen, die von der Fistel aus eingeführt und durch eine besonders konstruierte Kanüle daselbst fixiert werden. (Demonstration der Instrumente.)

Diese Bolzen bekämpfen aber nicht nur die Granulationsbildung, sie korrigieren auch die Verbiegungsstenose, da sie ähnlich dem vom Munde aus eingeführten Schrötterschen Zinnbolzen die Form des normalen Larynxkanals haben.

Sie haben folgende Vorteile:

1. Sie lassen sich auch bei widerstrebenden Kindern leicht einführen, da jede Kanüle einen sehr festen Obturator hat, der ein schonendes Einführen ohne Verletzen der Wunde gestattet.
2. Sie liegen absolut fest, die Kinder können ambulant behandelt werden, zur Schule gehen, in die Ferien reisen, da kein Faden durch den Mund geht, ohne Schwierigkeit essen und trinken.
3. Sie können wochen-, selbst monatelang liegen bleiben, da nur die darunter liegende Kanüle gewechselt und gereinigt wird.
4. Auch bei Larynxfraktur oder Traumen, wo Tracheotomie nötig wird, können sie zur Resorption der verlagerten Teile mit Vorteil verwendet werden.
5. Sie geben sehr befriedigende Resulsate.

Ich verwende diese Methode seit fast 20 Jahren und habe in dieser Zeit das recht große Material von 54 Stenosenfällen nach Tracheotomie behandelt.

Digitized by Google
Original from UNIVERSITY OF CALIFORNIA
Generated on 2019-10-24 12:22 GMT / http://hdl.handle.net/2027/uc1.b3252758
Public Domain in the United States, Google-digitized / http://www.hathitrust.org/access_use#pd-us-google

Meine Resultate: Von 54 Fällen (32 unter 10 Jahren, 22 über 10 Jahren. der jüngste 1 Jahr, der älteste Patient 71 Jahre) wurden 41 mit meinen Bolzen behandelt. Daneben auch mit anderen Methoden: Schrötters Zinnbolzen und Hartgummirohre, Mikuliczschen Glas- und Gummikanülen. O'Dwyerschen Tuben, Galvanokaustik. Die besten Resultate ergaben mir aber meine Metallbolzen.

Von den 54 Pat. starben 6 an der Grundkrankheit und Komplikationen. 3 entzogen sich der Behandlung, 6 sind noch gegenwärtig in Behandlung. So bleiben 39 Pat., die sämtlich geheilt sind, 11 durch andere Methoden (6 bevor ich meine Methode ausbildete, 5 weil keine Indikation für dieselbe vorlag), 28 Fälle, wo meine Bolzen angewendet wurden, sind sämtlich dauernd geheilt.

Die genauen Krankengeschichten und die Details der Behandlung werden in einem demnächst erscheinenden Buche ausführlich mitgeteilt.

Strazza (Genua): **Die Vernarbung der linearen Wunden der Cartilago thyreoidea.**

Der Autor hat am 5. II. 1908 bei dem 65jährigen G. C. die Laryngofissur und die Exstirpation des rechten Stimmbandes wegen Carcinom vorgenommen.

Am 15. V. desselben Jahres wurde bei demselben Pat. wegen schweren Rezidivs die Totalexstirpation vorgenommen. Der Autor hatte daher Gelegenheit, zu studieren, wie eine lineare Wunde der Cart. thyreoidea nach drei Monaten verheilt war. Aus der mikroskopischen Untersuchung der Narbe mit Zuhilfenahme verschiedener Färbemethoden konnte man folgendes entnehmen:

1. Die Diastase, die zwischen den 2 Rändern der durchschnittenen Cartilago auftritt, wird mit einem Granulationsgewebe ausgefüllt, das größtenteils von einem Reaktionsprozesse der benachbarten äußeren Deckschichten herrührt. Dieses Granulationsgewebe organisiert sich später allmählich zu fibrillärem Bindegewebe, wie es in den Bildern ersichtlich ist. Hie und da beobachtet man noch Herde von kleinzelliger Infiltration.

2. Die der Incisionslinie am nächsten gelegenen Teile des Knorpels weisen eine deutliche Veränderung auf, indem der alte Knorpel deutliche Zeichen der Zerstörung zeigt. Dagegen beobachtet man eine lebhafte Regeneration von osteoidem Gewebe seitens des Perichondriums. Dieser Regenerationsprozeß findet auch in sehr ausgeprägter und ausgedehnter Weise in der Peripherie des Narbengewebes statt, was den ersten kontinuierlichen Verschluß bildet. Wie man deutlich aus der Figur sieht, verteilt sich im Anfang das noch neugebildete osteoide Gewebe im Narbengewebe wie ein echtes Balkenwerk, das später sich verstärkend den festen Verschluß der Wunde bilden wird.

3. Diesen aktiven Regenerationsprozeß verdanken wir hauptsächlich der Tätigkeit des äußeren und inneren Perichondriums.

4. Streit, der ebenfalls Gelegenheit hatte, eine ältere Narbe nach Laryngofissur zu beobachten, konnte eine echte Regeneration des Knorpels finden, der Autor aber konnte in seinen Präparaten nur osteoides Gewebe sehen.

Diskussion.

Chiari (Wien): Ich möchte über einige Fälle von Laryngotracheostomie berichten, welche ich operierte. Bei ihnen verwendete ich eine neue Art von Bolzen, welche, mit einem flügelartigen Fortsatze versehen, den Namen Flügel-

Digitized by Google
Original from UNIVERSITY OF CALIFORNIA
Generated on 2019-10-24 12:22 GMT / http://hdl.handle.net/2027/uc1.b3252758
Public Domain in the United States, Google-digitized / http://www.hathitrust.org/access_use#pd-us-google

bolzen erhielten. Sie wurden auf meine Anregung nach Angabe meines Assistenten Dr. Marschik angefertigt und werden recht leicht vertragen, passen sich gut an den oberen Rand der Kanüle an und sind, weil aus Metall gefertigt, leicht zu desinfizieren. Fabrikant Reiner in Wien verfertigte sie. In meinen drei Fällen erreichte ich nach der Laryngostomie die Formierung des freien Kanals und die Beseitigung des Sporns, welcher sich am Übergange vom Larynx zur Trachea an der hinteren Wand so oft bildet, durch die Flügelbolzen recht leicht und schnell innerhalb 5 Wochen bis einiger Monate. Die Schließung des Laryngostomas konnte ich bis jetzt, teilweise aus äußeren Gründen, in keinem Falle durchführen.

Bei der Laryngostomie selbst exzidierte ich nur wenig von den Narben, weil der Druck der dilatierenden Instrumente allein die Formierung des Kanals tadellos bewirkt. Ursprünglich legte ich nach dem italienischen Operateure einen mit Jodoformgaze umwickelten Holzstift ein und ging dann aus Gründen der Aseptik zu den vorgezeigten Flügelbolzen über.

Sie werden, wie schon erwähnt, gut vertragen und können oft, ohne das Schlingen zu behindern, durch viele Tage liegen bleiben. Schließlich werden sie samt der Kanüle entfernt, bis sich oben der neuformierte Kanal epithelisiert hat; der Pat. hat dann ein Laryngostoma, eventuell Laryngotracheostoma von verschiedener Länge, durch welches er ohne Kanüle frei atmet. Will er sprechen, so verschließt er das Laryngostoma mit den Händen vorübergehend.

Die Fälle betrafen zwei Intubationsstenosen bei Kindern und eine Narbenstenose nach Verletzung bei einem Manne.

I. Fall. Ein sechsjähriges Mädchen wurde Juni 1906 im Kinderspitale wegen Diphtherie intubiert und tracheotomiert und dann nach verschiedenen Methoden dilatiert, ohne wesentlichen Erfolg. Sie trug auch durch ein Jahr eine Taukanüle. Am 4. Dezember 1908 war das Lumen des Kehlkopfs durch Narben in der Glottisspalte und unter ihr auf Federstieldicke verengt.

Laryngotracheostomie in Narkose, teilweise Entfernung, besonders der subglottischen Narben, Jodoformgaze eingelegt. Später wurden Holzstifte mit Jodoformgaze umwunden und seit Februar 1909 die Flügelbolzen mit dem flügelförmigen Fortsatz eingelegt. Am 27. März 1909 wurden die Kanüle und der Bolzen ganz weggelassen, weil das Lumen von Larynx und Trachea epithelisiert, weit und gerade war. Entlassen am 9. April 1909 mit guter Stimme, freier Atmung und ohne Kanüle. Das Laryngostoma war auch weit offen und soll plastisch geschlossen werden, bis sich keine Tendenz zur neuerlichen Stenosierung zeigt.

II. Fall. Ein 11jähriges Mädchen (Aufnahme 21. November 1908) wurde vor einem Jahre wegen Diphtherie intubiert und tracheotomiert. Dilatationsversuche verschiedener Art erfolglos. Larynx für Luft undurchgängig. Narben besonders im subglottischen Raume. 25. November 1908 Laryngostomie, teilweise Excision der Narbendilatation wie früher. Bolzen mit Flügelfortsatz seit Mitte Jänner 1909. 24. März 1909 Bolzen und Kanüle entfernt. Starke Neigung zu Bronchitis verzögert die Dilatation. Das Laryngostoma blieb weit offen. Es wird ambulatorisch bis in den August hinein mit einer Bougie der Larynx von der Laryngostomie aus dilatiert, weil sich immer noch Neigung zur Verengerung der Glottisspalte zeigt. Sie spricht gut bei zusammengedrückter Laryngostomie, atmet frei und trägt keine Kanüle.

Digitized by Google
Original from UNIVERSITY OF CALIFORNIA
Generated on 2019-10-24 12:22 GMT / http://hdl.handle.net/2027/uc1.b3252758
Public Domain in the United States, Google-digitized / http://www.hathitrust.org/access_use#pd-us-google

III. Fall. Ein 26 Jahre alter Mann wurde im Jänner 1907 mit einem Messer in den Hals gestochen. Schlingbeschwerden anfangs sehr stark. Fünf Wochen später Tracheotomie wegen Atemnot.

Am 27. Juni 1909 zeigte sich Atresie der Glottisspalte durch Narben.

14. Juli Laryngostomie, Excision der Narben, Einstülpung zweier Hautlappen — Tamponade —, 2. August Flügelbolzen eingeführt.

Bis 18. August Larynx gut wegsam und Kanal gut epithelisiert.

Die Flügelbolzen eignen sich also sehr gut zur Nachbehandlung nach Laryngostomie und sollen daher den Kollegen empfohlen werden.

Baumgarten (Budapest): Ich habe bei totalen Stenosen des Kehlkopfes und oberen Anteiles der Luftröhre in einigen Fällen mit sehr gutem Erfolge folgendes Verfahren angewendet.

In dem ersten Falle, die anderen waren ähnliche Fälle, habe ich, nachdem ich durch Hartgummitube durch die Stenose, die an den Stimmbändern begann, nicht eindringen konnte, die Laryngofission gemacht, die Narbe exzidiert, Seidenfäden vom Munde aus bis zur Kanüle heraus durchgeführt und von da aus immer mehr Fäden nachgezogen. Es ging schon langsam vorwärts, doch wurden einmal die Fäden beim Brechen mit herausgezogen. Ich ließ daher einen Schroetterschen Zinnbolzen verfertigen, der halb so stark war als die übliche kleinste Nummer 0. Es wurde nochmals die Laryngofission gemacht, noch mehr Narbengewebe entfernt, der Bolzen, der oben am Seidenfaden fixiert war, eingeführt, in das Lumen des Kehlkopfes eingedrückt und dadurch fixiert, daß der Kehlkopf und die Luftröhre über den Bolzen vernäht wurde. An den unteren Knopf des Bolzens wurde eine Seidenschlinge gelegt, durch die Kanülenöffnung und die Fäden fest an die Platte der Kanüle von beiden Seiten aus umwunden, wodurch der Bolzen festgehalten werden konnte. Nach 10 Tagen wurde er entfernt und es gelang dann, Nummer 0 einzuführen und ebenso zu fixieren. In immer kürzeren Intervallen wurden immer dickere Bolzen eingeführt, bis endlich ein für Kinder bestimmter O'Dwyer-Tubus eingeführt werden konnte. Wenn dies möglich ist, ist es auch sicher, daß Pat. von der Kanüle mit der Zeit befreit werden kann. In den anderen Fällen wurde gleich nach der Laryngofission dieser Bolzen eingeführt, bei Kindern muß ein noch kleinerer verwendet werden.

Massei (Neapel) dankt dem Herrn Sargnon für die anerkennenden Worte, die er der italienischen Schule bei der Besprechung der Laryngostomie gewidmet und berichtet über die guten Resultate, die durch komprimierte Gaze erzielt werden, an Stelle des Kautschuk eine Methode, die von Prof. Ferreri in Rom anempfohlen und auch ausgeübt wird.

Redner ist der Meinung, daß die Laryngostomie keine ungefährliche Operation ist und daß es dabei notwendig erscheint, die Indikation möglichst genau zu stellen. Besonders auf zwei Indikationen weist er auf Grund seiner langjährigen Erfahrung hin.

1. Bei narbigen Stenosen infolge von Croup muß der Redner das Verdienst der Laryngostomie anerkennen, aber nur dann, wenn es wirklich nicht möglich ist, auch nach der genauesten Untersuchung und oftmaligen Versuchen eine Tube hindurch zu pressen.

2. Bei Papillomen hält der Redner die Laryngostomie für einen Mißgriff. Die Papillome dauern lange und rezidivieren oft, aber wenn man Geduld hat und die richtige Behandlung einleitet, so kann man die Papillome heilen sehen.

Generated on 2019-10-24 12:22 GMT / http://hdl.handle.net/2027/uc1.b3252758
Public Domain in the United States, Google-digitized / http://www.hathitrust.org/access_use#pd-us-google
Digitized by Google
Original from UNIVERSITY OF CALIFORNIA

Der natürliche Weg und höchstens die Tracheotomie genügen. Bei einer Statistik von nahezu 900 Larynxtumoren hat der Autor eine große Zahl von Papillomen gesehen, welche ohne Ausnahme zur Heilung gebracht wurden — ohne Laryngostomie; dahingegen hatte Verfasser Gelegenheit, Papillome zu sehen, welche trotz der Eröffnung des Larynx nicht ausheilten. Es ist notwendig, daß man sehr oft curettiert und „Carbol-Schwefelöl" anwendet neben gefensterten Tuben etc. Man muß warten, Geduld haben, die Pat. ständig beobachten, aber niemals sollte man bei Papillomen die Laryngostomie anwenden.

Broeckaert (Gand): Da Gluck sagte, daß in manchen Fällen die Laryngostomie so anzuwenden sei wie die Laparotomia probatoria, so fühle auch ich mich veranlaßt, aus meiner Praxis einiges zu erzählen, und zwar sind dies drei Fälle.

1. Bei einem Kinde machte ich die Laryngofissur und sah danach, daß es sich um eine Kompressionsstenose des Larynx und der Trachea handelte, welche durch Schwellung der Mediastinaldrüsen verursacht war. Der Larynx wurde wieder geschlossen, eine Tracheotomie gemacht und das Kind war gesund 5 Monate nach der Operation.

2. Es kam ein Kind in meine Beobachtung, welches schon einmal wegen Croup operiert worden war. Ich machte die Laryngotracheotomie und konnte ein Granulom radikal entfernen; an die Operation wurde sofort die Naht angeschlossen.

3. Im dritten Falle konnte ich sehen, daß es sich um eine spastische Laryngitis handelte. Ich ließ den Larynx offen, so daß ich jederzeit, wenn es die Umstände verlangten, eingreifen konnte.

Wenn ich von diesen Fällen spreche, so geschieht dies deswegen, um erstens die Aufmerksamkeit auf die explorative Laryngotracheotomie zu wenden; 2. um die Vorteile und bestimmten Indikationen zu zeigen gegenüber der Tracheotomie, welche ein permanentes oder langes Verweilen der Tube mit sich bringt, ein Umstand, der sicherlich nicht belanglos ist.

Weil (Wien) erwähnt eine besondere Form von narbiger Trachealstenose, deren Beschwerden im Pubertätsalter auftreten nach in frühester Kindheit ausgeführter Tracheotomie. In der Literatur finden sich nur wenige Fälle, darunter einer von Chiari. Allen gemeinsam ist das Auftreten einer minimalen Struma, welche erst die Beschwerden zu erzeugen scheint. In der Gegend des 3.—4. Trachealringes sah Weil bei einem 20jährigen Mädchen zwei sagittale Narbenkränze, die genau einem zweiten Stimmbandpaare in Adduktionsstellung glichen; Distanz 1—2 *mm*. Die Dilatationsbehandlung erschien zu gefährlich, da eine mäßige akute Tracheitis Suffokationsbeschwerden erzeugt hatte. Weil wandte Einreibungen von Jodglycerin gegen die geringfügige Struma nnd Fibrolysininjektionen an, nach welchen sich der Zustand rasch besserte, so daß die Kranke erklärte, wieder so frei wie immer atmen zu können. Ihr weiteres Schicksal ist unbekannt.

Fletcher Ingals (Chicago): 2 Jahre, nachdem O'Dwyers Intubation bei der Diphtherie eingeführt wurde, kam ein kleiner Knabe in meine Beobachtung, der an Larynxstenose litt infolge von Verätzung mit Chromsäure. 2 Jahre hatte der Knabe die O'Dwyer-Tube getragen und einmal, ja vielleicht sogar zweimal war die Laryngofissur gemacht worden. Darauf trug er die Tracheotomiekanüle oder O'Dwyer-Tube durch viele Jahre hindurch. Vor ungefähr 14 Jahren machte ich den energischen Versuch, den Larynx mit O'Dwyer-

Digitized by Google
Original from UNIVERSITY OF CALIFORNIA
Generated on 2019-10-24 12:22 GMT / http://hdl.handle.net/2027/uc1.b3252758
Public Domain in the United States, Google-digitized / http://www.hathitrust.org/access_use#pd-us-google

Tuben energisch zu dilatieren; zu dieser Zeit trug der Pat. die Tracheotomiekanüle. Ich ließ die O'Dwyer-Tuben kürzen und führte die möglichst größte ein. Das Lumen erweiterte sich, so daß ich am Ende des neunten Monats ein freies Larynxlumen vor mir hatte. Doch ward die Tube einige Tage weggelassen, so trat sofort eine Verengerung ein, so daß ich mich gezwungen sah, meinen Versuch aufzugeben. Jetzt noch trägt der Pat. die Kanüle.

Zur selben Zeit kam eine junge Frau mit luetischer Larynxstenose zu mir. Die Stimmbänder waren aneinander adhärent und ließen nur hinten eine kleine Lücke frei. Ich trennte die Verwachsung und führte eine Tube ein. Nach 3 Monaten war die Frau geheilt und ist es jetzt noch nach vielen Jahren.

Finder (Berlin): Die Anregungen, die uns für die verbesserte Technik der chronischen Larynxstenosen gegeben worden sind, sind gewiß sehr dankenswert und werden dazu beitragen, daß wir auf diesem Gebiete bessere und schnellere Resultate erzielen. Im Vordergrunde stehen, was ihrer Wichtigkeit entspricht, die Stenosen nach und infolge Tracheotomie. Nun gibt es aber eine Gruppe von Stenosen, die meiner Erfahrung nach allen üblichen Dilatationsmethoden trotzen und eine wahre Krux bilden. Ich meine die Fälle von Juxtaposition der Stimmbänder infolge Ankylose im Cricoarytenoidalgelenk, zum Beispiel nach Syphilis, wo also die Stimmlippen dicht in der Mittellinie aneinander liegen. In diesen Fällen handelt es sich nicht darum, ein narbig verengertes Lumen zu dilatieren, sondern eine rationelle Therapie müßte darauf gerichtet sein, das ankylotisch gewordene Gelenk zu mobilisieren. Das gelingt meiner Erfahrung nach weder durch Intubation, noch durch Einführung von Röhren, noch durch Fibrolysin. Der Vorschlag Citellis, in solchen Fällen die Stimmbänder zu exstirpieren, scheint mir nicht empfehlenswert und hat meines Wissens auch keine andere Nachahmung gefunden. Ich möchte also die Herren, die auf dem Gebiete große Erfahrung besitzen, fragen, wie sie sich solchen Fällen gegenüber verhalten.

Killian (Freiburg) empfiehlt zur Dilatationsbehandlung und speziell zur Nachbehandlung der laryngostomierten Kinder die Verwendung von Brüningsschen Gummischwammstreifen, welche an Fäden zu befestigen sind. Dies Material reizt sehr wenig und übt doch, richtig angewandt, einen genügenden kontinuierlichen Druck aus. Die Behandlungsdauer scheint eine wesentlich kürzere zu sein.

Némai (Budapest) berichtet über einen Fall, in welchem zu gleicher Zeit zwei Kanülen getragen worden sind. Die Kranke, die wegen Typhusgeschwür vor 3 Monaten sehr rasch operiert werden mußte, kam mit vollständiger Verschwellung des Larynxinnern in Behandlung. Némai hat angenommen, daß diese perichondritische Entzündung durch die Kanüle selbst verursacht wird (sie stak fast unter den Stimmlippen) und ließ die tiefe Tracheotomie machen, hielt aber gleichzeitig die obere Fistel durch Einführen einer kurz abgeschnittenen Kanüle ebenfalls offen, um von dieser aus die untere Laryngoskopie und Dilatation des Larynx ausführen zu können.

Nachdem die ersten entzündlichen Erscheinungen schwanden, bewährte sich die obere Fistel sehr gut zur Behandlung, deren Verschluß ja gar nicht so dringend ist. Es trat Heilung ein.

Moure (Bordeaux): Das Thema „Die Laryngostomie" ist so wichtig, daß auch ich mich gezwungen fühle, das Wort zu ergreifen. Wir wissen und die Diskussion hat es auch bewiesen, daß die Laryngotracheotomie es wohl

Generated on 2019-10-24 12:22 GMT / http://hdl.handle.net/2027/uc1.b3252758
Public Domain in the United States, Google-digitized / http://www.hathitrust.org/access_use#pd-us-google
Digitized by Google
Original from UNIVERSITY OF CALIFORNIA

wert ist, Eingang in die laryngologische Praxis zu finden. Man muß nur die Indikationen stellen. Es existiert eine Serie von tracheotomierten Kindern, welche nicht durch den Larynx atmen können, weil die Tracheotomie zu hoch gemacht wurde, durch die Cartilago cricoidea oder sogar durch die Thyreoidea. Aber mit Geduld und mit dem Alter wird der Larynx wieder durchgängig und man kann die Pat. dann dekanülieren. Ich begreife nicht, warum man den Larynx noch weiter eröffnen und ihn offen halten soll, um eine Stenose zu beseitigen. Dasselbe gilt für die häufig rezidivierenden Papillome, deren klinische Entwicklung wir nicht kennen, häufig genügt bei ihnen die einfache Tracheotomie, ein anderes Mal wieder die Abtragung auf natürlichem Wege, welch letzterer Eingriff die Krankheit oft zur Heilung bringt. Endlich kommt noch die Thyreotomie in Betracht, eine geringfügige Operation, welche aber des öfteren zugleich Radikaloperation ist.

Sargnon (Lyon).

Uchermann (Christiania): Ich kann mich ganz kurz fassen. Die wesentliche Verschiedenheit zwischen Thosts und meiner Methode, abgesehen von der Form der Instrumente, ist, daß ich in fast allen Fällen die vordere Wand spalte, Herr Thost gewöhnlich nicht. Ich glaube bei meiner Methode nicht allein Zeit zu gewinnen, sondern auch einen sicheren und gefahrloseren Verlauf. Bei Erhebung der Spannung hebt man auch die Reaktion und man bekommt keine Fieber oder Reizung der Schleimhaut. Killian hat bemerkt, daß kleine Kinder harte Instrumente nicht dulden, sie reizen zuviel. Das mag auch richtig sein, aber nur unter der Voraussetzung keiner Spaltung. Spaltet man, kann man getrost metallische Bolzen gebrauchen, sie reizen nicht. In betreff der Behandlung möchte ich übrigens bemerken, daß ich Höllenstein oder Galvanokaustik nicht mehr brauche, dagegen, wo nötig, Trichloressigsäure mit Hilfe des Tracheoskops, zum Beispiel Pienaczeks. Ich werde die Wichtigkeit dieser Tracheoskopie wieder betonen, um der Entwicklung des Falles folgen zu können. In betreff der Instrumente von Marschik möchte ich bemerken: Sie scheinen mir zu großen Platz einzunehmen und darum nicht zum Ziel führen zu können. Es geht wohl alles schön im Anfang, wenn die Öffnung groß ist, anders dagegen, wenn die Öffnung sich zu verkleinern anfängt. Das offene obere Ende muß auch leicht Reizung und Bildung von Granulationen bewirken. Ich kann sehr wohl verstehen, daß die Amerikaner die Intubation verteidigen, ich habe sie auch nicht angegriffen. Nur finde ich, daß die Intubationsstenose, durch Intubation zu heilen, etwas paradox ist. Warum nicht andere Methoden versuchen? Es ist ja nur die Frage, von der besten zu reden und nicht, wer oder wo die Methode erfunden ist.

Mayer (New-York): Zu meiner Überraschung habe ich gehört, daß intubierte Kinder die Tube an den Fäden herausreißen können. Das ist bei uns nicht möglich, da wir den Faden entfernen. Ich bin daher erstaunt über die Tatsache, daß in Norwegen die Tracheotomie der Intubation vorgezogen wird.

Ich habe erwartet, einen Vorschlag zu hören, wie man die Tube ohne Gefahr längere Zeit tragen könne.

Postsyphilitische Stenosen sind so selten bei uns, daß wir sie mit ihren Verheerungen seltener sehen als in anderen Ländern.

Auch ist es nicht statthaft, eine Intubation auszuführen bei einer Intubationsstenose, bei solchen Fällen sind die Methoden von Chiari und Thost anzuwenden.

Digitized by Google
Original from UNIVERSITY OF CALIFORNIA
Generated on 2019-10-24 12:22 GMT / http://hdl.handle.net/2027/uc1.b3252758
Public Domain in the United States, Google-digitized / http://www.hathitrust.org/access_use#pd-us-google

Thost (Hamburg): **Fibrolysin wird am besten etwa 20 Stunden vorher eingespritzt und unterstützt die Behandlung narbiger Stenosen sehr. Direkt nach der Injektion ist die Reaktion zu stark.**

Gummi riecht, wenn er lange liegt, sehr leicht übel und muß häufig gewechselt werden.

Hajek (Wien) und Polyák (Budapest): **Ein seltener Fall von Geschwulstbildung der Schädelbasis.**

Es handelt sich um ein lymphangiektatisches Myxosarkom, von der Basis des Keilbeines ausgehend, welches zuerst die Wände der Keilbeinhöhle und dann das Dach des Siebbeinlabyrinths infiltrierte, wobei stellenweise die Schädelbasis resorbiert wurde, ohne daß die Geschwulst in die Schädelhöhle durchgebrochen wäre. Des weiteren wurde das Septum und der harte Gaumen zum großen Teil durch das Neoplasma ersetzt. Außer der Difformität der Schädelbasis entstanden äußerlich Difformitäten: Verbreitung des Nasenrückens, beiderseitiger Exophthalmus, Hervorwölbung des harten Gaumens. Infolge der Zerstörung der beiden N. optici war beiderseits vollständige Erblindung die Folge. Das Merkwürdige an dieser seltenen Geschwulstbildung war der Umstand, daß der Prozeß anscheinend seit dem zweiten Jahr seines Bestehens nicht mehr fortgeschritten ist und weder zu regionären, noch zu entfernten Metastasen geführt hat. Der Pat. starb nicht an der Geschwulst, sondern an einer chronischen Lungen- und Knochentuberkulose. Die Diagnose konnte bei Lebzeiten wegen mehrerer komplizierter Verhältnisse nicht gestellt werden.

Diskussion.

Chiari (Wien): Fibrom des Siebbeines mit pneumatischen dilatierten Hohlräumen wurde von Chiari 1883 zuerst in den Wiener medizinischen Jahrbüchern veröffentlicht. Zufälliger Sektionsbefund ohne Krankengeschichte.

* * *

IV. Sitzung. Dienstag den 31. August 1909, nachmittags.

Präsidenten: Onodi, Jurasz, Castex, Delavan.

Referat:

Bresgen (Wiesbaden): **Die Elektrolyse mit langen einfachen und mit einpoligen langen Doppelnadeln zur Behandlung von Verschwellung des Naseninnern, zum Teil auch als vollwertiger Ersatz des elektrischen Brenners.**

Vortrag:

Grossmann (Wien): **Über das nasale Asthma.**

Experimentelle Untersuchungen, welche die Aufklärung jener Vorgänge sich zur Aufgabe gemacht haben, beim nasalen Asthma sich abzuspielen, haben folgendes ergeben: Die elektrische oder mechanische Reizung der Nasenschleimhaut führt zu einer erheblichen funktionellen Störung des Herzens und demzufolge zu einer beträchtlichen Blutstauung im Lungenkreislaufe. Die Lunge nimmt infolge der Blutstauung in ihren Gefäßen an Umfang zu. Diese Größenzunahme der Lunge, das Volumen pulmonum auctum, kommt beim curarisierten Tiere durch Drucksteigerung im intrathorakalen Raume und durch Tiefstand des Zwerchfells zum Ausdruck. Der erwähnte Effekt der Nasenreizung bleibt vollständig aus, wenn man vorher den zweiten Ast des N. trigeminus durchschnitten hat. Er bleibt auch aus Durchtrennung beider Nn. vagi. Es handelt

Digitized by Google
Original from UNIVERSITY OF CALIFORNIA
Generated on 2019-10-24 12:23 GMT / http://hdl.handle.net/2027/uc1.b3252758
Public Domain in the United States, Google-digitized / http://www.hathitrust.org/access_use#pd-us-google

sich somit um einen Reflexbogen, dessen zentripetaler Schenkel vom N. vagus gebildet wird. Die erwähnte Volumszunahme der Lunge wird nicht ausschließlich durch die Ansammlung einer größeren Blutmasse bedingt, sondern überdies noch durch den Umstand, daß die Lungenkapazität, der Lungenbinnenraum, im geraden Verhältnis zur Blutstauung zunimmt. Die Lunge wird nicht allein in ihrem äußeren Volumen, sondern auch in ihrem intrapulmonalen Raum größer. Dementsprechend sehen wir den Druck am intrapulmonalen Raum, im Gegensatz zum intrathorakalen Druck bei der Blutstauung im kleinen Kreislaufe sinken: Diese Volumszunahme der Lunge geht mit einer Starrheit derselben Hand in Hand, welche ein beträchtliches Atmungshindernis bildet. Beim spontan atmenden Tier tritt ein zweites Atmungshindernis infolge der Reizung der Nasenschleimhaut hinzu. Es wird die Inspiration in hohem Grade fast bis zur vollständigen Inhibierung derselben erschwert.

Diskussion.

Némai (Budapest): Die außerordentlich lehrreichen physiologischen Versuche des Herrn Grossmann lassen sich noch nicht ohne weiteres auf den Kranken übertragen. Zu bemerken ist, daß in der Praxis oft planlos operiert wird; so kannte Némai einen Budapester Arzt, der wegen Atembeschwerden wiederholt operiert wurde, an Paralyse zugrunde ging, einen anderen, der Myokarditis hatte. Die Eingriffe in der Nase schienen da des öfteren eine Erleichterung zu verursachen. Beim nervösen Asthma werden oft gute Resultate nach Operationen in der Nase erzielt, jedoch sei zu bedenken, daß bei dieser schweren Neurose ebenso wie bei der Epilepsie jedweder chirurgische Eingriff, der anderweitig nötig werden kann, einen Stillstand der Anfälle bewirkt. Cocain kann bei allerlei Atembeschwerden, auch bei Stenokardie, auffällige Erleichterungen machen und wird daher von den Kranken auch gern angewendet.

Réthi (Wien): Bei den von der Nase ausgelösten Erscheinungen kann es sich um einen Reflex oder aber um Stauungserscheinungen handeln. In letzterem Falle wird nun bei positiver Cocainprobe angenommen, daß hierdurch ein vorhandenes Abflußhindernis beseitigt wird; diese Schlußfolgerung ist falsch. Durch die Kontraktion der Bluträume wird die Zirkulation schwieriger, der Abfluß aus dem Schädelraum erschwert. Wendet man in diesen Fällen, zum Beispiel bei Kopfschmerzen, Adrenalin statt Cocain an, so wird der Kopfschmerz oft sehr wesentlich gesteigert, während Eucain, durch welches eine stärkere Füllung erzielt wird, den Kopfschmerz ebenfalls beseitigt. Diese günstige Wirkung beruht also auf den anästhesierenden Eigenschaften der Mittel. Das gibt einen Fingerzeig für die Behandlung; es genügen oft ganz kleine Eingriffe, zum Beispiel eine oberflächliche Ätzung, um die nervösen Erscheinungen zu beseitigen. Man wird die Neurose auch durch eine Muschelabtragung beseitigen; aber man darf diese Operation nicht mit der Motivierung vornehmen, daß man das Abflußhindernis beseitigen will, sondern um die sensiblen Nasennerven an dieser Stelle auszuschalten.

Goldschmidt (München): Unter den fast 3000 Asthmakranken, die ich in einer 27jährigen Praxis in Reichenhall behandelt habe, finden sich mindestens 2500 Operierte. Bei allen fast hat die Nasenoperation geholfen, aber bei keinem für lange Zeit. Wenn man mich nach der langen Erfahrung frägt, was ist Asthma, so kann ich nur sagen, es ist die verrückteste Krankheit, die weder anatomisch, noch ätiologisch, noch therapeutisch einheitlich aufgefaßt werden kann. Was hilft gegen Asthma? Alles und nichts. Der Asthmatiker

Digitized by Google
Original from UNIVERSITY OF CALIFORNIA
Generated on 2019-10-24 12:23 GMT / http://hdl.handle.net/2027/uc1.b3252758
Public Domain in the United States, Google-digitized / http://www.hathitrust.org/access_use#pd-us-google

ist im höchsten Grade suggestibel und ihm nutzt sehr vieles, was neu und eindrucksvoll ist. Die Meinung hat ja gewechselt in bezug auf den Wert der Operation. Vor 30 Jahren war die Losung: „Asthma, folglich Nasenoperation." Wie mich die heutige Debatte belehrt, ist dieser Glaubensartikel nicht mehr gültig. Ich habe eine Pat. aus Prag, die sofort Asthma bekommt, wenn sie ihre Vaterstadt verläßt, reist sie aber nach Prag zurück, so verliert sie das Asthma schon beim Anblick der hunderttürmigen Stadt. Ich möchte also sagen: Gegen Asthma hilft alles, also auch die nasalen Operationen.

Bresgen.

Grossmann (Wien): Némai hat vollständig recht, wenn er besorgt, ob auch die Ergebnisse von Versuchen auf klinische Verhältnisse übertragbar sind. Nach dieser Richtung hin kann er aber meine Vorsicht kaum übertreffen. Ich habe aus meinen eigenen Experimenten nicht mehr abgeleitet, als was in ihnen gelegen ist. Die Mitteilung, daß schon eine Cocainisierung der Nase, ja irgend ein operativer Eingriff genügt, um kürzer oder länger andauernde Besserungen des asthmatischen Zustandes herbeizuführen, sind jetzt nach meinen Versuchen keine Rätsel mehr, sondern verständliche Folgezustände. Wir werden sicherlich in der Frage klarer sehen, wenn wir in diagnostischer Beziehung etwas exakter sein werden. Wenn jemand Tabes hat und infolge doppelseitiger Recurrenslähmung in Erstickungsgefahr sich befindet, darf er nicht als Asthmatiker aufgefaßt werden. Die häufigste Form ist ja das kardiale Asthma, und da ist es wohl kein Wunder, daß die abenteuerlichsten Mittel Hilfe bringen. Alles, was zur Besserung des Herzzustandes beiträgt, muß auch das Asthma bessern. Und im Zustande des Herzkranken treten ja derlei Schwankungen auch spontan ein, und wenn zufällig ein Mittel vor der Wendung zur Besserung, gleichviel welches, angewendet wurde, dann verfallen wir nur zu leicht dem falschen logischen Schlusse: post hoc ergo propter hoc.

Baumgarten (Budapest): **Über die Frühformen der Ozaena.**

Mit den Frühformen kommen die Kinder selten zur Behandlung, deshalb werden Kinder ohne Auswahl und besonders solche, deren Mütter Ozaena hatten, durch Jahre hindurch untersucht und wurde fast bei allen, die Ozaena bekommen, gefunden, daß zuletzt eine untere Nasenmuschel kontrahiert erscheint, später mit Krusten bedeckt ist.

Bonrack (Charkoff): **Beiträge zur Frage der prothetischen Paraffininjektionen.**

1. Der Organismus der Menschen und Tiere reagiert fast identisch auf Vaselin und Paraffin. Die Zeichen der Penetration und Cystifizierung sind gleichzeitig.

2. Um eine gleichmäßige Verteilung der Injektionsmasse zu erhalten, muß man sowohl Vaselin als auch Paraffin-Vaselinmischungen anwenden. Zur Korrektion von Sattelnasen soll man Mischungen mit dem Schmelzpunkt von 42—48° anwenden.

3. Die Mischungen können im kalten Zustande injiziert werden; festes Paraffin in flüssigem oder halbflüssigem Zustande.

4. Die Resultate sind gut, manchmal wenn es sich um äußere Nasenkorrektionen handelt, sogar sehr gute. Bei 175 Injektionen habe ich keinen einzigen ernsten Zwischenfall erlebt. Die Resultate waren mit Ausnahme von 2—3 Fällen zufriedenstellend in 20% der Fälle, gut in 50% und ausgezeichnet in 21% der Fälle.

Digitized by Google
Original from UNIVERSITY OF CALIFORNIA
Generated on 2019-10-24 12:23 GMT / http://hdl.handle.net/2027/uc1.b3252758
Public Domain in the United States, Google-digitized / http://www.hathitrust.org/access_use#pd-us-google

5. In der Therapie der Ozaena spielt die Paraffininjektion die erste Rolle und kann vielleicht auch in sehr vorgeschrittenen Fällen angewendet werden.

6. Der Vorschlag Ecksteins, unter die Schleimhaut Paraffinlamellen von sehr hohem Schmelzpunkt einzuführen und der von Gault, unter die Schleimhaut Paraffin mit dem Schmelzpunkt von 78° zu injizieren, kann nur in Ausnahmefällen Anwendung finden, trotz seiner Vorzüge, da das feste Paraffin sich nie so fein und gleichmäßig verteilen kann.

Thost (Hamburg): Für die Behandlung der Ozaena empfiehlt Thost die Vaporisation, die Behandlung mit heißem Dampf bis zu 120° C. Der Dampf dringt bis in die Nebenhöhlen, Borken und Geruch schwinden und nicht nur vorübergehend, sondern in einzelnen Fällen dauernd. Nebenwirkungen macht die Vaporisation nicht. Die ersten Erfolge sind veröffentlicht in meinem Bericht von Dr. Rogé in der Monatsschrift für Ohrenkeilkunde.

Broeckaert (Gand): Wenn ich von Paraffininjektionen höre, ist es mir unmöglich, Stillschweigen zu beobachten. Die Erfahrungen, welche ich durch 7 Jahre gesammelt habe, gestatten mir, Ihnen die ausführlichen Ergebnisse meiner Methode mitzuteilen. Diejenigen, welche es vorziehen, die Paraffinprothese der Nase in mehreren Zeiten zu setzen, müssen zuerst Paraffin mit dem Schmelzpunkt von 50° injizieren, das gibt eine sehr gute Unterlage ab. In einer weiteren Sitzung injiziert man Paraffin mit dem Schmelzpunkt von 45°, welch letzteres eine gewisse Modellierung leichter gestattet. Bei adhärenten Narben und speziellen Fällen nehme ich zunächst bei der Implantation von festem Paraffin mit dem Schmelzpunkt von 35°. — Bei 300 Fällen hatte ich keinen einzigen unangenehmen Zwischenfall.

Wie ich gezeigt habe, wird Vaselin resorbiert, und zwar schon meistens nach 2 Jahren. Bei Mischungen wird nur das Vaselin resorbiert und das Paraffin bleibt erhalten. Mit Freuden kann ich es verkünden, daß die Injektion des festen Paraffins sein Versprechen gehalten hat und zu einer der schönsten Errungenschaften der modernen Chirurgie geworden ist.

Grazzi (Firenze).

Réthi (Wien) lenkt die Aufmerksamkeit bei der Behandlung der Ozaena auf die Elektrolyse. In allen Fällen wird hierdurch der Hilus günstig beeinflußt, in wenig vorgeschrittenen Fällen in einer Sitzung vollständig, in sehr veralteten Fällen in 1—2 Sitzungen größtenteils behoben. Die Schleimhaut wird succulent, die Sekretion flüssiger; man wird natürlich nicht erwarten, daß eine cirrhotische, ganz atrophische Schleimhaut wieder hergestellt wird, darauf aber kommt es gar nicht an, dem Kranken handelt es sich um die Beseitigung des Fötors. Die negative Platinelektrode wird in die mittlere Muschel und ein Strom von 5—6 M. A. etwa 5 Minuten hindurchgeleitet. Die Wirkung auch auf der nicht behandelten Seite und im Rachen spricht für den Einfluß der Nerven bei der Entstehung der Ozaena.

Die Methode ist insbesondere zu empfehlen, weil jedwede anderweitige lokale Behandlung entfällt.

Morelli (Budapest) schließt sich dem Kollegen Thost an, benützt schon seit 15 Jahren die in Budapest so schwefelreichen Quellen teils zum Spülen, teils als Zerstäuung zu diesem Zwecke; so sind im hiesigen Kaiserbade auf sein Anraten seit 15 Jahren auch entsprechende Lokalitäten neben der Quelle eingerichtet und werden mit bestem Erfolg benützt.

Baumgarten.

Digitized by Google
Original from UNIVERSITY OF CALIFORNIA
Generated on 2019-10-24 12:23 GMT / http://hdl.handle.net/2027/uc1.b3252758
Public Domain in the United States, Google-digitized / http://www.hathitrust.org/access_use#pd-us-google

Bücherbesprechungen.

J. Garel, Diagnostic et Traitement des maladies du nez. 3me édition. Paris, Vigot.

Die in mancher Beziehung umwälzenden Fortschritte der modernen Rhinologie machten auch eine Neuauflage des so beliebten Buches des berühmten Lyoner Spezialisten nötig. Es erscheint um 120 Seiten und um 75 Illustrationen gewachsen und in durchaus moderner Ausstattung. An Stelle der schematischen, unbeholfenen Holzschnitte sind zahlreiche Autotypien getreten, namentlich beim Kapitel Anatomie, wo neben schematischen Skizzen immer auch möglichst naturgetreue Abbilder der Natur gewünscht werden.

Über die bekannten Vorzüge des Buches kann man sich kurz fassen. So sehr das für die Praktiker geschriebene Werk die praktische Seite der Rhinologie immer betont und besonders ausführlich behandelt, so ist doch von der reinen Wissenschaft nichts unterblieben, was irgend eine Bedeutung für die Praxis hätte. So geht dem eigentlichen Hauptteil eine kurzgefaßte Anatomie und Physiologie der Nase voraus, die gleichzeitig so anregend und prägnant geschrieben ist, daß der Rhinologie treibende Praktiker gleichsam spielend gezwungen wird, sich die unerläßliche Grundlage zu einer ernsthaften Ausübung seines Faches anzueignen. Bei dem Hauptteil, was insbesondere die Therapie anbelangt, bleibt der Lyoner Altmeister einem bei aller Begeisterung für die Erfolge der modernen Rhinochirurgie doch wohltuenden Konservatismus treu, der, ohne jene chirurgischen Fortschritte zu unterschlagen — ist doch zum Beispiel die Killiansche Radikaloperation beschrieben —, dem Praktiker zeigt, wieviel er mit konservativen Methoden leisten kann.

Den breitesten Raum nehmen natürlich Symptomatologie und Therapie der Erkrankungen ein, die dem Praktiker am meisten unterkommen, wie die adenoiden Vegetationen, die Katarrhe, das Heufieber, die Nebenhöhlenerkrankungen. Ebenfalls für die Praxis berechnet ist die minutiöse Beschreibung der elektrischen Einrichtungen sowie all der kleinen Kniffe und Methoden bei den kleinen, endoskopischen Eingriffen in der Nase, Dinge, deren Kenntnis diese Operationen spielend leicht, deren Unkenntnis sie unmöglich machen kann. Die Kaustik ist überhaupt die Lieblingsmethode Garels, der mit ihr eine Unzahl Eingriffe ausführt, bei denen wir die chirurgische mit dem Messer vorziehen, da wir die bei der Kaustik eintretende Reaktion und dadurch bedingte Infektionsmöglichkeit scheuen. Weiter ist hervorzuheben, daß Garel höchst selten tamponiert, auch bei Operationen an der unteren Muschel, und die Nachblutung mit Wasserstoffsuperoxyd beherrschen zu können behauptet.

In den verschiedensten Kapiteln sind die neuesten Publikationen und Autoren erwähnt, so daß man sieht, Garel hält seine Leser auf dem Laufenden, ohne sie aber mit kritikloser Auftischung aller modernen Versuche und Arbeiten zu ermüden oder zu verwirren. Stets weiß er durch Erzählungen aus seiner eigenen reichen Erfahrung den Stoff anziehend und interessant zu machen.

Daß bei der Mitteilung der neueren Fortschritte, an denen ja immer eine Anzahl von Autoren beteiligt sind, die französischen Forscher mehr als die Ausländer genannt werden, ist dem geistreichen, temperamentvollen Franzosen nicht zu verargen. Im Gegenteil, dieser Umstand sowie die fließende, echt französisch bewegliche Sprache geben dem Buche etwas Persönliches, wir

Digitized by Google
Original from UNIVERSITY OF CALIFORNIA
Generated on 2019-10-24 12:23 GMT / http://hdl.handle.net/2027/uc1.b3252758
Public Domain in the United States, Google-digitized / http://www.hathitrust.org/access_use#pd-us-google

hören den liebenswürdigen Forscher uns in einer Plauderstunde die Essenz seiner erfahrungsreichen Tätigkeit zum Besten geben. Marschik.

Referate.

I. Allgemeines.

Neuere physikalische Methoden in der Hand des Laryngologen. Von Doktor H. Strebel (München). (Archiv f. Laryng., Bd. XX, H. 3.)

Empfehlung der Lichttherapie, insbesondere für die Kieferhöhle in der Methode des Verfassers: Verwendung eines Stabes oder einer wassergefüllten Röhre aus Glas oder Quarz, in der das zugeleitete Licht am Ende als glänzendes Lichtbüschel austritt. Günstige Beeinflussung hat Strebel ferner durch protrahierte Einblasungen von Ozon bei chronischen Entzündungszuständen der Schleimhäute gesehen, ferner durch Verwendung hochfrequenter Funkenströme bei Lupus, Cancroiden, Naevus, Acne rosacea etc.

R. Hoffmann (Dresden).

Zum mechanischen Thymustod. Von F. C. Lund. (Berliner klin. Wochenschr., 1909, Nr. 3.)

Eine Mutter macht die Anzeige, daß ihr ein Monat altes Kind denselben Morgen ohne vorhergehende Krankheit im Bett bei ihr tot gefunden wurde. Die gerichtliche Obduktion ergab: Enorm große Glandula thymus, zum Teil das Herz bedeckend, 6 *cm* lang, 8 *cm* breit. Auf der Lungenoberfläche zahlreiche Ecchymosen, ebenso am Herzen. Das Gewicht der Thymus betrug 20 *g*; sie war ebenfalls mit Ecchymosen besetzt, das Gewebe ödematös, zum Teil zerfließend, mit Hämorrhagien durchsetzt.

Verfasser nimmt an, daß ein großer Teil von plötzlichen Todesfällen im frühen Kindesalter und besonders Fälle von sogenanntem Totliegen kleiner Kinder bei genauerer Untersuchung sich als Erstickungstod bei Thymushypertrophie erklären lassen, und die Konstatierung dieser Tatsache kann von bedeutendem medicoforensischem Interesse sein. Neumann.

Beiträge zur Serumtherapie der Diphtherieintoxikation. Von Doz. Dr. Fritz Meyer (Berlin). (Berliner klin. Wochenschr., 1909, Nr. 26.)

Die Versuche, die der Verfasser anstellte, beschäftigten sich mit den mutmaßlichen Ursachen der Tatsache, daß trotz der Serumtherapie ein Rest von Todesfällen übrig bleibt, der anscheinend vorläufig nicht zu verkleinern ist. Die Versuche beziehen sich: 1. auf den akuten Herztod und die sogenannten hypertoxischen Fälle; 2. auf die zu späte und unzureichende Anwendung des Heilserums, 3. auf den Spättod durch Herzveränderungen; 4. auf die allgemeine postdiphtherische Kachexie.

Ad 1. *a)* Heilserum kann die diphtherische Drucksenkung niemals verhüten und verzögern, aber niemals aufheben; *b)* hypertoxische Fälle können

Digitized by Google
Original from UNIVERSITY OF CALIFORNIA
Generated on 2019-10-24 12:23 GMT / http://hdl.handle.net/2027/uc1.b3252758
Public Domain in the United States, Google-digitized / http://www.hathitrust.org/access_use#pd-us-google

nur mit größten Serummengen auf intravenösem Wege geheilt werden; *c)* das wirksamste Mittel zur Bekämpfung des Diphtheriekollapses ist Adrenalin.

Ad 2. Es ist die Herstellung von hochwertigem, sterilem (ohne Carbol) Serum zu fordern, so daß man in schweren Fällen eine große Serummenge auf intravenösem Wege injizieren kann, ohne wie bisher wegen des Carbolzusatzes daran gehindert zu sein.

Ad 3. Große Serumdosen können die Herzstörungen verhindern, eine Heilung der bereits eingetretenen anatomischen Veränderungen erscheint dagegen unwahrscheinlich.

Ad 4. Große, frühzeitige Dosen und eventuelle Wiederholung derselben, vermögen die allgemeine postdiphtherische Kachexie zu verhindern.

Neumann.

II. Nase und Nebenhöhlen.

Les effets toxiques de l'adrenalisation de la muqueuse nasale. Par M. Lermoyez et Ch. Aubertin. (Annal. des malad. de l'oreille etc., Septembre 1909.)

Das Adrenalin hat eine rein lokale Wirkung, indem es die Vasokonstriktoren reizt, und eine allgemeine Aktion, die in Erhöhung des Blutdruckes besteht. Diese kommt durch Steigerung der Herzkraft und eventuell durch Reizung von Zentren zustande. Es kann toxisch wirken, und zwar akut oder chronisch. Die akuten Anfälle bestehen aus Üblichkeiten, Schwindel, Kopfsausen, und können sich bis zu tödlichem Lungenödem steigern, wie Versuchstiere zeigten. Beim Menschen kommt in schweren Fällen eine Angina pectoris zustande.

Die chronische Vergiftung bekundet sich durch Arteriosklerose und Herzhypertrophie. Choline können seine hypertensive Wirkung neutralisieren, doch können sie die Adrenalinatheromatose nicht aufhalten. Die toxischen Effekte variieren je nach der Dosis, der Applikationsart und dem Individuum. $^2/_{10}$ *mg* pro Kilogramm Tier sind intravenös tödlich.

Der Mensch ist adrenalinempfindlicher als das Tier. $^3/_4$ *mg* subcutan haben Kollaps erzeugt. Die Intoleranz ist nicht konstant, läßt sich aber nicht voraussagen. Die intravenöse Injektion ist am gefährlichsten. Die intratracheale Applikation steht ihr an Gefährlichkeit sehr nahe. Die subcutane und submuköse Art der Darreichung ist weniger gefährlich, aber auch weniger wirksam. Niemals sahen Josué und die meisten anderen Experimentatoren auf diese Weise Atheromatose entstehen. Beim Menschen kann man 1 *mg* in 24 Stunden subdermal injizieren, doch länger als 10 Tage hindurch soll dies mit Bezug aufs Herz nicht geschehen. Durch den Mund verabreicht, ist Adrenalin wenig giftig (2 *mg* pro die), da die Leber neutralisierend wirkt. Am harmlosesten ist die Auftragung auf Schleimhäute. Aber auch diese sind nicht absolut ungefährlich, sie hängen von dem Orte der Instillation ab. Verfasser berichtet über Versuche an 3 Kaninchen, bei denen monatelang täglich Adrenalintampons in

Generated on 2019-10-24 12:23 GMT / http://hdl.handle.net/2027/uc1.b3252758
Public Domain in the United States, Google-digitized / http://www.hathitrust.org/access_use#pd-us-google
Digitized by Google
Original from UNIVERSITY OF CALIFORNIA

die Nase geschoben wurden und die bei der Sektion Herzhypertrophien aufwiesen.

Ein Tier ging akut ein und zeigte ein Lungenödem.

Demnach kann der Physiologe ohne Bedenken einige Male zu Untersuchungs- und Operationszwecken 10—30 Tropfen der $^1/_{1000}$-Lösung verwenden. Submukös sind 10—12 Tropfen zu empfehlen. Zur Stillung einer Epistaxis ist Adrenalin nicht sehr geeignet, da es mit Blut gemischt nicht gut wirkt. Glänzend wirkt Besprengen einer kauterisierten Nasenschleimhaut mit einer Cocain-Adrenalinlösung. Die in Amerika so gebräuchliche Selbstbehandlung von Schnupfen, besonders von Heuschnupfen, mit einem Adrenalinzerstäuber führt zum Abusus.

Es darf das Adrenalin als Herzgift nur vom Arzte angewendet werden.

Fröschels.

Cure radicale de la sinusite maxillaire chronique par la voie nasale. Par G. Mahu. (Annal. des malad. de l'oreille etc., Septembre 1909.)

Die sonst so ausgezeichnete Radikaloperation nach Luc ist ein Eingriff schwerer Natur, der nur in Narkose ausgeführt werden kann. Gelegentlich einer Narkoseverweigerung von seiten einer Patientin operierte der Autor nach folgender Methode: Cocain-Adrenalisierung der unteren Muschel mittelst Tampon. Dann 2 cm^3 1%ige Cocainlösung und 5 Tropfen Cocain in das vordere Ende der Muschel. Nach 10 Minuten Abtragung der vorderen Hälfte mit der perforierenden Schere. Durchbohren der medialen Sinuswand mit der Scherenspitze und Vergrößern der Öffnung mit der Schere und dann mit der flachen Lucschen Zange bis zu 2 Francsstückgröße. Curettieren der Höhle. Tamponade mit Zinkoxyddocht. Nach 2 Tagen beginnen die Spülungen mit Hydrogenwasser.

Fröschels.

Zur nasalen Beeinflussung der Herzneurose. Von Prof. Koblanck. (Deutsche med. Wochenschr., 1910, Nr. 8.)

Ein ausführlicher Selbstbericht eines praktischen Arztes, der nach jahrelangem Bestehen einer äußerst quälenden Herzneurose durch Abtragung von Nasenpolypen, Galvanokaustik, Elektrolyse und endlich durch Resektion des vorderen Endes der rechten mittleren Muschel geheilt wurde, wird in extenso wiedergegeben. Den Krankheitsverlauf mit seinen fast unerträglichen Beschwerden, die den Herrn Kollegen beinahe dem Suicid in die Arme trieben, kurz schildern, ist nicht möglich, es wäre aber wünschenswert, daß sowohl Rhinologen als auch Internisten diesen wissenschaftlich gehaltenen Selbstbericht lesen, um beiläufig davon eine Vorstellung zu bekommen, welch entsetzliche Leiden durch einen verhältnismäßig einfachen Eingriff geheilt werden können.

Neumann.

Über das Adenom der Nase. Von Privatdozent Dr. Hermann Marx. (Aus der Ohrenklinik in Heidelberg.) (Zeitschr. f. Ohrenheilk., Bd. LX, H. 1—2.)

Der Verfasser berichtet aus der Literatur über acht Fälle, die morphologisch das Bild der Adenome zeigen und teilt einen weiteren Fall aus der

Digitized by Google
Original from UNIVERSITY OF CALIFORNIA
Generated on 2019-10-24 12:23 GMT / http://hdl.handle.net/2027/uc1.b3252758
Public Domain in the United States, Google-digitized / http://www.hathitrust.org/access_use#pd-us-google

Klinik mit. Die mikroskopisch als Adenome sich darstellenden Geschwülste der Nase werden in zwei Formen beobachtet, und zwar als kleine, papillom- oder polypenartige Tumoren und als große Tumoren. Es ist möglich, daß die zweite Form aus der ersten hervorgeht, doch läßt sich dies nicht mit Sicherheit entscheiden.

E. Urbantschitsch.

Weitere Erfahrungen über die Behandlung des Rhinoskleroms mit Röntgenstrahlen. Von Dr. Anton R. v. Ruediger-Ruedyger jun. (Lemberg). (Berliner klin. Wochenschr., 1909, Nr. 4.)

Die Bestrahlung bei Rhinosklerom der Nase wurde so vorgenommen, daß die Strahlen von unten her in die Nase, auf die Oberlippe und in den Mund gelangen konnten. Eine Sitzung dauerte 2 Minuten. Verwendet wurde eine mittelweiche Röhre bei einer Spannung von 32 Volt in der Primärspule und 2—3 Amp. Intensität. Man benutzte eine Induktionsröhre von 550 *mm* Funkenlänge und einen Quecksilberunterbrecher. Bei einer Pat. konnte noch nach 5 Jahren Dauerheilung beobachtet werden, obwohl sie bei ihrem Eintritt in die Klinik ein ausgedehntes Sklerom der Oberlippe, des Introitus nasi, der Nasenhöhlen und des Epipharynx zeigt. Die Bestrahlungen werden täglich vorgenommen; zeigte sich die geringste Rötung der Haut, so wurde bis zu deren völliger Genesung pausiert; bei oben erwähnter Pat. wurden im ganzen 62 Bestrahlungen vorgenommen, wobei die gesunden Partien der äußeren Haut durch Bleiplatten, die mit Guttapercha überzogen waren, vor den Strahlen nach Tunlichkeit geschützt wurden; trotzdem mußte im ganzen 48 Tage wegen der Reaktion der äußeren Haut mit der Bestrahlung ausgesetzt werden.

Das Sklerom des Larynx wurde mit derselben Röhre und Stromstärke behandelt, nur dauerte eine Sitzung 4 Minuten, da der Hals mit Stanniolblättchen bedeckt war, so daß die weichen Strahlen, die die Haut am meisten schädigen, abgehalten wurden und nur die harten Strahlen mit ihrer stärkeren Penetrationskraft zur Geltung kamen.

Auch in einem Falle von Larynxsklerom konnte Dauerheilung noch nach 5 Jahren beobachtet werden. Bei diesem Falle wurde durch 7 Monate hindurch bestrahlt, mit Pausen von 2—3 Wochen, bis die Rötung und Anschwellung der Haut wieder vollkommen geschwunden war.

Verfasser beklagt den allgemein bekannten Umstand, daß 99% der Pat. nach erfolgter Heilung trotz häufiger Aufforderung nichts mehr von sich hören lassen und so eine ziffernmäßige Angabe der Dauerheilungen nicht möglich ist.

Neumann.

Indikationen, neuere Methoden und Ergebnisse der kieferorthopädischen Mundatmungsbehandlung. Von Dr. A. Peyser und Dr. Rich. Landsberger (Berlin). (Berliner klin. Wochenschr., 1909, Nr. 6.)

Es wird die Gaumenform bei Leptoprosopen und Chamäprosopen besprochen und dann übergegangen auf die Spitzbogenform des Gaumens, die

Generated on 2019-10-24 12:23 GMT / http://hdl.handle.net/2027/uc1.b3252758
Public Domain in the United States, Google-digitized / http://www.hathitrust.org/access_use#pd-us-google
Digitized by Google
Original from UNIVERSITY OF CALIFORNIA

durch pathologische Momente bedingt ist. An erster Stelle findet die Hypertrophie der Rachentonsille Würdigung.

Trotz exakter Entfernung der adenoiden Vegetationen bleibt die Mundatmung oft bestehen und mit ihr andere Erscheinungen, wie häufiger Schnupfen, Tuben- und Bronchialkatarrhe, Pavor nocturnus, Enuresis etc., bestehen. Viele dieser Erscheinungen können durch pädagogische Einwirkung geheilt werden. Dies ist aber unmöglich in denjenigen Fällen, bei welchen der Gaumen wegen des langen Bestandes der Adenoiden im Wachstum soweit zurückgeblieben ist, daß er für die Nasenatmung ein Hindernis abgibt.

Landsberger konstruierte mit Zuhilfenahme zweier älterer Apparate einen neuen Apparat, der die Vorteile beider in sich vereinigt. Dieser Apparat wird am harten Gaumen so angebracht, daß er die Gaumenränder auseinander drückt. Der Apparat kann ständig bis zur Erzielung eines günstigen Resultates getragen werden, ohne besonders lästig zu fallen. An zwei beigegebenen Röntgenbildern zeigt der Verfasser das Resultat seiner „kieferorthopädischen" Therapie. Nach 6wöchentlicher Tätigkeit des Apparates sieht man an Stelle der Gaumennaht einen Spalt, der von Bindegewebe erfüllt ist und jedenfalls später verknöcherte, denn die geschaffene Abflachung des harten Gaumens bestand noch nach $1^1/_4$ Jahren. Der Apparat bewirkt ferner, daß in demselben Maße, in dem die Gaumenränder und mit ihnen die Alveolarfortsätze auseinanderrücken, die Schneidezähne etwas hereinrücken und so eine bestehende Prognathie behoben, zumindestens gemildert wird. Neumann.

Ein Beitrag zum Kapitel der Fremdkörper in der Stirnhöhle. Von Dr. Felix Krämer (Frankfurt a. M.). (Berliner klin. Wochenschr., 1909, Nr. 13.)

Ein Pat. büßte auf der Jagd durch Entladung seines Gewehres mehrere Finger und sein rechtes Auge ein. 20 Jahre später fiel Pat. von einem Stuhl und schlug mit der rechten Stirnhöhlengegend auf, die ganz unwesentliche Verletzung heilte aber nicht, und ein halbes Jahr später ist an dieser Stelle eine Fistel etabliert, die eine serös-eitrige Flüssigkeit sezerniert. Die Stirnhöhlengegend ist gerötet und aufgetrieben. Die Eröffnung der Stirnhöhle ergab eine $1^1/_4$ *cm* lange und 4 *mm* breite Holzkohle, welche beim ersten Unfall durch die Feuerwirkung — es geschah in einem Eichengebüsch — in die Stirnhöhle gelangt sein muß und daselbst reaktionslos durch 20 Jahre liegen blieb.

Neumann.

Zur Tuberkulose der Hypophyse. Von Dr. Hermann Sommer (Dresden). (Zeitschrift f. Laryng., Rhinol. und ihre Grenzgebiete, Bd. II, H. 4.)

Der Autor berichtet über einen Fall von Tuberkulose der Hypophyse, es war makroskopisch die einzige tuberkulöse Lokalisation im Körper, und schildert den durch dieselbe hervorgerufenen Symptomenkomplex. Die 48jährige Pat. ging an Meningitis basalis zugrunde. Es ist dies der vierte in der Literatur bekannte Fall von Tuberkulose der Hypophysis. Kofler.

Digitized by Google
Original from UNIVERSITY OF CALIFORNIA
Generated on 2019-10-24 12:23 GMT / http://hdl.handle.net/2027/uc1.b3252758
Public Domain in the United States, Google-digitized / http://www.hathitrust.org/access_use#pd-us-google

Über zwei mit meiner Methode behandelte klinische Fälle von chronischer Stirnhöhleneiterung. Kritische Erörterungen und Vorschläge von Prof. Doktor S. Citelli (Catania). (Zeitschr. f. Laryng., Rhinol. und ihre Grenzgebiete, Bd. II, H. 4.)

Der Autor berichtet über zwei nach seiner Methode behandelte Fälle von Sinusitis frontalis chronica, von denen einer nach 4 Monaten infolge einer schweren Schrumpfung ein Rezidiv bekam, während der zweite geheilt blieb. Die Methode besteht darin, die eiternde Stirnhöhle nach ausgiebiger Auskratzung und Desinfektion mit einer aseptischen und antiseptischen Masse auszugießen, und als solche empfahl er mit Jodoform versetztes Paraffin. Auf diese Weise hofft der Verfasser, die chirurgische Forderung, diese Höhlen zur Verödung zu bringen und dabei das Gesicht des Pat. vor Entstellung zu bewahren, am vollständigsten zu erfüllen. Zum Schlusse knüpft der Autor kritische Betrachtungen an die Tatsache, daß in dem einen Falle Heilung, in dem anderen ein Rezidiv auftrat, und sieht die Ursache hiefür in verschiedenen Begleitumständen.

Kofler.

Ein neues operatives Verfahren zur Beseitigung von Synechien in der Nase. Von O. Körner. (Zeitschr. f. Ohrenheilk., Bd. LX, H. 3—4.)

Die Methode besteht in Trennung der Synechie und Herausschneiden des Teiles des Septum, an dem das Narbengewebe haftete (zur Vermeidung der Wiederanwachsung). Diese Methode bietet nur bei kleinen Kindern mit angeborenen oder kongenital syphilitischen Narben unsichere Resultate, bei Erwachsenen ist sie leicht ausführbar.

E. Urbantschitsch.

Beitrag zur Röntgentherapie und Klinik des Skleroms. Von Dr. Hugo Zwillinger (Budapest). (Zeitschr. f. Ohrenheilk., Bd. LXI, H. 1.)

Verfasser beschreibt 4 Skleromfälle, die er mittelst Röntgenbestrahlung behandelt hatte und weist auf die Vorzüge der Radiotherapie in solchen Fällen hin: eklatante Tiefenwirkung, besondere Empfindlichkeit des Skleromgewebes gegenüber den Röntgenstrahlen, so daß sich nicht nur frische Produkte, sondern selbst jahrelang bestehende alte Infiltrate zurückbilden. Granulome schwinden rascher, schwielig verändertes, geschrumpftes Gewebe bedarf längerer systematischer Behandlung, die Dauererfolge zeitigen.

E. Urbantschitsch.

Fetttransplantation nach Stirnhöhlenoperation. Aus der Universitäts-Augenklinik in Straßburg i. E. Von Dr. Georg Marx. (Zeitschr. f. Ohrenheilk., Bd. LXI, H. 1.)

Bei einem 15jährigen Knaben wurde die Aufmeißelung der Stirnhöhle nach Kuhnt vorgenommen, nur wurde die Haut nicht vernäht, sondern bloß eine Jodoformgazetamponade der Höhle ausgeführt und nach 3 Wochen, als sich die Wundhöhle mit frischen Granulationen gefüllt hatte, eine Fetteinpflanzung (vom Oberschenkel) vorgenommen. Das kosmetische Resultat war sehr zufriedenstellend.

Der Erfolg ist wohl beachtenswert. Nur gibt der Umstand, daß nach den Versuchen des Verfassers transplantiertes Fettgewebe allmählich zugrunde

Digitized by Google
Original from UNIVERSITY OF CALIFORNIA
Generated on 2019-10-24 12:23 GMT / http://hdl.handle.net/2027/uc1.b3252758
Public Domain in the United States, Google-digitized / http://www.hathitrust.org/access_use#pd-us-google

geht und durch Bindegewebe ersetzt wird, zu bedenken, ob sich diese immerhin etwas umständliche Transplantation nicht durch eine einfachere Methode ersetzen läßt, zum Beispiel durch Paraffininjektionen, da doch auch Paraffin Bindegewebswucherung hervorruft. E. Urbantschitsch.

Über Pyämie nach Kieferhöhleneiterung. Aus der Universitätsklinik für Ohrenkrankheiten zu Straßburg i. E. Von Dr. J. Zange, II. Assistent der Klinik. (Zeitschrift f. Ohrenheilk., Bd. LX, H. 3—4.)

Die Werke von Hayek und Gerbers zeigen Beobachtungen, daß die septischen und pyämischen Zustände fast nie direkte Folge der Nasennebenhöhlenerkrankungen sind, sondern fast immer erst auf dem Umwege einer zerebralen Erkrankung auftreten. Daß es aber auch anders sein kann, lehren 2 Fälle, die Verfasser im Verlaufe des letzten Semesters kurz hintereinander beobachten konnte. Es muß daher bei allen zukünftigen Fällen neben genauer klinischer Beobachtung das Hauptgewicht auf eine einwandfreie pathologisch-anatomische und bakteriologische Untersuchung gelegt werden.

E. Urbantschitsch.

Über vier im Anschluß an eitrige Nebenhöhlenerkrankungen entstandene Komplikationen mit tödlichem Ausgang. Aus der Klinik Prof. Kümmel (Heidelberg). Von Dr. Meurers. (Zeitschr. f. Ohrenheilk., Bd. LX, H. 3—4.)

Fall I: Chronisches Empyem der rechten Kieferhöhle. Thrombose beider Sinus cavernosi. Parotitis septica. Uvulaabsceß, Stomatitis et Pharyngitis ulcerosa. Es handelte sich um eine von einer Zahncaries ausgehende Kieferhöhleneiterung mit Fortleitung der Infektion durch die Venae perforantes mit Thrombose (wahrscheinlich des Plexus pterygoideus und des Sinus cavernosus) durch retrograde Infektion. Knochencaries hat nicht vorgelegen.

Fall II: Sinusitis front. dupl., Abscessus lobi front. dextr. In diesem Falle kam es nach symptomlosem Verlauf zur eitrigen Meningitis mit Sinusthrombose und schließlich zu Extradural- und Frontallappenabscessen.

Fall III: Sinusitis ethmoidalis et front. dupl. Empyem antr. sphenoid. dextr. Meningitis basil. diffusa. Hier war die Komplikation jedenfalls von dem Empyem der Keilbeinhöhle ausgegangen; nach der Infektion des Sinus cavernosus entstand eine Thrombophlebitis, nach welcher es zu basilärer Meningitis kam. Keinesfalls war eine Veränderung der knöchernen Wandungen nachzuweisen.

Fall IV: Empyem der linken Kieferhöhle und beider Stirnhöhlen. Thrombose des Sinus long. Subduraler Absceß. Eitrige Konvexitätsmeningitis. Ein linkseitig bestehendes Stirnhöhlenempyem führte nach Durchbruch durch das Septum zu einem ebensolchen Empyem rechts. Durch die Venae diploet. frontales wurde der Sinus longitudinalis und weiter das Em. parietale infiziert und thrombosiert, daher kam es von der eitrigen Infektion des Sinus sagittalis zu einem Subduralabsceß, der zur Infektion der Galea und Osteomyelitis der Diploe führte. E. Urbantschitsch.

Digitized by Google
Original from UNIVERSITY OF CALIFORNIA
Generated on 2019-10-24 12:23 GMT / http://hdl.handle.net/2027/uc1.b3252758
Public Domain in the United States, Google-digitized / http://www.hathitrust.org/access_use#pd-us-google

III. Pharynx und Mundhöhle.

Über chirurgische und prothetische Deckung von Gesichts- und Gaumendefekten. Von Prof. Dr. Ludwig Brandt. (Berliner klin. Wochenschr., 1909, Nr. 23.)

Verfasser bespricht die häufigen Mißerfolge bei der Plastik der Nase, des Gaumens, der Ohren etc.; er stellt eine Reihe von Pat. vor, bei welchen er durch „chirurgische Prothesen", wie er es nennt, kosmetisch und funktionell günstige Erfolge erzielt hat: 1. Bei einem Mann mit Defekt der Nase wird der harte Gaumen perforiert und in diesen Gaumendefekt eine Platte eingesetzt, die einerseits die Nasenprothese fixiert, andrerseits von dieser gehalten wird. 2. Eine Ohrprothese wird mittelst Schrauben an die noch vorhandenen Knorpelteile des defekten Ohres fixiert. 3. Für Uranoplastik und Staphylorhaphie wurde ein eigener Apparat konstruiert, der die rudimentären Muskeln zur Mitwirkung heranzieht und keine Geschwürsbildung hervorruft. 4. Ein Pat. wird vorgestellt, bei welchem der resezierte linke Oberkiefer teilweise durch eine Prothese ersetzt ist, wobei der funktionelle Erfolg ein sehr guter ist, während der kosmetische zu wünschen übrig läßt. Neumann.

Der Torus palatinus. Aus der Ohren- und Kehlkopfklinik der Universität Rostock. Von O. Körner. (Zeitschr. f. Ohrenheilk., Bd. LXI, H. 1.)

Der Torus palatinus (Gaumennaht mit aufgeworfenen Knochenrändern) entsteht meist postembryonal; beim männlichen Geschlecht findet er sich in jedem Alter gleich häufig vor (6—8½%); beim weiblichen Geschlecht bis zum 20. Jahr trifft man ihn gleich häufig wie beim männlichen, vom 20. Jahr an aber 2—3mal so häufig (14⅓—26%), und zwar bei verheirateten Weibern fast doppelt so oft als bei gleichalterigen ledigen.

Der Torus ist stets viel breiter als hoch (200:50 *mm* maximal); eine Vererbbarkeit scheint zu bestehen. E. Urbantschitsch.

Eine Dermoidzyste am Mundboden. Von Dr. Heydenreich (Emden). (Archiv f. Laryng., Bd. XX, H. 3.)

Der Tumor fand sich bei einem 20jährigen Mädchen, verursachte Schluckbeschwerden. Entfernung durch einen Schleimhautschnitt neben dem Frenulum linguae und stumpfe Auslösung. Mikroskopisch erwies sich die Geschwulst als Dermoidzyste. R. Hoffmann (Dresden).

IV. Larynx.

Behandlung der Kehlkopftuberkulose mit Röntgenstrahlen (Tiefenbestrahlung). Von Prof. Dr. Wilms (Basel). (Deutsche med. Wochenschr., 1910, Nr. 6.)

Die Resultate der Röntgen-Tiefenbestrahlung (Iselin, Deutsche Zeitschr. f. Chir., Bd. 103) bei Knochen- und Gelenkstuberkulose veranlaßten den Verfasser, die Tiefenbestrahlung auch bei Tuberkulose des Larynx zu versuchen. Ein 30jähriger Mann wies an der vorderen Halsseite einen handtellergroßen, kalten Absceß auf, in der Interarytänoidealgegend ein tuberkulöses Ulcus. Der Absceß am Halse wurde eröffnet und es entleerten sich ungefähr 100 cm^3 Eiter. Acht Tage später wurde eine Tiefenbestrahlung vorgenommen, die eine Stunde

Digitized by Google
Original from UNIVERSITY OF CALIFORNIA
Generated on 2019-10-24 12:23 GMT / http://hdl.handle.net/2027/uc1.b3252758
Public Domain in the United States, Google-digitized / http://www.hathitrust.org/access_use#pd-us-google

dauerte. Drei Wochen später zeigte sich nur noch an der Incisionsstelle des Abscesses eine kleine Verfärbung, das endolaryngeale Ulcus war bedeutend kleiner geworden, zweite Tiefenbestrahlung. — Drei Wochen später ist das endolaryngeale Ulcus vollkommen ausgeheilt. Der Absceß am Halse ist nicht wieder aufgetreten. Bezüglich der Details bei einer „Tiefenbestrahlung" verweist der Verfasser auf die oben erwähnte Arbeit von Iselin.

Neumann.

Zur Ätiologie der brandigen Kehlkopfentzündungen. Von Dr. W. Schwetz. (Ohrenklinik Jena.) (Zeitschr. f. Ohrenheilk., Bd. LX, H. 1—2.)

Die histologisch-bakteriologischen Untersuchungen ergeben eine Gewebsnekrose, die sich durch die relative Geringfügigkeit der entzündlichen Veränderungen in der Umgebung und das massenhafte Vorhandensein fusiformer Bacillen, Spirillen und Pilzfäden im erkrankten Gebiet auszeichnet; es ist genau das Bild, welches Perthes u. a. von der Noma und ihren Erregern entworfen haben. Diese Bacillen dürften als ätiologisches Agens in Betracht kommen.

Die Fähigkeit der spindelförmigen Bacillen, selbständige eitrige und gangränöse Prozesse zu erzeugen, ist erwiesen, doch bedarf es zur Ansiedlung und Zerstörung der Gewebe fast immer einer besonderen Schwächung des Organismus.

E. Urbantschitsch.

Zur Physiologie der Stimme und Sprache. Von Dr. Max Scheier (Berlin). (Berliner klin. Wochenschr., 1909, Nr. 23.)

Verfasser bespricht den Vorteil, den die Röntgenaufnahmen mit dem Grissonator gegenüber den anderen Methoden bei der Erforschung der Sprachbildung für sich in Anspruch nehmen. Während frühere Röntgenaufnahmen infolge der langen Expositionszeit verwischte Bilder gaben, gibt eine Grissonatoraufnahme wegen ihrer kurzen Expositionszeit (1 Sekunde) Bilder, an welchen die Konturen und einzelnen Teile der sprachbildenden Organe überraschend gut zu sehen sind. Verfasser sagt, daß diese Methode zwar einen bedeutenden Fortschritt auf dem Gebiete der Lauterforschung bedeutet, aber dadurch, daß sie die Bilder nur im Profil zur Anschauung bringt, die alten Methoden nicht gänzlich verdrängen wird.

Neumann.

Was muß der Hausarzt von den Sprachstörungen wissen? Von H. E. Knopf (Frankfurt a. M.). (Berliner klin. Wochenschr., 1909, Nr. 25.)

Der Verfasser tritt dafür ein, daß der Hausarzt im Gebiete der Sprachstörungen soweit orientiert sein soll, daß er seine Klienten im geeigneten Zeitpunkt einem Spezialisten übergeben kann. Dieser wieder soll auf den anderen Gebieten der Medizin wenigstens soweit zu Hause sein, daß er imstande ist, etwa allgemeine Erkrankungen konstitutioneller und psychischer Natur richtig zu würdigen. Verfasser bespricht die einzelnen Sprachstörungen in so kurzen, aber treffenden Worten, daß seine verhältnismäßig kurze Arbeit als ein vollständiges Inhaltsverzeichnis der „Sprachstörungen" gelten kann. Mit ebensolchem Geschick bespricht er in einigen Worten die Stimmstörungen. Neumann.

Digitized by Google
Original from UNIVERSITY OF CALIFORNIA
Generated on 2019-10-24 12:23 GMT / http://hdl.handle.net/2027/uc1.b3252758
Public Domain in the United States, Google-digitized / http://www.hathitrust.org/access_use#pd-us-google

Gegen die Schluckschmerzen der Phthisiker. Von Dr. Grabower (Berlin). (Zeitschrift f. Ohrenheilk., Bd. LX, H. 1—2.)

Der Verfasser berichtet (im Anschluß an einen Vortrag von Rudolf Hoffmann über die Injektionsmethode gegen die Dysphagie der Phthisiker) über die Erfahrungen der Stauung in den gleichen Fällen, insbesonders über die vom Verfasser angewendete Stauungsbinde. Diese wird unterhalb des Kehlkopfes, vom unteren Rande der Cartilago cricoidea bis zum oberen Rande der Claviculae angelegt und so fest angezogen und eingehakt, als es der Pat. verträgt. Verfasser zieht so fest zusammen, bis im Gesichte des Pat. sich schwach blaurote Färbung zeigt. Die Binde bleibt am ersten Tage 6 Stunden, am zweiten Tage 12—15 Stunden, am dritten Tage 18 Stunden und vom vierten Tage ab 20—22 Stunden liegen. Schon am zweiten Tage läßt der Schluckschmerz wesentlich nach, vom vierten Tage ab sind die Pat. imstande, flüssige und festweiche Kost, am fünften Tage, spätestens am sechsten der Benutzung der Binde harte, gut gekaute Kost ohne jeden Schmerz zu schlucken. Der Verfasser weiß 8 Fälle von Kehlkopftuberkulose, die von heftigen Schluckschmerzen begleitet waren und deren Verlauf er unter dem Einfluß der Stauungsbinde 3 bis 5 Monate hindurch beobachten konnte. In allen Fällen waren die Schmerzen nach wenigen Tagen gewichen und die Schmerzlosigkeit von Dauer; die Binde konnte nach 8—10wöchentlicher Benutzung schon völlig entbehrt werden. Es handelt sich hier zumeist um Fälle mit vorgeschrittener Tuberkulose; in jedem dieser Fälle waren durch Anwendung der Stauungsbinde die Schluckschmerzen bis zu Ende fortgeblieben. Durchgehends zeigten sich die ödematös geschwellten Teile nach Verlauf einiger Wochen in ihrem Umfange reduziert und geschrumpft.

E. Urbantschitsch.

Einseitige traumatische Lähmung aller durch das Foramen jugulare austretenden Nerven: Glossopharyngeus, Vagus und Accessorius. Aus der Klinik Prof. Körner (Rostock). Von G. Wüstmann, II. Assistent. (Zeitschr. f. Ohrenheilkunde, LXI. Bd., H. 1.)

Aus der Anamnese sei hervorgehoben, daß es sich um eine 31jährige polnische Schnitterin handelte, die mit einer Mistgabel 3 Schläge über den Kopf und einen Schlag über die linke Schulter erhielt; sie wurde sodann an ihrem Kopftuch erfaßt und herumgerissen. Sofort nach der Mißhandlung stellten sich Atemnot ein, ferner Heiserkeit, Hals- und Schulterschmerzen links, vermindertes Schluckvermögen und vermindertes Gebrauchsvermögen des linken Armes; geschluckte Flüssigkeiten flossen zum Teil wieder aus der Nase heraus. Verfasser bespricht die Erscheinungen eingehender.

E. Urbantschitsch.

Experimentelle und kritische Untersuchungen über die Wirkung des Sonnenlichtes, der Röntgenstrahlen und des Quecksilberdampflichtes auf die Kehlkopftuberkulose des Kaninchens. Aus der laryngologischen Klinik Killian in Freiburg i. Br. Von Dr. Brünings (Jena) und Dr. W. Albrecht (Tübingen). (Zeitschr. f. Ohrenheilk., Bd. LX, H. 3—4.)

Die Verfasser kommen auf Grund ihrer Untersuchungen zu folgenden Schlußsätzen:

Digitized by Google
Original from UNIVERSITY OF CALIFORNIA
Generated on 2019-10-24 12:23 GMT / http://hdl.handle.net/2027/uc1.b3252758
Public Domain in the United States, Google-digitized / http://www.hathitrust.org/access_use#pd-us-google

1. Die Strahlenbehandlung der menschlichen Kehlkopftuberkulose darf ein hervorragendes Interesse beanspruchen, weil nur sie die Möglichkeit einer elektiven Therapie bietet und bei anderen Tuberkuloseformen in diesem Sinne anerkannte Erfolge zu verzeichnen hat.

2. Die überaus großen technischen Schwierigkeiten einer wissenschaftlich begründeten Strahlenbehandlung des menschlichen Kehlkopfes verlangen experimentelle Vorarbeiten, zu denen sich die Kehlkopftuberkulose des Kaninchens wegen der Gleichartigkeit des histologischen Krankheitsverlaufes eignet.

3. Die bisherigen Behandlungsversuche der menschlichen Kehlkopftuberkulose mit Sonnenlicht genügen nicht den physikalischen und biologischen Voraussetzungen der Phototherapie, welche an diesem Objekt theoretisch und auf Grund der an Lupus gewonnenen Erfahrungen überhaupt nur geringe Aussicht auf Erfolg bietet.

4. Exakt durchgeführte Bestrahlungen des tuberkulösen Kaninchenkehlkopfes mit dem kurzwelligen Spektralabschnitt konzentrierten und gekühlten Sonnenlichtes sind klinisch und histopathologisch völlig ergebnislos gewesen.

5. Bestrahlungsversuche am gleichen Objekt mit dem bei Lupus wirksamen Quecksilberdampflicht hatten das gleiche negative Ergebnis.

6. Richtig abgestimmte Röntgenstrahlung bietet hinsichtlich der Penetranz, der Homogenität ihrer Tiefenwirkung und des elektiven Zerstörungsvermögens theoretisch am meisten Aussichten auf eine günstige Beeinflussung der Kehlkopftuberkulose.

7. Bestrahlungsversuche des tuberkulösen Kaninchenkehlkopfes mit Röntgenlicht haben ein zweifelloses Heilungsergebnis geliefert, welches sich sowohl klinisch wie histopathologisch — Abkapselung und Durchwaschung mit „hyalinem Bindegewebe“ — mit aller Sicherheit nachweisen ließ.

E. Urbantschitsch.

V. Trachea, Bronchien, Oesophagus.

Rétrécissements cicatriciels infranchissables de l'oesophage et oesophagoscopie. Par Guisez. (Annal. des malad. de oreille etc., Septembre 1909.)

In dieser Arbeit werden 34 selbstbeobachtete Fälle von hochgradigster narbiger Verengerung des Oesophagus zusammengestellt, die mit dem Katheter nicht passierbar waren. Die einzelnen Fälle können hier nicht angeführt werden, da nur eine genaue Beschreibung von Nutzen wäre. In der Ätiologie spielt die Kalilauge die größte Rolle. 4mal waren länger liegende Fremdkörper, 4mal scheinbar gutartige Geschwüre der Grund für die Narbenstenose. Die Verätzungsnarben sind oft mehrfach und meist im engen Teil des Oesophagus gelegen. Die Dysphagie tritt vollständig zur Zeit des Unfalles auf, bessert sich dann, um schließlich wieder zu bedeutender Stärke anzuwachsen. In diesem Stadium tritt anfangs oft Wiederkauen, später bei völliger Unpassierbarkeit für Speisen jedesmaliges Erbrechen auf.

Generated on 2019-10-24 12:23 GMT / http://hdl.handle.net/2027/uc1.b3252758
Public Domain in the United States, Google-digitized / http://www.hathitrust.org/access_use#pd-us-google
Digitized by Google
Original from UNIVERSITY OF CALIFORNIA

Die vom Autor angewandte Oesophagoskopie bestätigte meist die aus der Anamnese gestellte Diagnose, förderte aber auch auf andere Art nicht feststellbare Narben zutage. Wenn zum Beispiel wegen Selbstmordversuches das Trinken ätzender Flüssigkeiten geleugnet wird, schafft die Oesophagoskopie Klarheit. Andrerseits wurde in 2 Fällen eine Verätzung angegeben, während es sich in Wirklichkeit um Carcinome handelte. Die Narben nach Fremdkörpern entstehen oft erst jahrelang nach dem Unfall. Das oesophagoskopische Bild einer Narbe ist charakteristisch. An einer Wand springt ein glattes, weißes Gewebe vor. Die restierende Öffnung ist meist sehr eng und exzentrisch, was das blinde Katheterisieren sehr erschwert. Unter Leitung des Auges kann man aber mit einer fadendünnen Bougie durchkommen, was eine weitere Therapie einleitet. In einigen Fällen hatten sich „Ersatzmägen" gebildet, Säcke, die 400—900 cm^3 enthielten. Bei manchen waren fingerförmige Ausstülpungen vorhanden, in denen sich beim blinden Katheterisieren die Bougie verlieren und dort eine Perforation setzen konnte.

Von den während 4 Jahren vom Autor unter Oesophagoskopie mit Katheterisieren behandelten 34 Fällen wurden 28 geheilt und einer gebessert. Ein Fall blieb ungeheilt, da die Narbe absolut undurchgängig war. 4 Fälle starben. 2 davon durch Perforationen, 2 gastrotomierte durch vom Magenmund her erfolgte Infektion. Die vom Autor angewandte Technik zur Erweiterung oesophagoskopischer Narben war folgende: Einführung des Tubus unter der Kontrolle des Auges. Ausspülung eventuell vorhandener Säcke, Auffindung des Engpasses, die durch von unten her durchdringenden Schleim oft leichter sichtbar wird. Katheterisieren mit einer fadendünnen Bougie. Bei weichen Narben kommt man gleich bei der ersten Sitzung bis Nr. 18 oder 20. Sonst führt man eine Verweilsonde ein. Oft kommt man so zum Ziele. In anderen Fällen ist es nötig, das Oesophagotom unter strenger Kontrolle des Auges einzuführen und in die engste Zone 2—3 Schnitte zu machen. Dann kann man mit dickeren Sonden das Narbengewebe zerreißen und zurückdrängen. Das Katheterisieren wird so lange oesophagoskopisch ausgeführt, als Gefahr vorhanden ist, auf falsche Wege zu geraten. Dann geht man zu Gummibougies über, die man mit dem Tastgefühl einführt. Häufig kommt es zu Rezidiven, besonders wenn langgestreckte Narben vorlagen. In solchen Fällen verwendete der Autor die Elektrolyse, indem er den negativen Pol in Form einer langen Nickelolive einführt, den anderen Pol auf die Brust des Pat. setzt und den Strom bis auf 12 Milliampère anwachsen läßt. Diese Behandlung ist von ausgezeichneter Wirkung und die einzelnen Sitzungen konnten alle 2 Monate stattfinden.

Fröschels.

Digitized by Google
Original from UNIVERSITY OF CALIFORNIA
Generated on 2019-10-24 12:23 GMT / http://hdl.handle.net/2027/uc1.b3252758
Public Domain in the United States, Google-digitized / http://www.hathitrust.org/access_use#pd-us-google

Otologischer Teil.

Original-Artikel.

Aus der Ohrenabteilung der allgemeinen Poliklinik in Wien.

Weitere Studien über den durch Kompression und Aspiration auslösbaren labyrinthären Nystagmus.

Von Prof. Dr. **G. Alexander.**

Gelegentlich meiner ersten Mitteilung über das Fistelsymptom[1]) und in der Publikation von Lassalle und mir[2]) wurde darauf verwiesen, daß in einzelnen, allerdings nicht häufigen Fällen durch Luftdruckänderungen im äußeren Gehörgang (durch Kompression oder Aspiration oder durch beides) ein labyrinthärer Nystagmus und Schwindel, das heißt, das von mir zuerst beschriebene Fistelsymptom auftritt, ohne daß in diesen Fällen von einer Labyrinthfistel die Rede sein kann, ja, ohne daß eine eitrige Mittelohrerkrankung besteht.

Es handelt sich eben hier um seltene Ausnahmsfälle, bei welchen die Reizschwelle des Vestibularapparates tiefer gelegen ist als sonst: Bei intakter Labyrinthkapsel wird durch Luftverdichtung im äußeren Gehörgang gewöhnlich nur eine Funktionsstörung im cochlearen Teil des Labyrinthes herbeigeführt, der vestibulare Teil bleibt reaktionslos. In diesen seltenen Fällen nun reagiert nicht bloß der cochleare, sondern auch der vestibulare Teil des Labyrinthes.

Gelegentlich meiner ersten Untersuchung konnte ich nur kurz auf derartige von mir beobachtete Fälle verweisen, einen exakt und lange Zeit beobachteten Fall dieser Art teile ich im folgenden mit:

Klara R., 14½ Jahre, Beamtenstochter, geboren in Wien.

Krankengeschichte vom 3. V. 1909.

Keine hereditäre Belastung, keine Kinderkrankheiten, bis zum 9. Lebensjahr normal hörend. Im 9. Lebensjahre traten Kopfschmerzen auf und eine allmählich zunehmende beiderseitige Schwerhörigkeit. Pat. stand damals in ärztlicher Behandlung

---

[1]) Sitzung der Österr. Otologischen Gesellschaft vom 28. II. 1907. (s. Sitzungsprotokoll, Monatsschr. f. Ohrenheilk., 1907.)

[2]) Alexander und Lassalle, Zur Klinik des labyrinthären Nystagmus. (Über den durch Luftdruckveränderungen auslösbaren Nystagmus und das Fistelsymptom.) Wiener klin. Rundschau, 1908, Nr. 1/2.

Digitized by Google
Original from UNIVERSITY OF CALIFORNIA
Generated on 2019-10-24 12:23 GMT / http://hdl.handle.net/2027/uc1.b3252758
Public Domain in the United States, Google-digitized / http://www.hathitrust.org/access_use#pd-us-google

(Adenotomie, Faradisation, Luftdusche). Mit 11 Jahren erkrankte Pat. an linkseitiger Hornhautentzündung, wurde in der Folgezeit augenärztlich behandelt und machte eine Haller Jodkur durch. Die Schwerhörigkeit wechselt angeblich in der Intensität: während der Menses, durch warme Bäder, durch schlechtes Wetter wird dieselbe gesteigert. Seit Beginn der Ohrerkrankung ein subjektives Geräusch in beiden Ohren (Klingen), zeitweise Schwindelgefühl, oft mehrmals im Tage kurzdauernde Schwindelanfälle, doch vermag die intelligente Pat. die Anfälle nicht näher zu beschreiben. Mitunter Erbrechen während des Anfalles, andrerseits aber wochenlange, schwindelfreie Remissionen.

Die Untersuchung ergibt ein mittelkräftiges, gutgenährtes Individuum. An der linken Hornhaut eine zentrale, wolkige Macula nach Keratitis parenchymatosa (Prof. Dr. Klein).

Wassermannsche Reaktion (Prof. Dr. Albrecht) negativ.[3])

Trommelfell beiderseits normal.

Funktionsbefund: Hörschärfe für Konversationssprache rechts 1 *m*, links ad concham, für Flüstersprache beiderseits 0.

Akumeter beiderseits 0. Weber am Kopf. Schwabach verkürzt.

Rinne beiderseits negativ mit bedeutend verkürzter Luft- und Kopfknochenleitung.

Untere Tongrenze mäßig, obere Tongrenze (14.000 Schwingungen) hochgradig herabgesetzt.

a_1 durch die Luftleitung stark verkürzt.

Uhr durch die Kopfknochen negativ.

Statisches Labyrinth.

Mitunter besteht spontaner, rotatorischer, kleinschlägiger Nystagmus nach beiden Seiten, zumeist ist jedoch kein Spontannystagmus nachweisbar.

Es bestehen bedeutende Gleichgewichtsstörungen: Einbeiniges Stehen bei geschlossenen Augen unmöglich, bei offenen Augen ziemlich gut.

Kalorische Erregbarkeit erhalten.

Galvanische Erregbarkeit für Kathode am Ohr beiderseits deutlicher Nystagmus bei 9 Milliampère.

Erregbarkeit auf dem Drehstuhl negativ, selbst nach 30 Umdrehungen wird kein Nystagmus oder Schwindel erzielt.

Fistelsymptom beiderseits positiv, und zwar zeigt sich bei Druckerhöhung vom äußeren Gehörgang aus grobschlägiger, intensiver Nystagmus nach beiden Seiten.

---

[3]) Die Mutter der Pat. ergibt bei der Wassermannschen Reaktion eine Spur Hemmung.

[4]) Ich verwende jetzt bei der Untersuchung auf Fistelsymptom ein kleines Doppelgebläse (zu beziehen durch C. Reiner in Wien), das vorzügliche Dienste leistet.

Generated on 2019-10-24 12:23 GMT / http://hdl.handle.net/2027/uc1.b3252758
Public Domain in the United States, Google-digitized / http://www.hathitrust.org/access_use#pd-us-google
Digitized by Google
Original from UNIVERSITY OF CALIFORNIA

Goniometer

bei offenen Augen

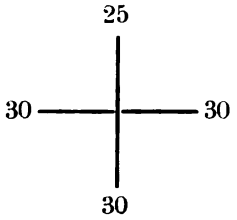

bei geschlossenen Augen

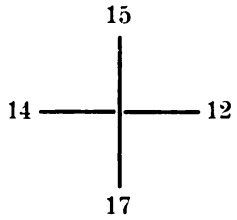

Im Gebiete der Gesichtsnerven keine Störung.

Corneal- und Rachenreflex herabgesetzt.

Sehnenreflexe erhalten und normal, keine sonstigen Störungen im Bereich der motorischen und sensiblen Sphäre, keine hysterischen Stigmata.

10. V. 1909. Fistelsymptom durch die ganze Zeit deutlich auslösbar, heute ist es rechts weniger ausgeprägt als links; die einzelnen Ausschläge des Nystagmus Verschiebungen des Bulbus) betragen heute links 6—8 *mm*, rechts 2—3 *mm*, an anderen Tagen beiderseits 6—8 *mm*. Der Nystagmus ist grobschlägig, langsam, horizontal mit rotatorischer Komponente. Die einzelne Druckerhöhung ist von 3—8 starken Nystagmusschlägen gefolgt. Bei Nachlassen des Druckes tritt nach der Gegenseite ein ebenso intensiver horizontaler Nystagmus mit rotatorischer Komponente auf.

Dieses „Fistelsymptom" blieb in fast unveränderter Intensität bis ungefähr 6. VI. 1909 bestehen. Die Pat. wurde wiederholt untersucht und das Phänomen des Kompressionsnystagmus bei intaktem Trommelfell sehr oft festgestellt.

Beim Versuch wurde die Olive vollkommen luftdicht eingeführt, ein Entweichen der Luft und ein hierdurch bedingtes Auftreten von kalorischem Nystagmus erscheint gänzlich ausgeschlossen.

Der Fall stellt in seiner Besonderheit bisher eine seltene Einzelbeobachtung dar und gibt in mehrfacher Hinsicht Anlaß zu einer Besprechung.

Nach der Anamnese handelt es sich um eine Spätform einer hereditärluetischen Erkrankung des Gehörorganes, die nach den klinischen Erscheinungen in das Labyrinth verlegt werden muß. Als Spätform hereditärer Lues ist auch die Augenerkrankung der Pat. zu deuten, die angeblich im elften Lebensjahre aufgetreten ist und in einer Keratitis parenchymatosa bestanden hat. Die Störung der Hörfähigkeit ist beiderseits eine hochgradige. Nach dem funktionellen Prüfungsergebnis liegt eine Erkrankung des schallempfindenden Apparates vor, und zwar entweder des Labyrinthes oder des Hörnerven oder dieser beiden Sphären. Der negative Rinne ist dabei nicht überraschend. Man sieht ja fast durchaus, daß weit vorgeschrittene Erkrankungen des schallperzipierenden Apparates nicht den charakteristischen positiven, sondern einen negativen Rinne zeigen.

Es ist dies darauf zurückzuführen, daß bei progredienter Erkrankung des schallperzipierenden Apparates in vorgeschrittenen Graden der Erkrankung die Luftleitung rascher sich verschlechtert als die Knochenleitung. Charakte-

Digitized by Google
Original from UNIVERSITY OF CALIFORNIA
Generated on 2019-10-24 12:23 GMT / http://hdl.handle.net/2027/uc1.b3252758
Public Domain in the United States, Google-digitized / http://www.hathitrust.org/access_use#pd-us-google

ristisch für die Erkrankung des inneren Ohres bleibt jedoch die bedeutende Herabsetzung der oberen Tongrenze.

Das statische Labyrinth zeigt sich gleichfalls in seiner Funktion gestört. Auf den adäquaten Reiz (Drehung) reagieren die Endapparate der Bogengänge nicht, dagegen zeigt sich noch erhaltene, allerdings herabgesetzte Erregbarkeit für den galvanischen und für den kalorischen Reiz. Schwindel besteht nur zeitweise, dagegen sind stets deutliche Gleichgewichtsstörungen vorhanden, die unbedingt als labyrinthäre Gleichgewichtsstörungen angesprochen werden müssen. Die Gleichgewichtsstörungen zeigen sich in bedeutendem Schwanken beim Rombergschen Versuch, in der Unmöglichkeit, einbeinig bei geschlossenen Augen das Körpergewicht zu erhalten. Das Auftreten des Fistelsymptoms ist auch mit Schwindel verbunden. Für die Annahme einer hysterischen Hörstörung sind keinerlei Anhaltspunkte zu finden und das Bedeutende des Falles ist darin gelegen, daß hier bei weit vorgeschrittener beiderseitiger Erkrankung des inneren Ohres die Erregbarkeit des Bogengangapparates für den adäquaten, physiologischen Reiz, das heißt für die Drehung, bereits erloschen ist, während die Erregbarkeit für die kalorische und die galvanische Reizung noch besteht. Allerdings ergibt sich nach der verwendeten Stromstärke eine Verminderung der galvanischen Erregbarkeit. Die mittlere Stromstärke für Normale beträgt 4 M.-A., während im vorliegenden Falle stets erst bei 9 M.-A. (nur ein ein einziges Mal bei 6 M.-A.) Nystagmus erzielt werden konnte. Interessant ist nun, daß diese Unerregbarkeit für den adäquaten Reiz, diese Verminderung der Erregbarkeit für den galvanischen Reiz verbunden ist mit einer gegenüber der normalen, weitaus gesteigerten Erregbarkeit für die mechanische Reizung des Labyrinthes, die durch Kompression und Aspiration der Luft im äußeren Gehörgang bewirkt wird.

Um zu einem vollen Verständnis dieses merkwürdigen Befundes zu gelangen, wird es wohl nötig sein, die Beobachtung ähnlicher Fälle abzuwarten. Soviel ist sicher, daß ich damit exakt zeigen konnte, daß die in der Arbeit von Alexander und Lassalle aufgestellte Behauptung, daß Leute ohne Labyrinthfistel mitunter beim Gelléschen Versuch mit Schwindel und Nystagmus reagieren, also ein charakteristisches Fistelsymptom ergeben, zu Recht besteht.

Seither habe ich in einem anderen Fall von hereditärer Lues ein gleiches Verhalten feststellen können. Einen einschlägigen Fall hat auch Bárány in der Februarsitzung der Österreichischen Otologischen Gesellschaft demonstriert.

Das von mir für die Prüfung der mechanischen Erregbarkeit des statischen Labyrinthes verwendete Instrumentarium kann von der Firma J. Reiner, Wien, I., Franzensring, bezogen werden.

Digitized by Google
Original from UNIVERSITY OF CALIFORNIA
Generated on 2019-10-24 12:23 GMT / http://hdl.handle.net/2027/uc1.b3252758
Public Domain in the United States, Google-digitized / http://www.hathitrust.org/access_use#pd-us-google

Zur Theorie der hörbessernden Wirkung des künstlichen Trommelfells.[1])

Von Prof. Dr. **Albert Bing.**

In der vorletzten Sitzung vom 25. April 1910[2]) hat Herr Dozent Dr. Bárány hier über seine Untersuchungen zur Erklärung der Wirkungsweise des künstlichen Trommelfelles berichtet. — Ich war damals nicht anwesend und konnte mich an der Diskussion nicht beteiligen. — Es sei mir darum heute gestattet, zu diesem Thema zu sprechen.

Auf das in dieser Sache bereits Vorliegende hat Bárány nicht reflektiert und ist voraussetzungslos an seine neuen Untersuchungsmethoden gegangen. Bárány hat in geeigneten Fällen, wo ovales und rundes Fenster freilagen, einen Tropfen Quecksilber ins Ohr gebracht und dabei eine Hörbesserung konstatieren können, so lange das Hg bei seitlicher Kopfstellung die Nische zum runden Fenster gedeckt hat — die Hörbesserung ist sofort geschwunden, wenn bei aufrechter Kopfhaltung das Hg aus der Nische abgerückt war —. Diese immerhin interessante experimentelle Beobachtungstatsache sucht Bárány zu erklären, indem er annimmt, daß beim Freiliegen der Labyrinthfenster der Schall gleichzeitig an beide Fenstermembranen ankommt und diese zugleich einwärts zu drücken sucht, während doch die Membran des runden Fensters herausrücken soll, wenn die Stapesplatte nach innen geht — dadurch käme es bei der Inkompressibilität der Labyrinthflüssigkeit zu Störungen und Energieverlust für die Wahrnehmung. Wird aber die Membran des runden Fensters vor dem Zufluß der Schallwellen geschützt, wie durch den Hg-Tropfen, so kann dieselbe den Bewegungen der Stapes folgen und darum die Besserung des Hörens bei dem erwähnten Experimente. „Versuche mit Wattekügelchen ergaben Bárány mit größter Wahrscheinlichkeit, daß in den meisten Fällen der Abschluß des runden wie des ovalen Fensters annähernd die gleiche Wirkung hat" — d. h., daß nach Bárány dann das Wattekügelchen, als künstliches Trommelfell am ovalen Fenster den Zufluß der Schallwellen abwehre, wobei die letzteren nur durch die Membran des runden Fensters fortgepflanzt werden müßten und Hörbesserung bewirkten — daß also die Membran des runden Fensters den Schall „annähernd" so gut übertrage, wie die Stapesplatte — eine Annahme, welche von vornherein schon trotz all der mildernden Umstände oder sagen wir einschränkenden Zusätze —

[1]) Dieses Thema war als Vortrag im Programm der letzten Sitzung vom 27. Juni der Österr. Otolog. Gesellschaft, konnte aber nicht mehr gehalten werden, weil die Zeit schon zu weit vorgerückt war.

[2]) Sitzungsbericht der Österr. Otol. Gesellschaft. — Monatsschrift für Ohrenheilkunde und Laryngo-Rhinologie. XLIV. 5. Heft.

Digitized by Google
Original from UNIVERSITY OF CALIFORNIA
Generated on 2019-10-24 12:23 GMT / http://hdl.handle.net/2027/uc1.b3252758
Public Domain in the United States, Google-digitized / http://www.hathitrust.org/access_use#pd-us-google

wie „in den meisten Fällen", „mit größter Wahrscheinlichkeit", „annähernd" doch gewagt scheint, und so sehr sich auch Kollege Bárány zumal um die Ausbildung der Lehre vom Nystagmus verdient gemacht hat, können wir doch in diesem Punkte nicht seiner Meinung sein.

Übrigens hat Bárány selbst (an anderer Stelle) Wasser in seinen Wein getan und den schwachen Punkt in dem Vergleich seines Schemas mit den natürlichen Verhältnissen herausgefühlt, indem er sagte, daß in der Wirklichkeit die Verhältnisse anders lägen wegen der größeren Ausdehnung der Stapesplatte etc., und man höre auch, wenn selbst das runde Fenster nicht verlegt ist.

Nun, man kann da nicht nur „auch" — sondern sogar oft recht gut hören, wie jeder von Ihnen schon Fälle beobachtet haben wird, in denen beide Labyrinthfenster freilagen und doch ein so überraschend gutes Hörvermögen sich ergab, daß es ganz ferne lag, da die Applikation eines künstlichen Trommelfelles zu versuchen und ein solches auch die Hörweite sicherlich nicht weiter gesteigert hätte.

Diese klinische Beobachtungstatsache lehrt, daß es in solchen Fällen nicht erst notwendig ist, von einem oder dem anderen Labyrinthfenster den Zufluß der Schallwellen abzuwehren und daß man auch bei freiliegenden Fensterverschlüssen gut hören kann, wenn nur der Stapes fein beweglich ist, und spricht diese Tatsache an und für sich schon deutlich genug gegen die Annahme Báránys und die aus derselben gefolgerten Schlüsse.

Meine Herren, wir brauchen kein Verlegen des runden Fensters, keine Abwehr der Schallwellen von demselben, weil — solche weder entsprechend auf die Membran des runden Fensters gelangen, noch durch dieselbe zur Geltung kommen.

Meine Herren! Der eigentliche physiologische und Hauptweg, auf welchem Schallwellen von der Luft aus auf den Hörnerven und zur Wahrnehmung gelangen, geht durch den Steigbügel und wenn nebenbei auch Schallwellen auf andere Partien der inneren Paukenwand treffen, so kommen dieselben auf dem Umweg, den sie nehmen, schon viel zu schwach an den Nerven, um ihn noch zu erregen. Politzer hat es schon ausgesprochen, daß die Membran des runden Fensters nur die elastische Ausweiche für den Steigbügel bildet; sie rückt entsprechend nach außen, wenn der Steigbügel vestibularwärts dringt und geht dann nur wieder in ihre frühere Lage zurück, ohne über ihre Ruhelage hinaus nach der Scala tymp. zu schwingen; es ist, soviel ich mich erinnere, die Membrana tymp. secund. nach den Untersuchungen Weber-Liels mit Rücksicht auf ihre geringe Ausdehnung, ihre Lage und Anheftungsweise überhaupt zum Schwingen nicht besonders geeignet — wie auch Vorrichtungen und Kräfte zur notwendigen Modifikation der Spannung fehlen und übrigens die Membran durch ihre, ich möchte sagen bodenstän-

Digitized by Google
Original from UNIVERSITY OF CALIFORNIA
Generated on 2019-10-24 12:23 GMT / http://hdl.handle.net/2027/uc1.b3252758
Public Domain in the United States, Google-digitized / http://www.hathitrust.org/access_use#pd-us-google

dige Lage von der Labyrinthflüssigkeit belastet ist, während die Stapesplatte der Perilymphe nur seitlich anliegt.

Ein weiteres Moment, welches dafür spricht, daß auf die Membran des runden Fensters Schallwellen nicht gelangen, ist der Umstand, daß das Foramen rotundum sozusagen im Schallschatten liegt.[1]) Schon die gewöhnlich nicht unbedeutende Konvexität der unteren Gehörgangswand lenkt den in den Gehörgang eindringenden Strahlenkegel gegen die obere Hälfte des Trommelfells bzw. der inneren Paukenwand. Ein anderer Teil der Schallstrahlen wird von der das runde Fenster von oben und vorn her weit überdachenden Umrahmung der Nische, deren Mündung noch obendrein stark nach hinten unten sieht, abgehalten und eventuell doch, so um die Ecke herum in die Tiefe gelangende Schallstrahlen können die Membran — ihrer Lage nach — gewissermaßen nur tangential treffen und müssen ungefähr ebenso unwirksam bleiben, wie die flachen, breiten Steinchen oder besser kleinen Tonscherben, die wir als Kinder unter möglichst stumpfem Winkel auf die Oberfläche eines Teiches warfen, nicht gleich ins Wasser sanken, sondern wieder und öfter emporhüpften, und würden eventuell von der Stapesplatte weitaus überwunden.

All die angeführten Umstände tun genügend klar dar, daß die Membran des runden Fensters nur als Ausweiche dem Steigbügel gegenüber bestimmt ist, nicht aber zur Aufnahme und weiteren Vermittlung der Schallwellen, und daß solche ihr auch nicht entsprechend zukommen.

Hiermit wäre der Erklärung Báránys bezüglich seines Experiments mit dem Hg-Tropfen und in weiterer Folge über die Wirkungsweise des künstlichen Trommelfells — gegen welche die früher erwähnte klinische Beobachtung schon gesprochen — Grundlage und Halt entzogen.

Und so, meine Herren, stünden wir wieder vor der Frage: Wie wirkt das künstliche Trommelfell — worauf beruht die das Hören bessernde Wirkung dieser Prothese? Manche Autoren enthalten sich einer Angabe hierüber, andere sprechen von Übertragen der Schwingungen, von Abschluß der Trommelhöhle und Verbesserung der Resonanz in derselben, von Druck auf die in ihren Gelenken gelockerten Gehörknöchelchen oder von solchen auf den kurzen Hammerfortsatz und von gesteigertem intralabyrinthären Druck. Aber abgesehen davon, daß von allen diesen Faktoren nur ganz vage im allgemeinen gesprochen wird und man daraus keine rechte Vorstellung von dem Vorgange

[1]) Herr Prof. Urbantschitsch hat — es ist schon lange her — in der k. k. Gesellschaft der Ärzte von einem Phänomen berichtet, daß nämlich beim Vorbeiführen einer tönenden Stimmgabel vor dem Ohre an einer gewissen Stelle vor und hinter der Gehörgangsmündung der Ton erlischt, und hat mit Prof. v. Fleischl die Ursache davon in den Knotenpunkten der Stimmgabel gesucht; ich möchte dieselbe in dem Schallschatten vermuten, den an diesen Stellen Tragus und Antitragus verursachen.

Digitized by Google
Original from UNIVERSITY OF CALIFORNIA
Generated on 2019-10-24 12:23 GMT / http://hdl.handle.net/2027/uc1.b3252758
Public Domain in the United States, Google-digitized / http://www.hathitrust.org/access_use#pd-us-google

dabei gewinnen kann, lehrt oft die eklatante Hörverbesserung durch das leicht angelegte Wattestückchen, daß die erwähnten Momente, da dieselben bei der Watteprothese nicht zutreffen, zur Erklärung nicht ausreichen und einen befriedigenden Aufschluß nicht gewähren. Gleiches gilt von der Annahme Gomperz', daß die Prothese durch den Kontakt zwischen Trommelfellrest mit dem Hammergriff einer- und dem Steigbügel andrerseits gewissermaßen als Ersatz der Kette der Gehörknöchelchen die Leitung bessernd wirke. Der sichelförmige Rest nächst dem kurzen Fortsatz samt dem kahlen Hammergriff werden wohl für die Schallübertragung nicht viel leisten, um so weniger, da der des Antagonisten (des intakten Trommelfells) entbehrende Tensor tymp. das Manubrium nach innen zieht, mit seinem unteren Ende an das Promontorium drückt und fixiert.

Es hat aber auch meine Wenigkeit sich erlaubt, hier eine Meinung zu haben und ich habe dieselbe schon in der ersten Auflage meiner Vorlesungen über Ohrenheilkunde 1890 niedergelegt und es sei mir nun gestattet, diese aus der zweiten Auflage 1908, S. 337 hier zu zitieren: „Meiner Ansicht nach ist der hörverbessernde Effekt der Applikation eines künstlichen Trommelfells darauf zurückzuführen, daß dasselbe die gewöhnlich ausgeschaltete, antagonistische Wirkung des Tensor tymp. ersetzend, dem Zuge des M. stapedius entgegenwirkt und hierdurch der Stapes wieder in das notwendige labile Gleichgewicht gesetzt wird. In der Tat erweist sich auch das künstliche Trommelfell am wirkungsvollsten in bezug auf Hörverbesserung in jenen Fällen, in welchen der Amboß selbst oder dessen langer Schenkel — der Vermittler der Tensorwirkung — ausgefallen ist und die Prothese mit dem Stapesköpfchen — dem „richtigen Fleck“ — direkt in Kontakt ist, wo dieselbe dem Kontraktionstonus des Stapedius, der den Steigbügel mit seinem vorderen Anteile nach außen zu ziehen und zu fixieren strebt, durch leicht belastenden Druck nach innen antagonistisch entgegenwirkt. So erklärt sich auch die oft auffallende Hörverbesserung nach Ausspritzung oder bei Einblasung von Borsäure, indem der noch am Stapes haftende Wassertropfen, bzw. das aufgeblasene Pulver äquilibrierende Wirkung ausübt.“

Ich kannte einen Pat., der sich ein Federchen von dem Halse einer Taube so zurichtete, daß er dessen oberes Ende etwas umbog, weiter nach unten die Fahne abschließ, in Glyzerin tauchte und sich ins Ohr bis zu einem gewissen Punkte in der Tiefe einführte, und damit hörte er viel besser, als mit allen anderen Varianten künstlicher Trommelfelle, die versucht wurden. Ein anderer Pat. hatte sich ein Röllchen aus Zigarettenpapier gedreht, an einem Ende zu einem Haken umgebogen und etwas weich gekaut, führte sichs ins Ohr und hörte damit recht gut.

Alle diese Dinge, welche da als künstliche Trommelfelle das Hörvermögen bessern sollen — und in der Erfindung solcher ist die Phantasie der

Digitized by Google
Original from UNIVERSITY OF CALIFORNIA
Generated on 2019-10-24 12:23 GMT / http://hdl.handle.net/2027/uc1.b3252758
Public Domain in the United States, Google-digitized / http://www.hathitrust.org/access_use#pd-us-google

Schwerhörigen noch reicher als die der Ohrenärzte —, einschließlich der Plättchen von Blattsilber oder Blattgold von Gomperz, wirken also zunächst dadurch, daß sie bei fehlendem Amboßschenkel auf das Köpfchen des Steigbügels einen leichten Druck üben, der dem Zuge des Stapedius entgegenwirkt, wodurch der Steigbügel äquilibriert, freier beweglich, leichter schwingbar wird. Hierin liegt das Hauptmoment bezüglich der hörbessernden Wirkung des künstlichen Trommelfells.

Ich betone, meine Herren, hier das Hauptmoment, weil ich in der Gedankensuche nach einer anderen Erklärung der Hörverbesserung bei Báránys Experiment mit dem Hg-Tropfen in der Nische zum runden Fenster noch auf ein zweites Moment gestoßen bin, das bei der Wirkung der Prothese mit in Betracht kommt.

Meine Herren! Wenn der M. stapedius sich infolge seines Tonus kontrahiert, so zieht er den vorderen Teil der Stapesplatte nach außen, der hintere Anteil derselben kann aber nicht entsprechend nach innen rücken, sondern muß sich — vom Muskel zugleich nach hinten gezogen, an dem hinteren Rand der Fenestra ovalis stemmen; demnach wird die Stapesbasis sich wie eine Tür in ihrer Angel drehen und dabei gewissermaßen als ein Teil der äußeren Labyrinthwand weiter nach außen rücken. Hierdurch muß im Labyrinth eine Weitung, eine Lockerung, Relaxation entstehen[1]), welche spontan durch die Membran des runden Fensters nicht wettgemacht werden kann, weil ihr die Vorrichtungen und Kräfte hierzu fehlen. Diese Verminderung der normalen Spannung der Labyrinthgebilde muß auch deren normales Funktionieren beeinträchtigen und damit hat auch die gesetzte Relaxation im Labyrinth mit ihr ursächlich Teil an der Hörstörung. Es liegen demnach der Schwerhörigkeit in solchen Fällen zwei Momente zugrunde — zunächst und mit größerem Anteile die verminderte Schwingbarkeit der Stapes durch den Zug des Stapedius (Schalleitungsmoment), dann mit geringerem Anteil die durch das Nachaußenrücken des vorderen Teiles der Steigbügelbasis verursachte Relaxation im Labyrinthe mit ihren Konsequenzen (labyrinthäres Moment).

Wird nun an den „richtigen Fleck", nämlich das Stapesköpfen bzw. die Nische des ovalen Fensters eine geeignete Prothese gebracht, so entspricht sie beiden Momenten, sie macht — dem Stapedius entgegenwirkend — den Steigbügel leichter schwingbar, labil, und bewirkt zugleich, daß seine Fußplatte wieder in ihre normale Stellung einrückt und die Entspannung im Labyrinthe aufhebt. Daraus erklärt sich auch die oft eklatante Hörverbesserung, weil

---

[1]) A. Eysell: Die durch die Stapediuswirkung hervorgebrachte Bewegung der Stapesbasis nach innen steht der nach außen weit zurück. Der intralabyrinthäre Druck wird durch die Kontraktion des M. stapedius herabgesetzt. Beiträge znr Anat. d. Steigbügels und seiner Verbindungen. Arch. f. O., V. 247.

Digitized by Google
Original from UNIVERSITY OF CALIFORNIA
Generated on 2019-10-24 12:23 GMT / http://hdl.handle.net/2027/uc1.b3252758
Public Domain in the United States, Google-digitized / http://www.hathitrust.org/access_use#pd-us-google

die Störungen an beiden Faktoren, dem nervösen und schalleitenden Apparate, die sich vorher summierten, durch die Prothese behoben, beziehungsweise verringert wird.

Das erwähnte zweite oder labyrinthäre Moment gibt nun auch eine plausible Erklärung des Experimentes von Bárány mit dem Hg-Tropfen in der Nische des runden Fensters.

Die Membran des runden Fensters, sagten wir, kann ja spontan die Relaxation im Labyrinthe infolge des teilweise Nachaußengerücktseins der Stapesplatte nicht ändern. Wird aber irgendwie durch leichten Druck seitens des Hg-Tropfens oder der Tamponade die Membran des runden Fensters direkt oder indirekt soweit nach innen gedrückt, als der Stapes nach außen gezogen war — es handelt sich hier doch nur um minimale Verschiebungen —, so wird die Entspannung, die bestanden hat, korrigiert, kompensiert und eine Hörbesserung erreicht, welche jedoch nur der, durch das zweite Moment, die herabgesetzten Druckverhältnisse im Labyrinthe gesetzten Hörstörung — adäquat ist; streng genommen kann sie nie die Besserung des Hörvermögens erreichen, welche durch die Prothese in der Nische des ovalen Fensters zu erzielen ist, da hier beiden Momenten abgeholfen wird.

In der Tat haben auch Gomperz u. a. den größten Nutzeffekt nur von der Prothese im ovalen Fenster beobachtet, was selbst Bárány in dem Nachsatz: „Manchmal scheinen allerdings wesentliche Differenzen (zugunsten des ovalen Fensters) zu bestehen", verrät.

Es begreift sich nun auch leicht, warum die Hörverbesserung sofort mit dem Abfließen des Hg-Tropfens schwindet; die Membr. tymp. secund. sinkt eben gleich zurück, sobald der Druck von außen aufgehoben ist. Ebenso einfach läßt sich weiters das Andauern der Hörverbesserung durch einige Zeit — auch nach Entfernung der Prothese aus der Nische des ovalen Fensters, was Bárány als „unaufgeklärt" hinstellt — damit begründen, daß der überwundene Stapedius eben einige Zeit braucht, bis er sich neuerdings kontrahiert und die Stapesplatte nach außen zieht.

In der Diskussion erwähnte Kollege Frey, daß die Ausführungen Bárányś in Übereinstimmung stehen mit Versuchen, die er unternommen, und daß er bei Tamponade der Nische des runden Fensters Hörverbesserung sowohl für die Luft- als auch für die schon ohnehin verlängerte Knochenleitung beobachten konnte.

Ich weiß nun nicht, ob Frey auch in der Erklärung mit Bárány übereinstimmt — opponiert hat er damals nicht. Ich werde aber versuchen, darzulegen, daß gerade seine Untersuchungsresultate meine Theorie zu unterstützen geeignet sind, indem sie auch hier in einfachster Weise Aufklärung gibt, während Bárányś Auffassung uns im Stiche läßt, zumal bezüglich der Kopfknochenleitung.

Generated on 2019-10-24 12:23 GMT / http://hdl.handle.net/2027/uc1.b3252758
Public Domain in the United States, Google-digitized / http://www.hathitrust.org/access_use#pd-us-google
Digitized by Google
Original from UNIVERSITY OF CALIFORNIA

Wenn man, meine Herren, das Verhalten der Knochenleitung und Luftleitung miteinander vergleichen will, so kann man das nicht schlechtweg tun, sondern immer nur in Beziehung auf das jeweilige Verhalten der beiden Apparate des Hörorgans, des Schalleitungs- und des nervösen Hörapparates. Man kann nicht — wie es Bárány tut — allgemein sagen (ibidem): „Knochenleitung und Luftleitung sind einander keineswegs entgegengesetzt, eine Verbesserung der Luftleitung muß nicht eine Verkürzung der Knochenleitung zur Folge haben, oder umgekehrt", denn unter Umständen ist das Gegenteil der Fall. Knochenleitung und Luftleitung sind nämlich einander entgegengesetzt und eine Verbesserung der Luftleitung muß notwendig mit einer Verkürzung der Knochenleitung einhergehen oder umgekehrt — wenn es sich um ein reines Schalleitungshindernis handelt —; dagegen haben beide gleiches Schicksal bei reiner Affektion des nervösen Hörapparates. Sie werden beide verkürzt bei Verminderung der Funktionsfähigkeit des nervösen Apparates und beider Perceptionsdauer nimmt wieder in dem Maße zu, als die Verhältnisse im Labyrinthe sich günstiger gestalten.

Ich mußte dies einfügen, weil auch Bárány das berührt hat und weil die Untersuchungen Freys sich auf Knochen- und Luftleitung beziehen. In Hinsicht auf die von Frey beobachtete Verlängerung der Perception von den Kopfknochen aus kann doch die Erklärung Báránys überhaupt keine Anwendung finden, weil hier nur die von der Stimmgabel direkt auf den Knochen übertragenen Schallwellen in Betracht kommen und dabei von einer Abwehr der Schallwellen von der Luft keine Rede sein kann. Oder sollte die Tamponade der Nische des rechten Fensters die Knochenleitung begünstigen im Sinne eines Schalleitungshindernisses? Dem widerspräche die gleichzeitige Hörverbesserung durch Luftleitung.

Hingegen löst meine Theorie das Rätsel einfach. Die Tamponade in der Nische des runden Fensters bewirkt im Sinne unseres zweiten labyrinthären Momentes durch Eindrängung der Fenstermembran eine Besserung der Spannungsverhältnisse im Labyrinthe und erhöht hierdurch die Funktionsfähigkeit des akustischen Endorgans. Daher die Verlängerung der Knochen- und Besserung der Luftleitung zugleich durch dasselbe Mittel, was eben nur bei Besserung der Verhältnisse im nervösen Hörapparate der Fall ist. Damit stimmt auch die Bemerkung Freys, daß für diese Untersuchung gerade die Fälle nach Radikaloperation sich weniger eignen, in denen die Schnecke nicht ganz in Ordnung ist. Es würde da — meine ich — die hinzukommende geringe Besserung eher latent bleiben.

Ob, wie Prof. Alexander glaubt, Quecksilber oder Vaselinöl gar nicht bis ans runde Fenster vordringen, könnte durch Versuche unschwer festgestellt werden. Ich möchte nur bemerken, daß bei raschem Untertauchen des Kopfes unter Wasser, dieses nicht ganz in die Gehörgänge eindringen

Digitized by Google
Original from UNIVERSITY OF CALIFORNIA
Generated on 2019-10-24 12:23 GMT / http://hdl.handle.net/2027/uc1.b3252758
Public Domain in the United States, Google-digitized / http://www.hathitrust.org/access_use#pd-us-google

kann, weil die Luft nicht entweichen konnte; beim Schwimmen auf dem Rücken füllt es die Gehörgänge leicht. Es bedarf hier übrigens keines direkten Druckes; es genügt eine leichte Verdichtung der Luft, wie wir solche ungefähr im Gehörgange durch Eindrücken des Fingers erzeugen, da, wie schon erwähnt, nur minimale Verschiebungen auszugleichen sind.

Der Fall, den Assistent Dr. Ruttin angeführt, spräche doch eigentlich gegen Báránys Ansicht, da hier der Verschluß des runden Fensters durch Incision der Narbe aufgehoben und der Zufluß von Schallwellen eher ermöglicht als abgewehrt worden wäre. Ich fasse diesen Fall wie die ähnlichen Fälle, in denen Alexander eine Narbe in der Nische des runden Fensters durchschnitten und darauf Hörbesserung erzielt hat, in der Weise auf, daß man hierdurch der Membran des runden Fensters wieder die Möglichkeit verschafft hat, ihrem Zwecke als Ausweiche für den Steigbügel zu dienen. Denn die Hörverbesserung darauf zurückzuführen, daß die Schallwellen nun durch die freigelegte Membran des runden Fensters so vortrefflich und hörbessernd fortgeleitet würden, widerspräche der bisher geltenden Lehre in der Physiologie des Hörorgans, nach welcher, wie schon erwähnt, der normale Eingang für die Schallwellen ins Labyrinth doch nur durch den Stapes vermittelt und auf keinem anderen Wege gleich distinktes Hören ausgelöst wird.

(Schluß folgt.)

Die Begutachtung der Unfallserkrankungen des Gehörorgans bei den Arbeiter-Unfallversicherungsanstalten.[1])

Von Prof. Dr. **Ferdinand Alt.**

Meine Herren! Der Aufforderung der Österreichischen otologischen Gesellschaft Folge leistend, will ich heute über die Begutachtung der Unfallskranken bei den Arbeiter-Unfallversicherungsanstalten sprechen. Es ist selbstverständlich, daß ich bei Ihnen, meine Herren, alle Untersuchungsmethoden und

[1]) In der Sitzung der österreichischen otologischen Gesellschaft vom 30. Mai 1910 wurde beschlossen, über die Begutachtung der Unfallverletzungen des Gehörorgans eine ausführliche Diskussion zu veranstalten, um zur Feststellung bestimmter Leitsätze auf diesem Gebiete zu gelangen, insbesondere mit Rücksicht auf die in den letzten Jahren gemachten Fortschritte der otiatrischen Klinik und die angesammelten versicherungsärztlichen Erfahrungen. Zu diesem Zwecke wurden von der Gesellschaft die Herren Prof. Alt, Doz. Frey, Doz. Hammerschlag und Dr. Ruttin aufgefordert, das Thema in Teilreferaten zu behandeln, die als Grundlage für die Diskussion dienen sollten. Hiermit werden diese in der Sitzung vom 27. Juni 1910 erstatteten Referate veröffentlicht, über die im Herbst 1910 in der österreichischen otologischen Gesellschaft diskutiert werden soll.

Digitized by Google
Original from UNIVERSITY OF CALIFORNIA
Generated on 2019-10-24 12:23 GMT / http://hdl.handle.net/2027/uc1.b3252758
Public Domain in the United States, Google-digitized / http://www.hathitrust.org/access_use#pd-us-google

die üblichen Simulationsproben als bekannt voraussetze und hierüber nicht spreche. Ich möchte nur über meine Erfahrungen berichten, die ich in 13jähriger Tätigkeit bei der n.-ö. Arbeiter-Unfallversicherungsanstalt erworben habe.

Nach den derzeit in Österreich bestehenden gesetzlichen Bestimmungen werden die Unfallsfolgen bei Arbeitern erst nach einer 4wöchentlichen Karenz begutachtet; nach dem Entwurfe des neuen Sozialversicherungsgesetzes wird die Karenz 13 Wochen betragen. Wenn ein Arbeiter durch einen Unfall eine Ohrenkrankheit erleidet und diese Krankheit binnen 4 Wochen (beziehungsweise binnen 13 Wochen) ausheilt, so hat der Verletzte keinerlei Renten- oder Entschädigungsanspruch an die Anstalt. Wir sehen in der Karenzzeit sehr schwere akute Otitiden ausheilen, für die Erwerbsunfähigkeit während dieser Zeit hat die Krankenkasse aufzukommen; dauert die Erkrankung länger als 4 Wochen, macht sie den Verletzten vollkommen erwerbsunfähig und erfordert sie den Krankenstand, so wird dem Verletzten die Heilverfahrensrente von 100% zugesprochen.

Verletzungen der Ohrmuschel und des Gehörganges, traumatische Rupturen des Trommelfells, akute Mittelohrentzündungen und Labyrinthkommotionen sind zur Zeit der Untersuchung meist zur Ausheilung gelangt und werden bei der projektierten 13wöchentlichen Karenz um so eher ausheilen. Die Verletzten, welche keinen Rentenanspruch haben, sind aber geneigt, bei der Untersuchung die anfangs bestandenen subjektiven Beschwerden als noch bestehend anzugeben und klagen neben der Schwerhörigkeit über Ohrensausen und Schwindelanfälle, Beschwerden, die mitunter nicht ausgeschlossen werden können, trotzdem ihr Vorhandensein nach dem ganzen Sachverhalt unwahrscheinlich ist.

Eine lange Karenzzeit bietet mancherlei Nachteile für den begutachtenden Arzt. Nach den derzeitigen Bestimmungen sehen wir den Verletzten frühestens 4 Wochen, meist 6—7 Wochen nach dem Unfall. Nach dem neuen Gesetzentwurf würde die erste Untersuchung frühestens nach 13 Wochen erfolgen, ein so langer Zeitraum, daß es schwer fallen dürfte, alte von frischen Erkrankungen zu unterscheiden. Bei einer frühzeitigen Untersuchung genügt ein Blick in das Ohr, um vorhandene Defekte am Trommelfell oder am Knochen als alte Veränderungen zu erkennen, bei einer Untersuchung 3—4 Monate nach dem Unfall ist die Differentialdiagnose sehr schwer. Es wird sich demnach empfehlen, in das neue Gesetz die Bestimmung aufzunehmen, daß etwa 14 Tage nach dem Unfall eine Untersuchung zur Konstatierung des Sachverhaltes vorgenommen werde und eine zweite Untersuchung nach Ablauf der Karenzzeit zur Begutachtung der Unfallserkrankung nachfolgt. (Bei dieser ersten „Untersuchung zur Konstatierung“ könnten therapeutische Direktiven erfolgen, welche eine Ausheilung nahezu jeder akuten Ohreiterung in der langen Karenzzeit herbeiführen würden.)

Digitized by Google
Original from UNIVERSITY OF CALIFORNIA
Generated on 2019-10-24 12:23 GMT / http://hdl.handle.net/2027/uc1.b3252758
Public Domain in the United States, Google-digitized / http://www.hathitrust.org/access_use#pd-us-google

Großer Wert muß auf den Befund des ersten herbeigeholten Arztes beziehungsweise auf die erste ärztliche Unfallsanzeige gelegt werden. Wenn wir auch keine otiatrisch verläßlichen Daten erwarten können, so wird uns doch die Schilderung der ersten Gesundheitsstörung mancherlei Anhaltspunkte für die Diagnose einer Läsion des inneren Ohres ergeben.

Die weitaus überwiegende Mehrzahl der Unfallserkrankungen betrifft das Labyrinth und da die Verletzungen desselben meist mit Vestibularsymptomen einhergehen, wird eine sorgfältige Schilderung des Unfalls, das Verhalten nach demselben, die Dauer der Arbeitsunfähigkeit, der eventuelle Spitalsaufenthalt und die Krankengeschichte bei der Diagnosenstellung von Wichtigkeit sein.

Es ist wiederholt notwendig, Assentlisten heranzuziehen, aus denen hervorgeht, daß der Verletzte wegen eines Ohrenleidens nicht assentiert wurde, und es müssen oft private Recherchen eingeleitet werden, ob der Verletzte nicht schon vor dem Unfall schwerhörig war.

Um ein verläßliches Gutachten abzugeben, wäre eine längere und wiederholte Beobachtung sehr wünschenswert, zumal bezüglich keines anderen Organes so viel simuliert und aggraviert wird als bezüglich des Gehörorganes. Wenn wir einmal Unfallspitäler mit Zwangsbehandlung besitzen sollten, dann wird die Internierung der Ohrverletzten sehr häufig notwendig sein.

Wenn ein Verletzter eine chronische Mittelohreiterung mit einer Granulation am Perforationsrande, welche die Otorrhöe unterhält, erworben hat, so kann er durch Jahrzehnte eine Rente beziehen und doch wäre es möglich, die Eiterung in einer Woche zum Stillstand zu bringen. Eine Zwangsbehandlung in diesen Fällen ist eine Forderung des gesunden Menschenverstandes und doch ist sie nach den derzeitigen gesetzlichen Bestimmungen nicht zulässig.

In Deutschland besteht die Einrichtung, in Fällen, welche eine Behandlung erheischen, nur jene Rente zuzumessen, welche nach entsprechender Behandlung der Unfallserkrankung voraussichtlich angemessen wäre. Es wäre sehr empfehlenswert, auch bei uns diese Bestimmung aufzunehmen.

Wir müßten auch das Recht haben, uns gegen eine nichtspezialistische Behandlung in bestimmten Fällen zu wenden. Ich habe einen konkreten Fall in Erinnerung, bei welchem eine Radikaloperation notwendig wäre und der von einem Militärchirurgen schon zweimal aufgemeißelt wurde. Weder die Ohreiterung, noch die Warzenfortsatzwunde gelangt zur Ausheilung, der Kranke hat große subjektive Beschwerden und bezieht die Rente für das Heilverfahren (60% vom Jahresarbeitsverdienst), nur weil an ihm statt der Radikaloperation eine einfache Aufmeißelung des Processus mastoideus vorgenommen wurde.

Eine große Schwierigkeit bietet die Begutachtung jener Verletzten, welche angeben, daß durch den Unfall eine schon bestandene Berufsschwerhörigkeit, Altersschwerhörigkeit oder eine alte Ohrerkrankung verschlimmert wurde. Man kann trotz Recherchen nie mit Sicherheit eruieren, welcher Grad von Schwer-

Digitized by Google
Original from UNIVERSITY OF CALIFORNIA
Generated on 2019-10-24 12:23 GMT / http://hdl.handle.net/2027/uc1.b3252758
Public Domain in the United States, Google-digitized / http://www.hathitrust.org/access_use#pd-us-google

hörigkeit schon vorhanden war, und da die durch den lärmenden Beruf oder durch das Alter bedingte Hörstörung auch eine labyrinthäre ist, wird die Funktionsprüfung nicht viel Positives ergeben. Es bleibt dem subjektiven Ermessen des Untersuchers überlassen, sich nach dem objektiven Befunde und den Krankengeschichtsdaten dafür zu entscheiden, ob er eine Verschlimmerung der schon bestandenen Schwerhörigkeit annehmen will. Er muß nur bedenken, daß er solch eine Rentenzuerkennung nie mehr los wird, das heißt der Verletzte bezieht die Rente auf Lebenszeit.

Wenn ein Arbeiter auf dem rechten Ohr schwerhörig ist und durch einen Unfall auf dem linken Ohr erkrankt, so wird die Schwerhörigkeit des rechten Ohres bei der Rentenbemessung als Komplikation in Rechnung gezogen und die Rente um einen gewissen Prozentsatz erhöht. Nehmen wir an, der Arbeiter wäre durch den Unfall auf einem Ohr taub geworden und er besitzt noch das zweite, normal hörende Ohr, so ist er in seinem Berufe so wenig gestört, daß eine 10—15%ige Einbuße angemessen erscheint. Wenn aber das zweite Ohr schon vor dem Unfall taub war, dann ist er auf beiden Ohren taub und die Einbuße ist mit 30—60% zu bewerten.

Wenn einem Arbeiter wegen einer einseitigen Ohraffektion eine Rente zuerkannt wurde und nachträglich das früher normale zweite Ohr durch eine Erkrankung geschädigt wird, so gilt das bei uns in Österreich nicht als Komplikation, es bleibt die erste Schätzung weiter aufrecht. In Deutschland wird die Rente entsprechend erhöht. Nun ist das ein Fall, der sehr häufig eintritt, da fast alle Arbeiter mit lärmendem Beruf zu Labyrintherkrankungen disponiert sind und regelmäßig auf dem zweiten Ohr schwerhörig werden, nachdem das erste Ohr durch einen Unfall geschädigt wurde. Sie sind dann mit der Rentenzuerkennung, die zu einer Zeit erfolgte, als das zweite Ohr noch gesund war, nicht zufrieden.

Es wäre wünschenswert, daß auch diese nachträglichen Erkrankungen als Komplikation Berücksichtigung fänden.

Nach Bestimmungen des Unfallversicherungsgesetzes beträgt die Rente bei gänzlicher, das ist 100% Arbeitsunfähigkeit 60% des Jahresarbeitsverdienstes, bei teilweiser Arbeitsunfähigkeit einen entsprechend geringeren Bruchteil des Jahresarbeitsverdienstes, jedoch nicht mehr als 50%.

Ohne auf die Verletzungen des Gehörorganes und deren Verlauf näher einzugehen, will ich Ihnen einige Direktiven für deren Begutachtung mitteilen.

Verletzungen der Ohrmuschel präsentieren sich bei der Untersuchung meist durch Naht oder ohne Naht geheilt und bedingen ebensowenig als ein partieller oder totaler Verlust der Ohrmuschel eine Hörstörung. Bei einem Manne wird man die hierdurch bedingte Entstellung etwa mit 10% einschätzen, bei Frauen wird diese Entstellung als Schönheitsfehler beziehungsweise als verminderte Aussicht für die Eheschließung höher zu bewerten sein.

Digitized by Google
Original from UNIVERSITY OF CALIFORNIA
Generated on 2019-10-24 12:23 GMT / http://hdl.handle.net/2027/uc1.b3252758
Public Domain in the United States, Google-digitized / http://www.hathitrust.org/access_use#pd-us-google

Verletzungen des äußeren Gehörganges kommen meist vereint mit Labyrinthläsionen bei Basalfrakturen vor und finden ihre Bewertung in Zusammenhang mit der Labyrintherkrankung. Nach Verbrennungen sah ich Stenosen des Gehörganges, die nur dann eine Einbuße an Arbeitsfähigkeit bedingen, wenn sie mit einer schweren Hörstörung verbunden sind.

Verletzungen des Trommelfells im Sinne von traumatischen Rupturen heilen fast immer in der Karenzzeit von 4 Wochen aus und gelangen nur ausnahmsweise wegen zurückgebliebenen Ohrensausens zur Begutachtung.

Die nach Unfällen auftretenden akuten Mittelohreiterungen heilen gleichfalls innerhalb der Karenzzeit meist aus. Gerade bei diesen Affektionen ist es notwendig, eine genaue Anamnese zu besitzen, um festzustellen, ob durch den Unfall eine Mittelohreiterung überhaupt hervorgerufen sein konnte, ob nicht vielmehr eine alte Eiterung exazerbierte, beziehungsweise ein Mittelohr mit einer trockenen Trommelfellperforation frisch infiziert wurde, oder aber post hoc und nicht propter hoc eine Otitis auftrat. Je später solche Fälle zur Begutachtung gelangen, um so schwerer ist die Entscheidung.

Fälle von chronischem Ohrenfluß bewerten wir mit 15—50%, je nachdem, ob es sich um eine einfache Schleimhauteiterung der Paukenhöhle handelt, oder ob eine Eiterung aus dem Attik oder Antrum mit Schwindel und Ohrensausen vorliegt. Erfordert die Eiterung den Krankenstand, so erhält der Verletzte für diese Zeit die 100%ige Heilverfahrensrente. Für den eventuell durch die Ohraffektion eintretenden Todesfall hat die Anstalt nach den gesetzlichen Bestimmungen aufzukommen.

Residuen nach Mittelohreiterungen, trockene Perforationen und Destruktionen sowie Narben des Trommelfells, chronische Adhäsivprozesse etc. bewerte ich nur, wenn sie als Hörstörungen in Betracht kommen und mit subjektiven Beschwerden verbunden sind. Es kann ein Arbeiter mit einer trockenen Trommelfellperforation und leichter einseitiger Schwerhörigkeit keine Rente erhalten: wenn aber nach Monaten oder Jahren auf dem affizierten Ohr eine Eiterung auftritt, dann meldet der Arbeiter eine Verschlimmerung an und erhält die entsprechende Rente für seine Eiterung beziehungsweise die Heilverfahrensrente.

Ich war immer dagegen, eine hohe Rente „für die Eiterung“ wegen der eventuellen Gefahren und Komplikationen zuzuerkennen, und wäre bereit, in einem neuen Schätzungsschema die leicht heilenden, auf die Paukenhöhle beschränkten chronischen Mittelohreiterungen nur als eventuelle Hörstörung zu bewerten.

Ein besonderes Augenmerk verdienen die subjektiven Beschwerden bei den Eiterungen und deren Residuen, Schwindel, Ohrensausen, Kopfschmerzen, psychische Depressionszustände, Vergeßlichkeit etc.

Generated on 2019-10-24 12:23 GMT / http://hdl.handle.net/2027/uc1.b3252758
Public Domain in the United States, Google-digitized / http://www.hathitrust.org/access_use#pd-us-google
Digitized by Google
Original from UNIVERSITY OF CALIFORNIA

Eine leichte einseitige oder doppelseitige Schwerhörigkeit bedingt keine Einbuße an Arbeitsfähigkeit, wobei ich unter leichter Schwerhörigkeit Flüstersprache auf 6 *m* verstehe.

Bei mittlerer einseitiger Schwerhörigkeit (2 *m* Flüstersprache, 8 *m* Konversationssprache) und normalem Gehör auf dem zweiten Ohr ist gleichfalls keine Einbuße vorhanden.

Bei mittlerer beiderseitiger Schwerhörigkeit sind 10% angemessen, bei einseitiger Taubheit oder einseitiger hochgradigster Schwerhörigkeit und normalem Gehör auf dem zweiten Ohr 10—15%, bei beiderseitiger hochgradiger Schwerhörigkeit 10—20%, bei vollkommener Taubheit 30—60%.

Bei der Einschätzung der Hörstörung muß man je nach dem Berufe des Verletzten individualisieren, so daß kein allgemein gültiges Schema aufgestellt werden kann. Es ist bekannt, daß die nichtqualifizierten Arbeiter durch eine leichte oder mittlere beiderseitige Schwerhörigkeit in ihrem Berufe gar nicht gestört sind. Auch bei den qualifizierten Arbeitern wirkt im allgemeinen eine mittlere Schwerhörigkeit nicht als erwerbstörend. Ganze Arbeiterkategorien leiden an Berufslabyrintherkrankungen und kommen ihrem Berufe ausgezeichnet nach. So sehen wir, daß die meisten Ohrverletzten ihre Renten beziehen und dabei keine Lohneinbuße haben, im Gegenteil, sie erhalten im Laufe der Zeit wie ihre anderen Kollegen Lohnaufbesserungen. Auf die Zuerkennung der Rente können wir aber nicht verzichten, da der schwerhörige Arbeiter bei Entlassung von seiner Stellung schwerer Arbeit findet als der normal hörende. Speziell bei Eisenbahnbediensteten wird auf gutes Gehör großer Wert gelegt, obgleich wir wissen, daß alle Lokomotivführer, Heizer und Zugsbegleitpersonen nach vieljähriger Dienstzeit schwerhörig werden und ihren Dienst dabei sehr gut versehen.

So werden in vielen Fällen die Renten als direkte Prämien gezahlt, da in Wirklichkeit keine Einbuße an Arbeitsfähigkeit und Lohn besteht, und es wäre Sache der kompetenten Faktoren, Abhilfe zu schaffen.

Analoge Renten sind für Hörstörungen bei Labyrinthaffektionen zuzuerkennen. Bei Läsionen des inneren Ohres müssen wir uns vor Augen halten, daß Verletzungen des Cochlearnerven und des Nervus vestibularis gemeinsam oder unabhängig voneinander auftreten können oder daß die Schädigung des einen Gebietes vollkommen ausheilen und die des anderen Nervenbezirkes isoliert bestehen bleiben kann.

Bei einfachen Kommotionen des Labyrinths pflegt in der Karenzzeit eine Restitutio ad integrum einzutreten, doch pflegen die Verletzten zur Zeit der Untersuchung vorzugeben, daß sie noch immer Schwindel und Ohrensausen haben. Ebenso hören wir durch viele Jahre hindurch Klagen über Schwindel nach Labyrinthverletzungen, während uns die klinische Erfahrung lehrt, daß die subjektiven Beschwerden und speziell die Vertigo ex aure laesa sehr häufig

Digitized by Google
Original from UNIVERSITY OF CALIFORNIA
Generated on 2019-10-24 12:23 GMT / http://hdl.handle.net/2027/uc1.b3252758
Public Domain in the United States, Google-digitized / http://www.hathitrust.org/access_use#pd-us-google

durch Akkommodation und Zuhilfenahme anderer Sinnesorgane sowie durch Ausheilung nach Resorption von Blutergüssen gemildert und behoben werden.

Ähnliches gilt von den Hörstörungen nach Basalfrakturen mit Blutung in das Mittelohr und das Labyrinth; auch bei diesen Fällen ist eine teilweise Restitution des Hörvermögens nicht ausgeschlossen, ja sogar nicht selten und es ist angezeigt, nicht alle Aggravationen der Arbeiter als wahr zu halten.

Der bei Läsionen des Vestibularapparates auftretende Schwindel, der auch bei verschiedenen Mittelohrprozessen zur Begutachtung gelangt, bedingt meist eine viel schwerere Einbuße als die Hörstörung. Er kann eine Heilverfahrensrente von 100% erfordern und seine Bemessung schwankt je nach dem Berufe der Arbeiter zwischen 10—50%. Arbeiter, welche auf Leitern und Gerüsten zu tun haben, werden eine höhere Rente beanspruchen als zu ebener Erde beschäftigte. Die Begutachtung des Schwindels muß Hand in Hand gehen mit der Bemessung des Nervenarztes, da sonst der Schwindel doppelt bewertet wird.

Subjektive Ohrgeräusche, die oft außerordentlich quälend sind, die Nachtruhe des Betroffenen stören und Arbeitsunlust zur Folge haben, werden in glaubwürdigen Fällen mit 10—15% einzuschätzen sein. In milden Formen bedingen sie aber keine Einbuße.

Die Hörstörung beim Krankheitsbild der traumatischen Neurose und Hysterie ist nur als Symptom aufzufassen und vom Neurologen zu bewerten.

Unfallserkrankungen des Gehörorganes sind mitunter durch entferntere Ursachen bedingt, wie ich dies an nachfolgendem Fall zu beobachten Gelegenheit hatte.

Ein Arbeiter hatte eine schwere Last zu heben, wobei er sich „überhob". Es traten Schmerzen in der Gegend des linken Nervus ischiadicus auf. Gegen diese Schmerzen verordnete ihm der Kassenarzt Natrium salicylicum. Der Arbeiter bekam nach dem Gebrauch des Medikamentes zuerst Ohrensausen und dann auch eine beiderseitige Hörstörung, die persistent blieb und jedenfalls als Salicyllabyrinthaffektion aufzufassen war. Der Nervenarzt anerkannte die Schmerzen im Bereiche des Nervus ischiadicus als Unfallsfolge und so mußte ich die Hörstörung, die nur im Verlaufe der Unfallserkrankung, aber durch diese bedingt, auftrat, als Unfallsfolge bewerten.

Einige Details aus der Unfallsbegutachtung bei Eisenbahnangestellten.

Von Dozenten Dr. **Viktor Hammerschlag.**

Meine Herren! Ich habe die Aufgabe übernommen, über einige Details aus dem Bereiche der Unfallsbegutachtung der Eisenbahnarbeiter zu berichten.

Digitized by Google
Original from UNIVERSITY OF CALIFORNIA
Generated on 2019-10-24 12:23 GMT / http://hdl.handle.net/2027/uc1.b3252758
Public Domain in the United States, Google-digitized / http://www.hathitrust.org/access_use#pd-us-google

eine Aufgabe, zu der mir meine mehrjährige Tätigkeit als begutachtender Arzt der berufsgenossenschaftlichen Unfallversicherungsanstalt der österreichischen Eisenbahnen einige Erfahrung gebracht hat. Ich kann mich sehr kurz fassen, da Herr Alt in ziemlich erschöpfender Weise die Unfallversicherung der Arbeiterschaft besprochen hat und die von ihm angeführten Gesichtspunkte im hauptsächlichen wohl durchaus anwendbar sind auf die Angestellten der Eisenbahnen, insofern es sich hier wie dort um Arbeiter verschiedener Kategorien handelt.

Es ergeben sich demnach nur einzelne divergente Gesichtspunkte, und zwar im Hinblick auf das sogenannte Fahrpersonale, das ist Lokomotivführer und Heizer und wohl auch Kondukteure und Zugsführer. Es sind das Berufskategorien, von denen die Eisenbahnen bei der Aufnahme ein besonders gut funktionierendes Gehörorgan fordern, woraus natürlich folgt, daß auch geringere Schädigungen dieses für den Eisenbahner so wichtigen Organes eine höhergradige Erwerbsbeeinträchtigung bedeuten als für sonst eine Arbeiterkategorie.

Allerdings möchte ich an dieser Stelle bemerken, daß die Anforderung, die man an das Gehörorgan des Fahrpersonales stellt, wohl allzu hohe sind, eine Ansicht, der, wenn ich mich recht erinnere, schon Herr Prof. Urbantschitsch gelegentlich einer Enquete im Eisenbahnministerium Ausdruck gegeben hat. Es wäre Sache der Otologen, einmal genau unter Berücksichtigung der bei den Bahnen üblichen akustischen Signale festzustellen, mit welchem Hörvermögen Lokomotivführer und Heizer noch vollständig ihren Dienst versehen können.

Ein zweiter Punkt, auf den ich hinweisen will, ist der, daß beim Fahrpersonale schon eine einseitige höhergradige Gehörseinschränkung eine bedeutende Störung ihrer Obliegenheiten mit sich bringen kann, da schon eine einseitige höhergradige Herabsetzung des Gehörs bekanntlich die akustische Orientierung behindert, das heißt, der Mann (und hier kommen wohl auch Weichensteller und Verschieber in Betracht) wird bei einseitiger Taubheit beziehungsweise Schwerhörigkeit nicht mehr rasch genug in der Lage sein, die Richtung zu bestimmen, aus der ein akustisches Signal ertönt.

Im allgemeinen läßt sich sagen, daß Hörstörungen beim Fahrpersonale höher zu bewerten sind als bei sonstigen Arbeiterkategorien, weil diese Leute in einem gefahrvollen Betriebe arbeiten und Mängel ihrer Sinnesfunktionen nicht nur sie selbst, sondern auch das fahrende Publikum in Gefahr bringen können.

Zum Schlusse möchte ich noch auf einen Mangel in der Unfallsbegutachtung hinweisen, der sich allerdings nicht nur bei Eisenbahnern, sondern bei allen Arbeiterkategorien in der störendsten Weise bemerkbar macht und auf den heute noch nicht genügend hingewiesen wurde. Ich meine nämlich die außerordentliche Schwierigkeit, die darin liegt, bei einer meist nur einmaligen,

Digitized by Google
Original from UNIVERSITY OF CALIFORNIA
Generated on 2019-10-24 12:23 GMT / http://hdl.handle.net/2027/uc1.b3252758
Public Domain in the United States, Google-digitized / http://www.hathitrust.org/access_use#pd-us-google

wenn auch noch so genauen und gewissenhaften Untersuchung den wirklichen Grad der durch den Unfall herbeigeführten Schädigung des Gehörorganes festzustellen.

Diese Schwierigkeit wird um so größer, da wir es ja erfahrungsgemäß meist mit Exploranden zu tun haben, die, wenn auch nicht vollkommen simulieren, so doch die Hörstörung und ihre subjektiven Beschwerden mehr oder minder übertreiben.

Man sollte nun glauben, daß gerade bei Eisenbahnarbeitern, bei denen das Gehörorgan vor der Aufnahme gründlich untersucht und geprüft wird, diese Schwierigkeit zu umgehen wäre. Es zeigt sich aber, daß dem nicht so ist. Es ist fast ausnahmslos unmöglich, einen den spezialistischen Anforderungen entsprechenden Hörbefund aus der Zeit vor dem Unfall zu requirieren, und da der Explorand stets darauf hinweisen kann, daß er ja als Eisenbahner ein normales Gehör gehabt haben müsse und daß er ja vor der Aufnahme auf seine Hörfunktion geprüft worden sei, so werden wir gerade bei den Eisenbahnangestellten oft genötigt sein, Gehörsbeeinträchtigungen, die sicherlich schon vor dem Unfall bestanden haben, gegen unsere Überzeugung auf den Unfall zu beziehen, wenn wir nicht in der Lage sind, den kausalen Zusammenhang exakt widerlegen zu können.

Auf diesen Übelstand, der nur durch die Errichtung von Unfallspitälern und durch die Möglichkeit, den Pat. durch einige Tage konstant beobachten zu können, zu beseitigen wäre, habe ich schon in einer früheren Schrift[1]), und zwar in dem Kapitel: „Mängel in der derzeitigen Art der Begutachtung von Unfallserkrankungen des Ohres“ ausführlich hingewiesen und möchte das damals Gesagte hier wörtlich wiederholen:

„Die meisten Autoren, die sich mit den Unfallerkrankungen des Ohres beschäftigt haben, klagen mit Recht über die geringe Beachtung, die dem Ohr von seiten der Unfallärzte zuteil wird, über den häufigen Mangel eines auch nur ganz kursorisch gehaltenen Ohrenbefundes seitens des zuerst und unmittelbar nach dem Unfall gerufenen Arztes sowie über den Umstand, daß der Ohrenarzt sehr häufig, ohne die Möglichkeit einer klinischen Beobachtung, gezwungen ist, auf Grund einer einmaligen Untersuchung sein Gutachten abzugeben. Und doch wäre eine längere klinische Beobachtung der wirksamste Schutz für den Arzt selbst, wenn er sich nicht einer fahrlässigen Begutachtung schuldig machen will, die sicherste Gewähr gegen versuchte Täuschung und Übertreibung und, nicht in letzter Linie, im eigensten Interesse des Unfallkranken selbst gelegen.

---

[1]) Hammerschlag, Über die Simulation von Ohrerkrankungen mit besonderer Berücksichtigung der Unfallerkrankungen des Ohres. Wien 1904, Verlag von Moritz Perles.

Digitized by Google
Original from UNIVERSITY OF CALIFORNIA
Generated on 2019-10-24 12:23 GMT / http://hdl.handle.net/2027/uc1.b3252758
Public Domain in the United States, Google-digitized / http://www.hathitrust.org/access_use#pd-us-google

Darum wird man Passow (Monatsschr. f. Unfallheilk., 1898) vollkommen zustimmen dürfen, wenn er sagt: „Simulation von Taubheit und Übertreibung von Schwerhörigkeit nachzuweisen, erfordert aber unsägliche Geduld und Ausdauer und gelingt meist nur bei längerer klinischer Beobachtung. Dazu fehlt aber oft die Gelegenheit“ (pag. 480). Und weiter: „Ich kann den Kollegen den Vorwurf nicht ersparen, daß sie bei Untersuchung der Unfallverletzten das Ohr zu sehr vernachlässigen.“

Müller erhebt die Forderung, daß bei Kopfverletzungen, deren schädigender Einfluß auch nur einigermaßen an das Krankheitsbild der Labyrintherschütterung erinnert, der Verletzte niemals eher mit seinen Ansprüchen abgewiesen werden sollte, bevor nicht eine eingehende ohrenärztliche Untersuchung stattgefunden hat.

Noch weitergehend, aber vollständig gerechtfertigt sind die beiden Forderungen von Radzich (Beitrag zur Kasuistik der Verletzungen oder Erkrankungen des Gehörapparates infolge oder im Anschluß an Traumen. Med. Obosrenie, 1899, ref. in der Monatsschr. f. Unfallsheilk., VI. Jahrg., 1899, pag. 277):

„I. Nach jeder mit Erschütterung des Kopfes oder des ganzen Körpers verbundenen Unfallverletzung muß der Gehörapparat des Verletzten von einer kompetenten Person möglichst bald nach der Verletzung untersucht werden.

II. In schweren und in diagnostischer Beziehung komplizierten Fällen ist der Verletzte zur Beobachtung einem Krankenhause zu überweisen.“

Um wenigstens den Hauptübelständen abzuhelfen, hat nun in Deutschland die Westdeutsche Vereinigung der Hals- und Ohrenärzte in Cöln eine Resolution gefaßt und an alle 103 Berufsgenossenschaften des Deutschen Reiches gesendet, deren Inhalt lautet: „Es ist von den Mitgliedern unseres Vereines wiederholt beobachtet worden, daß Ohrenunfallverletzte fast stets erst so spät nach dem Unfall dem Ohrenarzt behufs Begutachtung zugeführt werden, daß es dem Ohrenarzt schwer, in vielen Fällen sogar unmöglich ist, eine sichere Entscheidung zu treffen oder den Grad der Erwerbsbeeinträchtigung infolge des Ohrenunfalles zu bestimmen. Zunächst sind die Veränderungen am Ohr selbst (Trommelfell und Labyrinth) gleich nach der Verletzung ganz anders als einige Zeit nachher; sodann hat die Erfahrung gezeigt, daß Ohrverletzte kurz nach der Verletzung ein viel günstigeres Hörvermögen zugeben als später, weil sie unter dem Eindruck der Freude, noch so glücklich bei ihrer Beschädigung davongekommen zu sein, sofort nach dem Unfall richtige Angaben über das Hörvermögen zu machen pflegen, während spätere Angaben über die verbliebene Hörkraft durchwegs viel ungünstiger ausfallen.

Der oben genannte Verein hat deshalb beschlossen, die Berufsgenossenschaften unter Hinweis auf obiges zu ersuchen, dafür Bestimmungen zu treffen, daß bei Schädelverletzungen, welche so häufig eine Beeinträchtigung des Hörvermögens zur Folge haben, und bei direkten Ohrbeschädigungen

Digitized by Google
Original from UNIVERSITY OF CALIFORNIA
Generated on 2019-10-24 12:23 GMT / http://hdl.handle.net/2027/uc1.b3252758
Public Domain in the United States, Google-digitized / http://www.hathitrust.org/access_use#pd-us-google

ein Ohrenarzt möglichst sofort nach dem Unfall behufs Feststellung des Befundes zugezogen wird.

Es dürfte dieses Verfahren sowohl im Interesse des Verletzten als auch im Sinne der Berufsgenossenschaften liegen."

Ich glaube, daß gerade dieser Punkt den Gegenstand besonderer Beratung und Beschlußfassung bilden sollte, damit wir einmal in die Lage kommen, den maßgebenden Faktoren solche Vorschläge zu machen, welche geeignet wären, das so unerfreuliche Verhältnis zwischen Unfallpatient und Unfallarzt zu bessern.

Die Begutachtung der Unfallsverletzungen des Gehörorganes bei Versicherten der Privatversicherungsgesellschaften.

Von Privatdozenten Dr. **Hugo Frey.**

Die Begutachtung der Unfallsverletzungen des Gehörorganes von Personen, die bei privaten Versicherungsgesellschaften versichert sind, ist in wesentlichen Punkten verschieden von denen, die der öffentlichen Unfallversicherung unterliegen, und muß daher gesondert betrachtet werden.

Diese Unterschiede beruhen auf folgenden Gründen:

Die allgemeine und obligatorische Versicherung, der gewisse Bevölkerungs- und Berufskreise unterliegen, gehört in das Gebiet der öffentlichen Wohlfahrtspflege und ist eine sozialpolitische Institution. Die Privatversicherung ist ein freiwillig geschlossener Vertrag, bei dem sich der einzelne materielle Opfer auferlegt, um im Schadensfalle eine entsprechende Entschädigung zu erhalten. Die öffentliche Versicherung garantiert dem einzelnen seine volle Erwerbsfähigkeit, soweit sie von seiner körperlichen Arbeitsfähigkeit abhängt, und überträgt die tatsächlich durch aufgetretene somatische Schäden bedingte Einbuße der Arbeitsfähigkeit des Individuums auf die Gesamtheit, die eben an der vollen Arbeitsfähigkeit ihrer Mitglieder interessiert ist.

Sie hätte demnach nichts zu berücksichtigen als die tatsächlich vorhandene und in Ziffern ausdrückbare Einbuße an Erwerbs- oder Arbeitsfähigkeit, bemeßbar nach der wirklichen Verringerung des Arbeitseinkommens des Versicherten.

Anders bei der Privatversicherung. Hier steht der einzelne einem auf Gewinn berechneten Unternehmen gegenüber, von dem er für die oft ziemlich bedeutenden materiellen Leistungen auch im Schadensfalle eine entsprechende Vergütung beansprucht. Die Versicherungsnehmer der Privatgesellschaften sind aber auch meist Angehörige solcher Berufe, bei denen eine ziffermäßige Bewertung der Einbuße an Erwerbsfähigkeit nicht so leicht durchführbar ist wie

Digitized by Google
Original from UNIVERSITY OF CALIFORNIA
Generated on 2019-10-24 12:23 GMT / http://hdl.handle.net/2027/uc1.b3252758
Public Domain in the United States, Google-digitized / http://www.hathitrust.org/access_use#pd-us-google

bei den industriellen Arbeitern. Ihre Erwerbsfähigkeit ist in jedem einzelnen Falle von sehr vielen, oft imponderablen Umständen abhängig, und es werden oft ziemlich bedeutende körperliche Defekte, die von den Gesellschaften mit hohen Beträgen honoriert werden müssen, ohne fühlbare Verminderung des Einkommens des Versicherten ablaufen. Andrerseits können, da diese Gesellschaften nicht auf „Berufs-", sondern auf „Erwerbs"fähigkeit versichern, in bestimmten Berufszweigen deutliche Härten nicht vermieden werden.

Eine weitere Erschwerung der Stellung der Privatgesellschaften erfolgt aus dem Grunde, daß hier nicht, wie bei der öffentlichen Versicherung, die Untersuchung und Behandlung der Unfallsverletzten in der Regel durch Krankenanstalten oder angestellte Ärzte erfolgt, die dem Kranken gegenüber ganz objektiv sein können, sondern daß ihre Versicherten meist von Privatärzten behandelt und beobachtet werden, die selbst bei bester Absicht eine volle Objektivität nicht bezeigen können.

Weiterhin machen sich aber noch einige andere Unterschiede in versicherungstechnischer Beziehung zwischen öffentlicher und Privatversicherung geltend. Es sind dies folgende:

Die Privatversicherung bezieht sich sowohl auf die durch einen Unfall unmittelbar hervorgerufenen und vorübergehenden Gesundheitsstörungen, wie auch auf die später eventuell zurückbleibenden, dauernden Gesundheitsstörungen. (Bei der öffentlichen Versicherung handelt es sich im wesentlichen nur um die dauernden Unfallsfolgen.)

Für die Bemessung der zu leistenden Entschädigungen sind vielfach die jeweils von den einzelnen Gesellschaften nach ihren Kalkulationen festgesetzten, in den Polizzen enthaltenen Bestimmungen maßgebend.[1])

Die Entschädigung erfolgt bei der Privatversicherung entweder in Form einer Rente oder einer Kapitalszahlung, bei der öffentlichen Versicherung stets in Form einer Rente.

Die versicherungsärztliche Tätigkeit bei Unfallsverletzungen des Gehörorganes begreift in sich:

1. die Feststellung, ob eine Erkrankung des Gehörorganes besteht oder nicht;

2. die Annahme oder Ablehnung des Zusammenhanges einer vorgefundenen Erkrankung mit dem vorausgegangenen Unfall,

3. die Bemessung der durch die Erkrankung hervorgerufenen vorübergehenden oder bleibenden Beeinträchtigung der Erwerbsfähigkeit.

Die Gutachtertätigkeit des Arztes zerfällt demnach in folgende Akte:

1. Der Anfangsbericht und das Anfangsgutachten. Diese enthalten die Beschreibung der aufgetretenen Gesundheitsstörung, die Beurteilung

[1]) Verletzungen des Gehörorganes werden darin meist nicht erwähnt.

Digitized by Google
Original from UNIVERSITY OF CALIFORNIA
Generated on 2019-10-24 12:23 GMT / http://hdl.handle.net/2027/uc1.b3252758
Public Domain in the United States, Google-digitized / http://www.hathitrust.org/access_use#pd-us-google

des Zusammenhanges mit dem Unfall, ihren Grad und vermutliche Dauer und die derzeit vorhandene Beeinträchtigung der Arbeitsfähigkeit.

2. Die Zwischenberichte und Zwischengutachten. Sie unterrichten über den weiteren Verlauf der aufgetretenen Veränderungen, neu dazugetretene Erscheinungen etc. und deren Bedeutung im Krankheitsbilde und in versicherungstechnischer Beziehung.

3. Der Endbericht und das Endgutachten. Hier wird der als definitiv angenommene Zustand geschildert und weiterhin eine ihm entsprechende Bemessung der Einschränkung der Arbeitsfähigkeit vorgenommen.

Es handelt sich also in jedem Zeitpunkte der Begutachtung um zwei verschiedene ärztliche Tätigkeiten:

1. um den sogenannten Bericht, der den Status praesens enthält, und

2. um das eigentliche Gutachten, das die für die Entschädigung maßgebenden Folgen aus dem Befund zu ziehen hat.

Da der jeweilige Status praesens und sohin der ihn enthaltende Bericht die alleinige Grundlage für das eigentliche Gutachten bildet, ist es unerläßlich, daß er ein vollständiges, klares und unbedingt verläßliches Bild des Falles gibt, den er nach allen klinischen Beziehungen zu würdigen hat.

Aber schon hier ergeben sich bei der heutigen Lage der Dinge wesentliche Schwierigkeiten. Der Anfangsbericht wird allermeist von dem zunächst anwesenden oder zugezogenen praktischen Arzt erstattet. Nur in größeren Orten und auch da erfahrungsgemäß nur selten, wird gleich zu Beginn ein Spezialist zugezogen. Wenn es nun auch um die otologischen Kenntnisse der praktischen Ärzte derzeit wesentlich besser steht als vor noch nicht allzu langer Zeit, so sind sie doch allermeist nicht zureichend, um gerade die so schwierigen Fragen der Unfallsverletzungen, die oft an die letzten Probleme der Otiatrie rühren, kompetent und erschöpfend beantworten zu können. Gerade aber die ersten Untersuchungen sind es, von denen oft die Entscheidung des Zusammenhanges zwischen Unfall und Veränderung am Ohr abhängt, da die Charakteristika der traumatischen Erkrankung oft schon in wenigen Tagen verwischt sein können. Die An- oder Abwesenheit gewisser Symptome, wie etwa des Nystagmus, ist aber auch für die spätere Beurteilung des Falles von großer Bedeutung und muß ebenfalls gleich im Anfang aufgenommen werden.

Es zeigt sich hier schon die erste Schwierigkeit in der Tatsache, daß der Untersuchende und der berufene Beurteiler meist nicht dieselbe Person ist.

Wie unvollständig, in sich widersprechend, ja, manchmal absurd oft derartige Anfangsberichte sein können, davon kann nur der sich eine Vorstellung machen, der selbst öfter Einblick in derartige Akte zu nehmen hat. Fast nie begegnet man auch nur dem Versuch einer objektiven Feststellung des Funktionszustandes, es ist viel, wenn ein halbwegs brauchbarer otoskopischer Befund vorliegt, wenigstens die Hörweite für die Taschenuhr angegeben wird.

Generated on 2019-10-24 12:23 GMT / http://hdl.handle.net/2027/uc1.b3252758
Public Domain in the United States, Google-digitized / http://www.hathitrust.org/access_use#pd-us-google
Digitized by Google
Original from UNIVERSITY OF CALIFORNIA

An die Vestibularsymptome wird meist ganz vergessen. Schlimmer noch als in den Fällen isolierter Verletzung des Gehörorganes steht es in solchen, wo gröbere Verletzungen anderer Körperteile mit vorhanden sind. Hier wird insbesonders bei benommenen Pat. oft gar keine Rücksicht auf den Zustand des Gehörorganes genommen oder dessen nicht Erwähnung getan. Viel später dann, oft Wochen oder Monate nachher, treten plötzlich Klagen über Schwerhörigkeit, Ohrensausen etc. auf, die dann freilich, selbst wenn sie objektiv begründet sind, nicht mehr in ihrem Zusammenhang mit dem Unfall richtig bewertet werden können. Es ist demnach als erstes Postulat anzuführen:

Die erste Untersuchung der Ohrenverletzung und der darüber zu erstattende Bericht soll womöglich von einem wohlerfahrenen Spezialisten vorgenommen werden. Eine diesbezügliche Bemerkung könnte in die Polizzen eingesetzt werden. Ist es nicht möglich, so sollte wenigstens, sobald als irgend tunlich, ein Spezialist zu einer neuerlichen Untersuchung beordert werden. Für den Fall, als auch das unüberwindlichen Schwierigkeiten begegnet, müßte wenigstens dem untersuchenden Arzt ein Spezialfragebogen zugesendet werden, etwa folgenden Inhalts:

1. Genaue Anamnese mit Rücksicht auf vorhergehende Erkrankungen des Gehörorganes; wichtige Allgemeinerkrankungen (Syphilis) und habituelle Traumen (Aufenthalt in der Nähe von Maschinen, Schießsport);

2. Befund der äußeren Ohrgegend;

3. otoskopischer Befund beider Ohren, besonders: ob Sekret und welcher Art im Gehörgang vorfindlich. Beschreibung der etwa vorhandenen Kontinuitätstrennungen nach Größe, Form und Lage.[1])

4. Funktionsprüfung: Hörweite für Konversations-, Flüstersprache und Uhr auf beiden Ohren.

Untersuchung auf spontanen Nystagmus (Art, Intensität und Richtung bei verschiedenen Blickrichtungen).

Fragen nach subjektiven Störungen: Sausen, Schwindel, Schmerzen, Erbrechen.

Von einer Stimmgabeluntersuchung muß man aus praktischen Gründen wohl absehen, da sie, wenn nicht von kundiger Hand ausgeführt, wertlos ist; ebenso von einer genaueren Prüfung des Vestibularapparates.

Enthält ein Anfangsbericht oder einer der ersten Zwischenberichte die Antwort auf diese Fragen wenigstens teilweise richtig, so wird er immerhin zu einer gutächtlichen Äußerung verwendbar sein.

Natürlich kann auch ein spezialistischer Befund oder eine spezialistische Äußerung nur dann von Wert sein, wenn der Aussteller über den Zweck und

---

[1]) Dadurch wird allein oft schon eine Kontrolle der Zuverlässigkeit des otoskopischen Befundes im allgemeinen ermöglicht.

Digitized by Google
Original from UNIVERSITY OF CALIFORNIA
Generated on 2019-10-24 12:23 GMT / http://hdl.handle.net/2027/uc1.b3252758
Public Domain in the United States, Google-digitized / http://www.hathitrust.org/access_use#pd-us-google

die Tragweite seiner Äußerung im klaren ist. (Unterlassungen in dieser Beziehung geben oft Anlaß zu unerwünschten Konflikten, insbesonders in jenen Fällen, wo die Pat. an öffentlichen Ambulatorien behandelt werden.)

Ein Zusammenhang zwischen Unfall und Hörstörung wird dann als vorhanden angenommen werden müssen, wenn *a)* die Art des Unfallmechanismus eine solche war, daß eine Beschädigung des Gehörorganes möglich erscheint, und *b)* die geschilderten Symptome am Gehörorgan entsprechend sind. Darin muß man sich teils von allgemeinen und in der Literatur niedergelegten Erfahrungen, teils von zweifellosen Grundsätzen der Physik und Pathologie leiten lassen.

Die Beurteilung der vorübergehenden Invalidität kann folgendes Schema als Grundlage benutzen:

Bei Verletzungen der Ohrmuschel: Je nach Ausdehnung und Art der notwendigen Behandlung ein Viertel bis volle Arbeitsunfähigkeit;

bei traumatischen Rupturen des Trommelfells: für die ersten 3 Tage volle Arbeitsunfähigkeit, die nächsten 1—2 Wochen 50% der normalen Arbeitsfähigkeit, dann normale Arbeitsfähigkeit mit Ausnahme solcher Personen, die sich berufsmäßig besonderen Schädigungen des Ohres aussetzen;

bei aufgetretenen Mittelohreiterungen: volle Invalidität, solange Schmerzen und Fieber bestehen, und jedenfalls während der ersten, eventuell auch noch während der zweiten Woche. 50% Invalidität, solange noch Sekretion besteht: bei Personen, die schwerere körperliche Arbeit zu leisten haben, volle Invalidität auch noch während dieser ganzen Zeit;

bei Verletzungen des inneren Ohres: volle Invalidität, solange noch deutliche vestibuläre Reizerscheinungen bestehen; partielle entsprechend dem ferneren Zustand des akustischen Apparates.

Dasselbe, was für die Abfassung und Begutachtung der Anfangsberichte gilt, gilt auch für die Zwischenuntersuchungen und Zwischenberichte. Auch diese sollen möglichst von einem spezialistisch gebildeten Arzt vorgenommen werden und bei längerer Dauer in Abständen von höchstens 4 Wochen wiederholt werden, unter Berücksichtigung derselben Punkte wie früher. Schon dadurch ergibt sich Material für die spätere endgültige Beurteilung der bleibenden Störungen.

Das Schlußgutachten. Hier soll womöglich wieder nur ein den höchsten spezialistischen Anforderungen genügender objektiver Befund vorgelegt werden, in allen Fällen, in denen eine Vergütung für bleibende Schädigungen angesprochen wird.

Es ergibt sich dabei vor allem die schwierige Beantwortung der Frage, wann vorhandene Schädigungen des Gehörorganes als bleibende angesehen werden sollen, das heißt, wann die Hoffnung auf eine etwa noch eintretende Besserung aufgegeben werden muß. In bezug auf die Verletzungen des äußeren

Generated on 2019-10-24 12:24 GMT / http://hdl.handle.net/2027/uc1.b3252758
Public Domain in the United States, Google-digitized / http://www.hathitrust.org/access_use#pd-us-google
Digitized by Google
Original from UNIVERSITY OF CALIFORNIA

Ohres wird nach erfolgter Heilung wohl nie eine bleibende Beeinträchtigung der Arbeitsfähigkeit de facto angenommen werden können. Aus Billigkeitsrücksichten wird es sich jedoch empfehlen, insbesonders bei Angehörigen gewisser Berufe (Schauspieler, Berufssoldaten, Privatdiener, Kellner) auffallende kosmetische Defekte mit bis höchstens 20%, meist jedoch viel weniger, zu bewerten.

Ebenso wird bei traumatischen Rupturen des Trommelfells eine bleibende Beeinträchtigung der Erwerbsfähigkeit in der Regel nicht vorkommen. In den seltenen Fällen, wo das Hörvermögen vermindert bleibt, ist das nach den weiter unten zu erörternden Prinzipien zu beurteilen.

Wir wissen, daß nach akuten Mittelohrentzündungen und -eiterungen in der Regel das Gehör vollständig wiederkehrt; auffallend ist es, daß gerade bei Unfallsversicherten verhältnismäßig häufig bleibende Störungen angegeben werden. Solche Angaben bedürfen genauester Prüfung; bewahrheiten sie sich, so soll bis zum Ablauf des ersten Jahres nach der Verletzung nur eine Rente und dann erst eine Kapitalszahlung nach neuerlicher genauer Untersuchung erfolgen.

Bei aus Unfallsverletzungen hervorgegangenen chronischen Mittelohreiterungen ist ebenfalls der Zeitpunkt der Heilung mittelst Rentenzahlung zu erwarten. Bei allzu langer Dauer (über 1 Jahr) kann auch die definitive Erledigung durch Kapitalsentschädigung erfolgen, und zwar entsprechend der Herabsetzung des Gehörs, vermehrt um 5—10% für die durch die Erkrankung bedingte größere Schonung.

Bei Verletzungen des inneren Ohres dagegen ist gewiß erst nach Ablauf von 6 Monaten nach dem Schwinden der vestibulären Reizerscheinungen der Befund als bleibend anzusehen.

Für die Beurteilung der bleibenden Beeinträchtigung des Gehörs aus was immer für einem Grunde wäre folgendes Schema als Leitlinie anzusehen:

R.				L.	
5	10	20		20	10	5

Die hier und im folgenden angeführten Zahlen beanspruchen natürlich keine absolute Gültigkeit für sämtliche Fälle, sondern sollen nur die Größen angeben, denen sich im einzelnen Fall die Zahlenbestimmung zu nähern hat.

Zu dem Zwecke der Bestimmung der Einbuße an Hörfähigkeit werden die Fälle in 3 Gruppen gesondert:

1. mäßige Schwerhörigkeit (bis zu 4 *m* Flüstersprache),

2. höhergradige Schwerhörigkeit (von 4 *m* Flüstersprache bis zu 2 *m* Konversationssprache),

3. hochgradige Schwerhörigkeit bis Taubheit (unter 2 *m* Konversationssprache bis 0).

Digitized by Google
Original from UNIVERSITY OF CALIFORNIA
Generated on 2019-10-24 12:24 GMT / http://hdl.handle.net/2027/uc1.b3252758
Public Domain in the United States, Google-digitized / http://www.hathitrust.org/access_use#pd-us-google

Diesen 3 Gruppen entsprechen die Zahlen links und rechts von der vertikalen Linie, sie sind symmetrisch zweimal aufgeschrieben, je einmal für das rechte und linke Ohr.

Daraus läßt sich nun leicht die prozentuelle Einschränkung der Erwerbsfähigkeit berechnen, indem bei einseitiger Hörstörung einfach die entsprechende Zahl genommen wird.

Daher:

bei mäßiger Schwerhörigkeit auf einem Ohr 5%
„ höhergradiger Schwerhörigkeit auf einem Ohr 10%
„ hochgradiger Schwerhörigkeit oder Taubheit auf einem Ohr . 20%

Ist das Hörvermögen auf beiden Ohren herabgesetzt, so muß die Prozentzahl in der Weise ermittelt werden, daß die jedem Ohr einzeln entsprechende Zahl genommen wird; diese beiden Zahlen müssen nun addiert und noch um einen Betrag vermehrt werden, und zwar um 5, wenn keiner der beiden Teilposten 10 erreicht, um 10, wenn mindestens einer der beiden Teilposten 10 oder mehr beträgt. Diese Vermehrung der Prozentzahl ist gerechtfertigt durch den Umstand, daß die Schwerhörigkeit jedes Ohres höher ins Gewicht fällt, wenn das andere Ohr nicht mehr normal ist.

Daher:

Beiderseitige mäßige Schwerhörigkeit 15%
„ höhergradige Schwerhörigkeit 30%
„ hochgradige „ oder Taubheit 50%

ferner

mäßige Schwerhörigkeit einerseits, höhergradige andere Seite 25%
„ „ „ hochgr. oder Taubheit andere Seite 35%
höhergradige Schwerhörigkeit einerseits, hochgradige oder Taubheit andere Seite 40%

Für den Ausfall der Vestibularfunktion wird sich in der Regel nicht die Annahme einer bleibenden Invalidität als nötig herausstellen; besonders wenn nur der Apparat der einen Seite betroffen ist und vorausgesetzt, daß keine Reizerscheinungen mehr bestehen. Sind solche doch noch vorhanden, so können sie das durch die Schwerhörigkeit allein bedingte Ausmaß um ungefähr 5 bis 15% erhöhen, bedingen dann aber in mindestens halbjährigen Intervallen neuerliche Nachprüfungen.

Beiderseitiger kompletter Ausfall der Vestibularfunktion wird das durch die Hörstörung bedingte Ausmaß um ungefähr 10% erhöhen, auch wenn keine Reizerscheinungen mehr vorhanden sind. (Darüber siehe genaueres im Aufsatze Ruttins.)

Ich bin mir wohl bewußt, daß die hier angegebenen Zahlen zum Teil wesentlich höher gegriffen sind, als es die bisherige Übung war: ich stehe aber

Generated on 2019-10-24 12:24 GMT / http://hdl.handle.net/2027/uc1.b3252758
Public Domain in the United States, Google-digitized / http://www.hathitrust.org/access_use#pd-us-google
Digitized by Google
Original from UNIVERSITY OF CALIFORNIA

nicht an zu sagen, daß ich damit einem Gebote der Gerechtigkeit den wirklich Geschädigten gegenüber nachzukommen glaube. Sollten übrigens die Gesellschaften meinen Vorschlägen bezüglich der exakten spezialistischen Untersuchung der angeblich Verletzten nachkommen, so würden sie zweifellos durch die dabei ermöglichte Ausscheidung zahlreicher, heute unrechtmäßig anerkannter Fälle eine Kompensation für die erhöhten Entschädigungen finden.

Ein Wort ist noch nötig über die Frage der funktionellen Hörstörungen.

Wir sind klinisch noch lange nicht genügend klar über dieses Problem, und die Diagnose einer funktionellen Hörstörung wird nur mit äußerster Vorsicht gestellt werden können. Es ist nicht Aufgabe dieser Ausführungen, die Pathologie der Unfallserkrankungen des Ohres zu behandeln, somit kann auf die Diagnostik hier nicht näher eingegangen werden. Praktisch wichtig aber ist es und zweifellos unsere Aufgabe erleichternd, daß traumatische Hysterien wohl nur selten das Gehörorgan allein betreffen und daß daher die Beurteilung des Falles und der Störung der Erwerbsfähigkeit meist im Verein mit einem Neurologen getroffen werden wird, der die vorhandene Affektion des Nervensystems im ganzen einer Beurteilung unterziehen wird.

Zum Schlusse fasse ich die vorstehenden Ausführungen zum Zwecke der Diskussion in folgenden Thesen zusammen:

I. Die Begutachtung von Verletzungen des Gehörorganes bei Privatversicherten soll womöglich nur auf Grund fachlich vollständig zureichender spezialistischer Befunde geschehen.

II. Bei absoluter Unmöglichkeit, schon die ersten Untersuchungen durch ausgebildete Spezialisten vornehmen zu lassen, sollen die untersuchenden Ärzte veranlaßt werden, einen (oben im einzelnen angeführten) Fragebogen vollständig zu beantworten.

III. Für die Beurteilung der Einschränkung der Erwerbsfähigkeit seien die angeführten Gesichtspunkte und Ziffern maßgebend.

Die Begutachtung dauernder Folgen der Verletzungen des inneren Ohres.

Von Dr. **Erich Ruttin**, Assistenten der k. k. Universitäts-Ohrenklinik (Prof. Urbantschitsch) in Wien.

Wie der Titel zeigt, sollen sich die gegenwärtigen Zeilen mit einem eng umgrenzten Gebiete befassen. Aber selbst innerhalb dieses beschränkten Stoffes muß ich die Fragestellung noch enger begrenzen. Es soll sich hier zunächst nur um die Rentenbemessung hinsichtlich dauernd arbeitsunfähiger, nicht

Digitized by Google
Original from UNIVERSITY OF CALIFORNIA
Generated on 2019-10-24 12:24 GMT / http://hdl.handle.net/2027/uc1.b3252758
Public Domain in the United States, Google-digitized / http://www.hathitrust.org/access_use#pd-us-google

qualifizierter Arbeiter handeln. Diese Klasse wählen wir als Paradigma, um auf einige Mängel hinzuweisen, die uns in der bisherigen Beurteilung zu liegen scheinen. Ähnlich wie in unserem Beispiel liegen die Verhältnisse in den übrigen Versicherungskategorien, die zum Teil in das Gebiet meiner Koreferenten fallen.

Die Arbeiter-Unfallversicherungsanstalt für Niederösterreich hat ein „Schema der Mittelsätze für Rentenbemessung hinsichtlich dauernd arbeitsunfähiger, nicht qualifizierter Arbeiter" aufgestellt.[1])

In diesem Schema lautet Rubrik IV, Ohren, folgendermaßen:

	Schätzung der Arbeitsunfähigkeit in Prozenten der vollständigen Arbeitsfähigkeit	Rente in Prozenten des Jahresarbeitsverdienstes
1. Entstellung zufolge Verlustes einer Ohrmuschel	$8^1/_3$	5
2. Völlige Taubheit auf einem Ohre . . .	$8^1/_3$	5
3. Mittlere Schwerhörigkeit auf einem Ohre	0	0
4. Leichte Schwerhörigkeit auf einem Ohre	0	0
5. Völlige Taubheit auf beiden Ohren . . .	50—75	30—45
6. Mittlere Schwerhörigkeit auf beiden Ohren	$0—8^1/_3$	0—5
7. Leichte Schwerhörigkeit auf beiden Ohren	0	0
8. Chronischer Ohrenfluß	$16^2/_3$—50	10—30

Wir sehen, daß in diesem Schema eine Erkrankung des Vestibularapparates als dauernde Unfallfolge überhaupt nicht berücksichtigt ist. Nun kommen aber zweifellos nach Verletzungen Zustände vor, die eine dauernde Einschränkung der Arbeitsfähigkeit bedeuten. Es sind dies die Anfälle von vestibulärem Schwindel.

Gerade in diesen Fällen ist aber unsere Therapie (Galvanisation, Faradisation, hydrotherapeutische Prozeduren, Jod und andere Medikamente, Lumbalpunktion) so wenig versprechend, daß wir uns oft außerstande sehen, irgend einen erheblichen Einfluß auf die Heilung dieses Zustandes nehmen zu können. Nun ist aber die Tendenz zur Spontanheilung bei diesen Fällen keine sehr rasche. Gewöhnlich sind sogar die schwerer Verletzten besser daran als die leichter Verletzten. Leichte Verletzungen setzten geringe pathologische Veränderungen.

[1]) Wien 1905. Im Selbstverlage der Arbeiter-Unfallversicherungsanstalt für Niederösterreich. Beschlossen wurde dieses Schema in der Sitzung vom 12. März 1896.

Generated on 2019-10-24 12:24 GMT / http://hdl.handle.net/2027/uc1.b3252758
Public Domain in the United States, Google-digitized / http://www.hathitrust.org/access_use#pd-us-google
Digitized by Google
Original from UNIVERSITY OF CALIFORNIA

die dauernde Störungen machen können, weil als Voraussetzung für das ungestörte Arbeiten der beiden Vestibularapparate die identische Verarbeitung desselben Reizes angenommen werden muß. Dies ist nun oft schon bei kleinen Veränderungen nicht mehr der Fall. Am eklatantesten sehen wir dies allerdings bei Fällen von Labyrinthfisteln, die gewöhnlich nicht traumatischer Natur sind, doch muß man sich die pathologisch-anatomischen Grundlagen der traumatischen Erkrankung des Vestibularapparates in ähnlicher Weise als circumscripte Erkrankung vorstellen. Wir wissen, daß eine Labyrinthfistel jahrelang bestehen kann: der Zustand, in dem sich der Pat. befindet, ist sicherlich ein die Arbeitsfähigkeit bedeutend herabmindernder.

Bei stärkeren Anstrengungen, bei heftigeren Bewegungen, besonders Kopfbewegungen, bei zufälliger Berührung des Gehörgangs, oft auch ohne nachweisbare Ursache, treten Schwindelanfälle auf. Diesem Zustand macht erst das Eintreten einer diffusen, das Labyrinth zerstörenden Eiterung ein Ende.

Dieser Umstand, das heißt die Zerstörung des kranken Labyrinths, tritt leider bei den Unfallverletzten nicht oft ein, gewöhnlich nur in den Fällen mit Schädelbasisbrüchen. Diese Pat. sind trotz der Schwere ihrer Verletzung nach der Genesung oft viel besser daran als die leicht Verletzten. Sie sind wohl auf dem verletzten Ohre taub, doch leiden sie meist nicht an Schwindelanfällen. Wie lange diese leichteren Verletzungen Schwindelanfälle und gewöhnlich auch Ohrensausen verursachen, ist gar nicht abzusehen. Unlängst hatte ich Gelegenheit, einen jungen Mann zu untersuchen, der wegen seines Leidens schon alle möglichen internen Kuren ohne Erfolg durchgemacht und bei dem sich alle möglichen Diagnosen nicht bestätigt hatten. Tatsächlich war ein vor 14 Jahren erfolgter Sturz vom Rade die Ursache für Schwindelanfälle, die seither fast wöchentlich wiederkehrten. Als Grund für diese Schwindelanfälle ließ sich unschwer eine einseitige, sehr beträchtliche Labyrinthläsion nachweisen.

In dem angeführten Schema finden sich nun, allerdings in einer anderen Rubrik, Angaben, die fast wie eine Berücksichtigung solcher Zustände als Verletzungsfolgen aussehen. Rubrik I. Kopf:

Diese Angaben wären allerdings geeignet, solche Folgezustände zu rubrizieren, allein der Nachsatz „infolge Gehirnerschütterung“ nimmt wieder zurück, was der Vordersatz versprochen hat. Der begutachtende Nichtspezialist wird natürlich sofort aus der Anamnese eine Gehirnerschütterung zu erfahren suchen. Ist nun die charakteristische Anamnese nicht vorhanden, und dies ist bei reinen Vestibularverletzungen stets der Fall, so ist es sehr leicht möglich, daß ein derartig Verletzter als Simulant oder zum mindesten als nicht in diese Kategorie fallend behandelt wird.

Dies wäre nun oft nicht nötig, da wir objektive Zeichen für die Verletzung des Vestibularapparates haben. Allerdings werden diese häufig nur vom Spezialisten nachweisbar sein.

Digitized by Google
Original from UNIVERSITY OF CALIFORNIA
Generated on 2019-10-24 12:24 GMT / http://hdl.handle.net/2027/uc1.b3252758
Public Domain in the United States, Google-digitized / http://www.hathitrust.org/access_use#pd-us-google

	Schätzung der Arbeitsunfähigkeit in Prozenten der vollständigen Arbeitsfähigkeit	Rente in Prozenten des Jahresarbeitsverdienstes
8. Ständiger Kopfschmerz, Schwindel, Brechreiz, allgemeine Körperschwäche infolge von Gehirnerschütterung	83⅓	50
9. Kopfschmerz, Schwindel, Nasenbluten, kann keine schwankende Stellung und kein Bücken vertragen, infolge Gehirnerschütterung	50	30

Diese objektiven Zeichen sind:

1. Der Nachweis, daß zur Zeit der Schwindelanfälle Nystagmus besteht.

2. Das Auftreten von Nystagmus bei forcierten Kopfbewegungen, Bücken etc.

3. Der Nachweis einer verschiedenen Erregbarkeit beider Vestibularapparate bei völliger Gleichheit der angewandten Reize (sei es durch Prüfung einer Seite nach der andern oder durch gleichzeitige Prüfung und Vergleichung beider Seiten).

4. Schon der Nachweis einseitiger Taubheit mit erhaltener Vestibularreaktion nach einem Trauma macht die Angabe von Schwindelanfällen sehr wahrscheinlich, weil es sich zweifellos um ein Labyrinthtrauma handelt, bei dem von dem nicht zerstörten, aber höchstwahrscheinlich geschädigten Vestibularapparate die Schwindelerscheinungen ausgelöst werden.

Es wäre demnach jeder über Schwindel klagende Verletzte unbedingt einer Untersuchung durch einen Ohrenarzt zuzuweisen.

Natürlich wird der Ohrenarzt in der Beurteilung dieser Beschwerden als dauernde Folgen von Unfallsverletzungen sehr vorsichtig sein müssen, doch muß er auch wieder in Rechnung ziehen, daß sich nicht selten an Labyrinthverletzungen schwere traumatische Neurosen anschließen.

Übrigens gibt nicht nur der Schwindel, sondern auch das Ohrensausen Anlaß zu schweren nervösen Störungen, über die man sich nicht wundern wird, wenn man bedenkt, daß diese Symptome für den Kranken eine konstante, qualvolle Marter darstellen können.

Leider entzieht sich gerade das Ohrensausen oft gänzlich unserer Therapie und von einer richtigen Beurteilung seiner Dauer und Heilbarkeit kann gar keine Rede sein. Das labyrinthäre Ohrensausen hört oft erst auf, bis totale Taubheit auf dem erkrankten Ohre eingetreten ist. Doch ist auch dies

Generated on 2019-10-24 12:24 GMT / http://hdl.handle.net/2027/uc1.b3252758
Public Domain in the United States, Google-digitized / http://www.hathitrust.org/access_use#pd-us-google
Digitized by Google
Original from UNIVERSITY OF CALIFORNIA

nicht sicher und andrerseits tritt totale Taubheit auf dem verletzten Ohre gewöhnlich überhaupt nicht ein, wenn sie nicht gleich nach dem Trauma, das heißt infolge Fraktur oder Fissur der Pyramide vorhanden ist.

Hier wäre noch darauf aufmerksam zu machen, daß im Anschluß an Traumen des Labyrinthes manchmal eine langsame, bis an das Lebensende des Verletzten progressive Schwerhörigkeit, verbunden mit Ohrensausen ohne Schwindel, eintreten kann (Atrophie des Ramus cochlearis nervi VIII?).

Mit Rücksicht auf die große Schwierigkeit in der Beurteilung der Störungen des Cochlear- und Vestibularapparates sollte jeder Schädelverletzte und jeder über Schwindel, Ohrensausen oder Schwerhörigkeit klagende Verletzte unbedingt der spezialistischen Untersuchung zugeführt werden. Die Untersuchung durch den begutachtenden Nichtspezialisten halten wir für zwecklos.

Windscheid[1]) rät zum Beispiel dem begutachtenden Arzte bezüglich des Ohres: die Spiegeluntersuchung, die Untersuchung des Hörvermögens mittelst Uhr und durch Flüstersprache, ferner die Feststellung der Kopfknochenleitung, des Weber- und Rinneschen Versuches.

Daß dem Nichtspezialisten mit diesen Untersuchungen, die, abgesehen von der Spiegeluntersuchung, auf subjektiven Angaben des Untersuchten beruhen, kaum geholfen ist, braucht wohl nicht erst besonders betont werden.

Wir haben früher dargetan, daß das erwähnte Schema schwerwiegende dauernde Unfallsfolgen gnnz außeracht gelassen hat; andrerseits müssen wir nun nachtragen, daß dieses Schema auch zuviel enthält. So steht in der Rubrik III, Augen:

	Schätzung der Arbeitsunfähigkeit in Prozenten der vollständigen Arbeitsfähigkeit	Rente in Prozenten des Jahresarbeitsverdienstes
7. Augenzittern	$16^2/_3$	10

Nun ist das Augenzittern stets nur ein Symptom einer Schädigung und involviert an und für sich viel geringere Störung der Arbeitsfähigkeit als die von diesem Symptom gefolgte schwerere Schädigung. Diese Schädigung betrifft entweder das Labyrinth oder das Auge oder bestimmte Gehirnteile. Das infolge Labyrinthverletzung auftretende Augenzittern kann isoliert überhaupt nicht als dauernde Unfallsfolge angesehen werden, weil es in erheblicherem Grade stets

[1]) Windscheid, „Der Arzt als Begutachter auf dem Gebiete der Unfall- und Invalidenversicherung“ im Handb. d. sozialen Med., Bd. VIII. Jena 1905.

Digitized by Google
Original from UNIVERSITY OF CALIFORNIA
Generated on 2019-10-24 12:24 GMT / http://hdl.handle.net/2027/uc1.b3252758
Public Domain in the United States, Google-digitized / http://www.hathitrust.org/access_use#pd-us-google

nur kurze Zeit bestehen kann. Dagegen ist das zentral ausgelöste Augenzittern oft von sehr langer Dauer oder überhaupt permanent. Aber man würde einen sehr großen Fehler begehen, wenn man die Herabminderung der Arbeitsfähigkeit nach diesem Symptom bestimmen wollte, nach dem das wirkliche Maß der herabgeminderten Arbeitsfähigkeit sicher ganz falsch beurteilt würde.

Fragen wir uns nun, wie wir den durch Vestibularverletzung entstandenen Schwindel, insofern wir ihn nach mehrjähriger Beobachtung als dauernde Unfallsfolge ansehen können, bemessen sollen?

Gerade die Störungen des Vestibularapparates, die so sehr den ganzen Körper betreffen, lassen sich schwer in ein Schema bringen, das den Menschen wie eine Gliederpuppe beurteilt.

Jedenfalls müssen wir den vestibulären Schwindel höher einschätzen als totale Taubheit auf einem Ohre. Wir glauben aber nicht zu hoch zu gehen, wenn wir als Mittelsatz $33^1/_3$—50% der Arbeitsfähigkeit, also 20—30% Rente des Jahresarbeitsverdienstes, annehmen. Dieser Mittelsatz ist eher etwas tief gegriffen, doch kann er sich naturgemäß erhöhen, da der begutachtende Arzt auch die meist daneben bestehende Schwerhörigkeit oder Taubheit dazuschlagen wird.

In dem Schema finden wir den chronischen Ohrenfluß mit $16^2/_3$—50% der Arbeitsfähigkeit, das ist 10—30% Rente des Jahresarbeitsverdienstes, bewertet. Man sieht, daß die Beurteilung hier eine recht schwankende ist. Gewiß nicht zu verwundern, da auch die Beeinträchtigung der Arbeitsfähigkeit durch den chronischen Ohrenfluß bei der verschiedenen Dignität der chronischen Eiterungen ebenfalls sehr verschieden ist. Alt hat in seinem Referat betont, daß einem einseitig Schwerhörigen oder Tauben eine Erhöhung der Rente zugebilligt werden sollte, wenn später sein gesundes Ohr erkrankt. Dies müßte noch in viel höherem Maße für den chronischen Ohrenfluß zugegeben werden, wenn im Anschluß an denselben später eine Labyrintherkrankung oder intrakranielle Komplikation eintritt, die selbst nach operativer Heilung eine ganz bedeutende weitere Beeinträchtigung der Arbeitsfähigkeit nach sich ziehen kann.

Für die Prognose der Labyrinthverletzungen scheint auch das Alter eine Rolle zu spielen, wenigstens habe ich im allgemeinen, so weit meine Erfahrung reicht, die schweren Erscheinungen bei alten Leuten gesehen. Übrigens machte Friedel[1]) eine ähnliche Beobachtung bei den traumatischen Neurosen: „Ganz eindeutig ist der Einfluß des Alters auf die Prognose des Leidens; etwa die eine Hälfte der Beobachteten befand sich beim Trauma diesseits, die andere jenseits des 35. Lebensjahres. Die leicht verlaufenen Fälle ge-

[1]) Friedel: „Zur Prognose der traumatischen Neurosen." Zeitschr. f. Versicherungsmedizin, 1908, Nr. 6, pag. 141.

Digitized by Google
Original from UNIVERSITY OF CALIFORNIA
Generated on 2019-10-24 12:24 GMT / http://hdl.handle.net/2027/uc1.b3252758
Public Domain in the United States, Google-digitized / http://www.hathitrust.org/access_use#pd-us-google

hören alle der jüngeren, die prognostisch ungünstigsten fast alle der älteren Gruppe an."

Aus diesem Grunde und weil der Beruf des Verletzten im Schema nicht Berücksichtigung finden kann, es aber nicht gleichgültig ist, ob die Notwendigkeit, einen Beruf zu ändern, an einen jungen oder alten Manne herantritt, möchten wir zum Schluß noch den Vorschlag machen, auch das Alter des Verletzten zu berücksichtigen und für je 10 Jahre, angefangen vom 20. Lebensjahr, einen Aufschlag von $4^1/_6\%$ der Arbeitsfähigkeit, das heißt $2^1/_2\%$ Rente des Jahresarbeitsverdienstes, anzusetzen.

Zum Schlusse möchten wir zum Zwecke der Diskussion in der nächsten Sitzung folgende Thesen aufstellen:

1. Es gibt Störungen im Vestibularapparate, die an sich eine dauernde Beeinträchtigung der Arbeitsfähigkeit bedeuten.

2. Diese vestibulären Störungen können erst nach wiederholter Untersuchung im Laufe mehrerer Jahre als dauernde Unfallsfolge erkannt werden.

3. Die Beeinträchtigung der Arbeitsfähigkeit durch solche vestibuläre Störungen ist unbedingt höher als $8^1/_3\%$, das heißt 5% Rente des Jahresarbeitsverdienstes, anzusetzen; gewöhnlich ist die Einschränkung der Arbeitsfähigkeit sogar viel höher, so daß als Mittelsatz $33^1/_3$—50% der Arbeitsfähigkeit, das heißt 20—30% Rente des Jahresarbeitsverdienstes, anzusetzen ist.

4. Das Alter des Verletzten ist zu berücksichtigen, und zwar ist für je 10 Jahre, angefangen vom 20. Lebensjahr, ein Aufschlag von $4^1/_6\%$ der Arbeitsfähigkeit, das heißt $2^1/_2\%$ Rente des Jahresarbeitsverdienstes, anzunehmen.

5. Bei eitrigen Erkrankungen des Mittelohres, die als Folge von Unfällen aufgetreten sind, ist, wenn eine später hinzutretende labyrinthäre oder intrakranielle Komplikation eine weitere Beeinträchtigung der Arbeitsfähigkeit nach sich zieht, nachträglich eine Erhöhung der Rente zuzuerkennen.

Vereinsberichte.

VIII. internationaler Otologenkongreß in Budapest

August—September 1909.

Török (Budapest): **Zur Frage der Jugularisunterbindung in Fällen von infektiöser Sinusthrombose.**

Nach einer genauen Übersicht der einschlägigen Literatur und Erörterung der Ansichten der verschiedenen Autoren über diesen Gegenstand kommt Török auf Grund eigener Beobachtung von 47 Fällen zu folgendem Resümee:

Digitized by Google
Original from UNIVERSITY OF CALIFORNIA
Generated on 2019-10-24 12:24 GMT / http://hdl.handle.net/2027/uc1.b3252758
Public Domain in the United States, Google-digitized / http://www.hathitrust.org/access_use#pd-us-google

In sämtlichen Fällen, wo sich eine Thrombose im Sinus sigmoideus nachweisen läßt, soll man vorerst die Jugularis unterbinden, am Sinus aber derart vorgehen, daß man den Schutzwall, den das feste Thrombusende oft bietet, soweit möglich, erhält.

Nur wenn ein solcher nicht vorhanden oder sich nachträglich Zeichen des infektiösen Zerfalls an ihm zeigen, soll der ganze Thrombus entfernt werden. In Fällen anhaltenden pyämischen Fiebers nach der Entfernung des primären Herdes, selbst ohne nachweisbarer Thrombose, soll man ebenfalls die Vene unterbinden und danach den Gefäßteil, in dem man einen Thrombus supponiert, aus dem Kreislauf ausschalten.

Diskussion.

Bárány, Ruttin, Alexander, Jansen, Frey, Uchermann.

A. Hartmann: **Die Schule für Schwerhörige.**

Da durch den Unterricht schwerhöriger Kinder diese der geistigen Verwahrlosung entrissen werden, so scheint es wissenswert, daß ein solcher allgemein eingeführt werde, und Hartmann teilt seine Erfahrungen mit, die er besonders an der Schule gemacht hat, welche mit sechs aufsteigenden Klassen vollständig organisiert ist. Bei mehr als der Hälfte der untersuchten Kinder stellte es sich heraus, daß die Schwerhörigkeit doch nicht so hochgradig ist, daß sie in die Schwerhörigen-Schule aufzunehmen sind. Bei 28% der Kinder bestand noch Mittelohreiterung, bei 40% war diese abgelaufen.

Hartmann stellt als Grenze der Hörweite für die Aufnahme $^1/_2\,m$ fest. Kinder, die besser hören, können dem Unterricht in einer allgemeinen Schule folgen. Natürlich spielt auch der angeborene Intellekt eine große Rolle. Werden hochgradig Schwerhörige in die Taubstummenanstalt aufgenommen, so nehmen sie dort in kurzer Zeit das Gebaren der Taubstummen an und bleiben in sozialer Richtung Taubstumme. Die Schwerhörigenschule muß deshalb von der Taubstummenschule vollständig getrennt werden.

G. Alexander (Wien): **Behandlung, Verlauf und Prognose der eitrigen Erkrankungen des Ohrlabyrinthes.**

Für die konservative Behandlung empfiehlt Alexander vollständige Körperruhe, Galvanisation, Aufenthalt in dunkeln Räumen, die innere Verabreichung von Brom und Alkaloiden, bei starkem Brechreiz subcutane Injektionen. Bei jeder Labyrinthoperation handelt es sich um die Kombination von Eröffnung und Entfernung des Labyrinths. Die anzuwendende Methode, die Größe des Eingriffs, muß durch den Operateur dem lokalen Befund angepaßt werden. Alexander präzisiert genau sein Verhalten gegenüber den Schädelgruben. Dann bespricht Alexander ausführlich die Indikationsstellung für die Labyrinthoperation, wobei die einzelnen Arten der Labyrintherkrankungen, ihre Entstehung und die Frage der ein- respektive zweizeitigen Operation genau gewürdigt wird. Die Prognose der unkomplizierten Labyrintheiterung ist durchaus günstig.

Die prognostisch ungünstigsten Fälle werden durch die Form der perakuten, stürmisch einsetzenden, im Verlauf von chronischer Mittelohreiterung entstandenen Labyrintheiterung repräsentiert, die häufiger wie jede andere Form durch akute, eitrige Meningitis kompliziert ist. Jede Labyrinthoperation muß, unabhängig von dem Einfluß dieser Operation, auf die Nachbehandlung und den Verlauf als schwerer Eingriff bezeichnet werden.

Digitized by Google
Original from UNIVERSITY OF CALIFORNIA
Generated on 2019-10-24 12:24 GMT / http://hdl.handle.net/2027/uc1.b3252758
Public Domain in the United States, Google-digitized / http://www.hathitrust.org/access_use#pd-us-google

Ladislaus Fleischmann (Budapest): **Beiträge zur Behandlung der otogenen Sinusthrombose.**

Fleischmann berichtet über die Erfahrungen, welche er bezüglich der Behandlung der otitischen Sinusthrombose und der otitischen Septicopyämie an der Budapester Klinik des Prof. Böcke gemacht hat. In den letzten $3^1/_2$ Jahren wurden 43 Fälle beobachtet. Unter diesen Fällen von Allgemeininfektion sind nur 3 ohne irgendwelche Veränderung im Sinus und Bulbus, dagegen schwere Erkrankungen der venösen Blutleiter ohne ausgeprägte Allgemeininfektion 32, und in 8 Fällen war die Sinuserkrankung mit Pyämie oder Septikämie kompliziert.

Fleischmann unterbindet in sämtlichen Fällen von Sinusthrombose die Jugularis und entfernt immer und vollständig den Thrombus. Man sollte eigentlich eine Sinusthrombose nicht eher operieren, bis man die Jugularis nicht unterbunden hat. Wenn Fleischmann genügende Anhaltspunkte zur Diagnose einer Sinusthrombose hat, beginnt er die Operation mit der Ligatur der Vene. Ist eine sichere Diagnosenstellung unmöglich, so beginnt man natürlich erst mit der Trepanation; in allen Fällen von Sinusthrombose muß die Vena jugularis unterbunden werden.

Schoenemann (Bern): **Über die Resorptionsfähigkeit des äußeren Gehörganges und die Permeabilität des Trommelfelles.**

a) Untersuchung am lebenden Menschen: Einträufelung einer 10%igen Jodkaliumlösung in das rechte Ohr einer ohrgesunden, 23jährigen Dame während 4 Stunden. Nach Ablauf dieser Frist mehrmalige Untersuchung des Harns mit gänzlich negativem Resultat.

b) Untersuchungen an der menschlichen Leiche: 3 Stunden nach dem Tod wird in den linken Gehörgang eine 10%ige Jodkalilösung und in den rechten eine ebensolche Lugolsche Lösung eingeträufelt und dafür gesorgt, daß diese Flüssigkeiten während 15 Stunden in innigem Kontakt mit der Gehörgangswand verblieben. Die Probe ließ nur im rechten Ohr Spuren von Jod im Mittelohr nachweisen.

c) Untersuchungen an Tieren wurden mit Berlinerblau, Säurefuchsin mit negativem Erfolg durchgeführt; bei Karminlösung mit positivem Erfolg. Das Trommelfell, dessen Intaktheit überall nachgewiesen werden konnte, erwies sich durchsetzt mit Karmin und auch auf und in der Schleimhaut der Trommelhöhle fanden sich größere Bezirke einer harnähnlich gefärbten, dünnen Schicht. Wenn also Karmin das Trommelfell durchwandern kann, dann ist eine solche Durchwanderung wohl auch denkbar für andere, speziell medikamentöse Agentien, deren Anwesenheit im Mittelohr wir aus technischen Gründen vorläufig noch nicht nachweisen können.

Ghon und Neumann: **Zur otogenen Meningitis.**

Überblickt man die bakteriologischen Resultate der 56 Fälle, über die die beiden Autoren berichten, so fällt zunächst auf, daß 47 dieser Fälle Infektionen mit nur einer Bakterienart darstellen, die otogene Meningitis war daher in der überwiegenden Mehrheit eine Monoinfektion, gleichgültig, ob die sich veranlassende Otitis akut oder chronisch war. Akute Infektionen des Mittelohres mit mehreren Bakterienarten (Mischinfektionen) sind primär selten, können jedoch bei der sogenannten sekundären Otitis beobachtet werden. Die Erklärung solcher Monoinfektionen der Hirnhaut nach chronischer, polybakterieller Otitis scheint nach den Beobachtungen von Ghon und Neumann in der Tatsache zu liegen, daß diese Fälle von Meningitis nach einer akuten Ex-

Digitized by Google
Original from UNIVERSITY OF CALIFORNIA
Generated on 2019-10-24 12:24 GMT / http://hdl.handle.net/2027/uc1.b3252758
Public Domain in the United States, Google-digitized / http://www.hathitrust.org/access_use#pd-us-google

acerbation des Mittelohrprozesses entstehen. Was die histologischen Befunde der untersuchten Fälle anbelangt, so war das Exsudat fast immer ein seröszellig-fibrinöses, wobei das Verhältnis der Exsudatkomponenten zueinander allerdings wechselte.

Ernst Urbantschitsch (Wien): **Kopfnystagmus.**

Nach einer Mitteilung genauer Studien über das Wesen und das Zustandekommen des Kopfnystagmus berichtet Urbantschitsch über 3 derartige Fälle. (Originalartikel siehe diese Monatsschrift, 1910, Nr. 1.)

Viktor Urbantschitsch: **Über die Durchgängigkeit des Trommelfelles für Luft.**

Der Verfasser beweist seine bereits vor Jahren geäußerte Ansicht, daß sich das Trommelfell für Luft durchgängig erweist und das Mittelohr im Falle eines Tubenverschlusses nicht als ein von der äußeren Luft hermetisch abgeschlossener Raum zu gelten hat. Auf Grund von 3 einwandsfreien Versuchen (Schwarzfärbung einer Bleizuckerlösung durch Schwefelwasserstoff) ergibt sich mit dem exakten Nachweis einer Durchgängigkeit des Trommelfelles für Schwefelwasserstoff auch dessen Durchgängigkeit für atmosphärische Luft, um so eher, als das spezifische Gewicht des Schwefelwasserstoffes das der atmosphärischen Luft übertrifft. Demzufolge vermag ein Verschluß des Tubenkanales für sich allein keinen hermetischen Abschluß der Mittelohrräume für Luft herbeizuführen. Es bleibt dabei allerdings noch die Möglichkeit offen, daß für den resorbierten Sauerstoff der Luft im Mittelohr kein genügend rascher Ersatz durch das Trommelfell hindurch stattfindet und demzufolge trotz der Durchgängigkeit des Trommelfelles für Luft ein negativer Druck im Mittelohr zustande kommen kann.

Diskussion.

Schwartze, Falta.

Géza Krepusca (Budapest): **Beiträge zur Histologie der Labyrinterkrankung bei Leukämie.**

Aus den histologisch untersuchten Fällen lassen sich folgende Schlußfolgerungen ableiten:

Die im Anschluß an Leukämie auftretenden Erkrankungen sind als Erkrankungen des Hörnerven und dessen Endapparates anzusehen, bei denen eine Leukozyteninfiltration, besonders entlang der Lymphgefäße, nachweisbar ist. Die Blutung ist nur ein sekundäres Symptom und bei der Auslösung des Ohrenleidens nicht unbedingt notwendig.

E. Ruttin (Wien): **Über Labyrintheiterung und Labyrinthoperation.**

Ruttin berichtet über 100 Fälle von Labyrintheiterungen, die in den letzten Jahren an der Wiener Ohrenklinik beobachtet wurden. Von den 100 Fällen gehörten 53 (=53%) der Gruppe der circumscripten Labyrintheiterung, 47 (= 57%) der Gruppe der diffusen Labyrintheiterung an. Einzeitig labyrinthoperiert werden nur diejenigen Fälle, bei denen die Labyrinthfunktion total erloschen ist, das sind die diffusen Labyrintheiterungen, gleichgültig, ob manifest oder latent. Fälle, bei denen noch ein oder mehrere Zeichen von Labyrinthfunktion vorhanden sind, werden zunächst radikal operiert und wenn sich im Anschlusse an die Radikaloperation eine diffuse Labyrintheiterung mit totalem Verlust der Labyrinthfunktion einstellt, labyrinthoperiert. Von allen nach der Labyrinthoperation verstorbenen Fällen von diffuser Eiterung sind

Digitized by Google
Original from UNIVERSITY OF CALIFORNIA
Generated on 2019-10-24 12:24 GMT / http://hdl.handle.net/2027/uc1.b3252758
Public Domain in the United States, Google-digitized / http://www.hathitrust.org/access_use#pd-us-google

nur 4, in denen die Todesursache zu diskutieren wäre. Keiner dieser Fälle war einzeitig labyrinthoperiert. Unter 100 ist nur 1 Fall, bei dem Gegner der Labyrinthoperation der Operation die Schuld an dem letalen Ausgang geben könnten. Die Mortalität der rechtzeitig labyrinthoperierten Fälle beträgt nach Ruttins Statistik 1·5% (1 Fall von 65).

Martin Sugár (Budapest): **Über Otosklerose.**

Sugár gibt bei der innerlichen Phosphortherapie den unschädlichen organischen Präparaten den Vorzug. Der Mineralphosphor macht nicht nur Dyspepsie, sondern auch Zylinder im Harne. Seine Verordnung ist irrationell, denn die Assimilation sämtlicher Phosphorpräparate ist nicht vollständig. Für Fibrolysinbehandlung sind Fälle von juveniler, initialer Sklerose sehr geeignet, weniger die Kongestion, mit durchscheinender Röte des Trommelfelles. Sugár fordert eine genaue somatische Untersuchung, da er die Otosklerose als eine spezielle Lokalisation eines Allgemeinleidens ansieht.

Diskussion.

E. Urbantschitsch.

R. Bárány (Wien): **Ein neues vestibuläres Symptom bei Erkrankungen des Kleinhirnes.**

Die bei Erkrankungen des Kleinhirns zu beobachtenden Gleichgewichtsstörungen unterscheiden sich von den vestibulär ausgelösten dadurch, daß die strikte Relation zwischen Art und Richtung des Nystagmus und Richtung der Gleichgewichtsstörung verloren geht. Besteht zum Beispiel Nystagmus rotatorius nach links, so fällt Pat. ebenfalls nach links, oder er fällt, was sehr häufig ist, nach rückwärts, während horizontaler oder rotatorischer Nystagmus besteht. Bei diesen Gleichgewichtsstörungen verändert auch Veränderung der Kopfstellung nicht die Fallrichtung. Will man sich theoretisch diese Störung verständlich machen, so muß man Folgendes bedenken: Die vestibularen Fasern ziehen zum Deitersschen Kern. Von hier begeben sich die Fasern auf dem Wege des hinteren Längsbündels zu den Augenmuskelkernen. Aufsteigende Fasern aus dem Cervikalmark vermitteln den Einfluß der Stellung des Kopfes auf die Richtung der Gleichgewichtsstörung. Andrerseits ziehen Fasern vom Deitersschen Kern zu den Vorderhörnern des Rückenmarks und bewirken die vestibularen Gleichgewichtsstörungen. Wo die Beeinflussung der Störungen im Gleichgewicht vor sich geht, weiß man nicht. Dieses komplizierte Zentrum könnte im Deitersschen Kern oder im Kleinhirn sein.

R. Bárány (Wien): **Über die Knorpelleitung.**

Eignet sich wegen seiner konzentrierten Darstellung nicht für ein kurzes Referat und muß im Original nachgelesen werden, will man ein klares Bild über diesen Gegenstand bekommen.

H. Frey (Wien): **Vergleichende Anatomie der Hammer-Amboßverbindung.**

Ein Teil der Otologen glaubt, daß die Verbindung zwischen Hammer und Amboß ein vollentwickeltes Gelenk sei, ein anderer Teil hält diese Verbindung für eine Symphyse und ist der Meinung, daß die beiden knöchernen Gelenkskörper durch einen Bindegewebsknorpel verbunden seien. Als Untersuchungsmaterial dienten dem Autor in frischem Zustande konservierte Gehörorgane von über 100 Individuen verschiedener Säugetierspezies. Die Befunde Freys unterscheiden sich im wesentlichen von den bisherigen Befunden dadurch, daß er das Hauptgewicht legt

Generated on 2019-10-24 12:24 GMT / http://hdl.handle.net/2027/uc1.b3252758
Public Domain in the United States, Google-digitized / http://www.hathitrust.org/access_use#pd-us-google
Digitized by Google
Original from UNIVERSITY OF CALIFORNIA

1. auf die große Variabilität der Verbindung,

2. auf den vom hyalinen Knorpel und Bindegewebe ausgehenden eigentümlichen Degenerationsprozess, durch den Verhältnisse geschaffen werden, wie sie sonst in keinem anderen Gelenke des menschlichen Körpers zu beobachten sind, so daß man nicht das Recht hat, die Hammer-Amboßverbindung zu den wirklichen Gelenken zu zählen, sie aber auch nicht zu den Symphysen schlechthin rechnen darf. Die Annahme des Meniscus wird durch Freys exakte Untersuchungen endgültig hinfällig und sie entspringt zweifellos nur der irrtümlicheu Auffassung von zufälligen Bildungen des Zwischengewebes, wie man sie an dem einen oder anderen Schnitte häufig wahrnehmen kann.

Leopold Arzt (Wien): **Die Bedeutung der Wassermannschen Reaktion in der Ohrenheilkunde.**

Arzt hat 35 chronische Fälle serologisch untersucht, wovon 7 positiv reagierten, von 9 akuten Fällen 2, von 17 Otosklerosen keine. Nach einer Gruppierung dieser Fälle werden die gefundenen Resultate eingehend besprochen, speziell die bei Otosklerose, da ja die Luesätiologie bisher bei dieser Erkrankung eine große Rolle spielte.

R. Bárány (Wien): **Über die durch rasche Kopfbewegungen ausgelösten Nystagmusanfälle, ihre diagnostische Bedeutung und ihre theoretische Erklärung.**

Bei einer bestimmten Art von Pat. ruft plötzliche Neigung des Kopfes nach rückwärts, plötzliches Rücken, plötzliches Neigen des Kopfes nach rechts oder links, plötzliche Drehung des Kopfes nach rechts oder links einen Nystagmusanfall mit Schwindel hervor. Der Nystagmus dauert meist nur zirka $^1/_2$ Minute. Die Richtung des Nystagmus ist von der Richtung der Kopfbewegung bis zu einem Grade abhängig. Meist ruft Neigung nach rechts einen Nystagmus rotatorius nach rechts, Neigung nach links einen Nystagmus nach links hervor. Diese Schwindel- und Nystagmusanfälle kommen vor: 1. in den ersten Tagen nach akuter Labyrinthzerstörung, 2. bei allen circumscripten Erkrankungen des Vestibularapparates, sei es peripheren, sei es zentralen Ursprunges. Zum Beispiel bei Labyrinthfisteln, bei der serösen Labyrinthitis, bei luetischer Erkrankung des Labyrinthes, bei der Menièreschen Krankheit, bei Schädeltraumen, aber auch bei multipler Sklerose, Kleinhirntumoren, akuter Encephalitis etc. Wichtig ist der Umstand, daß sich mit einiger Wahrscheinlichkeit aus Stärke und Richtung des Nystagmus Schlüsse auf den rechts- oder linksseitigen Sitz der Erkrankung ziehen lassen. Erklärung: Neigt ein normaler Mensch den Kopf nach rechts, so entsteht im Beginn der Kopfneigung ein rotatorischer Nystagmus nach rechts. Hat die Neigung ihr Ende erreicht, so löst das plötzliche Stehenbleiben einen rotatorischen Nachnystagmus nach links aus. Der größte Teil der Energie dieses Nachnystagmus wird jedoch dazu verwendet, um den durch den Beginn der Neigung ausgelösten Nystagmus rotatorius nach rechts zu hemmen, so daß wir nach derart kurzen Kopfbewegungen keinen oder einen nur äußerst kurzen Nachnystagmus nach links beobachten können. In pathologischen Fällen muß angenommen werden, daß der Nystagmus im Beginn der Bewegung in normaler Weise ausgelöst wird. Beim Stehenbleiben aber gelingt es nicht, den einmal ausgelösten Nystagmus zu hemmen, sondern das Zentrum entlädt die einmal angebrochene Energiemenge bis auf einen kleinen Rest.

M. Bresgen (Wiesbaden): **Das Perhydrol (Merck) in der Behandlung alter Ohreiterungen.**

Generated on 2019-10-24 12:24 GMT / http://hdl.handle.net/2027/uc1.b3252758
Public Domain in the United States, Google-digitized / http://www.hathitrust.org/access_use#pd-us-google
Digitized by Google
Original from UNIVERSITY OF CALIFORNIA

Bresgen verwendet eine 2%ige Lösung, die 5—10 Minuten im Ohre belassen wird. Hernach wird die Ohrmuschel getrocknet, ohne in den Gehörgang mit der Watte einzudringen, und dieser mit einem losen Wattebausch verschlossen. Bresgen hat von dieser Behandlung bei alten Eiterungen vorzügliche Ergebnisse gesehen und schlägt vor, in allen Fällen vor einer Aufmeißelung die Perhydrolbehandlung zu versuchen, vorausgesetzt, daß keine Gefahr eine Operation indiziert erscheinen läßt.

F. Wanner (München): **Die funktionelle Prüfung des Taubstummenohres und der darauf basierte moderne Taubstummenunterricht.**

Es finden sich in den einzelnen Anstalten zwischen 30—35%, sonach ein Drittel aller in Taubstummeninstituten untergebrachten Kinder, welche noch so viel Gehör haben, daß ihnen durch dasselbe eine wohlklingende, genau den Rhythmus und Tonfall der normalen entsprechenden Sprache beigebracht werden kann. Es soll jedes zu erlernende Wort dem Kinde direkt in das Ohr mit gewöhnlicher, nicht geschriener Konversationssprache gesprochen werden. Erst dadurch kann es vom Ohr aufgefaßt werden. Gleichzeitig muß das betreffende Wort im Bilde oder die Sache selbst gezeigt werden. Ein weiteres Hilfsmittel ist das Absehen vom Munde. Dazu erhält jeder Schüler einen Spiegel (Absehspiegel) in die Hand, in welchem er gleichzeitig mit dem Auge die Mundbewegungen des ihm direkt ins Ohr Sprechenden verfolgen kann. Wanner bespricht noch des Genaueren die Einzelheiten dieses so erfolgreichen Sprachergänzungsunterrichtes und hofft, daß die Methode auch in anderen Städten praktiziert werde.

R. Bárány (Wien): **Lähmung vestibularer Hemmungsfasern in einem Falle von Blicklähmung.**

Bárány glaubt ein Zentrum in den Vierhügeln oder im Pons annehmen zu können, welches zwischen den Kernen der Augenmuskel und der Hirnrinde eingeschaltet ist und den konjugierten Augenbewegungen vorsteht. Nun folgt eine genaue Besprechung der Augenbewegungen dieser Pat., welche bei gut erhaltener, willkürlicher Beweglichkeit nach Labyrinthreizung durch Spülung keinen vestibularen Nystagmus, sondern lediglich eine vestibulare Deviation der Augen zeigt.

Oscar Beck.

Transactions of the American Otological Society.

Forty second annual meeting. Harvard medical school, Boston, Mass. June 1 and 2, 1909. Volume XI. Part II. New Bedford, Mass. 1909.

Besprochen von Dr. **Erich Ruttin**, Wien.

The treatment of acute suppurative leptomeningitis of otitic origin by an early operation and subdural drainage with report of six cases. By Eugene A. Crockett, Boston.

Von den sechs Fällen von otogener Meningitis über die berichtet wird, wurden zwei geheilt. Bei diesen scheint es sich noch nicht um eine ausgebreitete Meningitis gehandelt zu haben, sondern um circumscripte Leptomeningitis, das Lumbalpunktat wurde nicht gemacht und die klinischen Symptome sind nicht ganz beweisend. Trotzdem läßt sich gegen die Schlußfolgerung Crocketts, bei Meningitis stets noch den Versuch zu machen, nichts ein-

Digitized by Google
Original from UNIVERSITY OF CALIFORNIA
Generated on 2019-10-24 12:24 GMT / http://hdl.handle.net/2027/uc1.b3252758
Public Domain in the United States, Google-digitized / http://www.hathitrust.org/access_use#pd-us-google

wenden. Referent hat immer den Standpunkt vertreten, bei Meningitis zu operieren, und hat selbst derartige Fälle in der Österr. Otologischen Gesellschaft gezeigt.

Nur eines müssen wir erwähnen: Die klinischen Symptome allein sind nicht beweisend für eitrige Leptomeningitis. Auch die seröse Meningitis kann ganz ähnliche Symptome hervorrufen. Bei der serösen Meningitis genügt aber oft die einfache Ausschaltung des primären Eiterherdes im Ohre mit Freilegung der Dura. Die Incision in die Dura ist nicht ganz ungefährlich und soll daher wohl überlegt werden und nur wenn eitriges Lumbalpunktat oder zwingende lokale Gründe drängen, wie in dem einen der Crockettschen Fälle, wo die Dura sehr stark verändert war und die Incision tatsächlich die Gefäße der Pia von Eiter flankiert zeigte.

Eine lebhafte und anregende Diskussion schließt sich an diesen Vortrag. H. Walker (Boston) wendet mit Recht ein: „Another point is that of brain hernia. Aural surgeons are apt to do too much; they are not content to uncover the dura and wait, which is often the best thing to do." Trotzdem sich Referent sonst zum radikal-chirurgischen Standpunkte bekennt, muß er diese Bemerkung Walkers sehr angebracht finden. Ebenso macht Randall darauf aufmerksam, daß die unbedingte Empfehlung der Eröffnung der Dura besonders bei jüngeren Operateuren die Veranlassung sein kann, unklare Fälle sofort zu incidieren und hier direkt Schaden zu stiften.

Dench hat unter 100 aufs geratewohl aus der Literatur herausgehobenen Fällen von otogener Meningitis 50% Heilung gehabt.

Die meisten folgenden Redner greifen diese Bemerkung Denchs auf und es entspinnt sich ein Kampf um diese Statistik. Referenten will es scheinen, daß diese Statistik nur eine Vogelstraußpolitik ist. Wir nehmen nur die publizierten, d. h. zum größten Teil nur die geglückten Fälle, um uns einzureden, daß die Prognose eine günstige ist, während doch jeder Operateur weiß, daß die Heilung der ausgebreiteten otogenen Meningitis selbst mit ausgedehnten operativen Eingriffen eine sehr seltene ist. Aber wir brauchen uns doch keinen Sand in die Augen streuen, um das operative Vorgehen zu rechtfertigen! Wenn unter tausend verlorenen Fällen nur einer zu retten ist, so darf es einen nicht reuen, nennhundertneunundneunzig umsonst zu operieren.

Report of a large cerebellar abscess of otitic origin; recovery. By Norval H. Pierce (Chicago).

Fall von geheiltem Kleinhirnabsceß.

Pierce teilt die Kleinhirnabscesse in zwei Gruppen, Abscesse, die von Labyrintheiterung, und Abscesse, die von Sinusthrombose ausgehen. Diese Einteilung ist zum mindesten unvollständig. Es gibt auch Abscesse, deren Leitungsweg zwischen Sinus und Labyrinth im Trautmannschen Dreieck liegt.

Bei Abscessen, die von Labyrintheiterung ausgehen, meint Pierce, sollten wir den Absceß vor dem Sinus eröffnen, wenn wir einen direkten Leitungsweg finden (Fisteln, Granulationen etc.). Sonst aber sollen wir hinter dem Sinus eingehen. Dies hat er auch in dem vorliegenden Falle getan, d. h. er ließ Dr. Frank den Absceß in chirurgischer Manier eröffnen.

In der Diskussion versteigt sich Randall zu der Bemerkung, das wir dies immer tun sollten: We cannot do an aseptic exploration through a septic wound . . . .

Where we can do an aseptic operation through a clean wound it is a much safer procedure. Diese Bemerkung wird übrigens von Duel (New York)

Digitized by Google
Original from UNIVERSITY OF CALIFORNIA
Generated on 2019-10-24 12:24 GMT / http://hdl.handle.net/2027/uc1.b3252758
Public Domain in the United States, Google-digitized / http://www.hathitrust.org/access_use#pd-us-google

mit Recht energisch zurückgewiesen. Wir können uns der von ihm zitierten Ansicht von Ballance vollkommen anschließen. Der Absceß muß stets dort eröffnet werden, wo die stärksten Veränderungen an der Dura sind. Hier ist die Gefahr der Meningitis infolge der Verklebung der Meningen am geringsten. Die Drainage des Abscesses durch gesunde Hirnmasse bringt eine eminente Gefahr der Entstehung einer Meningitis mit sich. Wir erinnern übrigens an die neueren Versuche von Miodowsky, diese Verklebungen experimentell zu erzeugen, in der richtigen Erkenntnis der Wichtigkeit derselben.

Pierce scheint die Diagnose Kleinhirnabsceß in diesem Falle nur zufällig gelungen zu sein. Zu dieser Annahme sind wir wohl berechtigt, da die Überlegung, die ihn zur Diagnose führte, falsch ist: It was a great help to us, in making a diagnosis, to know that the right static apparatus did not respond to the caloric test. After destruction of the right semi-circular canals the further fact that the nystagmus continued, proved that it was not of labyrinthine origin, but of central. Nystagmus induced by circumscribed disease of the labyrinth is in the early stage, the so-called irritation stage, directed toward the diseased side. After the labyrinthine destruction advances, the nystagmus is directed toward the opposite side, and so continues until the labyrinth is destroyed."

Dies ist keineswegs richtig. Vielmehr kann, solange das Labyrinth nicht zerstört ist, der Nystagmus sowohl nach der gleichen als entgegengesetzten Seite gerichtet sein, nicht nur im Initialstadium. Doch ist er meistens schon im Initialstadium nach der entgegengesetzten Seite gerichtet, wie auch Duel in der Diskussion richtig bemerkt. Die Diagnose Kleinhirnabsceß kann nicht gestellt werden, wenn der calor. Ny. nicht auslösbar und ein zur entgegengesetzten Seite gerichteter spontaner Ny. vorhanden ist. Im Gegenteil, wenn bei einem auf unsere bekannten Labyrinthreize (calorisch, Fistelsymptom, Drehen) unerregbarem Labyrinthe, Ny. zur gleichen Seite besteht, wird die Diagnose Kleinhirnabsceß gestellt. Oder wenn nach der Labyrinthzerstörung der zur entgegengesetzten Seite gerichtete Ny. nicht ab-, sondern zunimmt oder gleichbleibt.

A Report of two cases of brain abscess. By E. B. Dench (New York).

Der erste Fall ist interessant, weil eine Fistel in der Dura gefunden wurde, der zweite noch interessanter, weil eine solche von einem Arzte gemacht wurde, der anstatt das Antrum den Schläfelappen eröffnete. Dench eröffnete den artefiziellen Absceß und schien anfangs Erfolg zu haben. Erst im Verlauf der Heilung trat im Anschluß an eine Ätzung von Granulationen Meningitis ein.

In der Diskussion läßt keiner die Ätzung als auslösende Ursache gelten. Ganz ausgeschlossen scheint uns die Annahme Denchs nicht. In dem ausführlichen und wertvollen Bericht vermissen wir nur die Funktionsprüfung des Ohres.

A review of some recent theories of the labyrinth. Bi Percy Friedenberg (New York).

Vorwiegend Literatur. Für den deutschen Leser nichts Neues.

Subjective and objective sense of sound perception. By Braden Kyle, Philadelphia.

Sowohl die objektive Verschiedenheit als die subjektive Verschiedenheit in der Tonperception kann physiologisch oder pathologisch sein. Die

Digitized by Google
Original from UNIVERSITY OF CALIFORNIA
Generated on 2019-10-24 12:24 GMT / http://hdl.handle.net/2027/uc1.b3252758
Public Domain in the United States, Google-digitized / http://www.hathitrust.org/access_use#pd-us-google

Entscheidung darüber ist nicht leicht. Die Verschiedenheit des Hörens bei verschiedenen Personen ist die objektive, der Unterschied des Hörens einer Person gegenüber der Majorität ist die subjektive. Zu dieser letzteren Gruppe gehören alle jene, die z. B. beim Singen zu laut oder zu tief ansetzen, ohne dies richtig beurteilen zu können.

Die Diskussion (Shambough, Dench, Randall, Pierce) dreht sich darum, ob dieses Phänomen durch abnorme Verhältnisse im Mittelohr oder inneren Ohr bedingt ist.

Tone-Perception. By W. Sohier Bryant (New York).

Bryant stellt eine neue d. h., wie Shambough in der Diskussion bemerkt, eine alte Theorie Ayres wieder auf. Nach Bryant vermittelt nicht die Membrana basilaris die Übertragung der Schwingungen, sondern diese Funktion kommt den Haaren der Haarzellen zu. Die Theorie ist breit ausgeführt. Sie ist zweifellos geistreich, aber falsch, beruht sie doch auf einer Tatsache, die niemand, der sich in der Histologie des Ohres auskennt, zugeben kann. Nach Bryant ist nämlich die Membrana tectoria ein Kunstprodukt, entstanden durch die Fixation der langen Haare der Haarzellen. Wer sich je mit der Histologie des Ohres beschäftigt hat (Referent arbeitet bereits seit 10 Jahren histologisch) wird unmöglich zugeben können, daß die Membrana tectoria, dieses scharf umschriebene, fast stets gleiche und von den Haarzellen getrennte, so außerordentlich markante Gebilde, durch Fixation der Haare der Haarzellen entstanden ist. Viel eher sind die Bilder, die Bryant abbildet, Kunstprodukte, in denen die Membrana tectoria einfach herausgerissen ist. Dem Referenten steigt der leise Verdacht auf, daß die ganze Theorie Ayres auf den alten falschen Bildern aufgebaut ist, in denen wir die Membrana tectoria mit dem Cortischen Membran normalerweise verbunden sehen.

Brief report of two cases of sinus thrombosis. By John B. Rae (New York).

Zwei gewöhnliche Fälle von Sinusthrombose.

Daß vom Praktiker septische Gelenkserkrankungen mit rheumatischen verwechselt werden können, wird in Amerika sowenig neu sein wie bei uns.

Reports of two cases of infective thrombosis in the sigmoid sinus and jugular vein. Operation. Recovery. By T. H. Halsted (Syracuse).

Zwei an und für sich nichts neues bietende Fälle von Sinusthrombose, die nur dadurch interessant werden, daß sie gleichsam die Belastungsprobe für Zaufals geniale Idee darstellen. Sie zeigen nämlich, daß die Jugularisunterbindung selbst noch bei so unlogischem und unentschlossenem Vorgehen lebensrettend wirken kann.

An beide Vorträge schließt sich eine ausgedehnte Diskussion, in der die verschiedenen Autoren aus ihrer Praxis Fälle bringen, bei denen die Diagnose Sinusthrombose schwierig war, insbesondere dann, wenn sich das Bild der otogenen Septicopyämie an eine doppelseitige akute Otitis anschließt.

The clinical and pathological significance of bacteriaemia in suppurative otitis. By Artur B. Duel and Jonathan Wright (New York).

Bei spezieller, ausführlich beschriebener Technik gelang es den Autoren, in allen Fällen von Sinusthrombose Bakterien im Blute nachzuweisen. Duel hält daher den Bakteriennachweis für ein wertvolles Symptom, doch nur im Zusammenhalt mit den anderen klinischen Symptomen.

Die Diskussion dreht sich hauptsächlich um den Standpunkt Libmanns, der schon früher über diesen Gegenstand eingehende Studien gemacht hat.

Generated on 2019-10-24 12:24 GMT / http://hdl.handle.net/2027/uc1.b3252758
Public Domain in the United States, Google-digitized / http://www.hathitrust.org/access_use#pd-us-google
Digitized by Google
Original from UNIVERSITY OF CALIFORNIA

Gegen Libmanns Standpunkt: „that after a mastoid has been operated on and thoroughly cleaned out and the clinical symptoms persist and you find streptococcaemia it is wise to go ahead“ ist nichts einzuwenden, nur warten wir gewöhnlich die zeitraubende Blutuntersuchung nicht ab, sondern gehen in zweifelhaften Fällen den Sinus an, wenn nach der Freilegung desselben die klinischen Symptome weiterbestehen.

Nasal and naso-pharyngeal conditions as causative factors in aural disease. By D. Braden Kyle.

Eine eingehende Zusammenstellung aller möglichen nasalen und naso-pharyngealen Ursachen von Ohrenleiden. Interessant ist die Beobachtung, daß Kinder im Anschluß an forciertes Blasen beim Fabrizieren von Seifenblasen „an acute ear condition“ (sekretorischer Katarrh oder akute Otitis?) akquiriert haben sollen.

Nasal and Naso-pharyngeal conditions as causative factors in middle ear diseases. By Leland.

Leland empfiehlt, bei Kindern, wenn sie über Ohrenschmerzen klagen, gleich im Beginn das adenoide Gewebe in der Rosenmüllerschen Grube zu entfernen, in der Idee, dadurch dem Orificium pharyngeum tubae freie Beweglichkeit zu verschaffen, da er glaubt, daß die behinderte Beweglichkeit des Orificium die Ursache der meisten in der Kindheit akquirierten Erkrankungen des Mittelohres sei. Der Verfasser scheint mir doch einen zu ausgedehnten Gebrauch dieser vielleicht nicht ganz harmlosen Methode zu machen.

Nasal and naso-pharyngeal conditions as causative factors in aural diseases. By Norval H. Pierce (Chicago).

Pierce glaubt wohl, daß für den sekretorischen Katarrh meistens die behinderte Nasenatmung verantwortlich gemacht werden muß, doch glaubt er nicht, daß es sich um rein mechanische Vorgänge im Sinne der Bezoldschen Theorie handelt. Er hat angeblich schon früher Bakterien in derartigen Sekreten nachgewiesen und ist daher der Meinung, daß entzündliche Vorgänge die letzte Ursache seien. Referent fand allerdings bei seinen eigenen bakteriologischen Untersuchungen das Sekret steril, glaubt aber auch, daß trotzdem entzündliche Vorgänge eine Rolle spielen können.

Pierce wendet sich endlich mit Recht gegen die leider nicht nur in Amerika häufige Praxis, fast jeden Ohrkranken einer Nasenoperation zu unterziehen, insbesondere die Otosklerotiker.

Chronic epipharyngeal Periadenitis in adults. By James E. Logan (Kansas City).[1])

Logan bezeichnet als die Ursache des bei Erwachsenen vorkommenden chronischen Tubenmittelohrkatarrhs chronische Veränderungen, entzündliche und narbige, um das Tubenostium, besonders in der Rosenmüllerschen Grube. Übrigens bilde sich das bei den Kindern so häufige adenoide Gewebe in dieser Gegend nicht immer zurück. Daher operiert er alle derartigen Fälle, auch wenn die Veränderungen, die man durch Retroskopie nachweisen kann, nicht sehr bedeutend sind. Die Operation wird zweizeitig ausgeführt, zuerst wird unter Cocainanästhesie die Rosenmüllersche Grube beiderseits mit dem Fingernagel ausgekratzt, 24 Stunden später werden die Adenoiden vom Rachen-

---

[1]) Dieser Aufsatz scheint, wie aus der Diskussion zu ersehen, hierher zu gehören und in den Transactions an falscher Stelle abgedruckt zu sein.

Digitized by Google
Original from UNIVERSITY OF CALIFORNIA
Generated on 2019-10-24 12:24 GMT / http://hdl.handle.net/2027/uc1.b3252758
Public Domain in the United States, Google-digitized / http://www.hathitrust.org/access_use#pd-us-google

dach mit dem Beckmannmesser entfernt. Von 210 Fällen progressiver Schwerhörigkeit hatte er 182 Besserungen zu verzeichnen.

Die Abkratzung des adenoiden Gewebes mit dem Fingernagel wurde bei uns schon von Stoerk sehr häufig gemacht, doch ahmt kein moderner Spezialist diese Methode nach. Bei uns wird diese Operation kaum Nachahmung finden, da die chirurgisch erzogenen Spezialisten die Abneigung gegen diese unchirurgische Prozedur nicht werden verwinden können.

Die Diskussion zu den Vorträgen von Kyle, Leland, Pierce und Logan zeigt zwar eine sehr lebhafte Beteiligung, bringt aber im wesentlichen nichts neues. Die meisten Autoren stimmen den Referenten mit unwesentlichen Einschränkungen zu.

Exhibition of a Specimen. Sequestrum of entire petrosa. By T. P. Berens (New York).

Berens zeigt einen Sequester, der einen Teil der Warzenfortsatzzellen und fast die ganze Pyramide enthält.

On the significance of certain labyrinth symptoms. By S. E. Shambaugh (Chicago).

Enthält nichts Neues. Interessant sind nur die beiden mitgeteilten Fälle:

1. Plötzliche einseitige komplette Taubheit mit subjektiven Geräuschen, jedoch ohne Schwindel oder Gleichgewichtsstörungen, bei einer 42jährigen Frau. Shambaugh deutet es als Embolie des Ram. cochlearis der Art. aud. int.

2. Plötzlich eintretende linksseitige Schwerhörigkeit mit Ohrensausen ohne Schwindel oder Gleichgewichtsstörungen bei einer 43jährigen Frau. Das Gehör war auf dem affizierten Ohr bis A (= 55 d. v.) vollständig verloren gegangen, von A bis e^2 wurden die Töne der kontinuierlichen Reihe nur als Summen gehört. 1 Jahr später war die untere Tongrenze D (= 70 d. v.). Kalorische Reaktion gut. Shambaugh erklärt den Fall als eine Embolie der die obere Windung versorgenden Arterie.

In der Diskussion werden ganz selbstverständliche Sachen wiedergekaut. Übrigens zeigt Friedenberg, daß er trotz oder vielleicht wegen seiner eingehenden literarischen Studien mit der praktischen Labyrinthprüfung und der Beurteilung der Resultate wenig vertraut ist.

A study of some casts of the infantile pharynx with special reference to the Eustachian tubes. By William C. Braislin (Brooklyn, N. Y.).

Der Autor studiert an der Hand von Abgüssen die anatomischen Verhältnisse im Nasopharynx und kommt zu folgendem praktischen Ergebnis: Die Seichtheit des Cavum nasopharyng. des Neugeborenen ist bedingt durch die noch nicht vollendete Entwicklung der umgebenden Knochen. Dementsprechend soll man bei Kindern unter 5 Jahren die Curette der Zange vorziehen.

A note on Eustachian obstruction. By William C. Braislin (Brooklyn, N. Y.).

Braislin hält die Anwesenheit eines knackenden Geräusches beim Schlucken und Schneuzen als sicheres Zeichen einer teilweisen Verlegung der Tube. Sonst enthält der Artikel nichts Neues.

Partial bibliography of recent papers relating to the Eustachian tube. By W. C. Braislin (Brooklyn, N. Y.).

Nur Literaturzusammenstellung.

Auto-toxic deafness. By Sargent F. Snow (Syracuse, N. Y.).

Enthält nichts mehr als die gänzlich unbewiesene Vermutung, daß der chronische Mittelohrkatarrh seine Ursache in Autointoxikation haben kann.

Generated on 2019-10-24 12:24 GMT / http://hdl.handle.net/2027/uc1.b3252758
Public Domain in the United States, Google-digitized / http://www.hathitrust.org/access_use#pd-us-google
Digitized by Google
Original from UNIVERSITY OF CALIFORNIA

Nasal and aural discharge in children. By Percy Friedenberg (New York).

Friedenberg macht auf diejenige Form der Otitis bei Kindern aufmerksam, die er als „Otitis propagata" bezeichnet. Eine Otitis, die von einer Eiterung im Nasenrachenraum fortgeleitet ist und als Charakteristika Schmerzlosigkeit und schleimiges Sekret zeigt. Schmerz oder Änderung des Sekretes in eitrigen oder gar übelriechenden Ausfluß tritt nur bei behindertem Abfluß oder Sekundärinfektion vom äußeren Gehörgang aus auf. In diesem Falle ist eine Verwechslung mit einer schweren chronischen Mittelohreiterung möglich und kann dies Veranlassung zu einer überflüssigen Operation geben. Wir nennen diese Fälle gewöhnlich „Schleimhauteiterungen" und können vor der Operation ebenfalls nur ausdrücklich warnen.

Representation of a specimen (sequestrum of entire labyrinth), with report of a case. By James McKernon (New York).

McKernon berichtet über einen Fall von fast totaler Sequestration des Labyrinths mit Meningitis, die er erfolgreich behandelte. Das Lumbalpunktat (das leider erst am sechsten Tage nach der Entfernung des Sequesters gemacht wurde) enthielt Eiter und Meningokokken. Wiederholte Lumbalpunktion, Incision der Dura, Drainage des Subarachnoidealraumes, brachten endlich Heilung. Das aktive Vorgehen gegenüber der Meningitis ist vollständig gerechtfertigt und wird auch von uns geübt.

The importance of the thorough study of the nasopharynx in the treatment of diseases of the ear. By Francis R. Packard.

Packard lenkt, wie schon mehrere Autoren vor ihm in demselben Meeting, wiederum die Aufmerksamkeit auf das um die Tube befindliche adenoide Gewebe sowie auf Adhäsionen in der Gegend des Tubenostiums. Uns interessiert vor allem, daß mehreren der angeführten Fälle in der Kindheit die Adenoiden entfernt worden waren. Bei einer Pat. wird sogar folgende Anamnese angegeben: „She had an adenoid growth removed from her nasopharynx and her tonsils taken out in childhood. Some years after the operation she began to notice that her hearing was impaired and that she also suffered from increasing tinnitus." Sollte eine solche Anamnese nicht doch auch für die in Rede stehende gründliche Operation des adenoiden Gewebes in der Rosenmüllerschen Grube, die von den meisten Amerikanern, wie wir aus diesem Meeting gesehen haben, empfohlen wird, ein Warnungszeichen sein? Werden nicht oft bei verhältnismäßig harmlosen Veränderungen, die vielleicht noch rückbildungsfähig sind, durch die Operation schwere Adhäsionen erzeugt werden? Wird der Effekt der Lösung der Adhäsionen nicht oft von ebenso kurzer Dauer sein wie bei den Adhäsivprozessen im Mittelohr?

Report of a case. Removal of a foreign body from the region of the tympanic cavity; entrance through the soft palate. By Harold Walker (Boston).

Einem 4jährigen Knaben war der Holzstift einer Art Schnuller („molly-coddle") durch den weichen Gaumen in die Gegend der Trommelhöhle gedrungen und hatte eine akute Otitis sowie eine Schwellung vor und hinter dem Ohr verursacht. Aus dem Gehörgang wurde, in Granulationen eingebettet, ein etwa 2 *cm* langes Holzstück entfernt; der Absceß hinter dem Ohr wurde nur incidiert und der Eiter entleert; später wurde ein zweites Holzstückchen aus dem Absceß vor und unter dem Gehörgang entfernt. Carotis und Facialis waren nicht verletzt. Der Fall heilte aus.

Digitized by Google
Original from UNIVERSITY OF CALIFORNIA
Generated on 2019-10-24 12:24 GMT / http://hdl.handle.net/2027/uc1.b3252758
Public Domain in the United States, Google-digitized / http://www.hathitrust.org/access_use#pd-us-google

Radical removal of the tonsil. By Charles W. Richardson (Washington).

Richardson empfiehlt die Ausschälung der Tonsille mit dem von ihm verbesserten Richardsschen Instrumentarium. Er tadelt den jetzt von vielen Autoren mit dieser Operation getriebenen Mißbrauch und will — worin man ihm voll beistimmen kann — nur die Tonsillen, die vergrößert sind und Anlaß zu Entzündungen etc. geben, entfernt wissen.

Berliner otologische Gesellschaft.

Sitzung vom 18. Februar 1910.

Vorsitzender: Passow. — Schriftführer: Schwabach.

Vor der Tagesordnung demonstriert Flatau einen von der Berliner Privat-Telephongesellschaft in 5 Typen ausgeführten elektrischen Hörapparat. Der Hauptvorteil ist die Vermeidung der störenden Nebengeräusche und die große Regulierfähigkeit. Nach mehreren Prüfungssitzungen soll die jedesmalige Verordnung vom Ohrenarzt getroffen werden.

Passow ist von früheren Versuchen mit elektrischen Hörapparaten nicht befriedigt. Bei der Altersskerose dürften auch die neuen Apparate versagen.

Wolff hält Akkumulatoren für besser als Elemente, ihrer konstanten Wirkung wegen. Bei Versuchen, die er anstellte, empfand er als großen Nachteil, daß die elektrischen Apparate nur auf eine Entfernung von $^1/_2$—$^3/_4$ *m* ansprechen. Da der Vorzug eines elektrischen Mikrophons darin bestehen soll, daß der Aufnahmeapparat angehängt oder auf den Tisch gestellt werden soll, ist wegen dieser geringen Entfernung kein Vorteil vor dem Hörrohr zu konstatieren.

Herzfeld hat auch bisher keinen Erfolg von den elektrischen Hörapparaten gesehen, deren unangenehmste waren die Nebengeräusche. So lange ein Mikrophon den Schall nicht erstickt, sondern nur leitet, wird es auch nichts besseres leisten als ein Hörrohr. Außerdem ist der hohe Preis ein großes Hindernis.

Brühl bemerkt, daß die Pat. häufig glauben, durch einen Apparat einen Nutzen zu haben, der objektiv nicht nachweisbar ist.

In ähnlichem Sinne wie die Vorredner äußern sich Blau, Haike und Wagener.

Flatau wollte eine Anregung zu weiteren Versuchen mit elektrischen Hörapparaten gegeben haben. Der Preis eines von ihm demonstrierten Apparates beträgt 75 Mk.

Flatau demonstriert darauf ein von Hays nach Art des Hitzeschen Cystoskops angegebenes Instrument, Pharyngoskop genannt, welches er nach dem Ringlesschen System modifiziert hat, so daß das Bild aufrecht zu sehen ist. Es wird bei geschlossenem Munde bis zur Rachenwand vorgeschoben und zeigt je nach der Einstellung entweder den Nasenrachenraum, die Tubengegend oder den Larynx. Von Vorteil dürfte das Instrument beim Studium der Stimmforschungen sein.

Haike zeigt ein Instrument, welches von der Firma Löwenstein nach dem Haysschen konstruiert und kleiner und zierlicher als dieses gebaut ist.

Generated on 2019-10-24 12:24 GMT / http://hdl.handle.net/2027/uc1.b3252758
Public Domain in the United States, Google-digitized / http://www.hathitrust.org/access_use#pd-us-google
Digitized by Google
Original from UNIVERSITY OF CALIFORNIA

Tagesordnung.

1. Clauss berichtet über einen **Fall von leichter Mittelohrentzündung,** der eine deutliche Labyrintherkrankung zeigte. Die Pat., die nur eine Rötung der Shrapnellschen Membran zeigte, hatte Rombergsches Phänomen und Erbrechen. Flüstersprache wurde dicht am Ohr gehört, der Rinne war positiv, Galton 3·5, obere Tongrenze herabgesetzt. Nach der Paracentese, bei der sich ein Tropfen Eiter entleerte, gingen die Erscheinungen schnell zurück, am nächsten Tage betrug die Hörweite für Flüstersprache 4 *m*.

2. Busch: **Zur kosmetischen Behandlung der Facialislähmung.** Busch berichtet über einen kleinen operativen Eingriff, um das auffallendste und störendste Symptom der Facialislähmung, das Herunterhängen des gelähmten Mundwinkels, in kosmetischer Weise zu beseitigen. Er macht in Lokalanästhesie über dem Jochbogen, hart an seinem unteren Rande, einen kleinen Schnitt bis auf das Periost, einen zweiten etwas oberhalb und parallel dem Mundwinkel. Dann führt er vom vorderen Winkel der Jochbeinbrücke einen dünnen Aluminium-Bronzedraht durch die Weichteile der Wange hindurch nach dem vorderen Teil der unteren Wunde und dann vom hinteren Teil der letzteren wieder zurück nach dem hinteren Ende der oberen Wunde. Auf diese Weise erhält man eine Drahtschlinge, mit welcher man den gelähmten Mundwinkel heben und seine Stellung korrigieren kann. Nach Fixierung des Drahtes durch Zusammendrehen der Enden wird derselbe versenkt und die beiden kleinen Hautwunden genäht. Das kosmetische Resultat war im Falle Buschs ein gutes. Das Verfahren, welches nicht nur bei alten, inoperablen, otogenen Lähmungen, sondern auch bei rheumatischen und chirurgischen (zum Beispiel nach Exstirpation von Parotistumoren) in Frage kommt, wird zur Nachprüfung empfohlen.

Diskussion.

Passow regt an, ob nicht besser der Draht, um eine äußere Narbe zu vermeiden, durch die Schleimhaut der Wange innen geführt wird.

Manasse (als Gast) hält die Methode Buschs nur dann für angebracht, wenn die peripheren Äste des Facialis ganz ausfallen. Wenn auch der Mundwinkel gehoben wird, wird doch nicht die Mimik verbessert. Er hält die Nervenplastik für besser. Die Störungen bei Propfung auf den Hypoglossus sind minimal, schon nach 2—3 Tagen sind die anfänglich geringen Beschwerden beim Schlucken und Sprechen verschwunden. Bei der Myoplastik bilden sich nach einiger Zeit neue Verbindungen in Nerven und Muskeln, so daß der kranke Muskel funktionsfähig wird.

Busch will die Passowsche Anregung benutzen. Sein Eingriff ist gegenüber der Nervenplastik unerheblich und verbessert die Miene erheblich.

* * *

Sitzung vom 8. April 1910.

Vorsitzender: Schwabach. — Schriftführer: Blau.

1. Vor der Tagesordnung stellt Haenlein zwei Pat. vor. Bei der ersten Pat. war im Anschluß an die Entfernung der mittleren Muschel Exophthalmus aufgetreten, zugleich zeigte sich Gesichtsfeldeinschränkung, Herabsetzung der Sehschärfe und Augenmuskellähmung. Die Erscheinungen bestehen noch, sind jedoch jetzt im Rückgang begriffen.

Digitized by Google
Original from UNIVERSITY OF CALIFORNIA
Generated on 2019-10-24 12:24 GMT / http://hdl.handle.net/2027/uc1.b3252758
Public Domain in the United States, Google-digitized / http://www.hathitrust.org/access_use#pd-us-google

Die zweite Pat. zeigt eine Schußverletzung der rechten Ohrgegend mit der Einschußöffnung am Tragus. Eine Röntgenaufnahme zeigt die Kugel in der Muskulatur des Pharynx, wo sie reaktionslos eingeheilt ist. Das Ohr ist unverletzt.

Diskussion.

Kuttner sah in einem Falle nach Ausräumung des Siebbeins ein Emphysem in der Gegend des Auges entstehen. Er warnt vor Verletzungen der Lamina papyracea.

Wolff bemerkt, daß bei Siebbeinausräumungen doch häufig bewußt die Lamina papyracea verletzt wird, ohne daß Schädigungen von seiten des Auges auftreten.

2. Lachmann demonstriert einen Pat., der bei erhaltener Pars tensa des Trommelfells die Mittelohrräume durch ein Cholesteatom, in eine gemeinsame Höhle gebracht, zeigt, wie wir sie bei der Radikaloperation anlegen.

Diskussion.

Grossmann hat solche Fälle in großer Anzahl gesehen und hält sie für keine Seltenheit.

Sonntag bestätigt das häufigere Vorkommen solcher Fälle und erwähnt einen Fall, bei dem neben einer solchen, wie radikal operiert aussehenden Höhle sich noch eine Narbe auf dem Warzenfortsatz befand, die nach Ausstoßung eines Sequesters entstanden war.

Graupner demonstriert einen 74jährigen Mann mit einem Plattenepithelkrebs der Concha. Der Tumor wurde, da die Operation verweigert wurde, von Nagelschmidt mit Hochfrequenzströmen unter Lokalanästhesie behandelt. Das Carcinom zeigt gute Granulationsbildung und Tendenz zur Reinigung. Die Behandlung soll weiter fortgesetzt werden.

Haenlein hat nach der Nagelschmidtschen Methode Tuberkulose im Kehlkopf behandelt. Die Versuche sind noch nicht abgeschlossen, doch wird die Behandlung gut vertragen.

Tagesordnung.

4. Clauss: **Teratom aus dem Nasenrachenraum eines 3 Monate alten Kindes.**

Das Kind hatte häufiges Würgen und zeigte dabei ein Gebilde über der Zunge, welches wie eine zweite Zunge aussah. War der Würganfall vorbei, konnte man bei der Inspektion im Munde nichts anormales entdecken. Erst beim Würgen kam es wieder hervorgeschossen und zeigte sich, ausgehend von der Seitenwand des Nasenrachenraumes. Er wurde mit der Schlinge gefaßt und abgeschnitten. Die mikroskopische Untersuchung ergab eine Geschwulst mit Epidermis und Haaren, im Innern befand sich ein kreisrunder Knorpelstreifen, Bindegewebe, Fett, Nerven und Gefäße. Der Knorpel bestand aus hyalinem Knorpel mit spärlichen elastischen Fasern.

5. Haenlein: **Über Störungen des musikalischen Gehörs.**

Vortragender berichtet über 2 Fälle von Falschhören bei einem Violinspieler und einem Sänger. Der erstere hörte bei einer abklingenden Otitis media acuta bei nicht nachweisbarer Erkrankung des inneren Ohres manche Töne $^1/_2$—$^1/_4$ Ton höher. Lokale Behandlung erzielte keine Besserung, erst allmählich verschwand das Falschhören wieder.

Digitized by Google
Original from UNIVERSITY OF CALIFORNIA
Generated on 2019-10-24 12:25 GMT / http://hdl.handle.net/2027/uc1.b3252758
Public Domain in the United States, Google-digitized / http://www.hathitrust.org/access_use#pd-us-google

Der Sänger, welcher vor 20 Jahren mit Lues infiziert worden war, hört seit $1^1/_2$ Jahren bei Gemütserregungen schwer und alle Töne rechts deutlich tiefer als links. Tonlücken fehlten. Wassermann positiv. Die nervöse Schwerhörigkeit ist wahrscheinlich luetischer Natur.

Diskussion.

Dennert hält solche Fälle von Diplakusis für selten. Man muß sich aber vor Täuschungen in acht nehmen. Das gesunde Ohr hält den gehörten Ton öfter für tiefer als das kranke. Außerdem kommt eine Ungleichheit in der Perzeption hoher und tiefer Töne vor.

Katzenstein hat bei Pat. mit Tonlücken, die er untersuchte, beobachtet, daß diese auch Störungen der Stimmuskulatur bekamen. Ein Komponist hatte bei jedem Ton des Klaviers Klirren im linken Ohr. Nach einigen Tagen waren die Töne f, g, a frei, nach einigen weiteren Ruhetagen verschwand das Geräusch ganz.

Schwabach sah vor 20 Jahren einen Konzertdirigenten, der nach einem doppelseitigen akuten Katarrh den ersten Geiger seiner Kapelle in 3 Oktaven einen halben Ton zu tief spielen hörte. Nach 8—10 Tagen war vollständige Heilung eingetreten.

Haenlein glaubt nach allem, daß Störungen nach Entzündungen und Katarrhen durch therapeutische Maßnahmen oder spontan leicht heilen, daß dagegen Störungen auf zentraler oder nervöser Basis sehr ungünstige Aussichten haben. A. Sonntag (Berlin).

Österreichische otologische Gesellschaft.

Sitzung vom 27. Juni 1910.

Fortsetzung.

XVII. Fröschels: **Zur Differentialdiagnose zwischen Taubstummheit und Hörstummheit.**

Unter Taubstummheit verstehen wir jenen Zustand, bei welchem sich infolge angeborener oder im Säuglingsalter erworbener Taubheit oder hochgradiger Schwerhörigkeit die Sprache nicht entwickeln kann: oder jenen Zustand, bei dem die schon entwickelte Sprache durch Taubheit oder hochgradige Schwerhörigkeit, die in den ersten Lebensjahren auftritt, wieder verloren geht. Von Hörstummheit sprechen wir, wenn sich trotz tauglichen Gehörs die Sprache nicht entwickelt. Dieser pathologische Zustand kann verschiedene Gründe haben: Entweder liegt Ungeschicklichkeit der motorischen Sprachwerkzeuge vor oder das Kind hat keinen angeborenen Willen zum Sprechen; oder es erfaßt das von anderen Seiten Gesprochene nicht, so daß es auch nicht in der Lage ist, zu imitieren; oder endlich, es reagiert auf Gehörseindrücke überhaupt nicht, weder subjektiv (Auffassung), noch objektiv (Reaktion auf Gehörseindrücke durch Mienenspiel, Anblicken des Sprechenden, sich Umwenden zum Sprechenden). Während sich bei den zwei ersten Formen leicht nachweisen läßt, daß das Kind hört, gehört dieser Nachweis bei den zwei anderen Typen zu den größten Schwierigkeiten. In Anbetracht der vollkommen verschiedenen Indikation für die Behandlungsart der Taubstummen und Hörstummen ist jedoch die Frage, ob ein brauchbares Gehör vorhanden ist oder nicht, von großer Wichtigkeit.

Digitized by Google
Original from UNIVERSITY OF CALIFORNIA
Generated on 2019-10-24 12:24 GMT / http://hdl.handle.net/2027/uc1.b3252758
Public Domain in the United States, Google-digitized / http://www.hathitrust.org/access_use#pd-us-google

Gelegentlich der Untersuchung von 100 Taubstummen auf die Sensibilität des äußeren Gehörganges, die ich zur Aufklärung der Ätiologie der kongenitalen Surdomutitas unternahm, konnte ich konstatieren, daß nur sechs auf Kitzel im Meatus auditorius externus reagierten. Der Kitzel wird in diesem Körperteil von normal hörenden Kindern jedoch sehr intensiv empfunden, was ich schon früher auf der Ohrenklinik und neuerdings durch Untersuchung von 50 Pat. des St. Anna Kinderspitales beobachten konnte. Von diesen 50 Kindern empfanden 48 den Kitzel und reagierten darauf mit Lachen und Ausweichen mit dem Kopfe. Darunter befanden sich auch Kinder im Alter von einem Jahre.

Da wir nun bei Hörstummen normale Ohren als integrierendes Merkmal fordern, so liegt in der Art der Reaktion auf Kitzeln des äußeren Gehörganges ein differentialdiagnostisches Merkmal zwischen Hörstummen und Taubstummen. Diese werden sich dabei vollkommen ruhig verhalten, jene auffallend reagieren.

Bei den derzeit in meiner sprachärztlichen Ambulanz in Behandlung stehenden 8 Hörstummen traf dieses diagnostische Merkmal zu. Darunter befindet sich ein vollkommen apathisches Mongoloid und zwei auf Gehörseindrücke nur selten reagierende Kinder.

Bücherbesprechungen.

Oto-Rhino-Laryngologie. Par André Castex et F. Lubet-Barbon. Paris 1909. J. B. Baillière et Fils.

Die Ohrenheilkunde ist in dem vorliegenden Werke auf einen Raum von etwa 200 Seiten zusammengedrängt; die Darstellung ist vollständig unzulänglich, mit dem gegenwärtigen Stande der Otiatrie einfach unvereinbar. Einige wenige Beispiele, die sich leicht beliebig vermehren ließen, dürften genügen.

Unter den üblen Zufällen des Katheterismus ist an erster Stelle die Übertragung von Syphilis und anderen ansteckenden Krankheiten angeführt, gegen die als bestes Mittel empfohlen wird, für jeden Pat. einen eigenen Katheter anzuschaffen. — Wenn das Labyrinth zerstört ist, kann noch der Hörnerv ohne Beteiligung des perzipierenden Apparates hören. — Abstehende Ohrmuscheln werden durch ein aus Bändchen verfertigtes Häubchen (bonnet d'oreilles) in die richtige Lage gebracht, doch erinnert sich Verfasser eines Falles, wo durch einen operativen Eingriff ein gutes Resultat erzielt wurde. — Bei der Operation der Sinusthrombose wird neben der Jugularisligatur „Ligatur des Sinus transversus, möglichst nahe dem Torcular“ empfohlen. — Der kalorische und Drehnystagmus ist dem Verfasser vollständig unbekannt. Die Diagnose einer Labyrintheiterung stellt er zumeist im Verlaufe der Radikaloperation, wenn er Eiter aus dem Promontorium oder horizontalen Bogengang quellen sieht. — Eine weitere Kritik des Werkes dürfte sich wohl erübrigen. Bondy.

Referate.

I. Allgemeines.

Über die anatomischen Grundlagen der Hörstörungen. Von Prof. Dr. V. Hinsberg (Breslau). (Med. Klinik, 19. Dezember 1909, pag. 1917.)

Verfasser entwirft ein anschauliches Bild obigen Themas und bespricht die Hörstörungen, die durch Anomalien des äußeren, mittleren und inneren

Generated on 2019-10-24 12:24 GMT / http://hdl.handle.net/2027/uc1.b3252758
Public Domain in the United States, Google-digitized / http://www.hathitrust.org/access_use#pd-us-google
Digitized by Google
Original from UNIVERSITY OF CALIFORNIA

Ohres bedingt sind. Da der Vortrag für praktische Ärzte entworfen ist, bringt er dem Fachmann nichts Neues. E. Urbantschitsch.

Das Verhalten der Tierkohle zum Bacillus pyocyaneus im Ohreiter und zu granulierenden Knochenwunden. Von Muck (Essen). (Münchener med. Wochenschrift, 57. Jahrg., Nr. 6.)

Verfasser beobachtete an Bergleuten, daß chronische Mittelohreiterungen sehr häufig ohne ärztliche Behandlung zur Ausheilung kommen und führte diese merkwürdige Tatsache auf die fäulniswidrige und desinfizierende Eigenschaft des Kohlenstaubes, der tagtäglich in den Gehörgang kommt, zurück. Dies veranlaßte ihn, Tierkohle bei chronischen Mittelohreiterungen, insbesondere zur Nachbehandlung bei Radikaloperationen am Proc. mastoideus anzuwenden, nachdem er vorher bakteriologische Untersuchungen über das Verhalten der Kohle zum Bacillus pyocyaneus hatte anstellen lassen. Diese Versuche ergaben, daß die Tierkohle die Riechstoffe des Pyocyaneus absorbiert, daß sie in trockenem Zustande das Wachstum desselben stark hemmt und daß in feuchter Tierkohle der Pyocyaneus keine Abnahme erfährt. Er erreichte mit ihr, daß eine große, durch Radikaloperation geschaffene Höhle nach sechs Wochen epidermisierte. Reinhard.

Methode zur Entlarvung der Simulation einseitiger Taubheit. (Aus der Universitätsklinik für Ohren-, Nasen- und Kehlkopfkranke in Heidelberg [Direktor: Professor Dr. W. Kümmel].) Von Privatdozenten Dr. H. Marx, I. Assistent der Klinik. (Zeitschr. f. Ohrenheilk., Bd. LIX, H. 4.)

Verfasser benutzt zur Entlarvung den von Bárány angegebenen Lärmapparat. „Man steckt den Apparat dem Pat. in das gesunde Ohr und fragt ihn, wenn der Apparat in Tätigkeit ist, ob er dies höre.“ Der große Vorteil dieser Methode liegt darin, daß der Pat. stets der Meinung ist, man wolle sein gesundes Ohr prüfen, und daher diesem sein Hauptaugenmerk zuwendet.

E. Urbantschitsch.

Über die Ziele und Ergebnisse der Taubstummenuntersuchung. Von Nager. Referat, gehalten in der ärztlichen Gesellschaft der Stadt Zürich. (Korrespondenzbl. f. Schweizer Ärzte. 1910, Nr. 13.)

Nager referiert über die in der Schweiz bis heute ausgeführten Untersuchungen und Bestrebungen über das Taubstummenwesen und macht darauf aufmerksam, daß in der Schweiz für die Hebung der Taubstummenfürsorge mehr getan werden dürfte. Schönemann.

Kurze Bemerkungen über die Verwendbarkeit der Röntgenphotographie in der Rhino- und Otologie, nebst Beschreibung eines neuen Stuhles zu Röntgenaufnahmen. Von Stabsarzt Dr. Oertel (Berlin). (Passow und Schäfer, Beiträge etc., Bd. III, H. 3.)

Der vom Verfasser angegebene Stuhl, der von der Firma Westphal in Berlin zu beziehen ist, soll bei möglichst geringer Unbequemlichkeit für den Pat. eine absolut sichere Fixieruug des Kopfes ermöglichen. Die Beschreibung desselben ist im Originale einzusehen. Bondy.

Digitized by Google
Original from UNIVERSITY OF CALIFORNIA
Generated on 2019-10-24 12:24 GMT / http://hdl.handle.net/2027/uc1.b3252758
Public Domain in the United States, Google-digitized / http://www.hathitrust.org/access_use#pd-us-google

Neue Eichungsweise und Verbesserung der Galtonpfeife. Von Prof. Dr. M. Th. Edelmann (München). (Passow und Schäfer, Beiträge etc., Bd. III, H. 4.)

Die bisherige Eichungsweise mittelst der Kundtschen Staubfiguren ergab zu hohe Schwingungszahlen, da zur Hervorbringung der Figuren ein viel stärkerer Luftdruck angewendet werden muß, als dies beim praktischen Gebrauche vor dem Ohre geschieht und der Ton der Pfeife bei höherem Luftdruck in einen höheren Ton übergeht. Diesem Übelstande hilft die von Professor N. Schmidt (München) angegebene Tonhöhenbestimmung, nach der die Eichung nunmehr erfolgt, mittelst der empfindlichen Flamme ab, da durch diese die Tonhöhenbestimmung bei jedem Luftdruck stattfinden kann. (Das Edelmannsche Institut besorgt gegen Erstattung der geringen Mehrkosten die Neueichung eingesandter Galtonpfeifen.) Bondy.

Über die Verwendbarkeit der Wassermannschen Reaktion in der Otiatrie. Von Dr. Karl Beck, Assistent der Ohrenklinik Prof. Kümmel (Heidelberg). (Zeitschr. f. Ohrenheilk., Bd. LX, 3. u. 4. H.)

Verfasser untersuchte 100 Taubstumme mittelst Wassermannscher Seroreaktion und fand bei 3 Zöglingen positive Reaktion. In allen diesen Fällen ließ die Familienanamnese im Stich. Daß die letztere für die Diagnose Lues meist nicht zu verwerten ist, stimmt mit den Ergebnissen der Untersuchungen des Referenten überein; das erklärt auch, warum bisher so selten Lues als Ursache der Taubstummheit verzeichnet ist. Allerdings hat Referent einen etwas höheren Prozentsatz von Lues hereditaria unter Taubstummen gefunden (siehe Deutsche otologische Gesellschaft, Dresden, Pfingsten 1910).

E. Urbantschitsch.

Erfahrungen über die Anwendung der Scharlachrotsalbe (Schmieden), der Scharlachsalbe (Hayward) und der Amidoazotoluolgaze (Epidermolgaze) in der Ohrenheilkunde. Von Dr. Fritz Grossmann (Berlin). (Zeitschr. f. Ohrenheilkunde, Bd. LXI, 1. H.)

Nach einer Besprechung der in Frage kommenden Präparate empfiehlt Verfasser wärmstens die 4%ige Amidoazotoluolgaze zum Gebrauche bei der Nachbehandlung von Radikaloperationen sowie sein Verfahren, mit Hilfe obiger Salben Trommelfellperforationen zu heilen. E. Urbantschitsch.

Über das sogenannte Wannersche Symptom. Von Dr. J. Hegetschweiler, Ohrenarzt (Zürich). (Zeitschr. f. Ohrenheilk., Bd. LX, 3. u. 4. H.)

Verfasser beobachtete mit Dozenten Dr. Kaufmann bei einem Pat. mit Schädeltrauma das Wannersche Symptom (Verkürzung der Knochenleitungsdauer bei sonst normalem Gehör). Es handelte sich um eine Starkstromverletzung; 6 Wochen nach dem Unfall Entfernung des Schädelknochens im Bereiche des Hautdefektes der rechten Scheitelgegend. Dura granulierend, kein Eiter zwischen Dura und Schädel. Das erwähnte Symptom verlor sich binnen $1^3/_4$ Jahren wieder.

Verfasser erklärt diese Erscheinung in der Weise, daß „die Verwachsung zwischen Dura und Knochen wieder lockerer geworden ist, wodurch der

Digitized by Google
Original from UNIVERSITY OF CALIFORNIA
Generated on 2019-10-24 12:24 GMT / http://hdl.handle.net/2027/uc1.b3252758
Public Domain in the United States, Google-digitized / http://www.hathitrust.org/access_use#pd-us-google

Schallabfluß durch den Knochen verlangsamt, also die Perzeption durch den Knochen verlängert, dagegen im Rinneschen Versuch diejenige durch die Luft verkürzt wurde." E. Urbantschitsch.

II. Äußeres Ohr und Mittelohr.

Di alcune malattie parasitarie del frumento comunicatesi all' urecchio umano. (Über einige aufs menschliche Ohr übertragene parasitische Krankheiten des Getreides.) Von Prof. V. Grazzi (Florenz). (La Pratica Oto-Rino-Laryngoiatrica, Februar 1909.)

Schon im Jahre 1886 hat der Autor in seinem „Manuale di Otologia" einen interessanten Fall beschrieben, betreffend den Naturforscher Tortoli, welcher, während er mit dem Studium und der Untersuchung von mit Kornbrand affizierten Kornähren beschäftigt war, sich seinen Gehörgang mit Ustilago carbo infiziert hatte. Einige Jahre später, im Jahre 1902, beobachtete Grazzi einen Pat., bei dem, nachdem er zur Dreschzeit auf einem Getreidehaufen geschlafen hatte, erst Jucken und dann eitriger Ausfluß im linken Ohre aufgetreten ist. Die mikroskopische Untersuchung ergab Tilletea levis in dem aus dem Gehörgange stammenden Sekrete.

Der äußere Gehörgang stellt durch seinen anatomischen Bau einen wahren, für die Entwicklung der Aspergillineen und Ustilagineen günstigen Brutofen dar, weshalb von allen Höhlen des menschlichen Körpers gerade diese von diesen vegetabilischen Parasiten heimgesucht wird. Das Trommelfell bietet die äußerste Grenze, über die hinaus sich die Parasiten nicht entwickeln können. Von Ferreri unternommene Versuche, Aspergillen auf die Paukenhöhle zu übertragen, sind ohne Erfolg geblieben. Zur Prophylaxe sollen Personen, die zu Ohrenkrankheiten disponiert sind und mit Getreidestaub in Berührung kommen, ihre Ohren entsprechend schützen und reinhalten. Das beste Behandlungsmittel gegen diese Affektion ist Wasserstoffsuperoxyd. Spira.

Doppelseitige idiopathische Perichondritis der Ohrmuschel. Von Dr. Huss (Berlin). (Passow und Schäfer, Beiträge etc., Bd. III, H. 3.)

Kasuistische Mitteilung nebst allgemeinen Bemerkungen über die Ätiologie und Einteilung der verschiedenen Formen der Perichondritis. Bondy.

Zur klinischen Diagnose der Otosklerose. Von Dr. Hans Kalenda, k. k. Regimentsarzt. Aus der Ohrenabteilung der Wiener Polinik; Vorstand: Prof. Doktor G. Alexander. (Zeitschr. f. Ohrenheilk., Bd. LX, 3. u. 4. H.)

Verfasser teilt einen Fall mit, in dem das rechte Ohr Funktionsstörungen zeigt, wie sie einer Kombination von Schalleitungshindernissen und einer Affektion des schallperzipierenden Apparates entsprechen. Links hingegen überwiegen die Symptome einer Erkrankung des inneren Ohres.

Der Fall soll zeigen, daß bei Otosklerose die Labyrinthsymptome nicht unbedingt sekundärer Natur sein müssen, daß es vielmehr auch einen Typus gibt, bei dem zuerst das innere und erst dann das mittlere Ohr erkrankt, worauf schon Hammerschlag hingewiesen hat. E. Urbantschitsch.

Generated on 2019-10-24 12:24 GMT / http://hdl.handle.net/2027/uc1.b3252758
Public Domain in the United States, Google-digitized / http://www.hathitrust.org/access_use#pd-us-google
Digitized by Google
Original from UNIVERSITY OF CALIFORNIA

Progressive Schwerhörigkeit im Verlaufe einer tödlich endenden Lues. Pathologisch-anatomischer Befund an den Felsenbeinen. Von Privatdozenten Dr. Karl Grünberg. Aus der Klinik Prof. Körner (Rostock). (Zeitschr. f. Ohrenheilkunde, Bd. LX, 3. u. 4. H.)

Verfasser fand an einem 2 Jahre post infectionem an galoppierender Syphilis zugrunde gegangenem Manne, der bei Lebzeiten kombinierte Mittelohr-Labyrinthschwerhörigkeit zeigt, eine hauptsächlich auf den Amboß beschränkte Bindegewebsneubildung (Periostitis chronica); links eine dem Promontorium aufsitzende Exostose; Atrophie des Cortischen Organes mit bilateral degenerativer Atrophie des Ganglion spinale, namentlich der Basalwindung.

E. Urbantschitsch.

Los cuerpos extranos del oido. (Die Fremdkörper des Gehörganges.) Von Dr. C. Compaired (Madrid). (Clinica y Laboratorio, April 1910.)

In diesem mit großer Klarheit für Nichtspezialisten geschriebenen Artikel betont Verfasser die Notwendigkeit, das bekannte Losungswort zu beobachten: Primum non nocere. Menier.

Vaciamiento conservador del oído en las otorreas crónicas. (Konservative Exenteratio des Mittelohres bei chronischen Otorrhöen.) Von R. Botey (Barcelona). (Revista de Ciencias Méd. de Barcelona, April 1910.)

Schlußfolgerungen des von Botey vor dem III. Spanischen oto-rhino-laryngologischen Kongreß gehaltenen Vortrags (13.—17. April 1910, Sevilla):

1. Es gibt chronische Otitiden, die ohne Radikaloperation heilen bei Anwendung des konservativen Verfahrens durch den Gehörgang, weil das Übel in der Paukenhöhle oder in dem Attik lokalisiert ist; ebenfalls gibt es solche Otitiden, bei welchen die Läsionen ihren Ursprung und ihre Wurzel im Antrum und in den Zellen haben, dabei sind Attik und Paukenhöhle vollständig gesund oder fast vollständig intakt. In diesen letzten Fällen muß eine konservative Radikaloperation ausgeführt werden, das heißt, ohne die Gehörknöchelchen und die äußere Attikwand zu berühren. 2. Das zu wählende autoplasische Verfahren besteht in einem Längsschnitt des Gehörgangs mit Resektion eines dreieckigen Lappens aus seiner hinteren Wand; auf diese Weise sieht man gut die Operationshöhle und es kommt weder zur Stenose noch zur Difformität. 3. Nach der Operation ist es nützlich, dermo-epidermische Lappen im Antrumsgrund einzulegen, um seinem Verschlusse vorzubeugen, die Verbindung mit der Paukenhöhle zu sichern und die Überhäutung zu erleichtern. 4. Obgleich die Paukenhöhle nicht ganz intakt ist, wenn das Gehör ziemlich gut ist (Flüstersprache 1 *m*), muß man die Gehörknöchelchen schonen und ruhig lassen; die Läsionen der Attik werden durch den Aditusgrund und den Gehörgang behandelt. Menier.

Über spontane Ohrenblutungen. Von D. Bistrizkaya. Diss. Zürich 1909, pag. 38.

Auf Grund von Mitteilungen sämtlicher Autoren und eigener Untersuchungen kommt Verfasserin zu der Schlußfolgerung, daß die spontanen Ohren-

Generated on 2019-10-24 12:25 GMT / http://hdl.handle.net/2027/uc1.b3252758
Public Domain in the United States, Google-digitized / http://www.hathitrust.org/access_use#pd-us-google
Digitized by Google
Original from UNIVERSITY OF CALIFORNIA

blutungen in Form von Otitis ext. haemorrhagica acuta als eine selbständige Krankeit aufzufassen sind, die sich von den traumatischen und vikariierenden Blutungen wohl abgrenzen läßt. Sie kommt im Anschluß an Erkältungen und verschiedenen Infektionskrankheiten vor, besonders nach Influenza. Das charakteristische Symptom sind Blutungen aus dem äußeren Gehörgang oder aus dem Trommelfell. Dieselben treten am häufigsten in Form von Blutblasen in die Erscheinung, aber auch diffuse Blutungen und Ekchymosen werden beobachtet. Die Erkrankung ist meistenteils von einem nicht sehr heftigen Schmerz begleitet, der permanent oder intermittierend sein kann; von anderen Begleiterscheinungen sind zu nennen: Geräusche verschiedener Art, Druckschmerz am Proc. mastoideus und Tragus, Kopfschmerz und Schwindel. Das Gehör ist in mehr als der Hälfte der Fälle herabgesetzt. Die Therapie ist eine hauptsächlich exspektative. Handelt es sich um Blutblasen, so wird die Parazentese derselben ausgeführt. Da die Otitis ext. haemorrhagica acuta fast immer von Schmerz begleitet, wird zur Stillung desselben Kokainatropin eingeträufelt; auch Desinfizientien wie Borsäure, Wasserstoffsuperoxyd etc. werden verwendet. Die Prognose der Krankheit ist gut. Ihre Dauer variiert von einigen Tagen bis mehrere Wochen. Fritz Loeb, München.

III. Labyrinth und Hörnerv.

Beitrag zur normalen und pathologischen Histologie der Ganglien des Acusticus (G. spirale und vestibulare). (Aus dem Institut für operative Medizin der königl. Universität zu Palermo [Direktor: Prof. Parlavecchio].) Von Doktor G. Alagna, Assistent. (Zeitschr. f. Ohrenheilk., Bd. LIX, H. 4.)

Verfasser teilt seine Abhandlung in 3 Teile:

1. Technik, die er ausführlich bespricht;

2. normale Histologie des Ganglion spirale (bei Meerschweinchen und Katzen) und

3. Histopathologie: akute Nikotinvergiftung, akute Vergiftung durch Diphtherietoxin und histopathologische Befunde beim Menschen.

Nikotin und Diphtheriegift stellen zwei starke Gifte für das Nervensystem dar, deren Wirkung sich auch auf die nervöse Sphäre des Labyrinths geltend macht und Alterationen bedingt, die vorwiegend die chromatophile Substanz der Elemente des spiralförmigen Ganglion betreffen.

Die histopathologischen Befunde beim Menschen erstrecken sich auf einen Fall von Erbscher Krankheit bei einem 18jährigen Mädchen und einen Fall von Herzfehler und Nephritis bei einem 60jährigen Manne.

E. Urbantschitsch.

Antikritisches zu der Arbeit Böschs über den Aquaeductus vestibuli als Infektionsweg. Von F. Siebenmann.

Verfasser weist die von verschiedenen Seiten (Wagener u. a.) erhobenen abfälligen Urteile über die Befunde Böschs (Zeitschr. f. Ohrenheilk., Bd. I, pag. 337—390) zurück. E. Urbantschitsch.

Digitized by Google
Original from UNIVERSITY OF CALIFORNIA
Generated on 2019-10-24 12:25 GMT / http://hdl.handle.net/2027/uc1.b3252758
Public Domain in the United States, Google-digitized / http://www.hathitrust.org/access_use#pd-us-google

Über Labyrinthitis bei akuter Mittelohreiterung. Von Privatdozenten Dr. Hermann Marx, I. Assistent der Klinik Prof. Kümmel (Heidelberg). (Zeitschr. für Ohrenheilkunde, Bd. LX, 3. u. 4. H.)

Verfasser teilt einen Fall mit, in dem im Anschluß an eine heftige Otitis media purulenta sin. schwerere Labyrinthsymptome auftraten; eine Labyrinthoperation wurde jedoch nicht für notwendig befunden. Pat. starb in der 12. Woche danach an croupöser Pneumonie. Die histologische Untersuchung der Felsenbeine zeigte links eine in Ausheilung begriffene eitrige Labyrinthitis und Residuen einer Otit. med. purul.

Verfasser benutzt diesen Fall als Beweis, daß die Labyrinthoperation mitunter unnötig ist. Es unterliegt keinem Zweifel, daß hie und da in einem Falle wie obiger die Labyrinthoperation keinen Nutzen bringt; als eine Gefahr darf aber die Labyrinthoperation nicht betrachtet werden, wenn sie technisch gut ausgeführt wird.

Bedenkt man nun, daß durch ein zu konservatives Verhalten beziehungsweise bei einer verspäteten Operation manche Fälle von Labyrintheiterung zugrunde gehen, andrerseits nach Verlust jeglicher Funktion des inneren Ohres durch die Operation normalerweise nie ein nennenswerter Schaden gestiftet wird, so ist in der Regel die Prognose bei Operation besser als bei zuwartendem Verhalten. E. Urbantschitsch.

Beitrag zur histologischen Technik des menschlichen Labyrinths. Aus dem Institut für operative Medizin der königl. Universität Palermo. Von Dr. Gaspare Alagna. (Zeitschr. f. Ohrenheilk., Bd. LXI, 1. H.)

Verfasser beschreibt eine Methode, wodurch es gelingen soll, bei der Herrichtung von Präparaten mit großer Schnelligkeit höchst delikate Strukturen gut zu erhalten. E. Urbantschitsch.

Beitrag zur vergleichenden pathologischen Anatomie der Labyrinthitis. Aus der Ohrenklinik Prof. Kümmel (Rostock). Von Privatdozenten Dr. Herm. Marx, I. Assistent der Klinik. (Zeitschr. f. Ohrenheilk., Bd. LXI, 1. H.)

Verfasser untersuchte einen Hasen, der den Kopf stets nach rechts geneigt hielt, beim Versuche, sich fortzubewegen, größere und kleinere Kreisbogen nach rechts beschrieb und bei der Absicht zu entfliehen, sich nach rechts überschlug, ohne daß Augennystagmus vorhanden war. Der anatomische Befund war folgender: Otitis media purulenta dextra, Fortsetzung der Eiterung durch das runde Fenster auf das Labyrinth. Es bestand also eine circumscripte Labyrinthitis, und zwar des Cochlearapparates ohne nachweisbare pathologische Veränderung des Vestibularapparates.

In einem zweiten Falle, bei einer Maus, sah Verfasser ebenfalls hochgradige Vestibularissymptome: Verdrehung des Kopfes nach rechts, Manegebewegungen nach derselben Seite. Die anatomische Untersuchung ergab eine Otit. med. pur. mit Perforation des Trommelfells ohne sichere pathologische Veränderungen des Labyrinths.

Generated on 2019-10-24 12:25 GMT / http://hdl.handle.net/2027/uc1.b3252758
Public Domain in the United States, Google-digitized / http://www.hathitrust.org/access_use#pd-us-google
Digitized by Google
Original from UNIVERSITY OF CALIFORNIA

Es kann also bei Otitis purulenta von Hasen und Mäusen zu hochgradiger Funktionsstörung des Vestibularapparates kommen, ohne daß hierbei sichere pathologisch-anatomische Veränderungen desselben nachweisbar sind.

E. Urbantschitsch.

Was lehren uns die pathologischen Veränderungen im Taubstummenohr bezüglich der Funktion des Vorhof-Bogengangapparates? Aus der Universitätsklinik Prof. Denker zu Erlangen. Von Oberstabsarzt Dr. Sakutaro Kauo. (Zeitschrift f. Ohrenheilk., Bd. LXI, 1. H.)

Lucae kam auf Grund seiner Untersuchungen zu dem Resultat, daß in der Schnecke nur die allerhöchsten „ultramusikalischen" Töne (+ 4000 Schwingungen) gehört werden, während der Hauptanteil an der Perzeption musikalischer Töne den Ampullen nebst Bogengängen zufalle. Utriculus und Sacculus sollen die Geräusche vermitteln. Verfasser untersuchte nun 50 Fälle von Taubstummheit auf die Richtigkeit dieser Behauptung und fand, daß bei Taubstummheit fast stets Veränderungen im Cortischen Organ gefunden werden, während in obigen 50 Fällen in nur 42% Utriculus und Sacculus mit verändert erscheinen. Die pathologischen Befunde bei Taubstummheit lassen sich also nicht mit der Theorie Lucaes in Einklang bringen.

E. Urbantschitsch.

Zur Kenntnis der kadaverösen Veränderungen des inneren Ohres. Von Priv.-Doz. Dr. E. Nager in Zürich und Dr. U. Yoshii in Tokio. (Aus der Ohrenklinik in Basel.) (Zeitschrift f. Ohrenheilkunde, 60. Bd., 1.—2. H.)

Die Verfasser hielten bei ihren Untersuchungen den Modus ein, daß sie zwischen Exitus und Beginn der Fixation verschieden lange Zeitabschnitte innehielten. Als Testobjekte dienten drei Felsenbeinserien von Meerschweinchen, welche durch Fixation mittelst Injektion in Narkose in einwandfreier Weise gewonnen waren. — Die Tötung der Tiere erfolgte durch Dekapitation; ohne vorhergehende Injektion wurden die Felsenbeine nach 1, 12, 24, 36 Stunden mit eröffneter Bulla in die Fixationsflüssigkeit (Formol Müller mit Eisessigzusatz) für 3—4 Wochen eingelegt und nach der gewöhnlichen Methode eingebettet und entkalkt.

Die Autoren bemerken, daß in der Zeit zwischen Exitus und Anfang der Fixation die Schädelkapsel nicht eröffnet wurde, sondern daß die Köpfe einfach im kühlen Laboratoriumsraum (ca. 8—12° C) liegen blieben. Als Färbemethoden wurden die Hämatoxylin-, Eosin- und die Eisenhämatoxylin-, van Giesonsche Methode verwendet. Von jeder Serie wurden zwei Tiere untersucht. Aus den Untersuchungen ergab sich, daß sehr bald nach dem Tode Zersetzungserscheinungen im inneren Ohr auftreten, wodurch die histologischen Bilder ganz beträchtlich beeinflußt werden. Die ideale Fixationsmethode bei experimentellen Arbeiten ist die Injektion der Fixationsflüssigkeit sub finem vitae in tiefer Narkose. Die empfindlichsten Gebilde sind neben den Hörhaaren den Tunnelraumnerven die Haarzellen und die Stützelemente der Deiters-

Generated on 2019-10-24 12:25 GMT / http://hdl.handle.net/2027/uc1.b3252758
Public Domain in the United States, Google-digitized / http://www.hathitrust.org/access_use#pd-us-google
Digitized by Google
Original from UNIVERSITY OF CALIFORNIA

Zellen. Desgleichen verändern sich die Ganglienzellen und die Nervenfasern sehr früh.

Hyaline Massen und Plasmakugeln, sowie Schollen in den Tunnelräumen sind als Zeichen einer nicht vollkommen einwandfreien Fixation anzusehen. Eine Ausnahme bilden nur intra vitam erfolgte mechanische Zertrümmerung der Zellen (z. B. dureh Detonation).

Die kadaverösen Veränderungen der Ganglienzellen sind im Beginne durch einen ganz gleichmäßigen Hämogenisierungsprozeß charakterisiert, der zu einer vollkommenen Auflösung der Zellen führt. Die Segmentierung der Nervenfasern durch kadaveröse Prozesse unterscheidet sich in ihrem histologischen Bilde dadurch von den Veränderungen bei akuten degenerativen Prozessen, daß die einzelnen abgeschnürten Glieder sich schlechter färben und eine charakteristische Walzenform aufweisen. E. Urbantschitsch.

IV. Otochirurgie.

Chronische Attikeiterung mit umfangreichem Antrum-cholesteatom, welches auch in die mittlere Schädelgrube eingedrungen war. Operation. Tod an cerebrospinaler Meningitis. (Aticitis supurada crónica con voluminoso colesteatoma del antro que penetraba á la vez en la fosa cerebral media. Operación. Muerte por meningitis cerebro-espinal.) Von Dr. Celestino Compaired (Madrid). (Aus Clinica y Laboratorio Zaragoza, Jänner 1910, pag. 20 u. folg.)

29jähriger Kapuzinermönch; als er 11 Jahre alt war, hatten ihm seine Spielkameraden einen Fremdkörper ins rechte Ohr (Johannisbrotsamen) eingeführt, danach Schmerzen und eines Tages blutiger Ausfluß. Die Schmerzen verschwanden, es blieb aber ein Schwindelgefühl mit Brechreiz, als Patient pelota (Ballspiel) spielte. Vor 4 Jahren fand Verfasser, daß das rechte Ohr eine Eiterung darbot, die Gehörknöchelchen fehlten. Die Schmerzen steigerten sich, so daß Verfasser zum Eingriff schritt. Antrotomie; man entdeckt ein ausgedehntes, bis zur mittleren Schädelgrube reichendes Cholesteatom; kronenstückbreite Perforation des Knochens. Zehn Tage nach der Operation entwickelte sich eine cerebrospinale Meningitis, der Pat. erlag. Es scheint, daß in diesem Falle die Meningitis eine mit Meningokokken und und Streptokokken kombinierte war. Keine Obduktion.

Verfasser fragt sich, ob die beim Pat. beobachteten Charakterveränderungen, der beständige Schmerz sowie das wiederholte Erbrechen nicht die Vorläufer der cerebrospinalen Meningitis waren; diese Affektion, die schon in dem Latenzstadium war, wartete für ihr vollständiges Erscheinen, bis der operative Eingriff ausgeführt worden war. Die Meningitis der Schädelbasis, sagt er, war vollkommen geschmiedet (um seinen Ausdruck zu gebrauchen: perfatamente fragnada) und der mit allen chirurgischen Kautelen gemachte Eingriff war hinreichend, um ihr eine rasche Verbreitung zu verschaffen.

Menier.

Generated on 2019-10-24 12:25 GMT / http://hdl.handle.net/2027/uc1.b3252758
Public Domain in the United States, Google-digitized / http://www.hathitrust.org/access_use#pd-us-google
Digitized by Google
Original from UNIVERSITY OF CALIFORNIA

Zur Pathologie der Schläfelappenabscesse. Von Dr. Hermann Ivo Wolff (Berlin). (Passow und Schäfer, Beiträge etc., Bd. III, H. 4.)

Bericht über 2 Fälle, die mit einem Extraduralabsceß an der Innenseite des vorderen Teiles der Schuppe kombiniert waren, der in Fall I zum Auftreten einer typischen Rindenepilepsie führte. Als Frühsymptom des Hirnabscesses wurde im zweiten Falle Herabsetzung des Conjunctivalreflexes beobachtet. Bondy.

Mastoiditis de Bezold y mastoiditis Gripal. Trepanación con resección de la punta de la mastoides. Curación. (Bezoldsche Mastoiditis und Influenzamastoiditis. Aufmeißelung und Abtragung der Warzenfortsatzspitze. Heilung. (Von R. Vargás (Valladolid). (La clinica castellana. Juni 1910.)

Erster Fall. Bezoldsche Mastoiditis nach Influenza mit Cellulitis der Spitze des Warzenfortsatzes. Operation und Heilung ohne Zwischenfall.

Zweiter Fall. Mastoiditis mit diffuser Cellulitis der Spitze nach Influenzaotitis. Operation. Bei der postoperativen Behandlung konnte Verfasser die Beobachtung Boteys bestätigen, daß die trockene Behandlung mit Borsäure oft starke Schmerzen verursacht. Nach der Heilung blieben Schmerzen auf der operierten Seite bestehen, welche man der Influenza und der neuro-arthritischen Diathese zuschreiben mußte. Menier.

Über den Heilungsverlauf und die Dauerheilung nach Radikaloperation des Mittelohres. Von Prof. Dr. W. Lange in Greifswald. (Passow und Schäfer Beiträge etc., Bd. 3, H. 3.)

Verf. gibt in der vorliegenden Arbeit neben einer eingehenden kritischen Darlegung der Operationsmethoden und der Arten der Nachbehandlung eine ins Detail gehende Darstellung des von ihm in diesen Fragen eingenommenen Standpunktes. Die Desinfektion des Operationsfeldes erfolgt mittelst Jodbenzins nach der Heuserschen Vorschrift. Bei der besonderen Bedeutung, die der Bac. pyocyaneus für den Wundverlauf gewinnen kann, ist derselbe, falls er nachgewiesen wurde, noch vor der Operation oder vor der aufzuschiebenden Gehörgangsplastik zu beseitigen. Der Hautschnitt wird bogenförmig nahe dem Ohrmuschelansatz von deren oberer Insertion bis zur Warzenfortsatzspitze geführt, eventuell zur Erlangung größerer Übersichtlichkeit von der Mitte des ersten Schnittes in Horizontalschnitten nach hinten angelegt. Die Knochenoperation hat alles krankhafte zu entfernen und gute Übersichtlichkeit besonders in der Tiefe zu schaffen. Die Wände sind sorgfältig zu glätten, von der Außenwand des Warzenfortsatzes soll jedoch, wenn dieser nicht miterkrankt ist, nur soviel entfernt werden, als zur Erlangung eines genügenden Zuganges in der Tiefe nötig ist. Der Recess. hypotympan. wird nur, wenn er erkrankt ist, durch Abtragung der unteren Gehörgangswand freigelegt und ausgekratzt. Das Tubenostium ist, wenn überhaupt die Paukenhöhle ausgeräumt wird, sorgfältig mit kleinen Löffeln auszukratzen, um eine große Knochenwundfläche zu schaffen und einen festen bindegewebigen Verschluß zu erzielen, eventuell sind

Digitized by Google
Original from UNIVERSITY OF CALIFORNIA
Generated on 2019-10-24 12:25 GMT / http://hdl.handle.net/2027/uc1.b3252758
Public Domain in the United States, Google-digitized / http://www.hathitrust.org/access_use#pd-us-google

zur Freilegung des Ostiums auch Schichten der vorderen Gehörgangswand abzutragen. Gesunde oder abgeheilte Paukenhöhlen werden von Lange prinzipiell geschont, das Epitympanon jedoch stets ausgeräumt. Die Cholesteatommatrix ist stets zu entfernen, da die Heilung dadurch nicht verzögert wird und nur so die unbedingt nötige Kontrolle der darunter liegenden Gebilde ermöglicht wird. Die retroaurikuläre Wunde ist im allgemeinen primär zu schließen, offen zu lassen ist nur bei akut entzündlichen Veränderungen der Weichteile, bei Bestehen von labyrinthären oder intrakraniellen Komplikationen und vielleicht auch bei Verdacht auf solche. Doch soll die Wunde nur solange offen gehalten werden, als dies unbedingt nötig ist, eventuell ist sekundär zu nähen. Für die Gehörgangsplastik empfiehlt Verf. neben der Panseschen und Stackeschen den Schrägschnitt von innen unten nach außen oben, wodurch in der Tiefe ein größerer oberer, außen ein größerer unterer Lappen gebildet wird. Die Wundhöhle ist bis in alle Buchten exakt und ziemlich fest mit Jodoformgaze zu tamponieren, damit die Lappen gut anliegen. 1. Verbandwechsel nach 8 Tagen.

Zur Nachbehandlung werden schmale, gesäumte, 5—10 *cm* lange, mit Vioform, Borsäure oder Isoform imprägnierte Mullstreifen verwendet, mit denen die Wundhöhle locker ausgefüllt wird. Der Verband ist zu erneuern, bevor er vollständig mit Sekret durchtränkt ist. Übermäßig wuchernde Granulationen werden am besten mit der Schlinge oder kleinen Conchotomen unter Lokalanästhesie entfernt. Erst bei weit vorgeschrittener Epidermisierung und geringer Sekretion geht Lange zur Pulverbehandlung über (Vioform, Borsäure). Die tamponlose Nachbehandlung ist zu verwerfen. Die Transplantation von Haut anderer Körperstellen wendet er nicht mehr an. Als Endresultat ist zu erwarten: 1. die feste, glatte Epidermisierung der ganzen Höhle einschließlich der Pauke mit Verschluß der Tube; 2. die Epidermisierung der Höhle mit Ausnahme mehr oder minder großer Teile der Paukenhöhle, in der die Schleimhaut zurückgeblieben ist; 3. Ausbreitung des Schleimhautepithels über größere Bezirke der Wundhöhle bis zur fast vollkommenen Auskleidung. Bondy.

Fall einer eitrigen Entzündung beider Warzenfortsätze nach traumatischer Trommelfellruptur. Bilaterale Aufmeißelung. Heilung. Von Żebrowski (Warschau). (Gazeta Lekar., 1909, Nr. 4.)

Der 24jährige Pat. wurde am 24. I. ins Spital gebracht mit zahlreichen Verletzungen am ganzen Körper, welche durch eine in der Entfernung einiger Schritte explodierte Bombe verursacht wurden. Pat. kollabiert, bewußtlos, Puls fadenförmig. Erst am 30. I. kehrt das Bewußtsein allmählich zurück, subfebriler Zustand. Am 6. II. wird reichlicher eitriger Ausfluß aus beiden Ohren bemerkt. Beide Trommelfelle stark hyperämisch, im vorderen hinteren (soll wohl heißen vorderen unteren, Ref.) Abschnitt perforiert. Der linke Warzenfortsatz leicht geschwollen, druckempfindlich, der rechte unverändert, Schwerhörigkeit, Kno-

Digitized by Google
Original from UNIVERSITY OF CALIFORNIA
Generated on 2019-10-24 12:25 GMT / http://hdl.handle.net/2027/uc1.b3252758
Public Domain in the United States, Google-digitized / http://www.hathitrust.org/access_use#pd-us-google

chenleitung erhalten. Am 9. II. beide Warzenfortsätze schmerzhaft, Temperatur 38·7 und 40·4, Puls fadenförmig. Am 11. II. Injektion von 10 cm^3 einer 2%igen Collargollösung, Schüttelfrost, Opistotonus; am 15. II. Aufmeißelung beiderseits, rechts akuter Einschmelzungsprozeß, links Knochen hyperämisch, erweicht, kein Eiter. Anfangs keine Besserung. Vom 19. II. allmählich fortschreitende Besserung bis zur vollständigen Heilung. 3 Wochen nach der Operation und fast 2 Monate nach dem Unfall war das Gehör fast normal. Es hat sich also nur um eine Erschütterung des Labyrinths oder um ein Extravasat in demselben gehandelt, das rasch resorbiert wurde. Die ungewöhnlich rasche Entstehung der eitrigen Entzündung der Warzenfortsätze erklärt Żebrowski durch die starke Explosivkraft der Bombe, durch welche es zu Ernährungsstörungen in der Schleimhaut der Paukenhöhle, des Antrum und der Warzenzellen gekommen ist. Spira (Krakau).

Fall einer septischen Sinusthrombose mit Labyrinthaffektion. Von Batawia und Okuszko (Częstochau). (Medycyna i Kronika lek., 1909, Nr. 3.)

Pat. seit 2 Tagen bettlägerig, einmal Erbrechen, heftige Schmerzen in der linken Kopfhälfte, Temp. 39, reichliche Eiterung aus dem linken Ohr. Otoskopie ergibt: Labyrinthwand hyperämisch, infiltriert, Defekt von Trommelfell und Gehörknöchelchen, Zuckungen der linken Gesichtsmuskeln. Am folgenden Tage horizontaler Nystagmus nach rechts beim Rechtsschauen, kein Nystagmus beim Linksschauen, kalorischer Nystagmus, Gleichgewichtsstörungen, Neigung zum Fallen nach der gesunden Seite, Weber nach der gesunden Seite. Am nächsten Tage Aufnahme ins Nosocomium. Temp. 39·2, Sensorium erhalten, linke Schädelseite auf Perkussion empfindlich, Leber und Milz vergrößert. Albuminurie. Die Operation deckt auf: Cholesteatom im Antrum, Affektion der Labyrinthwand, Extraduralabsceß, Gangrän der Sinuswand mit übelriechenden, bis in den Bulbus reichenden Thromben, Ligatur der Venae jugularis int. und der Facialis communis. Am vierten Tage traten Exophthalmus, Rötung und Schwellung der Conjunctiva auf (Sinus cavernosus thrombosis). Exitus. Keine Sektion. Dieser Fall erscheint bemerkenswert, weil der Pat. mit Extraduralabsceß und Sinusthrombose lange herumgegangen und gearbeitet hat.

Spira.

Seltene Komplikationen einer chronischen Mittelohrkrankheit: 1. Varix des Sinus transversus, 2. Abscessus extraduralis. Von A. Gabszewicz. (Gazeta Lek., 1909, Nr. 45.)

1. Vor 2 Jahren wurde bei dem 17jährigen Pat. wegen linksseitiger Eiterung der Warzenfortsatz aufgemeißelt; nach einigen Wochen Heilung. Vor einigen Monaten Ohreiterung rechts. Gleichzeitig entstand hinter dem Ohr ein kleines, schmerzhaftes Knötchen, welches sich nach einigen Tagen öffnete und Eiter sezernierte. Seit 2 Wochen heftige, anfallsweise auftretende Kopfschmerzen rechts. Am Proc. mast. keine Schwellung, unmittelbar hinter der Muschel eine $1^1/_2$ *cm* in die Tiefe führende Fistel, mäßige Ohreiterung, Temp. 38. Trepa-

Digitized by Google
Original from UNIVERSITY OF CALIFORNIA
Generated on 2019-10-24 12:25 GMT / http://hdl.handle.net/2027/uc1.b3252758
Public Domain in the United States, Google-digitized / http://www.hathitrust.org/access_use#pd-us-google

nation: im Antrum etwas Eiter und Granulationen, dahinter erscheint etwas wie der Teil einer Zyste. Bloßlegung des Lateralsinus, dessen mittlerer Teil von einer elastischen, lividgrauen Geschwulst von der Form und Größe einer Eichel bedeckt erscheint. Die Geschwulst war nach hinten durch einen Stiel mit dem Sinus verbunden. Punktion ergab reines Blut, Durchschneidung, starke Blutung, Tamponade. Nach 3 Tagen Aufhören der Kopfschmerzen, normale Temperatur; nach 8 Tagen teilweiser, nach 14 Tagen vollständiger Verbandwechsel ohne Blutung. Heilung.

2. 27jähriger Pat., vor 12 Jahren Schmerzen im linken Ohr, seit zwei Jahren heftigere Schmerzen im Kopf, Schläfe und Hinterhaupt links. Kein Ohrenfluß. Äußerlich am Ohr keine Veränderung, doch hört Pat. links nichts. Warzenfortsatz nicht empfindlich, im äußeren Gehörgang eine geringe Schwellung, dadurch das Trommelfell nicht sichtbar, keine Sekretion, an den Augen keine Veränderung. Abends nach der Aufnahme Temp. 38·6, Puls 84. Trepanation: Warzenbein sehr hart, im Antrum kleine Granulationen. Bloßlegung des Sinus deckt einen großen extraduralen Absceß auf. Nach der Operation Besserung des Fiebers und der Kopfschmerzen. Nach 2 Monaten Verschlimmerung, Kopfschmerzen, Temperatursteigerung, Eiterung aus der Hinterhauptgegend, Trepanation des Hinterhauptes deckt einen Extraduralabsceß in der Gegend der Tuberositas ossis occipitis auf. Rasche Heilung, Besserung des Gehörs, am Trommelfell keine Veränderung.

Merkwürdig ist der erste Fall wegen seiner Seltenheit, der zweite Fall dadurch, daß eine Mittelohrerkrankung ohne Ohrenfluß zu einer so ausgedehnten, durch Jahre sich entwickelnden Eiterung geführt hat. Spira.

Notizen und Personalien.

Eine neue spanische Fachzeitschrift. Prof. Dr. G. A. Tapia (Madrid) gibt nunmehr eine neue Zeitschrift heraus, die unter dem Titel Revista Española de Laringologia, Otologia y Rinologia erscheint. (Redaktion und Expedition: Calle de Alcalá 52, Madrid.)

Verliehen das Ritterkreuz des Franz Josefs-Ordens Herrn Prof. Albert Bing in Wien.

Für den wissenschaftlichen Teil verantwortlicher Redakteur: Dr. Ernst Urbantschitsch, Dr. Otto Kahler.
Herausgeber, Eigentümer und Verleger: Urban & Schwarzenberg.

Druck von Gottlieb Gistel & Cie., Wien, III., Münzgasse 6.

Digitized by Google
Original from UNIVERSITY OF CALIFORNIA
Generated on 2019-10-24 12:25 GMT / http://hdl.handle.net/2027/uc1.b3252758
Public Domain in the United States, Google-digitized / http://www.hathitrust.org/access_use#pd-us-google

MONATSSCHRIFT FÜR OHRENHEILKUNDE
UND
LARYNGO-RHINOLOGIE.

XLIV. Jahrg. 1910. 9. Heft.

Nachdruck verboten.

Otologischer Teil.

Original-Artikel.

Sollen wir versuchen, persistierende, trockene Trommelfellperforationen zur Vernarbung zu bringen?[1])

Mit einer Statistik.

Von Dr. **Hecht** in München.

Meine Herren! Die dankenswerten Versuche nach geeignetem Trommelfellersatz scheinen die zweckmäßige Methode, einen narbigen Verschluß der persistierenden Trommelfellücke in die Wege zu leiten, etwas beeinträchtigt zu haben.

Meines Erachtens tritt die Frage eines Trommelfellersatzes erst dann an uns heran, wenn die Möglichkeit, einen narbigen Verschluß der Perforation zu erzielen, als sicher ausgeschlossen werden darf oder unzweckmäßig erscheint.

Obwohl die Frage, die ich meinem heutigen Vortrage als Titel vorgesetzt habe, durch zahlreiche, in der Literatur niedergelegte Versuche und Erfolge bereits in bejahendem Sinne gelöst ist, finden sich doch noch zahlreiche Ohrenärzte, die dieser Methode skeptisch oder ablehnend gegenüberstehen. Aus der Literatur möchte ich Sie an die Arbeit Richters (1) erinnern, in der er die so erfolgreiche Okuneffsche Methode einer mir unerklärlichen, vernichtenden Kritik unterzieht.

Auch eine Reihe hiesiger Fachkollegen bringt, wie ich mich aus gelegentlichen Gesprächen überzeugen konnte, dieser Methode noch immer ein gewisses Mißtrauen entgegen, ich halte es daher gerade unter Berücksichtigung unserer hiesigen Verhältnisse für zweckmäßig, dieses Thema in Ihrem Kreise nochmals zu erörtern, um dadurch die betreffenden Kollegen zu entsprechenden Versuchen anzuregen und ihren Kranken die Wohltat einer nach dem Gehörgang narbig abgeschlossenen Paukenhöhle dadurch zu verschaffen.

[1]) Vortrag, gehalten in der laryngo-otologischen Gesellschaft in München am 20. VI. 1910 mit Demonstration einer Reihe Pat.

Digitized by Google
Original from UNIVERSITY OF CALIFORNIA
Generated on 2019-10-24 12:25 GMT / http://hdl.handle.net/2027/uc1.b3252758
Public Domain in the United States, Google-digitized / http://www.hathitrust.org/access_use#pd-us-google

Es unterliegt keinem Zweifel, daß persistierende Trommelfellperforationen die Gefahr eines Rezidivs der früheren Mittelohrentzündung sicher vergrößern, auch wenn früher bestandene pathologische Zustände der Nase und des Nasenrachenraumes inzwischen beseitigt worden sind.

Sowohl von seiten des Gehörganges können die verschiedensten Schädlichkeiten in der durch die Perforation vielfach leicht zugänglichen Paukenhöhle neue Entzündungen hervorrufen, andrerseits ist durch den mangelnden Abschluß der Paukenhöhle nach außen auch das Eindringen von Sekret aus dem Nasenrachenraum her bedeutend leichter. Diese Tatsache hat schon lange viele Ohrenärzte zu Versuchen angeregt, die persistierende Perforation zum Verschluß zu bringen.

Der Werdegang der verschiedenen Methoden ist in den einzelnen Arbeiten und Lehrbüchern ausführlich geschildert; eine kurze Zusammenstellung findet sich in der Arbeit von Barnick (2), auf die ich Sie verweisen möchte.

Die anfänglichen Versuche: Anfrischung durch multiple Skarifikationen in den epidermisierten Perforationsrand (3), Anbringung eines künstlichen Trommelfells in Gestalt englischen Pflasters, um dadurch Hyperämie und Entzündung und konsekutiv eine Abstoßung des Epidermisrandes der Perforation zu erzielen (3), Ätzungen mit Lapis in Substanz (4), galvanokaustische Eingriffe (5), Transplantierung von Hautstückchen, Hühnereischalenhaut oder Kaninchencornea (5) brachten teils nicht den gewünschten Erfolg, teils eigneten sie sich nicht zu einer allgemeinen Verwendung in der Praxis. Erst die Okuneffsche (6) Methode der Anätzung des Perforationsrandes mit Trichloressigsäure zeigte uns neben einem technisch einfachen, jederzeit leicht und schmerzlos auszuführenden Eingriff einen Weg, der fast sicher die Proliferation des epidermisbefreiten Perforationsrandes in die Wege leitet und dem gewünschten Ziel, einen narbigen Verschluß zu erzielen, in den meisten Fällen entgegenführt.

Die Bedenken, die gegen einen artefiziell zu erreichenden Verschluß der Perforationsöffnung seinerzeit von einigen Seiten erhoben wurden, bezogen sich auf die Möglichkeit einer durch die Zerstörung der Epidermis bedingten Reizung, eines Wiederaufflackerns der Eiterung und einer eventuell damit einhergehenden Vergrößerung des Defekts (7). Mögen diese Befürchtungen bei den früheren Methoden vielleicht berechtigt gewesen sein, für die Ätzungen mit Trichloressigsäure sind sie nach fast Aller Erfahrung hinfällig, natürlich vorausgesetzt, daß die Ätzung richtig ausgeführt wird.

Ein zweites Bedenken bestand in der Möglichkeit einer Hörverschlechterung nach dem Narbenverschluß, und zwar, wie Politzer schreibt, „wenn Schalleitungshindernisse am Hammer oder Amboß bestehen oder durch Usur des langen Amboßschenkels die Kontinuität zwischen Hammer, Amboß und dem Steigbügel unterbrochen wurde. Hier wird der Schall, der bei persistenter Perforation unmittelbar auf die Steigbügelplatte auffallen konnte, nach Bildung

Digitized by Google
Original from UNIVERSITY OF CALIFORNIA
Generated on 2019-10-24 12:25 GMT / http://hdl.handle.net/2027/uc1.b3252758
Public Domain in the United States, Google-digitized / http://www.hathitrust.org/access_use#pd-us-google

der Trommelfellnarbe ein großes Leitungshindernis am Hammer und Amboß finden. Nur dadurch läßt sich die durch klinische Erfahrung erhärtete Tatsache erklären, daß bisweilen nach dem Verschluß der Perforationsöffnung im Trommelfell hochgradige, mit subjektiven Geräuschen verbundene Schwerhörigkeit entsteht, welche erst nach der Wiederherstellung der Trommelfellöffnung schwindet" (4).

Doch diese Fälle sind glücklicherweise selten und dürfen bei der großen Zahl der in Betracht kommenden persistierenden Trommelfellperforationen als Ausnahmen angesprochen werden, die außerdem zum Teil noch dadurch ausgeschaltet werden, daß bei einer Reihe obiger Erkrankungen die Perforation randständig ist und damit überhaupt als zum Versuch ungeeignet ausscheidet. Außerdem kann man ja nach den Vorschlägen Miots (8) und Politzers (4) durch vorherige, die Perforation vollkommen abschließende Applikation eines künstlichen Trommelfells — Politzer empfiehlt, bei kleinen Perforationen dieselbe „mittelst eines an der Sondenspitze eingeführten Tröpfchens von verdünntem Glycerin auszufüllen, größere Öffnungen jedoch mit einem befeuchteten Papier- oder Taffetfleckchen zu verlegen" — feststellen, wie der Abschluß der Paukenhöhle durch den Verschluß der Trommelfellperforation das Hörvermögen beeinflußt. Und tritt wirklich einmal bei einem solchen Falle unerwartet eine bedeutende Hörverschlechterung ein, so ist ja die Perforation, falls der Pat. es wünschen sollte, leicht wieder hergestellt.

Wenn Politzer (4) die Anregung des Perforationsverschlusses nur dann gestatten will, wenn die vorherige, unter obigen Bedingungen ausgeführte Hörprüfung eine Zunahme der Hörweite oder wenigstens keine Verringerung ergibt, alle anderen Fälle aber ausschließt, so zieht er meines Erachtens hier die Grenzen zu eng. Eine etwaige mäßige Herabsetzung der Hörweite — zumal bei normalen Verhältnissen des anderen Ohres — ist hier nicht von so weittragender Bedeutung, daß wir a limine von einem narbigen Verschluß der Trommelfellücke absehen sollten, außerdem kann sich dies teilweise auch dadurch ausgleichen, daß der Pat. keinen Watteverschluß des Gehörganges mehr benötigt, der vielfach doch nötig ist und auch eine Herabsetzung der Hörweite im Gefolge hat.

Von Fall zu Fall muß man da entscheiden, ob die der freiliegenden Paukenhöhle drohenden Schädlichkeiten oder die etwaige Verringerung der Hörweite als das größere Übel anzusprechen sind. Und endlich bleibt die letzte Entscheidung dem Pat. vorbehalten.

Ich komme nun zur Frage, welche Perforationen sind zum Versuch geeignet?

Zunächst ist es selbstverständlich, daß der akute oder chronische Mittelohrprozeß vollkommen abgeheilt, und daß die Paukenhöhle dauernd trocken sein muß. Sodann bedarf es nach Abklingen des Prozesses einer wiederholten

Digitized by Google
Original from UNIVERSITY OF CALIFORNIA
Generated on 2019-10-24 12:25 GMT / http://hdl.handle.net/2027/uc1.b3252758
Public Domain in the United States, Google-digitized / http://www.hathitrust.org/access_use#pd-us-google

Kontrolle des Ohres über einen Zeitraum von etwa 4—8 Wochen (unter jeweiliger Berücksichtigung des betreffenden Falles); nach akuten Mittelohraffektionen, weil sich bei diesen oft in der Zwischenzeit die Perforation spontan schließt, bei chronischen, um auch die Garantie einer vollkommenen, dauernden Ausheilung des ganzen Mittelohres, auch der dem Auge nicht direkt zugänglichen Partien zu haben. Sodann, um in der Zwischenzeit die oft nebenher bestehenden, rezidivbegünstigenden pathologischen Zustände des Nasenrachenraumes und der Nase zur Norm zurückzuführen.

Bei der Auswahl der zum Verschluß geeigneten Perforationen müssen wir die randständigen mit freiem Margo a limine ausschließen, da bei diesen eine Vernarbung wohl nicht mehr zu erzielen ist; ebenso dürften die Perforationen in der Shrapnell in der Mehrzahl der Fälle wohl besser offen gelassen werden. Alle anderen Perforationen, selbst die größten Defekte, sind dagegen zum Versuch geeignet und kommen auch zum Verschluß, vorausgesetzt, daß Pat. und Arzt die nötige Geduld und Ausdauer besitzen. Eine geeignete Illustration in extremis bietet hierfür der Fall Laus (9), bei dem ungefähr zwei Drittel des Trommelfells fehlten, und zwar die hinter und unter dem Hammergriff gelegene Partie. Lau ätzte die Perforation jede Woche und erzielte nach einer Behandlungsdauer von $1^1/_2$ Jahren eine straffe, bewegliche Narbe des Trommelfells.

Glücklicherweise kommen wir jedoch in der Regel relativ rasch zum Ziel und brauchen die Geduld des Pat. auf keine zu ausdauernde Probe stellen. Die längste Dauer in meiner Statistik beträgt $5^3/_4$ Monate bei 7 Ätzungen, wobei zu berücksichtigen ist, daß zwischen den Ätzungen infolge längeren Ausbleibens der Pat. oder durch Abwesenheit meinerseits manch unnötig großer Intervall lag.

Dies führt mich zu der Frage, wie groß sollen die Pausen zwischen den einzelnen Ätzungen sein? Auch hier heißt es individualisieren: Sieht man von einer Untersuchung auf die andere die Perforation kleiner werden, so ist es überflüssig, ja unzweckmäßig, vor sichtbarem Stillstand der Verkleinerung wieder zu ätzen; bisweilen genügt dann eine einzige Ätzung, um mit Beseitigung des Epidermisrandes der Perforation eine energische Proliferation des Gewebes in die Wege zu leiten und bei steter Verkleinerung der Perforation nach mehr minder langer Zeit einen vollkommen narbigen Verschluß der Lücke konstatieren zu können. Als Norm für die Ätzungsintervalle können wir jedoch einen Zeitraum von 8—14 Tagen als geeignet bezeichnen. Die Ätzungen nach der Angabe Bezolds (10) in 2—3tägigen Pausen vorzunehmen, halte ich für ungeeignet, da man mit derartig kurzen Intervallen nur das zarte, neugebildete Gewebe immer wieder zerstört. Die Dauer der Behandlung läßt sich selten vorausbestimmen; eine Grenze für die Zahl der Ätzungen anzugeben ist nicht möglich; bei richtiger Auswahl der Fälle ist ein positives Resultat fast

Digitized by Google
Original from UNIVERSITY OF CALIFORNIA
Generated on 2019-10-24 12:25 GMT / http://hdl.handle.net/2027/uc1.b3252758
Public Domain in the United States, Google-digitized / http://www.hathitrust.org/access_use#pd-us-google

immer zu erzielen, wenn es auch manchmal — wie im Falle Laus (9) — lange dauert.

Fragen wir uns nun, lohnt es sich wirklich, soviel Zeit und Mühe darauf zu verwenden, um eine vielleicht schon jahre- oder jahrzehntelang trockene Perforation zum Verschluß zu bringen, so müssen wir diese Frage mit einem entschiedenen Ja beantworten.

Die Kontraindikationen habe ich bereits besprochen; von den Gründen, die dafür sprechen, habe ich einen wichtigen, wenn nicht den wichtigsten gleichfalls schon erwähnt, das ist die Einschränkung der Gefahr eines Rezidivs der Mittelohrentzündung. Dazu kommen aber noch weitere Punkte: Zunächst erzielen wir in den meisten Fällen eine oft recht bedeutende Hörverbesserung, wie fast alle Autoren bestätigen, und wie Sie es auch aus meiner Statistik ersehen können. In den meisten Fällen — namentlich nach akuten Mittelohraffektionen — ist die Hörverbesserung wohl durch die Wiederherstellung des normalen Weges für die Schallperzeption bedingt; bisweilen wirkt auch vielleicht „die weitere Abschwellung der Paukenhöhlenschleimhaut“ (11) nach Abschluß des Mittelohres mit.

Des Ferneren bringt die Vernarbung der Trommelfellperforation dem Pat. die vollkommene Unabhängigkeit vom Arzt. Ist der narbige Abschluß dauernd konsolidiert, dann bedarf es keiner weiteren Kontrolle; persistierende Perforationen dagegen sollten doch in mehr minder großen Zwischenräumen vom Arzt kontrolliert werden.

Ich erinnere Sie ferner an die Gefahr, die ein Ausspritzen von Ceruminal- oder Epithelpfröpfen bei bestehender Perforation — die der Pat. selbst auf vorheriges Befragen hin dem Arzt bisweilen nicht angibt — für das Mittelohr mit sich bringt, ebenso an die immer wieder aufflackernden Entzündungen, wenn beim Baden den Pat. Wasser in das Mittelohr eindringt.

Und nun noch ein Punkt: Bei uns in Deutschland bedingt eine persistierende, unkomplizierte, trockene Perforation keine Militärdienstuntauglichkeit, sie schränkt aber die Diensttauglichkeit — eventuell Perforationen in beiden Trommelfellen, beiderseits starke Herabsetzung der Hörweite, Gefahr der Rezidive durch dienstliche Anstrengungen etc. — in gewissem Grade ein. In Österreich dagegen bedingte eine persistierende Perforation vollkommene Dienstuntauglichkeit (12). Das Hörvermögen wurde dabei nicht berücksichtigt.

Im Gegensatz zu den einschlägigen deutschen Militärbestimmungen vertreten eine Reihe Ohrenärzte (Schwartze, Zaufal u. a.) (13) den Standpunkt, daß Leute mit persistierender Perforation zweckmäßiger als dienstuntauglich auszuscheiden seien.

Neuerdings äußert sich auch Dölger (22) dahin, daß die bisherige Gepflogenheit, in Deutschland Leute mit trockenen, persistierenden Perforationen und ohne Berücksichtigung des Sitzes der Perforation im allgemeinen in das

Digitized by Google
Original from UNIVERSITY OF CALIFORNIA
Generated on 2019-10-24 12:25 GMT / http://hdl.handle.net/2027/uc1.b3252758
Public Domain in the United States, Google-digitized / http://www.hathitrust.org/access_use#pd-us-google

Heer einzustellen, mit den Bestimmungen der Dienstanweisung zur Beurteilung der Militärdienstfähigkeit nicht vereinbar sei. Nach seiner Ansicht bedingen die randständigen Perforationen vollkommene Dienstuntauglichkeit, die zentralen oder in der unteren Hälfte des Trommelfells gelegenen trockenen Perforationen Dienstuntauglichkeit für den aktiven Dienst mit der Waffe und in der Ersatzreserve.

Also auch die Wehrfähigkeit unserer Jugend wird hierdurch beeinträchtigt; da kann der Ohrenarzt durch frühzeitige entsprechende Behandlung einen wenn auch nur sehr kleinen Prozentsatz dem Waffendienste erhalten. Doch muß dies womöglich gleich im Anschluß an die Behandlung der Mittelohraffektion geschehen oder — bei zufälligen Nebenbefunden — gleich nach Behandlung der anderen Erkrankung, die den Pat. zum Arzt führte.

Steht der junge Mann vor der Gestellung und weiß oder erfährt er, daß er möglicherweise durch seine Trommelfellperforation vom Militärdienste frei kommen kann, dann werden wir nur in seltenen Fällen ihn dazu bringen können, eine Vernarbung der Perforation in die Wege leiten zu lassen.

Sie sehen, meine Herren, es sprechen eine große Reihe gewichtiger Punkte dafür, persistierende, trockene Trommelfellperforationen zur Vernarbung zu bringen, so daß ich die Frage, die ich zum Ausgang meines heutigen Themas mir gestellt habe, nicht nur mit Ja beantworten darf, sondern dieselbe dahin erweitere, daß ich sage, wir sollen nicht nur, wir müssen, von Ausnahmefällen natürlich abgesehen.

In den meisten mir zugänglichen Lehrbüchern (10, 14—17), auch in den neuesten Auflagen, ist diese Frage leider nur recht nebensächlich behandelt und nicht mit dem nötigen Nachdruck auf die Notwendigkeit, persistierende, trockene Trommelfellperforationen zum Verschlusse zu bringen, hingewiesen.

Anschließend möchte ich auch noch die Arbeit Nadolecznys (18) erwähnen, die allerdings von einem anderen Gesichtspunkt aus geschrieben ist. Er berichtet darin, daß er mehrmals die Beobachtung machte, „wie sich unter dem künstlichen Trommelfell trotz beträchtlich großer Defekte eine vollkommen neue Membran gebildet hat, und zwar einmal im Laufe von 4 Jahren". Er nahm bei diesen Pat. „zeitweise Ätzungen der Perforationsränder mit Trichloressigsäure nach Okuneff vor und legte dann wieder bis zuletzt Silbermembranen auf. Das Hörvermögen nach der Heilung war dann noch besser als das mit künstlichem Trommelfell".

Diese Befunde Nadolecznys sind nach mehrfacher Richtung hin in unserem Sinne verwertbar: Die genauen Hörprüfungsresultate beweisen das günstige Überwiegen der Hörverbesserung durch Narbengewebe gegenüber dem künstlichen Verschluß. Des ferneren glaube ich mit Recht der Vermutung Ausdruck zu geben, daß die Perforationen der 3 Pat. bei alleiniger Trichloressigsäureätzung in entsprechend kürzeren Intervallen viel rascher zur Vernarbung

Digitized by Google
Original from UNIVERSITY OF CALIFORNIA
Generated on 2019-10-24 12:25 GMT / http://hdl.handle.net/2027/uc1.b3252758
Public Domain in the United States, Google-digitized / http://www.hathitrust.org/access_use#pd-us-google

gekommen wären, und ich erblicke darin eine weitere Stütze für meine schon erwähnte Anschauung, daß wir die Frage des künstlichen Verschlusses einer Trommelfellperforation erst dann in Erwägung ziehen sollen, wenn die Möglichkeit, einen narbigen Verschluß zu erreichen, sicher auszuschließen ist.

Bezüglich der Technik möchte ich in Kürze erwähnen, daß ich meinen feinen gerieften Ohrwatteträger ganz vorn mit einer Spur Watte armiere und — mit an der Luft verflüssigter Trichloressigsäure leicht beschickt — zart auf den Perforationsrand rings andrücke. Bei dem meist ganz geringfügigen und nur kurz dauernden Brennen, das die Ätzung hervorruft, halte ich die vorherige Applikation eines Anästheticums gleich Alt (19) für überflüssig. Nach richtiger Ausführung der Ätzung sehen wir dann einen ganz schmalen, weißen Saum die Perforation umschließen. Nach einigen Tagen finden wir an dessen Stelle eine meist zentral mit einem Loch versehene, Kruste, die sich leicht mit der Pinzette abheben läßt, wenn wir sie am Rande etwas mit der Sonde gelockert haben. Es empfiehlt sich, diese Kruste abzuziehen, da dieselbe bisweilen das Fortschreiten der Vernarbung aufhält. Nach Entfernung der Kruste soll man jedoch nicht gleich wieder ätzen, sondern den weiteren Verlauf erst noch beobachten. Irgend welche lokale Behandlung ist unnötig, Watteverschluß des Gehörganges genügt. Komplikationen oder nur stärkere entzündliche Rötungen des Trommelfells oder gar der Paukenhöhle konnte ich nie beobachten.

Während Biehl (20) und Spira (21) 10—50- beziehungsweise 60%ige Lösung der Trichloressigsäure empfehlen, verwende ich die Trichloressigsäure unverdünnt, nur an der Luft verflüssigt.

Bezüglich des Alters, in dem man diese Methode anwenden kann, sind keine Grenzen gesteckt, weder nach unten, noch nach oben. Mein jüngster Pat. war 6 Jahre, mein ältester 58 Jahre alt.

Und nun gestatten Sie zum Schluß nur noch einen Blick auf meine Statistik, die leider nur die geringe Zahl von 17 Fällen umfaßt. Ich habe natürlich alle die Fälle, die nach einmaliger Ätzung sich einer weiteren Behandlung entzogen, außer Betracht gelassen; auch unter diesen wird vielleicht noch der eine oder andere auf Grund der einmaligen Ätzung zur Vernarbung gekommen sein. Daß ein immerhin beachtenswerter Prozentsatz meiner Pat. nach der ersten Ätzung nicht wiederkam, glaube ich nicht darauf zurückführen zu dürfen, daß die Ätzung oder deren Folgen den Pat. irgend welche Beschwerden verursacht hätten, vielmehr wird es, wie so oft, Indolenz oder berufliche Abhaltung gewesen sein, die eine Behandlung bis zum erfolgreichen Ende verhinderte, um so mehr, als darunter doch mehrere persistierende Perforationen sich befanden, die als gelegentliche Nebenbefunde bei Nasen-, Rachen- oder Kehlkopfaffektionen zur Diagnose kamen.

Digitized by Google
Original from UNIVERSITY OF CALIFORNIA
Generated on 2019-10-24 12:25 GMT / http://hdl.handle.net/2027/uc1.b3252758
Public Domain in the United States, Google-digitized / http://www.hathitrust.org/access_use#pd-us-google

Fall Nr.	Jahrgang	Name und Stand des Pat.	Alter des Pat.	Sitz und Form der Perforation
1.	1899—1900	K. M., Taschnerssohn	6 J.	Große, runde Perforation im v. u. Quadr. l.
2.	1900—1901	M. H., Mechaniker	16 J.	Große, kraterförmige Perforation im v. u. Quadr. r.
3.	1900—1902	E. T., Köchin	43 J.	Kleine, runde Perforation im h. o. Quadr. r.
4.	1901	M. P., Oberbriefträgersgatt.	43 J.	Linsengroße, runde Narbe h. o. von Umbo r.
5.	1901—1902	W. F., Kaufmann	28 J.	Perforation v. u. r.
6.	1901—1902	C. Z., Zigarrenarbeiter	55 J.	Kleine, runde Perforation v. u. r. mit verdicktem Rand
7.	1902	E. B., Lehrmädchen	14 J.	Mittelgroße, runde Perforation r.
8.	1904—1905	W. R., Gärtner	23 J.	Ovaläre, liegende Perforation in u. Hälfte l.
9.	1905	X. W., Kaufmann	22 J.	Runde Perforation im h. u. Quadranten r.
10.	1905—1906	N. St., Reisender	43 J.	Runde, fast zentrale Perforation l.
11.	1907	M. Schw., Krankenpfleger	23 J.	Runde, zirka halberbsengroße, ziemlich glatte Perforation im h. u. Quadr. l. (l. v. o. Verkalkung)
12.	1908	E. Sch., Katasterzeichnerssohn	8 J.	2 persistierende Perforationen v. und h. u., an Grenze zwischen o. und u. Quadr. r.
13.	1908	A. Sch., Ermittlungsaktuar	29 J.	Kleine, runde, trockene Perforation im h. u. Quadr. l.
14.	1908—1910	R. B., Buchhändlersgattin	58 J.	Große, runde Perforation r., in derselben Hammergriff und Promontorium freiliegend
15.	1909	E. K., Buchhalterin	33 J.	Kleine, runde Perforation v. u., unter Umbo l.
16.	1910 (Januar)	E. B., Küchenmädchen	19 J.	2 runde, durch eine Membranspange getrennte Perforationen u. Umbo, als Folge eines Traumas, zirka halberbsengroß, die allmählich in eine größere Perforation einschmolzen, die persistierte.
17.	1909—1910	J. K., Lehrling	16 J.	Große, runde Perforation in Mitte der u. Hälfte des Trommelfells

Generated on 2019-10-24 12:25 GMT / http://hdl.handle.net/2027/uc1.b3252758
Public Domain in the United States, Google-digitized / http://www.hathitrust.org/access_use#pd-us-google
Digitized by Google
Original from UNIVERSITY OF CALIFORNIA

Wie lange Mittelohr trocken?	Pat. wie lange in Behandlung bzw. Kontrolle bei Beginn der Ätzung?	Hörweite vor der Ätzung	Erfolg der Ätzung
$4^1/_4$ Monate	$6^1/_2$ Mon.	?	Schöne, glatte, straffe Narbe
23 Tage	2 Monate	3·5—1·0	Narbe
5 Monate	9 Monate	7·0—5·0	Glatte Narbe
Angeblich seit Jahren	14 Tage	?	Narbiger Verschluß
Seit Jahren	2 Jahre	> 7·0	Glatte Narbe
3 Monate	$3^1/_2$ Mon.	?	Narbiger Verschluß
7 Wochen	8 Wochen	7·0—7·0	**Negativ.** Pat. kommt nur unregelmäßig und entzog sich vorzeitig der Behandlung; Perforation unverändert.
17 Tage	3 Wochen	4·0—4·0 nach Kath. 7·0—7·0	Narbiger Verschluß der Perforation
14 Tage	seit Jahren	?	Pat. entzog sich vorzeitig der Behandlung; Perforation persistierte.
5 Monate	$^3/_4$ Jahre	?	Narbiger Verschluß der Perforation
(16 Tage) Mittelohr immer trocken	16 Tage	3·0—2·5	Glatte Narbe
14 Tage	1 Jahr	?	Narbiger Verschluß beider Perforationen
Bereits 1901 und 1902 wegen Eiterung l. in Behandlung, später angeblich immer trocken	seit Jahren	5·0—4·0	Glatte, straffe Narbe
Seit Jahren; nur zeitweise wenige Tage geringe schleimige Sekretion; jetzt wieder seit 3 Wochen vollkommen trocken	8 Monate	ca. 0·2—0·1	Glatte, straffe Narbe
4 Wochen	6 Wochen	3·0—3·0	Glatte, dünne Narbe
Mittelohr war ständig trocken	$3^1/_2$ Woch.	5·0—3·5	Glatte, straffe, kaum sichtbare Narbe
Angeblich seit Jahren; zufälliger Nebenbefund	14 Tage	0·6—0·4	Glatte, straffe Narbe

Digitized by Google
Original from UNIVERSITY OF CALIFORNIA
Generated on 2019-10-24 12:25 GMT / http://hdl.handle.net/2027/uc1.b3252758
Public Domain in the United States, Google-digitized / http://www.hathitrust.org/access_use#pd-us-google

Fall Nr.	Jahrgang	Hörweite nach der Heilung	Kontrolle nach Verschluß des Trommelfells	Etwaige spätere Rezidive während der Ätzungen	Zahl der Ätzungen bis zum Verschlusse	Zeit von der ersten Ätzung bis zu erfolgter Vernarbung
1.	1899—1900	?	—	Anschließend an Gesichtsekzem und Abseß am Kinn, 14tägige Eiterung	5 Ätzungen	$2^1/_4$ Mon.
2.	1900—1901	7·0—3·0	6 Wochen	—	5 Ätzungen	Fast 2 Monate
3.	1900—1902	?	4 Monate	—	1 Ätzung	2 Monate
4.	1901	0·5—0·3	3 Monate	—	1 Ätzung	14 Tage
5.	1901—1902	—	1902, 1904 und 1907	—	2 Ätzungen	zirka 4 Wochen
6.	1901—1902	?	—	—	5 Ätzungen	5 Wochen
7.	1902	—	—	—	6 Ätzungen (innerhalb 3 Monaten)	—
8.	1904—1905	> 7·0 (ohne Luft-einblas.)	14 Tage	—	4 Ätzungen	8 Wochen
9.	1905	—	—	—	5 Ätzungen (innerhalb 3 Monaten)	—
10.	1905—1906	4·4—4·0 nach Pol.: 7·0—7·0	4 Monate	—	2 Ätzungen	24 Tage
11.	1907	> 7·0	3 Wochen	—	1 Ätzung	4 Wochen
12.	1908	> 7·0	$3^1/_2$ Mon.	—	h. u. 2 Ätzungen) m. 24 Tagen Pause) v. u. 1 Ätzung	zirka 7 Wochen
13.	1908	> 7·0	Februar 1909 > 7·0	—	2 Ätzungen mit 8tägiger Pause	4 Wochen
14.	1908—1910	0·6—0·5	7 Wochen	—	7 Ätzungen	$5^3/_4$ Mon.

Generated on 2019-10-24 12:25 GMT / http://hdl.handle.net/2027/uc1.b3252758
Public Domain in the United States, Google-digitized / http://www.hathitrust.org/access_use#pd-us-google
Digitized by Google
Original from UNIVERSITY OF CALIFORNIA

Ursache der Perforation	Nachkontrolle 1910		
	Trommelfellbefund	Hörweite	Etwaige Rezidive seit Heilung
Akute Masernotitis	—	—	—
Chron. Mittelohreiterung	Ovaläre, liegende Perforation v. u., trocken, reaktionslos	0·5—0·75	Angeblich im trocken. Subj. H. immer gut
Chron. Mittelohreiterung	—	—	—
Traumatische Perforation einer alten Narbe (Pol.)	—	—	—
Chron. Mittelohreiterung	Glatte, straffe, reaktionslose Narbe	> 7·0	Keine; seit 1901 dauernd beschwerdefrei
Chron. Mittelohreiterung	—	—	—
Chron. Mittelohreiterung	—	—	—
Chron. Mittelohreiterung	—	—	—
Akute, exsudat., spont. perforierte Mittelohrentzündung	Perforation unverändert = 1905; Paukenhöhle trocken	—	Keine
Chron. Mittelohreiterung	Wie 1906. Glatte Narbe	7·0—7·0	Keine; seit 1906 dauernd beschwerdefrei
Trauma (Ohrfeige)	—	—	Laut telephonischer Mitteilung dauernd geheilt
Akute Mittelohreiterung mit spontanem Durchbr.	Wie 1908. (Trommelfell und Narben reaktionslos	> 7·0	Keine; seit 1908 dauernd beschwerdefrei
Chron. Mittelohreiterung	Wie 1908. (Trommelfell u. Narben reaktionslos)	> 7·0	Keine; seit 1908 dauernd beschwerdefrei
Vor 9 Jahren traumatische (?) Perforation mit anschließender Eiterung	Straffe Narbe	Juni 1910: 4·0—3·5!	März 1910 kurzdauernde Otit. med. perforativ. m. schleimiger Sekretion, die nach 2 Tagen abklang. Persistierende, kleine Perforation auf 1 Ätzung hin wieder vernarbt

Generated on 2019-10-24 12:25 GMT / http://hdl.handle.net/2027/uc1.b3252758
Public Domain in the United States, Google-digitized / http://www.hathitrust.org/access_use#pd-us-google
Digitized by Google
Original from UNIVERSITY OF CALIFORNIA

Fall Nr.	Jahrgang	Hörweite nach der Heilung	Kontrolle nach Verschluß des Trommelfells	Etwaige spätere Rezidive während der Ätzungen	Zahl der Ätzungen bis zum Verschlusse	Zeit von der ersten Ätzung bis zu erfolgter Vernarbung
15.	1909	> 7·0	2 Monate	—	5 Ätzungen (in Intervallen von je 14 Tag. bis 3 Wochen)	zirka 3 Monate
16.	1910 (Januar)	> 7·0	4 Wochen	—	3 Ätzungen (in Intervallen von 3 Wochen bzw. 14 Tagen)	7 Wochen
17.	1909—1910	7·0—6·0	3 Wochen	—	3 Ätzungen (in Intervallen von je 14 Tagen)	6 Wochen

Von den 17 Fällen der Statistik haben noch 2 auszuscheiden, die nach 5 beziehungsweise 6 Ätzungen sich der weiteren Behandlung entzogen. Die übrigen 15 führten sämtlich zu glatter Vernarbung. Bei keinem Pat. brauchte ich, obwohl darunter recht große Perforationen waren, die Behandlung als aussichtslos aufzugeben. Insbesondere möchte ich Sie auf Fall 14 aufmerksam machen: Die 58jährige Dame zog sich vor 9 Jahren angeblich eine traumatische Perforation des rechten Ohres mit konsekutiver Eiterung zu, die in der Behandlung von Prof. Bezold nach zirka 4 Wochen sistierte. Seit dieser Zeit suchte die infolge des Traumas ängstliche Pat. zirka alle 2 Monate den Arzt auf, um ihr Ohr kontrollieren und die geringe Menge Cerumen, die sich inzwischen angesammelt hatte, entfernen zu lassen. Nach dem Tode Prof. Bezolds kam Pat. aus dem gleichen Grunde zu mir. Es gelang mir, ihren anfänglichen Widerstand zu überwinden und den Versuch, die recht große Perforation zur Vernarbung zu bringen, in die Wege zu leiten. Mit 7 Ätzungen war nach $5^3/_4$ Monaten die anfangs wenig Tendenz zur Heilung zeigende Perforation vernarbt. Es gab einen Zeitpunkt, in dem ich, mutlos geworden, die Behandlung als aussichtslos aufgeben wollte; die weiteren Versuche, mit denen Pat. einverstanden war, führten aber doch zum Ziel und lehrten mich, daß auch hier Ausdauer von Erfolg gekrönt ist. Die Hörweite hob sich von 20

Generated on 2019-10-24 12:25 GMT / http://hdl.handle.net/2027/uc1.b3252758
Public Domain in the United States, Google-digitized / http://www.hathitrust.org/access_use#pd-us-google
Digitized by Google
Original from UNIVERSITY OF CALIFORNIA

Ursache der Perforation	Nachkontrolle 1910		
	Trommelfellbefund	Hörweite	Etwaige Rezidive seit Heilung
Trauma: Otitis med. exs. acuta — Politzer — Ruptur einer alten, schlaffen Narbe; Mittelohr nach 14 Tagen wieder trocken	Glatte, straffe Narbe	> 7·0	Keine; seit 1909 dauernd beschwerdefrei
Trauma (Ohrfeige)	Mitte Mai 1910 der gleich gute Befund	> 7·0	Keine
frühere Eiterung	Mitte Juni 1910 der gleich gute Befund	> 7·0	Keine

Ad Nr. 16.

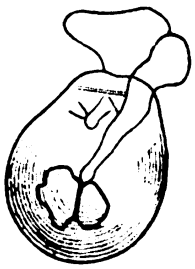

Ursprüngliche Perforation

beziehungsweise 10 *cm* auf 60 beziehungsweise 50 *cm*. Mit Eintritt der Vernarbung wurde Pat. vom Arzt unabhängig.

Im März d. J. akquirierte Pat. eine akute, nach 2 Tagen erloschene Otitis media mit spontaner Perforation durch die Narbe und 2tägiger Sekretion. Da die Perforation nur zum Teil vernarbte, ätzte ich nach 2 Monaten den persistierenden Perforationsrand wieder an. Diese einmalige Ätzung führte wieder zu einer anscheinend vollkommenen Vernarbung. Der zentralste Teil der straffen Narbe ist zurzeit noch von einer kleinen Kruste bedeckt, die ich jedoch der Weiterwanderung und spontanen Abstoßung überlasse. Das Hörvermögen hat sich inzwischen noch bedeutend gebessert und beträgt zurzeit 4 beziehungsweise 3·5 *m*!

Die Resultate bei den anderen Pat. bezüglich Narbenbefund, Besserung der Hörweite und Dauererfolg — letzteres, soweit eine Nachkontrolle noch möglich war — ersehen Sie aus nachfolgender Statistik.

Ich gebe mich der Hoffnung hin, daß meine heutigen Darlegungen die betreffenden Kollegen veranlassen werden, auch bei ihren Pat. wenigstens einen Versuch zu machen, und ich bin überzeugt, daß sie dann gleich befriedigende Resultate erzielen werden, wie wir anderen bereits seit vielen Jahren.

Generated on 2019-10-24 12:25 GMT / http://hdl.handle.net/2027/uc1.b3252758
Public Domain in the United States, Google-digitized / http://www.hathitrust.org/access_use#pd-us-google
Digitized by Google
Original from UNIVERSITY OF CALIFORNIA

Literatur: 1. Eduard Richter (Plauen i. V.), Seidenpapier als Trommelfellersatz. Monatsschr. f. Ohrenheilk. etc., 1906, pag. 725. — 2. Otto Barnick (Graz), Über den dauernden Verschluß überhäuteter Trommelfellöffnungen. Archiv f. Ohrenheilkunde, Bd. 42, H. 3 u. 4. — 3. Gruber, Lehrb. d. Ohrenheilk., 1888. — 4. Politzer, Lehrb. d. Ohrenheilk., 5. Aufl., 1908. — 5. Schwartze, Handb. d. Ohrenheilkunde, 1893, Bd. II. — 6. W. N. Okuneff (St. Petersburg), Über die Anwendung des Acid. trichloracetic. bei chronisch-eitrigen Entzündungen des Mittelohres. Monatsschr. f. Ohrenheilk. etc., 1895, Nr. 1. — 7. Bürkner, Lehrb. d. Ohrenheilk., 1892. — 8. Archives internationales de laryngologie etc., 1898, pag. 308. — 9. N. Lau, Über die Heilung alter Trommelfellperforationen. St. Petersburger med. Wochenschrift, 1901, Nr. 29; Ref. in Zeitschr. f. Ohrenheilk., Bd. 40, pag. 74. — 10. Bezold, Lehrb. d. Ohrenheilk., 1906. — 11. Berthold in Schwartzes Handb. d. Ohrenheilk. — 12. Biehl, Heben trockene, „bleibende" Lücken im Trommelfell in jedem Falle die Tauglichkeit zum Waffendienste auf? Monatsschr. f. Ohrenheilk. etc., 1898, pag. 119, und Wiener med. Wochenschr., 1903, Nr. 3 u. 4; Ref. in Archiv für Ohrenheilk., Bd. 59, pag. 162. — 13. Otologische Sektion der 74. Versammlung deutscher Naturforscher und Ärzte in Karlsbad, 1902; Ref. in Archiv f. Ohrenheilk., Bd. 57, pag. 128. — 14. Körner, Lehrb. d. Ohren-, Nasen- und Kehlkopfkrankh., 2. Aufl., 1909. — 15. Hartmann, Die Krankheiten des Ohres und deren Behandlung, 8. Aufl., 1908. — 16. Ostmann, Lehrb. d. Ohrenheilk., 1909. — 17. Boenninghaus, Lehrb. d. Ohrenheilk., 1908. — 18. Nadoleczny (München), Was leistet ein künstliches Trommelfell? Therap. Monatsh., 1909, H. 4. — 19. Ferdinand Alt (Wien), Kasuistische Mitteilungen. Monatsschr. f. Ohrenheilk., 1897, Nr. 3. — 20. C. Biehl (Wien), Verschluß überhäuteter Trommelfellöffnungen. Wiener klin. Wochenschr., 1898, Nr. 12. — 21. R. Spira (Krakau), Über künstlichen mechanischen und organischen Verschluß der trockenen Perforation des Paukenfells. Przeglad Zekarski, 1899, Nr. 27—29; Ref. in Zeitschr. f. Ohrenheilk., Bd. 36, pag. 188. — 22. R. Dölger (Frankfurt a. M.), Die ohrenärztliche Tätigkeit des Sanitätsoffiziers. Wiesbaden 1910, Bergmann.

Aus der königl. Universitäts-Ohrenklinik in Würzburg (Vorstand: Hofrat Prof. Dr. W. Kirchner.)

Beitrag zur Ätiologie des Othämatoms.

Von Dr. **Karl Kirchner**, Assistent der Klinik.

Die Ätiologie der als Othämatom bezeichneten Geschwulstbildung an der Ohrmuschel wurde bekanntlich sehr wesentlich gefördert durch die interessanten Tierversuche, welche mein früherer Lehrer, Herr Prof. O. Voss[1]), an Kaninchen anstellte. O. Voss hat dadurch den Nachweis gebracht, daß diese Geschwulst-

[1]) Über Literatur des Othämatoms siehe Archiv f. Ohrenheilkunde, Bd. 67, pag. 177.

Digitized by Google
Original from UNIVERSITY OF CALIFORNIA
Generated on 2019-10-24 12:25 GMT / http://hdl.handle.net/2027/uc1.b3252758
Public Domain in the United States, Google-digitized / http://www.hathitrust.org/access_use#pd-us-google

bildung, welche man unrichtigerweise Othämatom bezeichnet, nur durch eine tangential einwirkende Gewalt, sei sie auch nur ganz geringen Grades, entstehen kann. Auf die Versuche von O. Voss nochmals näher einzugehen, halte ich an dieser Stelle nicht für nötig, da sie doch wahrscheinlich jedem Ohrenarzt hinreichend bekannt sein dürften.

Bei den meisten Patienten, welche sich zur Behandlung einstellen, ist gewöhnlich selten irgend ein Trauma nachzuweisen. Es sind ja zwar in der Literatur Fälle beschrieben, bei denen das Othämatom durch eine Gewalteinwirkung in tangentialer Richtung entstanden ist, doch sind die meisten zur Beobachtung kommenden Fälle, wie schon oben erwähnt, ätiologisch unklar. Laubinger[1]) beschreibt zum Beispiel einen Fall, bei dem die Geschwulstbildung am Ohr durch das häufige Aufwerfen einer Metzgermulde auf die Schulter entstanden ist. Zu den nun in der Literatur erwähnten Beobachtungen möchte ich drei weitere Fälle hinzufügen, welche in letzter Zeit in hiesiger Klinik zur Behandlung kamen.

In unserem I. Falle handelt es sich um einen 37jährigen kräftigen Eisenbahnangestellten, der noch niemals je ernstlich krank war; Lues ebenfalls ausgeschlossen. Pat. gab an, er sei öfters während des Zugaufenthaltes unter die Lokomotive gekrochen, um nach den einzelnen Schrauben etc. zu sehen; der Raum zwischen Lokomotive und Erdboden ist bekanntlich nicht groß, und so war Pat. gezwungen, immer in seitlicher Lage, meist mit dem rechten Ohr nach oben, durchzuschlüpfen; das letzte Mal geschah dies am 12. IV. 1910. Acht Tage nachher verspürte Pat. beim Waschen gelinde Schmerzen an der rechten Ohrmuschel, doch achtete er nicht weiter darauf; 4 Tage später bemerkte er eine immer mehr und mehr zunehmende Geschwulst an der erwähnten Stelle. Pat. klagt über keine besonderen Schmerzen, nur die Spannung der Ohrmuschel und das große Hitzegefühl ist ihm sehr lästig.

Der Befund bei seinem Eintritt am 20. IV. 1910 war folgender: Das rechte Ohr diffus gerötet, fühlt sich sehr heiß an. In der Fossa triangularis zwischen den Crura anthelicis ist eine Geschwulst sichtbar von der Größe einer Pflaume. Die bedeckende Haut ist prall darüber gespannt, zeigt außer der diffusen Rötung sonst keinerlei Veränderung. Nur geringe Fluktuation fühlbar. Rechtes Trommelfell normal; am linken Ohr keine pathologischen Veränderungen.

Da der Inhalt dieser Geschwulst doch von Interesse war, so nahm ich mittelst einer Spritze eine Punktion vor. Es entleerte sich nun eine Flüssigkeit von dunkelroter Farbe. Schon nach $1^1/_2$ Stunden konnte man im Reagenzglase beobachten, wie sich am Boden ein hellroter Niederschlag gebildet hat, während die darüber stehende Flüssigkeit gelblich und durchsichtig

[1]) Arch. f. Ohrenheilk., Bd. 47, pag. 141.

Digitized by Google
Original from UNIVERSITY OF CALIFORNIA
Generated on 2019-10-24 12:25 GMT / http://hdl.handle.net/2027/uc1.b3252758
Public Domain in the United States, Google-digitized / http://www.hathitrust.org/access_use#pd-us-google

wurde. Die Geschwulsttasche füllte sich, wie ja vorauszusehen war, wieder. Nach 3 Tagen abermals eine Punktion; diesmal war die Flüssigkeit fast zitronengelb; nur eine ganz geringe Spur ins Rötliche war zu sehen. Auch wieder diesmal nach kurzer Zeit das rote Sediment, darüber eine klare Flüssigkeit. Eine dritte Punktion ergab dasselbe Resultat. Die drei Proben zeigten selbst nach dreiwöchentlichem Stehen bei Zimmertemperatur keinerlei Gerinnungserscheinungen, erst in der 4.—5. Woche trübte sich die klare Flüssigkeit. Nach dem Ergebnis der Untersuchungen war es klar, daß der Geschwulstinhalt Lymphe gewesen ist, mit Beimengung von mehr oder weniger roten Blutkörperchen. Pat. wurde nun täglich 3—4mal mit Jodkalisalbe gelind massiert; die Geschwulst nahm immer mehr ab, so daß Pat. anfangs Mai als vollständig geheilt entlassen werden konnte. Eine Entstellung der Ohrmuschel oder gar irgend ein Defekt an derselben ist nicht zurückgeblieben.

Fall II. Schüler am hiesigen Gymnasium, 18 Jahre.

Pat. hatte sich während der Weihnachtsferien angeblich das linke Ohr erfroren; um dasselbe zu wärmen, rieb er es einige Tage. Nach 10 Tagen bemerkte Pat. ebenfalls beim Waschen eine Geschwulst, die von Tag zu Tag zunahm. Die Geschwulst in der oberen Partie der linken Ohrmuschel hatte dieselbe Größe und das nämliche Aussehen wie in unserem I. Falle. Durch Massage mit Jodkalisalbe ebenfalls in 2—3 Wochen Heilung. Eine Punktion ist nicht gemacht worden.

Der III. Fall, ein Schreinergesell von 15 Jahren, bei dem keinerlei Krankheiten nachweisbar waren, kam Ende Januar 1909 hier zur Beobachtung. Er gab an, daß er sich des öfteren beim Aufheben von Brettern auf die linke Schulter am linken Ohr gestreift habe; Schmerzen hätte er niemals gehabt; seit einigen Wochen bemerkte er eine Geschwulst an der Ohrmuschel. Die Geschwulst hatte die Größe einer Bohne, sonst dasselbe Aussehen wie in Fall I nnd II. Auch hier mit Jodkalisalbe-Massage Heilung in kurzer Zeit.

Zum Schlusse möchte ich noch darauf aufmerksam machen, daß gerade die meisten Othämatome, die in hiesiger Klinik zur Beobachtung kamen, bei Eisenbahnangestellten gefunden wurden. Friedr. Röpke hat ja auch in seiner Abhandlung über „Berufskrankheiten des Ohres“ ebenfalls darauf hingewiesen, und von Bürkner[1]) ist ein ähnlicher Fall wie unser erster beschrieben worden. Nur glaubte damals Bürkner, daß das Othämatom vermutlich durch die große Hitze auf der Maschine entstanden sei. Wenn vielleicht der thermische Einfluß, starke Abkühlung oder Erhitzung, für die Gewebe der Ohrmuschel ohne Zweifel nachteilig ist, so ist doch, wie Passow, Voss u. a.

[1]) Arch. f. Ohrenheilk., Bd. 17, pag. 13.

Digitized by Google
Original from UNIVERSITY OF CALIFORNIA
Generated on 2019-10-24 12:25 GMT / http://hdl.handle.net/2027/uc1.b3252758
Public Domain in the United States, Google-digitized / http://www.hathitrust.org/access_use#pd-us-google

annehmen, der nachfolgende mechanische Insult (Reibung) an der empfindungslosen oder stark juckenden Ohrmuschel die Hauptursache, welche die Bildung des sogenannten Othämatoms hervorruft.

Was die Therapie dieser Ohrgeschwulst betrifft, so dürfte, bevor ein operativer Eingrlff unternommen wird, angezeigt sein, zuerst eine 3—4mal tägliche Massage mit Jodkalisalbe 2—3 Wochen lang vorzunehmen. Auf diese Weise wurden die meisten Othämatome, selbst die größten, an hiesiger Klinik in kurzer Zeit zur Heilung gebracht, ohne daß eine Entstellung der Ohrmuschel zurückgeblieben ist.

Zur Theorie der hörbessernden Wirkung des künstlichen Trommelfells.

Von Prof. Dr. **Albert Bing** in Wien.

(Schluß.)

Nun meine Herren gestatten Sie, daß ich hier etwas nachtrage, was ich eigentlich der Erörterung über das erwähnte zweite, labyrinthäre Moment gern hätte vorausschicken mögen, doch des Zusammenhanges wegen dort zurückdrängen mußte.

Ich sprach davon, daß durch den Zug des Musculus stapedius die Stapesplatte, also ein Stück Labyrinthwand, mit ihrem vorderen Anteil nach außen gerückt und damit, weil die Membran des runden Fensters nicht nachkommen kann, eine Weitung im Labyrinthe, eine Entspannung, Relaxation erfolgen müsse — eine Alteration im Labyrinthe, von welcher meines Wissens bisher noch nicht die Rede gewesen.

Inkompressibilität der Labyrinthflüssigkeit, erhöhter intralabyrinthärer Druck waren die allgemein gehaltenen Schlagworte, unter denen man glaubte, sich auch etwas denken zu können, aber geklärt sind die Vorstellungen auch bis heute nicht. Es ist eben nicht leicht, auch in diesem Labyrinthe sich auszukennen und zurechtzufinden. Ich maße mir nun keineswegs an, hier besondere Aufklärung zu schaffen; aber einige Streiflichter möchte ich über das Gebiet werfen, die unser Verständnis zumal für manche klinische Beobachtungstatsachen erhellen und vielleicht auch zu neuem therapeutischen Versuch anregen dürften.

Was die Inkompressibilitätt anlangt, muß ich gestehen, daß mir dieser Begriff hier eigentlich nie recht in den Sinn wollte, vielleicht deshalb nicht, weil er mit einem anderen Begriffe, der als allgemeine Eigenschaft der Körper angenommenen Porosität eigentlich nicht recht vereinbar ist. Im großen, bei der hydraulischen Presse, mag es sich wohl so verhalten, ob auch im kleinen? — Das Wasser hat Poren — beziehen doch die durch Kiemen atmenden

Digitized by Google
Original from UNIVERSITY OF CALIFORNIA
Generated on 2019-10-24 12:25 GMT / http://hdl.handle.net/2027/uc1.b3252758
Public Domain in the United States, Google-digitized / http://www.hathitrust.org/access_use#pd-us-google

Wassertiere den Sauerstoff zum Atmen aus der atmosphärischen Luft, die im Wasser enthalten ist, auch in den großen Meerestiefen — und man sollte glauben, was Poren hat, daß ließe sich auch zusammendrücken. Doch diese Bemerkung nur nebenbei. Vielleicht hat die Labyrinthflüssigkeit keine Poren, sie kommt ja auch mit der äußeren Atmosphäre nicht in Berührung und der Aër internus ist längst ausgetrieben. Wir belassen ihr übrigens die Inkompressibilität sogar als physikalisches Postulat.

Was aber nicht inkompressibel im Labyrinthe ist, was Spannungs- und Druckveränderungen erleiden kann, das ist das häutige Labyrinth, das sind die membranösen und zelligen Gebilde, die zwischen Peri- und Endolymphe suspendiert sind.

So hat die Labyrinthflüssigkeit neben ihrer physiologischen Hauptbestimmung, als ein zur Aufnahme und Fortpflanzung von Schall- bzw. Bewegungsimpulsen vorzüglich geeignetes Medium solche Impulse auf die in ihr suspendierten Endausbreitungen des N. octavus zu übertragen, noch eine weitere Rolle, gemäß welcher sie die Druck- und Spannungsverhältnisse am häutigen Labyrinthe vermittelt und beeinflußt.

Ich will gleich an einem Beispiele das anschaulich machen, was ich meine und wähle hierzu das oben genannte labyrinthäre Moment, bei welchem durch Hinausrücken der Stapesplatte eine Weitung im Labyrinth, eine Verringerung des intralabyrinthären Druckes und in weiterer Folge eine geringere Spannung der Fasern der Membr. basilaris sich ergeben muß. Drängt man nun durch eine Prothese den Stapes in seine frühere Position zurück, so wird mittelst der Perilymphe dieser Druck auf die Membr. basilaris übertragen und diese wieder besser, normal gespannt und Hörbesserung erzielt; vergleichsweise geschieht hier durch die Perilymphe ähnliches wie an der Geige, an der die Saite, welche nachgelassen, durch die Schraube angezogen und gespannt wird.

Um gleich ein anderes Beispiel von vermehrter Spannung heranzuziehen, sei das Fehlen der Perzeption des Uhrtickens vom Knochen aus bei manchen Tubenkatarrhen — wie schon Politzer hervorgehoben — erwähnt. Durch den äußeren Atmosphärendruck wird das Trommelfell stark einwärts gedrängt, der Tensor tymp. retrahiert sich sekundär und drückt den Stapes tiefer. Dieser abnorme Druck wird durch die Perilymphe auf die Membr. basilaris fortgepflanzt und hierdurch der Nerv für die schwachen Impulse des Uhrtickens vom Knochen unempfindlich. Wird durch eine Lufteintreibung das Trommelfell nach außen gedrängt, so rückt der Stapes, vom Überdruck des Tensor tymp. befreit, nun nach außen, es stellt sich die frühere Spannung wieder her, die Perzeption vom Knochen aus ist wieder vorhanden.

Und wenn auch die Folgen erhöhten intralabyrinthären Druckes im allgemeinen nicht unbekannt sind, so waren diese dabei mehr auf die Inkompressibilität des ganzen Labyrinthinhaltes bezogen.

Generated on 2019-10-24 12:25 GMT / http://hdl.handle.net/2027/uc1.b3252758
Public Domain in the United States, Google-digitized / http://www.hathitrust.org/access_use#pd-us-google
Digitized by Google
Original from UNIVERSITY OF CALIFORNIA

Das Verhalten der Gebilde des häutigen Labyrinthes, als doch einigermaßen kompressibler Gewebe und die Vermittlerrolle der Labyrinthflüssigkeit bei diesen Spannungs- und Druckänderungen waren wohl auch implicite gegeben, jedoch nicht klarer herausgearbeitet und dem Verständnis näher gebracht.

Aber daß die Labyrinthflüssigkeit nun nebenbei ein Medium zur Beeinflussung der Druck- und Spannungsänderungen am häutigen Labyrinthe ist, tritt zumeist erst unter pathologischen Verhältnissen hervor.

In der Norm ist die richtige Spannung schon von Haus aus gegeben, die Labyrinthflüssigkeit hat nur die empfangenen Schwingungen weiter zu leiten.

Und wie im Phonographen — wenn alles daran sonst in Ordnung — der Stift nur das Schallbild auf die Platte in der resultierenden Kurve aufzutragen hat, so hat auch im Ohr bei normaler Spannung im Labyrinthe der Steigbügel nur die Aufgabe, die empfangenen Schallimpulse in — sagen wir — Kompositionswellen an die Labyrinthflüssigkeit zu übertragen. Ich habe hier diesen bekannten Vorgang, welcher durch Politzers Untersuchungen (Arch. f. Ohrenheilk., I.) experimentell und graphisch dargestellt wurde und von jeder Phonographenplatte auf das Überzeugendste illustriert wird, wieder hervorzuheben mich veranlaßt gesehen gegenüber der sezessionistischen Ansicht Zimmermanns, der die Schallwellen durchs Trommelfell hindurch (als Verdichtungs- und Verdünnungswellen) auf das Promontorium und von diesem direkt auf den Nervenendapparat gelangen läßt und den ganzen Schalleitungsapparat nur als Akkommodationsapparat betrachtet, dem auch die selektive, den Schall analysierende Aufgabe zufiele.

Doch der Schalleitungsapparat, zumal die Kette der Gehörknöchelchen ist und bleibt ein gegliederter Fühlhebel, dessen Teile als ganze Massen schwingen[1]) und die Binnenmuskeln des Ohres dienen der Akkommodation insoweit, als sie durch ihr Zusammenspiel sowohl die gegenseitige Spannung der Gehörknöchelchen (Hammer und Steigbügel), als auch die Spannung der Kette als Ganzen in einer Weise zu beeinflussen haben, daß dieselben zweckmäßigst funktionieren (schwingen) und das innere Ohr vor Insulten von dieser Seite her geschützt sei. Der Stapes in letzter Linie hat die an ihn gelangenden verschiedenen Schallwellen in eine alle Schallkomponenten in sich fassende resultierende Kompositionswelle umzusetzen und an die Perilymphe weiter zu geben. Wie und wo das selektive Analysieren geschieht?

---

[1]) Es werden nun Stimmen laut (Dennert), welche gegen die Schwingungen als ganze Massen — „massale“ Theorie (v. Helmholtz, Politzer) — und für ausschließliche Fortleitung durch molekulare Schwingungen sprechen. Es steht vorderhand Meinung gegen Meinung. Unbestritten bliebe die molekulare Leitung zunächst nur bei der reinen Kopfknochen- (nicht kranio-tympanalen) Leitung.

Digitized by Google
Original from UNIVERSITY OF CALIFORNIA
Generated on 2019-10-24 12:25 GMT / http://hdl.handle.net/2027/uc1.b3252758
Public Domain in the United States, Google-digitized / http://www.hathitrust.org/access_use#pd-us-google

Wenn wir uns auch vorstellen könnten, daß — nach einem Vergleich F. Exners, nach welchem von einem Haufen Nadeln, auf ein Sieb mit z. B. sternförmigen Figuren geworfen, nur jene durchfallen, welche den Strahlen der Sterne parallel zu liegen kommen —, daß also die Perilymphe die vom Stapes empfangenen Kompositionswellen längs der ganzen Klaviatur der Membrana basilaris vorbeiführt und daß jede entsprechend gestimmte Faser von der zugehörigen Komponente angesprochen werde — wozu auch die tausendfältige Übung durch die Länge der Zeit das Ihrige beitragen mag —, so möchte ich doch beim Betrachten der Kurven einer Grammophonplatte und beim Anhören eines Musikstückes aus dem Grammophon gestehen, daß ich hier das Zitat: „Die Botschaft hör ich wohl, allein mir fehlt der Glaube" variierend sagen möchte: Das aus dem Grammophon Tönende höre ich wohl, doch mir fehlt das Verständnis dafür, wie alle diese Schallkomponenten, welche in die Kurve gleichsam wie in ein Kabel so wunderbar gebannt sind, doch so treu und eigenartig wieder frei werden.

Noch staunenswertere Leistung vollbringt das menschliche Hörorgan im normalen Zustande, wo auch der Stapes fein beweglich ist und die Spannungs- und Druckverhältnisse im Labyrinthe der Norm entsprechen.

Wenn aber wie im angeführten Beispiele bei Defekt des Trommelfells und Amboßschenkels der Stapes durch den M. stapedius teilweise nach außen gezogen, mehr weniger festgehalten wird und dadurch zugleich eine Weitung im Labyrinthe und eine Entspannung seiner häutigen Gebilde mit Verminderung der Perzeptionsfähigkeit des Nerven gesetzt wird, so muß dies aus diesem doppelten Grunde Hörstörung bewirken, welcher eine Prothese dadurch abhelfen kann, daß sie antagonistisch den Steigbügel wieder äquilibriert und ihn auch in seine frühere Lage zurückbringt, wodurch die Entspannung wieder behoben ist.

Im Gegensatze nun zu der verhältnismäßig seltenen, vom Steigbügel aus veranlaßten Verminderung des intralabyrinthären Druckes und Relaxation der Gebilde des häutigen Labyrinthes kommt es ungleich häufiger durch Einwärtsdrängung der Stapesplatte zu vermehrtem Drucke, welcher durch Vermittlung der Perilymphe auf die Endgebilde der Nerven fortgeleitet, daselbst Reizungs- oder Depressionszustände auslöst.

Schon das sogenannte „Ohrenklingen", „Ohrengellen" kann hier als Beispiel angezogen werden, da es durch Krampf des M. tensor tymp. hervorgerufen wird, welcher Hammergriff und Trommelfell nach innen zieht und den Stapes tiefer ins ovale Fenster drückt, welcher Druck wieder durch die Perilymphe auf die Nervenendigungen fortgepflanzt wird und die subjektive Hörempfindung des „Klingens" verursacht. Es geht auch dem Ohrenklingen ein momentan einsetzendes Gefühl von Verlegtsein des Ohres voraus — die Kon-

Generated on 2019-10-24 12:25 GMT / http://hdl.handle.net/2027/uc1.b3252758
Public Domain in the United States, Google-digitized / http://www.hathitrust.org/access_use#pd-us-google
Digitized by Google
Original from UNIVERSITY OF CALIFORNIA

traktion des Tensor mit Einziehung des Paukenfells; mit dem Nachlaß des Spasmus hört auch das Klingen auf.

Ähnliches doch im höheren Grade trifft oft zu bei manchem Tubenkatarrh, wie wir es bereits erwähnt haben. Bedeutende Einwärtsdrängung des Trommelfells durch den äußeren Atmosphärendruck, sekundäre Retraktion des Tensor tymp., Feststellung der Kette der Gehörknöchelchen, tieferes Eindringen der Stapesplatte ins ovale Fenster mit Vermehrung des Druckes zunächst auf die Perilymphe und durch diese auf das häutige Labyrinth und die Nervenendigung — daher Schwerhörigkeit — fehlen der Perzeption des Uhrtickens vom Knochen. Der ganze Komplex dieser pathologischen Erscheinungen wird durch das Politzersche Verfahren aufgehoben, die Perzeption vom Knochen und fast normale Hörweite sind wieder da.

Und diese Druckwirkung seitens des Steigbügels äußerst sich nicht allein in bezug auf die Hörsphäre, sie kann sich auch in der statischen Sphäre kundgeben, den Vestibular- und Bogengangapparat betreffen.

Bekanntlich kommt es mitunter vor, daß bei einem Patienten nach einer kräftigen Lufteintreibung (manchmal auch bei einem forcierten Schneuzversuch) heftiger Schwindel sich einstellt, daß dem dadurch geängstigten Pat. kalter Schweiß auf die Stirn tritt und es längeren ruhigen Verhaltens seitens des Pat. bedarf, bis derselbe wieder sein statisches Gleichgewicht erreicht.

Sonst dürften bei der Lufteintreibung wie auch, wenn das Ohr starke Schalleinwirkung zu gewärtigen hat, die Binnenmuskeln, Tensor tymp. und Stapedius sich instinktiv kontrahieren, wodurch der Stapes fester gehalten und der schädigenden Wirkung plötzlichen starken Druckes oder Schalles auf den Labyrinthinhalt vorgebeugt werden soll. Ich pflege in meinen Kursen dieses Verhalten der Akkommodationsmuskeln demjenigen zu vergleichen, welches in den Muskeln unserer Beine statthat, wenn wir im Lichte eine Treppe rasch hinuntersteigen. Da mögen wohl auch diese Muskeln instinktiv in einem gewissen Kontraktionszustande, in einer „Habt Acht"-Verfassung sich befinden; es federt in den Gelenken und wir spüren nichts vom Gewichte unseres Körpers. Glauben wir aber beim Absteigen im Finstern schon auf den Boden zu gelangen und es kommt noch eine, wenn auch nur niedere Stufe, so sinken wir mit der ganzen Schwere des Körpers auf unsere Beine. Wenn es nun bei einer Lufteintreibung der M. stapedius versehen hat, sich rechtzeitig zu kontrahieren, so wird durch den Druck der in die Paukenhöhle geschickten komprimierten Luft der Steigbügel plötzlich und tiefer ins ovale Fenster gedrängt und weil durch den gleichen Druck die Membran des runden Fensters am Ausweichen gehindert ist, geht der volle Druck auf die Perilymphe über, welche in einer förmlichen Flutwelle mittelbar auf die Endigungen des Vestibularnerven in den Ampullen heranstürmt und den heftigen Schwindel auslöst.

Digitized by Google
Original from UNIVERSITY OF CALIFORNIA
Generated on 2019-10-24 12:25 GMT / http://hdl.handle.net/2027/uc1.b3252758
Public Domain in the United States, Google-digitized / http://www.hathitrust.org/access_use#pd-us-google

Desgleichen kommt auch, wie bekannt, nicht selten vor beim Ausspritzen des Gehörgangs in Fällen von chronischer eitriger Mittelohrentzündung, wenn der Wasserstrahl den Stapes mehr direkt trifft und dessen Druck mit Überwindung auch des kontrahierten Stapedius den Steigbügel tiefer eindrückt. Solche Schwindelanfälle beim Ausspritzen können dann ein unliebsames Hindernis für die konservative Behandlung dieser Fälle werden und unter Umständen eher die Radikaloperation indizieren.

Aus dem besprochenen Verhalten erklärt sich auch die rasch eintretende günstige Wirkung der Luftverdünnung vom Gehörgang aus.

In all den angeführten Fällen waren die Störungen der Spannungs- und Druckverhältnisse im Labyrinthe vom Steigbügel ausgegangen; sie waren jedoch nur vorübergehend oder konnten therapeutisch beeinflußt werden, denn der Steigbügel war an und für sich in seiner Beweglichkeit nicht beeinträchtigt.

Dauernder und leider weniger beeinflußbar sind jene Störungen, welche sich ergeben, wenn der Stapes in seiner leichten Beweglichkeit behindert wird durch gewebliche Veränderungen, wie dies besonders bei der sogenannten Otosklerose der Fall ist.

Für das normale Funktionieren des Stapes ist eben die feine äquilibrierte Beweglichkeit Grundbedingung; eine Beeinträchtigung derselben wird quantitativ und qualitativ störend wirken, indem solche Beweglichkeitshemmungen durch schwächere Schallimpulse nicht überwunden werden und andrerseits der Stapes dann außerstand gesetzt wird, in der Komposition der ihm zugekommenen Schallkomplexe die rechte Resultierende zu treffen, wodurch dem auf die Perilymphe übertragenen Schallbilde viel an Intensität, Deutlichkeit und feiner Nuancierung abgeht. Und da bei der menschlichen Konversationssprache die Schallkomplexe viel komplizierter sind als diejenigen, welche musikalische Töne und Klänge beinhalten, so wird das Komponieren der Schallkomplexe der Sprache in eine Resultierende durch den Stapes, der in seiner freien Beweglichkeit, zumal durch organisierte Gewebsveränderungen an der Umrandung seiner Basis behindert ist, ungleich schwieriger bzw. defekter sich gestalten müssen.

Daraus begreift sich nun leicht, daß Otosklerotiker einem Musikstück in der Oper noch gut folgen können, während ihnen das Verstehen der Konversationssprache schon sehr erschwert ist. In letzterer Beziehung mag es sich vergleichsweise so verhalten wie bei der Grammophonplatte an einer Stelle, an welcher die Kurve mit stumpfer Nadel verkratzt worden, da statt der Melodie ein Geräusch entsteht, als ob ein Wagen mit Hemmschuh am Rade einen steinigen Bergweg herunterführe.

Da ferner in vielen Fällen von Otosklerose an der äußeren Vorhofswand in der Umgebung des ovalen Fensters Knochenneubildung statthat, so muß mit der Massenzunahme des Neugebildeten auch eine Raumbeengung im Vestibulum

Generated on 2019-10-24 12:25 GMT / http://hdl.handle.net/2027/uc1.b3252758
Public Domain in the United States, Google-digitized / http://www.hathitrust.org/access_use#pd-us-google
Digitized by Google
Original from UNIVERSITY OF CALIFORNIA

vor sich gehen und diese innere Drucksteigerung durch die Perilymphe sich wieder auf die Endausbreitung der Nerven erstrecken. Sicher ist dieselbe, — wenn auch nicht für sich allein — mit schuld an der Herabsetzung der Perzeptionsfähigkeit des Hörnerven und an dem Eintreten subjektiver Geräusche. Für letzteres spräche der Umstand, daß oft die Geräusche während der Luftverdünnung im Gehörgang sistieren, da hierbei mittelbar Stapes und Membran des runden Fensters etwas nach außen gezogen, die Drucksteigerung verringert wird. Nichts weniger bleiben die subjektiven Geräusche ungemein peinlich für die größere Anzahl der Schwerhörigen und es gibt solche, welche das Nichthören schon resigniert hinnehmen, aber von den quälenden Geräuschen befreit sein möchten.

In einzelnen solchen Fällen wurde die Extraktion des Stapes versuchsweise ausgeführt (Kessel u. a.) mit teils gutem, teils weniger günstigem Erfolge.

Ich würde hier an die Paracentese der Membrana tymp. secund. denken zur Entleerung von Perilymphe ähnlich der Lumbalpunktion. Ich weiß nicht, ob dies schon vorgeschlagen worden ist; aber immerhin erscheint mir der Eingriff — wenn auch die Membran schwerer zugänglich ist — kein so gewaltiger wie die Extraktion des Stapes und könnte überdies im Notfalle wiederholt werden.

Ein Fall von Zerstörung des Fallopischen Kanals durch Cholesteatom, mit Erhaltung des N. facialis. [1])

Von Dr. med. **B. Choronshitzky** in Warschau.

(Mit einer Figur.)

Herr P., 54 Jahre alt, leidet am linken Ohr seit etwa 27 Jahren. Das früher sonst gesunde Ohr fing plötzlich zu schmerzen an. Kurz darauf stellte sich Ohrenfluß ein. Etwa nach einem halben Jahr wurde ein „Polyp" aus dem Ohr entfernt, wonach eine mehrmonatliche Behandlung der Eiterung folgte. Das Ohr wurde trocken und verblieb in diesem Zustande 12 Jahre lang. Dann stellte sich wieder eine Eiterung ein. Der Pat. ließ sich wieder einige Zeit behandeln. Nach seinen Angaben bestand die Behandlung in Entfernung reichlicher, weißer, verdickter Eitermassen vermittelst der Spritze und verschiedener anderer Instrumente. Schmerzen verspürte der Pat. nicht. Es trat dann Ruhe für 8 Jahre ein, wonach eine kurzdauernde Behandlung folgte. Nach einem Zwischenraum von etwa 5—6 Jahren war der Pat. vor einem halben Jahr wieder gezwungen, in die ärztliche Behandlung zu treten. Es stellten sich hef-

---

[1]) Am 30. VI. d. J. in der oto-laryngologischen Sektion der Warschauer medizinischen Gesellschaft vorgestellt.

Digitized by Google
Original from UNIVERSITY OF CALIFORNIA
Generated on 2019-10-24 12:25 GMT / http://hdl.handle.net/2027/uc1.b3252758
Public Domain in the United States, Google-digitized / http://www.hathitrust.org/access_use#pd-us-google

tige Schmerzen in der ganzen Warzenfortsatzgegend ein. Kurz darauf machte sich eine Facialisparese auf derselben Seite bemerkbar. In diesem Stadium bekam ich zum erstenmal den Pat. zu Gesicht.

Die objektive Untersuchung ergab Folgendes: Kräftig gebauter, großer Mann. Rechts eine große, trockene Trommelfellperforation mit gleichzeitigen Adhäsionen, Narbensträngen und Verkalkungen. Von all dem hat Pat. keine Ahnung. Er erinnert sich überhaupt nicht, jemals an diesem Ohr gelitten zu haben. Sämtliche Klagen beziehen sich ausschließlich auf das linke Ohr. Letzteres ist mit Cholesteatommassen vollgepfropft. Schon in der ersten Sitzung entfernte ich eine bedeutende Menge davon, wonach die Schmerzen aufhörten. Im Laufe von 2—3 Wochen konnte ich jeden Tag viele Membranen und Eiter entfernen. Die Facialisparese wurde immer geringer. Nach Entfernung sämtlicher Cholesteatommassen stellte sich das Bild einer großen, ausgefressenen, glattwandigen Knochenhöhle ein. Die obere und die hintere Gehörgangswand sind fast vollständig verschwunden. Ebenso ist auch der hintere Teil der unteren Gehörgangswand zerstört worden. Der in die äußere Gehörgangsöffnung eingeführte Ohrtrichter macht ausgiebige Exkursionen in drei Richtungen: nach oben, hinten und unten. Nur nach vorn sind seine Bewegungen durch die zurückgebliebene normale vordere Gehörgangswand gehemmt. Durch entsprechende Verstellung des Ohrtrichters läßt sich die ganze mediale und ein Teil der hinteren Wand der weiten Knochenhöhle übersehen. Vom Trommelfell ist nur oben, vorn und unten ein ziemlich schmaler, peripherer Randteil nachgeblieben, der eine große zentrale Perforation umschließt. Hinten oben wird diese Perforation vom sogenannten Facialiswulst begrenzt. Hinter letzterem sieht man den horizontalen Bogengang als leichte Erhabenheit angedeutet. Gleich darunter zieht ein weicher, runder, etwa 2 *mm* dicker, vertikaler Strang durch die ganze Höhe der Knochenhöhle zum Boden derselben hinweg. Zwischen diesem Strang und dem unteren Teil der medialen Knochenhöhlenwand ist ein Abstand von etwa $^1/_2$ *cm* vorhanden. Wird der Strang mit einem Haken hervorgezogen, so kann dieser Abstand etwas größer gemacht werden. Man kann auch dabei die obere Befestigung des Stranges genau beurteilen: sie befindet sich ungefähr zwischen Trommelfell und Bogengang, ein wenig unter letzterem, und stellt eine direkte Fortsetzung des oben genannten Facialiswulstes dar. Die untere Befestigung des Stranges am Boden der Knochenhöhle entspricht durchaus der Gegend des Foramen stylo-mastoideum. Es unterliegt keinem Zweifel, daß dieser Strang den freigelegten vertikalen Teil des Nervus facialis darstellt.

Bei genauerer Betrachtung sieht man, daß letzterer auch weiter oben im schräg gelegenen tympanalen Teil eine gewisse Strecke lang freigelegt ist. Etwa in der Mitte zwischen beiden Facialisknien, dort, wo im knöchernen Facialiswulst oft eine Dehiscenz angetroffen wird, sehen wir in unserem Falle eine kleine, längliche Granulation, die den Wulst von der medialen Seite her

Digitized by Google
Original from UNIVERSITY OF CALIFORNIA
Generated on 2019-10-24 12:25 GMT / http://hdl.handle.net/2027/uc1.b3252758
Public Domain in the United States, Google-digitized / http://www.hathitrust.org/access_use#pd-us-google

umgreift. Das untere Ende dieser Granulation liegt im Bereiche der Paukenhöhle, das obere Ende liegt zwischen Facialiswulst und der leichten Erhabenheit, die den Ampullen des äußeren (horizontalen) und oberen (oder vorderen oder frontalen) Bogenganges entspricht. Drückt man also mit einer geknöpften Sonde das obere Ende der Granulation an, so verschiebt sich sofort das untere Ende derselben im Bereiche der Paukenhöhle nach unten. Diese Granulation wurde von mir mit 10%igem Argentum nitricum geätzt und 2 Tage später konnte ich einen kleinen Haken in die Vertiefung einführen, wo die Granulation gesessen hatte. Der Haken umgriff den auch hier freigelegten Facialis

Fig. 1.

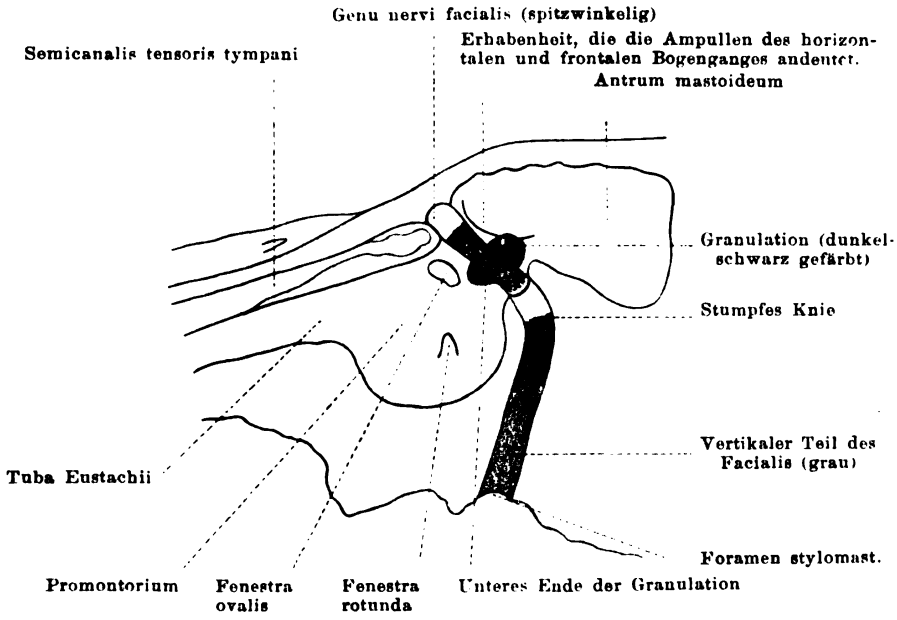

von der medialen Seite her, zog ihn etwas hervor und bewirkte eine sofortige Zuckung der entsprechenden Gesichtshälfte.

Der augenscheinlich verdickte vertikale Teil des Facialis reagiert in unserem Falle auf Druck fast niemals. Auch beim Hervorziehen mit dem Haken konnte hier keine Zuckung hervorgerufen werden. Nun versuchte ich hier den faradischen Strom: Die mit breiter Pelotte versehene Elektrode wurde auf dem Nacken festgehalten, während die andere, mit einer geknöpften Sonde verbundene Elektrode durch den Ohrtrichter in die Knochenhöhle eingeführt wurde. Auf die leiseste Berührung des Nervenstranges mit der Elektrode reagierte die entsprechende Gesichtshälfte mit einer sofortigen heftigen Zuckung. Es wurden dazu von mir ganz schwache Ströme benutzt.

Digitized by Google
Original from UNIVERSITY OF CALIFORNIA
Generated on 2019-10-24 12:25 GMT / http://hdl.handle.net/2027/uc1.b3252758
Public Domain in the United States, Google-digitized / http://www.hathitrust.org/access_use#pd-us-google

Durch den in unserem Falle stattgefundenen Zerstörungsprozeß ist also fast der ganze Fallopische Kanal verschwunden und der Gesichtsnerv im größten Teil seines Verlaufes innerhalb des Knochens freigelegt worden. Nur an beiden Facialisknien ist der Kanal erhalten geblieben und hier liegt der Gesichtsnerv dem Knochen fest an. Zwischen beiden Knien sowie unter dem stumpfen Knie bis zum Foramen stylo-mastoideum ist der Nerv unserem Auge sowie allen äußeren Einflüssen zugänglich. Bewundernswert ist in jedem Falle die dem Nerven innewohnende Lebenskraft: Während der ihn umgebende kompakte Knochen in großer Ausdehnung zerstört wurde, blieb die Nervensubstanz unverändert, wofür das Schwinden der eine Zeitlang vorhanden gewesenen Facialisparese spricht. Wenn auch der vertikale Teil des Facialis auf Druck nicht reagiert, so erklärt sich das wahrscheinlich durch die Verdickung der Bindegewebshüllen des Nerven, eventuell durch bindegewebige Durchwachsung des letzteren — ein Prozeß, der zum Schutze der eigentlichen Nervensubstanz dienen kann. Letztere hat jedenfalls bei unserem Pat. augenscheinlich wenig gelitten.

Die beigefügte Zeichnung stellt ein dem Rauberschen Lehrbuch der Anatomie entnommenes Schema (von Schwalbe) dar. Mit grauer Farbe sind die freigelegten Teile des Facialis bezeichnet. Dunkelschwarz ist die den tympanalen Facialisteil medialwärts umgreifende Granulation gefärbt.

Vereinsberichte.

VIII. internationaler otologischer Kongreß (XVI. internationaler medizinischer Kongreß, Sektion: Ohrenheilkunde) zu Budapest, August 1909.

M. Marcel Lermoyez (Paris): **Le diagnostic et le pronostic de la méningite otogène.**

Otogene Meningitis bedeutete im letzten Jahrhundert den Tod. Heilung war gleichbedeutend mit einer Fehldiagnose. Heute haben wir den „meningitischen Zyklus“ kennen gelernt: eitrige Mittelohrentzündung — lokalisierte Meningitis — diffuse Meningitis. Das zweite Glied der Kette soll betrachtet werden. Erste Regel: Die Otitis an und für sich erlaubt absolut keinen Schluß, ob sich eine Meningitis einstellen wird oder nicht. Die akute Otitis ist in dieser Hinsicht nicht gefährlicher als die chronische. Besondere Beachtung verdient das Cholesteatom und die Attikeiterung. Ein Alarmsymptom ist die Facialparalyse und die Abducenslähmung. — Zweite Regel: Jede entzündliche Affektion des inneren Ohres soll als Vorstufe einer otogenen Meningitis gedeutet werden. Denn es besteht eine anatomische Kommunikation zwischen den perilymphatischen und den Subarachnoidealräumen. Unter 100 Meningitiden findet man 65mal Pyolabyrinthitis. Die kochlearen Symptome sind: Verschwinden der Knochenleitung, Umkehrung des Weber; die vestibulären: Gleichgewichtsstö-

Digitized by Google
Original from UNIVERSITY OF CALIFORNIA
Generated on 2019-10-24 12:25 GMT / http://hdl.handle.net/2027/uc1.b3252758
Public Domain in the United States, Google-digitized / http://www.hathitrust.org/access_use#pd-us-google

rungen und das Verhalten des Nystagmus. Der Redner mißt dem spontanen und galvanischen Nystagmus wenig Bedeutung bei, um so größere aber dem kalorischen und dem Drehnystagmus.

Die klassischen Zeichen der akuten Meningitis: Kopfschmerz, Erbrechen, Konstipation, die Stadien der Exzitation und der Paralyse zeigen viele Variationen nach dem Alter des Pat. und der Virulenz. Die Lumbalpunktion ist, wenn sie vorsichtig ausgeführt wird, ungefährlich. Sie ist in den allermeisten Fällen verläßlich. Das Lumbalpunktat soll makroskopisch (Durchsichtigkeit), chemisch (Fibringehalt), bakteriologisch und cytologisch (Formelemente) untersucht werden. 20.000—25.000 Leukozyten im Blute sprechen für Meningitis. Die Prognose richtet sich nach dem Infektionsweg (pyolabyrinthäre Meningitis ist böser als die durchs Tegmen), nach dem Befund des Lumbalpunktats (allmähliche Verminderung der zelligen und bakteriellen Bestandteile) und nach dem Leukozytenbild (mononukleäre sind günstiger zu deuten als polynukleäre).

Edward Bradford Dench (New-York): **The treatment of acute otitic Meningitis.**

Mit Hilfe des Dr. Perkins hat der Redner 101 Fälle otogener Meningitis zusammengestellt; 45 wurden geheilt, davon waren 34 seröse, 4 circumscripte mit allgemeiner seröser, 4 circumscripteitrige und 3 diffuseitrige. Die Therapie war im allgemeinen die einfache oder totale Aufmeißelung und die Lumbalpunktion. 9mal wurde ein epiduraler Absceß eröffnet, 4mal lediglich die Dura freigelegt, 7mal wurde der Seitenventrikel drainiert, wobei einmal ein Absceß gefunden wurde. 18mal wurde die Dura incidiert, 5mal entleerte sich Eiter aus dieser Öffnung. In 3 Fällen endlich war Sinusthrombose vorhanden und es wurde die Jugularis unterbunden. Aus seinen eigenen und den fremden Beobachtungen zieht der Autor folgende Schlüsse:

1. Der primäre Herd soll immer ausgeräumt werden, und zwar je nach der Indikation radikal oder nicht. Dabei sollen extradurale Ansammlungen entleert werden.

2. Fisteln in der äußeren Labyrinthwand sollen erweitert und die Bogengänge, das Vestibulum und die Cochlea breit eröffnet werden.

3. Bei Symptomen mäßigen intrakraniellen Druckes Lumbalpunktion.

4. Bei starkem Druck oder bei negativem Lumbalpunktat soll eine Dekompressionsoperation vorgenommen werden, entweder über dem Schläfelappen oder über dem Kleinhirn oder an diesen beiden Stellen.

5. Wenn die Symptome sehr beängstigend sind, soll der Seitenventrikel eröffnet werden. Doch soll man womöglich damit 24 Stunden warten und zuerst die einfache Duraincision ausführen.

6. Bei Fällen, wo die Infektion durch das Labyrinth in die subduralen Räume eingedrungen zu sein scheint, soll die Drainage der subduralen Räume in der Gegend des Aquaeductus vestibuli und Aquaeductus cochleae vorgenommen werden.

C. Compaired (Madrid): **Diagnostic et traitement des abcès intra et extracérébraux d'origine otitique.**

Schlüsse: 1. Bis heute gibt es keine absolut verläßlichen klinischen Symptome für extradurale, intradurale oder intrakranielle Erkrankungen.

2. Die einzige Behandlungsmethode ist die chirurgische. Diese ergibt aber auch nicht immer die gewünschten Resultate, sei es, daß die Therapie zu spät eingesetzt oder nicht genügend ausgedehnt wurde oder sei es durch Komplikationen, die sich bei der Operation oder Nachbehandlung in den Weg stellen.

Generated on 2019-10-24 12:25 GMT / http://hdl.handle.net/2027/uc1.b3252758
Public Domain in the United States, Google-digitized / http://www.hathitrust.org/access_use#pd-us-google
Digitized by Google
Original from UNIVERSITY OF CALIFORNIA

Jules Mouret, professeur adjoint à la Faculté de médecine de Montpellier: **Des voies de propagation de l'infection de l'oreille moyenne dans l'interne du crâne.**

I. Tympanale Wege. Die Infektion in den Schädel kann durch verschiedene Wände der Trommelhöhle (direkt oder indirekt) gehen: 1. Dehiscenzen, anatomische Wege für Blutgefäße und Nerven, 2. intravenös, 3. Läsionen in den Knochen.

A. Äußere Wand: Läsion der oberen Gehörgangswand.

B. Obere Wand: Diese enthält viele Dehiscenzen und Kanäle (Körner, Bürckner, Revers): *a)* für den Ast der Meningea media, *b)* für den Nervus Jacobsoni, *c)* für zahlreiche Venen. Abgesehen davon können Läsionen des Tegmen die Infektion in die Schädelhöhle leiten. Der Eiter kann durch die dicken oberen Enden des Hammer und Amboß, durch die verschiedenen Bänder im Attik nur schwer nach unten fließen und stagniert häufig oben.

C. Die hintere Wand: Die Läsion derselben führt zur Mastoiditis und von dort eventuell zur Infektion des Sinus oder Facialis.

D. Die untere Wand: Diese bietet ein Punctum minoris resistentiae und führt leicht zur Thrombophlebitis des Bulbus.

E. Die vordere Wand. Diese führt zur Carotis und dem Plexus pericarotideus.

F. Die innere Wand. Kommunikation zum Labyrinth.

II. Wege durch den Warzenfortsatz. Die Infektion kann durch die Tabula interna, durch Dehiscenzen, Kanälchen oder durch die Venen gehen. Besonders gefährlich sind die Stellen der großen Zellen und der Diploevenen gegen den Sinus. Man kann den Warzenfortsatz in drei Teile teilen: *a)* die vordere Region (enthält das Antrum, die großen Zellen gegen den Sinus und die hintere Wand der Trommelhöhle und des Gehörganges). Infektionswege: Tegmen antri, Aquaeductus Falloppii, gegen den äußeren und hinteren Bogengang; *b)* mittlere Region (Sinusgegend); *c)* hintere Region (cerebellös).

III. Extralabyrinthäre Wege durch das Felsenbein: *a)* Zellen, *b)* Canalis petromastoideus, *c)* Aquaeductus Falloppii.

IV. Intralabyrinthäre Wege durch das Felsenbein: *a)* kommunizierende Blutgefäße, *b)* ovales Fenster, *c)* rundes Fenster, *d)* Promontorium, *e)* äußerer Bogengang, *f)* hinterer Bogengang. Die Fisteln des letzteren führen allerdings häufiger zu Eiterung der retrolabyrinthären Zellen. Umgekehrt kann der obere Bogengang durch die retrolabyrinthären Zellen oder solche des canalis petromastoideus infiziert werden.

Die Weiterleitung der Eiterung vom Labyrinth zum Schädelinnern kann stattfinden: *a)* auf präformierten Wegen, *b)* venös, *c)* Nekrose der Labyrinthkapsel. Doch glaubt Redner, daß wohl häufiger eine Infektion von den perilymphatischen Räumen aus erfolgen wird. *d)* Knochendehiscenzen.

V. Gang der Infektion im Schädelinnern. Es gibt vier Möglichkeiten: *a)* Läsionen per continuitatem, *b)* Weiterschreiten durch die Gefäße, *c)* Mikrobendiffusion längs der meningealen Räume, *d)* der Prozeß bleibt lokalisiert.

Es folgen Tabellen, welche die Beziehung der intrakraniellen Komplikationen mit den Läsionen im Ohr angibt. Die intrakraniellen Komplikationen können in fünf Gruppen geteilt werden: *a)* Extraduralabsceß und Pachymeningitis, *b)* Phlebitis des Sinus, *c)* Meningitis, *d)* Hirnabscesse, *e)* Läsion gewisser intrakranieller Nerven.

Generated on 2019-10-24 12:25 GMT / http://hdl.handle.net/2027/uc1.b3252758
Public Domain in the United States, Google-digitized / http://www.hathitrust.org/access_use#pd-us-google
Digitized by Google
Original from UNIVERSITY OF CALIFORNIA

E. Schmiegelow (Kopenhagen): **Sur les indications du traitement opératoire des labyrinthitis suppuratives secondaires et leur traitement.**

Die Arbeit stützt sich auf 42 Labyrintheiterungen infolge von Mittelohrentzündungen. 10mal lag circumscripte oder seröse Labyrinthitis vor, diese heilten nach der Radikaloperation. Die übrigen 42 Fälle waren diffus, 4mal auf Grund akuter, 38mal auf Grund chronischer Mittelohreiterungen. 21 Fälle aus der zweiten Gruppe wurden nur radikal operiert. Bei einem Falle akuter Mittelohrentzündung wurde nur die Parazentese gemacht. Von diesen 22 Fällen starben 2, von den restlichen 20 starben 7. 10mal wurde das Labyrinth eröffnet, davon heilten 7 Fälle aus, 2 starben an Komplikationen, die vor der Operation bestanden, einer an postoperativer Meningitis. Redner legt den lokalen Veränderungen des Labyrinths größere Bedeutung für die Indikation bei als den funktionellen. Er gibt eine kurze Übersicht über die Geschichte der Labyrinthoperation und empfiehlt vor allen anderen Methoden der radikalen Eröffnung die von Uffenorde mit primärer Freilegung des Facialis.

Trétrôp (Anvers): **Les pyolabyrinthites.**

I. Das innere Ohr kann auf drei Arten entzündlich affiziert werden:

1. auf dem Blut- oder Lymphwege,
2. durch direkte Übertragung aus der Nachbarschaft,
3. traumatisch.

Ad 1. Es bestehen Blutgefäßanastomosen zwischen Mittelohr und Labyrinth.

Ad 2. Die Wege vom Mittelohr sind am häufigsten der äußere und der horizontale Bogengang und das Promontorium und die Fenster. Aber auch auf dem Umweg durch den Schädelknochen kann die Labyrinthinfektion erfolgen.

Ad 3. Frakturen des Felsenbeines, Tumoren.

II. Pathologische Anatomie, Ätiologie, Häufigkeit.

Es gibt circumscripte und diffuse, offene und geschlossene Labyrintheiterungen. Auf dem Wege durch das Promontorium werden diffuse Eiterungen entstehen. Der Knochen kann nekrotisch oder regenerierend aussehen. Das Cholesteatom wirkt usurierend auf den Knochen. Die Tuberkulose zeichnet sich durch den diffusen, nicht begrenzten Prozeß im Knochen aus. Scharlach zerstört den Knochen rapid. Diphtherie ist selten. Basisfrakturen erreichen den Canalis Fallopii. Operativ kann zum Beispiel bei der Parazentese das runde Fenster lädiert werden. Es folgt eine Statistik über die Häufigkeit eitriger Labyrinthentzündungen.

III. Bakteriologie.

Staphylokokken, Streptokokken, Pneumokokken, Coli, Pyocyaneus sind häufig. Spezifisch ist besonders der Tuberkelbacillus. Ob es aseptisch-eitrige Labyrinthitiden gibt, ist praktisch noch nicht bewiesen.

IV. Physiologie und Symptomatologie.

Die Physiologie des Labyrinths wird übersichtlich besprochen und der Drehnystagmus, die kalorische und galvanische Reaktion ausführlich beschrieben.

Symptome: akustische Taubheit, subjektive Geräusche, statische und dynamische Störungen; nicht akustische: Orientierungsstörungen, Schwindel, Erbrechen, Sehstörungen, Muskelstörungen. Als charakteristisch für Labyrinth-

Generated on 2019-10-24 12:25 GMT / http://hdl.handle.net/2027/uc1.b3252758
Public Domain in the United States, Google-digitized / http://www.hathitrust.org/access_use#pd-us-google
Digitized by Google
Original from UNIVERSITY OF CALIFORNIA

affektion nimmt der Redner die subjektiven Geräusche um Ut⁴. Die Prüfung mit der Sprache ist nicht durchführbar, da das andere Ohr schwer auszuschließen ist. Dem Autor scheint der Bárányesche Lärmapparat nicht bekannt zu sein. Hohe Stimmgabeltöne werden nicht wahrgenommen. Bei den Orientierungsstörungen wird das v. Steinsche Schema aufgestellt. Beschreibung der dynamischen Störungen: Gangart, Schwindel, Rhombergsche Probe etc.

Sehstörungen: Der Nystagmus. Je leichter erregbar oder je gereizter infolge der Entzündung ein Labyrinth ist, desto intensiver wird der künstliche Nystagmus auftreten. Bei Labyrinthzerstörung wird der Nystagmus vom kranken Ohr aus nicht mehr beeinflußbar sein. Die drei Grade des Nystagmus nach Alexander: Der Drehnystagmus wird nach Bárány beschrieben, das Fistelsymptom erwähnt und hierauf der Wert der kalorischen und galvanischen Reaktion gewürdigt.

Bei Labyrinthaffektionen treten, wenn der Pat. zu Bewegungen angehalten wird, Zittern und rasche Ermüdung in den Muskeln auf.

Fieber deutet auf eine Komplikation neben der Pyolabyrinthitis.

Diagnose der akuten und der latenten Labyrintheiterung. Redner legt hohen Wert auf den lokalen Befund bei der Operation.

V. Weg, Komplikationen.

Die Pyolabyrinthitis kann in zwei Gruppen geteilt werden: Perilabyrinthitis und Endolabyrinthitis. Die erstere bedeutet nur, daß der Prozeß gegen das Labyrinth fortschreitet. Die Endolabyrinthitis zerfällt in die circumscripte und diffuse. Die erstere kann durch Leukozytose ausheilen, die einen fibromembranösen Wall bildet; sie kann operativ heilen oder durch Sequesterbildung. Die diffuse Form kann sequestrieren. Sie kann zu intrakraniellen Komplikationen führen.

VI. Diagnose und Prognose.

Die früher erwähnten diagnostischen Merkmale werden zusammengefaßt und die Differentialdiagnose gegenüber Meningitis und Hirnabsceß abgesteckt. Die Prognose ergibt nach Gerber 16%, nach Bezold 20%, nach anderen bis zu 86% Todesfälle.

VII. Therapie.

a) Präventiv: Da die Mittelohreiterungen den häufigsten Grund für Pyolabyrinthitis abgeben, müssen sie rationell behandelt werden (konservativ oder operativ).

b) Direkte Behandlung: Bettruhe etc. Gegen die Geräusche Brom. Kollargolbäder des Ohres.

c) Die chirurgische Behandlung: Die einen operieren jede Labyrinthitis, die anderen scheuen die Labyrinthoperation. Der Autor empfiehlt diese, wenn intrakranielle Komplikationen bestehen. Er beschreibt verschiedene Operationsarten.

Moure (Bordeaux): **Des interventions sur le golf de la jugulaire.**

Ein Pat. bekommt eine Sinusthrombose, ohne daß Fieber oder ein anderes Symptom bestanden hatte. Der einzige Befund war eine exzessiv starke Mittelohreiterung. Deshalb wurde die Antrotomie gemacht. Beim Verbandwechsel entleerte sich Eiter bei Druck auf die Halsmuskeln. Neuerliche Operation: Entfernung der Spitze, negativer Befund. Infolge der starken Eiterung

Digitized by Google
Original from UNIVERSITY OF CALIFORNIA
Generated on 2019-10-24 12:25 GMT / http://hdl.handle.net/2027/uc1.b3252758
Public Domain in the United States, Google-digitized / http://www.hathitrust.org/access_use#pd-us-google

wird ein dritter Eingriff unternommen und nach einem Cerebellarabsceß gefahndet. Nach der erfolglosen Operation trat Meningoencephalitis auf. Die Autopsie ergab Vereiterung des Sinus und Bulbus.

Im Anschluß an diesen Ausnahmsfall bespricht der Redner die verschiedenen Behandlungsmethoden der Jugularisthrombose:

I. Obere Eröffnung des Golfes: *a)* Durchspülung nach Unterbindung der Jugularis vom Sinus aus (Zaufal); diese Methode kann unvollkommen sein; *b)* die Drainage durch den Sinus und die Jugularis (Zaufal). Ein Thrombus kann das Drain aufhalten; *c)* Katheterismus; Annähen des Jugularisstumpfes an die Haut (Alexander); *d)* Curettage; gefährlich und oft nicht ausreichend, da kleinere Thromben ausweichen können; *e)* Tamponade nach Grunert; ebenfalls nicht befriedigend.

II. Eröffnung des Golfes. Freilegung der vorderen Wand: *a)* transmastoidal, *b)* transtympanal.

Methoden nach Jansen, Grunert und Stenger, Laurens, Voss, Ivanoff. Die Voss-Ivanoffsche Operation ist die leichteste. Die Methode von Tandler findet keine Erwähnung. Man wird sich mit der anzuwendenden Methode am besten nach dem jeweiligen Befund richten.

Ricardo Botey (Barcelona): **Faut-il ou ne faut-il pas lière la jugulaire dans la phlébite du sinus latéral?**

Der Autor war früher Anhänger der Unterbindungsmethode, ist jetzt aber gegen die Unterbindung eingenommen. Von 8 Fällen wurden zwei mit Unterbindung, zwei mit Resektion der Jugularis behandelt. Diese vier starben. Die vier anderen, bei denen keine Jugularisligatur ausgeführt wurde, genasen. Die Ligatur ist gefahrvoll: Zirkulationsstörungen im Gehirn, Ödem, Erweichung, Blutung im Gehirn etc. Die Unterbindung irritiert die Intima und erleichtert das Durchwandern der Bakterien. Sie führt eventuell zur Zerbröckelung und Auflösung des Thrombus und so zu Metastasen. Außerdem sind manche otologische Thrombosen gutartig und infizieren den Organismus nicht.

Konklusionen: 1. Bei Thrombose des Sinus lateralis ohne Gerhardsches Phänomen. Öffnung und Curettage des Sinus; 2. bei Erkrankung der Jugularisunterbindung an der Clavicula und Resektion der Jugularis; 3. die Auflagerungen auf den Sinus sind nicht mit Phlebitis zu identifizieren.

Taptas (Konstantinopel): **De la Thrombophlébite du Sinus lateralis.**

Häufig findet man perisinuöse Abscesse, manchmal aber nur Zerstörungen der knöchernen Sinuswand bei eitriger Thrombose des Sinus. Unter Umständen ist der Sinusgang leer; das sind günstige Fälle. Man muß bei der Operation besonders auf die Zellen achten, die, oft dem Blick verborgen, sich dann als erkrankt erweisen. Auch an die Zellen im Jochfortsatz darf nicht vergessen werden.

Pathogenese. Der Thrombose geht die Phlebitis voraus, die man deshalb auch unter dem Thrombus findet. Die Infektion findet durch direktes Übergreifen vom Knochen oder auf dem Wege der kleinen Venen statt. Kleine thrombosierte Gefäße, welche die Sinuswand oder Jugulariswand durchschneiden, und üppige Granulationen auf diesen Wänden können als Zeichen eines noch bestehenden Kampfes derselben gegen die Infektion aufgefaßt werden. Die Form des Thrombus gibt keinen verläßlichen Aufschluß darüber, ob er schon infiziert ist oder nicht. Eine Thrombose des Sinus lateralis kann durch Wachsen eines Thrombus aus einem anderen Gefäß entstehen.

Selten tritt Thrombose ohne vorhergehende Phlebitis auf, wenn die Mikroben die Passage des Blutes aufhalten. Der Autor hat eine Kompressions-

Digitized by Google
Original from UNIVERSITY OF CALIFORNIA
Generated on 2019-10-24 12:25 GMT / http://hdl.handle.net/2027/uc1.b3252758
Public Domain in the United States, Google-digitized / http://www.hathitrust.org/access_use#pd-us-google

thrombose durch einen liegen gebliebenen Tupfer beobachtet. Doch scheinen an Kompressionsthrombosen die Mikroorganismen ihren Anteil zu haben. Die Erklärung für die in ihrer Existenz bewiesene Wandthrombose ist bisher nicht gelungen.

Otitische Thrombose ohne sichtbare Veränderung im Ohr. Latente Mastoiditis. Wenn ein Pat. über immer wiederkehrende Schmerzen im Ohr und Warzenfortsatz klagt, bei Rötung des Trommelfells und Gehörabnahme, so hat man eine latente Mastoiditis zu diagnostizieren und zu behandeln. Der Autor bespricht dann die otitische Pyämie ohne Thrombophlebitis.

Therapie: Man hat zu unterscheiden: 1. Pyämie nach Thrombophlebitis, 2. Beteiligung oder Nichtbeteiligung der Jugularis, 3. steriler Thrombus, 4. der Sinus enthält Blut (keine Thrombose oder wandständige Thromben).

Der Autor zieht folgende Schlüsse:

1. Wenn der Thrombus hoch im Schädel sitzt und durch Tamponade zu isolieren ist, soll man den Bulbus und die Jugularis in Ruhe lassen.

2. Wo der Thrombus weit hinuntersteigt, so daß man die Jugularis ligieren muß, soll man sie auch incidieren und den Bulbus eröffnen.

3. Wenn man die Vene nicht eröffnen will, soll man sie auch nicht ligieren, da der Blutstrom nach Beseitigung des kranken Knochens die Alteration der Sinuswand reparieren kann. Bei obliterierender Thrombose ohne infektiösen Charakter soll man nur den Knochenherd entfernen.

Wenn Pyämie ohne Thromben vorliegt, soll man sich danach richten, ob der Knochen und die Sinuswand normal aussehen oder nicht. Im ersten Fall wird man beide in Ruhe lassen, im zweiten Fall jedoch wie bei der Thrombophlebitis vorgehen.

Jörgen Möller (Kopenhagen): **Sur la classification des surdités progressives chroniques.**

I. Chronisch-progressive Ertaubung katarrhalischen Ursprunges. Der Grund ist meistens die Bildung von starrem Bindegewebe.

II. Chronisch-progressive Ertaubung, charakterisiert durch Knochenveränderungen:

1. Otosklerose. Der Autor stellt das Politzersche Bild der Otosklerose auf;

2. traumatisch. Manasses Fall, der verläßlich nachgeprüft wurde. Es bestand ein Bruch der Steigbügelplatte mit teils bindegewebigen, teils knöchernen Neubildungen im Labyrinth. Der Autor deutet diese Form als Periostitis;

3. chronisch-ossifizierende Labyrinthitis. Diese kann auf Grund einer chronischen Mittelohreiterung, auf Grund von Tumoren oder Lues oder aus unbekannten Ursachen entstehen.

III. Chronisch-progressive Ertaubung auf Grund von Nervenalterationen:

1. chronisch-progressive Labyrinthtaubheit. Atrophie des Cortischen Organes. Verlagerung der Reissnerschen Membran. Nach Wittmaak ist das männliche Geschlecht bevorzugt;

2. Kesselschmiedetaubheit. Atrophie des Cortischen Organes, meist auf die Basalwindung beschränkt;

3. progressive Ertaubung durch Acusticustumoren. Die Symptome sind gleich, ob der Tumor den Acusticus selbst oder dessen Nachbarschaft befällt. Es herrscht dann eine Infiltration der Nerven mit Tumorsubstanz oder Druckatrophie.

Macleod Yearsley (London): **The treatment of the later stages of chronic catarrhal deafness.**

Digitized by Google
Original from UNIVERSITY OF CALIFORNIA
Generated on 2019-10-24 12:25 GMT / http://hdl.handle.net/2027/uc1.b3252758
Public Domain in the United States, Google-digitized / http://www.hathitrust.org/access_use#pd-us-google

Der Autor will mit dieser Arbeit eine Diskussion anregen. Wir lernten in letzter Zeit in bezug auf die Behandlung chronischer Eiterungen und in bezug auf die Prophylaxe (Nasenrachenraum) viel zu. Die Behandlung der chronisch-entzündlichen, nichteitrigen Mittelohrertaubungen hat keine solchen Fortschritte gemacht. Es ist wichtig, bei derartigen Fällen zu unterscheiden, ob die Tube oder das Mittelohr der Hauptsitz der Erkrankung sind. Bei ersteren werden systematische Luftduschen gute Erfolge erzielen. Selbstbehandlung ist zu vermeiden. Bei Sitz im Mittelohr haben dem Autor Injektionen von Jod in Lanolin und Parolein durch die Tube gute Dienste geleistet. Fibrolysin hat versagt. Die operative Mobilisierung des Hammers ist von großem Wert.

Artur V. Cheatle (London): **The infantile types of the temporal bone and their surgical importance.**

Es gibt zwei Typen, die beim Erwachsenen die Charaktere des kindlichen Warzenfortsatzes zeigen: diploetische und dichte Warzenfortsätze. Der Autor meint, daß derartige Zustände die chronischen Eiterungen begünstigen und daß die dichte äußere Antrumwand einen Grund für diese und nicht einen Folgezustand bedeuten.

E. Lombard (Paris): **Les paralysies des nerfs moteurs de l'oeil dans leurs rapports avec les otites suppurées. La paralysie otique de la VIme paire.**

Die Lähmung der Augenbeweger hat hohen diagnostischen Wert. Oculomotoriuslähmung spricht für Großhirn, Abducens für Kleinhirn. Desgleichen sind sie wichtige Begleiterscheinungen bei Meningitis und Cavernosusthrombose. Der Autor bespricht sodann die Literatur der Abducenslähmung. Diese kann bei Otitiden ohne intrakranielle Komplikation auftreten.

Der Verlauf der Abducenslähmungen ist folgender: Häufig heftige Kopfschmerzen (Gradenigo) in der Stirn- oder Schläfengegend. Nach Schwinden derselben tritt dann die Paralyse auf. Sie tritt nie vor dem fünften Lebensjahr auf, was vielleicht auf die diploetischere Beschaffenheit der Pyramide zurückzuführen ist. Die Schmerzen, die eventuell mit der Lähmung zusammen bestehen, sind oft neuralgischer Art und auf den Trigeminus konzentriert. Die Otitis ist entweder akut oder chronisch; in diesem Falle besteht zur Zeit des Gradenigoschen Symptomenkomplexes meist eine akute Exazerbation.

Dem Gradenigoschen Symptomenkomplex liegen zwei Theorien zugrunde. Die erste deutet die Paralyse als Reflexaktion, die zweite nimmt eine anatomische Läsion des Nerven an. Der Autor schließt sich in der Kritik der Reflextheorie der Gradenigoschen Arbeit vom Jahre 1907 an. Die pathologische Anatomie zeigt als Grund: Thrombophlebitis des Cavernosus, Thrombophlebitis des Petrosus superior, Osteitis der Pyramidenspitze. Manchmal ist die ganze Spitze erkrankt, manchmal sind Zellen vorhanden und diese sind afiziert. Die pathologische Anatomie des Nerven ist unbekannt. Die Prognose hängt von eventuellen Komplikationen (Absceß, Thrombophlebitis, Meningitis, Labyrinthitis) ab. Bestehen diese nicht, so ist die Prognose um so unsicherer. Immer soll man die Lumbalflüssigkeit wiederholt systematisch untersuchen. Die operative Therapie kann solange aufgeschoben werden als man auf einen spontanen Rückgang der Erscheinungen hoffen kann.

P. Jaques (Nancy): **L'inspection otologique des écoles.**

Der Autor weist auf die große Bedeutung der Ohruntersuchung bei Kindern hin. Bezold konnte 42% schwerhöriger Schulkinder heilen. Besondere Aufmerksamkeit verdient natürlich die Untersuchung des Nasenrachen-

Digitized by Google
Original from UNIVERSITY OF CALIFORNIA
Generated on 2019-10-24 12:26 GMT / http://hdl.handle.net/2027/uc1.b3252758
Public Domain in the United States, Google-digitized / http://www.hathitrust.org/access_use#pd-us-google

raumes. Die Schwerhörigen, die alljährlich zu Beginn des Schuljahres ausgeforscht werden sollen, sollen gesonderten Unterricht erhalten. Die Rolle des Arztes wird natürlich auch prophylaktisch sein; er wird die „Adenoiden", die noch kein infiziertes Ohr haben, behandeln. Dabei werden schon äußere Zeichen, Schnupfen etc., Anhaltspunkte bieten, bei wem man die genaue Untersuchung des Nasopharynx wird veranlassen müssen. Auf diese Weise wird der nicht spezialistische Schularzt einen genügend großen Spielraum für seine Tätigkeit haben, doch ist der geschulte Spezialist für die genaue Untersuchung und Behandlung nicht zu umgehen.

Trétrôp (Anvers): **La terminologie otologique.**

Der Autor schlägt die Namen vor: Exotitis, Mediotitis, Endotitis. Ferner Pyomediotitis, Mucomediotitis, Toxiendotitis. Hydromediotitis für Hydropsie der Trommelhöhle, Hämoendotitis für Bluterguß ins Labyrinth. Für die verschiedenen katarrhalischen Prozesse wählt er die Termini: Mediotitis cicatricans, ossificans etc.

Politzer (Wien): **Études sur les suppurations de labyrinthe.**

Erster Fall: 24jähriger Mann, Eiterung des rechten Mittelohres seit 15 Jahren. Kalorische Reaktion prompt. Typische Radikaloperation. Bogengang mit Ostephyten besetzt. 4 Tage danach vestibulo-meningeale Symptome. Labyrinthoperation. Lumbalpunktat trüb. Vorübergehende Besserung. Exitus zwei Wochen später. Die histologische Untersuchung ergab einen älteren Prozeß in der Schnecke und eine frische, eitrige Labyrinthitis und Meningitis. Trotz des alten Prozesses in der Schnecke war der Vestibularis noch zur Zeit der Aufnahme ins Spital erregbar.

Der zweite Fall, der bei der Aufnahme Labyrinthsymptome nebst linksseitiger chronischer Mittelohreiterung aufwies, wurde anfangs nur radikal operiert. 2 Tage nachher Fieber, Kopfschmerz. Labyrinthoperation, 3 Tage darauf Exitus. Obduktion: Meningitis. Der Autor empfiehlt unbedingt die gleichzeitige Ausführung der Labyrinthoperation mit der Radikaloperation.

Gradenigo et Stefanini: **Sur l'acoumetrie.**

Der von den Autoren vorgeschlagene „Index vocalis" ist ein Bruch, der im Zähler das Gehör für Flüstersprache, im Nenner das für Konversationssprache angibt (zum Beispiel $^1/_{10}$). Das Hörfeld gibt die Tongrenzen für das betreffende Individuum, der Hörhorizont die Hörweite an. Man soll aus jeder Oktave einen Ton prüfen; für gröbere Prüfungen genügt ut, ut^2, ut^4. Zur Bestimmung der oberen Grenze haben die Autoren das Zwaardemakersche Instrument mit der Kautschukmembran verwendet. Aus angeführten Gründen ziehen sie jetzt den Schulzeschen Monochord vor. Es werden sodann die Schwierigkeiten der Hörprüfung mit der Sprache gewürdigt.

Henry O. Reck (Baltimore): **Primary Union after Mastoidectomy.**

Die primäre Vernähung nach Mastoidektomie bietet vor allem den Vorteil, daß der Pat. nach einer Woche das Spital verlassen kann. Der Autor gibt vor allem einen kurzen Überblick über die Geschichte dieses Verfahrens, das mit M. Schades Publikation vom Jahre 1886 in die Öffentlichkeit gebracht wurde. Er empfahl zuerst die Vereinigung unter frischem Blutschorf. Die Gegner wandten dagegen ein, es sei nicht gut, die eben ausgeräumte Höhle mit vielleicht infiziertem Material (Blut des Pat.) zu füllen. Die klinische Beobachtung hingegen zeigte die regenerative Wirkung des Blutes. Ferner wirkt es direkt desinfizierend; diesbezüglich ist das stehende Blut dem fließenden überlegen. Es folgt eine Beschreibung der Technik der Operation und Nachbehandlung.

Digitized by Google
Original from UNIVERSITY OF CALIFORNIA
Generated on 2019-10-24 12:26 GMT / http://hdl.handle.net/2027/uc1.b3252758
Public Domain in the United States, Google-digitized / http://www.hathitrust.org/access_use#pd-us-google

Sohier-Bryant (New-York): **The interpretation of Clinical Hearing Tests according to the Authors Sensitive Hair Theory of Sound Perception.**

Der Autor will darüber sprechen, warum nach seiner Theorie der Verlust hoher Töne allein von Läsionen der Schnecke abhängig ist. Eine lokalisierte Läsion kann nur eine quantitative, nicht aber eine qualitative Hörschädigung herbeiführen. Denn nach des Autors Theorie werden die Töne erst im Gehirn, nicht aber in der Schnecke differenziert, das heißt von jedem Ton werden alle Härchen erregt.

Sargent Snow (Syracuse): **Prevention of Catarrhal States that lead to Deafness.**

Es können zweierlei Gründe für chronische, zur Ertaubung führende Katarrhe vorliegen: operative (Zustand des Nasopharynx) und funktionelle. Dazu rechnet der Autor vor allem Autointoxikation. Beide Formen können kombiniert sein. Autointoxikation zeigt sich im frühzeitigen Altern, belegter Zunge, fahler Hautfarbe etc. In solchen Fällen kommt es zur Ausscheidung von Autotoxinen durch die Schleimhäute. Durch Ansammlung dieser Toxine kommt es zu akuten Erscheinungen (Durchfall, Fieber, Kopfschmerz). Pat. mit chronischer Otitis media soll man zu einem Stoffwechselspezialisten schicken. Der Autor empfiehlt innerlich Calomel.

Bar (Nice): **Toxydermie après trépanation mastoïdienne: cas de septicémie otogène sans trombosinusite.**

Ein 6jähriges Kind hatte vor 2 Jahren eine linkseitige Mittelohreiterung, die zur Zeit der Beobachtung rezidivierte. Mastoiditis. Operation. 2 Tage darauf tritt ein erysipelatöser Fleck in der Umgebung der Ohrmuschel auf. Keinerlei Schmerzen. Die Röte verschwindet auf Druck. Neue Plaques treten auf. Temperatur 38°. 2 Monate danach war die Wunde total geheilt, die Hautaffektion bestand aber weiter. Abführmittel, Chinin. Die Krankheit wird als allgemeine Pyämie gedeutet, die an dem Punctum minoris resistentiae Hautveränderungen hervorrief.

Clarence John Blake (Havard University): **Mastoidectomy in Relation to Primary Healing.**

Der Autor war seit mehr als 20 Jahren ein Anhänger der Methode, die Wundhöhle nach Mastoidektomie mit Blut zu füllen. Er bespricht kurz die Anatomie des knöchernen Warzenfortsatzes und meint, 2 Formen begünstigen die Infektion mit Zerstörung. Erstens Zellen, die bis zur Peripherie reichen, und zweitens diploetische Zellen in der Basis der Trabekeln.

W. Sohier-Bryant (New-York): **Technical points which furnish the best curative, functional and cosmetic results in Mastoid Operations for Extradural Lesions.**

Der Autor zieht aus seiner Erfahrung folgende Schlüsse: Die besten kosmetischen und Heilungsresultate bei Mastoidoperationen werden erzielt: 1. durch strenge Aseptik, 2. durch primäre Naht und wenig Drainage, 3. durch Schonung der Paukenhöhle, 4. die Paukenhöhle muß vor der Schließung der Operationswunde zur Heilung gebracht werden, 5. Politzern 3—4 Tage nach der Operation, 6. Radikaloperation soll nur bei indizierten Fällen vorgenommen und alles Gesunde geschont werden, 7. durch Behandlung der Tube, 8. durch Schonung der Cochlea, außer wenn diese von der Eiterung ergriffen ist.

A. Rejtö (Budapest): **Some Observations on the Temporal bone.**

Digitized by Google
Original from UNIVERSITY OF CALIFORNIA
Generated on 2019-10-24 12:26 GMT / http://hdl.handle.net/2027/uc1.b3252758
Public Domain in the United States, Google-digitized / http://www.hathitrust.org/access_use#pd-us-google

Die verschiedenen Folgeerkrankungen der Mittelohrentzündung können am besten durch anatomische Variationen erklärt werden. Da kommen vor allem Dehiscenzen in Betracht. Der Autor hat 4 Variationen gefunden: 1. am Os tympanicum, 2. am Sulcus jugularis, 3. am Tegmen, 4. am Facialkanal. Er machte durch 100 Schläfenbeine Schnitte in der Richtung vom Warzenfortsatz zum Canalis caroticus. Am Os tympanicum fand er 4mal Dehiscenzen, am Sulcus jugularis 6mal (2 gegen den Saccus endolymphaticus, 2 gegen das Mittelohr), am Tegmen antri 9mal, am Tegmen tympani 4mal. Am Facialkanal fand er 2 Typen von Dehiscenzen: 3mal nadelkopfgroße, gegen den lateralen Bogengang geschlossene, und 8mal 1—2 *mm* lange, gerade hinter der Fenestra ovalis.

Fröschels.

Berliner otologische Gesellschaft.

Sitzung vom 17. Juni 1910.

Vorsitzender: Herr Lucae. Schriftführer: Herr Schwabach.

1. Vor der Tagesordnung demonstriert Herr Busch einen 4jährigen Hämophilen aus der Brühlschen Poliklinik, bei dem wegen einer akuten Mittelohreiterung mit subperiostalem Abscess die Aufmeißelung des Antrums vorgenommen werden mußte. Während es bei der Operation fast gar nicht blutete, kam es in den beiden ersten Tagen nach der Operation zu vielfachen erheblichen Nachblutungen, durch die schließlich das Leben des Kindes aufs äußerste gefährdet wurde. Tamponade mit Jodoformgaze in Gelatine getaucht. Tamponade mit in Suprarenin getauchter Gaze und Wasserstoffsuperoxyd war erfolglos. Die Blutung stand erst auf Verschorfung der ganzen Wundhöhle mit dem Paquelin und Tamponade mit Eisenchloridwatte. Die Nachbehandlung verlief im übrigen bis auf Abstoßungen schalenförmiger Sequester infolge der Paquelinverätzung ohne Besonderheiten.

Vortragender stellt die Frage zur Diskussion, ob man bei einem derartigen Falle nicht etwa mit einer Stichincision des Abscesses und Anlegung einer Bierschen Saugglocke auskommen könne.

Herr Haike hat bei starken Nebenhöhlenblutungen gute Erfolge von der Anwendung des Kafemannschen Mittels (Sol. calc. chlorat. 4·0/50·0 1 Teelöffel 1 Tag vor der Operation zu nehmen) gesehen.

Herr Passow machte vor 10 Jahren eine ähnliche Erfahrung wie der Vortragende, der Pat. lebt jetzt noch und ist 18 Jahre alt. Von den Hämophilen in dieser Familie ist keiner älter als 22 Jahre geworden.

Herr Blumenthal sah bei einer Adenoidenoperation bei einem Hämophilen guten Erfolg von vorheriger Einnahme von 0·5 Calc. saccharatum.

Herr Wagener rät zur Serumtherapie. Da dieselbe jedoch erst nach einiger Zeit wirkt, wird sie zweckentsprechend längere Zeit vor der Operation in energischer Weise angewandt.

Herr Busch hält dies auch für geeignet, wenn nicht, wie in diesem Falle, die Zeit zum operativen Eingriff drängt.

2. Herr Busch demonstriert sodann einfache und stereoskopische Röntgenplatten, auf denen das Felsenbein nach einer neuen Methode dargestellt ist. Während bisher bei fronto-occipitalen oder Queraufnahmen die Felsenbeine entweder mehr oder weniger einander deckten oder von der Orbita verdeckt

Generated on 2019-10-24 12:26 GMT / http://hdl.handle.net/2027/uc1.b3252758
Public Domain in the United States, Google-digitized / http://www.hathitrust.org/access_use#pd-us-google
Digitized by Google
Original from UNIVERSITY OF CALIFORNIA

wurden, ist dieser Nachteil bei seiner Methode vermieden. Die Aufnahmen geschehen durch eine Bleiglasröhre, die der Pat. bei schräg geneigtem Kopfe in den Mund nimmt. Es wird so bei der relativ geringen Entfernung vom Felsenbein ein gutes Bild erzielt, welches durch Verschieben der Röhre stereoskopisch wirkt. Die demonstrierten Aufnahmen zeigen die schwierigen topographischen Verhältnisse ausgezeichnet in plastischer Klarheit.

3. Herr Clauss zeigt einen Pat., der kurz von dem Umbo im Trommelfelle einen intralamellaren Absceß hat. Es besteht sonst keine Entzündung und keine Verletzung, die Hörfähigkeit ist normal. Schwartze und Grunert, welche diese Affektion zuerst beschrieben, nahmen als Ursache meist ein Trauma an.

4. Herr Graupner demonstriert den Pat., welcher in der Aprilsitzung mit einem Cancroid der Ohrmuschel gezeigt worden war. Die Behandlung nach der Nagelschmidtschen Methode mit Hochfrequenzströmen hatte hier im Stich gelassen, es zeigte sich ein Weiterkriechen des Carcinoms unter der Haut und den Drüseen am Halse, so daß der Patient operiert werden mußte.

Tagesordnung.

1. Herr Passow.

Vor 1 Jahre hatte Vortragender in dieser Gesellschaft eine Pat. mit einem objektiv hörbaren Ohrgeräusch gezeigt, welches nach der Unterbindung der Carotis externa verschwand. Während der Erfolg scheinbar glänzend war, konnte die Dauer desselben nicht verfolgt werden, da die Pat. durch Suicid endete. Vortragender stellt jetzt einen Pat. von 62 Jahren vor, der an Dilatatio cordis und Arteriosklerose leidet und ein ihn aufs äußerste quälendes Ohrgeräusch durch Druck auf den hinteren Rand des Sternocleidomastoideus vollständig zum Verschwinden bringen konnte. An dieser Stelle zeigte sich eine geringe Schwellung, die deutlich pulsierte. Bei der Operation wurde nach Zurückklappen des Sternocleido eine äußerst stark erweiterte, geschlängelte Arteria occipitalis gefunden, die auf 3 *cm* exzidiert wurde. Von diesem Augenblick ist jetzt seit 2 Monaten das Ohrgeräusch verschwunden. Zur Diagnose derartig erweiterter arteriosklerotischer Arterien ist eventuell eine Röntgenaufnahme nach Busch oder besser noch nach Momburg zu empfehlen. Letzterer durchleuchtet bei hängendem Kopfe vom Halse aus.

Herr Lucae hat 3 Suicide bei subjektiven Geräuschen gesehen.

2. Herr Blumenthal zeigt einen Pat., dem er eine abstehende Ohrmuschel durch Keilexcision korrigiert hat. A. Sonntag (Berlin).

Sitzungsbericht der Ohr- und Kehlkopfsektion des XI. Pirogowschen Kongresses.

Sitzung vom 22. April (5. Mai) 1910.

(Revue mensuelle [St. Petersburg], pag. 499.)

Prof. Simanowski eröffnete die erste Sitzung. Zum Vorsitzenden der ersten Sitzung wurde der Privatdozent der Moskauer Universität Iwanow gewählt.

Vorträge hielten:

1. Dr. Galebski (St. Petersburg) über die obere und untere Pharyngoskopie. Verfasser demonstrierte das Hayssche Pharyngoskop und berichtet über 150 damit untersuchte Fälle.

Digitized by Google
Original from UNIVERSITY OF CALIFORNIA
Generated on 2019-10-24 12:26 GMT / http://hdl.handle.net/2027/uc1.b3252758
Public Domain in the United States, Google-digitized / http://www.hathitrust.org/access_use#pd-us-google

2. Privatdozent Woiatschek (St. Petersburg). Er demonstriert einen Apparat zur Besichtigung der Trommelfelle gleichzeitig durch zwei Personen.

3. Privatdozent Woiatschek: Über die Bedeutung der mandrinlosen Oesophagoskopie.

4. Dr. Zitowitsch: Über Bronchoskopie im Kindesalter.

Zu den Schlußworten des Vorsitzenden an diesem Sitzungstage, daß außer Dr. Schneider in Moskau nur noch Dr. Zitowitsch eine führende Rolle in der Bronchoskopie in Rußland zukomme, möchte Referent in seinem und dem Namen vieler Kollegen, die die Bronchoskopie, wie Referent, tagtäglich anwenden, die jedoch nicht Altbekanntes im Drucke wiederholen wollen, nachdrücklich Verwahrung einlegen.

Sitzung vom 23. April.

1. Privatdozent Iwanow (Moskau): Über Stimme und Sprache ohne Kehlkopf.

2. Privatdozent Swerschewski: Über Erkrankung der Tränennasengänge infolge nasaler Ursache.

3. Samoilenko spricht über operative Behandlung der deformierten Nasenscheidewand.

Sitzung vom 24. April.

1. Privatdozent Zitowitsch spricht über die Indikation zur Eröffnung des Warzenfortsatzes bei akuter Mittelohrentzündung.

2. Privatdozent Preobraschenski: Über die Bedeutung der Eustachischen Röhre bei chronischer und rezidiver Otorrhöe.

3. Dr. Liik: Über tamponlose Nachbehandlung nach der Radikaloperation.

Sitzung vom 25. April.

1. Privatdozent Woiatschek: Über den augenblicklichen Stand der Frage der quantitativen Untersuchungen der akustischen Labyrinthfunktionen.

2. Dr. Aspisow: Über die Untersuchung des Vestibularapparates mit Hilfe von abgekühlter Luft.

3. Privatdozent Woiatschek: Über Nystagmusuntersuchungen mit Hilfe eines Registrierapparates.

4. Dr. Zitowitsch: Über traumatische Labyrinthitiden.

5. Dr. Zitowitsch: Über Neuritiden des Nervus octavus.

6. Schewelew: Über das Rihanotrepan und seine Anwendung in der Otiatrie.

Sitzung vom 26. April.

1. Dr. Osokin: Zwei Fragen über den hohen Gaumen im Zusammenhang mit Hypertrophie der Rachentonsille und andere Ursachen der Mundatmung.

2. Herr Zitowitsch über die Behandlung des Ohres mit dem faradischen Strom.

3. Dr. Nedler: Über Schiefhals nach Entfernung von Adenoiden.

4. Dr. Zitowitsch: Über Behandlung von Tonsillitiden.

5. Dr. Samoilenko: Über angeborene Deformation des weichen Gaumens.

Digitized by Google
Original from UNIVERSITY OF CALIFORNIA
Generated on 2019-10-24 12:26 GMT / http://hdl.handle.net/2027/uc1.b3252758
Public Domain in the United States, Google-digitized / http://www.hathitrust.org/access_use#pd-us-google

Referate.

I. Allgemeines.

Vergleich zwischen der Galtonpfeife und dem Schulzeschen Monochord zur Bestimmung der oberen Hörgrenze. Von Helmholz und Walther (Physiol. Labor. d. Ohrenklinik der Charité, Berlin). Inaug.-Diss. Berlin 1910, pag. 16.

Das Monochord hat nach den Beobachtungen des Verfassers vor der Galtonpfeife den Vorzug, daß es in viel klarerer Weise eine obere Hörgrenzbestimmung gestattet, die sich auch bei häufigeren Wiederholungen fast stets als konstant erweist. Als Nachteile des Monochords müssen die Tatsachen gelten, daß es erstens in seiner jetzigen Gestalt noch etwas unhandlich ist und daß zweitens die Töne in den höheren Lagen ziemlich leise sind. Einen überlegenen Vorzug hat aber das Monochord, daß es nämlich ermöglicht, die obere Hörgrenze auch für Knochenleitung festzustellen.

Verf. hat auch mit verschiedenen Monochorden einige Versuche zur Feststellung der oberen Hörgrenze bei Knochenleitung angestellt, dabei war die Anordnung so getroffen, daß dem Patienten die endständige Klemmbacke des Monochords entweder auf die Stirn oder auf ein Stück Holz, das mit den Zähnen festgehalten wurde, gesetzt ward. Verf. bestimmte nun zuerst für jedes Ohr besonders die obere Hörgrenze mit dem Monochord in Luftleitung, ließ darnach die Ohren mit dem Finger schließen und stellte dann durch Aufsetzen des Monochords die obere Hörgrenze bei Knochenleitung fest. Es ergab sich bei diesen Untersuchungen, daß in 35% der Fälle die gleiche Tongrenze bei Knochenleitung und Luftleitung zu erzielen war, in 60% war die Grenze der kraniellen Perzeption tiefer, und nur in 5% war sie höher als die Luftleitung. In 3 Fällen bestand in Luftleitung für die beiden Ohren des Untersuchten eine Differenz in der oberen Hörgrenze von ca. 4 Ganztönen. Es war nun sehr interessant, zu konstatieren, daß die kranielle obere Hörgrenze in der Mitte dieser Differenz zu liegen kam. Fritz Loeb (München).

Die Verwertung des Schwabachschen Versuches bei der Diagnose intrakranieller Veränderungen. Von Hasslauer (München). (Münchener med. Wochenschrift, 57. Jahrg., Nr. 9.)

Der Schwabachsche Versuch, bei welchem bei normalem Objektivbefund am Gehörorgan und normaler sonstiger Hörfunktion die Knochenleitung eine mehr oder weniger auffallende Verkürzung zeigt, diente Gudden und Wanner dazu, bei einer Reihe zweifelloser Erkrankungen des Zentralnervensystems die Diagnose zu stellen, so bei geeigneten Fällen von zentraler Kinderlähmung, Gehirnsyphilis, fortgeschrittenem chronischen Alkoholismus, dann bei zahlreichen Fällen von traumatischer Neurose, bei denen man zwar eine organische Grundlage vermuten, aber mangels objektiver Symptome mit Sicherheit nicht nachweisen konnte. Verfasser hat nun diesen merkwürdigen Befund bei einer großen Zahl von Geisteskranken und besonders von Fällen von trau-

Digitized by Google
Original from UNIVERSITY OF CALIFORNIA
Generated on 2019-10-24 12:26 GMT / http://hdl.handle.net/2027/uc1.b3252758
Public Domain in the United States, Google-digitized / http://www.hathitrust.org/access_use#pd-us-google

matischer Neurose nachgeprüft und bestätigt. Er legt diesem Resultat eine doppelte Bedeutung bei, für den Arzt, weil er ihm bei der Beurteilung vieler, gänzlich unklarer Fälle ein entscheidendes Hilfsmittel an die Hand gibt, und für den Kranken, weil er ihn vor dem Vorwurf der Simulation oder Übertreibung bewahrt. Im ganzen wurden 22 Fälle mit positivem Erfolg untersucht: sie ergaben sämtlich das eine Symptom, das sich in einer mehr oder weniger starken Verkürzung der Schädelknochenleitung beim Schwabachschen Versuch äußert, während die übrige Funktionsprüfung völlig normale Verhältnisse bietet; insbesondere muß nach Hasslauer die Hörfähigkeit für Flüstersprache und die Untersuchung der kontinuierlichen Tonreihe normale Verhältnisse ergeben. Sowohl für den Sanitätsoffizier wie für den Versicherungsarzt sei diese Prüfung von größter Bedeutung. Reinhard.

Beiträge zur otogenen Allgemeininfektion. Von W. Uffenorde (Göttingen). (Zeitschr. f. Ohrenheilkunde, Februar 1910.)

Uffenorde formuliert vier verschiedene Typen der Allgemeininfektion und skizziert die Arten der Genese an selbst beobachteten Beispielen.

Im ersten Falle kommt es sofort zur Gerinnung der ganzen, dem Infektionsherde entsprechenden Blutsäule im lateralen Sinus infolge chemotaktischer Beeinflussung des Blutes. Diese Form entspricht den von Talke und Stenger beim Tierexperiment gewonnenen Erfahrungen.

Die zweite Form wird durch die parietale Thrombose repräsentiert, die entweder als solche zum Exitus führt oder heilt oder organisiert wird oder aber zur obturierenden Thrombose mit mehr oder minder ausgeprägter Schichtung auswächst und, falls sie zur Ausheilung kommt, organisiert wird, eventuell mit Rekanalisation des Gefäßrohres.

Drittens kann durch nekrotisierende Veränderung der freiliegenden Blutleiterwand ein Übertreten der Erreger in die Blutbahn erleichtert werden und so die Allgemeininfektion eintreten. Da auch Bakterien die normale Sinuswand passieren können, ist eine schärfere Trennung zwischen dieser Form und der zweiten oft nicht möglich. Die erwähnte dritte Übertragungsart wird in typischer Weise durch Fälle repräsentiert, wo es nach dem operativen Eingriff zu ausgesprochener, umschriebener Nekrose der Sinuswand kommt, wo bei der Operation die Wand nach Entfernung des Sulcus als normal erkannt wurde und vorher kein pyämischer Allgemeinzustand anzunehmen war, dieser vielmehr erst wenige Tage post operationem einsetzte. In solchen Fällen kann es auch, wenn auch höchst selten, zu spontanen Blutungen aus dem Sinus kommen.

Schließlich ist die Möglichkeit der otogenen Sepsis zuzugeben, ohne daß die zum Beispiel von Virchow, Leutert etc. postulierten thrombophlebitischen Veränderungen der Sinuswand bestehen. Trotz des Mangels eine anatomischen Beweises muß man auch mit der Osteophlebitisform rechnen.

Digitized by Google
Original from UNIVERSITY OF CALIFORNIA
Generated on 2019-10-24 12:26 GMT / http://hdl.handle.net/2027/uc1.b3252758
Public Domain in the United States, Google-digitized / http://www.hathitrust.org/access_use#pd-us-google

Uffenorde weist der Vollständigkeit halber noch auf die Möglichkeit einer Kompressionsthrombose hin, wo vereint durch einen hohen Empyemdruck bei durchbrochener Sulcuswand und durch Veränderungen der inneren Sinuswand eine Verlegung des Sinuslumens zustande kommt, indem auch die gegenüber liegende Intima entzündlich gereizt wird. Diese Form wird nicht nur bei Kindern, sondern auch bei Erwachsenen beobachtet.

Nach den bisherigen Erfahrungen muß man daran festhalten, den Streptococcus als den Haupterreger der Allgemeininfektion anzusehen. Wie weit aber die bestehenden Allgemeinerscheinungen auf Kosten der Streptokokken allein oder auch der Saprophyten, die mit in der Blutbahn kreisen, zu setzen sind, darüber zu entscheiden ist sehr schwierig und kann heute noch kein Urteil abgegeben werden. Daß aber Saprophyten für den Organismus pathogen sein können, ist aus der Literatur zur Genüge bekannt.

In den von Uffenorde histologisch untersuchten Fällen fand sich die parietale Thrombose des lateralen Sinus sehr häufig. Trotz der verhältnismäßig kleinen Zahl von Fällen nimmt der Autor an, daß die parietale Thrombophlebitis nicht, wie man glaubte, die weniger häufige, ja seltene Form darstellt, sondern die gewöhnliche. Es liegt auch sehr nahe, daß sich an der dem Eiterherde benachbarten Sinuswand, die stets vorher in Mitleidenschaft gezogen ist, der Thrombus unter Dissoziierung der einzelnen corpuskulären Elemente bildet. Der parietale Thrombus kann stationär bleiben, kann eventuell organisiert werden, wenn der benachbarte Eiterherd eliminiert wird oder aus-eilt. Andrerseits kann die parietale Thrombose durch weitere Apposition von Blutelementen anwachsen und zur obturierenden werden. Das histologische Bild wird dann meist ein buntes sein, weil inzwischen in der Regel ausgesprochene Organisationsprozesse einsetzen werden. Auch in diesem Stadium kann die Pyämie spontan ausheilen, besonders wenn die Ohreiterung beseitigt wird, ja die Blutpassage kann rekanalisiert werden, was experimentell nachgewiesen wurde und in vivo schon beobachtet wurde. Natürlich sind das Ausnahmsfälle.

Schließlich sei eigens hervorgehoben, daß Uffenorde fast in allen Fällen von Thrombophlebitis ein sehr enges Antrum oder doch sehr enge Zellen am Antrum gefunden hat. Diese engen Zellen sollen eine Hauptrolle bei dem Mechanismus der Entstehung der Komplikation spielen. Durch die entzündliche Anschoppung der Schleimhaut sind sie leicht zugeschwollen und die gefährliche Retention ist somit gegeben. O. Beck (Wien).

Über Abducenslähmung otitischer Herkunft. Von Sterling (Warschau). (Medycyna i Kronika Lekarska, 1909, Nr. 1.)

Der vom Verfasser mitgeteilte Fall betrifft eine akute Mittelohreiterung, nach deren Ausheilung Diplopie und Abducenslähmung aufgetreten ist. Die neurologische Untersuchung ergab negativen Befund. Stirn-Scheitelkopfschmerzen

Digitized by Google
Original from UNIVERSITY OF CALIFORNIA
Generated on 2019-10-24 12:26 GMT / http://hdl.handle.net/2027/uc1.b3252758
Public Domain in the United States, Google-digitized / http://www.hathitrust.org/access_use#pd-us-google

und hartnäckiges Erbrechen nach jedem Essen. Die Abducensparalyse ging allmählich zurück; Erbrechen, Empfindlichkeit der gleichnamigen Stirngegend beim Perkutieren und Doppeltsehen blieben noch lange bestehen, wozu sich Schwindel hinzugesellte. Das Erbrechen überdauerte bei 2 Monate die Abducenslähmung. Sterling reihte diesen Fall in die Reihe der Fälle mit Gradenigoschem Syndrom ein, nur war hier außer der Gradenigoschen Trias noch hartnäckiges, 4 Monate anhaltendes Erbrechen vorhanden, was nach dem Verfasser als unzweifelhaftes Zeichen einer meningealen Reizung anzusehen ist.

Spira.

Ein Mittel zur Lokalanästhesie. Von Dobrowolski (Warschau). (Medycyna i Kronika Lek., 1909, Nr. 34.)

Dobrowolski hat Alypin angewendet zur Anästhesie bei Konchotomien, Extraktion von Nasenpolypen, Paracentesis membr. tymp., Abtragung von Polypen und Granulationen aus der Paukenhöhle, Tonsillo- und Adenotomie usw., und seit $1^1/_2$ Jahren keinen einzigen Fall von Vergiftung dabei gesehen. Im Gegensatz zu Cocain hat das Alypin die Vorteile, daß es:

1. die Blutgefäße und Gewebe nicht kontrahiert, 2. weniger unangenehm schmeckt, 3. um die Hälfte weniger giftig ist, 4. sich gut sterilisieren läßt, 5. billiger ist und 6. keine Erweiterung der Pupillen und keine Akkommodationslähmung verursacht.

Als Nachteil wird die schwächere und langsamere, anästhesierende Wirkung erwähnt. Spira (Krakau).

Otogene Pyämie und ihre Behandlung. Von Schwarło (Samara). (Medycyna Kronika Lek., 1909, Nr. 19, 20, 21, 22.)

Unter 3000 Fällen mit eitriger Mittelohrentzündung fand Schwarło 10 Fälle mit Pyämie, davon die Hälfte mit letalem Ausgang (3mal mit Lateralsinusthrombose, 1mal mit Sinus cavernosus-Thrombose und 6mal ohne jede Thrombose). Auf Grund eigener und fremder Beobachtungen ist Schwarło der Ansicht, daß otogene Pyämie ohne Thrombose durchaus nicht selten vorzukommen pflegt, da die pathogenen Bakterien nicht nur durch den Lateralsinus, sondern auch durch die Vena auricularis post. et profunda und die Vena jugularis oder durch die Lymphgefäße in die Blutbahn gelangen können. Besonders in akuten Fällen ist der letztere Weg öfter, während die thrombotische Pyämie seltener ist.

Nach Mitteilung seiner 10 Fälle bespricht Schwarło den Verlauf der otogenen Pyämie, die drei verschiedene Formen annehmen kann:

1. leichte, mit wenigen pyämischen Anfällen ohne Metastasen,

2. mittlere, häufige pyämische Anfälle, zahlreiche metastatische Abscesse. Heilung nach 2—3monatlicher Dauer,

3. schwere, letale. Guter Allgemeinzustand, fehlende Kopfschmerzen, geringe Schmerzhaftigkeit am Warzenfortsatz. Nichtpulsieren des Sinus sprach

Generated on 2019-10-24 12:26 GMT / http://hdl.handle.net/2027/uc1.b3252758
Public Domain in the United States, Google-digitized / http://www.hathitrust.org/access_use#pd-us-google
Digitized by Google
Original from UNIVERSITY OF CALIFORNIA

für Pyämie ohne Thrombose; geistiger Depressionszustand, heftige Kopfschmerzen, große, gegen das Hinterhaupt ausstrahlende Schmerzen in der Warzenfortsatzgegend, Pulsieren des Sinus beweist in den meisten Fällen das Fehlen einer Thrombose. Probepunktion ist unschädlich. In therapeutischer Beziehung hat Schwarto in 8 Fällen wiederholte Injektionen mit Antistreptokokkenserum angewendet und den Eindruck einer günstigen Wirkung dieses Mittels gewonnen. Er empfiehlt, in jedem Falle erst durch bakteriologische Untersuchung des Eiters die pathogenen Mikroben festzustellen und dann das entsprechende Antiserum zu injizieren. Die Jugularisunterbindung ist nur bei Thrombophlebitis suppur. venae jugularis indiziert. Eine große Bedeutung in der Therapie spricht Verfasser der kräftigen Ernährung und dem reichlichen Genuß kräftiger Weine, Madeira, Portwein etc., zu.

(Dem Autor kann der Vorwurf nicht erspart werden, daß seine Schlußfolgerungen nicht gehörig begründet sind, da in seinen Fällen die Diagnose und die Ausschließung einer Sinusthrombose sich lediglich auf das Aussehen, Pulsieren, das Resultat der Probepunktion respektive auf den klinischen Verlauf stützte, beim Mangel einer Obduktion. Ref.) Spira.

Beiträge zur Pathogenese der otitischen Allgemeininfektion. Von W. Uffenorde (Göttingen). (Med. Klinik, 1910, Nr. 8.)

Verfasser zeichnet mit wenigen Linien das Bild des heutigen Standes der Pathogenese der otogenen Allgemeininfektion und anschließend teilt er unsere speziellen Untersuchungsresultate mit. Es kommt erstens die primäre obturierende Thrombose in Frage. Diese kommt durch eine chemotaktische Beeinflussung des Blutes infolge Überwanderns der Bakterien in die Blutbahn zustande. Diese Form spielt beim Menschen keine so große Rolle wie bei den experimentellen Untersuchungeu am Tiere, wo sie als typische hingestellt werden kann. Als zweite ist die parietale Thrombose zu nennen, die sich bei Progredienz der Eiterung bis zum Sinus an dessen lateraler Wand bildet. Diese kann bekanntlich als solche entweder zum Exitus führen oder heilen und organisiert werden oder aber zur obturierenden Thrombose anwachsen. Die parietale Thrombose ist bei weitem dis häufigste. Ferner käme eine Thrombose dadurch zur Entstehung, daß die operativ freigelegte normale Blutleiterwand spontan nekrotisch wird, wodurch das Übertreten der Bakterien in die Blutbahn erleichtert wird. Schließlich nimmt Verfasser als vierte Form die reine Sepsis ohne jede thrombophlebitische Veränderung am Sinus an.

Oskar Beck (Wien).

Über die Schwingungsform von Stimmgabelstielen. Von Privatdozent Dr. E. Waetzmann (Breslau). (Passow und Schäfer, Beiträge etc., Bd. III, H. 5.)

Waetzmann konstatierte bei allen Beobachtungen Transversalschwingungen des Stieles, und zwar hauptsächlich in der Schwingungsrichtung der Zinken, und eine kleine, transversale Komponente in der dazu senkrechten

Digitized by Google
Original from UNIVERSITY OF CALIFORNIA
Generated on 2019-10-24 12:26 GMT / http://hdl.handle.net/2027/uc1.b3252758
Public Domain in the United States, Google-digitized / http://www.hathitrust.org/access_use#pd-us-google

Richtung. Longitudinale Komponenten konnten bei unbelasteten Stimmgabeln und schwachem Anschlag im allgemeinen nicht beobachtet werden. Bei Belastung der Gabeln oder auch nur bei starkem Anschlag traten longitudinale Komponenten auf. Der allgemeine Fall ist der, daß neben einer oder mehrerer Transversalschwingungen mehrere Longitudinalkomponenten vorhanden sind.

Bondy.

Die obere Hörgrenze für Luft- und Knochenleitung. Von Dr. H. J. L. Struycken (Breda). (Passow und Schäfer, Beiträge etc., Bd. III, H. 5.)

Beschreibung des vom Verfasser modifizierten Schultzeschen Monochords und der Aichung des Instruments. Verfasser fand folgende Zahlen:

40 *cm*	Saitenlänge	6280	Schwingungen pro Sekunde
25 „	„	10.070	„ „ „
20 „	„	12.490—12.544	„ „ „
15 „	„	16.565—16.650	„ „ „
10 „	„	24.460—25.088	„ „ „

Der letzte Ton ist für die übergroße Mehrzahl der Menschen nicht mehr hörbar. Die Spannung soll so gewählt werden, daß eine Saite von 50 *cm* Länge, wenn sie in der Mitte mit 500 *g* belastet wird, sich 5 *mm* durchbiegt.

Bondy.

II. Äußeres Ohr und Mittelohr.

Ein Fall von Noma des Ohres mit Ausgang in Heilung. Von Otto Homuth (Oschersleben). (Deutsche med. Wochenschr., 1909, Nr. 29.)

Es handelt sich um ein $1^1/_4$ Jahre altes Kind, das seit längerer Zeit an Ausfluß aus dem rechten Ohr litt und 3 Wochen vor der Aufnahme ins Spital Masern überstanden hatte. Bei der Untersuchung bestand an der Stelle des rechten äußeren Gehörganges ein gangräneszierendes Ulcus, das die Concha auriculae perforiert hat und sich über den Tragus und die nächste Umgebung des Ohres erstreckte, einen aashaften Gestank verbreitend. Nach mehrmaligen Eingriffen, bei denen stückweise die sich neubildenden gangränösen Herde abgetragen wurden, konnte das Kind mit einem den knöchernen Gehörgang zirkulär umfassenden Epitheldefekt von kaum Pfennigstückgröße entlassen werden. Differentialdiagnostisch konnte nur Tuberkulose und Lues in Frage kommen. Das plötzliche Auftreten, der stürmische Verlauf, die fast vollkommene Schmerzlosigkeit, endlich das Fehlen aller Zeichen von Lues am übrigen Körper ließen wohl diese beiden Krankheiten mit Sicherheit ausschließen.

O. Beck (Wien).

Die klinische Bedeutung der Otitis media des Säuglingsalters, insbesondere beim ernährungsgestörten Kinde. Von Dr. Hans Rietschel. (Therap. Monatshefte, 1909, Nr. 5 und 6.)

Um dem klinischen Bilde am ehesten gerecht zu werden, teilt Rietschel die Otitis ein:

1. in die schleichende, symptomlos verlaufende,
2. in die akute, mit deutlichen Symptomen einhergehende Otitis.

Generated on 2019-10-24 12:26 GMT / http://hdl.handle.net/2027/uc1.b3252758
Public Domain in the United States, Google-digitized / http://www.hathitrust.org/access_use#pd-us-google
Digitized by Google
Original from UNIVERSITY OF CALIFORNIA

Nach pädiatrischen Erfahrungen kann man die symptomlos verlaufende Otitis media bei ernährungsgestörten Kindern für eine absolut gefahrlose Erkrankung halten und jeden Zusammenhang mit einer Ernährungsstörung (Atrophie) leugnen. Komplikationen (Meningitis, Hirnabscesse) sind gerade bei den spontan perforierenden Otitiden im frühen Kindesalter äußerst selten, ja, deren Existenz wird von manchen Pädiatern völlig negiert. Bei der akuten Form tritt vor allem das Fieber in den Vordergrund. Ob dieses Fieber wirklich immer durch Sekretverhaltung ex otitide zu erklären sei, ist oft recht schwer, weil man mit einer Temperatursteigerung beim Säugling rechnen muß, die durch die Nahrung hervorgerufen sein kann (alimentäres Fieber). Auch der Durchfall kann wie bei allen fieberhaften Erkrankungen so auch bei der Otitis auftreten. Nur die akute Form hat eine Bedeutung im Säuglingsalter. Sie stellt aber keine Besonderheit für den Säugling dar, sondern schließt sich vollkommen den Otitiden im späteren Kindesalter an. O. Beck (Wien).

Die Behandlung der akuten Mittelohreiterung. Von Holger Mygind. (Ugeskrift for Leger, 1910, Nr. 6.)

Eine Vorlesung. L. Mahler.

La méthode de Bier dans les suppurations otitiques et mastoidiennes. Par P. Albert. (Annal. des malad. de l'oreille, du larynx, du nez et du pharynx, Decembre 1909.)

Der Autor gibt eine literarische Übersicht über diese Frage und trachtet, aus den verschiedenen Mitteilungen zu allgemein gültigen Schlüssen zu gelangen. Nach eingehender Besprechung der einzelnen Ansichten schließt sich der Autor Schwartze an, der sagt, daß die Frage in bezug auf akute Mittelohreiterungen noch nicht genügend studiert sei. Daß die Applikation der Stauungsbinde gefährlich ist, weil sie Schmerzen verdeckt; besonders bei Streptokokkenotitiden besteht Kontraindikation. Nach Beschreibung der Instrumente wird die Saugung literarisch besprochen. Trotzdem sie in den wenigen publizierten Fällen von Vorteil gewesen zu sein scheint, wird sie sich kaum einbürgern, da sie die Zeit des Arztes zu sehr in Anspruch nimmt.

Fröschels.

Abnorme Ausdehnung der Fossa jugularis am Boden der Paukenhöhle mit Verlagerung des Schneckenfensters. Von Dr. H. Beyer (Berlin). (Passow und Schäfer, Beiträge etc., Bd. III, H. 5.)

Beschreibung eines Schläfenbeines, bei dem eine starke Knochenvorbuchtung am Boden der Paukenhöhle sich als das Dach der blasig vorgetriebenen Fossa jugularis erwies. Bondy.

Beiträge zur Kenntnis des schalleitenden Apparates der ungarischen Nage-Säugetiere. Von Dr. E. Váli (Budapest). (Passow und Schäfer, Beiträge etc., Bd. III, H. 5.)

Beschreibung von Bulla, Gehörgang, Trommelhöhle und Gehörknöchelchen der in Ungarn vorkommenden Nager. Die Details sind im Originale einzusehen. Bondy.

Generated on 2019-10-24 12:26 GMT / http://hdl.handle.net/2027/uc1.b3252758
Public Domain in the United States, Google-digitized / http://www.hathitrust.org/access_use#pd-us-google
Digitized by Google
Original from UNIVERSITY OF CALIFORNIA

III. Labyrinth und Hörnerv.

Über Labyrinthitis infolge Mittelohreiterungen. Von Schousboe. (Ugeskrift for Leger, 1909, Nr. 42.)

Verfasser gibt eine Übersicht über Ätiologie, Verlauf, Symptomatologie, Diagnose und Behandlung. L. Mahler.

Der Ductus sacculo-cochlearis (sive reuniens Henseni) bei den höheren Säugetieren und dem Menschen. (Aus dem Privat-Laboratorium von Prof. Schönemann in Bern.) Von Anna Kraut. (Zeitschr. f. Ohrenheilk., Bd. LX, H. 1, 2.)

Prof. Schönemann fand, daß der Ductus sacculo-cochlearis nur beim Neugeborenen ein offenes Lumen besitzt, beim erwachsenen Menschen hingegen obliteriert ist. Dieser Befund ist von einiger Bedeutung für die Auffassung der physiologischen Funktion der Vorhofgebilde und der Schnecke.

Verfasserin hat sich nun eingehender mit Untersuchungen befaßt; diese erstrecken sich auf die in Schnittserien zerlegten Gehörorgane von 5 erwachsenen Menschen, 9 Kaninchen (davon 4 ganz jungen), 2 erwachsene Schafe und 2 ebensolche Hunde. In allen Fällen ließ sich nachweisen, daß, soweit ältere als neugeborene Individuen in Betracht kamen, der Ductus sacculo-cochlearis (sive reuniens Henseni) obliteriert war. Einen abweichenden Befund ergab nur das Gehörorgan des Schweines, bei welchem der Ductus reuniens des erwachsenen Tieres sich als nicht obliteriert erwies; es handelt sich hier um eine Art Stenose, ähnlich wie dies vom Ductus reuniens des neugeborenen Menschen berichtet wurde.

Aus diesen Untersuchungen ergibt sich, daß die Schnecke als völlig selbständiges Hörorgan von dem übrigen häutigen Labyrinth differenzierte: demnach wäre die Isolierung der Schnecke durch Obliteration des Ductus reuniens als ein Zustand höherer Entwicklung anzusehen.

E. Urbantschitsch.

Labyrinthitis specifica. (Spezifische [das heißt luetische] Labyrinthitis.) Von Morales Lehoz. (Revista ibero-americana de Ciencias medicas, Juni 1910.)

Die Labyrinthitis erschien nach Heilung der Pharynxläsionen und wurde durch die Quecksilberbehandlung prompt beeinflußt, sobald nach der sechsten Einspritzung von grauem Öl jede Erscheinung seitens des Ohres verschwunden war. Die Läsion war einseitig.

Obgleich Pat. zwei Monate ohne jede Behandlung blieb, kehrte die Labyrinthitis nicht wieder. Menier.

IV. Otochirurgie.

Essai de classification anatomo-clinique des thrombo-phlébites sinuoso jugulaires leasé sur 35 observations. Par P. Gibert. (Annal. des malad. de l'oreille du larynx, du nez et du pharynx, Decembre 1909.)

Der Autor unterscheidet 3 Hauptgruppen: 1. Phlebitis ohne Thrombus. 2. Der Sinus ist mit Eiter erfüllt oder brandig. 3. Resistenter Thrombus. Er führt 35 selbstbeobachtete Fälle an, von denen 5 zur ersten, 17 zur zweiten

Digitized by Google
Original from UNIVERSITY OF CALIFORNIA
Generated on 2019-10-24 12:26 GMT / http://hdl.handle.net/2027/uc1.b3252758
Public Domain in the United States, Google-digitized / http://www.hathitrust.org/access_use#pd-us-google

und 13 zur dritten Gruppe gehören. Sämtliche wurden operiert und ergaben 4, 14 und 2 Todesfälle. Bei den allgemeinen Betrachtungen bespricht der Autor die Fragen: Wie ist eine Phlebitis zu diagnostizieren? Ist die anatomische Form klinisch festzustellen? Wo liegt die Phlebitis? Zur ersten Frage wird erwähnt, wie selten man einen schmerzhaften Strang in der Jugularis fühlen kann, was häufig durch Ödem in der Gefäßrinne und durch Drüsen bedingt ist. Ebenso ist man selten in der Lage, Collateralgefäße zu sehen. Großen Wert legt der Verfasser auf den Blutbefund. Leukocytose mit über 90% polynukleären, weißen Blutkörperchen spricht bei negativem Lumbalpunktat für Phlebitis. Schüttelfröste und Fieber sind am verläßlichsten. Die zweite Frage ist sehr schwer zu beantworten. Hyperthermie bei der Operation deutet am ehesten auf eine nekrotisierende Form. Der Sitz der Venenentzündung ist nur während der Operation zu konstatieren. Die Operation kann ein- oder zweizeitig ausgeführt werden. Letzteres vornehmlich dann, wenn sich der Zustand erst nach der Operation als septischer entpuppt. Das Unterbinden der Jugularis zu Beginn der Operation hat den Vorteil, daß man diesen Teil des Eingriffes aseptisch durchführen kann. Die Unterbindung ist anzuempfehlen, weil man so wenigstens einen Hauptherd ausschaltet. Die Curettage des Bulbus (Piffl, Grunert) ist nicht notwendig, die Methode von Piffl (Durchschlagen des Paukenhöhlenbodens) mit Rücksicht auf die Möglichkeit neuer Mittelohrentzündungen sogar kontraindiziert. Bei der Grunertschen Methode läuft man Gefahr, den Facialis zu verletzen. Fröschels.

Abcès du cervelet, abcès extradural et mastoidite aigue, consécutifs à une otite moyenne aigue. Guérison. Par Dorter. (Annal. des malad. de l'oreille, du larynx, du nez et du pharynx, Decembre 1909.)

Im Verlaufe einer akuten Mittelohreiterung bei einem 41jährigen Pat. tritt Schwindel. Erbrechen und Schmerzhaftigkeit des Proc. mastoideus auf. Die Operation ergibt einen Extraduralabsceß am Sinus lateralis, vorübergehende Besserung. Nach 3 Tagen subnormale Temperatur und 60 Pulse. Erbrechen. Dieser Zustand hält mit geringer Besserung durch 4 Tage an. Dann tritt plötzlich Apathie und Fieber auf (37·8), Facialisparese rechts, spontaner Nystagmus nach rechts. Ataxie des rechten Armes. Schwanken beim Gehen nach der kranken Seite. Lumbalpunktat klar, wenige Lymphocyten enthaltend. Calorische Reaktion nach Bárány negativ. Eröffnung eines Kleinhirnabscesses. Heilung. Verfasser bespricht hierauf die Wichtigkeit der Diagnose der Labyrintheiterung. Fröschels.

Zur kosmetischen Behandlung der Facialislähmung. Von Dr. H. Busch (Berlin). (Passow und Schäfer, Beiträge etc., Bd. III, H. 5.)

Busch macht eine 2 *cm* lange Incision am unteren Rande des Jochbogens bis aufs Periost, einen 1 *cm* langen Schnitt 1 *cm* oberhalb und parallel

Digitized by Google
Original from UNIVERSITY OF CALIFORNIA
Generated on 2019-10-24 12:26 GMT / http://hdl.handle.net/2027/uc1.b3252758
Public Domain in the United States, Google-digitized / http://www.hathitrust.org/access_use#pd-us-google

dem Mundwinkel. Ein dünner Aluminiumbronzedraht wird vom vorderen Winkel des oberen Schnittes durch das Periost unter der Haut zum vorderen Winkel des unteren Schnittes und im hinteren Winkel der Schnitte wieder zurückgeführt. Man hat so eine Schlinge, mit der man den gelähmten Mundwinkel beliebig hoch ziehen kann. Die Drahtenden werden zusammengedreht, versenkt, die Hautwunden geschlossen. Der kosmetische Erfolg soll recht zufriedenstellend sein.

Bondy.

Operatives Vorgehen gegen Schädelbasisfrakturen bei Mitbeteiligung von Ohr und Nase. Von Prof. O. Voss (Frankfurt). (Passow und Schäfer, Beiträge etc., Bd. III, H. 5.)

Auf Grund der in der Literatur niedergelegten Fälle und eigener Beobachtungen fordert Verfasser, daß Schädelbasisfrakturen bei Mitbeteiligung von Ohr und Nase in jedem Falle der operativen Behandlung zu unterziehen sind, aus curativen Rücksichten bei Infektion des Schädelinhaltes von Ohr oder Nase aus, sowie bei Hirndruckerscheinungen, die von Ohr oder Nase ihren Ausgang nehmen, aus prophylaktischen Rücksichten bei gleichzeitig bestehender eitriger Erkrankung von Ohr oder Nase, sowie bei jeder sicher nachgewiesenen Mitverletzung einzelner oder mehrerer Partien von Ohr oder Nase, namentlich bei Ausfluß von Liquor, bei Mitbeteiligung des inneren Ohres respektive Siebbeinlabyrinthes. Dieser letztere Punkt scheint dem Ref. etwas zu weitgehend; daß auch für diese nichtinfizierten Fälle die operative Methode der bisher geübten konservativen überlegen sei, wäre wohl erst an einem größeren Beobachtungsmateriale zu erweisen. Die Operationsmethoden, die in Frage kommen, sind am Ohre die Radikaloperation, eventuell mit Labyrinthoperation, an der Nase die Killiansche Radikaloperation, wobei die aufgedeckten frakturierten Partien der ausgedehntesten chirurgischen Inangriffnahme zu unterwerfen, nach Bedarf die Schädelgruben freizulegen sind.

Bondy.

Notizen und Personalien.

Gestorben: Geheimrat Prof. Dr. Hermann Schwartze, Vorstand der Universitäts-Ohrenklinik in Halle a. S., im 73. Lebensjahre. Seine Verdienste werden in einer späteren Nummer dieser Monatsschrift besonders gewürdigt werden.

Ernannt zu ordentlichen Professoren der Ohrenheilkunde: Prof. Ferreri in Rom und Prof. Gradenigo in Turin. — Prof. Dr. O. Körner, Rostock, ist zum korrespondierenden Mitgliede der Dänischen Oto-Laryngologischen Gesellschaft ernannt worden. — Der a. o. Professor der medizinischen Fakultät in Marburg Dr. Ostmann, Direktor der Universitätsklinik für Hals-, Nasen- und Ohrenkrankheiten, wurde zum ordentlichen Honorarprofessor ernannt.

Berufen: Prof. v. Eiken (Freiburg i. Br.), derzeit 1. Assistent der oto-laryngologischen Klinik in Basel, als Nachfolger von Prof. Leutert nach Gießen.

Generated on 2019-10-24 12:26 GMT / http://hdl.handle.net/2027/uc1.b3252758
Public Domain in the United States, Google-digitized / http://www.hathitrust.org/access_use#pd-us-google
Digitized by Google
Original from UNIVERSITY OF CALIFORNIA

Laryngo-Rhinologischer Teil.

Original-Artikel.

Sehstörungen, durch Affektionen der Nase bedingt.

Von Dozent Dr. **Egmont Baumgarten,** Budapest.

(Mit 4 Figuren.)

Ich habe im Jahre 1906 in einer Arbeit: „Akute Erkrankungen des Auges infolge von Nasenerkrankungen“ (Monatsschr. f. Ohrenheilk. etc., Nr. 5) Fälle mitgeteilt, in welchen ich, obwohl in der Nase keine Veränderungen vorhanden waren, die vordere Wand des Sinus sphenoidalis perforierte. In einem Falle verschwand sogleich eine Parese des Rectus internus und des Obliquus inferior und die damit verbundene Diplopie, im anderen Falle bildete sich ein Exophthalmus in wenigen Stunden zurück. In beiden Fällen entleerte sich bei der Eröffnung des Sinus sphenoidalis eine seröse Flüssigkeit. Die Retention dieser Flüssigkeit rief durch Druck auf die orbitale Wand im ersten Falle die Parese hervor, im zweiten Falle war durch die Stauung im retroorbitalen Bindegewebe der Exophthalmus erklärt worden.

Diese und andere Fälle ermutigten mich, daß ich jedesmal, so oft der Augenarzt an eine Erkrankung einer Nebenhöhle denkt, wenn auch die Nase normal oder fast normal erscheint und ich die Erkrankung der vorderen Nebenhöhlen bestimmt ausschließen kann, die Keilbeinhöhle eröffne. Die Eröffnung der Keilbeinhöhle, die Perforation der vorderen Wand mit der nötigen Vorsieht ausgeführt, schadet dem Pat. nicht und kann, wie die folgenden Fälle zeigen, dieser Eingriff einen wesentlichen Einfluß auf die Sehstörnng üben. Die ersten drei Fälle gehören in eine solche Gruppe der Erkrankungen, von denen wir bisher kaum etwas wußten, denn in diesen Fällen fand ich im Sinus sphenoidalis weder eine eitrige noch eine seröse Flüssigkeit, weshalb ich auch diese drei Fälle ganz besonders hervorheben will, besonders da die Eingriffe in der Nase wesentliche Sehstörungsbesserungen erzielten.

Im ersten Falle (Demonstration in der Gesellschaft der Ärzte, November 1909) war es eine 60jährige Frau, die auf die Augenabteilung der Poliklinik kam mit der Angabe, daß sie seit zwei Wochen immer schlechter sieht und daß sie jetzt die Leute in der Straße nicht mehr unterscheiden kann. Der Befund des Augenarztes Herrn Dr. Fejér lautet: Das rechte Auge myopisch, Visus $^5/_{50}$, mit einem konkaven Glase auf $^5/_{10}$ zu verbessern. Am linken Auge Visus $^1/_{70}$, Papillitis chronica in Atrophiam vergens. Es wird nach einiger Beobachtung an eine Nasennebenhöhlenaffektion gedacht.

Digitized by Google
Original from UNIVERSITY OF CALIFORNIA
Generated on 2019-10-24 12:26 GMT / http://hdl.handle.net/2027/uc1.b3252758
Public Domain in the United States, Google-digitized / http://www.hathitrust.org/access_use#pd-us-google

Die Untersuchung der Nase ergab, daß die linke mittlere Muschel im hinteren Anteile mehr hervortritt und das Septum fast berührt, eine andere Veränderung in der Nase nicht sichtbar. Nach Cocainisierung dieses hervorstehenden Muschelteiles kann ich denselben nach außen drängen und den Sinus sphenoidalis durch die vordere Wand eröffnen, doch es entleert sich weder Eiter noch eine seröse Flüssigkeit, doch gibt die Kranke sofort an, daß sie heller sieht. Nach dem Ostium des Sinus sphenoidalis wurde in diesen Fällen gar nicht gesucht, denn die lokalen Verhältnisse schlossen dies aus. Die sofortige Besserung des Sehens veranlaßte mich, daß ich den vorspringenden Muschelanteil, wie ich dies gewöhnlich mache, mit einer stärkeren Zange stückweise entferne, doch war ich ganz verblüfft, als ich die Zange ansetzte, daß das ganze zu entfernende Gebilde in einem Stücke spontan extrahiert werden konnte. Das abgelöste Stück war 2 *cm* lang und $1^1/_2$ *cm* breit, der Knochen hatte normales Aussehen, die bedeckende Schleimhaut war stark hypertrophisch und derb. Blutung minimal.

Schon den anderen Tag erzählt Pat., daß die Dunkelheit im Schwinden sei und daß sie die Menschen wieder erkennt. Die Augenuntersuchung ergab, daß die Sehkraft am rechten Auge auf $^5/_{30}$ und am linken Auge ebenfalls auf $^5/_{30}$ sich gebessert hat, also nach 29 Stunden von $^1/_{70}$ auf $^5/_{30}$. Ich halte den Sinus sphenoidalis, dessen vordere Wand jetzt frei liegt, noch einige Zeit offen und Pat. kann bald darauf mit einer ihrem Alter entsprechenden Brille Schrift Nr. XIII lesen. Die Papillitis hat sich auch gebessert, wie dies der Augenarzt konstatiert.

Nachdem in diesem Falle im Sinus weder Eiter noch seröse Flüssigkeit gefunden wurde, jedoch der Seherfolg nach der Operation in der Nase ein wesentlicher war, kann der Zusammenhang nicht geleugnet werden, jedoch die Erklärung ist in diesen Fällen noch eine unklare. In erster Reihe sind als Erklärung Zirkulationsstörungen anzunehmen. Die Zirkulationsstörungen kommen dadurch zustande, daß die Hervorwölbung der mittleren Muschel die vordere Wand des Sinus sphenoidalis drückt. Wie wir sehen werden, kann eine Bulba ethmoidalis, auch wenn sie nicht groß ist, durch diesen Umstand eine Sehstörung hervorrufen. Die Zirkulationsstörung kann aber, wie dies einige Fälle beweisen, auch einfach durch die chronische Schwellung und Verdickung der Schleimhaut im Sinus und in der Umgebung erfolgen. Bei der Demonstration des Falles habe ich hervorgehoben, daß eine Zirkulationsstörung vorhanden sein mußte, denn ein so großes Knochenstück könnte sonst nicht ohne Kraft extrahiert werden. Der Knochen sah makroskopisch noch normal aus, die bedeckende Schleimhaut war aber schwielenhart.

Snellen und Quix haben zur selben Zeit in Utrecht bei einer Jahresversammlung, wie ich im Zentralblatte lese, ähnliche, sehr interessante Mitteilungen gemacht. Sie haben in den letzten zwei Jahren 7 Fälle gemeinschaft-

Generated on 2019-10-24 12:26 GMT / http://hdl.handle.net/2027/uc1.b3252758
Public Domain in the United States, Google-digitized / http://www.hathitrust.org/access_use#pd-us-google
Digitized by Google
Original from UNIVERSITY OF CALIFORNIA

lich untersucht und nur in 3—4 Fällen war eine Eiterung im Sinus vorhanden, in den anderen Fällen nur solche Veränderungen wie in unseren Fällen. In allen Fällen war nach der Eröffnung des Sinus eine Besserung oder Heilung der Sehstörung erfolgt. In einem Falle hat Quix ein Stück der Sinusschleimhaut exstirpiert und bei der mikroskopischen Untersuchung eine starke Infiltration vorgefunden. Bei der Demonstration erwähnte ich, daß außer Zirkulationsstörungen auch toxische Einflüsse mitspielen könnten, da ich bei anderen gewissen Fällen von Nebenhöhlenaffektionen diesem Umstande eine Rolle zuschreibe.

Im zweiten Falle erkrankte eine Pat. des Herrn Dr. Fejér und ist im Verlaufe von 24 Stunden das rechte Auge blind geworden, dabei zeigte der Augenspiegel einen normalen Befund. In der Nase derselbe Befund wie im vorhergehenden Falle, nur war der vorspringende Muschelanteil viel kleiner. Der glückliche Ausgang des vorigen Falles ermutigte mich, den vorspringenden Anteil der Muschel stückweise zu entfernen und da danach keine Veränderung des Sehens eintrat, den Sinus sphenoidalis zu eröffnen. Es entleerte sich dabei weder eine Flüssigkeit noch Eiter, doch konnte mit der Sonde die Schwellung der Sinusschleimhaut manifest bestätigen. Den dritten Tag meldete sich die Pat. bei Dr. Fejér, der mir erstaunt mitteilte, daß Pat. in der Nähe Finger zählen kann und, was ganz merkwürdig ist, daß jetzt dabei sich das Bild einer Papillitis entwickelt hat. Pat., eine Arbeiterin, ist mit dem Seherfolge so zufrieden, daß sie vorläufig keine weitere Behandlung braucht.

Im dritten Falle waren die Symptome höchst interessant, der Fall wurde ebenfalls in der hiesigen Gesellschaft der Ärzte (5. März 1910) vorgestellt.

Das 20jährige Mädchen erkrankte im Mai vorigen Jahres mit schrecklichen Kopfschmerzen und verlor in 3 Tagen total das Sehvermögen am linken Auge. Die Kopfschmerzen waren so qualvoll, daß Pat. niemand um sich ertragen konnte, das ganze Arsenal von Medikamenten konnte die Schmerzen nicht lindern und der Augenarzt konnte das Sehvermögen absolut nicht bessern. Im September kam die Pat. auf die Nervenabteilung des Herrn Kollegen Dr. Artur Schwarz, der bei ihr keine Nervenerkrankung fand und sie wegen ihres Auges zu Herrn Prof. Szily und wegen der Kopfschmerzen zu mir sandte. Der Befund des Auges lautete: Das rechte Auge intakt, Myopie, Astigmatismus. Im linken Auge ist der Sehnerv auffallend blaß, ohne Zeichen einer allgemeinen Papillitis, reine Druckatrophie. Unregelmäßiges zentrales Skotom, welches von einer Zone begrenzt wird, in welcher einzelne Gegenstände noch erkannt werden. Decoloratio papillae. Am linken Auge starker, divergierender Strabismus (Fig. 1).

Bei der Untersuchung der Nase sehe ich keine auffallende Veränderung in derselben und tritt der hintere Anteil der linken mittleren Muschel mehr

Digitized by Google
Original from UNIVERSITY OF CALIFORNIA
Generated on 2019-10-24 12:26 GMT / http://hdl.handle.net/2027/uc1.b3252758
Public Domain in the United States, Google-digitized / http://www.hathitrust.org/access_use#pd-us-google

hervor und berührt das Septum. Die blasenartige Hervorwölbung ist bei Berührung als knöcherne zu fühlen.

Schon die unerträglichen Kopfschmerzen veranlaßten mich, in der Nase operativ einzugreifen, dabei wird mein Entschluß durch die schönen Erfolge der früheren operierten Fälle stark unterstützt, damit die Sehkraft des Auges eventuell gebessert werden könnte; nach Cocainisierung entferne ich mit einer stärkeren Knochenzange Hartanns die bullöse Hervorwölbung, damit die vordere Wand des Sinus sphenoidalis zugänglich wird, der Knochen war recht hart. Den anderen Tag keine Besserung, weshalb ich die vordere Wand des Sinus perforiere, was sehr leicht gelingt. Nachdem aus dem Sinus weder seröse

Fig. 1.

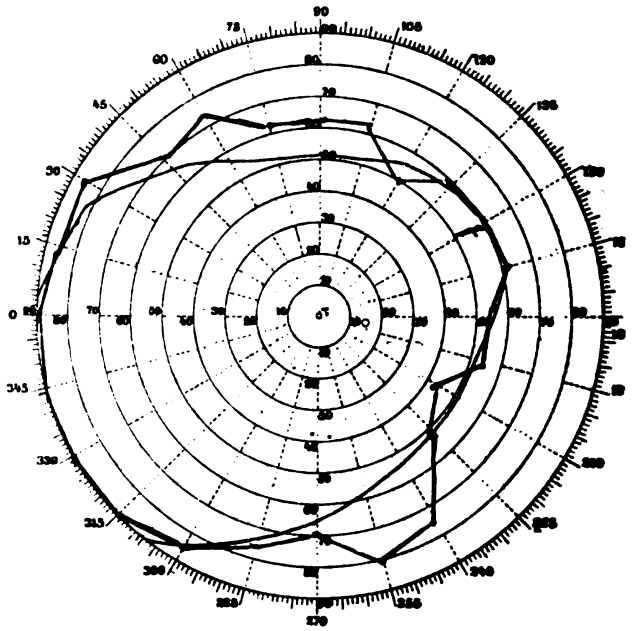

noch eitrige Flüssigkeit abfließt, erweitere ich die Öffnung und gehe mit einer Nasenpinzette, deren Enden kleine, scharfe Löffelchen bilden, in den Sinus ein und finde, daß dieselbe auffallend klein ist und daß die Schleimhaut derselben stark verdickt ist, so daß ich von derselben mit meiner Löffelpinzette kleine Stückchen entfernen kann. Ich habe getrachtet, die Perforationsöffnung möglichst zu erweitern und im Verlaufe der Behandlung offen zu erhalten. Schon den andern Tag haben die schrecklichen Kopfschmerzen nachgelassen und den 5. Tag sind dieselben als solche ganz geschwunden, dabei behauptet Pat., daß die Dunkelheit am linken Auge nachläßt. Der Strabismus bessert sich dabei wesentlich. Ende September konstatiert Herr Prof. Szily, daß das zentrale

Digitized by Google
Original from UNIVERSITY OF CALIFORNIA
Generated on 2019-10-24 12:26 GMT / http://hdl.handle.net/2027/uc1.b3252758
Public Domain in the United States, Google-digitized / http://www.hathitrust.org/access_use#pd-us-google

Skotom wesentlich kleiner wird, was am zweiten Bilde sichtbar ist. Der Befund des Augenhintergrundes bleibt unverändert (Fig. 2).

Bis Mitte November steht Pat. täglich unter Kontrolle. Kopfschmerzen treten hie und da auf, jedoch geringe, und jedesmal muß ich entweder Granulationen von der Muschel oder Schleimhautstücke aus der Höhle entfernen, worauf der Kopfschmerz noch denselben Tag sistiert. Pat. konstatiert selbst die von Tag zu Tag sich bessernde Sehkraft, ja, sie kann bereits, wenn sie das rechte Auge auch schließt, in der Gasse gehen. Die dritte perimetrische Aufnahme zeigt die wesentliche Besserung des Skotoms (Fig. 3).

Fig. 2.

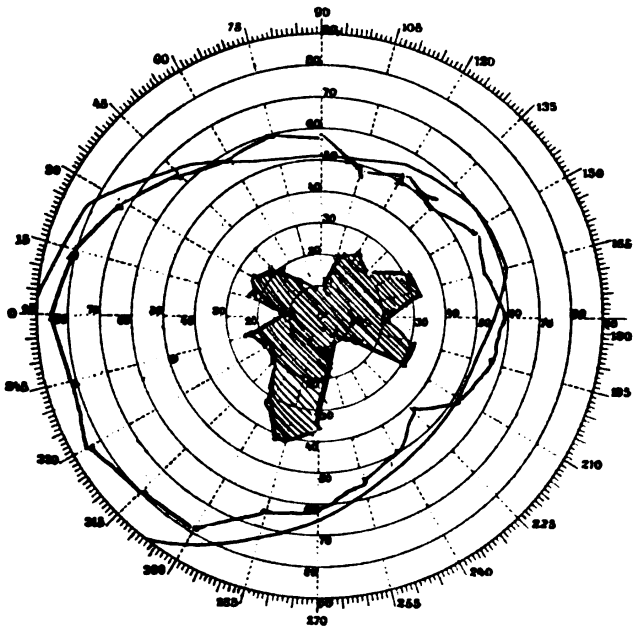

Pat. fährt in ihre Heimat und meldet sich nach Neujahr wieder. Sie ist sehr erfreut über die weitere Besserung des Sehvermögens und hatte zu Hause kaum Kopfschmerzen. Lebensfreude wiedergekehrt und sieht blühend aus. Den Tag nach der Wiederkehr hatte sie aber wieder Kopfschmerz, welcher nur zwei Stunden dauerte, aber erträglich war. Die Untersuchung der Nase zeigte, daß sich wieder Granulationen bildeten, weshalb ich dieselben sogleich entfernte und zugleich die hinteren Siebbeinzellen, auch entfernte ich aus der Sinushöhle mit meiner Pinzette noch einige Schleimhautstücke. Durch diesen radikaleren Eingriff erzielte ich, daß sich keine weiteren Granulationen mehr bildeten und die Öffnung der Höhle offen bleibt, nachdem ich dieselbe noch

Digitized by Google
Original from UNIVERSITY OF CALIFORNIA
Generated on 2019-10-24 12:26 GMT / http://hdl.handle.net/2027/uc1.b3252758
Public Domain in the United States, Google-digitized / http://www.hathitrust.org/access_use#pd-us-google

erweiterte. Anfangs Februar teilt mir Herr Prof. Szily zu meinem Erstaunen mit, daß das zentrale Skotom gänzlich geschwunden ist und daß Pat. Finger auf 1 *m* zählen kann. Das Sehvermögen ist nicht mehr zu bessern, wahrscheinlich daß das Auge schon früher amblyopisch war, was Pat. auch angibt. Visus am rechten Auge $^5/_{50}$, mit 3—5 D. auf $^5/_{15}$ zu verbessern. Der Strabismus fast geschwunden (Fig. 4).

Kopfschmerzen auf dieser Seite geschwunden, eher auf der anderen Seite, Farbenskotom noch vorhanden. Pat. kam nach einiger Zeit wieder, jetzt sieht sie auch ein rotes Kreuz.

Fig. 3.

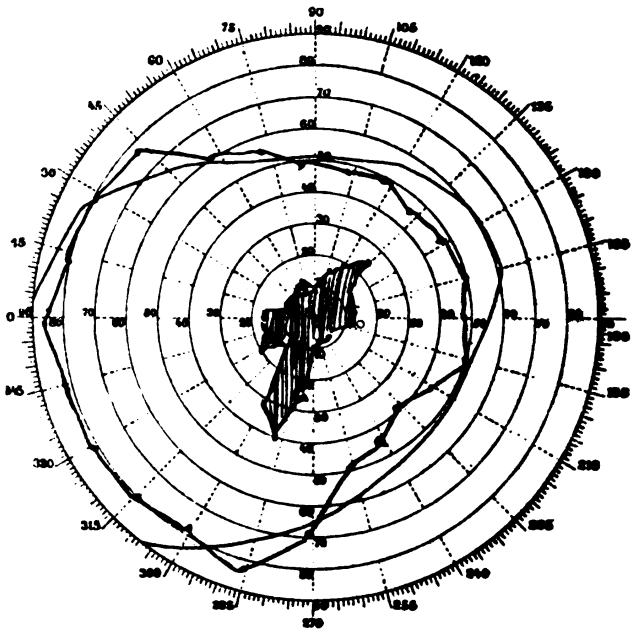

In den ersten zwei Fällen, obwohl in der Nase keine besonderen Veränderungen vorhanden waren und alle anderen Nebenhöhlenerkrankungen ausgeschlossen werden konnten, habe ich den Sinus sphenoidalis planmäßig eröffnet und das verlorene Sehvermögen ist richtig wiedergekehrt. In dem dritten Falle habe ich dieselbe Operation wiederholt, obwohl die schrecklichen Kopfschmerzen dieselbe auch indizierten. Wie wir dies beobachteten, sind dieselben auch geschwunden, haben aber auch gleichzeitig einen schönen Erfolg erzielt, da durch das Verschwinden des zentralen Skotomes das Sehvermögen sich wesentlich gebessert hat. Diesen schönen Erfolg habe ich kaum erwartet, weil in den ersteren Fällen die Sehstörung plötzlich auftrat und schon in den

Digitized by Google
Original from UNIVERSITY OF CALIFORNIA
Generated on 2019-10-24 12:26 GMT / http://hdl.handle.net/2027/uc1.b3252758
Public Domain in the United States, Google-digitized / http://www.hathitrust.org/access_use#pd-us-google

ersten darauf folgenden Tagen der Eingriff stattfand, in diesem Falle aber erst nach einem halben Jahre, und weniger Aussicht vorhanden war, daß eine solche auffallende Besserung eintreten wird.

Wir sehen daher, daß es der Mühe lohnt, auch in chronischen Fällen einzugreifen, weil auch bei diesen noch schöne Erfolge zu erzielen sind.

In einem anderen Falle, den ich unlängst beobachtete, bemerkte die 40jährige Pat., daß das rechte Auge seit zwei Monaten fortwährend weniger sieht, in der letzten Woche kamen noch starke Kopfschmerzen dazu.

Fig. 4.

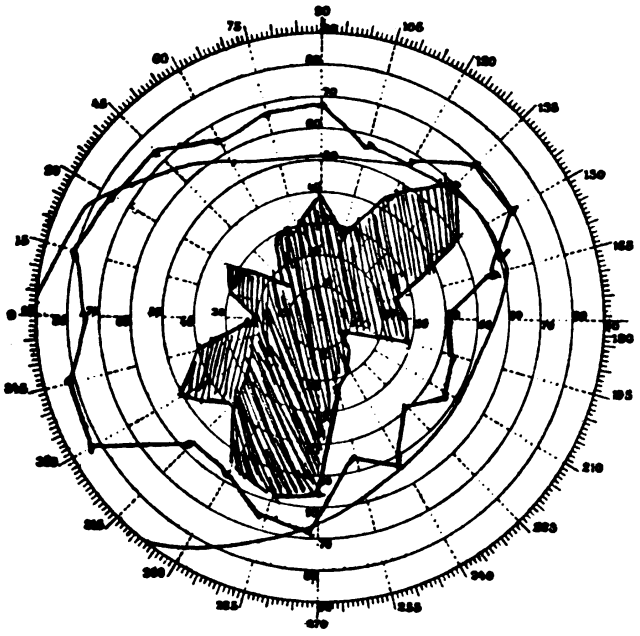

Befund des Augenarztes Dr. Fejér lautet: Visus am rechten Auge $^5/_{50}$, am linken Auge $^5/_7$. Papillitis subacuta oc. dextri. Gesichtsfeld normal, selbst für Farben.

In der Nase beiderseits im hinteren Anteile der mittleren Muscheln fast haselnußgroße Hervorwölbungen, die fest am Septum anliegen und knochenhart sind. Merkwürdigerweise ist die Bulla ethmoidalis links größer als rechts und reicht auch mehr herab. Nach Cocainisierung wird die rechte Hervorwölbung mit der Knochenzange entfernt, was ziemlich schwer gelang, weil Pat. während der Operation fortwährend ohnmächtig wird. Die Hervorwölbung war eine große Knochencyste, der Inhalt derselben bestand aus weichen Granulationen, äußere Knochenschale sehr hart und dick. Als die Pat. nach der Operation sich erholt hatte, führte ich sie auf die Augenabteilung zurück und fand Dr. Fejér, daß der Visus am rechten Auge von $^5/_{50}$ auf $^5/_{15}$ durch 2 D. zu

Digitized by Google
Original from UNIVERSITY OF CALIFORNIA
Generated on 2019-10-24 12:26 GMT / http://hdl.handle.net/2027/uc1.b3252758
Public Domain in the United States, Google-digitized / http://www.hathitrust.org/access_use#pd-us-google

verbessern war, was eine auffallende schnelle Besserung genannt werden muß. Schon den andern Tag war der Kopfschmerz geschwunden, die Sehkraft bessert sich noch mehr. Jetzt kam aber der sehr interessante Befund des Augenarztes, es hatte sich unterdessen noch eine Papillitis des linken Auges eingestellt, was nach dem Nasenbefunde nicht zu verwundern, eher vorauszusehen war. Nachdem aber auf diesem Auge bisher keine Verschleierung des Sehens eingetreten ist, die Kopfschmerzen nicht wiederhehrten, wird mit der Operation der anderen Seite gewartet.

Auch in diesem Falle hatten wir es mit einem chronischen Falle zu tun, jedoch zeigte der frühere Fall, daß auch bei diesen Fällen noch Erfolge durch die Operation zu erzielen sind. In diesem Falle wurde der Sinus sphenoidalis gar nicht eröffnet, da nach der Entfernung der Bulla eine Besserung eintrat und die Eröffnung nicht nötig war.

In den ersteren Fällen war die Hervorwölbung nur eine geringe, in diesem Falle war aber eine große Bulla vorhanden, so daß wir behaupten können, daß eine Bulla an und für sich Ursache einer Papillitis sein kann. Es ist daher wichtig und angezeigt, solche Knollenblasen sofort operativ zu entfernen, wenn sie auch keinerlei Respirationsstörungen verursachen, wenn von Seite des Auges nur die geringsten Störungen sich zeigen.

In einem anderen Falle wurde der 24jährige Pat. vom Augenarzte Dr. Fejér mit dem folgenden Befunde zu mir gesendet. Am rechten Auge besteht eine Papillitis acuta, Sehvermögen normal. An dieser Seite kann aber temporalseits zwischen 10—20° ein parazentrales absolutes Skotom konstatiert werden. Pat. teilt mir mit, daß dieser Zustand seit einigen Wochen besteht und daß er zwar gut sieht, aber die Empfindung hat, als ob er alles auf diesem Auge im Nebel sehen würde. Zeitweilig hat er auch linkseitige starke Kopfschmerzen.

In der linken Nasenseite ebenfalls war eine größere bullöse Hervorwölbung der mittleren Muschel im hinteren Anteile zu sehen, die aber etwas kleiner ist als die im vorigen Falle. Entfernung der Bulla mit der Knochenzange und eines Teiles der hinteren Siebbeinzellen, um freien Raum zu gewinnen, besonders da dieselben mit großen Granulationen gefüllt waren. Unmittelbar nach der Operation läßt der Kopfschmerz nach und Pat. gibt an, daß der Schleier vor dem Auge geschwunden ist. Nach einigen Tagen findet der Augenarzt kaum die Reste des parazentralen Skotomes. Pat. sieht nach weiteren Tagen normal, doch haben sich noch hie und da Kopfschmerzen eingestellt, weshalb er verhalten wird, wenn dieselben wiederkehren, sich noch einer Operation, der Eröffnung der Keilbeinhöhle, zu unterziehen.

Der Erfolg der Nachoperation war in diesem Falle ebenfalls ein glänzender, und da derselbe genug zeitig erfolgte, hat er Pat. vor einer Erblindung beschützt.

Generated on 2019-10-24 12:26 GMT / http://hdl.handle.net/2027/uc1.b3252758
Public Domain in the United States, Google-digitized / http://www.hathitrust.org/access_use#pd-us-google
Digitized by Google
Original from UNIVERSITY OF CALIFORNIA

Der folgende Fall war ein Schulfall einer eitrigen Keilbeinhöhlenaffektion mit einer Sehstörung, es war der einzige Fall von Oktober bis Juni, bei welchem die Sehstörung durch eine isolierte Keilbeinhöhleneiterung bedingt war.

Der 34jährige Pat. verlor langsam die Sehkraft am rechten Auge. Es bestand bei der Aufnahme rechtseitige Amblyopie. Die Ausbreitung des Sehfeldes für Weiß etwas konzentrisch verengert, zentrales Skotom für Rot und Grün. Visus. Rechtes Auge kann Finger auf $1^1/_2$ *m* lesen, links $^5/_7$. Augenspiegel zeigt im Augenhintergrunde rechts leichte, venöse Stauung. Bei der Untersuchung der Nase vorne keine Veränderung. Nach Cocainisierung der mittleren Muschel, die leicht geschwellt ist, wird dieselbe voll nach außen gedrückt und sieht man von der vorderen unteren Wand des Sinus sphenoidalis einen Eitertropfen hervorquillen, der, abgetupft, nach einiger Zeit wieder erscheint. Nach Cocainisierung der Pars septalis wird die vordere Wand des Sinus, wo der Eitertropfen erscheint, perforiert und die Öffnung mit einer kleinen Löffelsonde erweitert, wobei dicker Eiter sich entleert. Nach der Operation Visus auf diesem Auge $^3/_{70}$. In die Höhle wird ein Jodoformgazestreifchen täglich eingelegt. Nach 16 Tagen Visus $^5/_{70}$. Skotom für Weiß fast geschwunden, für Farben noch bestehend. Pat. ist ausgeblieben, als Taglöhner ist er zufrieden mit dem Erfolge.

Eitrige Nebenhöhlenaffektionen mit anderen Erscheinungen am Auge wurden noch einige beobachtet, aber es waren keine Sehstörungen vorhanden.

Die folgende Sehstörung war an und für sich und im Verlaufe der Behandlung sehr bemerkenswert, jedoch kann ich den glänzenden Erfolg nicht allein dem Eingriffe in der Nase zuschreiben.

Die 30jährige Pat. kam auf die Augenabteilung mit der Angabe, daß das rechte Auge die Sehkraft langsam verliert. Visus rechts = $^5/_{50}$, links $^5/_5$. Augenhintergrund normal, zentrales Farbenskotom.

Bei der Untersuchung der Nase findet mein Assistent, daß die rechte mittlere Muschel polypös verdickt ist und die bohnengroße Geschwulst das Septum berührt. Als ich untersuche, finde ich auf den ersten Blick denselben Befund, jedoch bei der Berührung mit der Sonde finde ich, daß eine halbkugelige Geschwulst vom Septum ausgeht und die mittere Muschel gänzlich verdrängt. Auf der linken Seite des Septums in derselben Höhe eine kleine, runde, bei Berührung weiche Hervorwölbung. Über die Natur der Geschwulst war ich nicht im Reinen, selbst dann nicht, als ich dieselbe mit einer Schlinge knapp am Rande abgetragen hatte. Wegen sehr starker Blutung mußte ich gleich den oberen Nasenabschnitt fest tamponieren. Der Tampon mußte einige Tage hindurch erneuert werden, die Blutung war immer stark. Nachher verätzte ich die Basis der Geschwulstfläche mit Chromsäure einige Male. Pat. gibt an, daß sie besser sieht, Untersuchung ergab für Visus = $^5/_{30}$.

Generated on 2019-10-24 12:26 GMT / http://hdl.handle.net/2027/uc1.b3252758
Public Domain in the United States, Google-digitized / http://www.hathitrust.org/access_use#pd-us-google
Digitized by Google
Original from UNIVERSITY OF CALIFORNIA

Pat. sehe ich nach 8 Tagen wieder und sehe links am Septum vorne ein belegtes, rundes, größeres Geschwür, welches ich als luetisches bezeichnen muß. Jetzt war ich auch schon ohne mikroskopische Untersuchung über den Tumor im Reinen, da dieser nur ein Gumma sein konnte. Pat. bekam sofort größere Dosen Jodkali und in 10 Tagen war das Geschwür verschwunden, der Tumor gänzlich zurückgegangen, selbst rechts nichts mehr von der Vorwölbung zu sehen.

Ich sende Pat. nun auf die Augenabteilung und man schreibt mir: „Visus am rechten Auge normal = $^5/_5$, Farbenskotom verschwunden, wir gratulieren zum glänzenden Erfolge." Ich erklärte, daß der Eingriff in der Nase nur einen Teil des Erfolges erbrachte, den anderen Teil aber das Jodkali, denn es ist nicht unmöglich, daß so wie in der Nase am Septum ein anderes Gumma im retroorbitalen Gewebe irgendwo den Sehnerv komprimierte.

Wir sehen also, daß nicht nur seröse und eitrige Nebenhöhlenaffektionen Sehstörungen bedingen können, sondern auch bullöse Auftreibungen der mittleren Muscheln, ferner Zirkulationsstörungen in der Keilbeinhöhle, der Siebbeinzellen und in deren Umgebung. Es gibt Fälle, in welchen in der Keilbeinhöhle nur Schwellungen der Schleimhaut, Verdickungen gefunden werden, die Eröffnung der Höhle und die teilweise Entfernung dieser Schwellungen aber auffallende Verbesserung oder Heilung des geschwächten oder verlorenen Sehvermögens bewirken kann. Es ist nicht ausgeschlossen, daß in diesen Fällen durch eine Infektion, Influenza usw. eine eitrige Entzündung entsteht und wir bisher solche Fälle nur in diesem Stadium als Empyeme fanden, auch ist es nicht unmöglich, daß in diesen Fällen bereits eine Infektion erfolgte, aber wir dieselbe noch nicht konstatieren können. Jedenfalls eröffnet sich der rhinologischen Behandlung der akuten und chronischen Papillitiden ein ungeahntes segensreiches Feld und die rhinologische Untersuchung wird in jedem solchen Falle die Augenuntersuchung ergänzen müssen.

Aus der k. laryngologischen Poliklinik der Universität München
(Vorstand: Prof. Dr. Neumayer).

Beeinflussung der Basedowsymptome von der Nase aus.[1])

Von Dr. **Rudolf Hoffmann**, I. Assistent.

Von rhinologischer Seite ist eine Anzahl von Fällen beobachtet worden, in denen nach Ätzungen im Naseninnern, die zu anderen Zwecken vorgenommen

[1]) Vortrag in der laryngo-otologischen Gesellschaft, München, am 19. II. 1909; vergl. auch meine Arbeit „Beitrag zur Lehre vom Morbus Basedowii", Zeitschr. f. innere Medizin, Bd. 69, H. 3/4.

Digitized by Google
Original from UNIVERSITY OF CALIFORNIA
Generated on 2019-10-24 12:26 GMT / http://hdl.handle.net/2027/uc1.b3252758
Public Domain in the United States, Google-digitized / http://www.hathitrust.org/access_use#pd-us-google

wurden, Rückgang von von Basedowsymptomen, ja selbst Heilung dieser Krankheit eintrat. Für die Wertigkeit dieser Angaben sprechen die Namen der Beobachter wie Moritz Schmidt, B. Fränkel etc.; es ist daher wohl nicht angängig, mit spöttischem Achselzucken, wie Möbius es tut, über diese Beobachtungen hinwegzugehen. Es erscheint mir geboten, zu untersuchen, ob die in der Literatur enthaltenen Fälle der Kritik standhalten und ob und wie der Heilungsvorgang zu erklären ist.

Der Fall Hopmanns ist dadurch interessant, daß die Reflexerscheinungen von Seite des Auges auf einer atrophischen Schleimhaut ausgelöst wurde. Es handelte sich um eine 40jährige Frau mit Rhinopharyngitis sicca mit Borkenbildung, besonders auf der rechten Seite. Prominenz der Bulbi, besonders rechts und Graefes Symptom am rechten Auge. Es war kein Struma vorhanden, Puls 120—136, Funkensehen und Stirnkopfschmerz auf der rechten Seite. In der rechten Nase, scheinbar von der rechten Bulla ethmoidalis ausgehend, saßen mehrere Polypen, nach deren Entfernung der Exophthalmus anf beiden Seiten und der Puls zurückgingen. Die übrigen Erscheinungen waren auf Entfernung der Borken hin besser geworden. Nach $1^1/_2$ Jahren waren weder die Polypen, noch die Protrusio bulbi rezidiviert, der Puls betrug 92—96. Später leichter Rückfall der Augenerscheinungen.

Der Fall ist nicht ganz rein. Zunächst fehlte die Struma, resp. sie war nicht ganz nachweisbar, zweitens handelte es sich hier anscheinend um eine chronische Nebenhöhleneiterung verbunden mit Borkenbildung, welche eine Reihe von Folgeerscheinungen zur Folge haben kann. Jedenfalls ging aber der Exophthalmus der rechten Seite nach Entfernung der Polypen zurück. Daraus möchte ich aber nicht schließen, daß die Polypen der reizende Teil waren, sondern mit Rücksicht auf die Atrophie der Nasenschleimhaut vermuten, daß die Polypen den durch Borken gereizten reflexauslösenden Teil der Nasenschleimhaut bildeten.

Der zweite Fall stammt von Hack, Freiburg.

Die Pat., 17 Jahre alt, litt seit frühester Kindheit an sehr beträchtlichem, beiderseitigen Exophthalmus; häufig hochgradige Nasenverstopfung. Vor einem Jahr Stechen in der Brust und auffallend starkes Herzklopfen. Puls meist über 100. Der Exophthalmus nahm zu, ebenso eine schon früher in geringerem Maße vorhanden gewesene Schwellung des linken Schilddrüsenlappens. Verbreiterung der Herzdämpfung, Stellwaags und Gräfes Symptom vorhanden; Mundatmung. In beiden Nasen hochgradige Hyperplasie des Schwellgewebes, zeitweise Hyperämie der Conjunctiven. Nach Kauterisierung der rechten mittleren Muschel war am nächsten Tage der Exophthalmus derselben Seite nahezu vollständig verschwunden, obwohl durch die reaktive Entzündung und den Brandschorf die Nase noch völlig obturiert war. Nach der entsprechenden Operation auf der anderen Seite ging auch die Protrusion des anderen Auges, wenn auch langsamer und nicht so vollständig, zurück. In der Folgezeit verlor sie auch das Herzklopfen und das Herz kehrte zu normalem Umfange zurück. Die linkseitige Struma wurde kleiner und weicher, blieb aber noch sichtbar.

Digitized by Google
Original from UNIVERSITY OF CALIFORNIA
Generated on 2019-10-24 12:26 GMT / http://hdl.handle.net/2027/uc1.b3252758
Public Domain in the United States, Google-digitized / http://www.hathitrust.org/access_use#pd-us-google

Epikrise: Zu einem seit frühester Kindheit bestehenden Exophthalmus traten zur Zeit der Pubertät Struma und Tachykardie zu dem vollen Symptomenkomplex des M. Basedow. zusammen. Nach galvanokaustischer Ätzung der hochgradig obturierenden Schwellkörper gingen die Krankheitserscheinungen bis auf eine leichte Struma der linken Seite und einer leichten Prominenz der Bulbi (auf der Strumaseite stärker bestehen bleibend) völlig zurück. Herz bezüglich Umfang und Tätigkeit wieder normal.

Einen weiteren Fall (III) schildert B. Fraenkel.

Bei einem 17jährigen Manne entwickelte sich in kurzer Zeit eine gefäßreiche, schwirrende Struma mit einem Puls von 120 Schlägen; daneben bestand eine Stenose der Nase. Unabhängig von der gegen die übrigen Erscheinungen gerichteten Kur wurde die linke untere Muschel galvanokaustisch geätzt. Wenige Tage nach der Operation trat eine rapide Abschwellung des linken Kropfes ein, gleichzeitig wurde der Puls langsamer. Dann wurde 3 Wochen lang der konstante Strom an der rechten Struma angewandt, jedoch ohne Erfolg. Darauf Ätzung mit nachfolgender Abschwellung rechts; die Pulsfrequenz wurde normal. Die Struma war auf ein Fünftel des Volumens zurückgegangen.

Epikrise: Der Fall wurde als forme fruste bezeichnet, Virchow bemerkte in der Diskussion: „Ich möchte nur konstatieren, daß der alte Basedow seinen Morbus ohne Exophthalmus nicht akzeptiert haben würde." Puls und Struma gingen auf die Galvanokaustik der unteren Muschel zurück, ersterer zur Norm.

Bobone beschreibt unter dem Titel: „Sur le traitement opératoire de la maladie de Basedow." einen mir im Original leider nicht zugänglichen Fall, in welchem nach mehreren Kauterisationen der nasalen Schwellung eine erhebliche Besserung des Morbus Basedowii eintrat. Bobone glaubt, entsprechend der Theorie Hacks, daß Hypertrophien der Nasenschleimhaut auch gelegentlich eine Reizung des Sympathikus in der Form des mit Schwellung der Schilddrüse einhergehenden Exophthalmus hervorrufen können.

George Stoker konnte einen hühnereigroßen Kopf, der anderen Behandlungsmethoden (Jodkali) getrotzt hatte, auf wiederholte, wegen einer chronischen Rhinitis (April bis November alle 14 Tage) unternommene Kauterisationen der mittleren Nasenmuscheln zurückgehen sehen. Stoker erwähnt einen zweiten ähnlichen Fall, dessen Struma sich unter der gleichen Behandlung verkleinerte und erklärte das Resultat als die Folge eines durch die Kauterisation auf das vassmotorische System ausgeübten Reflexreizes, welcher Kontraktion der Blutgefäße der Drüse und Verringerung ihrer Hypertrophie bewirkte.

Epikrise: Es handelt sich hier nicht um einen Basedowkropf, sondern um eine unkomplizierte Struma, welche in zwei Fällen auf Galvanokaustik in der Nase zurückging. Bemerkenswert ist die von Stokes gegebene Erklärung.

Muschold berichtet über einen weiteren Fall.

Digitized by Google
Original from UNIVERSITY OF CALIFORNIA
Generated on 2019-10-24 12:26 GMT / http://hdl.handle.net/2027/uc1.b3252758
Public Domain in the United States, Google-digitized / http://www.hathitrust.org/access_use#pd-us-google

Frau, 45 Jahre alt. Seit der Menopause (mit 40 Jahren) Kopfweh, zunehmende Adipositas und gedunsenes Aussehen. Später Herzklopfen mit stechendem Schmerz in der Herzgegend und zunehmende Schwellung der Thyreoidea. Später Abmagerung, leichte Erregbarkeit, Schwächegefühl, profuse Schweiße und Hyperämie der Conjunctiven. Halsumfang schließlich 40 *cm*. Keine Protusion der Bulbi, vielleicht eine geringe rechts, Puls 90—100, unregelmäßig und klein. Andeutung von Tremor, rechts stärker als links. Keine subjektiven Beschwerden von seiten der Nase. Befund der Nase: Sehr blasse Schleimhaut, die rechte untere Muschel in ihrem hinteren Ende geschwellt. Dieses hintere Ende wurde mit der galvanokaustischen Schlinge entfernt (ein bohnengroßes Stück. Danach Kopfweh verschwunden, nach 7 Tagen auch Herzklopfen nicht mehr vorhanden. Nach 7 Wochen war die Struma (welche auch mit dem konstanten Strome behandelt worden war) bedeutend kleiner, Halsumfang 36·5 *cm*.

Epikrise: Im Anschluß an die Menopause treten Ausfallserscheinungen von seiten des Ovars ein, und es entsteht später eine forme fruste des M. Basedow., welche auf galvanokaustische Entfernung des hinteren Endes der linken unteren Muschel bis auf eine geringe Schwellung des einen Schilddrüsenlappens völlig zurückging.

Moritz Schmidt schreibt: Ich selbst habe zwei Kranke gesehen, bei denen die Erscheinungen der Krankheit nach der Behandlung der Nase verschwunden sind. Die erste Pat. hat die charakteristische Trias der Erscheinungen, namentlich auch einen recht ausgesprochenen Exophthalmus; ich war sehr erstaunt, als ich wenige Tage nach der Ätzung der rechten unteren Muschel eine sehr auffallende Verschiedenheit des Hervorstehens der Augen bemerken konnte; nachdem ich nun noch die linke Nase behandelt hatte, trat auch das linke Auge zurück und zugleich besserten sich die übrigen Erscheinungen so, daß heute, nach etwa 10 Jahren, die Frau zwar noch etwas nervös ist, aber keine der 3 Symptome mehr aufweist. Der zweite durch Nasenbehandlung geheilte Fall betrifft einen russischen Kollegen, der vor 5 Jahren mit allen Erscheinungen des Morbus Basedowii zu mir kam, mit Kropf, Exophthalmus, mit einem Puls von über 130 und mit Zittern. Er teilte mir mit, daß er jedesmal vor Verschlimmerung seines Zustandes an vermehrten Nasenbebeschwerden leide und wiederholt auf eine örtliche Behandlung der Nase bedeutende Besserung in seinem Befinden gespürt habe. Ich nahm ihn auf seine Bitte in Behandlung, ätzte ihm zunächst die beiden unteren Muschel, worauf der Exophthalmus sich bald verringerte und der Puls auf 80 sank; da sein Allgemeinbefinden noch nicht ganz nach Wunsch war, so nahm ich ihm mit der sehr wenig angreifenden elektrischen Säge auch noch eine die Atmung hindernde Leiste auf der linken Seite der Nase weg, wonach der Puls auf 76 sank und sowohl von dem Kropf, als auch von dem Exophthalmus fast nichts mehr zu bemerken war. Einen günstigen Einfluß auf den Verlauf der Krankheit hat Scanes Spicer in 4 Fällen und Spencer Watson bei einem 35jährigen Kranken nach der Operation von Nasenpolypen beobachtet.

Digitized by Google
Original from UNIVERSITY OF CALIFORNIA
Generated on 2019-10-24 12:27 GMT / http://hdl.handle.net/2027/uc1.b3252758
Public Domain in the United States, Google-digitized / http://www.hathitrust.org/access_use#pd-us-google

Im Gegensatz zu den obigen Fällen steht der von Semon.

Nach einer galvanokaustischen Entfernung von Polypen verschwand ein Asthma, dagegen traten am rechten Auge Exophthalmus mit Gräfes und Stellwags Symptom ohne Pulsbeschleunigung und Struma auf. Vorher war häufig auf beiden Nasenseiten geätzt worden. Nach der nächsten Ätzung stieg der vorher normale Puls auf 100 bis 110 und blieb 2 Monate so. Am Herzen und an der Thyreoidea waren keine Erscheinungen bemerkbar. Nach 2 Monaten betrug der Puls 90, der Exophthalmus hatte etwas abgenommen. In der Diskussion bemerkte Carter, daß er den Fall S. sehr genau untersucht habe und eine nur geringe oder gar keine Protrusion des Bulbus konstatierte, sondern nur eine Retraktion des oberen Lides konstatieren konnte.

Epikrise: In diesem Falle wurden mehrfache Nasenätzungen vorgenommen. Nach einer weiteren verschwindet ein Asthma und entsteht ein geringer Exophthalmus auf der geätzten Seite, nach weiteren tritt Pulsbeschleunigung auf. Der sehr kurz beschriebene Fall würde sich so darstellen, daß durch die Wegnahme der Polypen ein geringer aber konstanter Reiz für den N. trigeminus beseitigt wurde. Das Asthma verschwand. Durch die fortgesetzten galvanokaustischen Eingriffe mit konsekutiver Narbenbildung wurde eine andere, ntensiv wirkende Reizstelle geschaffen. Gegen ein zufälliges Zusammentreffen von Exophthalmus und Nasenätzung spricht die Pulsbeschleunigung. Unrein ist der Fall wegen der bestehenden Nasenaffektion (Polypen, Nebenhöhleneiterung?) über die kein näherer Aufschluß gegeben wird. Auffällig erscheint es, daß erst wiederholt geätzt und dann erst die Polypen entfernt wurden.

Zusammenfassung: Es handelte sich in diesen Fällen um galvanokaustische Eingriffe, welche zur Beseitigung von Schwellungszuständen an den Muscheln vorgenommen wurden, die zu starken Störungen der Nasenatmung geführt hatten. Dabei wurde beobachtet, daß die nebenbei bestehende Struma wie auch die Basedowsymptome sich besserten, ja völlig zurückgingen, indem zunächst die Protrusion der Bulbi, dann die Struma abnahm und auch die übrigen Symptome schwanden. Ich verfüge über einen Basedowfall, bei dem ich eine Nasenoperation ausführte, nicht in der Absicht, pathologische Zustände zu beseitigen, sondern in der Hoffnung, durch die Galvanokaustik eine Wirkung auf die sensiblen nervösen Endapparate in der Nasenschleimhaut und damit auf das vasomotorische Zentrum auszuüben.

O. Balbina, 21 Jahre alt.

Befund November 1905: faustgroße Struma auf beiden Seiten. Frequenter Puls. Exophthalmus, Gräfes- und Möbiusymptom. Struma auf Druck sehr schmerzhaft. Larynx: Transversusparese. Augenbefund (K. Augenklinik): Exophthalmus; Hertel 104/17. Gräfe und Möbius vorhanden. Im Fundus starke Stauung der Venen und capillare Hyperämie. Visus 5/5. Die Pat. wurde am 22. 12. ins Krankenhaus verwiesen. Puls 120, Temperatur 37·1. Am 5. II. 1908 fand sie sich wieder in der laryngologischen Poliklinik ein, wo folgende Anamnese erhoben wurde.

Digitized by Google
Original from UNIVERSITY OF CALIFORNIA
Generated on 2019-10-24 12:26 GMT / http://hdl.handle.net/2027/uc1.b3252758
Public Domain in the United States, Google-digitized / http://www.hathitrust.org/access_use#pd-us-google

Eltern, Großeltern und Geschwister ohne Struma. Pat. war ein kräftiges Kind, schon damals auch andern auffällige große Hände und Füße. In der Schule hat sie gut gelernt. Seit 4—5 Jahren Atmung erschwert, seit 3—4 Jahren Zunahme des Halsumfanges, besonders auf der rechten Seite. Gleichzeitig „Heißwerden" des Kopfes, Schwitzen, sowie leichte Erregbarkeit in verstärktem Grade gegen früher. Seit über 2 Jahren stärkeres Hervortreten der Augen und damit Erschwerung der Naharbeit. Struma oft schmerzhaft. Beim Schwerarbeiten Zittern der Hände. Periode ca. alle 6 Wochen nur einen Tag und schwach.

Befund: weiche Struma besonders der rechten Seite, Halsumfang 39·5 *cm*, Puls 110—120, Gräfe- und Möbiussymptom vorhanden, auffallend plumpe Hände, wie bei Hypothyreoidismus und Beugestellung beider kleiner Finger im zweiten Phalangealgelenk. Kehlkopf: Vocalis- und Transversusparese. Trachea: nach rückwärts und rechts verlagert und leicht komprimiert. Mediastinum: leichte Dämpfung rechts oben am Sternum (Thymus persistens?), Röntgenbild leichter Schatten über dem Herzschatten, Trachea im mediastinalen Abschnitte nahh rechts verdrängt. Augenbefund (K. Augenklinik, 11. II. 1908): Exophthalmus, Hertel 104/17, Möbius vorhanden. Gräfe undeutlich. Fundus und Visus wie oben.

Am 12. II. 1908 wurden auf der nicht veränderten rechten unteren Muschel 3 Furchen mit dem galvanokaustischen Föachbrenner gezogen.

18. II. 1908. Pat. gibt an, daß sie (durch Griff und im Spiegel) bemerkt habe, daß das rechte Auge zurückgesunken sei. Das linke Auge prominiert mehr als das rechte, dessen Lidspalte deutlich enger als die linke ist. Die rechte Nase ist durch eine reaktive Schwellung der Nasenschleimhaut völlig verlegt. Puls 120, Halsumfang 39·5, Augenbefund (K. Augenklinik) 20·2. Exophthalmus Hertel 104, rechts 17, links 18; Gräfe nicht vorhanden, dagegen Möbius. Visus und Fundus unverändert. Der Exophthalmus ist also auf der rechten Seite um einen Teilstrich zurückgegangen. Am 21. II. Mukosa der rechten unteren Muschel noch geschwellt, Puls 100—108, Halsumfang 36·5 *cm*. Adrenalinprobe am linken Auge (nach Loewi s. o.) negativ.

22. II. Puls 94—88, Halsumfang 36·5 *cm*, Herzklopfen besser.

Am 29, II. Puls 90, Halsumfang 36·5 *cm*.

Am 4. III. Puls 92, Halsumfang 36·5.

Es werden zwei ganz flache Schorfe an der linken unteren Muschel gezogen, Puls nach der Ätzung 88—90.

Am 5. III. Der linke Bulbus ist zurückgegangen. Befund der Augenklinik vom 6. III.: Beide Bulbis stehen nun gleich, Befund sonst unverändert, Gesichtsfeld normal (für blau und rot).

Am 10. III.: Puls 118, Halsumfang 36 *cm*, zeitweise Herzklopfen und leichte Schmerzen in der rechten Gesichtshälfte.

Am 11. III.: Puls 84—88, Halsumfang unverändert, am 13. III. Puls 118, Halsweite 36 *cm*.

Epikrise: Bei einem schon seit einigen Jahren bestehenden Morbus Basedowii (Struma, Exophthalmus, Tachykardie und leichter Tremor) geht auf Ätzung der rechten Nasenseite der Exophthalmus rechts um einen Teilstrich

Digitized by Google
Original from UNIVERSITY OF CALIFORNIA
Generated on 2019-10-24 12:26 GMT / http://hdl.handle.net/2027/uc1.b3252758
Public Domain in the United States, Google-digitized / http://www.hathitrust.org/access_use#pd-us-google

(Hertel) zurück, der Halsumfang nimmt um 3 *cm* ab, das Graefesche Symptom verschwindet. Der Puls geht bis auf 90 zurück. Nach Ätzung der linken unteren Muschel geht der linke Augapfel um einen Teilstrich, der Halsumfang um einen weiteren halben Zentimeter zurück. Der nach der Operation auf 118 bis 120 Schläge gestiegene Puls fällt auf 84 herab.

Bei einem der a. a. O.[1]) zitierten Basedowfälle (Frau Z.), bei dem momentan noch Pulsbeschleunigung und Struma (42 *cm*) vorhanden waren, während die Augensymptome (nach Angaben der Pat. wechselnder Exophthalmus) außer dem Möbiussymptome nicht deutlich waren, nahm ich gleichfalls eine Ätzung der linken unteren Muschel vor. In der Nase trat eine unbedeutende Reaktion auf, nach 6 Tagen war der Puls 98 (vorher 105), der Halsumfang hatte, wie die Pat. auch selbst konstatiert hatte, um 2 *cm* abgenommen.

In beiden Fällen trat auf Ätzung zunächst Pulsbeschleunigung, nach 6—7 Tagen eine Abnahme des Halsumfanges um 3·5, resp. 2 *cm* auf. Der Exophthalmus des ersten Falles ging am Tage nach der Ätzung um je einen Teilstrich zurück. Die Struma des ersten Falles ging nach der Ätzung der anderen Seite noch um einen weiteren halben Zentimeter zurück.

Die obenzitierten Autoren enthalten sich mit Ausnahme von Hack und Stoker einer Deutung ihres therapeutischen Erfolges. Ersterer betrachtete seinen Fall als einen reflektorischen Morbus Basedowii, als eine vasodilatatorische Reflexneurose, welche er zu bestimmten Formen von Asthma und Migräne in Parallele stellt. Stoker dagegen erklärt das Resultat als die Folge eines auf das vasomotorische System ausgeübten Reflexreizes mit konsekutiver Contraction der Schilddrüsengefäße und Verringerung der Struma.

Mein Erklärungsversuch kann vorläufig nur ein theoretischer sein.

Im Jahre 1886 wies Krause darauf hin, daß in dem nasalen Asthma vorzugsweise eine krankhaft gesteigerte Erregbarkeit der sensiblen Trigeminusbahnen der Nasenschleimhaut zu sehen sei, welche bei hinreichender Stärke des Reizes Anfälle von exspiratorischer Atmungshemmung reflektorisch zu vermitteln imstande sei. Er wies auch auf die Ergebnisse von Jolyet et Laffont, Vulpian u. a. hin, welche nach Reizung des Ram. maxill. sup. sowie des N. trigeminus vor Eintritt in das Gangl. Gasseri Vasodilatation im Bereich des sensiblen Trigeminus sahen; die Reizung des N. facial. und glossopharyng. ergab keine Rötung.

Neben diesen aus der Medulla oblongata stammenden Dilatatoren treten nach Dastre und Murat noch solche durch den 1./3. Dorsalnerven (beim Hunde) und gehen durch die Rami viscerales (Schenkel der Ansa Vieussenii) in den Grenzstrang, dann zum Gangl. cervic. supr. und endlich von hier durch

[1]) Zeitschr. f. innere Medizin, Bd. 69, Heft 3/4.

Digitized by Google
Original from UNIVERSITY OF CALIFORNIA
Generated on 2019-10-24 12:26 GMT / http://hdl.handle.net/2027/uc1.b3252758
Public Domain in the United States, Google-digitized / http://www.hathitrust.org/access_use#pd-us-google

den Plexus caroticus in das Gangl. Gasseri. Die Vasodilatatoren der Nase verlaufen also in der Bahn des Trigeminus.

Nach Klumpke und Oppenheim führt beim Menschen der Ramus communicans des ersten Dorsalnerven Bahnen für den M. dilatator und die Müllerschen Muskel.

Das Verschwinden der Basedowsymptome nach einfacher Galvanokaustik der Nasenmucosa ohne Beseitigung raumbeengender, die Mucosa irritierender Momente kann wohl nur mit einer Summation von Reizen erklärt werden, die auf ein labiles Vasomotorenzentrum, welches kontrahierend auf die glatte Gefäßmuskulatur und erschlaffend auf die extravasale glatte Muskulatur speziell der gleichnamigen Kopfhälfte einwirkt.

Bei Reizung des zweiten Astes des Nerv. trigeminus in der Nase hat Vasodilatation in dem von ihm versorgten Gebiete zur Folge. Energische Reizung des sensiblen Endapparates z. B. durch Massage, sowie Ätzung mit Acid. trichloracetic. und Galvanokaustik hat Vasokonstriktion im entsprechenden Trigeminusgebiet zur Folge, bei letzteren erst nach Abklingen der entzündlichen Vorgänge. Liegt eine Schwächung im vasokonstriktorischen Zentrum vor, so pflanzt sich der starke Reiz auf dieses fort und erzeugt eine pressorische Wirkung. (Schon kalte Luft beim „Politzern" kann bei disponierten Personen eine Shockwirkung auslösen, die sich in Erblassen und Ohnmachtsanwandlung äußert.) Diese Vasokonstriktion macht sich besonders im Vagusgebiet, speziell an der Thyreoidea geltend. Zunächst geht der Exophthalmus zurück, dann verkleinert sich nach 6—8 Tagen die Struma, wodurch ein Rückgang aller Basedowsymptome eingeleitet wird.

Bei der Entstehung des nasalen Bronchialasthmas darf man im Gegensatz zur Basedowschen Krankheit annehmen, daß keine primäre Herabsetzung resp. Labilität des vasomotorischen Zentrums existiert, sondern daß es sich um einen kontinuierlichen schwachen Reiz eines auf der Nasenschleimhaut eines anderen Innervationsgebietes sich leise verschiebenden Polypen oder Schleimhautfläche handelt. (Kompliziert wird die Sachlage durch die Behinderung der Atmung infolge der Nasenobturation.) Auf diesen schwachen, kontinuierlichen Reiz reagiert nur der Vagus (der N. trigeminus leitet leicht Reflexe in das Vagusgebiet über, wie der Niesakt und der Nasenhusten beweisen) nicht aber das vasomotorische Zentrum.

Kratschmer beobachtete Laryngospasmus, Francois-Frank auch Spasmus der Bronchien nach Nasenreizung.

Diese Reizung des Vagus führt also durch Kontraktion der Bronchialmuskulatur und Erregung der Vasodilatatoren der trachealen und bronchialen Schleimhautgefäße zum Asthma, wobei die Behinderung der Nasenatmung komplizierend wirken mag.

Digitized by Google
Original from UNIVERSITY OF CALIFORNIA
Generated on 2019-10-24 12:26 GMT / http://hdl.handle.net/2027/uc1.b3252758
Public Domain in the United States, Google-digitized / http://www.hathitrust.org/access_use#pd-us-google

Theoretisch betrachtet wäre das sekundäre Auftreten einer Thyreoideavergrößerung wohl möglich.

Das Atropin verdankt seinem lähmenden Einfluß auf den Vagus die günstige Wirkung bei Asthma.

Zwischen der Basedowschen Krankheit und dem Bronchialasthma steht das Heufieber. Primär liegt eine erhöhte Irritabilität der Vasodilatatoren vor, zu der die Reizung durch das Pollentoxin tritt. Sekundär entsteht eine enorme Füllung der Schwellkörper, bei deren gegenseitiger Berührung eine Vagusreizung ausgelöst wird, die zum Asthma führt. (Über krankhafte Atmung bei M. Basedow. siehe Bryson, Hofbauer, Sharp u. a.)

Ob man mit dem zu therapeutischen Zwecken applizierten Reiz die Schwellkörper oder eine andere Trigeminusstelle der Nase trifft, dürfte gleich und in der Wirkung nur graduell verschieden sein. Das Wesentliche bei der Beeinflussung der nasalen Reflexneurosen von der Nasenschleimhaut aus liegt darin, daß wir eine mit feinem flimmernden Zylinderepithel bekleidete Schleimhaut bequem vor uns haben, deren sensible Nervenendigungen leichter und intensiver zu beeinflussen sein werden, als die unter einer mit Pflasterepithel besetzten Mukosa gelegenen. Eine starke Füllung der nasalen Schwellkörper kann der Ausdruck eines Reizzustandes der Vasodilatatoren des betreffenden Trigeminusastes sein. Sie hat vor allem die Bedeutung, daß durch sie die Fläche der einem Reiz zugänglichen Mukosa vergrößert wird. Es dürfte sich deswegen empfehlen, vor den Ätzungen zur Anästhesierung Alypin zu verwenden, welches im Gegensatz zu Cocain kein Abschwellen, sondern eine stärkere Füllung der Nasenschwellkörper zur Folge hat.

Vor einer zu ausgiebigen Verwendung des Galvanokauters sollte die Überlegung schützen, daß durch große Narben in der Mucosa Reflexneurosen ausgelöst werden können (Réthi und Semon). In der Trichloressigsäure haben wir ein mildes und zuverlässiges Mittel, die Hypersensibilität gewisser Schleimhautbezirke in Nase und Rachen herabzusetzen. Außerdem führt die reaktive Entzündung zur Bindegewebsneubildung in der subepithelialen Schicht, wodurch die Wirkung der die Mukosa treffenden Reize und ihre Wirkung auf die sensiblen Nervenendigungen abgeschwächt wird.

Es scheint dem nach geboten, bei jedem Fall von Basedowscher Krankheit die Nase einer eingehenden Inspektion zu unterziehen. Raumbeengende und reizauslösende Veränderungen müssen beseitigt werden. Läßt sich konstatieren, daß eine starke Füllung der Schwellkörper vorliegt, ohne daß lokal irritierende Momente vorhanden sind, so wird sich eine galvanokaustische Ätzung dringend empfehlen, probeweise auch dann, wenn keinerlei Abweichung von der Norm vorliegt. Natürlich handelt es sich dabei nicht

Digitized by Google
Original from UNIVERSITY OF CALIFORNIA
Generated on 2019-10-24 12:26 GMT / http://hdl.handle.net/2027/uc1.b3252758
Public Domain in the United States, Google-digitized / http://www.hathitrust.org/access_use#pd-us-google

um eine Eliminierung der Schwellkörper im Sinne Hacks, sondern um die Hervorrufung einer Shockwirkung im Sinne Stokers.

Mit Rücksicht auf die damit erzielten günstigen Erfolge ist ein Versuch mit diesem Verfahren wohl angezeigt, besonders da die Ätzung ohne nachteilige Folgen auf die Nasenschleimhaut und ohne schädliche Einwirkung auf den Gesamtorganismus bleibt.

Anmerkung während der Korrektur: Über die Ergebnisse der Nasenschleimhautreizung am Tier, mit denen ich seit längerem beschäftigt bin, werde ich an anderer Stelle berichten. Die Darstellung drei weiterer günstig beeinflußter Exophthalmusfälle wird in der Münchner med. Wochenschrift erfolgen.

Literatur: Bobone, Schmidts Jahrbücher, 1887. — Fraenkel, 1. Berliner klin. Wochenschr., 1888; 2. Deutsche med. Wochenschr., 1884. — Fr. Franck, Arch. de physiol., 1889, Bd. I. — Hack, 1. Berliner klin. Wochenschr., 1882; 2. Wiener klin. Wochenschr., 1882; 3. Deutsche med. Wochenschr., 1886. — Hopmann, Berliner klin. Wochenschr., 1883. — Klumpe und Oppenheim, zit. nach Landois Lehrbuch. — Kratschmer, zit. nach Kuttner, „Reflexneurosen". — Krause, 1. Verhandlung des internationalen Kongresses Kopenhagen 1884; 2. Deutsche med. Wochenschr., 1886. — Moebius, Die Basedowsche Krankheit, Wien 1906. — Musehold, Deutsche med. Wochenschr., 1892. — Moritz Schmidt, Lehrbuch. — Semon, Brit. med. Journal, 1889. — Stoker, Brit. med. Journal, 1880.

Aus der Universitäts-Ohrenklinik Freiburg i. Br. (Direktor: Prof. Dr. E. Bloch).

Totale Aplasie einer Nasenhälfte.

Von Dr. **Georg Tiefenthal**, I. Assistent der Klinik.

(Mit 3 Figuren.)

Hemmungsmißbildungen einer Nasenhälfte im frühen Embryonalstadium führen je nach dem Zeitpunkt des Entwicklungsstillstandes zu verschiedenen Endresultaten.

Tritt die Hemmung kurz nach dem ersten Beginn der Nasenbildung ein, so entsteht der als „Arhinencephalia unilateralis" beschriebene Typus. An Stelle einer Nasenhälfte fand sich in „einem[1]) hierhin gehörigen Fall ein hohler Rüssel am inneren Rand der rechten Orbita, der mit Schleimhaut ausgekleidet war. Der rechte Olfactorius, das Os ethmoidale, die Stirnhöhle, der Canalis lacrymalis, das Antrum Highmori, der Vomer, der Zwischenkiefer mit zugehörigem Schneidezahn, die Nasenknorpel und Weichteile der Nase fehlten."

Ist das Cavum nasale bereits weiter entwickelt, so stellen außer den Spaltbildungen vor allem die Synechien mit ihren Folgezuständen das Haupt-

[1]) Selenkoff, Fall von Arhinencephalia unilateralis bei einem erwachsenen Manne. Virchows Arch., 1884; zit. bei Hansemann: „Die angeborenen Mißbildungen der Nase" in P. Heymanns Handb. d. Laryngologie u. Rhinologie, Bd. III 2, pag. 1236.

Digitized by Google
Original from UNIVERSITY OF CALIFORNIA
Generated on 2019-10-24 12:26 GMT / http://hdl.handle.net/2027/uc1.b3252758
Public Domain in the United States, Google-digitized / http://www.hathitrust.org/access_use#pd-us-google

kontingent der Hemmungsmißbildungen. Die sehr häufigen partiellen Synechien bedingen, wenn sie nur die hinteren Partien einer Nasenhälfte betreffen, seltener Deformitäten des Gesichtsschädels; die sehr viel selteneren totalen Atresien dagegen müssen zur Aplasie des entsprechenden Nebenhöhlenapparates führen und eine mangelhafte Ausbildung der Gesichtsknochen verursachen, deren äußerlich sichtbares Kennzeichen eine scheinbare kongenitale Hemiatrophie des Gesichtes darstellt. Dieser letztere Befund kann also der Erfolg einer im späteren Embryonalleben eingetretenen totalen Hemmung in der Entwicklung einer Nasenhälfte sein und stellt somit einen zweiten Typus von Folgezuständen dieser Störung dar.

Fig. 1.

In diese Kategorie der Mißbildungen der Nase gehört auch der folgende Fall, der gelegentlich der Untersuchung einer größeren Anzahl von Schwangeren der hiesigen Universitäts-Frauenklinik in unserer Klinik beobachtet wurde.

Für die Überlassung desselben sind wir Herrn Geheimrat Prof. Dr. Krönig zu bestem Dank verpflichtet.

Rosa B., 37 Jahre, 148 *cm* Größe, 54 *kg*.

Bei der im übrigen gesunden Frau ist die rechte Gesichtshälfte eingesunken. Der knöcherne Teil des Nasenrückens weicht stark nach links ab, der knorpelig-häutige Teil ist nach rechts abgebogen, so daß beide miteinander einen Winkel bilden. Das linke Nasenloch ist normal gebildet, das rechte fehlt, an seiner Stelle befindet sich ein winziges seichtes Grübchen.

Digitized by Google
Original from UNIVERSITY OF CALIFORNIA
Generated on 2019-10-24 12:26 GMT / http://hdl.handle.net/2027/uc1.b3252758
Public Domain in the United States, Google-digitized / http://www.hathitrust.org/access_use#pd-us-google

Bei Betastung zeigt sich das linke Os nasale in normaler Größe entwickelt, das rechte fehlt fast völlig. Der linke Nasenflügel wird beim Atmen angesaugt, die Luftpassage durch die linke Seite ist nur minimal.

Der Abstand der inneren Augenwinkel ist größer als normal. Der rechte ist von der Medianebene 25 *mm*, der linke 18 *mm* entfernt, dabei beträgt die quere Breite der rechten Augenlidspalte 20 *mm*, die der linken 30 *mm*.

Rechts besteht Epiphora; der rechte Tränennasengang scheint völlig zu fehlen.

Der Gaumen ist hoch und schmal. Der rechte Caninus steht medial vom 2. Incisivus; sonst bietet das Gebiß keine Anomalien.

Die Rhinoscopia anterior gestattet wegen der winkligen Abknickung der Nase den Einblick nur in die allervorderste Partie der linken Nasenhälfte. Man sieht die vorderen Enden der linken unteren und mittleren Muschel. Der vorderste Teil des Septums ist häutig; seine tieferen Partien lassen sich nicht übersehen.

Postrhinoskopisch zeigt sich die Vomerkante in der vertikalen Richtung etwas nach rechts abweichend. In der linken Choane normale Verhältnisse; der der rechten Choane entsprechende Bezirk ist bedeutend geringer und durch eine graugelbe, glatte, knochenähnliche Platte verschlossen, die marginalen Sitz hat. Die Tubenwülste sowie der Formix pharyngis bieten keine Besonderheiten.

Bei der einfachen Durchleuchtung zeigt sich eine bedeutende Verdunkelung der rechten Seite. die wir auf das Fehlen der Pneumatizität der rechten Gesichtshälfte beziehen müssen.

Im Radiogramm zeigt die linke Seite normale Verhältnisse: Kieferhöhle, Siebbein und Keilbein sind in gehöriger Weise entwickelt. Die Stirnhöhle ist ziemlich klein. Der Proc. alveolaris des Oberkiefers ist kräftig entwickelt, die Gaumenplatte steigt nach der Mittellinie stark an. Die Nasenmuscheln sind sichtbar. Der Vomer ist nur in seinem unteren Drittel als Knochen erkennbar. Die Nasenscheidewand ist nach rechts deviiert und von der rechten lateralen Nasenwand nicht zu trennen. Die faciale Wand des rechten Maxillare ist schmäler als die der linken, der rechte Proc. alveolaris umfangreicher und plumper als der linke; der rechte knöcherne Proc. palatinus ist sehr schmal, jedoch vorhanden. Nebenhöhlen sind rechterseits nicht gebildet, auch kein Cavum nasale. Die rechte Nasenhälfte scheint lediglich aus einer spongiös-knöchernen Masse zu bestehen.

Im vorliegenden Falle handelt es sich also um eine Hemmungsmißbildung, bei der die Entwicklung folgender Teile der rechten Gesichtshälfte unterblieben ist:

1. Das Nasenloch und Os nasale.
2. Das Cavum nasale.

Digitized by Google
Original from UNIVERSITY OF CALIFORNIA
Generated on 2019-10-24 12:26 GMT / http://hdl.handle.net/2027/uc1.b3252758
Public Domain in the United States, Google-digitized / http://www.hathitrust.org/access_use#pd-us-google

Fig. 2.

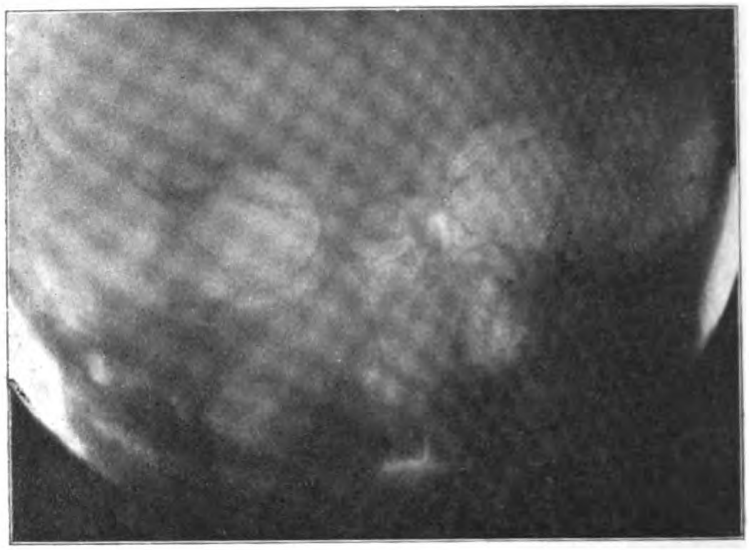

Fig. 3.
Coronarnaht.

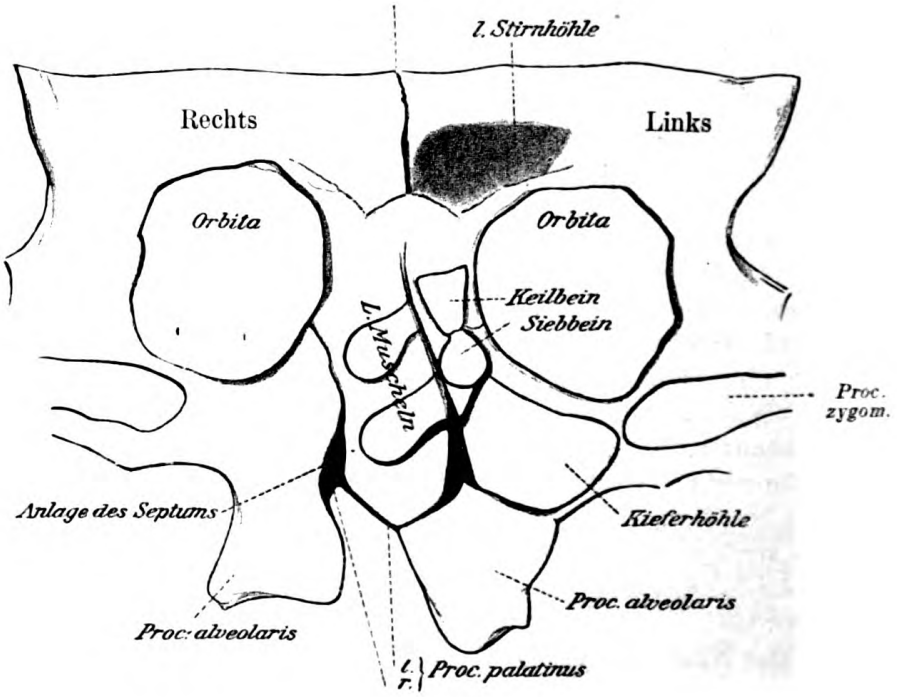

Digitized by Google
Original from UNIVERSITY OF CALIFORNIA
Generated on 2019-10-24 12:26 GMT / http://hdl.handle.net/2027/uc1.b3252758
Public Domain in the United States, Google-digitized / http://www.hathitrust.org/access_use#pd-us-google

3. Die Muscheln.
4. Die Nebenhöhlen.
5. Ein Teil des Vomer und der Nasenscheidewand.
6. Der Tränennasengang.
7. Die rechte Choane ist, wie uns scheint, durch eine Knochenplatte geschlossen, die wohl von dem Os palatinum ihren Ursprung nehmen dürfte, wie das von anderen Choanalatresien bekannt ist.[1])

Der Mechanismus der oben beschriebenen Anomalie dürfte so zu erklären sein, daß frühzeitig im fötalen Leben eine Atresie der rechten Nasenhälfte eingetreten ist. Dadurch blieb die letztere in ihrer Entwicklung stehen.

Ob eine Anlage der Muscheln damals bereits erfolgt war, kann jetzt nicht mehr entschieden werden, jedenfalls aber muß die Atresie sich entwickelt haben, bevor deutliche Siebbeinzellen vorhanden waren, also nicht nach dem 7. fötalen Monat. Im Anschluß daran unterblieb ebenfalls die Entwicklung der Nebenhöhlen.

Die Ausbildung der rechten äußeren Nasenhälfte ist in einem entsprechend frühen Zeitpunkt gleichfalls zum Stillstand gekommen.

Pat. weiß von Mißbildungen in ihrer Familie nichts; sie hat inzwischen auch ihr erstes, normal gebildetes Kind geboren.

In der uns zugänglichen Literatur ist ein ähnlicher Fall nicht aufzufinden.

Vereinsberichte.

XVI. internationaler medizinischer Kongreß (Budapest; August-September 1909).

Sektion XV: Laryngologie, Rhinologie.

V. Sitzung. Mittwoch den 1. September 1909, nachmittags.

Präsidenten: Navratil, Schneider, Uchermann, Ferreri.

Referat:

Hajek (Wien): **Die Behandlung der Empyeme der Nasennebenhöhlen.**

Es muß vor allem zwischen akuten und chronischen Erkrankungen unterschieden werden. Die Grenze ist keine absolute, da schwere akute Erkrankungen mitunter radikale Eingriffe erfordern. Für die akuten Erkrankungen genügt in der Mehrzahl der Fälle Bettruhe, Aspirinbehandlung, Kopflichtbad nach Brünings, das Cocainisieren der Ostiummündungen, positiver und ne-

---

[1]) Schrötter, Über angeborenen knöchernen Verschluß der Choane. Monatsschrift f. Ohrenheilk., 1885, Nr. 4; zit. in P. Heymanns Handbuch bei Kayser: „Verwachsungen der Choanen."

Digitized by Google
Original from UNIVERSITY OF CALIFORNIA
Generated on 2019-10-24 12:26 GMT / http://hdl.handle.net/2027/uc1.b3252758
Public Domain in the United States, Google-digitized / http://www.hathitrust.org/access_use#pd-us-google

gativer Luftdruck mittelst des Politzerschen Ballons, ferner das Sondermannsche Saugverfahren. Die Behandlung der chronischen Empyeme wird für jede Nebenhöhle gesondert betrachtet. I. Kieferhöhle. Es kommen in Betracht: 1. Systematische Ausspülung vom Ost. maxillare und mittelst der Probepunktion durch den unteren und mittleren Nasengang; 2. die Cowpersche Operation durch die Zahnalveole bei Empyemen ausgesprochen dentalen Ursprunges; 3. die modifizierte Mikuliczsche Operation in der Mehrzahl der chronischen nicht schweren Kieferhöhlenempyeme; 4. die Luc-Caldwellsche Radikaloperation in ihren verschiedenen Modifikationen bei schweren Kieferhöhlenempyemen. II. Stirnhöhle. Bei akuten Fällen zumeist nur Allgemeinbehandlung, bei chronischen Fällen müssen Fälle mit vorhandener oder drohender Komplikation von solchen, wo keine Komplikation vorliegt, unterschieden werden. Für letztere Fälle ist die endonasale Behandlung zumeist genügend, für erstere kommen die Radikaloperationen in Betracht. Die endonasale Methode besteht in der hohen Resektion der mittleren Muschel und Ausräumung der Hypertrophien und Polypen aus dem mittleren Nasengange. Die Radikaloperationen werden in ihrer Entwicklung von der einfachen Trepanation bis zur Radikaloperation Riedels und der Killianschen Methode dargestellt, ihre Indikationsstellung präzisiert und die operativen Todesfälle einer eingehenden Kritik unterzogen. III. Siebbeinlabyrinth. In akuten Fällen zumeist Allgemeinbehandlung genügend. In chronischen unkomplizierten Fällen zumeist die endonasale Behandlung mittelst Schlinge, Haken und Curette angezeigt. In schweren Fällen ist die Radikaloperation angezeigt. Es kommen hierbei in Betracht: 1. Der Weg nach Resektion des aufsteigenden Fortsatzes des Oberkiefers, als Teiloperation der Killianschen Stirnhöhlenoperation, 2. der Weg von der Kieferhöhle aus nach Jansen und Furet. Bei Erkrankung des größten Teiles des knöchernen Rahmens ist die Ethmoidektomie nach Guisez angezeigt. IV. Keilbeinhöhle. Bei akuter Erkrankung genügt auch hier zumeist die Allgemeinbehandlung, nur selten ist die Resektion des hinteren Endes der mittleren Muschel angezeigt. Bei chronischer Entzündung genügt in leichten Fällen die Ausspülung der Keilbeinhöhle mit nachfolgender Lapisinjektion. Bei enger Öffnung muß diese erweitert werden. In schweren Fällen ist des Autors endonasale Methode mit Entfernung des hinteren Siebbeinlabyrinths und Entfernung des größten Teiles der Vorderwand der Keilbeinhöhle angezeigt. Die äußere chirurgische Radikaloperation der Keilbeinhöhle kommt nur bei schweren, kombinierten Keilbeinhöhlenempyemen in Betracht.

Onodi (Budapest): **Über die intrakraniellen und cerebralen Komplikationen der Nasennebenhöhlenerkrankungen.**

In der Ätiologie spielt die Infektion und die Fortpflanzung des entzündlichen Prozesses eine Hauptrolle. Die Infektionsträger sind besonders die Streptokokken und die Staphylokokken. Die Bakterien waren in der Kontinuität der Gewebe und in und um den Gefäßen anzutreffen. Die direkte Kontaktinfektion kann durch angeborene oder erworbene Knochendehiscenzen begünstigt werden. Die Komplikationen können auch durch die bestehenden Venenanastomosen verursacht werden. Bei der direkten Kontaktinfektion kommen auch die cerebralen Knochenwände der Nebenhöhlen, ihre Ausbreitung, Dicke und Stärke in Betracht. An die Erkrankung dieser cerebralen Knochenwände kann sich anschließen die Entzündung der Gehirnhäute und des Gehirns mit Absceßbildung und Sinusthrombose. Onodi bespricht auf Grund seiner Untersuchungen die einzelnen cerebralen Knochenwände der Nebenhöhlen, ihre Dicke

Digitized by Google
Original from UNIVERSITY OF CALIFORNIA
Generated on 2019-10-24 12:26 GMT / http://hdl.handle.net/2027/uc1.b3252758
Public Domain in the United States, Google-digitized / http://www.hathitrust.org/access_use#pd-us-google

und Stärke, ihr Verhältnis zur Schädelhöhle und zu den einzelnen Teilen des Gehirns und zu den einzelnen Gehirnnerven, ferner die Dehiscenzen dieser cerebralen Knochenwände, schließlich die Verbindungen der Venenstämme und Venennetze zwischen Nebenhöhlen und Gehirnhäuten, welche die direkte und die indirekte Infektion des Schädelinhaltes und die Entstehung der Sinusthrombosen erklären. Wertheim fand unter 10.394 Obduktionen 127 intrakranielle Eiterungen, Treitel unter 6000 2, Pitt unter 9000 2, Onodi unter 13.406 Sektionen 4 rhinogene Gehirnabscesse. Die Krankenstatistiken der Komplikationen lassen sich folgendermaßen zusammenstellen. Die Kieferhöhleneiterungen betreffend erwähnt Dreyfuss 6 Fälle, unter diesen 4 Gehirnabscesse, 1 Meningitis und 1 Sinusthrombose. Die Stirnhöhlenkomplikationen stellt Gerber zusammen unter 473 Fällen 140 Gehirnkomplikationen, 28 Fälle selbständige Extraduralabscesse, 51 Fälle Meningitis, 66 Fälle Gehirnabsceß, beide auch kombiniert, 115 Fälle Sinusthrombose, 4 Fälle Meningitisserosa. Seine Statistik ergänzt Onodi noch mit 3 Fällen von Gehirnabsceß und einen Fall von Meningitis serosa. Was die operativ geheilten Gehirnabscesse betrifft, erwähnt Dreyfuss 3 Fälle, Gerber 7 Fälle; diese Statistik ergänzt Onodi noch mit einem Fall, somit hätten wir über 8 geheilte Gehirnabscesse zu verfügen. Die Statistik der Siebbeinzellenkomplikationen zählt nach Dreyfuss 10 Gehirnabscesse, 12 Meningitis, 1 Sinusthrombose und 1 Meningitis serosa. Diese Statistik ergänzt Onodi noch mit einem Fall von Gehirnabsceß. Die Statistik der Keilbeinhöhlenkomplikationen nach St. Clair Thomson und Dreyfuss zeigt 25 Fälle Meningitis, 5 Sinusthrombosen, 18 Sinusthrombosen mit Meningitis, 2 extradurale Abscesse und Meningitis, 2 Meningitis serosa, 1 Gehirnabsceß, 3 Encephalitis, 1 intrakranielle Blutung. Was die postoperative Meningitis betrifft, sind bereits 30 Fälle veröffentlicht, leider muß angenommen werden, daß die Zahl der nicht veröffentlichten Fälle eine bedeutend größere ist. Abgesehen von ganz wenigen Untersuchungen ist die genaue Feststellung der Infektionswege sehr erwünscht; die genauen pathohistologischen und bakteriologischen Untersuchungen der Gewebe in der Kontinuität und der Gefäße sind berufen, die Lücken zu füllen und noch viele wichtige offene Fragen zu lösen.

Vorträge:

Freudenthal-Wolf (New-York): **Endokranielle Komplikationen nasalen Ursprunges.**

Es ist die Absicht des Autors, nicht allein die endokraniellen Komplikationen zu beschreiben, welche in letzter Zeit vom Autor teils operativ angegangen, teils nur beobachtet wurden, sondern der Autor will auch über zwei Schwierigkeiten dabei sprechen. — Der erste Teil der Arbeit handelt von jenen endokraniellen Infektionen, welche von der Nase allein ausgingen ohne vorhergehende Operation. Die Schwierigkeit hierbei liegt in der richtigen Diagnose. Solche Fälle werden von einem Neurologen zum anderen geschleppt, ohne daß die richtige Diagnose gestellt wird. — Postoperative Infektionen: In diesen Fällen, wie auch gelegentlich in den früher erwähnten, liegt die Schwierigkeit darin, einen tiefliegenden Absceß aufzufinden. — Der Mangel von Publikationen über postoperative Infektionen, welche nicht selten sind, ist zu bedauern. — Es folgt jetzt ein Bericht über diejenigen Fälle, welche in die Beobachtung des Autors kamen.

Fletcher-Ingals (Chicago): **Intranasale Drainage des Sinus frontalis.**

Digitized by Google
Original from UNIVERSITY OF CALIFORNIA
Generated on 2019-10-24 12:26 GMT / http://hdl.handle.net/2027/uc1.b3252758
Public Domain in the United States, Google-digitized / http://www.hathitrust.org/access_use#pd-us-google

Die Methode des Autors besteht darin, daß er den Ductus nasofrontalis mit einer Stahlsonde erweitert und dann über diese Sonde mittelst eines Motors eine Hohlfraise einführte; wenn der Ductus 6 *mm* im Durchmesser hat, wird in diesen Kanal eine festsitzende goldene Tube eingeführt, welche solange liegen bleibt, bis der Kanal mit Schleimhaut ausgekleidet ist. Eine solche Tube kann leicht 3 oder 4 Monate getragen werden. — Ohne eine andere Operationsmethode kritisieren zu wollen, glaubt der Autor, daß 95% sämtlicher Stirnhöhleneiterungen auf diese Weise zu heilen seien, er hält auch seine Methode für sicherer in bezug auf das Resultat. 95% der Fälle sind in 2 Wochen bis 6 Monaten geheilt. Die Operationsfolgen dauern nur 1—2 Tage. Die Methode macht es dem Pat. leicht, für seine Erkrankung nach einigen Tagen selbst Sorge zu tragen. Die Operation ist in Lokalanästhesie schmerzlos und sehr kurz. Die Tube wird gewöhnlich sehr leicht ertragen, nur in denjenigen Fällen, bei welchen die Nase sehr eng ist, drückt sie gegen das Septum und verursacht daselbst eine Erosion beziehungsweise Schmerzen. Verdickungen der Sinusschleimhaut und andere Veränderungen, die durch die chronische Eiterung bedingt sind, können nur durch die freie Drainage geheilt werden, wenigstens in der Mehrzahl der Fälle. Auch akzessorische Nebensinuse können durch die freie Drainage nach angegebener Methode im Falle einer Eiterung eröffnet werden.

Weil (Wien): **Über die konservative Behandlung der Nebenhöhleneiterung.**

Demonstriert einen Mann, der vor 9 Jahren von anderer Seite nach Küster operiert wurde (die Kieferhöhle ist bis heute noch nicht geheilt), vor 16 Monaten unter heftigen Stirnhöhlenerscheinungen erkrankte und nach Resektion der mittleren Muschel die Selbstausspülung einer vorn im Siebbein gelegenen Eiterhöhle erlernte. Vor 10 Monaten hatte er Stirnkopfschmerzen, Druckempfindlichkeit, Üblichkeiten, Brechreiz und schwere Schlafsucht. Unmittelbar vor der beschlossenen Radikaloperation gelang es Weil doch noch die Stirnhöhle zu sondieren, wonach alle Symptome verschwanden. Pat. spült seither selbst seine Stirnhöhle mit einem, wie das Röntgenbild zeigt, bis an die vordere Wand reichenden Röhrchen aus und befindet sich vollkommen wohl.

Diskussion.

Paunz (Budapest) hebt hervor, daß die dentalen Eiterungen der Kieferhöhle tatsächlich häufiger vorkommen als gewöhnlich angenommen wird. Bei den chronischen Stirnhöhleneiterungen gibt das Bestehen von cerebralen und orbitalen Komplikationen unbedingte Indikation des Eingriffes von außen. Auch kann man bei starkem Kopfschmerz diese Indikation stellen, obzwar der Kopfschmerz nicht immer beseitigt wird. Es muß den endonasalen Eingriffen bei unkomplizierten Fällen chronischer Eiterung mehr Aufmerksamkeit geschenkt werden, als es bei vielen Rhinologen der Fall ist. Cerebrale Komplikationen sah Paunz zweimal, einmal bei Siebbeinzelleneiterung und einmal bei Kieferhöhlen-Siebbeinhöhlen- und Stirnhöhleneiterung, welche nach Infraktion eines oberen Backenzahnes eintrat. In letzterem Falle ging die eitrige Entzündung durch eine diploetische Knochenvene auf die Schädelhöhle über. In beiden Fällen trat trotz Operation infolge Hirnabscesses des Frontallappens und Meningitis der Tod ein. Es müssen eben günstige, oberflächliche solitäre Abscesse sein, welche einer Heilung zugeführt werden können.

Generated on 2019-10-24 12:26 GMT / http://hdl.handle.net/2027/uc1.b3252758
Public Domain in the United States, Google-digitized / http://www.hathitrust.org/access_use#pd-us-google
Digitized by Google
Original from UNIVERSITY OF CALIFORNIA

Joachim (New-Orleans): Für die statistische Zusammenstellung will ich nur einen Fall erwähnen von Gehirnabsceß nach Sinusempyem. Als ich den Pat. das erstemal sah, ging es ihm sehr schlecht und er zeigte deutliche Symptome von Meningitis, ähnlich wie bei Gehirndruck. Der Fall kam zur Obduktion und man sah außer dem Empyem auf der korrespondierenden Seite unter dem Scheitelbein einen Großhirnabsceß (jedenfalls metastatischer Natur), der vom Sinus 4—5 *cm* Abstand hatte; man konnte keine Kommunikation finden und der Zwischenraum weist nur die Zeichen einer allgemeinen Meningitis auf.

Tóvölgyi (Budapest): Ich stimme auch vollständig mit Prof. Hajek überein, daß man die Stirnhöhlenempyeme nicht gleich radikal operieren soll.

Ich habe zum Beispiel auch einen bemerkenswerten Fall gehabt, wo schon wegen Empyem der Stirnhöhlen cerebrale Komplikationen vorhanden waren. Der Mann, als er in die Klinik gebracht wurde, war schon ohne Bewußtsein. Ich wollte trotzdem doch wenigstens einen Tag lang die endonasale Behandlung probieren. Beide mittleren Muscheln schnitt ich ab und legte Cocain-Adrenalintampons stündlich in die Nasenhöhlen mit überraschendem Erfolg. Als damit das Abflußhindernis behoben war, genas der Mann — und ist auch heute noch gesund.

Andrerseits habe ich jetzt eben eine Kranke, welche ich wegen Stirnhöhlenempyem noch vor 3 Jahren nach Ogston Luc operiert habe. Sie rezidivierte, nachher operierte Prof. Makara die Kranke noch einmal vor zwei Jahren und heute hat sie wieder alle Symptome eines Stirnhöhlenempyems.

Jansen (Berlin) stimmt mit Hajek überein. 1. Die endonasalen Operationsmethoden sollen in den dafür geeigneten Fällen angewandt und ausgebaut werden. Die Röntgendurchleuchtung ist dabei von Wichtigkeit, da sie uns zeigt, ob eine Stirnhöhle für diese Methode geeignet ist. Auch für Ingals Methode ist die Röntgenuntersuchung notwendig. Da ich seit 15 Jahren von der Kieferhöhle aus sämtliche Nebenhöhlen breit eröffne, auch die Stirnhöhle, so habe ich sehr oft die Fälle ungeheilt behalten, deren Stirnhöhle zu groß, unregelmäßig war. 2. Soll man nicht bei jedem Eitertropfen im Infundibulum das Gespenst der Meningitis sehen. Anderer Ansicht bin ich dagegen in folgenden Punkten: 1. Ich vermisse unter den Kieferhöhlenoperationen die Anführung der Eröffnung vom Introitus narium, die ich für eine sehr gute Methode halte und für geeignet, die Eröffnung in der Fossa canina vom Munde aus einzuschränken. Ich habe zirka 150 Operationen ausgeführt nach dieser Methode. Nicht einverstanden bin ich mit der Formulierung der Indikation bei den chronischen Eiterungen. Ich fasse sie schärfer. Es gibt anerkannte Indikationen, zum Beispiel sobald eine Retention besteht oder schwere Eiterungen überhaupt, und nicht zu warten, bis orbitale oder cerebrale Komplikationen ausgebrochen sind oder auszubrechen drohen; wir sollen es nicht erst zur Amaurose kommen lassen. Ferner bei schwerem Asthma im Gefolge von Stirnhöhleneiterungen. Hajek stellt ein neues Krankheitsbild auf, die postoperative Meningitis. Das ist unrichtig. Wir können bei Sub-Stirnhöhlenoperation die Meningitis sicher vermeiden, jedenfalls viel sicherer als bei endonasalen Eingriffen. Die Schädelbasis ist hart und erlaubt gefahrloses Entfernen der Siebbeinzellen usw.

Nur von der Lamina cribrosa droht Gefahr; aber dort haben wir nichts zu suchen. Ferner lege ich Wert darauf zu betonen, das Siebbein vollständig zu entfernen. Ich möchte noch betonen, daß ich seit 15 Jahren das Verfahren

Generated on 2019-10-24 12:26 GMT / http://hdl.handle.net/2027/uc1.b3252758
Public Domain in the United States, Google-digitized / http://www.hathitrust.org/access_use#pd-us-google
Digitized by Google
Original from UNIVERSITY OF CALIFORNIA

ausgebildet habe, von einer Öffnung aus sämtliche Nebenhöhlen zu eröffnen: am bekanntesten ist meine Methode von der Kieferhöhle aus, weil ich sie in Moskau demonstriert habe. Aber ebensolange habe ich auch die radikale Eröffnung sämtlicher Nebenhöhlen von oben her ausgeübt.

In den 20 Jahren meiner operativen Tätigkeit habe ich 900 Stirnhöhlenoperationen ausgeführt.

Láng (Budapest): Innerhalb einer kurzen Zeit einer Diskussion ist es unmöglich, eine Schilderung zu geben über die Erfahrungen, was man mit den verschiedenen Methoden der Nebenhöhlenbehandlung erreicht hat. Die vielen Radikaloperationen bei Kieferhöhleneiterung, die ich gemacht habe, überspringend, gebe ich nur einen Bericht über die Erfolge, die ich bei schweren Formen von Stirnhöhlenempyemen gehabt habe.

Bei 11 solchen waren 3 Sinuitis frontalis abscedens, von denen einer unter schweren Cerebralerscheinungen an die Klinik gebracht wurde, der starb. Zwei andere sind geheilt durch Radikaloperation. In der Behandlung der Nebenhöhlen kann man nicht allgemein sagen, daß nur durch operative Eingriffe oder nur durch konservative Behandlung Heilung zu erreichen ist. Die Wahrheit liegt auch hier in dem goldenen Mittelweg. Es sind Fälle, wo man auch durch konservative Behandlung Heilung erreichen kann, und auch viele Fälle, wo man operieren muß.

Réthi: Was die Kieferhöhle betrifft, so heilen manche auch nach Luc-Caldwell operierte Fälle wegen der Kleinheit der Gegenöffnung nicht ganz aus. Redner hat vor Jahren auch nach Luc Caldwell operiert, war aber mit derselben nicht zufrieden, auch aus dem Grunde, weil die Erfolge relativ oft ausblieben. Réthi verfügt über eine Reihe von Fällen, in denen die weiterbestehende Eiterung nach Anlegung einer großen, über den unteren und mittleren Nasengang angelegten Öffnung, wie sie Réthi angegeben hat, definitiv geheilt wurden, ohne daß etwas anderes vorgenommen wurde. Die Größe der Gegenöffnung, welche bis auf den Boden herunterzieht, ist wesentlich.

Was die Stirnhöhle betrifft, so ist es selbstverständlich, daß bei drohenden Symptomen Meningitis, absolute Retention, Phlegmone etc. von außen operiert werden soll; sonst geht Réthi konservativ, das heißt von innen vor, und er hat nie bedauert, diesem Prinzip treu geblieben zu sein. Es ist erfreulich zu sehen, daß das Prinzip der konservativen Behandlung jetzt allmählich durchdringt, um so mehr, als wir über Todesfälle verfügen, die lediglich der Radikaloperation zur Last gelegt werden müssen.

Uchermann (Christiania): Ich will nur mit einigen Worten das Kapitel der Sinus frontalis-Operation berühren, es ist ja augenblicklich das wichtigste. Ich bin im großen und ganzen mit Dr. Hajek einverstanden. Vielleicht bin ich noch konservativer. Man muß gewiß bei diesen Fällen sehr individualisieren und ich fürchte mich vor allen schematischen Operationen. Ich bin mit Doktor Jansen einig, daß das Auftreten ernster Retentionssymptome vielleicht eine bessere und genauere Indikation abgibt, als die von Hajek angeführten. Nur muß man sich darüber einigen, was unter radikaler Operation verstanden werden soll. Es kommt mir vor, daß Freudenthal bei einem akuten Fall von einer radikalen Operation gesprochen hat, wo es sich wohl wahrscheinlich nur um eine Trepanation gehandelt hat. Von einer radikalen Operation müssen wir wohl verlangen, daß wenigstens die untere Wand fortgenommen wird, vielleicht auch die vordere, und von der „radikalsten" Operation, daß auch das Periost entfernt wird. Hier ist ein Punkt, wo ich mehr konservativ vor-

Generated on 2019-10-24 12:26 GMT / http://hdl.handle.net/2027/uc1.b3252758
Public Domain in the United States, Google-digitized / http://www.hathitrust.org/access_use#pd-us-google
Digitized by Google
Original from UNIVERSITY OF CALIFORNIA

gehe als vielleicht die meisten hier Anwesenden. Ich nehme überhaupt das Periost weg und mache also eine Killiansche oder andere „radikalste“ Operation nur in den Fällen, wo das Periost schon teilweise zerstört ist. Ist das nicht der Fall, behalte ich es und sorge nur für eine so gute und große Öffnung nach der Nase wie möglich. Dr. Ingals Operation habe ich niemals ausgeführt, aber ich würde mich schwerlich dazu bequemen können, mit einer Maschine im oberen Teil der Nase einzugehen, dann würde ich Meißel und Zange vorziehen. In betreff Dr. Grants Bougierung des Ductus sinus frontalis glaube ich, daß eine solche in einem Kanal mit steifen Wänden nicht zum Ziel führen wird und sehr leicht die Passage noch enger durch Schwellung etc. machen wird.

Dundas Grant (London): Der Sprecher hat zahlreiche Radikaloperationen am Frontalsinus ausgeführt. Er empfiehlt den Gebrauch von graduierten Bougies (ähnlich den Hartmannschen) für die Offenhaltung des Nasofrontalductus. Dies ist besonders angezeigt bei rezidivierenden Polypen, Granulationen, Curettage der Ethmoidzellen, Muschelresektionen, Hypertrophien im Hiatus semilunaris. Kopfschmerzen verschwinden oft plötzlich, speziell wenn der Pat. den negativen „Valsalva“ praktiziert, das heißt mit verschlossenen Nasenlöchern eine kräftige Inspiration macht. In günstigen Fällen ist es dem Pat. sogar möglich, sich selbst den Sinus auszuspülen.

Er anerkennt die Indikation für die Radikaloperation, wie Hajek sie aufstellt, ebenso die Operation nach Killian und Hajek; sie gäben bessere Resultate als die anderen Methoden. Bis zu diesem Jahr hat der Autor keine unangenehme Komplikation von seiten der Operation gesehen, aber in diesem Jahre hat er zwei gesehen. Im ersten Falle wartete man mit der Operation zu lange, es wurde die Fehldiagnose auf „angioneurotisches Ödem“ gestellt, in Wirklichkeit war es ein periostaler Absceß mit einer Fistel im Stirnbein. Im zweiten Fall hat der Operateur die Operation nicht genug vorsichtig durchgeführt. In beiden Fällen resultiert der Tod aus einer Meningitis, die bei Fall 1 durch die Venen, bei Fall 2 durch die Lymphgefäße zustande gekommen war. Der Autor frägt um die verschiedenen Meinungen bei fortbestehenden Supraorbitalschmerzen nach ungenügender Operation. Es waren Schmerzen zur selben Zeit vorhanden im Supraorbitalnerven der entgegengesetzten Seite und im Infraorbitalnerven derselben Seite. Der Pat. war außerordentlich nervös. Die Frage war nun die: Soll man eine allgemeine Therapie gegen Hysterie anwenden oder lokale Alkoholinjektionen oder den supraorbitalen Nervenstumpf evolvieren? Es wurde letzteres vorgenommen.

Weil: Es freut mich, die Anerkennung erhalten zu haben, daß einzelne Rhinologen durch Übung, Geduld und Ausdauer bei konservativer Behandlung bessere Resultate erzielen können als andere, weniger geduldige. Danach richtet sich natürlich auch die Indikationsstellung, auf die ich nicht mehr eingehen konnte. Ich wünsche nur, daß die Kollegen es eine Zeitlang versuchen mögen, alle Fälle zunächst konservativ zu behandeln.

Finder (Berlin): Ich möchte mich nur der Empfehlung der Sturmannschen Operation, die Herr Jansen ausgesprochen hat, anschließen. Sie stellt eine sehr glückliche Kombination des sehr eingreifenden Denckerschen Verfahrens und der Eröffnung vom unteren Nasengang aus dar. Vor dieser hat sie aber den großen Vorteil, daß sie uns einen Überblick über die ganze Höhle gestattet, was bei der Öffnung vom unteren Nasengang — man mag sie noch so groß anlegen — nicht so der Fall ist. Die Übersichtlichkeit der Höhle ist

Digitized by Google
Original from UNIVERSITY OF CALIFORNIA
Generated on 2019-10-24 12:26 GMT / http://hdl.handle.net/2027/uc1.b3252758
Public Domain in the United States, Google-digitized / http://www.hathitrust.org/access_use#pd-us-google

aber andrerseits notwendig, wenn stärkere Polypen- oder Granulationsbildung in der Höhle vorliegt. Ich kann mir aus klinischen und anatomischen Gründen nicht vorstellen, daß, wie Herr Weil es behauptet, solche Fälle bei konservativer Behandlung heilen. In ihnen genügt auch die Eröffnung vom unteren Nasengang nicht, sondern es muß ein Verfahren Platz greifen, das uns erlaubt, die Höhle ganz zu überblicken. Dazu eignet sich das Sturmannsche Verfahren oder, wenn dies nicht genügt, die Caldwell-Lucsche Operation.

Warnen möchte ich vor allen Methoden, die das Tragen einer Prothese nötig machen. Die Prothese wirkt als Fremdkörper und fördert weiter die Eiterung, und ich habe zahlreiche Fälle gesehen, die von anderer Seite operiert waren, eine Prothese trugen und immer weiter eiterten und in denen die Eiterung sistierte, sobald ich die Prothese fortnehmen ließ.

Marschik (Wien): Von den letalen Ausgängen nach Killianscher Radikaloperation an der Klinik des Hofrates Chiari waren zwei Hirnabscesse, der eine mit Meningitis, welche beide nach Aussage der pathologischen Anatomen schon früher bestanden, also nicht der Operation zur Last zu legen sind. Ein Fall von Meningitis im Anschluß an die Operation war von einer der hintersten Öffnungen der Lamina cribrosa ausgegangen. Da in diesem Fall die gleiche Wundversorgung wie sonst geübt wurde, das ist Drainage ohne Tamponade, so dürfte es sich vielleicht um einen Fall ähnlich den rhinogenen Meningitiden ohne Nebenhöhlenerkrankung gehandelt haben.

Gegenüber den Autoren, die die konservative Therapie bevorzugen, erwähne ich, was schon von Chiari in der Wiener laryngologischen Gesellschaft betont wurde, daß wir 6 Fälle von Defekt der hinteren Stirnhöhlenwand beobachteten, wo wir unser Gewissen ungern mit dem Vorwurf belastet hätten, durch Beharren auf der konservativen Therapie eine direkte Kontaktmeningitis nicht verhütet zu haben. Zur Demonstration Weils erwähne ich einen Fall von Subdural- und Hirnabsceß, der schon operiert war und nach anfänglicher Besserung wieder die auch beim Weilschen Fall beobachteten Symptome von Schlafsucht etc. bekam und wo der Neurologe von der zweiten Operation abriet, obwohl wir dazu bereit gewesen wären. Pat. ging bald infolge Durchbruch des rezidivierenden Stirnabscesses in den Seitenventrikel infolge der Meningitis zugrunde. Er wäre zu retten gewesen, wenn man diesen Symptomen die richtige Bedeutung beigemessen und operiert hätte.

Onodi (Budapest): Ich will mich nur kurz fassen und bemerken, daß die von mir zusammengestellte Statistik im Laufe der heutigen Verhandlung folgendermaßen sich ergänzte. Mit dem geheilten Fall eines Gehirnabscesses Freudenthals haben wir es mit neun geheilten Hirnabscessen zu tun. Letale Fälle von Gehirnabscessen: 2 von Freudenthal, 3 von Chiari und 1 Fall von Joachim, 1 Fall Chiaris von postoperativer Meningitis. Es ist zu wünschen, wie es Hajek mit seinen zwei veröffentlichten Fällen getan hat, daß jeder Kollege die Fälle von postoperativer Meningitis veröffentliche oder doch brieflich mitteile, denn eine vollzählige Statistik ist belehrend und kann zur Vermeidung auch beitragen. Was die verschiedenen therapeutischen Eingriffe betrifft, muß ich mich wegen der vorgeschrittenen Zeit kurz fassen. Auch in der Rhinologie hat der konservativen Behandlung die radikale gefolgt und eine Zeitlang erreichte das ultraradikale Verfahren den Höhepunkt, und jetzt sind wir glücklicherweise dorthin gekommen, daß selbst die Vertreter der radikalen Behandlung offenherzig das Gewicht auf die Indikationsstellung legen und erkennen, daß auch mit konservativen und endonasalen Methoden Heilerfolge zu

Digitized by Google
Original from UNIVERSITY OF CALIFORNIA
Generated on 2019-10-24 12:26 GMT / http://hdl.handle.net/2027/uc1.b3252758
Public Domain in the United States, Google-digitized / http://www.hathitrust.org/access_use#pd-us-google

erreichen sind, wenn wir ehrlich und objektiv die Indikation stellen, so werden die entsprechenden Behandlungen gute Heilerfolge aufweisen; in gegebenen Fällen, wo die radikalen Eingriffe vorzunehmen sind, sollen sie frühzeitig vorgenommen werden, um den Komplikationen vorzubeugen und die vorhandenen Komplikationen therapeutisch günstig zu beeinflussen. Bezüglich des jahrelangen Tragens von Prothesen erwähnt er einen Fall, den er in diesen Tagen sah, wo das 15jährige Tragen der Prothese den Kranken hochgradig nervös machte; solche Fälle dürfen sich nicht wiederholen. In der heutigen Debatte kam es zum richtigen Ausdruck, und dies will er auch betonen, daß das Hauptgewicht auf die reelle Indikationsstellung gelegt werde und somit die richtige Behandlungsmethode eingeschlagen wird. Gleichzeitig betont er, daß jeder gegebene Fall, welcher zur Sektion gelangt, genau pathologisch untersucht werde und die Lehre der Pathogenese der intrakraniellen und cerebralen Komplikation endlich aufgebaut werden könne.

Grazzi (Firenze).

Killian (Freiburg): Bei der Behandlung der Erkrankungen der Nasennebenhöhlen kann man nicht schematisch verfahren. Unter gewissenhafter Verwertung der kritisch gesichteten fremden und eigenen Erfahrungen müssen wir die inneren und äußeren Bedingungen des einzelnen Krankheitsfalles abwägen und möglichst fein individualisieren. Unser Ziel ist, in absehbarer Zeit Heilung herbeizuführen und dem Pat. die volle Fähigkeit zur Verrichtung körperlicher und geistiger Arbeit wieder zu verschaffen.

Das gelingt uns bei akuten Erkrankungen, selbst schwerer Art, wesentlich leichter als bei chronischen. Durch die Allgemeinbehandlung mit schmerzstillenden und sekretverflüssigenden Medikamenten, Schwitzprozeduren (Brüningssches Kopflichtbad), lokale Applikation, Abschwellung bedingenden Substanzen, Ausspülungen, Absaugen, läßt sich viel erreichen. Auch die Fälle mit äußeren Schwellungen, drohender Abscedierung und selbst leichteren cerebralen Symptomen sind manchmal solcher Therapie noch zugänglich. Selten müssen wir das Antrum maxillare von außen anbohren, die Stirnhöhle von außen eröffnen. Eine breite Eröffnung des Stirn-, Siebbein- und Keilbeinhöhlengebietes kommt wohl nur bei schweren Erscheinungen unter besonderen Bedingungen, zum Beispiel Scharlach, in Betracht.

Auch die hartnäckigen und verschleppten akuten Fälle sind nach denselben Grundsätzen zu behandeln; nur muß man hier mehr Geduld haben und energischer vorgehen. Manchmal sind intranasale Eingriffe, Resektion des vorderen Endes der mittleren Muschel, submucöse Septumresektion bei verengter Nase, Anbohrung des Antrum maxillare vom Munde aus, Resektion des Processus uncinatus, Eröffnung von Siebbeinzellen notwendig.

Schwerer ist es, einen chronischen Fall dauernd zu heilen. Hier gilt es vor allem, eine genaue, sich auf alle Höhlen beider Seiten sich erstreckende Untersuchung vorzunehmen mit Einschluß der radiographischen, Art und Grad der Erkrankung festzustellen, die subjektiven und objektiven Beschwerden genau zu erkunden, ein Urteil über ihr Verhältnis zu den pathologischen Veränderungen zu gewinnen und besonders auch den Anteil einer oft gleichzeitig vorhandenen Erkrankung des Herzens richtig abzuwägen. Zugleich ist der allgemeine Körperzustand des Pat. zu prüfen und anderweitigen Erkrankungen Rechnung zu tragen. So scheiden sich die Fälle ganz von selbst in die verschiedenartigsten Kategorien und erfordern demgemäß eine ganz verschiedene Behandlung.

Generated on 2019-10-24 12:26 GMT / http://hdl.handle.net/2027/uc1.b3252758
Public Domain in the United States, Google-digitized / http://www.hathitrust.org/access_use#pd-us-google
Digitized by Google
Original from UNIVERSITY OF CALIFORNIA

Rein konservativ oder mit Zuhilfenahme der intranasalen und kleinen extranasalen operativen Eingriffe wird man vorgehen, wenn noch keine oder noch keine genügende Behandlung stattgefunden hat (sofern nicht besondere Umstände das von vornherein als aussichtslos oder unzureichend erscheinen lassen, Fieber, Schmerz, Schwellung, Abscedierung, Fistelbildung, interkranielle und allgemeine Komplikationen). Auf solche Weise wird eine beschränkte Anzahl von Fällen dauernd geheilt. Bei den Erkrankungen der Kieferhöhlen ist diese Zahl größer als bei denen anderer Nebenhöhlen und insbesondere des Sinus frontalis. Oft erzielen wir nur Besserung, Verminderung der Beschwerden, Abnahme der Sekretion. Andere werden nicht wesentlich beeinflußt. Schließlich gibt es auch solche, die eine lokale oder allgemeine Verschlechterung erfahren.

Durch das ewige Spülen und Saugen auch bei Selbstbehandlung, durch gehäufte, selbst kleine und kleinste intranasale Prozeduren und operative Eingriffe werden die Pat. nervös. Sie leiden physisch durch eine wachsende Krankheitsvorstellung und durch das Auf und Nieder von Hoffnung und Enttäuschung. Ängstlich wird täglich das Spülwasser geprüft und jede Flocke Schleim, jede Spur Blut u. dgl. mehr gibt Anlaß zu tiefsinnigen Beobachtungen. Bei neurasthenisch veranlagten oder schon vorher derart erkrankten Menschen entstehen neue subjektive Beschwerden. Ja schmerzhafte, langdauernde, vergebliche Behandlungen können selbst nervengesunde Pat. neurasthenisch machen. Ich verfüge gerade in dieser Hinsicht über eine große Erfahrung, weil oft Kranke zu mir kommen, die schon durch die verschiedensten spezialistischen Hände gegangen sind.

Die konservative Behandlung hat also ihre Grenzen. Wir älteren haben sie ja alle jahrelang konsequent geübt und geprüft, ehe wir gute Radikaloperationsmethoden besaßen. Wir wissen genau, wie viel und wie wenig damit erreicht werden kann und halten es kaum für der Mühe wert, darüber noch viel Worte zu verlieren.

Behält der Pat. seine Beschwerden, so werden wir nach und nach zu einem energischeren Vorgehen geradezu gedrängt. Handelt es sich hauptsächlich um sekretorische Störungen, so können uns Bedenken vor einem radikalen Eingriff aufsteigen. Dieser Bedenken werden die schwachmütig veranlagten Spezialisten nicht Herr. Sie kommen zu keinem großen Entschluß. Es wird immer weiter gesaugt und gespült, so lange der Pat. Stand hält und die Angst vor einer vielleicht von anderer Seite angeratenen Operation seine Geduld stärkt. Es mag sein, daß im Laufe der Jahre auch von diesen Fällen einmal einer sozusagen geheilt oder hinreichend gebessert wird. Im allgemeinen aber wünschen doch unsere Pat., in absehbarer Zeit geheilt zu werden. Sie brauchen ihre Gesundheit und Arbeitsfähigkeit zum Kampf ums Dasein. Gar mancher wendet sich schon dann an einen anderen Arzt, wenn ihm die in Aussicht gestellte Behandlungsdauer zu lang erscheint. Man hat mir zum Vorwurf gemacht, daß ich mich bei Krankenkassen rascher zu einer Radikaloperation entschließe. Der Kassenkranke will und muß geheilt werden und läßt sich, wenn ungeheilt entlassen, immer wieder einweisen, um dies zu erreichen. Dabei ist die Zahl der Wochen, für die er Krankenunterstützung bekommt, im Jahr eine streng begrenzte. Hier gilt es also besonders, mit nutzloser konservativer Therapie keine Zeit zu verlieren.

Bei den Erwägungen über einen Fall, in dem hauptsächlich die Sekretion aus den kranken Nebenhöhlen Beschwerden veranlaßt, kommt es darauf

Digitized by Google
Original from UNIVERSITY OF CALIFORNIA
Generated on 2019-10-24 12:26 GMT / http://hdl.handle.net/2027/uc1.b3252758
Public Domain in the United States, Google-digitized / http://www.hathitrust.org/access_use#pd-us-google

an, ob die Absonderung eine gleichmäßige oder periodische, mäßige oder abundante, mehr schleimige oder mehr eitrige ist und welche Höhle oder Höhlen erkrankt sind. Auch die Verschlimmerungen bei hinzukommenden akuten Katarrhen, die rezidivierenden Polypenbildungen, der Allgemeinzustand des Pat. und anderes sind mit in Betracht zu ziehen.

Leichte Fälle dieser Art kann man ruhig sich selbst überlassen. Was liegt daran, wenn der Pat. das Taschentuch etwas öfter gebraucht als in ganz normalem Zustande oder täglich eine Spülung macht oder hie und da einmal eine geringe Beschwerde hat oder von Zeit zu Zeit einmal einer kleinen ärztlichen Nachhilfe bedarf?

Macht die Affektion dem Pat. mehr zu schaffen, so werden wir uns am leichtesten zu einer Radikaloperation entschließen, wenn es sich um die Kieferhöhle handelt, sei es, daß sie allein erkrankt ist oder die wesentliche Rolle spielt. Eine solche Operation ist bei der heutigen Technik in lokaler Anästhesie nach Caldwell-Luc ausgeführt ist, kein großer und kein gefährlicher Eingriff. Die erzielten Resultate sind gute; man kommt zu einem Ende. Gleichzeitig bestehende Stirnhöhlenaffektionen erfahren nach diesem Eingriff manchmal eine weitere und wesentliche Besserung. Bei mäßig erkrankten Kieferhöhlen kann es auch genügen, eine breite Verbindung zwischen dem Zentrum und der Haupthöhle der Nase anzulegen, um eine Ausheilung herbeizuführen. Ähnlich verhält sich die Keilbeinhöhle.

Kommen die Siebbeinzellen und die Stirnhöhle wesentlich in Betracht, sei es nun, daß es sich um Fälle der oben genannten Art oder um all die anderen mit quälenden Spmptomen und Komplikationen handelt, so wird der Arzt sich um so leichter zur Vornahme meiner Radikaloperation entschließen, je besser er die Methode beherrscht und je mehr er damit erreicht hat. Es liegt auch auf der Hand, daß sich gerade solche Pat. in größerer Zahl bei ihm einfinden, denen auf konservativem Wege nicht geholfen wurde und die von seinen guten Operationsresultaten gehört haben. Unübersehbar ist schon die Zahl der mit meiner Methode allerwärts erzielten Heilungen. Was wollen dagegen die wenigen Unglücksfälle bedeuten, welche durch die Operation herbeigeführt wurden? Wir dürfen uns dadurch nicht abschrecken lassen, im Gegenteil, gerade die Todesfälle müssen uns anspornen, in der Technik und Erfahrung soweit fortzuschreiten, daß wir sie vermeiden.

Am leichtesten lassen sich die üblen Ausgänge durch Kunstfehler bei der Operation vermeiden. Aus dem Buch allein kann man meine Methode kaum lernen; auch nicht vom Zusehen und selbst assistieren. Man muß seine anatomischen Vorstudien an möglichst vielen Präparaten machen, an der Leiche operieren und unter erfahrener Leitung am Lebenden beginnen. Mancher hat kein Talent dazu; ihm fehlt gänzlich die chirurgische Anlage. Da ist es schon besser, die Finger davon zu lassen und einen Operateur zu wählen, der die Situation beherrscht.

In einer ganzen Reihe von Todesfällen waren schon vor der Operation intrakranielle Prozesse im Gang und machten keine oder nur geringe, nicht genügend beachtete Erscheinungen. Manch einer kam wohl in diese Lage, weil sein Arzt oder er selber zu viel von der konservativen Behandlung erwarteten. Hoffentlich lernen wir es hier, sobald die bedenkliche Situation klar wird, rasch und kühn eingreifen und den Krankheitsherd freizulegen, bevor es zu spät ist.

Es bleibt eine Anzahl Todesfälle zu Recht bestehen, welche zweifelsohne durch die tadellos ausgeführte Operation selber herbeigeführt wurden. Hier

Digitized by Google
Original from UNIVERSITY OF CALIFORNIA
Generated on 2019-10-24 12:26 GMT / http://hdl.handle.net/2027/uc1.b3252758
Public Domain in the United States, Google-digitized / http://www.hathitrust.org/access_use#pd-us-google

müssen uns die Verfeinerung unserer klinischen Beobachtung und Erfahrung und genaue Sektionen weiter helfen. Ich habe mir schon eine Reihe von Regeln gebildet. Man operiere nicht, wenn zu einer chronischen Affektion eine akute hinzukam; man operiere nicht, wenn man durch intranasale Eingriffe einen akuten Reizzustand herbeigeführt hat. Muß es dennoch sein, so unterlasse man unter allen Umständen die primäre Hautnaht. Diese ist überhaupt auf Fälle mit einfacher schleimiger Sekretion oder leichtere Eiterungen zu beschränken. Auch die sekundäre am dritten bis vierten Tag gibt, exakt ausgeführt, noch schöne kosmetische Resultate und ist in der Regel nicht mehr gefährlich. Durch die Sekundärnaht vermeiden wir Erysipel und Osteomyelitis.

Man tamponiere die Wunde nur leicht und entferne die Tampons unter Spülungen mit leichten $H_2 O_2$-Lösungen, wenn möglich schon am nächsten Tag, um Sekretstauungen zu verhindern. Aus demselben Grund benutze man bei enger Nase die Drainage.

Kranke Kieferhöhlen, besonders solche mit starken eitrigen Sekretionen, sind genügende Zeit vorher oder in derselben Sitzung vor der Stirnhöhle radikal zu operieren. (Die gebrauchten Instrumente lasse ich danach frisch kochen.)

Vor allem hüte man sich davor, von demjenigen Teil der mittleren Muschel etwas fortzunehmen, an dem sich die Olfactoriusäste verbreiten, denn diese sind von Lymphherden umgeben, die mit dem Subarachnoidealraum direkt kommunizieren. Gelangen pathogene Keime in diese Lymphherde, so ist die rasch tötende Meningitis so viel wie sicher. Ein schneller Eingriff wird wohl meist zu spät kommen. In dem vorhin von Herrn Marschik beschriebenen Falle war, wie er mir soeben mitteilte, zuviel von dem gefährlichen Gebiet der mittleren Muschel entfernt worden. Ein gleicher Fall hat sich in meiner Klinik ereignet. Man sah bei der Sektion den Eiterstreifen, einem Olfactoriusast entlang, zum Cavum cranii ziehen.

Bei Pat., die gleichzeitig an anderen Krankheiten bedenklicher Art, an chronischer Nephritis, an Diabetes leiden, wird man wenn möglich ohne Operation auszukommen suchen. Bei dauernden postoperativen Neuralgien entfernt man den Nervus supraorbitalis. Neurasthenische Beschwerden erfordern noch eine längere Allgemeinbehandlung.

Wird die Behandlung der Nebenhöhlenleiden in solchem Geiste geführt, dann führt sie zu schönen Erfolgen und stiftet Segen.

Bourack (Charkoff): Ich hatte Gelegenheit gehabt, Fälle zu beobachten, die von berühmten Kollegen radikal operiert wurden, aber nicht ausheilten. Kuttner hat recht, wenn er sagt, daß nicht jede radikale Operation eine radikale Ausheilung bedeutet. Also die Bestrebung zum konservativen Verfahren ist doch sehr gerechtfertigt, da sie oft Heilung vermittelt in solchen Fällen, die schon zur radikalen Operation bestimmt würden. Bei dieser Gelegenheit möchte ich Ihnen, meine Herren, ein Verfahren vorschlagen, das uns eine energische Auskratzung der kranken, mit Granulationen ausgefüllten Oberkieferhöhle gestattet. Wir bekommen doch oft Kranke zu beobachten, die monatelang, ja jahrelang durch die Alveole spülen, ohne von ihren Beschwerden befreit zu werden. Dann operieren sie manche Kollegen durch eine Öffnung der antralen Nasenwand. Doch muß man zugeben, daß bei diesem Verfahren nicht alle Granulationen auscurettiert werden können. Deshalb behandle ich solche Fälle folgenderweise: Ich lege in der Nase eine sehr breite Öffnung in der antralen Nasenwand des unteren und mittleren Nasenganges und

Digitized by Google
Original from UNIVERSITY OF CALIFORNIA
Generated on 2019-10-24 12:26 GMT / http://hdl.handle.net/2027/uc1.b3252758
Public Domain in the United States, Google-digitized / http://www.hathitrust.org/access_use#pd-us-google

curettiere mit biegsamen Curetten nicht nur von der Seite der Nase, sondern auch durch die Alveolaröffnung. An Leichen ist sehr leicht sich zu überzeugen, daß man bei diesem Verfahren jedoch auch in den Recessus mit der Curette eindringen kann. Ich habe mit dieser Methode in den letzten 2—3 Jahren mehr als 20 Fälle mit gutem Erfolg behandelt. Das Verfahren ist einfach, leicht, erfordert fast keine Nachbehandlung.

Hajek (Wien): Herr Freudenthal hat bemerkt, daß auch in akuten Fällen manchmal eingreifendere operative Maßnahmen nötig sind, wenn ernstere Komplikationen auftreten. Dies ist auch im Referat bemerkt worden. Ingals Methode des Curettement des Ductus naso-frontalis kann mir nicht zweckmäßig erscheinen, da nach Entfernung der Schleimhaut im Ductus nasofrontalis um so leichter Granulationsbildung auftritt; auch von der Dilatationsmethode Grants kann ich mir keinen Verlaß versprechen, da Kanäle mit knöchernen Wänden für die Dauer nicht dilatierbar sind. Allerdings ist dies nur ein theoretischer Einwand. Weils konservative Behandlungsmethode hat sicherlich in manchen Fällen Erfolg, es wäre sicher einseitig, mit derselben auch andere Fälle behandeln zu wollen. Manche Kranke erlernen die Selbstausspülung, andere nicht. Weil schreibt sich mit Unrecht die Priorität für die Erhaltung der nicht stark veränderten Nebenhöhlenschleimhaut zu, da ich schon 1899 in der ersten Auflage meines Buches dieses Prinzip aufstellte.

Jansen hat mich in bezug auf Indikationsstellung bei den Stirnhöhlenoperationen mißverstanden. Ich habe die Notwendigkeit der Operation in dem zweiten Satz, den Herr Jansen übersehen hat, auch für die Fälle ohne Komplikation, jedoch mit schwerem Kopfschmerz und Eiterung, anerkannt.

Herr Killian hat eigentlich alles wiederholt, was ich zur Einleitung der Diskussion auseinandergesetzt habe.

Wenn wir kurz resümieren, muß anerkannt werden, daß nur das strenge Individualisieren auf Grund wiederholter genauer Untersuchung und auf Grund aller in Erwägung kommender Umstände bei der Wahl der Behandlungs- beziehungsweise Operationsmethode das letzte Wort zu sprechen hat.

Protokoll der Jahressitzung der Petersburger Laryngologischen Gesellschaft vom 14. November.

(Revue mensuelle [St. Petersburg], März 1910, Bd. 2, pag. 235.)

Dr. Galebski berichtet über einen Fall von primärer Angina gangraenosa. Es wurden bei der mikroskopischen und bakteriologischen Untersuchung der Diplococcus pneumoniae und eine kurze Stäbchenart festgestellt.

Dr. Aspisow berichtet über die schon oben erwähnte kalorische funktionelle Labyrinthuntersuchung mit Hilfe abgekühlter Luft.

Dr. Galebski demonstriert den Apparat Fön für die Behandlung mit heißer Luft. Zur Temperaturregulierung hat Galebski an den Apparat einen besonderen Transformator angebracht.

Zweitens demonstriert er einen Kranken, bei dem die kalorische Ohrreaktion nicht hervorgerufen werden konnte. Der Kranke war Luetiker. Nach Gebrauch einer Kur kehrte das Gehör wieder, die kalorische Reaktion jedoch nicht.

Digitized by Google
Original from UNIVERSITY OF CALIFORNIA
Generated on 2019-10-24 12:26 GMT / http://hdl.handle.net/2027/uc1.b3252758
Public Domain in the United States, Google-digitized / http://www.hathitrust.org/access_use#pd-us-google

Drittens demonstriert er einen Pat. mit glücklich ausgeheilter Stirnhöhlen- und Highmorshöhleneiterung. Der Pat. ist nach der Killianschen und Luc-Caldwellschen Methode operiert worden.

Viertens demonstriert er zwei Kranke mit völligem Verlust der kalorischen Reaktion bei teilweise erhaltener Hörfähigkeit des Ohres.

Dr. Zitowitsch demonstriert die Lungen eines Kindes, welches an Aspiration eines Sonnenblumenkerns zugrunde gegangen ist. Außerdem einige glücklich entfernte Fremdkörper. Jürgens.

Referate.

I. Allgemeines.

Mundhygiene und Lungentuberkulose. Von Moeller (Berlin). (Münchener med. Wochenschr., 57. Jahrg., Nr. 2.)

Ein Fall von Zahnkaries und Lungenspitzenkatarrh, für den durch den Nachweis von Tuberkelbacillen im kariösen Zahn dieser als Eingangspforte für die Tuberkelbacillen nachgewiesen wurde, gibt Verfasser Veranlassung, auf die Bedeutung erhöhter Mundpflege bei Schulkindern im allgemeinen (Schulzahnklinik) wie bei Lungenkranken im besonderen hinzuweisen. Bei Kindern kommen nach Moeller Tuberkulose infolge von schlechter Mund- und Zahnpflege alle Entstehungsarten der Lungentuberkulose in Betracht, die ärogene durch direkte Einatmung der Bakterien von dem Zahnbelag, die lymphogene respektive hämatogene durch Verschlucken von Tuberkelbacillen. Ferner ist zur erfolgreichen Durchführung der diätetischen Therapie bei Lungentuberkulose ein gutes Gebiß nach Ansicht des Verfassers die Vorbedingung. Reinhard.

II. Nase und Nebenhöhlen.

Die submucöse Fensterresektion; ein ergänzender Nachtrag. Von Dr. Otto Freer (Chicago). (Archiv f. Laryng., Bd. XX, H. 3.)

Freer empfiehlt statt des üblichen Knopflochschnittes und stumpfer Ablösung der Schleimhaut die Anlage eines L-Schnittes auf der Konvexität der Verbiegung und Abtrennung des Schleimhautlappens mit vorwiegend scharfen Messern. Das so geschaffene Operationsfeld ermöglicht die radikale Entfernung des knöchernen Anteiles der Verbiegung. Freer schildert ferner die von ihm beobachteten Anomalien im Aufbau der Nasenscheidewand.

R. Hoffmann (Dresden).

Akute Keilbeinhöhleneiterung mit intrakranieller und orbitaler Komplikation. Von Dr. G. Trautmann (München). (Archiv f. Laryng., Bd. XX, H. 3.)

Letal verlaufener Fall von Septikopyämie durch akutes Empyem der Keilbeinhöhlen und eitriger Phlebitis der Sinus cavernosi bei einem 15jährigen Knaben. Seitens der Orbita ödematöse Schwellung beider Lider.

R. Hoffmann (Dresden).

Digitized by Google
Original from UNIVERSITY OF CALIFORNIA
Generated on 2019-10-24 12:26 GMT / http://hdl.handle.net/2027/uc1.b3252758
Public Domain in the United States, Google-digitized / http://www.hathitrust.org/access_use#pd-us-google

Der gegenwärtige Stand der Radikaloperation für Empyeme der Keilbeinhöhlen, nebst Demonstration neuer Instrumente. Von Dr. Ross Hall Skillern (Philadelphia). (Archiv f. Laryng., Bd. XX, H. 3.)

Das Verfahren des Verfassers besteht in Entfernung des hinteren Siebbeinlabyrinths durch einen schlanken Haken, Anlegung einer Öffnung in der vorderen Keilbeinhöhlenwand durch eine nach Einführung ins Ostium zu spreizende Zange und Resektion der vorderen Wand durch eine modifizierte Hajeksche Knochenstanze. R. Hoffmann (Dresden).

Über Beziehungen der Syphilis zur Ozaena. Von Dr. O. Frese (Halle). (Archiv f. Laryng., Bd. XX, H. 3.)

Bei 62%, also einem erheblichen Teil der Ozaenafälle, konnte Frese das Vorliegen einer hereditären Syphilis mit großer Wahrscheinlichkeit beziehungsweise mit Sicherheit annehmen. Er führt die Ozaena auf eine durch das syphilitische Virus veranlaßte direkte lokale Schädigung der Nasenschleimhaut zurück, die ohne später nachweisbare gröbere Läsionen verläuft.

R. Hoffmann (Dresden).

Torticollis als Komplikation der Adenotomie. Von Dr. Ludwig Neufeld (Posen). (Archiv f. Laryng., Bd. XX, H. 3.)

Der Torticollis trat in einem Falle am zweiten Tage, im zweiten am dritten Tage und im dritten am fünften Tage nach der Adenotomie auf. Seine Dauer schwankte zwischen 14 Tagen und 2 Monaten, dann trat vollständige Heilung ein. In allen 3 Fällen waren die Lymphdrüsen am Hals und Nacken vergrößert und druckempfindlich. Neufeld hält in der Tiefe gelegene, schmerzhafte, entzündliche Lymphdrüsenschwellungen für die Ursache der ausgelösten Muskelkontraktion. R. Hoffmann (Dresden).

Blutende Septumpolypen. Von Dr. G. Trautmann (München). (Archiv f. Laryng., Bd. XX, H. 3.)

Die 3 Fälle des Verfassers erwiesen sich als gefäßreiche Angiome, das in einem Falle eintretende Rezidiv von Kleinhaselnußgröße als Granulationswärzchen. R. Hoffmann (Dresden).

Klinische Beiträge zur Pathologie der Nebenhöhlen der Nase und zur Bedeutung der Nebenhöhlenaffektionen für die Ätiologie der Augenkrankheiten. Von Prof. Dr. E. Schmiegelow (Kopenhagen). (Archiv f. Laryng., Bd. XX, H. 3.)

1. Fall von Myxosarkom im rechten Sinus sphenoidalis. Totale Blindheit des rechten Auges. Paralyse der Muskulatur des rechten Auges.

2. Exophthalmus acutus durch eine akute Cellulitis ethmoidalis (ohne Symptome von der Nase) hervorgerufen.

3. Primäres Carcinom im Sinus sphenoidalis, Paralyse des N. oculomotorius, Resectio partialis maxillae super., ossis ethmoidalis et sphenoidalis.

R. Hoffmann (Dresden).

Generated on 2019-10-24 12:26 GMT / http://hdl.handle.net/2027/uc1.b3252758
Public Domain in the United States, Google-digitized / http://www.hathitrust.org/access_use#pd-us-google
Digitized by Google
Original from UNIVERSITY OF CALIFORNIA

Ein Schädel mit Defekt der Stirn, wahrscheinlich durch Mukocele der Stirnhöhle hervorgerufen. Von Prof. Dr. Georg Boenninghaus (Breslau). (Passow und Schäfer, Beiträge etc., Bd. III, H. 4.)

Die Annahme wird gestützt durch die gleichmäßig scharf zugeschliffenen, leicht evertierten Knochenränder, die Ausbauchung des Orbitaldaches und die kolossale Größe der Höhle. Bondy.

Behandlung der Empyeme der Nebenhöhlen der Nase. Von Dozenten Dr. Hajek. (Revue mensuelle [St. Petersburg], März 1910, Bd. 2, pag. 172.) (Fortsetzung.)

II. Erkrankungen der Stirnhöhle.

Auch hier spricht der Verfasser gesondert von akuten und chronischen Entzündungen der Stirnhöhle. Erstere will er durchaus konservativ behandelt wissen. Ruhe, Lüftung der Nase, Aspiration, eventuell Klima- und Wohnungswechsel sind von Wichtigkeit. Anders steht es mit den chronischen Empyemen der Stirnhöhle. Bei diesen hat man zwischen den Fällen zu unterscheiden, bei denen nur Kopfschmerzen, Eiterausfluß ohne Zeichen von Komplikationen auftreten, und zwischen solchen, bei denen schwere Komplikationen von seiten der Orbita und des Gehirnes vorliegen, respektive wo man solche befürchten muß.

Bei der ersten Gruppe, der chronischen, rät Verfasser auch dringend, konservativ vorzugehen und möglichst endonasal zu operieren, den Ductus nasofrontalis freizumachen. Bei der zweiten Gruppe soll anfangs in dieser Weise vorgegangen werden und erst wenn die endonasale Behandlung nicht zum Ziele führt, soll radikal operiert werden.

Sehr sympathisch berührt der so konservative Standpunkt, den Hajek jetzt einnimmt.

Auf Seite 174 spricht er von den Gefahren, die die Operation bietet, und von den Resultaten, die man durch die Radikaloperation bis heute erreicht hat. Mit Recht betont er, daß die Radikaloperation selbst bei genauester Indikationsstellung und größtmöglichster Technik seitens des Operateurs dennoch nicht selten Todesfälle, die jedenfalls nicht dem Operateur zur Last gelegt werden können, ergeben hat. Man soll deswegen die Operation stets als eine lebensrettende ansehen und von dem Standpunkte aus operieren. Die Todesfälle sind meist auf Meningitis, wohl durch die Lymphbahnen vom Krankheitsherd auf das Gehirn übertragen, zurückzuführen.

Die Indikation zur Radikaloperation der Stirnhöhlen stellt Hajek folgendermaßen: Sie ist angezeigt in den Fällen, wo schon Orbital- und Cerebralkomplikationen aufgetreten sind oder wo man solche fürchten muß; weiter in den Fällen, in denen schon die Knochenwände der Stirnhöhle durch den Krankheitsprozeß mit ergriffen sind. In chronischen nicht komplizierten Fällen ist die Radikaloperation dann angezeigt, wenn trotz endonasaler Behandlung schwere Leiden für den Pat. zurückgeblieben sind, wie intensive Kopfschmerzen, die den

Digitized by Google
Original from UNIVERSITY OF CALIFORNIA
Generated on 2019-10-24 12:27 GMT / http://hdl.handle.net/2027/uc1.b3252758
Public Domain in the United States, Google-digitized / http://www.hathitrust.org/access_use#pd-us-google

Kranken an der Arbeit behindern, und profuse Eiterungen. In der größten Zahl der chronischen Fälle jedoch, wo die endonasale Behandlung wenn auch keine völlige Heilung, sondern nur eine Besserung brachte, ist die Radikaloperation nicht angezeigt.

III. Das Siebbeinlabyrinth.

Hajek unterscheidet wieder zwischen akuten und chronischen Fällen, wie auch in den vorhergegangenen Kapiteln. In akuten Fällen kommt es selten zur Affektion des Knochens, zur Erweiterung der Knochenräume und zu bedrohlichen Symptomen. Es ist hier neben Allgemeinbehandlung meist auch eine nasale Behandlung respektive eine operative Behandlung von außen her notwendig. Bei der Operation hat man nach Hajek auf folgendes zu achten:

1. Auf die Menge des gleichzeitig zu Entfernenden. Dieses hängt natürlich von der Individualität des Kranken ab, von dem Grad der Blutungen, von der Kunst des Chirurgen und zum Teil auch von der Größe der Nase. Man muß bestrebt sein, mit einemmal möglichst viel zu entfernen. Falls eine Septumverbiegung den Zugang zum Siebbeinlabyrinth verhindert, so muß vor der Siebbeinoperation die Verbiegung entfernt werden. Ist der Pat. zu ungeduldig, so muß unter Narkose operiert werden, unter Lokalanwendung von Adrenalin. Nach der Operation soll die Wundfläche mit 12%igem Wasserstoffsuperoxyd abgerieben werden. Eine feste Tamponade ist als gefährlich zu vermeiden.

2. Bei endonasaler Operation des Siebbeinlabyrinths soll man das Labyrynthgewölbe, welches zum Teil eine Fortsetzung der Lamina cribosa ist, unberührt lassen, selbst wenn der Entzündungsprozeß auf letztere übergegangen sein sollte.

3. Ist besondere Vorsicht vonnöten bei Entfernung der Processus uncinatus oder der in demselben gelegenen Siebbeinzellen, weil die Knochenwände hier nur wenige Millimeter dick sind und leicht eine Verletzung der Lamina papyracea und des Tränenkanals erfolgen kann, was Entzündungserscheinungen und Emphysem der Orbita zur Folge haben würde. Zum Glück ist das Orbitalfett ein sicherer Schutz für den Augapfel. Endonasal können nicht operiert werden die hochgelegenen Zellen am Infundibulum und einige Frontalzellen, und zwar die, welche der Stirnhöhle und Orbita vorgelagert sind.

4. Intervalle zwischen den Operationssitzungen. Es ist stets abzuwarten, bis die Reaktion nach der ersten Sitzung vergangen ist, bevor man zur nächsten schreitet.

5. Nachbehandlung. Diese besteht in Lapispinselung und symptomatischer Behandlung. Bei Ozaena soll man mit jeglichen Operationen, welche zu einer Vergrößerung des Nasenvolumens führen würden, zurückhaltend sein.

Generated on 2019-10-24 12:27 GMT / http://hdl.handle.net/2027/uc1.b3252758
Public Domain in the United States, Google-digitized / http://www.hathitrust.org/access_use#pd-us-google
Digitized by Google
Original from UNIVERSITY OF CALIFORNIA

IV. Keilbeinhöhle.

Für die Behandlung der akuten Keilbeinhöhlenentzündung kommt vor allen Dingen die Lüftung der Fissura olfactoria und des Ostium sphenoidale mittelst Cocain-Adrenalinpinselung in Betracht. Auch die Luftduschen und Sondermannsche Saugtherapie sind hier zu verwerten. Mit Durchspülungen muß man vorsichtig sein. Bei Verdickung des Sekrets sind letztere unumgänglich nötig. In chronischen Fällen muß man meist operativ eingreifen, vor allen Dingen durch Freilegen der Zugänge zur Keilbeinhöhle, Resektion von Teilen der mittleren Muschel usw. Alsdann kommt das Erweitern des Sinuseinganges respektive Einbrechen der vorderen Wand in Frage. Bei Operieren mit scharfen Löffeln wird Vorsicht angeraten. Septumverbiegungen müssen vorher operiert werden. Kontraindikationen für die endonasale operative Eröffnung der Höhle gibt es vom Standpunkte des Rhinologen nicht. Extranasale operative Behandlung kann dann zweckmäßiger sein, wenn mehrere Nebenhöhlen zu gleicher Zeit erkrankt sind, weil man sie dann alle von außen her gleich mit einemmal eröffnen kann. Jürgens.

Die Nasen-Tuberkulinreaktion nach Lafite-Dupont et Moulinier und Vergleich derselben mit der Tuberkulinreaktion nach Pirquet. Von Dr. Mekeschina, aus der Klinik von Prof. Werhowsky, St. Petersburg. (Revue mens. [St. Petersburg], April 1910, Bd. 2, pag. 265.)

Autor kommt zu folgenden Schlüssen:

Die Nasenreaktion sei für ausgiebigen Gebrauch geschaffen wegen der sehr großen Unkompliziertheit, völligen Schmerzlosigkeit und Gefahrlosigkeit. Sie ist auch nicht so hyperempfindlich wie die Hautreaktion und weist, wenn positiv, ausschließlich auf einen aktiven tuberkulösen Prozeß hin, nicht aber, wie die Pirquetsche Reaktion, auch auf einen schon ausgeheilten alten Prozeß usw. Jürgens.

Langdauernder Torticollis nach Entfernung von Adenoiden. Von Dozenten Preobraschenski in Moskau. (Revue mensuelle [St. Petersburg], Mai 1910, Bd. 2, pag. 334.)

Verfasser berichtet über einen Fall. Der nach Adenoidenoperation eingetretene Torticollis schwand bei dem achtjährigen Mädchen erst nach drei Jahren. Jürgens.

Trois cas d'adhérences du voile, du palais au pharynx consécutives à l'ablation des végétations adénoides. Par J. Bouteil. (Annal. des malad. de l'oreille, du larynx, du nez et du pharynx, Decembre 1909.)

Inhalt ergibt sich aus dem Titel. Fröschels.

Der Verlauf einer Blutung nach einer Adenoidenoperation bei einem Bluter mit Bemerkungen für die ärztliche Praxis. Von Prof. Dr. Kafemann (Königsberg). (Med. Klinik, 1909, Nr. 40.)

Es handelte sich um einen 6jährigen Knaben, bei dem 3 Stunden nach der Adenoidektomie Blutung eintrat, sie konnte durch Cocain-Adrenalin-Trichloressigsäurekompression gestillt werden, wiederholte sich aber im Verlauf von

Digitized by Google
Original from UNIVERSITY OF CALIFORNIA
Generated on 2019-10-24 12:27 GMT / http://hdl.handle.net/2027/uc1.b3252758
Public Domain in the United States, Google-digitized / http://www.hathitrust.org/access_use#pd-us-google

24 Stunden noch 6mal. Definitive Blutstillung trat erst ein, als dem Pat. in $^1/_2$stündigen Pausen ein Eßlöffel von Calcii chlorati purissim. crystallisati 4·0, Syrup. Menthae 50·0 und Aq. destill. 100·0 verabreicht wurde. Ferner empfiehlt der Verfasser, wenn Calciumsalze nicht resorbiert werden, Magnesium- beziehungsweise Strontiumsalze (per dosis 1—2 *g*) zu geben, auch betont der Verfasser die günstige Wirkung von frischem Serum vom Menschen oder Pferde; wenn dieses nicht verschafft werden kann, ist es angezeigt, Antidiphtherieserum zu verwenden. Neumann.

III. Pharynx und Mundhöhle.

Über die pathologische Anatomie und Ätiologie der schwarzen Haarzunge. Von Dr. Harry Haenisch (Kiel). (Archiv f. Laryng., Bd. XX, H. 3.)

In dem vom Verfasser geschilderten Falle ließ sich ein schwarzes Pigment liefernder Pilz nicht züchten. Die histologischen Bilder, die Haenisch erhielt, ergaben, daß die „Haare" lediglich hypertrophische und distalwärts verhornte Papillae filiformes sind. Der Ansicht Blegvads, daß die Ingesta Ursache der Verfärbung seien, kann Haenisch nicht beipflichten.

R. Hoffmann (Dresden).

Un caso de Escorbuto. (Ein Fall von Skorbut.) Von E. Lanzurica (Macachin, Argentinien). (Revista ibero-americana de Siencias méd., April 1910.)

Ausführliche Schilderung eines Skorbutfalles mit den bekannten Zahnfleisch- und Mundschleimhautläsionen und mit Kapillarhämorrhagien in der Hirnrinde und anderen krankhaften Symptomen bei einer jüngst entbundenen Frau, die in größtem Schmutz und Elend lebte. Heilung durch hygienische und diätetische Maßnahmen (Milch, Zitronensaft, Mundspülungen mit Wasserstoffsuperoxyd, Obst und Fleisch). Menier.

Fortsetzung des Artikels von Prof. Simanowski über das lymphatische Rachengewebe. (Revue mensuelle [St. Petersburg], März 1910, Bd. 2, pag. 153 ff.)

Es werden in dieser Fortsetzung die Operationsmethoden bei partieller und totaler Entfernung der Tonsille besprochen. Die Frage der postoperativen Blutungen wird berührt, gleichfalls die Anästhesie während der Operation. In den deutschen Spezialblättern finden wir dieses alles schon vor. Die russische Literatur erfährt durch diese Arbeit eine Bereicherung.

Auf Seite 169 bespricht Verfasser die Rachengranulationen und teilt sie in entzündliche sowie adenoide Granulationen ein. Erstere sind ein Produkt häufiger, sich wiederholender Entzündungsprozesse, letztere sind die Folge fehlerhafter Zurückbildung des Waldeyerschen Rachenringes. Bei Ausrottung der entzündlichen Granulationen rät Verfasser, um Rezidive zu vermeiden, sehr dazu, auch die zuführenden Gefäßchen mehrfach zu durchbrennen.

Jürgens.

Digitized by Google
Original from UNIVERSITY OF CALIFORNIA
Generated on 2019-10-24 12:27 GMT / http://hdl.handle.net/2027/uc1.b3252758
Public Domain in the United States, Google-digitized / http://www.hathitrust.org/access_use#pd-us-google

Über die untere Pharyngoskopie nach von Eicken und die Beschreibung eines Falles von Oesophaguspolypen. Von Dr. Galebski, aus der Klinik von Prof. Simanowski. (Revue mensuelle [St. Petersburg], April 1910, Bd. 2, pag. 288.)

Der Titel besagt alles Wissenswerte. Der Arbeit sind einige Zeichnungen beigegeben. Jürgens.

Der sogenannte und der wirkliche Rachenkatarrh. Von Privatdozent Dr. Johann Fein (Wien). (Med. Klinik, 1909, Nr. 43.)

Detaillierte Kritik des oft mißbrauchten Begriffes „Rachenkatarrh". Zur kurzen Wiedergabe ungeeignet. Neumann.

Ein Beitrag zur Serumbehandlung der Diphtherie. Von Dr. F. Reiche. (Med. Klinik, 1909, Nr. 49.)

Statistisch-kasuistische Arbeit, zur kurzen Wiedergabe ungeeignet. Neumann.

Die Behandlung der Diphtherie mit intravenösen Seruminjektionen. Von Dr. H. Fette. (Med. Klinik, 1909, Nr. 50.)

Verfasser tritt auf Grund von Statistiken für die intravenöse Injektion bei schweren Fällen ein. Neumann.

Mandelentzündung und Rheumatismus. Von Pickenbach (Berlin). (Münchener med. Wochenschr., 57. Jahrg., Nr. 14.)

Mitteilung von 2 Fällen, bei denen der Zusammenhang zwischen Mandelentzündung und Rheumatismus deutlich zu Tage trat, indem die Mandelentzündung die Ursache der rheumatischen Erkrankung war. Durch ausgiebige und energische Behandlung der ersteren wurden beide Kranke geheilt, denen Salicyl ohne Erfolg verabreicht wurde. Verfasser betont ebenso wie Schichhold die Wichtigkeit einer gründlichen Inspektion auch der tiefer gelegenen Halspartien. Reinhard.

Beziehungen entzündlicher Mandelaffektionen zu Infektionskrankheiten. Von Curschmann (Leipzig). (Münchener med. Wochenschr., 57. Jahrg., Nr. 6.)

3 Krankheitsgruppen sind es, welche Verf. zu den eitrigen Erkrankungen der Tonsillen in Beziehung bringt, sowohl ätiologisch als auch therapeutisch: die Entstehung septischer Prozesse, gewisser Formen von Nephritis und häufig sich wiederholende Anfälle von akutem Gelenkrheumatismus, die manchmal sich mit Klappenfehlern und chronischer Endokarditis verknüpfen. Curschmann sah Fälle von Septikämie, wo bei der Sektion in einer unverdächtig aussehenden Mandel sich ein kleiner, eitriger Herd als Quelle der schweren Erkrankung entpuppte. Desgleichen findet sich als Ursache von Nephritis sehr häufig eine entzündliche oder eitrige Tonsillenaffektion; zuweilen tritt dieselbe fast unmittelbar nach Beginn der Tonsillitis, öfter als Nachkrankheit auf. Schließlich ist der rezidivierende Gelenkrheumatismus mit der akuten und ganz besonders mit der chronischen, sogenannten fossulären Tonsillitis in Zusammenhang zu bringen, indem hier die Mandelaffektion und die Gelenkentzündung auf derselben infektiösen Ursache beruhen. Aus alledem geht hervor, daß

Digitized by Google
Original from UNIVERSITY OF CALIFORNIA
Generated on 2019-10-24 12:27 GMT / http://hdl.handle.net/2027/uc1.b3252758
Public Domain in the United States, Google-digitized / http://www.hathitrust.org/access_use#pd-us-google

solche Fälle einer ausgiebigen operativen Mandelbehandlung bedürfen. In der Tat lehren auch die Erfahrungen von Gürich und Schichhold, daß dann bei obigen 3 Krankheitsgruppen auffallend rasch hierdurch dauernde Heilung erzielt wurde. Ihre Operationsmethoden zur radikalen Entfernung der Tonsillen ist deshalb nur zu empfehlen. Reinhard.

Beitrag zur Mischinfektion in entzündlichen Zuständen des Pharynx. Von Starkiewicz (Dabrowa gornicza). (Nowiny Lek., 1909, Nr. 4.)

Starkiewicz sah bei einigen Arbeiterkindern eine eigentümliche, epidemisch auftretende Anginaform, welche sich charakterisierte durch lividrote Flecke an den Gaumenbögen, weißliche Belege an den Tonsillen und Blutungen aus den Mandeln und den Bögen. Zu Beginn war der Verlauf ein schwerer mit Fiebererscheinungen, in den späteren Fällen immer leichter. Die mikroskopische Untersuchung ergab Bac. prodigiosus, der hier virulente Eigenschaften angenommen hat. In einem Falle fanden sich auch Löfflersche Bazillen, deren Virulenz offenbar gering war, da der Fall ohne Serumbehandlung genas, was Starkiewicz der Beimengung des Bac. prodigiosus zuzuschreiben geneigt ist. Die Prognose ist günstig, da mit Ausnahme des ersten Falles alle späteren genasen. Die Behandlung bestand in leichten Waschungen und Spritzung mit Borsäurelösungen, bei starken Blutungen in Waschungen mit Ferr. sesquichlor.-Lösungen. Spira (Krakau).

Untersuchungen über einige neuere Desinfektionsmethoden der Mundhöhle. Von Piasecki (Lemberg). (Lwowski Pygownik Lek., 1909, Nr. 10, 11, 12.)

In der Einleitung bespricht Verfasser die hygienisch-prophylaktische Bedeutung der Munddesinfektion und teilt dann die Resultate mit, die andere bei Versuchen mit den zu diesem Behufe empfohlenen Mitteln erhalten haben. Auf Grund seiner eigenen, mit Formamint und Pyocyanase angestellten und ausführlich mitgeteilten Versuche gelangt Piasecki zu folgenden Schlußfolgerungen:

A. Formamint. 1. In vitro in der Konzentration von 1 Pastille auf 1 bis 5 cm^3 Speichel wirkt dieses Mittel zwar stark bakterizid. In der Konzentration jedoch, welche unter natürlichen Bedingungen beim Kauen der Pastille in Betracht kommt, ist seine Wirkung auf die Flora der Mundhöhle nur sehr gering. 2. In vivo ergab sich nach einer einmaligen Dosis von 2 Pastillen eine vorübergehende bakterizide Wirkung, die aber bald einer bedeutenden Vermehrung der Mundhöhlenmikroben Platz machte; bei kleineren, aber oft wiederholten Dosen ist seine Wirkung eine so geringe, daß ihm eine hygienisch-prophylaktische Bedeutung kaum zugeschrieben werden kann.

B. Pyocyanase. 1. In einer größeren einmaligen Dosis in der Mundhöhle zerstäubt, kann Piasecki nach einer vorübergehenden bakteriziden Wirkung eine Vermehrung der Mikroben bewirken. 2. In kleineren, aber oft wieder-

Digitized by Google
Original from UNIVERSITY OF CALIFORNIA
Generated on 2019-10-24 12:27 GMT / http://hdl.handle.net/2027/uc1.b3252758
Public Domain in the United States, Google-digitized / http://www.hathitrust.org/access_use#pd-us-google

holten Dosen zerstäubt, entwickelt es eine stärkere bakterizide Wirkung als die sonstigen empfohlenen Munddesinficientia. Spira (Krakau).

IV. Larynx.

Bemerkungen zur Pachydermia diffusa laryngis. Von Dr. W. Albrecht (Berlin). (Archiv f. Laryng., Bd. XX, H. 3.)

Ein vom Verfasser beobachteter Fall von Pachydermia laryngis zeigte „beide Stimmlippen in ihren vorderen Partien bis zu etwa zwei Dritteln mit weißen, kreidigen, den freien Rand etwas überragenden Massen bedeckt, welche membranartig den Stimmlippen auflagen und ihnen fest anhafteten. Die Stimmlippen selbst waren, soweit sie zu Gesicht kamen, dunkelrot gefärbt und stark infiltriert". Verfasser knüpft an die eigene Beobachtung eine vergleichende Schilderung ähnlicher Befunde anderer Autoren. R. Hoffmann (Dresden).

Primärer Kehlkopflupus. Von Prof. Dr. A. Rosenberg (Berlin). (Archiv f. Laryng., Bd. XX, H. 3.)

An der Hand dreier Fälle eigener Beobachtung bespricht Verfasser eingehend die differentialdiagnostischen Kriterien des Leidens.

R. Hoffmann (Dresden).

Über die Lautgebungsstelle in der Hirnrinde des Hundes. Von Dr. J. Katzenstein (Berlin). (Archiv f. Laryng., Bd. XX, H. 3.)

Als Hauptresultat der Untersuchungen des Verfassers ergibt sich, daß die Zentren für die einzelnen Teile der Lautgebung beim Hunde, für die Bewegungen der Bauchmuskeln, des Zwerchfells, der Thoraxmuskeln, des Kehlkopfes, des Rachens, des Gaumens, der Zunge, der Lippen und der Kiefermuskeln an bestimmten Stellen des Gyrus centralis anterior, des Gyrus praecentralis und des Gyrus compos. ant. gelegen sind. Das übergeordnete Zentrum für die gesamte Lautgebung fällt zusammen mit der Atemstelle im Gyrus centralis ant. Bezüglich der Einzelheiten der Versuchsergebnisse muß auf das Original verwiesen werden. R. Hoffmann (Dresden).

Ein gespaltenes Stimmband. Von Prof. Dr. G. Spiess (Frankfurt a. M.). (Archiv f. Laryng., Bd. XX, H. 3.)

Bei einem 70jährigen Manne wies das linke Stimmband eine Spaltbildung in den vorderen zwei Dritteln auf, und zwar derart, daß, nahe dem vorderen Ansatz beginnend, ein schmaler Spalt parallel dem Stimmbandrande nach hinten zu verläuft". Es handelte sich um den Folgezustand eines luetischen Prozesses. R. Hoffmann (Dresden).

Über den Zusammenhang der Articulationssprache des Menschen und der Gesetze der Peristaltik. Von Dr. Laman. (Revue mensuelle [St. Petersburg], Juni-Juli 1910, Bd. 2, pag. 430.)

Verfasser erklärt die Artikulationssprache des Menschen für einen Vorgang analog der Peristaltik im gewöhnlichen Sinne. Jürgens.

Digitized by Google
Original from UNIVERSITY OF CALIFORNIA
Generated on 2019-10-24 12:27 GMT / http://hdl.handle.net/2027/uc1.b3252758
Public Domain in the United States, Google-digitized / http://www.hathitrust.org/access_use#pd-us-google

Les catarrhes des chanteurs. Par P. Gibert. (Annal. des malad. de l'oreille, du larynx, du nez et du pharynx, Decembre 1909.)

Katarrhalische Erkrankungen der oberen Luftwege sind bei Sängern und Rednern, besonders aber bei jenen, außerordentlich häufig. Das ist durch Prädisposition infolge von Adenoiden, hypertrophischen Mandeln, Granulationen im Pharynx etc. und durch hinzutretende sekundäre Affektionen bedingt. Da spielt vor allem Erkältung eine große Rolle, der der Sänger infolge Luftzuges auf der Bühne, raschem Temperaturwechsel etc. ausgesetzt ist. Staub und Rauch, auf der Bühne wirken häufig irritierend, Alkohol und Tabak desgleichen. Ferner können Überanstrengung, schlechte Ausbildung und Verkennung der Stimmlage in Betracht. Bei leichten Formen sind die Stimmbänder rosarot und der Larynx sezerniert Schleim. Diese Schleimmassen sieht man oft erst nach längerem Sprechen. Beim Ermüdungskatarrh sind die Stimmbänder oft livid; in älteren Fällen sieht man Gefäßerweiterungen und Paresen der Muskulatur. Die Sekretion ist es, die besonders das Singen hindert. Bei der Therapie verwende man Balsamika (Terpentin), Belladonna und Inhalationen. Man vermeide womöglich, den Larynx direkt anzugehen. Fröschels.

V. Trachea, Bronchien, Oesophagus.

Tracheotomia transversa. Von Franck (Frankfurt a. M.). (Münchener med. Wochenschr., 57. Jahrg., Nr. 6.)

Verfasser empfiehlt auf Grund seiner Erfahrungen, die er an einer Reihe von Abbildungen illustriert, statt des klassischen Längsschnittes bei der Tracheotomie den Querschnitt durch Weichteile und Trachea, die seines Erachtens folgende Vorzüge besitzt:

1. Bezüglich der Operation: Klare Topographie, peinliche Gefäßschonung ohne Isthmusverschiebung, spontan klaffende Trachealwunde und Entbehrlichkeit aller Instrumente mit Ausnahme des Messers.

2. Bezüglich des Resultates: Primäre Wundheilung, Erhaltung des Trachealrohres, unsichtbare, nicht eingezogene Hautnarbe, voraussichtlich ohne Spätfolgen.

Schließlich läßt sich nach Franck bei leicht zurückgebeugtem Kopf die Kanüle spielend einführen, da die Trachealwunde weit klafft, und auch das Dekanülement machte in keinem seiner 12 Fälle Schwierigkeiten.

Reinhard.

Primäres Carcinom einer intratrachealen Struma. Von Dr. Eugen Bircher (Basel). (Archiv f. Laryng., Bd. XX, H. 3.)

Der Fall betrifft ein primäres Zylinderepithelcarcinom einer akzessorischen intratrachealen Struma. Er ist nach Bircher der 17. in der Literatur bekannte Fall von intratrachealer Struma und der erste sichere Fall von carcinomatöser Entartung derselben. R. Hoffmann (Dresden).

Digitized by Google
Original from UNIVERSITY OF CALIFORNIA
Generated on 2019-10-24 12:27 GMT / http://hdl.handle.net/2027/uc1.b3252758
Public Domain in the United States, Google-digitized / http://www.hathitrust.org/access_use#pd-us-google

Klinische Beiträge zur Bedeutung der Oesophagoskopie und Tracheoskopie in diagnostischer und therapeutischer Beziehung. Von Prof. Dr. E. Schmiegelow (Kopenhagen). (Archiv f. Laryng., Bd. XX, H. 3.)

Verfasser empfiehlt das Verfahren zur Feststellung diffuser, spindelförmiger Erweiterungen des Oesophagus wie auch der Divertikelbildungen, besonders der Pulsionsdivertikel, ferner zur Diagnose und Therapie der Fremdkörper des Oesophagus. Er warnt vor dem Gebrauch des Münzenfängers. Die direkte Laryngoskopie ist besonders geeignet zur Behandlung des kindlichen Kehlkopfes, die direkte Tracheoskopie ist diagnostisch wertvoll bei Kompressionsstenosen verschiedenster Art. R. Hoffmann (Dresden).

Tracheo-Bronchoskopie zur Entfernung von Fremdkörpern. Von Dr. Chevalier Jackson (Pittsburg, Pennsylvania). (Archiv f. Laryng., Bd. XX, H. 3.)

Beschreibung des vom Verfasser gebrauchten röhrenförmigen Kehlkopfspiegels zur direkten Untersuchung und seines Bronchoskops. 2 kasuistische Beiträge zur Entfernung von Fremdkörpern des Bronchialbaumes mittelst oberer Bronchoskopie. R. Hoffmann (Dresden).

Revision eines klassischen Falles von Divertikel des Oesophagus. Von Doktor Spivak (Denver, Coln., U. S. A.). (Deutsche med. Wochenschr., 1910, Nr. 9.)

Bychowsky veröffentlicht in Virchows Archiv, Bd. 141, einen Fall von Oesophagusdivertikel bei einem 21jährigen Schneider. Seit 9 Jahren besteht Erbrechen nach und während der Mahlzeit. Magenuntersuchung ergab (nüchtern): 100 cm^3 dickliche, schmutziggelbe Flüssigkeit von normaler Reaktion, mikroskopische Bruchstücke von Nahrungsstoffen, geschichtetes Epithel, kein Sarzine. Während der folgenden Untersuchungen wurde noch mehrmals Milchsäure, jedoch keine Salzsäure nachgewiesen. Ein weiches Magenrohr gelangt 40 *cm* hinter den Schneidezähnen auf einen unüberwindlichen Widerstand, ein hartes Bougie kann nur 37 *cm* eingeführt werden. Wird mehr als 275 cm^3 Flüssigkeit eingepumpt, so kommt die Flüssigkeit durch den Mund spontan zurück. 14 Jahre nach dieser Veröffentlichung in Virchows Archiv kam derselbe Pat. in die Beobachtung Spivaks, der an ihm folgendes beobachten konnte. Ein Bougie bleibt 40 *cm* hinter der Zahnreihe stecken, mit einem Seidendrahtbougie, an dessen distalem Ende eine kleine Olive angebracht ist, wird der Widerstand leicht überwunden, ein über diesen Seidendraht geschobenes Magenrohr kann 50 *cm* tief eingeführt werden und befördert normalen Magensaft zutage. Die Röntgenaufnahme nach Bismutmahlzeit zeigte, daß der Bismutbrei gleichmäßig an den Oesophaguswänden verteilt war. Auf Grund dieser Beobachtungen und auf Grund der Anamnese, welche angibt, daß das Leiden plötzlich nach Erkältung aufgetreten sei, schließt Spivak hier ein Divertikel aus und stellt die Diagnose auf einen Cardiospasmus, ferner gibt er der Vermutung Ausdruck, daß viele Oesophagusdivertikel sich bei genauer Nachunter-

Generated on 2019-10-24 12:27 GMT / http://hdl.handle.net/2027/uc1.b3252758
Public Domain in the United States, Google-digitized / http://www.hathitrust.org/access_use#pd-us-google
Digitized by Google
Original from UNIVERSITY OF CALIFORNIA

suchung als Cardiospasmen entpuppen würden. Oesophagoskopie, die die strittige Frage mit einem Schlag entschieden hätte, wurde nicht angewandt.

Neumann.

Zwei kasuistische Beiträge für die Wichtigkeit der direkten Rohruntersuchungen. Von Dr. K. Hirschland (Wiesbaden). (Zeitschr. f. Laryng., Rhinol. und ihre Grenzgebiete, Bd. II, H. 4.)

In dem einen Fall hatte der Autor die überaus seltene Gelegenheit gehabt, den Durchbruch einer erweichten Bronchialdrüse in einen Hauptbronchus mit Hilfe der direkten Rohruntersuchung zu beobachten; in dem zweiten Falle handelte es sich um eine mit derselben Untersuchungsmethode festgestellte Laugenverätzung des Oesophagus mit konsekutiver Oesophagusphlegmone und wahrscheinlich um einen Durchbruch in die Trachea. Dr. Kofler.

Die direkte Untersuchungsmethode des Larynx und Oesophagus in der Praxis. Von Dr. R. Neuenborn (Crefeld). (Zeitschr. f. Laryngol., Rhinol. und ihre Grenzgebiete, Bd. II, H. 4.)

Der Verfasser teilt uns auf Grund mehrerer Fälle von Fremdkörper, welche er aus Oesophagus und Larynx extrahiert hatte, seine mit der direkten Untersuchungsmethode dieser Organe gewonnenen Erfahrungen mit.

Dr. Kofler.

Beschreibung eines Präparates von einem Falle, welcher nach Einkeilung eines Knochens im Oesophagus durch Blutung letal endete. Von L. Rydygier (Lemberg). (Lwowski Tygodnik Lekarski, 1909, Nr. 31.)

Die 56jährige Pat. hat einen Hühnerknochen verschluckt und seitdem nicht mehr schlingen können und selbst beim Sprechen Schmerzen in der Gegend des fünften Rippenknorpels verspürt. 2 Tage später erfolgte sofort nach Einführung des Oesophagoskops unter heftigem Husten eine bedeutende Blutung. Nach einigen Minuten ein neuerlicher Blutsturz, eine Stunde später Exitus. Am Präparate sieht man im Oesophagus, 12 *cm* unterhalb des Larynx, einen quer von hinten nach vorn steckenden dünnen, scharfen Knochen (abgebrochene Hühnerrippe), dessen hinteres Ende die hintere Oesophaguswand samt der Aorta durchgebrochen hat. Dieser Fall ist der 18. in der Literatur, in dem ein Fremdkörper die Speiseröhre und die Aorta durchbohrt hat. In solchen Fällen sollte vor allem der Oesophagus bloßgelegt und vor seiner Eröffnung die Quelle der Blutung aufgesucht respektive die Carotis ext. unterbunden werden. Erst nach gelungener Blutstillung könnte man an die Extraktion des Fremdkörpers durch Oesophagotomia ext. schreiten. Spira (Krakau).

Nueva técnica simplificada para las explorations esofayoscopias. (Neue vereinfachte Technik für die Oesophagoskopie.) Von Botella. (Boletín de Laringologia, November-Dezember 1904.)

Die Stellung ist ein Mittelding zwischen der sitzenden und der Roseschen Stellung. Der Sessel macht einen 120°igen Winkel. Ein einziger Assistent genügt. Menier.

Digitized by Google
Original from UNIVERSITY OF CALIFORNIA
Generated on 2019-10-24 12:27 GMT / http://hdl.handle.net/2027/uc1.b3252758
Public Domain in the United States, Google-digitized / http://www.hathitrust.org/access_use#pd-us-google

Corps étranger du ventricule de Morgagni. Trachéotomie; trachéoscopie supérieure; thyrotomie. Par Roure (de Valence). (Annal. des malad. de l'oreille, du larynx, du nez et du pharynx, Decembre 1909.)

Ein in den Larynx gerutschter Kirschkern veranlaßt eine Tracheotomie. Durch untere Tracheoskopie wird er entfernt. Glatte Heilung. Fröschels.

Die direkte Laryngo-Tracheo-Bronchoskopie und ihre Bedeutung für Diagnose und Therapie. Von Dr. Theodor Albrecht (Halle a. S.). (Med. Klinik, 1909, Nr. 50.)

Zur kurzen Wiedergabe ungeeignet. Neumann.

Fremdkörper in der Trachea. Von Kalinowski (Warschau). (Gazeta Lek., 1909, Nr. 20.)

Der 12jährige Pat. hat das Pfeifchen eines Gummiballons aspiriert. Stenotische Respiration. Bei der Inspiration wird der Ton des Pfeifchens gehört. Laryngoskopische Untersuchung negativ. Bronchoskop nicht zur Hand. Am folgenden Tag Respiration immer schwerer. Chloroformnarkose, Tracheotomia inferior. 6 *cm* tiefer ist der Fremdkörper mit der Sonde zu fühlen. Das Rohr eines dicken Troicart wird als Tracheoskop eingeführt und mit dem Reflektor beleuchtet. Mit Hilfe eines Häkchens gelingt es, den Fremdkörper in die Höhe zu ziehen, worauf er dann mit der Kocherschen Pinzette extrahiert werden konnte. Der Fremdkörper hatte die Trachea ganz ausgefüllt; und der Pat. atmete durch das Lumen des Pfeifchens, daher der Ton bei der Inspiration. Die zunehmende Erschwerung der Respiration rührte von der Schwellung der Schleimhaut und der Ansammlung von Schleimmassen um den Fremdkörper herum her.

Spira (Krakau).

Bronchoskopie und bronchoskopische Behandlung von Bronchialasthma. Von Novotny (Krakau). (Przegląd Lek., 1909, Nr. 24, 25.)

(Vide Monatsschr. f. Ohrenheilk., 1907, pag. 698.)

Notizen und Personalien.

Wegen sehr starker Überzeichnung der Aprilkurse 1911 findet der **III. Fortbildungskurs für Spezialärzte** in Jena schon vom 24. bis 29. Oktober inklusive statt unter Beibehaltung des bisherigen Programms. Die maximale Teilnehmerzahl ist wieder auf 15 festgesetzt. Nähere Auskunft erteilt Privatdozent Dr. Brünings, Jena.

Gestorben: In Budapest Eduard Löri im Alter von 76 Jahren. Er war einer den ersten Schüler Türcks und trug durch zahlreiche Publikationen wesentlich zur Hebung des Ansehens der Laryngologie in seinem Vaterlande bei. — In London starb am 14. Mai Cresswell Baber, einer der bekanntesten englischen Laryngologen.

Verliehen: Den Titel Professor dem Herausgeber des Intern. Centralblattes für Laryngologie, Georg Finder.

Für den wissenschaftlichen Teil verantwortlicher Redakteur: **Dr. Ernst Urbantschitsch, Dr. Otto Kahler.**
Herausgeber, Eigentümer und Verleger: **Urban & Schwarzenberg.**

Druck von Gottlieb Gistel & Cie., Wien, III., Münzgasse 6.

Digitized by Google
Original from UNIVERSITY OF CALIFORNIA
Generated on 2019-10-24 12:27 GMT / http://hdl.handle.net/2027/uc1.b3252758
Public Domain in the United States, Google-digitized / http://www.hathitrust.org/access_use#pd-us-google

MONATSSCHRIFT FÜR OHRENHEILKUNDE
UND
LARYNGO-RHINOLOGIE.

XLIV. Jahrg. 1910. 10. Heft.

Nachdruck verboten.

Laryngo-Rhinologischer Teil.

Original-Artikel.

Bei welchen Nasenerkrankungen ist die Radikalaufdeckung indiziert?

Von Dr. **Ludwig Löwe**, Ohren-, Nasen- und Halsarzt in Berlin.

Betrachtet man den heutigen Stand der Rhinochirurgie, so kann man sich der Einsicht nicht verschließen, daß zwar die operative Technik einen hohen Grad der Vollkommenheit erreicht hat, daß aber die Lehre von der Indikationsstellung noch immer etwas zurücksteht. Freilich die Frage, wann operiert werden soll, ist gelöst; daß eine chronische Nebenhöhleneiterung, eine Geschwulstbildung, eine Ostitis oder Periostitis purulenta in der Nase aktiv angefaßt werden müssen, steht fest. Aber das „Wie", die Art, in der dies zu geschehen hat, das ist das Strittige. Wir besitzen zwei Sorten rhino-chirurgischer Eingriffe: solche, welche das jeweils aufzudeckende Territorium vollständig erschließen, und solche, denen dieses Vermögen nicht innewohnt, bei denen ein mehr weniger großer Teil des affizierten Gebietes unaufgedeckt bleibt, bei denen mithin immer das Risiko, daß etwas Krankhaftes zurückgelassen wird, obwaltet. Gewöhnlich werden beide Arten als „Großoperative" und „Endonasale" unterschieden, wobei unter „Großoperative", die von der Gesichtsoberfläche oder vom Munde her vorgenommenen Eingriffe, die etwas umfangreicher zu sein pflegen, verstanden werden, während man als „Endonasale" die kleineren, von den Nasenlöchern aus gemachten bezeichnet. Aber diese Benennungen treffen das Wesen der Sache nicht. Es gibt eine Menge großoperativer Methoden, die nur ein sehr mangelhaftes Erschließungsvermögen besitzen, und umgekehrt lassen sich sehr wohl endonasale Encheiresen von nichtszuwünschenlassender Aufdeckungsfähigkeit denken.

Nein, nicht die Zugangsstraße und nicht die Ausdehnung der Eingriffe sind das charakteristische Merkmal der beiden Arten von Nasenoperationen, das entscheidende Differenzierungsmoment liegt vielmehr einzig und allein in

Digitized by Google
Original from UNIVERSITY OF CALIFORNIA
Generated on 2019-10-24 12:27 GMT / http://hdl.handle.net/2027/uc1.b3252758
Public Domain in the United States, Google-digitized / http://www.hathitrust.org/access_use#pd-us-google

dem Umstande, daß die eine Art das Gebiet, für das sie bestimmt ist, vollkommen erschließt, während die andere dies nicht vermag.

Nennt man erstere „Radikaloperationen", so hat man mithin zwei Arten von vollkommenen Erschließungen zu verzeichnen:

a) Endonasale, das heißt solche, welche von den Nasenlöchern aus gemacht werden.

Ein Beispiel hierfür ist die Sturmannsche Art der Highmorshöhleneröffnung.

b) Großoperative, das heißt solche, welche vom Munde, der Gesichtsoberfläche oder vom Halse gegen das Innere der Nase vordringen.

Beispiele hierfür sind: die Killiansche Stirnhöhlenfreilegung mit der Hajekschen Modifikation der Ablösung der Sehne des Rollmuskels, ferner die Aufdeckung der Kieferhöhle nach Dencker-Friedrich oder nach Caldwell-Luc sowie die Freilegung des Nasenrachenraumes durch die Pharyngotomie und die temporäre Oberkieferresektion. Endlich die Dencker-Löwesche Erschließung der Regio respiratoria.

Diesen vollkommen erschließenden oder „Radikaloperationen" stehen die unvollkommenen Aufdeckungen gegenüber. Auch sie zerfallen natürlich in endonasale und großoperative. Doch kommen sie hier nicht in Betracht, da hier ja nur über die Indikationen der großoperativen Radikaloperationen gesprochen werden soll. Wann müssen letztere angewandt werden? Respektive was dasselbe sagen will: Unter welchen Umständen ist es unstatthaft, andere weniger vollkommene Methoden in Gebrauch zu ziehen. In dieser augenblicklich viel diskutierten Frage stehen sich zwei Meinungen gegenüber. Die eine zieht den Kreis der großoperativen Radikalencheiresen ziemlich weit: sie hält dafür, daß in der Nase ziemlich häufig Prozesse vorkommen, deren anatomische Wesenheit dieselbe erfordert. Die Gegenpartei ist der entgegengesetzten Ansicht. Nach ihr kommen derartige Nasenaffektionen äußerst selten vor. Welche Anschauung ist die richtige? Unzweifelhaft die ersterwähnte. Denn man braucht sich nur die pathologisch-anatomische Wesenheit der verschiedenen nasalen Erkrankungsformen vor Augen zu führen, um sofort zu erkennen, daß darunter nicht weniger als neun Kategorien diejenigen Eigenschaften, die für das Postulat der vollkommenen Aufdeckung erforderlich sind, besitzen. Und zwar sind dies:

1. Die bösartigen Geschwülste. Das Wort „bösartig" ist hier im klinischen Sinne gemeint; es brauchen also nicht bloß Sarkome und Carcinome zu sein; nein, auch gutartige Neubildungen können, sobald sie durch rapide Zunahme, Druck auf die Nachbarschaft, leichte Rezidivierbarkeit etc. ihren klinisch bösartigen Charakter bekunden, die völlige Aufdeckung erzwingen. In diese Kategorie gehören auch die Cysten des Nasenbodens und der Kieferhöhle und die Mukocelen der Stirngegend.

Digitized by Google
Original from UNIVERSITY OF CALIFORNIA
Generated on 2019-10-24 12:27 GMT / http://hdl.handle.net/2027/uc1.b3252758
Public Domain in the United States, Google-digitized / http://www.hathitrust.org/access_use#pd-us-google

2. Alle Nebenhöhlenempyeme, sobald sie auf die Orbita, die Schädelhöhle oder die Flügelgaumengrube übergegriffen haben. Jedoch gilt diese Indikation nur für Fälle mit schweren lokalen oder Allgemeinsymptomen. Geringfügige Krankheitserscheinungen von seiten des Auges, der Schädelhöhle, der Flügelgaumengrube gehen erfahrungsgemäß häufig, ohne Folgen zu hinterlassen, vorüber. Indessen können auch sie die großoperative Aufdeckung indizieren, sobald sie sich nämlich, besonders wenn vorher endonasal ausgeräumt ist, mehrfach wiederholen. Das ergibt sich aus folgender Erwägung: Bei orbitalen, cerebralen und Flügelgaumengrubenkomplikationen, die sich an chronische Nebenhöhleneiterungen anschließen, muß stets die knöcherne Grenzwand zwischen der Orbita, der Schädelhöhle, der Flügelgaumengrube einerseits, der Nase andrerseits bakterien- respektive toxindurchlässig geworden sein. Das kann aber unter günstigen Umständen wieder vorübergehen, die Knochentafel kann ihre normale Bakterien- und Toxindichtigkeit zurückgewinnen. Daß das tatsächlich stattgefunden hat, darf angenommen werden, wenn nur ein einziges Mal eine leichte cerebrale, orbitale oder Flügelgaumengrubenkomplikation eingetreten ist und darauf nie wieder. Kommen derartige Zustände aber trotz vorheriger endonasaler Ausräumung immer und immer wieder vor, so hat sich eine dauernde und nicht wieder reparierbare Bakterien- und Toxindurchlässigkeit in der knöchernen Grenzwand ausgebildet. Und dann wird man doch nicht erst abwarten wollen, bis diese zu einer schweren orbitalen, cerebralen oder Flügelgaumengrubenkomplikation geführt hat und dadurch aus der früher relativen eine absolute Indikation geworden ist, sondern man wird vorher der Sache durch großoperative Aufdeckung ein definitives Ende bereiten.

3. Alle chronischen Nebenhöhlenempyeme, welche mit multipler Polypose kombiniert sind, sobald die Tumoren in der von dem Empyem befallenen Höhle ihren Sitz haben. Denn dann liegt ja stets die Gefahr der Eiterverhaltung vor. Weil immer anzunehmen ist, daß außer den von den Nasenlöchern aus sicht- und eliminierbaren Geschwulstmassen noch Tumormassen im Innern der vereiterten Nebenhöhle stecken, die sich der Inspektion und damit auch der Entfernung entziehen und die jeden Augenblick in der Lage sind, den Sekretabfluß zu versperren. Man wird doch auch hier wieder nicht erst abwarten wollen, bis Eiterverhaltung mit deren üblen Folgen eingetreten ist.

Hier entseht die Frage: durch welche diagnostischen Hilfsmittel läßt sich feststellen, ob jeweils Polypenmassen in den vereiterten Nebenhöhlen vorhanden sind? Häufig dürfte schon die bloße Inspektion Aufschluß geben. So kann zum Beispiel bei den bekannten kleinen, maulbeerförmigen Gebilden (weichen Papillomen) getrost angenommen werden, daß dies zutrifft. Auch Sondierung und Durchleuchtung vermögen häufig Klarheit zu verschaffen.

Schließlich kommt auch die Durchspülungsmethode in Betracht. Fühlt man deutlich, daß die Spitze der Punktionsspritze sich nicht in einem Hohlraume

Digitized by Google
Original from UNIVERSITY OF CALIFORNIA
Generated on 2019-10-24 12:27 GMT / http://hdl.handle.net/2027/uc1.b3252758
Public Domain in the United States, Google-digitized / http://www.hathitrust.org/access_use#pd-us-google

befindet, wo ein solcher sein sollte, oder stößt der Abfluß des Durchspülungswassers auf Hindernisse, so ist ja dadurch auch die Diagnose gegeben.

4. Alle Siebbeinempyeme, bei denen das sagittale Röntgenbild Eiter in den Ausbuchtungen, welche die Cellulae ethmoidales in die Supra- und Infraorbitalplatte entsenden, zeigt und bei denen es nicht möglich ist, diesen Eiter, nachdem vorher die mittlere Muschel und das Siebbeinlabyrinth auf endonasaler Weise ausgeräumt sind, durch Absaugen zu entleeren. Denn dann muß ja immer angenommen werden, daß die Zugänge zu diesen infra- respektive supraorbitalen Ethmoidalrecessen, durch Schleimhautschwellung, Hyperostosenbildung oder dergleichen verlegt sind. Folglich ist dann die Entfernung des Sekrets, die ja nach dem alten Satz: „Ubi pus, ibi evacua" unbedingt erfolgen muß, nur durch großoperative Aufdeckung von außen zu erreichen.

5. Aus demselben Grunde erfordern alle chronischen Stirnhöhlenempyeme, bei denen der Eiter nach vorheriger endonasaler Ausräumung des Siebbeinlabyrinthes und der mittleren Muschel und Aufweitung der frontalen Ausführungsöffnung nicht durch Absaugen entleert wird — das sagittale Röntgenbild gibt hierüber Aufschluß — die großoperative Aufdeckung.

6. Alle einfachen und namentlich alle kombinierten Nebenhöhlenempyeme, die durch endonasale Maßnahmen nicht zur Ausheilung gebracht werden können, sobald sie schwere Symptome, hohes Fieber, starke Schmerzen etc., auslösen oder dem Pat. andauernd starke, durch keine sonstigen therapeutischen Maßnahmen herabzumindernde subjektive Beschwerden verursachen.

7. Alle suppurativen Ostitiden, Osteomyelitiden und Periostitiden des Oberkiefers, sobald sie nicht vom Nasenloch aus in genügender Weise erreichbar sind.

8. Alle stärker ausgedehnten traumatischen und ulcerativen Zerstörungen des Naseninneren etc.

9. Alle Fremdkörper, die sich auf andere Weise nicht entfernen lassen und deren Verbleiben in der Nase nicht geduldet werden darf.

Das sind neun Kategorien von Erkrankungen, die, wenn sie gleich, wie zugegeben werden muß, nicht das tägliche Material der Sprechstunde bilden, so doch auch nicht allzu selten vorkommen. Die Ansicht, es bleibe für die radikale Aufdeckung nur ein sehr kleines Gebiet übrig, entspricht mithin nicht der tatsächlichen Sachlage. Und umsoweniger ist dies der Fall als ja bei obiger Aufstellung die Verhältnisse der Großstadt, in der in jedem Augenblick spezialistische Hilfe zu erlangen ist, zugrunde gelegt sind. Bei Patienten vom Lande oder aus kleinen Städten, wo dies nicht zutrifft, muß die Indikationsstellung naturgemäß noch etwas weiter gefaßt werden.

Generated on 2019-10-24 12:27 GMT / http://hdl.handle.net/2027/uc1.b3252758
Public Domain in the United States, Google-digitized / http://www.hathitrust.org/access_use#pd-us-google
Digitized by Google
Original from UNIVERSITY OF CALIFORNIA

Ein paar Bemerkungen zu der Arbeit von Halle

(diese Monatsschrift, XLIV. Jahrg., pag. 826 u. ff.):

Orale oder nasale Methode der Operationen an der Nasenscheidewand.

Von Dr. **Ludwig Löwe,** Ohren-, Nasen- und Halsarzt in Berlin.

Die Technik der oralen Septumoperation hat in jüngster Zeit zwei Verbesserungen erfahren. Einmal durch die Anwendung der Lokalanästhesie, allerdings erst für die erste und einfachste Art der Scheidewandoperation. Dann durch Veränderung der Schnittführung. Bisher wurde das Zahnfleisch immer in horizontaler Richtung durchschnitten. Das ist falsch, denn es handelt sich doch um Freilegung der Cartilago quadrangularis, also eines Gebildes, das in der Sagittalebene liegt. Folglich muß auch der Schnitt, der zu seiner Aufdeckung dienen soll, sagittal gerichtet sein. Daraus ergibt sich folgende Technik: Nach Anästhesierung der Oberlippe, des Zahnfleisches, der Nasenspitze, der Scheidewand und des Nasenbodens mittelst eines der gebräuchlichen Cocain-Adrenalingemische wird die Oberlippe gegen die Nasenspitze umgekrempt und straff nach vorn gezogen. Dann wird das auf diese Weise gespannte Frenulum labii superioris genau in der Mittellinie sagittal incidiert. Der Schnitt wird bis nahezu an das Lippenrot in der Richtung nach unten durch Mucosa und Muskulatur verlängert. Die äußere Haut der Oberlippe und das Lippenrot werden natürlich nicht incidiert. In die Schnittlinie wird sofort der in der Ohrenheilkunde gebräuchliche Sperrhaken, der bei der Warzenfortsatzoperation zum Auseinanderziehen der Wundränder dient, eingeführt. Durch Auseinanderschrauben von dessen beiden Branchen werden die Wundränder der Innenfläche der Oberlippe ad maximum voneinander entfernt. Nun erscheint im Grunde der Wunde ein weißgelber Knorpelstreif. Das ist der Vorderabschnitt des Unterrandes des viereckigen Knorpels. Darauf wird die Mucosabekleidung der Scheidewand beiderseits von der Wunde aus in der bei der oralen Methode üblichen Weise abgehebelt, das heißt: Es wird mit der lateralen Nasenwand und dem Nasenboden begonnen und dann erst die Septumbekleidung immer möglichst in der Richtung von unten hinten nach vorn oben zu abgehebelt.

Das übrige Verfahren ist bekannt und bleibt unverändert.

In dem in der Überschrift zitierten Aufsatz von Halle findet sich folgende Bemerkung: „Daß die orale Methode auch für Geübte Schwierigkeiten hat, beweist ein Fall, den ich vor einiger Zeit sah und der von Löwe selbst operiert war. Er war nach seiner ausdrücklichen Versicherung nur wegen Verbiegung der Nasenscheidewand operiert worden. Der Pat. hatte 16 Wochen in der Klinik gelegen. Er zeigte eine Sattelnase, die ihn zu mir geführt hatte, und eine Perforation von gut Zweimarkstückgröße."

Digitized by Google
Original from UNIVERSITY OF CALIFORNIA
Generated on 2019-10-24 12:27 GMT / http://hdl.handle.net/2027/uc1.b3252758
Public Domain in the United States, Google-digitized / http://www.hathitrust.org/access_use#pd-us-google

Da aus meinen Büchern ein derartiger Fall nicht herausfindbar war, habe ich Herrn Kollegen Halle gebeten, mir den Namen des Pat. mitzuteilen. Leider konnte Halle den Namen nicht mehr angeben. Demgemäß ist es nicht möglich, den Fall klarzustellen.

Nach meinem Wissen hat kein bloß wegen Nasenscheidewandanomalien nach oraler Methode operierter Pat. länger als einige Tage auf der Klinik gelegen. Dagegen ist es wohl vorgekommen, daß Pat., die außer der Nasenscheidewandsache noch mit einem zweiten Leiden behaftet waren, wegen dieser zweiten Affektion längere Zeit verweilen mußten. Eine orale Septumoperation unterscheidet sich eben prinzipiell in nichts von einer endonasalen: nur der Eröffnungsschnitt ist ein anderer! Alles Übrige — und das macht ja doch das Wesen der Sache aus — ist genau so beschaffen wie bei der Killianschen oder Freerschen Encheirese; mithin kann auch die Verheilungsdauer bei der oralen Methode nicht mehr Zeit beanspruchen.

Schließlich sei es noch gestattet, die Frage der Behandlung der Quer-(Vertikal)frakturen mittelst der oralen Methode zu erwähnen. Ich hätte hierfür die Dekortikation, sobald eine stärkere Verschiebung des Vorderfragmentes eingetreten ist, empfohlen und als Beispiel zwei Fälle angeführt, bei denen das Vorderfragment so stark nach hinten umgeklappt war, daß die Bruchkante zum Nasenrücken geworden war.

Halle bestreitet diese Indikation. Er will auch die Vertikalfrakturen auf die Killiansche Art angefaßt wissen und er sagt diesbezüglich wörtlich: „Quer(Vertikal)frakturen bieten von der Nase aus keine größeren Schwierigkeit als beim oralen Verfahren.“ Da mir diese Behauptung, mindestens was die von mir gemeinten Vertikalfrakturen mit hochgradiger Lageverschiebung des Vorderfragments anbetrifft, nicht stichhaltig schien, habe ich Halle gebeten, mich einmal zusehen zu lassen, wenn er eine solche Sache endonasal operiert. Halle hat dem in liebenswürdiger Weise entsprochen, wofür ich ihm bestens danke. Aber der vorgeführte Fall zeigte nur eine geringe Abbiegung des Vorderfragments. Keineswegs war die Bruchlinie zum Nasenrücken geworden; letzterer wurde vielmehr nach wie vor von der Vorderkante des viereckigen Knorpels gebildet. Daß diese Fälle endonasal behebbar sind, steht nicht im Zweifel. So war auch meine Indikation nicht gemeint. Ich hatte vielmehr nur diejenigen Vertikalfrakturen im Auge, bei denen die Bruchkante zum Nasenrücken geworden ist, und für diese Fälle halte ich nach wie vor die Empfehlung der zweiten Modifikation der oralen Methode aufrecht, da es mir unmöglich erscheint, sie auf andere Weise als durch die Dekortikation in integrum zu restituieren. Jedenfalls ist es Halle dankbar anzurechnen, daß er dazu beigetragen hat, die Indikationsstellung nunmehr genau zu präzisieren, während sie früher leicht zu Irrtümern Veranlassung geben konnte.

Digitized by Google
Original from UNIVERSITY OF CALIFORNIA
Generated on 2019-10-24 12:27 GMT / http://hdl.handle.net/2027/uc1.b3252758
Public Domain in the United States, Google-digitized / http://www.hathitrust.org/access_use#pd-us-google

Aus der k. k. Universitätsklinik für Kehlkopf- und Nasenkrankheiten in Wien
(Vorstand: Hofrat Prof. Dr. Ottokar Chiari).

Über Nasenscheidewandabscesse dentalen Ursprunges.

Von Dr. **Fritz Neumann**, Frequentant der Klinik.

An oben genannter Klinik kommen im Jahre durchschnittlich 20 Nasenscheidewandabscesse zur Beobachtung, welche ihre Entstehung meist auf ein Trauma zurückführen lassen. Einen Nasenscheidewandabsceß dentalen Ursprunges konnten wir bis vor kurzem nicht beobachten, ein Umstand, der für die Seltenheit dieses Vorkommnisses spricht.

In der Literatur konnte ich nur wenige Angaben über Septumabscesse dentalen Ursprunges finden. Killian[1]) hielt in der Versammlung der süddeutschen Laryngologen im Jahre 1899 einen Vortrag über eine vereiternde Zahncyste des vorderen linken Schneidezahnes, in deren Verlauf es auch zu einem Septumabsceß gekommen war. In seiner Rede erwähnt Killian die bis dahin bekannten Fälle von Septumabscessen dentalen Ursprunges von Fischenich[2]) und Friedheim[3]), welche zwei Arbeiten mir leider nicht zugänglich waren. Lublinski[4]) publizierte 1901 einen Septumabsceß im Anschluß an einen periappikalen Absceß eines vorderen Schneidezahnes, desgleichen Ricci[5]) 1903. Hierher ist jedenfalls auch der Fall von Galpenin[6]) zu zählen, bei welchem es sich um einen Septumabsceß handelte, der sich durch den Alveolarfortsatz des rechten vorderen Schneidezahnes entleerte. In der Sitzung der Laryngologischen Gesellschaft in Wien am 4. III. 1908 stellte Hirsch einen Pat. mit einem Septumabsceß vor, der von einem vorderen Schneidezahn ausging.

In allen den erwähnten Fällen handelte es sich immer um den großen Schneidezahn, von dem die Infektion ausgehend subperiostal in die Apertura piriformis gelangt und von da auf das Septum übergreift. Auch das Gegenteil kann vorkommen, daß nämlich ein traumatischer Absceß des Septums sich senkt und unter der Oberlippe an der Umschlagstelle der Gingiva zum Durchbruch kommt, Mac Kenzie[7]) beschreibt einen solchen Fall.

---

[1]) Münchener med. Wochenschr., 1900, Nr. 5.
[2]) Verhandl. d. Naturforscherversamml. in Nürnberg 1893.
[3]) Friedheim, Dissertation in Berlin, 1897.
[4]) Deutsche med. Wochenschr., 1901, Nr. 8.
[5]) Zentralbl. f. Laryng., pag. 233.
[6]) Zentralbl. f. Laryng., pag 253.
[7]) Zentralbl. f. Laryng., pag. 325.

Digitized by Google
Original from UNIVERSITY OF CALIFORNIA
Generated on 2019-10-24 12:27 GMT / http://hdl.handle.net/2027/uc1.b3252758
Public Domain in the United States, Google-digitized / http://www.hathitrust.org/access_use#pd-us-google

Die Frage, warum gerade der große Schneidezahn beziehungsweise seine periappikalen Abscesse mitunter einen Septumabsceß zur Folge haben, wird durch die Gefäßverteilung beziehungsweise Lymphgefäßverteilung am Nasenboden und an der Nasenscheidewand beantwortet.

Wir hatten Gelegenheit, an der Klinik einen Septumabsceß zu beobachten, der vom rechten, kleinen (das ist zweiten) Schneidezahn ausging. Die Krankengeschichte unseres Pat. ist folgende:

Der 26jährige Anstreichergehilfe J. V. gibt an, daß er sich bis zu seinem 14. Lebensjahre der besten Gesundheit erfreute. Ein Jahr nach seinem Eintritte in die Anstreicherlehre erkrankte er an einer Mundkrankheit, welche nach der Beschreibung des Pat. (Blutungen und Geschwürsbildung am Zahnfleisch, unangenehmer Geruch aus dem Munde und mäßiges Fieber) Stomakake gewesen sein wird. Diese Erkrankung ging unter ärztlicher Behandlung und während einer 14tägigen Arbeitspause wieder völlig zurück. Seit dieser Zeit bemerkt aber Pat., daß seine bis dahin gut erhaltenen Zähne von Jahr zu Jahr schlechter werden und ihm anfallsweise Schmerzen verursachen. In den letzten sieben Jahren erkrankte er sehr häufig an Zahnwurzelabscessen, welche sich immer spontan öffneten und übelriechenden Eiter entleerten. Einmal hat Pat. angeblich einen kleinen Knochensplitter in diesem Eiter entdeckt. Vor 2 Jahren hat Pat. die beiden rechten oberen Schneidezähne verloren, sie sind ihm beim Essen abgebrochen.

Seit sieben Tagen nun hat Pat. heftige Schmerzen im rechten Oberkiefer und in der Nase; seit 3 Tagen ist die Nase für Luft undurchgängig und auch äußerlich angeschwollen.

Die Inspektion der Nase ergibt, daß sie im Bereich der Nasenflügel gerötet und aufgetrieben ist.

Die Rhinoscopia anterior ergibt einen Tumor von blaßroter Farbe, der vom Septum ausgeht und die Nase beiderseits obturiert, so daß ein Einblick in das Innere unmöglich ist. Der Tumor fühlt sich elastisch an und ist äußerst druckschmerzhaft.

Die Inspektion des Mundes ergibt, daß sämtliche vorhandene Zähne kariös sind; von den beiden oberen rechten Schneidezähnen sind in dem entzündlich geröteten Zahnfleische die schwarz verfärbten Stummeln zu sehen. Die Schleimhaut des rechten harten Gaumens ist beetartig geschwellt, so daß sie als ein halbwalnußgroßer, flacher Tumor imponiert, der feste Konsistenz zeigt und bei der leisesten Berührung heftige Schmerzen auslöst, die vom Pat. in die Wurzel des rechten, kleinen Schneidezahnes lokalisiert werden.

Die Rhinoscopia posterior ergibt eine Verdickung des Septums, die gegen vorne zunimmt.

Die Röntgenaufnahme zeigt einen kleinfingergliedgroßen Defekt im Alveolarfortsatze des rechten Oberkiefers, der von der Wurzel des kleinen Schneidezahnes gegen das Septum hinzieht.

Die Wurzeln der beiden Schneidezähne wurden extrahiert, aus dem Alveolarfach des kleinen entleert sich ein dicker, zäher, übelriechender Eiter. Die Schwellung am harten Gaumen wird breit incidiert, ohne daß sich Eiter entleert. Die Schwellung

Digitized by Google
Original from UNIVERSITY OF CALIFORNIA
Generated on 2019-10-24 12:27 GMT / http://hdl.handle.net/2027/uc1.b3252758
Public Domain in the United States, Google-digitized / http://www.hathitrust.org/access_use#pd-us-google

am Septum wird beiderseits incidiert, wobei sich ein serös-blutiger Inhalt, noch kein ausgesprochener Eiter entleert, durch die beiden Incisionsöffnungen am Septum wird ein Tampon durchgezogen.

Die in das Alveolarfach des kleinen Schneidezahnes eingeführte Sonde stößt auf rauhen Knochen und kommt in der linken Incisionswunde am Septum zum Vorschein.

Am nächsten Tage war die Temperatur des Pat. auf die Norm gesunken, Schmerzen waren keine mehr vorhanden. Der Tampon in der Nase wurde anfangs täglich gewechselt und das Alveolarfach durch Sondierung offen erhalten. 9 Tage nach dem chirurgischen Eingriff waren die Incisionswunden am Septum und harten Gaumen verschlossen, ebenso das Alveolarfach, und der Pat. wurde aus der Behandlung entlassen.

Die Diagnose bei unserem Pat. mußte also lauten: Periappikaler Absceß des rechten, kleinen Schneidezahnes mit Knochennekrose im Oberkiefer und beginnendem Nasenscheidewandabsceß.

Eine Erklärung für die merkwürdige Komplikation bei unserem Pat. finden wir in der topographischen Anatomie der oberen Schneidezähne, dieses Thema wurde von Lartschneider[1]) bearbeitet. Auf Grund seiner zahlreichen Untersuchungen von Oberkieferskeletten lehrt uns dieser Autor, daß die Spitze des großen Schneidezahnes und die des Eckzahnes normalerweise nur durch eine dünne Schichte Corticalis von der Schleimhaut des Vestibulum aus getrennt sei. Entwickelt sich nun ein periappikaler Absceß, so wird diese dünne Corticalis sehr leicht durchbrochen und der Absceß öffnet sich spontan in das Vestibulum oris. Anders stehen die Dinge beim kleinen Schneidezahn, seine Wurzel ist mehr nach hinten gerichtet und liegt daher mehr in der Spongiosa des Oberkiefers, dazu kommt noch, daß die Wurzelspitze sehr häufig nach hinten abgebogen ist. Aus diesen Verhältnissen erklärt sich auch die den Zahnärzten genügsam bekannte Tatsache, daß periapikale Abscesse des kleinen Schneidezahnes sich nicht leicht spontan öffnen, sondern es dabei häufig zu ausgedehnten Verjauchungen in der Marksubstanz des Oberkieferknochens mit seinen Komplikationen und Folgezuständen kommt. Besonders bei Individuen mit kräftigem Knochenbau, bei welchen auch die Corticalis besonders dick zu sein pflegt, kann man diese unliebsame Komplikation nicht gar so selten beobachten. Die Verlagerung des seitlichen Schneidezahnes nach hinten kann man bei manchen Pat. schon an dem Fehlen des entsprechenden Jugum, welches beim großen Schneidezahn und Eckzahn meist gut ausgebildet ist, diagnostizieren. Auch bei unserem Pat. konnten wir dieses Zeichen wahrnehmen. Daß sich die Eiterung gerade nach oben einen Ausweg schaffen wollte, wird dadurch erklärt, daß sich auf dem Wege zum Septum nasi keine Corticalis als Hindernis in den Weg stellt, denn die Crista nasalis der Gaumenplatte, die

[1]) Vierteljahresschr. f. Ohrenheilk., 1907, H. 3.

Digitized by Google
Original from UNIVERSITY OF CALIFORNIA
Generated on 2019-10-24 12:27 GMT / http://hdl.handle.net/2027/uc1.b3252758
Public Domain in the United States, Google-digitized / http://www.hathitrust.org/access_use#pd-us-google

noch Spongiosa enthält, wird gegen oben durch den Vomer beziehungsweise durch das knorpelige Septum abgeschlossen und erleichtert so den Austritt des Eiters unter die Schleimhaut der Nasenscheidewand.

Vereinsberichte.

XVI. internationaler medizinischer Kongreß (Budapest: August-September 1909).

Sektion XV: Laryngologie, Rhinologie.

VI. Sitzung. Mittwoch den 1. September 1909, nachmittags.

Präsidenten: Baumgarten, Brockaert, Grossmann.

Referat.

Schrötter (Wien): **Zur Bekämpfung der Ausbreitung des Skleroms.**

Das Sklerom ist eine chronische, durch eine Varietät des Bacillus mucosus capsulatus bedingte, lokalisierte Infektionskrankheit der Respirationswege, die durch die Bildung eines eigenartigen Granulationsgewebes mit vakuolärer Degeneration der zelligen Elemente charakterisiert ist. Im Gegensatz zu anderen spezifischen Entzündungsprozessen ist das Sklerom durch produktive Vorgänge in der Schleimhaut gekennzeichnet und kann primär an verschiedenen Stellen der oberen Luftwege auftreten. Das Leiden ist überaus chronisch und vermag sich bei oft langdauernden Latenzperioden über Jahrzehnte zu erstrecken. Der Sklerombacillus Frisch und der Pneumobacillus Friedländer lassen sich in keiner wesentlichen Komponente voneinander unterscheiden; ersterer kann als eine in seinen Wirkungen abgeschwächte Form des letzteren aufgefaßt werden. Die Bezeichnung Ozaena sollte nur auf jene mit Atrophie der Schleimhaut und der tieferen Texturen, jedoch ohne produktive Veränderungen und deren Folgen, Schwielen, einhergehenden Krankheitsbilder Anwendung finden. Bezüglich der Kombination beider Formen wäre auf Symbiose des Kapselbacillus mit anderen Mikroben, Eitererreger Rücksicht zu nehmen, ein Gedanke, der auch experimentell verfolgt werden soll.

Die Provenienz sowie der Modus der Infektion mit Sklerom sind noch unbekannt. Subkutane Impfung am Menschen (Selbstversuch des Verfassers, 1898) ist von Eiterung gefolgt gewesen. Es sprechen mehrfache Umstände: gehäuftes Auftreten an einem Orte, gleichzeitiges Vorkommen bei Familienangehörigen dafür, daß die Erkrankung, wenn auch nur in geringem Grade kontagiös, von Mensch auf Mensch übertragbar ist, wobei die Exkrete: abgerissene Exkreszenzen der Luftwege, nach außen gelangt, wahrscheinlich von Bedeutung sein dürften. Besondere Bedingungen: lang andauernder, inniger Kontakt, Gewebsdisposition, scheinen hierfür maßgebend zu sein. Die Übertragungsgefahr kann offenbar temporär zunehmen. Referent konnte gerade in jüngster Zeit einen Befund erheben, nach welchem die Möglichkeit einer Ansteckung kaum mehr zu bezweifeln ist. Sohn eines Skleromkranken, der, aus Mähren gebürtig, das Leiden schon vor seiner Ankunft in Wien erworben hatte; der Sohn F. N., 20 Jahre alt, jedoch in Wien geboren. Bei diesem charakteristische

Generated on 2019-10-24 12:27 GMT / http://hdl.handle.net/2027/uc1.b3252758
Public Domain in the United States, Google-digitized / http://www.hathitrust.org/access_use#pd-us-google
Digitized by Google
Original from UNIVERSITY OF CALIFORNIA

Retraktion des weichen Gaumens und Verengung der Choanen von unten her, Stenose der linken Tube. Die Kultur ergibt Sklerombazillen. Die Forschung der nächsten Zeit soll sich gerade mit dieser Frage nachdrücklich beschäftigen; bezüglich der Übertragung auf Tiere erscheinen Versuche am Affen besonders empfehlenswert. Referent hat eingehende Studien hierüber vorgenommen. Eine genaue Kontrolle der Familien- und Wohnungsverhältnisse Skleromkranker sowie eine entsprechende Bereisung jener Gebiete, wo das Sklerom endemisch herrscht, sind auch (cf. unten) in genannter Richtung von Wichtigkeit.

Durch den gesteigerten Verkehr wird die Erkrankung von den Sklerom-herden, dem alten Königreich Polen entsprechend, in oft weit abgelegene Gebiete verschleppt; sie breitet sich aus. Ob die Erkrankung in Zunahme begriffen ist. Vermehrung der Fälle, steht noch nicht mit Bestimmtheit fest, jedoch ist dies auf Grund neuester Erfahrungen möglich.

Was die Behandlung des erkrankten Individuums anlangt, so gebührt, abgesehen von chirurgischen Maßnahmen: der Entfernung entsprechender Krankheitsprodukte, der Plastik, der klassischen Methode der von L. v. Schrötter begründeten Drucktherapie beziehungsweise dem Dilatationsverfahren die erste Stelle, es erweist sich gerade bei dieser Erkrankung besonders segensreich. Bei Sklerom handelt es sich, im Gegensatz zu Produkten anderer pathologischer Dignität, um ein exquisit plastisches Gewebe, das dauernden Druck mit seinem hemmenden Einfluß auf die Blut- und Lymphzirkulation zu ertragen und sich demselben anzupassen vermag. Kulissenförmige Brücken oder die Lichtung verengender Wülste gehen aus neugebildeten Bindegeweben hervor und sind als Schwielen und nicht als Narben aufzufassen. Durch rechtzeitige Anwendung des genannten Verfahrens, das je nach dem Organ und der Beschaffenheit der vorliegenden Veränderungen entsprechend zu adaptieren ist: durch Bougien, weiche und harte Katheter können die Tracheotomie, die Laryngofissur bedeutend eingeschränkt oder umgangen werden. Bei der Entrierung hochgradiger Stenosen des Kehlkopfes oder der Luftröhre kann die Sauerstoffrespiration mit Vorteil benutzt werden. Das Druck- beziehungsweise Dilatationsverfahren soll aber auch stets in prophylaktischer Richtung, im Anschluß an operative Maßnahmen angeschlossen und durch entsprechende Zeit fortgesetzt werden, auch wenn keine wesentliche Verengerung der Luftwege besteht, also deren Querschnitt ein annähernd normaler ist. Ebenso erscheint es von Wichtigkeit, die Kranken in regelmäßigen Abständen in Beobachtung zu halten, um die erforderliche Behandlung rechtzeitig wieder aufnehmen zu können. Zur Beseitigung florierender Krankheitsprodukte hat sich die Radiotherapie, namentlich die Röntgenbestrahlung, bewährt: das Skleromgewebe, rezente Infiltrate, erweisen sich dieser gegenüber besonders empfindlich. Im Anschluß hieran demonstriert Referent einen Apparat zur Lichtbehandlung des Kehlkopfes: Einführung von Glas- oder Quarztuben, welche das kurzwellige Licht nach dem Prinzip des leuchtenden Glasstabes in den Larynx hinableiten. Zweckmäßig erscheint eine den jeweiligen Verhältnissen angepaßte Kombination beider Verfahren. Eine spezifische Therapie, Serumbehandlung, gibt es bisher nicht: weitere Versuche in dieser Richtung erscheinen auch mit Rücksicht auf die Natur des Erregers Kapselbacillen ziemlich aussichtslos. Fieberhafte Prozesse haben auf das Sklerom einen temporär hemmenden, Erysipel aber keinen dauernden kurativen Einfluß. Auf die übrigen therapeutischen Details, Stenose der Tuben, Mittelohrkatarrh, sowie die Behandlung konkomittierender Prozesse: Tuberkulose, Bronchiektasie, kann hier nicht eingegangen werden.

Generated on 2019-10-24 12:27 GMT / http://hdl.handle.net/2027/uc1.b3252758
Public Domain in the United States, Google-digitized / http://www.hathitrust.org/access_use#pd-us-google
Digitized by Google
Original from UNIVERSITY OF CALIFORNIA

Außer der Therapie im engeren Sinne ist auf die soziale und individuelle Prophylaxe Nachdruck zu legen. Zur Durchführung dieser erscheinen die Anzeigepflicht, Evidenzhaltung der Fälle mit zeitweiser Kontrolle ihrer Familien- und Wohnungsgenossen, die amtliche Bereisung der Skleromherde durch entsprechend geschulte Ärzte geboten. Hierdurch wird es auch möglich, die Erkrankten frühzeitig in Behandlung zu bekommen, bevor noch schwere texturelle Veränderungen eingetreten sind, welche die Möglichkeit therapeutischer Erfolge erschweren. Das Publikum ist über die Natur des Leidens zu unterrichten und auf die Möglichkeit einer Übertragung aufmerksam zu machen. In dieser Hinsicht erscheint es geboten, Skleromkranke tunlichst von dem Kontakt mit anderen Wohnungsgenossen auszuschließen: getrennte Zimmer, eigene Wäsche und, wie oben, deren periodische ärztliche Untersuchung anzuordnen. Dagegen ist es nicht notwendig, die Kranken nach Art der Leprösen zu isolieren. Auch vom Standpunkt der Militärbehörde bedarf das Sklerom der Beachtung: mehrfach haben bereits Leute gedient, die bei der Stellung gewiß schon erkrankt waren. Den Amtsärzten der betreffenden Gebiete soll Gelegenheit gegeben werden, das Leiden an einer entsprechenden Klinik kennen zu lernen. Besondere Wichtigkeit in epidemiologischer Hinsicht kommt der Kontrolle jener Fälle und ihrer Umgebung zu, die in Gebiete verschleppt wurden, welche als seuchenfrei anzusehen sind. Die in Wien lebenden Skleromkranken werden vom Referenten in Evidenz gehalten. Hand in Hand mit diesen prophylaktischen Bestrebungen wird die wissenschaftliche Forschung gehen und dieserart vielleicht auch einen Einblick in die Quelle der Infektion liefern. Die Regierungen der am meisten betroffenen Staaten: Österreich-Ungarn, Rußland, Deutschland und Italien sind neuerdings aufzufordern, die angedeuteten Maßnahmen ex offo durchführen zu lassen und das wissenschaftliche Studium des Skleroms zu fördern. Auch in dieser Richtung wäre vielleicht ein internationales Vorgehen von Seite der genannten Länder zweckmäßig. Man kann die Erwartung aussprechen, daß, wenn erst einmal das Licht der modernen Hygiene in den alten Skleromherd scheinen und eine Assanierung der betreffenden Bevölkerungsschichten Galiziens erfolgt sein wird, die genannte Erkrankung erlöschen wird. Referent würde es freudig begrüßen, wenn sein bescheidener Beitrag neuerlich — erster Schritt 1899 — die Anregung zu einem gesteigerten praktischen Interesse für die Skleromfrage gerade auch in seinem Vaterlande Österreich bilden würde, wo die Erkrankung, zuerst entdeckt, wissenschaftlich definiert und behandelt wurde.

Vorträge:

Irsai (Budapest): **Über die Verbreitung des Skleroms in Ungarn.**

Vor Monaten hielt ich einen Vortrag über die Verbreitung des Skleroms in Ungarn, in welchem ich auf Grund meiner seit Jahren gesammelten Fälle zu der schon von Baurowicz, H. v. Schrötter, Gerber u. a. vertretenen Überzeugung gelangte, daß wir es mit einer Infektionskrankheit zu tun haben, welche um so größere und beständigere Gefahr für Gesunde bildet, als die Skleromerkrankungen in den meisten Fällen nicht früh genug erkannt und in diagnostizierten Fällen nicht genug energisch gegen ihre Verbreitung vorgegangen wird. Ich pflichte jenen Autoren bei, die die obligatorische Anmeldung und eventuelle Isolierung der Skleromfälle für nötig erachten. Es bedarf keiner besonderen Erklärung, daß die Verhältnisse für die Verbreitung des Skleroms sich schon dadurch äußerst günstig gestalten, da die Kranken lange mit gesunden Leuten zusammenleben, ohne den Verdacht einer Infektion zu

Generated on 2019-10-24 12:27 GMT / http://hdl.handle.net/2027/uc1.b3252758
Public Domain in the United States, Google-digitized / http://www.hathitrust.org/access_use#pd-us-google
Digitized by Google
Original from UNIVERSITY OF CALIFORNIA

erwecken, da die Krankheit in ihrem Anfang schwer erkenntlich und der Verlauf derselben sehr chronisch ist.

Wir begrüßen also mit Freuden die Versuche der Herren DDr. Goldzieher und Neuber, welche am hiesigen pathologisch-anatomischen Institut des Herrn Prof. Pertik bei skleromverdächtigen und skleromatösen Individuen angestellt wurden.

Mit Hilfe des Komplement-Fixationsversuches lassen sich im Serum Skleromkranker Antikörper nachweisen. Es geschieht dies am zweckmäßigsten bei Befolgung einer Technik, die mit derjenigen der Wassermannschen Syphilisreaktion vollkommen übereinstimmt.

Die Reaktion ist eine feine und spezifische, indem das Serum des Skleromkranken nicht reagiert, wenn statt des Sklerombacillusextraktes Extrakte verwandter Bakterien, namentlich des Bac. Friedlaender verwendet werden.

Die Reaktion war in den bisher untersuchten Fällen von Sklerom stets positiv. Eine Ausnahme bildeten zwei Fälle, die lange unter Röntgenbehandlung standen (Fälle von Morelli und Zwillinger). Der eine von diesen beiden hatte vor der Behandlung überdies positiv reagiert. Kontrollversuche mit künstlichen Immunseris ließen ebenfalls die Existenz und Spezifizität von Skleromantikörpern durch Komplementfixation feststellen (Goldzieher und Neuber).

Die Methode scheint nach Goldzieher und Neuber nach den bisherigen Erfahrungen mindestens soviel Genauigkeit zu versprechen, als es die Wassermannsche Reaktion leistet. Es ist hierdurch also ermöglicht, eine ganz frühzeitige Diagnose zu stellen. Welchen Wert nach dem Gesagten das nun involviert, glaube ich nicht besonders betonen zu müssen.

Mein Vorschlag geht also — ebenso wie Baurowicz in seinem Referat wünscht — dahin, daß in den verseuchten Ländern eine Anzeigepflicht bestehen soll. Skleromkranke müssen in ständiger Beobachtung bleiben, eventuell in Krankenhäusern isoliert werden, der Domizilwechsel soll verboten sein, damit der Fall in Evidenz behalten werde. Wie der Ausbreitung dieser Erkrankung zu begegnen wäre, kann hierorts nicht zur Entscheidung gebracht werden. Es ist das eine sehr komplizierte und schwer durchführbare Arbeit. Es wäre aber ganz am Platze, wenn ein Komitee entsendet würde, das nach dieser Richtung Vorschläge unterbreiten könnte.

Neumann (Wien): **Beiträge zur Klinik des Skleroms.**

An der Hand der Beobachtungen an der Klinik Chiari wird kurz das Sklerom besprochen. Die Länder, aus denen Skleromkranke nach Wien kommen, um an der Klinik Chiari Heilung zu suchen; die meisten Skleromfälle kommen aus Mähren, etwa 35%. Sämtliche anderen Skleromherde sind an der Rekrutierung des Sklerommaterials beteiligt.

Zwei Fälle stammen aus Niederösterreich, einer aus Wien; bei keinem dieser Fälle konnte der Infektionsweg aufgefunden werden. Es folgt kurz eine Besprechung der Therapie, wie sie an der Klinik Chiari bei Sklerom geübt. Zum Schluß wird der Wunsch ausgesprochen, daß die schon so oft angeregte internationale Aktion gegen Sklerom endlich einmal greifbarere Formen annehmen möge.

Diskussion.

Mayer (New-York): Ich sammelte 16 Skleromfälle in den Vereinigten Staaten und von diesen habe ich die Mehrzahl auf meiner eigenen Klinik. Dies war eine schwere Arbeit, weil die Dermatologen oft über die gleichen Fälle

Generated on 2019-10-24 12:27 GMT / http://hdl.handle.net/2027/uc1.b3252758
Public Domain in the United States, Google-digitized / http://www.hathitrust.org/access_use#pd-us-google
Digitized by Google
Original from UNIVERSITY OF CALIFORNIA

berichten und es daher den Anschein hat, als ob mehr solche Fälle existieren würden. Es war mir nicht möglich, unter diesen einen einzigen Fall zu finden, der einen geborenen Amerikaner betroffen hätte.

Die Röntgenstrahlen waren sehr heilsam in meinen Händen. Die Abbildungen zeigen hier einen meiner Fälle, berichtet von meinem Assistenten Ballin in New-York. In einem Falle von Trachealsklerom wurden nach der Tracheotomie die X-Strahlen angewendet, regelmäßig durch 6 Wochen hindurch. Die Kanüle wurde entfernt und noch 3 Jahre nach der Operation sah ich den Pat. ohne jedes Rezidiv.

Lubliner (Warschau): Ich verfüge über ein Material von über 30 Skleromfällen, welche ich in meiner Abteilung in Warschau beobachtet habe. Die meisten Pat. kommen aus den Gouvernements Siedece, Lomza, auch Wolhynien, Podolien, Litauen und Südrußland. Die meisten Kranken geben nach verschiedensten Behandlungsmethoden keine stabilen Resultate. Von einigen Fällen möchte ich hier in extenso sprechen. Der Fall betrifft eine 20jährige Pat., welche in meiner Abteilung etwa 3 Jahre verbracht hat und bei welcher Nasensklerom und Larynxsklerominfiltrationen öfters chirurgisch behandelt wurden. Die Pat. war auch mehrmals mittelst des Bronchoskops behufs Entfernung der Borken aus der Trachea behandelt. Dr. Ehrlich hat eine Curette zur Entfernung der Infiltration konstruiert. Die Pat. starb plötzlich in der Nacht. Die anatomisch-pathologischen Veränderungen waren speziell an der Bifurkation der Trachea enorm, so daß eine Sonde kaum passierte. Den einzigen Fall, den ich ohne irgendwelche Behandlung heilen gesehen habe, war der von mir beschriebene Fall von Rhinosklerom und Typhus exanthematicus, in welchem bei einem Pat. das Sklerom nach überstandenem Typhus exanth. vollständig schwand. Was die Prophylaxis anbetrifft, so möchte ich folgendes erwähnen: Ich habe nie einen Fall beobachtet, welcher aus derselben Familie stammte, wo schon andere Fälle vorgekommen sind, obwohl die Skleromherde an gewissen Stellen (ob. zw.) vorkommen.

In dieser Richtung möchte ich den Vorschlag machen, daß sämtliche Ärzte, welche mit solchen Pat. in Deutschland, Österreich, Russisch-Polen etc. zu tun haben, die Fälle kurz berichten, und zwar an einer Stelle (medizinisches Blatt oder desgl.) und auf diese Weise eine internationale Kommission bilden zur Bewältigung dieser fürchterlichen Krankheit.

Morelli (Budapest): In Abwesenheit meines Meisters Prof. Navratil im März 1885 diagnostizierte ich den ersten Fall in Ungarn an Lebenden: in einem Falle konstatierte Scheuthauer Sklerom nach Sektion an der Abteilung Prof. Navratils. Bei meiner 21jährigen Pat. war das Sklerom an der Nase und ganz unabhängig davon ähnliches Sklerom im Kehlkopf, welches bei ihr Suffokation provozierte. Von Bedeutung, zu betonen, daß wie an der Nase so bei der Spaltung im Kehlkopf in dessen Zentrum eine Erweichung war, nach deren Entleerung konnte Prof. Babes im entleerten Sekret die charakteristischen Bacillen konstatieren.

Zweiter Fall im Jahre 1885. Mädchen mit Sklerom in der Nase und im Pharynx.

Dritter Fall, meines Wissens derzeit der einzige, wurde durch Rhinoscopia posterior diagnostiziert am Septum und allen drei Muscheln, sonst nirgends. Nahezu 20 Fälle, die ich gesehen habe; von diesen starb nur der erste nach zweiter Narkose an akuter Nephritis. Was die Therapie anbelangt, sah ich nach galvano- und thermokaustischem Eingriff sehr langsam fortschreitend

Digitized by Google
Original from UNIVERSITY OF CALIFORNIA
Generated on 2019-10-24 12:27 GMT / http://hdl.handle.net/2027/uc1.b3252758
Public Domain in the United States, Google-digitized / http://www.hathitrust.org/access_use#pd-us-google

das Rezidiv. In einem Falle war seit 12 Jahren kein Rezidiv. Äußerlich, wenn das Sklerom sehr groß ist, nach möglicher Entfernung plastische Deckung nach Prof. Navratil.

Baumgarten (Budapest) kann sich nicht erklären, daß Fälle vorkommen bei Leuten, die Budapest nie verlassen haben und Sklerom bekamen. Wo sind die angesteckt worden? Er verwendet bei Behandlung im Kehlkopf O'Dwyersche Tuben, unterrichtet aber gleichzeitig die Pat., das Schröttersche Rohr selbst einzuführen. Laryngofissur kann meist umgangen werden. Baumgarten hat in solchen Fällen Seruminjektionen gemacht, und nach einigen Injektionen gelang die Dilatation der Nase und des Kehlkopfes. Nach Tracheotomie sah er eine tödliche Blutung nach 3 Tagen. Tiefe, primäre Trachealstenosen sind selten, meist auch Befunde in der Nase.

Fein (Wien): Es ist mit Recht hervorgehoben worden, daß das wichtigste Moment der Therapie des Skleroms in der Prophylaxe bestehe. In dieser Hinsicht müssen wir uns aber der Mithilfe der praktischen Ärzte versichern und ihnen unsere Kenntnisse über das Sklerom vermitteln. Die Ärzte glauben heute noch, daß es nur ein Rhinosklerom gibt; vom Sklerom der tieferen Luftwege wissen sie nichts. Wenn sie auch die Fälle von Sklerom nicht mit Sicherheit diagnostizieren können, so können sie nach vielen Symptomen den Verdacht auf Sklerom lenken. Ich betone besonders die Verbreitung und Härte der äußeren Nase, die Hinaufziehung des weichen Gaumens, das langjährige Bestehen einer Heiserkeit oder einer trachealen Stenose. In der Popularisierung der Lehre vom Sklerom in Wort, Schrift und Bild wird der Erfolg der Prophylaxe liegen.

Schrötter (Wien) ergänzt und berichtigt nach seinen älteren Publikationen sowie nach seinem diesjährigen Referat die von den Diskussionsrednern gemachten Bemerkungen. Er spricht nochmals den Wunsch nach geeinigter Arbeit aus sowie als positives Ergebnis dieser Sitzung die Absendung einer Enunziation dieser Sektion an die Regierungen, um offizielle Unterstützung der Skleromstudien und prophylaktischer Maßnahmen gegen diese Infektionskrankheit.

Kahler: **Zur Pathologie der Klinik der gutartigen Kieferhöhlentumoren.**

Im Anschluß an zwei beobachtete Fälle von Fibromen der Kieferhöhle wird die Pathologie und Klinik dieser Erkrankung besprochen. In dem ersten Falle handelte es sich um ein periostales Fibrom, in dem zweiten ließ sich die Entstehung wegen des vorgeschrittenen Stadiums nicht entscheiden. Wertvoll für die Diagnose ist die Röntgenphotographie, die Frühdiagnose häufig nur durch die Probeeröffnung des Antrum möglich. Die Therapie muß eine radikale sein. Außerdem wird über einen Fall von partieller Hyperostose des Oberkiefers berichtet; der histologische Befund spricht nicht wie der Fall Bockenheimers für die Zugehörigkeit dieses Prozesses zur Ostitis fibrosa.

Marschik (Wien): **Über Kehlkopfkrebs im Kindesalter.**

Larynxcarcinome im jugendlichen und Kindesalter gehören zu den größten Seltenheiten. Viele in der Literatur figurierende Fälle sind keine Carcinome. Jugendliche Carcinome haben eine besondere Bedeutung für die ätiologischen Theorien des Carcinoms. Nach P. W. Philipps ist die annehmbarste Erklärung ein Kompromiß zwischen den verschiedenen Theorien: Proliferation von Epithelzellen infolge der Gelegenheitsursache von Traumen oder anderen Reizen, welche Zellen schon angeborene Proliferationstendenz besitzen. An der Klinik

Digitized by Google
Original from UNIVERSITY OF CALIFORNIA
Generated on 2019-10-24 12:27 GMT / http://hdl.handle.net/2027/uc1.b3252758
Public Domain in the United States, Google-digitized / http://www.hathitrust.org/access_use#pd-us-google

Chiari in Wien wurden zwei Fälle beobachtet: 1. 25jähriger Mann, Tumor der rechten Kehlkopfhälfte, vom Proc. vocalis ausgehend. Halbseitige Exstirpation, infolge von Phlegmone und Mediastinitis letal endigend. 2. 16jähriges Mädchen, Tumor des rechten Stimmbandes. Laryngofissur. Entfernung von Stimmlippe und Taschenfalte, Heilung. Pat. zeigt deutlich Stimme und Gewichtszunahme. Beide Tumoren waren Plattenepithelcarcinome von bösartiger, rasch wachsender Form. Bei beiden war der Fall der einzige Krebsfall in der Familie und war dem Krebswachstum ein gewisser Reiz vorausgegangen, und zwar bei 1. eine endolaryngeale Operation (Polypen an den Stimmbändern), bei 2. wiederholte Katarrhe. Demonstration der mikroskopischen Präparate und des Falles 2.

Welty: **Instrumentdemonstration.**

Schrötter (Wien): **Mikroskopische Präparate.**

Die Mitteilung betrifft den Befund einer isolierten Höhle in der Medulla oblongata, entsprechend dem Vaguskern bei einem 36jährigen Mann, welcher klinisch an Tuberkulose litt und Symptome der Syringomyelie zeigte.

Neben Parese der Beine, teilweiser Herabsetzung der Muskelkraft, dissoziierter Empfindungslähmung u. a. bestanden Schlingbeschwerden und Stimmlosigkeit. Die klinische Untersuchung ergab Parese der linken Gaumenhälfte, vollständige Lähmung des linken Stimmbandes mit zuckenden Bewegungen des gleichseitigen Aryknorpels. Beim Phonationsversuch bleibt ein 1 *mm* breiter Spalt bestehen. Hypästhesie der Rachenschleimhaut, verminderte Empfindlichkeit der Schleimhaut des Kehlkopfeinganges, im besonderen aber ausgesprochene, auch thermische Anästhesie der linken Kehlkopfhälfte beziehungsweise dieses Stimmbandes. Dementsprechend fehlende Reflexe.

Die anatomische Untersuchung lieferte nun außer deutlicher Syringomyelie des Rückenmarks ausgesprochene Höhlenbildung in der grauen Substanz beider Seiten; in der Medulla, wie Figur zeigt, eine umschriebene Höhle (von ca. 2—3 *mm* Ausdehnung), die, dorsal von der Olive gelagert, lateral vom Corpus restiforme, medial von der Substantia reticularis begrenzt, einem Feld entspricht, das den Nucleus ambiguus, also den motorischen Vaguskern, sowie insbesondere das Wurzelgebiet des Vago-Glossopharyngeus in sich begreift. Durch die Fortsetzung des Spaltes dorsalwärts scheinen auch die sensiblen Fasern des Vagus beschädigt. Der Substanzverlust ist ziemlich scharf begrenzt; an der unteren Umrandung desselben sind Reste einer älteren Blutung erkennbar. (Demonstration.)

Der interessante Befund erklärt die im Leben am Kehlkopf beobachteten Erscheinungen, indem er sowohl den Ausfall der motorischen Funktion als die beobachtete auffallende Anästhesie verständlich macht. Bemerkenswert ist, daß seitens des Glossopharyngeus keine Symptome (Geschmacksverlust) bestanden. Auch die Funktion aller anderen Hirnnerven war intakt.

Die Beobachtung liefert schließlich einen weiteren Beitrag für die Auffassung, daß die Innervation des Kehlkopfes vom Vagus und nicht vom Accessorius besorgt wird.

Die mitgeteilte Untersuchung wird noch an anderer Stelle ausführlicher besprochen werden.

VII. Sitzung, Donnerstag, den 2. September 1909, vormittags.

Präsidenten: Navratil, Heymann, Belajeff.

Schrötter (Wien): Der Redner erwähnt die Wichtigkeit des Skleroms für die Epidemiologie und sozialhygienische Frage. Die XV. Sektion wird nun

Generated on 2019-10-24 12:27 GMT / http://hdl.handle.net/2027/uc1.b3252758
Public Domain in the United States, Google-digitized / http://www.hathitrust.org/access_use#pd-us-google
Digitized by Google
Original from UNIVERSITY OF CALIFORNIA

ein ständiges Komitee gründen, welches sich mit dieser Frage zu beschäftigen hat und an jedem Kongreß über seine Arbeit berichten wird. Das Komitee ist international und hat das Recht, Mitglieder in sich aufzunehmen. Auf Grund seiner klinischen, statistischen und experimentellen Studien wird dieses Komitee die Aufgabe haben, die Aufmerksamkeit der Behörden auf die prophylaktischen Maßregeln zu lenken, welche bei Sklerom ebenso wichtig sind wie bei der Lepra. Die Konstitution des Komitees muß dem Zentralbureau des Kongresses offiziell mitgeteilt werden. Der Redner bittet am Schlusse seines Vortrages, man möge ihm von allen Beobachtungen und allen Berichten auf diesem Gebiete in Kenntnis setzen.

Das Komitee setzt sich aus folgenden Herren zusammen:

Für Österreich die Herren: Schrötter, Großmann, Koschier, Pieniazek, Baurowicz, Bujurd, Weichselbaum, Paltauf, Fein;

für Deutschland die Herren: Gerber, Heymann, Gottstein, Thost;

für Italien die Herren: Mibelli und Massei;

für Ungarn die Herren: Irsai, Navratil, Morelli, Róna, Baumgarten, Donogány;

für Frankreich die Herren: Arloing und Grenier;

für die Schweiz: Herr Secrétan;

für die Vereinigten Staaten die Herren: Meyer und Freudenthal.

Castex (Paris): **Chirurgische Therapie der malignen Tumoren des Larynx.**

Ich habe die chirurgische Therapie gesondert für Tumoren der Gaumensegel, der Tonsillen, des mittleren und unteren Pharynx studiert. Bei den Gaumensegeln handelt es sich meistens um Epitheliome. Man operiert dieselben auf buccalem Wege. Sind sie größer, so ist ein horizontaler Schnitt, vom Munde ausgehend, nötig. Auch bei den Tonsillen dominieren die Epitheliome. Das Vorteilhafteste ist, sie submaxillär anzugehen, um auch die verdächtigen Drüsen zu entfernen. Die gebräuchlichen Operationen bei Tumoren der benachbarten Gebiete geben keine guten Resultate. Im mittleren Pharynx bedarf es einer besonderen Sorgfalt, um verborgene Tumoren aufzufinden. Alle Neoplasmen müssen immer auf künstlichem Wege entfernt werden. Große Operationen sind nur palliative. Bei Tumoren des unteren Pharynx muß man zu kombinierten Operationen seine Zuflucht nehmen. Wenn es am Platze ist, Teile des Pharynx und des Larynx zu entfernen, so kann man die Methode Glucks nachahmen. Wenn gegen größere Eingriffe eine Kontraindikation besteht, so muß man sich mit palliativen Eingriffen begnügen, das ist partielle Abtragung des Tumors, um die Respiration und Deglutination zu erleichtern. Im allgemeinen bringen die kleinen, aber gut ausgeführten Operationen dem Kranken eine genügend lange Gesundheitsperiode. Die großen Operationen bringen eine große Zahl von Gefahren mit sich, von denen der Operationsshock in erster Reihe steht, Blutungen und Pneumonien.

Moure (Bordeaux): **Chirurgische Therapie der malignen Tumoren der Nasenhöhle.**

Die malignen Tumoren können nach ihrem Sitze in 2 Gruppen eingeteilt werden, die erste Gruppe umfaßt die Tumoren des Septums des Nasenbodens und der beiden unteren Muscheln. Die zweite Gruppe umfaßt die Tumoren der höher gelegenen Partien und der Nebenhöhlen. Bei der ersten Gruppe kann die Operation auf natürlichem Wege vorgenommen werden, wie ich dies schon vor mehreren Jahren beschrieb. Bei der zweiten Gruppe muß man sich einen

Generated on 2019-10-24 12:27 GMT / http://hdl.handle.net/2027/uc1.b3252758
Public Domain in the United States, Google-digitized / http://www.hathitrust.org/access_use#pd-us-google
Digitized by Google
Original from UNIVERSITY OF CALIFORNIA

künstlichen Zugang schaffen, um den Tumor operativ angehen und radikal entfernen zu können. Für die höher sitzenden Tumoren genügt der maxillonasale Weg, wie ich ihn zur Ethmoidektomie angegeben habe, wenn sich der Tumor nicht über die Ethmoidalzellen erstreckt. Der trans-maxillo-nasale Weg, den ich vor einigen Jahren angeraten habe, verschafft uns einen sehr leichten und einfachen Zugang, wenn die Tumoren mehr im Innern der Nase gelegen sind. Sobald ein Tumor die Oberkieferhöhle durchbricht, um in das Naseninnere hineinzuwuchern, ist es angezeigt, eine mehr oder weniger atypische Oberkieferresektion vorzunehmen.

Diskussion.

Denker (Erlangen): Für die Operation der malignen Tumoren der Nase habe ich vor einigen Jahren eine Operation empfohlen, welche, submukös vom Munde ausgehend, durch die Kieferhöhle hindurch das Ausbreitungs- und Ursprungsgebiet in der Nase und an der Schädelbasis freizulegen erlaubt. Ich möchte dies transmaxillare Verfahren auch für die im Nasenrachenraum entspringenden gutartigen (Fibrome) und bösartigen Tumoren empfehlen: wenn der Tumor überhaupt noch operabel ist, wenn der harte Gaumen nicht infiltriert und die Weichteile der Wange intakt sind, glaube ich, daß man mit unserer Methode die gleichen Resultate erreichen kann als mit den äußerst blutigen Präliminaroperationen, die früher zur Freilegung des Operationsgebietes allgemein verwendet wurden. Ich habe auf diesem Wege nicht nur Nasenrachenfibrom, sondern auch bei dem Kinde eines Kollegen ein Fibrosarkom operiert, welches jetzt mehr als zwei Jahre rezidivfrei geblieben ist. Wenn die Weichteile der Wange mit ergriffen sind, so empfiehlt es sich, zur Freilegung dieser Teile einen Hautschnitt zu machen, welcher, von dem inneren Augenwinkel beginnend, an der Grenze der Nase und Wange verlaufend, den Nasenflügel umschneidend, die Oberlippe in der Medianebene durchtrennt, wenn man von dem oberen Ende dieses Schnittes horizontal an dem unteren Orbitalrand entlang einen Schnitt führt, so kann man die Muskeln der Wange nach Durchtrennung der Mucosa am Alveolarrand gut zurückschieben und das Kranke entfernen; das weitere Vorgehen wie bei unserer Methode.

Koschier (Wien): Ich wende auch denselben Hautschnitt an wie Moure für die Operation von malignen Tumoren der Nase und des Nasenrachens. Wenn nach Entfernung eines entsprechenden Stückes des Oberkiefers der Tumor eingestellt ist, dann führe ich ein starkes Drainrohr durch die Nase in den Nasenrachenraum und fasse mit demselben den Tumor an seiner Basis. Dadurch kann man die sonst sehr unangenehme Blutung aus dem Tumor während der Operation vermeiden. Besonders bei härteren Tumoren (Angiofibromen) ist diese Methode ausgezeichnet. In bezug auf die Resultate dieser Operationen möchte ich hervorheben, daß ich damit sehr schlechte Erfahrungen gemacht habe, die Rezidive war in kurzer Zeit unausbleiblich. Selbst ein auf der unteren Muschel gestielt sitzendes Carcinom ist nach 6 Monaten rezidiviert. Speziell die Tumoren des Nasenrachens zeichnen sich durch enorm langsames Wachstum aus, so daß selbst mehrere Jahre bis zum schließlichen Eitern vergehen können. Ganz anders die Prognose bei Angiofibromen. Entgegen der vielfach vertretenen Meinung möchte ich betonen, daß dieselben nie rezidivierten, wenn sie wirklich radikal entfernt worden sind.

Die malignen Neubildungen des Rachens geben meiner Ansicht nach eine ganz schlechte Prognose in bezug auf das definitive Resultat. Verwechslungen

Digitized by Google
Original from UNIVERSITY OF CALIFORNIA
Generated on 2019-10-24 12:27 GMT / http://hdl.handle.net/2027/uc1.b3252758
Public Domain in the United States, Google-digitized / http://www.hathitrust.org/access_use#pd-us-google

mit luetischen Prozessen können sehr leicht vorkommen und günstige Resultate vortäuschen.

E. Mayer (New-York).

Morelli (Budapest) erklärt, daß seiner Meinung nach die radikale Exstirpation der malignen Tumoren mit äußerlichem operativen Eingriff keine Sicherung gibt, da die Wunde allsogleich geschlossen werden muß und die Blutung so groß ist, daß man die Neubildung mit bestem Willen nicht vollständig entfernen kann. Wir m ssen den Einblick für längere Zeit sichern, das kann man nur durch Resektion des harten Gaumens. Sein angemeldeter Vortrag und vorzustellender Pat. gibt dafür Beweis.

Jouty (Oran): **Die Beziehungen der Larynxtuberkulose zur Lungentuberkulose.**

Bei der Entwicklung der Tuberkulose in den Respirationswegen, speziell im Larynx, beobachte ich seit Jahren ein merkwürdiges Phänomen, es ist dies vor allem die Einseitigkeit der Erkrankung und die Beziehungen, welche bestehen zwischen dem Sitz der Läsion im Larynx einerseits und dem Sitz der Lungentuberkulose andrerseits. Ich fand nirgends eine Erklärung für dieses Phänomen — es scheint die Aufmerksamkeit der Beobachter nicht genügend auf sich gezogen zu haben.

Diese ausschließliche Einseitigkeit der Erkrankung beruht nicht auf Zufall. Die Tuberkulose etabliert sich auf derjenigen Seite des Körpers, welche sich im Vergleich zur anderen Seite in einem Zustande der trophischen Minderwertigkeit befindet. Diese hypotrophische Seite kann beim Träger einer Respirationstrakttuberkulose erkannt werden, bevor man noch die Laryngoskopie oder Auskultation vorgenommen hat, sie zeichnet sich nämlich durch eine neuromuskuläre Hyperästhesie aus, deren Pathogenie noch zu erklären wäre. Die zahlreichen Abbildungen, welche meiner Arbeit, die ich gemeinsam mit meinem Kollegen Dr. Molle publiziert habe, beigegeben sind, lassen leicht die Beziehungen verstehen, welche einerseits bestehen zwischen dem Sitz der Larynxtuberkulose und dem Sitz der Lungentuberkulose, andrerseits die Beziehungen, welche zwischen der Tuberkulose des Respirationstraktes und zwischen Hypotrophie beziehungsweise Hyperästhesie bestehen.

Faraci Giuseppe (Palermo): **Über die tuberkulöse Natur einiger Nasenaffektionen.**

Seit der Zeit, daß die verschiedenen Tuberkuline ein Objekt für ernste Studien abgeben, sei es, um ihre therapeutischen, sei es um ihre diagnostischen Fähigkeiten sicherzustellen, habe auch ich eine ganze Serie von Erfahrungen bei einigen Erkrankungen der Nase und des Kehlkopfes gemacht.

Die Zahl der Pat., bei welchen die Ophthalmoreaktion versucht wurde, betrug 99, davon sind 53 Ozaena, 34 Sinuisitis ethmoidalis purulenta chronica und 12 Larynxtuberkulosen.

Das von mir angewandte Tuberkulin war das von Test. Die Resultate waren folgende: bei Ozaena 12mal sehr starke Reaktion, 7mal starke Reaktion, 52mal schwache Reaktion und 15 Fälle ohne Reaktion.

Bei Ethmoiditis habe ich 7mal starke Reaktion, 12mal schwache Reaktion und 15mal keine Reaktion beobachtet.

Bei der Tuberkulose des Larynx war die Reaktion 10mal sehr stark und 2mal schwach.

Bei den Fällen, bei welchen die Ophthalmoreaktion stark war, dauerte sie 8—12 Tage, wenn sie schwach war, dauerte sie nie über 4 Tage.

Digitized by Google
Original from UNIVERSITY OF CALIFORNIA
Generated on 2019-10-24 12:27 GMT / http://hdl.handle.net/2027/uc1.b3252758
Public Domain in the United States, Google-digitized / http://www.hathitrust.org/access_use#pd-us-google

Mit Ausnahme der Larynxtuberkulosen, bei welchen die Diagnose bekannt war, habe ich bei 87 Kranken 47mal die positive Ophthalmoreaktion erhalten.

Die Pat., die auf Tuberkulin reagierten, bleiben 18 Monate nach der Reaktion in Beobachtung und wir konnten niemals eine Schädigung der Augen bemerken, die wir für Tuberkulose hätten deuten können.

Diesen Resultaten gegenüber stellen wir folgende Erfahrungen:

1. Die bakteriologischen Untersuchungen aus dem Nasensekret derjenigen Pat., welche auf Tuberkulin-Test reagierten, waren immer negativ in bezug auf den Kochschen Bacillus.

2. Die extraperitoneale Verimpfung dieses Nasensekretes verursachte bei Meerschweinchen eine geringfügige Eiterung, die spontan ausheilte.

3. Die intraperitoneale Verimpfung hatte den Tod der Versuchstiere innerhalb von 8—25 Tagen zur Folge.

Die Nekroskopie der Versuchstiere gab keinen Anhaltspunkt für Tuberkulose. Auch im extraperitonealen Eiter und im intraperitonealen Exsudat konnten keine Kochschen Bacillen gefunden werden.

Angesichts dieser Erfahrungen kommt man notgedrungen zu einem der folgenden Schlüsse:

1. Entweder hat das Tuberkulin-Test nicht den diagnostischen Wert, den ihm die Gelehrten zuschreiben,

2. oder es gibt Formen, welche wir etwa als prätuberkulöse oder paratuberkulöse bezeichnen können, die zwar auf das Tuberkulin reagieren, aber nicht die histopathologischen und klinischen Zeichen der echten Tuberkulose tragen.

Halász (Miskolcz): **Beitrag zu den durch Sinus sphenoidalis-Tumoren hervorgerufenen Augensymptomen.** (Durch Sarkom der Sphenoidalhöhle verursachte Erblindung.)

Der 31jährige Bergmann I. W. I. wurde mir wegen Verstopfung der Nase und gleichzeitig bestehender hochgradiger Augengeschwulst vom behandelnden Arzte zugewiesen. Der Kranke gab an, daß er seit sieben Monaten an seinem rechten Auge die Abnahme der Sehkraft bemerkte, welchen Mangel er anfangs eine Zeitlang mit Augengläsern zu korrigieren versuchte. Einmal beim Nasenschneuzen entleerte sich blutiges Sekret aus der rechten Nasenhälfte, seither fühlte er diese Nasenhälfte ständig verstopft. Bald danach traten zeitweise Kopfschmerzen auf und er machte die Wahrnehmung, als ob sein rechtes Auge aus der Augenhöhle mehr hervortreten würde und größer als das linke wäre. Vor einigen Monaten fand er eines Tages sein rechtes Auge vollkommen erblindet, anderen Tages jedoch stellte sich das Sehvermögen, wenn auch etwas verschleiert, wieder ein. Vor einem Monat begann aus der rechten Nasenhälfte sich eitriger Ausfluß zu entleeren, die Kopfschmerzen, welche sich jetzt besonders in die Hinterhauptgegend hinzogen, wurden nunmehr unerträglich und am 7. IV. abends schwoll das rechte Auge plötzlich an, wölbte sich in Kinderfaustgröße hervor. Seither sah er auf dem Auge nicht mehr und die Augenlider wurden blutunterlaufen und stark geschwollen. Bei der Untersuchung ist auf den ersten Blick in die Augen fallend, daß das rechte Auge auf Kinderfaustgröße angeschwollen, stark hervorgewölbt und daß die Augenlider ödematös und blutunterlaufen sind. In der rechten Nasenhälfte, welche für die Luft vollkommen undurchgängig ist, bemerkt man eine die ganze Nasenhöhle von dem vorderen Ende der mittleren Muschel, von oben bis zum Nasengrunde aus-

Digitized by Google
Original from UNIVERSITY OF CALIFORNIA
Generated on 2019-10-24 12:27 GMT / http://hdl.handle.net/2027/uc1.b3252758
Public Domain in the United States, Google-digitized / http://www.hathitrust.org/access_use#pd-us-google

füllende dunkelrote, bewegliche, leicht blutende Geschwulst, welche bei postrhinoskopischer Untersuchung auch durch die rechte Choane fühlbar ist, doch in den Nasenrachenraum nicht hineinreicht. Die linke Nasenhälfte ist normal. Mit der kalten Schlinge konnte ich durch die vordere Nasenöffnung nur schwer, mit übergroßer Kraftanwendung eine nußgroße, stark blutende, innen cystenförmig ausgehöhlte, dickwandige Geschwulst hervorziehen und entfernen; nachher, nach Amputation der mittleren Muschel, wurden die hoch zugänglichen Teile der Geschwulst entfernt, wobei klar wurde, daß der Ursprung in der rechten Sphenoidalhöhle war. Die rechte Sphenoidalöffnung wurde von der Geschwulst auf das vierfache gedehnt, durch welchen die Curette leicht in die Sinushöhle glitt. Eine Stunde nach der Operation wurde der Augenbefund in folgendem festgestellt: Rechtseitige Augenlider blaurot gefärbt und hervorgewölbt, polsterartig geschwollen, die Augenspalte schwer zu öffnen, Conjunctiva chemotisch, unten von Blut unterlaufen. Der Augapfel ist nach vorne ein wenig nach unten und nach außen vorgedrängt, seine Beweglichkeit stark gehindert. Die Iris scheint normal, die Pupille verengt sich bloß gegen Lichteinfall in das gesunde Auge und erweitert sich nicht ganz kreisförmig bei Verdeckung des linken Auges. Strahlenbrechende Organe sind rein. Die Pupille hat sehr verschwommene Ränder, ihre Farbe gleicht der dunkelrötlichen Farbe des blutreichen Augengrundes, von den Blutgefäßen sind bloß die Hauptzweige zu sehen, hie und da auch diese verschwommen, die Venen sind erweitert und geschwunden. Das Lichtgefühl fehlt. Am dritten Tage nach der Operation war dichte Runzelbildung auf den Augenlidern nebst noch geringerer Protrusion der Augen bemerkbar. Der wegen hochgradiger Kopf- und Nackenschmerzen keine Ruhe findende Kranke fand die ganze Nacht hindurch erquickenden Schlaf und seine Kopfschmerzen verschwanden. Die Nasenatmung ist ungehindert gut, Sehvermögen und Lichtgefühl sind jedoch nicht zurückgekehrt. Zwei Wochen nach der Operation war der Augenbefund folgender: Die Haut der rechtseitigen Augenlider ist normal. Der Augapfel ist noch in geringem Grade nach vorne außen und unten vorgewölbt, doch ist seine Beweglichkeit nur mehr in der Peripherie gehemmt. Strahlenbrechende Organe sind rein. Die Papille der Sehnerven ist mit Ausnahme des äußeren Viertels um zirka $^2/_3$ *mm* vorgewölbt; das äußere Viertel liegt im Niveau der Netzhaut und geht in der Mitte in die physiologische, trichterförmige Vertiefung über. Keine Lichtempfindung. Die nach der vierten Woche vorgenommene ophthalmoskopische Untersuchung zeigt eine kaum bemerkbare Vorwölbung des Bulbus und konstatiert den Rückgang der Anschwellung der Papille. Das Sehvermögen stellt sich nicht mehr ein.

Die exstirpierte Geschwulst war nach der Untersuchung des Privatdozenten Dr. Vas: ein klein- und rundzelliges Sarkom.

Lautmann (Paris): **Therapie der Syphilis der Nase und des Larynx.**

Es ist sicher, daß das Wohl und Wehe eines Syphilitischen nicht nur von Regelmäßigkeit der Therapie abhängt, sondern auch von der Raschheit und Intensität, mit der die Therapie nach der Infektion einsetzt.

Die Excision des Primäraffektes der oberen Luftwege ist nur selten möglich.

Wenn sich eine noch so rasche und energische Ulcerationstendenz zeigt, wie dies eben beim Primäraffekt der Fall ist, so kann man doch verschiedene Ätzmittel anwenden, wenn es der Sitz des Primäraffektes erlaubt. Die schönsten

Digitized by Google
Original from UNIVERSITY OF CALIFORNIA
Generated on 2019-10-24 12:27 GMT / http://hdl.handle.net/2027/uc1.b3252758
Public Domain in the United States, Google-digitized / http://www.hathitrust.org/access_use#pd-us-google

Resultate erzielt man mit heißer Luft, welche sich als ein ganz ausgezeichnetes Mittel zur Beschleunigung der Narbenbildung erwiesen hat. Im tertiären Stadium ist die Syphilis hauptsächlich eine lokale Erkrankung.

Das beste Remedium für Gummata ist Jodkalium. Man soll es nur anwenden bei luetischen Erscheinungen am Kopfe und in den Knochen.

Die Furcht vor einem Glottisödem darf einem nicht hindern, ein Gumma mit Jod zu behandeln.

Dimitriades (Athen): **Die Inhalationen im Altertum.** (Mit photographischer Demonstration eines gläsernen Inhalationstrichters aus dem 2. Jahrhundert nach Christi.)

Fein (Wien): **Die einfache Fensterresektion bei Nasenscheidewandverbiegung.**

Diskussion.

Killian: Die von mir inaugurierte Methode der submukösen Fensterresektion der Nasenscheidewand ist längst zu einer allgemein beliebten Operation geworden. Es scheint auch, daß die meisten modernen Rhinologen die Technik so weit beherrschen, um selbst den schwierigsten Fällen gewachsen zu sein. Für mich persönlich sowie für meinen Assistenten hatten gerade die sogenannten schwierigen (gewöhnlich traumatischen) Fälle einen besonderen Reiz. Gerade hier hat sich die Methode glänzend bewährt und ungemein befriedigt, ergibt sich doch ein gerades und ganzes Septum. Die Zeit, die man zu der Operation bedarf, verkürzt sich bei zunehmender Übung rasch und dürfte dann auch in einem „schweren" Falle 20—30 Minuten kaum überschreiten.

Ich halte es daher für einen großen Rückschritt, der Empfehlung des Herrn Vortragenden zu folgen und da absichtlich ein großes Loch anzulegen, wo man so gut eine tadellose Nasenscheidewand erzielen kann. In früheren Zeiten machte man solche Löcher; heutzutage, wo wir eine so vollkommene Methode haben, darf das nicht mehr geschehen. Auch ich habe gesehen, daß anderwärts unabsichtlich angelegte große Perforationen nicht ohne dauernde üble Folgen für den Pat. blieben.

Finder (Berlin): Es tut mir leid, sagen zu müssen, daß ich die von Herrn Fein vorgeschlagene Methode für einen Rückschritt halte. Ich gebe gern zu, daß es jedem von uns einmal passiert, daß er unfreiwillig eine kleine Perforation macht und daß dies im allgemeinen kein Unglück ist. Zwischen einer solchen und einer absichtlich angelegten Öffnung, die so groß ist, daß eine vorher bestehende Stenosierung aufgehoben wird, besteht aber doch ein Unterschied. Auch halte ich es für sehr gewagt, in der technischen Schwierigkeit bei der submukösen Resektion eine Indikation für die Feinsche Resektion zu sehen. Die Begriffe „schwer" und „leicht" sind relative; was für den einen schon sehr schwer ist, ist für den anderen verhältnismäßig leicht. Wir beschwören die Gefahr herauf, daß jeder, der nicht in der Nase operieren kann, einfach, wenn der Pat. nicht ordentlich durch die Nase atmen kann, ein Stück vom Septum wegschneidet. Nur das halte ich doch nicht für so gleichgültig, besonders in bezug auf die Gefahr der Borkenbildung. Ich habe nach Perforationen, die infolge fehlerhaft ausgeführter submuköser Resektionen entstanden waren, jahrelang Borkenbildung gesehen, durch die die Pat. fast ebenso belästigt wurden wie vorher durch die Septumdeviation.

Fein (Wien): Ich war selbstverständlich darauf gefaßt, daß die Empfehlung der einfachen Fensterresektion als Rückschritt bezeichnet werden wird

Digitized by Google
Original from UNIVERSITY OF CALIFORNIA
Generated on 2019-10-24 12:27 GMT / http://hdl.handle.net/2027/uc1.b3252758
Public Domain in the United States, Google-digitized / http://www.hathitrust.org/access_use#pd-us-google

Wenn aber eine Methode einer größeren Anzahl von Ärzten die Möglichkeit gibt, eine größere Anzahl von Kranken zu operieren und von ihren Beschwerden zu befreien, ohne ihnen damit zu schaden, so kann das nicht als ein Rückschritt aufgefaßt werden. Ebensowenig kann von einer Verstümmelung gesprochen werden, wenn der Operationseffekt unsichtbar ist und keinerlei Nachteile nach sich zieht. Denn die Borkenbildung, von welcher wiederholt gesprochen wurde, tritt eben nur bei kleinen Perforationen, die unbeabsichtigt entstehen, auf, nicht aber bei großen Perforationen von rundlicher Form mit glatten Rändern und ohne einspringende Winkel.

Herr Weil hat den Kern meines Vortrages nicht richtig verstanden; denn es handelt sich nicht um die Stelle der Operation, sondern nur um das Prinzip der Abtragung eines möglichst großen Teiles der vorstehenden Partien ohne Schonung der Schleimhaut; und gerade dieses Postulat der gründlichen Abtragung ist bei der einfachen Resektion leichter zu erfüllen als bei der submukösen.

Über die Operationsresultate bei jugendlichen Individuen, von denen Herr Réthi gesprochen hat, habe ich keine Erfahrungen, da ich dieselbe prinzipiell bei solchen nie ausgeführt habe.

Di Colo (Pisa): **Die epithelialen Perlen des Gaumengewölbes und ihre Beziehungen zu der Ätiologie der Geschwülste dieser Region.**

Indem der Autor zuerst auf die Bedeutung hinweist, die den embryologischen Kenntnissen bei der Deutung nicht weniger Neubildungen (Teratome, Dermoide, Mischgeschwülste etc.) zukommt, erwähnt er dann, wie die embryonalen Inklusionen gewöhnlich als abnorme Erscheinungen betrachtet werden. Die embryologischen Untersuchungen haben hingegen bewiesen, daß Inklusionen des äußeren Blattes an gewissen Stellen während der ontogenetischen Entwicklung normalerweise vorkommen. Der Autor macht auf die Inklusionen aufmerksam, die längs der Anheftungslinie der Gaumensegel in der Regel entstehen, eine Tatsache, die er bei der Untersuchung einer Serie von menschlichen Embryonen bestätigt gefunden hat. Diese Epithelanhäufungen, die im Mesenchym, das das Gerüst des pericordialen Gaumens bildet, eingeschlossen bleiben, sind insoferne bemerkenswert, daß sie, indem sie manchmal auch beim Erwachsenen, wie es bewiesen wurde, weiter bestehen, unter bestimmten Umständen als Folge einer pathologischen Reizung wahrscheinlich den Ausgangspunkt für Neoplasmen bilden können. Dem analog, was für die Kystome der Kieferknochen angenommen wird, die infolge der Persistenz und nachfolgender Proliferation von abgeschnürten Teilen der Epithelkeime der Zähne entstehen. Ferner bemerkt der Autor, daß einem diese Tatsache auch auf den Gedanken bringt, daß auch bei der Anlötung von anderen Teilen, die zum Beispiel die Bildung der Orbita, der Mundöffnung, der Nasenlöcher etc. bewirken, es zu ähnlichen ektodermen Inklusionen in normalen Fällen kommen kann. Es wäre gut, wenn genaue und ausgedehnte Untersuchungen über die Initialstadien in dieser Richtung geführt würden. So könnte die Ätiologie vieler Neoplasmen weitere Aufklärung finden, nämlich daß, da man nicht selten für die Erklärung ihrer Entstehung abnorme Inklusionen des äußeren Blattes annimmt, diese Inklusionen nicht nur errores loci sind, als was sie einesteils betrachtet werden, sondern daß auch an manchen Stellen normalerweise Einschlüsse vorkommen. Die Abnormität würde dann nur in der weiteren Persistenz der einzelnen Epithelanhäufungen und in der Hyperaktivität dieser Reste unter dem Einfluß einer pathologischen Reizung bestehen.

Digitized by Google
Original from UNIVERSITY OF CALIFORNIA
Generated on 2019-10-24 12:27 GMT / http://hdl.handle.net/2027/uc1.b3252758
Public Domain in the United States, Google-digitized / http://www.hathitrust.org/access_use#pd-us-google

Láng (Budapest): **Einfache Radikaloperation der solitären Choanenpolypen.**

Sichere Aufschlüsse darüber, daß die Choanalpolypen im Antrum inserieren oder nicht, gibt nur die direkte Besichtigung des Antrum, durch das in die an der Vorderwand angelegte Öffnung eingeführte, mit Endoskop verbundene Rohr. Die Antroskope geben ein verschleiertes Bild deswegen, weil sie, durch eine Wunde eingeführt, beschmutzt werden durch Blut oder Sekret.

Seitdem Killian im Gegensatz zu allen anderen Autoren die Choanalpolypen Nebenhöhlenursprunges erklärte, hatte ich in 6 Fällen außer den gewöhnlichen Untersuchungsmethoden auch mittelst durch die in die vordere Wand des Antrum gebohrte Öffnung eingeführten und mit dem Endoskop verbundenen kurzen Röhrchen die Schleimhaut des Antrum untersucht, und nur in einem Falle fand ich, daß der Stiel im Antrum unmittelbar ober dem Ostium entsprang. In 3 Fällen entsprang der Choanalpolyp aus dem mittleren Nasengang, in einem Falle vom hinteren Ende der mittleren Muschel und in einem vom Nasengrund. Die Resultate besitzen einen entscheidenden Einfluß auf die Operationsmethode, die immer endonasal sein muß. Für diesen Zweck empfehle ich das sichelförmige Knopfmesser, welches ich gebrauche, mit dem die Ursprungsstelle des Stieles — entspringe der Choanalpolyp wo immer — leicht zu erreichen und durchzuschneiden ist. Die Choanalpolypen rezidivieren nicht oder nur in den seltensten Fällen, was auch die Rezidivlosigkeit an Choanalpolypen leidenden Kranken, die ich vor 1—8 Jahren endonasal operierte, bestätigt. Die neuerdings veröffentlichte Ansicht Ino Kubos: „Die solitären Choanalpolypen sind ein Stadium der ausgewachsenen Antrumpolypen. Sie sind meist von Antrumpolypen begleitet", widerlegen die Resultate meiner Untersuchungen. Auf Grund derselben halte ich die von ihm zur Entfernung der Choanalpolypen empfohlene radikale Antrumoperation für unberechtigt.

Diskussion.

Weil (Wien): Es gibt eben zweierlei Choanalpolypen; solche, die im Gebiete des Siebbeines und der Nebenhöhlen entspringen und in den Nasenrachenraum hineinwachsen, und solche, die an der Choanalumrandung, speziell am Septum, entspringen. Weil hat einen solchen enormen, vielfach verzweigten Tumor (er war beim Wiener Laryngologenkongreß ausgestellt) an dem in der Mundhöhle sichtbaren Teil gefaßt und durch leichten Zug nach unten in toto abgerissen. Man konnte gleich danach, da die Blutung minimal war, postrhinoskopisch die schmale Ansatzfläche des Tumors an der Seite des Vorderrandes sehen. Im allgemeinen operiert Weil mit der durch die Nase eingeführten kalten Schlinge, die vom Munde aus mit dem Zeigefinger um den Tumor gelegt wird.

Morelli (Budapest): **Radikaloperation der malignen Tumoren der Nase.**

Präparat von einem 21jährigen Jungen. Das Myxosarkom ist so groß, daß die linke Seite des Gesichtes mit dem Jochbein herausgedrängt ist; es drückt den harten Gaumen so, daß es durchbricht und die Neubildung in Größe einer großen Nuß erscheint, wobei außerordentlich große Blutungen, kaum zum stillen, sich mehrmals des Tages einstellten. Das rechte Nasenloch vollständig ausgefüllt. Infiltration, Hodentuberkulose, letaler Ausgang. Mikroskopisch bewiesen als Myxosarkom, was ausgestelltes Präparat zeigt.

Digitized by Google
Original from UNIVERSITY OF CALIFORNIA
Generated on 2019-10-24 12:27 GMT / http://hdl.handle.net/2027/uc1.b3252758
Public Domain in the United States, Google-digitized / http://www.hathitrust.org/access_use#pd-us-google

Diskussion.

Réthi: Bei den alten Methoden, auch bei der vom Redner vor mehr als 20 Jahren angegebenen Kreuzschnittmethode, ist es ihm zuweilen vorgekommen, daß eine allerdings nicht große Perforation entstanden ist. Dieselbe hatte niemals nachteilige Folgen; allerdings handelte es sich stets um Erwachsene und stets wurde der vordere, dem Nasenrücken zunächst befindliche Teil belassen. Die Septumschleimhaut spielt funktionell zwar keine große Rolle, doch möchte sie Redner nicht missen.

Réthi wirft die prinzipielle Frage auf, ob man im jugendlichen Alter Deviationen operieren soll; er sah 4 Kinder, bei denen der Nasenrücken eine Einsenkung zeigte, in 2 Fällen recht bedeutend, in zwei anderen, von denen einer vom Redner operiert wurde, allerdings kaum angedeutet. Die Einsenkung nahm im Laufe von mehreren Monaten bis zu einem Jahr nicht zu. Es scheint, daß der Nasenrücken bei noch nicht abgeschlossenem Wachstum dieser Stütze des Septums noch bedarf, und es ist angezeigt, diese Operation bei Kindern, wenn nur irgend möglich, nicht vorzunehmen und den Zeitpunkt derselben auf ein späteres Alter zu verlegen.

Gleitsmann: Dr. Lautmann teilte dem Redner in Paris persönlich mit, daß er von seinem Referat über Behandlung der Tuberkulose der oberen Luftwege vor dem Internationalen Laryngo-Rhinologenkongreß in Wien 1908 den Eindruck gewonnen habe, daß Gleitsmann die von Gunenberg u. a. in Rostock angegebene Behandlung der Tuberkulose obiger Organe mit Quecksilber und Jod selbst angewandt und empfohlen habe.

Gleitsmann erklärt, daß er diese Methode weder angewandt, noch empfohlen, im Gegenteil in einem Referat im Internationalen Zentralblatt für Tuberkulose seine gegenteilige Ansicht ausgesprochen habe.

Killian (Freiburg): In meiner Arbeit „Über den Ursprung der Choanalpolypen“ (Verhandlungen des Vereines süddeutscher Laryngologen, Heidelberg 1905) gab ich eine genaue Definition dieser eigenartigen polypösen Gebilde. Alle meine Angaben basieren auf dieser Definition. Meine seitherige Erfahrung, welche sich auf mindestens 30 Fälle erstreckt, die alle von meinen Assistenten und vielen anderen Kollegen mitbeobachtet wurden, haben meine früheren Mitteilungen Punkt für Punkt bestätigt. Dazu kommt, daß ein argentinischer Kollege und Kubo an der Leiche und am Lebenden den Ursprung der typischen Choanalpolypen im Antrum maxillare nach Eröffnung der Höhle tatsächlich mit aller Evidenz nachweisen konnten. Auch an meiner Klinik wurden neuerdings wegen chronischer Eiterung bei gleichzeitigem Vorhandensein von typischen, solitären Choanalpolypen 2 Kieferhöhlen (von v. Eicken und von Albrecht) eröffnet und als Ursprungsstätten der Polypen erkannt. Ich habe daher von dem früher Gesagten nichts zurückzunehmen oder zu modifizieren. Die abweichenden Angaben von Láng führe ich darauf zurück, daß man bei seiner Art der Untersuchung des Antrum nicht die ganze Höhle frei und klar übersehen kann. Vielleicht hat es sich auch in einigen Fällen um einfache Nasenpolypen gehandelt. Daß der Stiel in seltenen Fällen auch einmal aus einer anderen Nebenhöhle, zum Beispiel der Keilbeinhöhle oder einer Siebbeinzelle kommen kann, zeigen schon einige Bilder von Zuckerkandl und wurde auch von mir in meiner oben zitierten Arbeit schon erwähnt.

Was die Therapie betrifft, so macht man selbstverständlich die Radikaloperation des Antrum nur, wenn der Choanalpolyp in lästiger Weise immer-

Digitized by Google
Original from UNIVERSITY OF CALIFORNIA
Generated on 2019-10-24 12:27 GMT / http://hdl.handle.net/2027/uc1.b3252758
Public Domain in the United States, Google-digitized / http://www.hathitrust.org/access_use#pd-us-google

fort rezidivieren sollte oder wenn gleichzeitig eine andere, nicht zu beseitigende Kieferhöhleneiterung besteht. Den Polypen mit Häkchen am Ostium maxillare abzureißen, ist eine uralte Methode, die später wieder von Viktor Lange in Kopenhagen (Monatsschr. f. Ohrenheilk.) empfohlen und auch von mir mehrfach geübt wurde. Gelegentlich gebrauchte ich auch früher das Sichelmesser. Ich empfehle aber diese Methode nicht mehr, weil man bei solchem Vorgehen nicht den in der Kieferhöhle steckenden Stiel des Polypen mit herausbekommt und leichter Rezidive erlebt. Es ist viel besser, allerdings auch schwieriger, den Polypen mit einer weiten Schlinge zu angeln, die Schlinge (bei gleichzeitiger Verkleinerung) bis ans Ostium zu führen und dann zu reißen. Selten bleibt dann der Stiel im Antrum zurück.

Große akzessorische Kieferhöhlenmündungen gibt es gar nicht so selten. Ich konnte sie oft ganz einwandfrei am Lebenden nachweisen und sogar ihre Größe in allen Dimensionen genau bestimmen. Wer eine größere Serie von Präparaten durchsieht, begegnet ihnen sehr bald.

Der Herr Vortragende kann sich bei Zuckerkandl über diese Frage unterrichten.

Weil (Wien) hat mit der submukösen Septumresektion gerade bei den schwierigen, hoch hinaufgehenden Deviationen die erfreulichsten Resultate erzielt und muß die heute geschilderte Methode als Rückschritt bezeichnen, als Rückkehr zu den Zeiten der Lochzange, wo eine große Öffnung gemacht wurde, durch welche der Pat. dann nur die — andere Seite ausblasen konnte.

Donogány. Weil. Killian.

Morelli will nur einen Fall zu Längs Vortrag erwähnen. Ein Mädchen von 12 Jahren mit einem so großen Fibropolypen, daß dieser auf der Zunge aufliegt wie eine zweite Zunge, so daß die Pat. von kleinster Jugend nur Flüssiges nehmen konnte. Bei dem Spiel der Kinder „Doktor“ bei Einblick ihrer Schwester wurden die Eltern darauf aufmerksam. Der Fibropolyp wurde durch die Nase mit einer Schlinge entfernt, nach 6 Jahren rezidiv.

Onodi will bezüglich der Choanalpolypen 2 Fälle erwähnen. Bei einer Frau war ein cystischer Choanalpolyp vorhanden, welcher zuerst platzte, kollabierte und sich dann spontan entfernte, bei einem Kinde von 3 Jahren, wo heftige Husten- und Erstickungsanfälle vorhanden waren und wo der Choanalpolyp bis zum Kehlkopfeingang reicht, entfernte ich denselben während der Untersuchung mit dem Finger infolge der bestehenden Atembeschwerden. Ob in diesem Falle dieser Choanalpolyp von der Kieferhöhle ausging, ist daher schwer zu entscheiden, aber die Killianschen Angaben stehen fest, wenn auch Choanalpolypen vorkommen können, was auch Killian zugibt.

Verhandlungen des III. spanischen oto-rhino-laryngologischen Kongresses. [1])

Sevilla, 14. bis 17. April 1910.

Portela (Cadiz): **Heilbarkeit und Behandlung der Kehlkopftuberkulose.**

---

[1]) Der ausführliche Bericht wird im Boletin de Laringologia, Madrid, Serrano 47, Mai—August 1910, veröffentlicht.

Die hier mit einem * versehenen Artikel sollen in demselben in extenso erscheinen und werden je nach ihrem Erscheinen referiert.

Digitized by Google
Original from UNIVERSITY OF CALIFORNIA
Generated on 2019-10-24 12:27 GMT / http://hdl.handle.net/2027/uc1.b3252758
Public Domain in the United States, Google-digitized / http://www.hathitrust.org/access_use#pd-us-google

Letién (Santander): **Wunde des harten Gaumens.**

Candela (Valencia): **Ein Fall von Calculus der submaxillaren Drüse.**

Nach blutiger Extraktion des schwere Symptome verursachenden Steines, welcher bohnengroß war, hatte Pat. eine Halsphlegmone, die viele Streptokokken enthielt.

Gereda (Madrid): **Die Blutungen bei den Tonsillektomien.**

Candela: **Ein Fall von nasopharyngealer Synechie.**

Santiuste (Santander): **Ätiologischer Einfluß der mit Hypersekretion einhergehenden Magenkrankheiten auf die chronischen katarrhalischen Pharyngitiden oder auf die Parästhesien des Pharynx.**

Schlußsätze. Diese krankhaften Zustände im Pharynx sind verursacht durch eine Hypersekretion des Magens (Hyperchlorhydrie); die ätiologische Behandlung heilt diese Zustände.

Compaired (Madrid): **Soll man bei der Adenotomie anästhesieren?**

Der Redner gebraucht das Somnoform und hat es bei 1720 Operationen angewandt und keine unangenehmen Zwischenfälle erlebt.

Die meisten Mitglieder, die an der Diskussion teilnehmen, sind keine Anhänger der Anästhesie durch Narkose.

Gollegos (Sevilla): **Blutegel in den Luftwegen.**

*Botella (Madrid): **Kurze Betrachtungen über einen Fall von Laryngitis phlegmonosa. Phlegmone der Epiglottis.**

*Derselbe: **Perichondritis des Kehlkopfes.**

*Castañeda (San Sebastian): **Etwas über die Diagnose und Behandlung der primären Ödeme des Kehlkopfes und des Pharynx.**

Bei den sogenannten nervösen Ödemen können unbekannte Einflüsse (Neurose, Intoxikation?) ödematöse Plaques verursachen, die einen neuro-vaskulären Ursprung haben und von Hautödemen nicht begleitet werden (wie in der Quinckeschen Krankheit). Castañeda zieht der Adrenalinanwendung die multiplen Skarifikationen oder eine Excision vor.

Barberá (Valencia): **Zwei große Traumen des Larynx bei Selbstmördern.**

Horcasitas (Madrid): **Seltener Fall von Rekurrenslähmung.**

Pat. hatte ein Aneurysma der Arteria anonyma; die asphyktischen Erscheinungen machten eine Tracheotomie notwendig. Nach einer Jodkalikur verschwand die Lähmung und das Aneurysma wurde bedeutend geringer.

Tapia (Madrid): **Eine andere Krankengeschichte von halbseitiger Lähmung des Kehlkopfes und der Zunge ohne Gaumensegellähmung.**

Derselbe: **Über die Kehlkopflähmungen bulbären Ursprunges.**

*Derselbe: **Anatomo-pathologische und klinische Betrachtungen über einige Formen von Pachydermia laryngis, mit 4 klinischen Fällen.**

* * *

Candela: **Retropharyngealer Absceß bei einem 8 Monate alten Kinde.**

Tapia: **Lipom des Kehlkopfes.**

Der Tumor, der auf der rechten ary-epiglottischen Falte saß und Atmungs- und Schluckbeschwerden verursachte, wurde mit der galvanischen Schlinge abgetragen. Dieser Fall ist der 13., der in der Literatur niedergelegt ist.

Generated on 2019-10-24 12:27 GMT / http://hdl.handle.net/2027/uc1.b3252758
Public Domain in the United States, Google-digitized / http://www.hathitrust.org/access_use#pd-us-google
Digitized by Google
Original from UNIVERSITY OF CALIFORNIA

Jimenez Encina (Madrid): **Behandlung der Kehlkopftuberkulose.**

Verfasser hat 14 Fälle durch Betupfen mit Tuberkulin (T. O. A. von Koch) behandelt. Die Besserung ist eine bedeutende; das Fieber verschwindet und die Stimmstörungen erfahren eine beträchtliche Besserung.

Compaired: **Ein Fall von thyreo-laryngo-lingualer Fistel.**

Llorente (Madrid): **Larynxintubation. Bedeutung des nasalen Weges für die Zuführung der Speisen.**

V. Urbano (Málaga): **Fremdkörper im Larynx.**

Derselbe: **Larynxstenose.**

Es handelt sich um eine Stenose, die durch Lupus verursacht war und welche durch interne Gummierweiterung geheilt wurde.

Lazarraga (Malaga): **Die lokale Anästhesie bei der Totalexstirpation des Kehlkopfes.**

Redner verwirft die Narkose und ersetzt das Cocain durch das Novocain, das ebenso analgetisch wirkt, ohne dieselben Gefahren in sich zu bergen.

Botella (Madrid): **Statistik der Fremdkörper. Neue vereinfachte Technik zur Oesophagoskopie.**

Korminski (Sevilla): **Die Nasenatmung und die Erkrankungen der Bronchien und der Lungen.**

Barajes: **Jugularisunterbindung in den Thrombophlebitiden des Sinus.**

Santiuste: **Einige Betrachtungen über einige operierte Pat. (exo- und endolaryngeale Krebse).**

Letién: **Tracheotomie bei einem 4jährigen Kinde, das nach einer heftigen primären Laryngitis scheintot war. Heilung.**

Tapia: **Meine letzten Fälle von Fremdkörpern des Oesophagus.**

Oller (Barcelona): **Elektrolytische Behandlung der Cristae und gewisser Septumverbindungen.**

Lazarraga (Málaga): **Bösartige Tumoren der Nasenhöhle und der Nebenhöhlen.**

Zwei hatten ihren Ursprung in der Highmorshöhle, ein anderer in dem spheno-ethmoidalen Recessus genommen; für die drei anderen war es unmöglich, den Ursprung zu eruieren.

Compaired: **Die Ozaenaatrophie und ihre Komplikationen seitens der Ohren, des Schädels und des Gehirns.**

*Barbera: **Laryngitis leprosa.**

Cobos (Sevilla): **Anatomische Einzelheiten über die Warzenfortsatzhöhlen.**

Gongora (Madrid): **Das Cocain in oto-rhino-laryngologischer Praxis.**

Redner ist ein Anhänger des Cocains (5% oder 10% für Pinselungen, 1% für Einspritzungen, in Ausnahmefällen 20%).

Robles (Madrid): **Lokale Analgesie bei den Knocheneingriffen.**

Morales Lahoz (Madrid): **Spezifische (luetische) Labyrinthitis. Heilung durch Hg-Einspritzungen.**

Goldiz (Bilbao): **5 Fälle von Fazialislähmung nach Mastoidoperationen.**

Digitized by Google
Original from UNIVERSITY OF CALIFORNIA
Generated on 2019-10-24 12:27 GMT / http://hdl.handle.net/2027/uc1.b3252758
Public Domain in the United States, Google-digitized / http://www.hathitrust.org/access_use#pd-us-google

Rhino-laryngologische Sektion der königl. ungar. Gesellschaft der Ärzte.

I. Sitzung. Januar 1909.

A. v. Irsai: **Geheilter Fall einer Septumgeschwulst.**

Die exulcerierte Geschwulst am Septum heilte auf Jodkali.

H. Zwillinger: **Neubildung in der Luftröhre, nebst Bemerkungen über den praktischen Wert der Radioskopie und Diaphanoskopie der Trachea.**

Der Fall erwies sich, wie dies Vortragender erhoben, als Sklerom.

K. Säng: **Operierter und geheilter Fall eines mit Nekrosen komplizierten Empyems des Sinus frontalis maxillaris und ethmoidalis.**

II. Sitzung. Mai 1909.

K. Morelli: **Sarkom der Tonsille.**

Der inoperable Fall wurde gebessert durch Schmidtsche antiluetische Injektionen. Geschwulst wurde kleiner.

L. v. Lenart: **Papillarkrebs der Nasenhöhle.**

Nach endonasaler Operation Rezidiv, größere Operation auch ohne Aussicht.

L. v. Lenart: **Fall von Nasendefekt.**

Rhinolith lag ohne Reaktion 10 Jahre in der Nase (Glasperle).

K. Lány: **Einfache radikale Operation der solitären Choanalpolypen, mit Demonstration eines Instrumentes.**

Schon referiert.

III. Sitzung. November 1909.

D. v. Navratil: **Über die Diagnose des Aortenaneurysmas mittelst Tracheoskopie.**

Starke Pulsation der rechten Seite, wesentlich aber die Röntgenuntersuchung.

E. Baumgarten: **Empyema sinus Highmori und Osteomyelitis.**

Es ist schwer zu entscheiden, was in diesem Falle das Primäre war. Unter dem Processus zygomaticus Phlegmone und Nekrose, diese heilte, jetzt wird erst die radikale Highmorsoperation vorgenommen.

E. v. Navratil: **Diskussion über die Indikation zur Eröffnung des Sinus frontalis.**

Einleitung der Diskussion, an der sich Säng, Tövölgyi, Polyák, Onodi, Baumgarten und Douvgahl beteiligten.

Bücherbesprechungen.

Die direkte Laryngoskopie, Bronchoskopie und Oesophagoskopie. Von Dr. med. et phil. W. Brünings, Privatdozent an der Universität Freiburg i. Br. Mit 87 Abbildungen im Text und 35 Figuren auf 19 Tafeln. Wiesbaden 1910, J. F. Bergmann.

Durch das vorliegende Werk hat die Literatur unseres Spezialfaches eine Bereicherung erfahren, wie wir sie uns besser nicht wünschen können. Es

Digitized by Google
Original from UNIVERSITY OF CALIFORNIA
Generated on 2019-10-24 12:27 GMT / http://hdl.handle.net/2027/uc1.b3252758
Public Domain in the United States, Google-digitized / http://www.hathitrust.org/access_use#pd-us-google

ist so recht ein Buch, wie es sein soll, und wird wohl einst zu den Klassikern der laryngologischen Bibliotheken gestellt werden.

In Freiburg, der Wiege der Bronchoskopie, an der Klinik ihres Schöpfers, ist das Werk entstanden. Kein anderer als Brünings wäre wohl berufener gewesen, ein Buch über die Technik der direkten Untersuchungsmethoden zu schreiben. Seine Vorbildung — er war durch mehrere Jahre Physiologe und ist dadurch mit allen physikalischen Gesetzen wohl vertraut — und die klinische Schulung durch Killian bringen es mit sich, daß er dieses Spezialgebiet, bei dessen Geschichte er wohl gleich nach oder neben Killian genannt werden muß, in theoretischer und praktischer Beziehung beherrscht wie kein anderer.

Das Buch zerfällt in zwei Teile; im ersten wird die Technik der direkten Methoden dargestellt. Das erste Kapitel handelt vom Beobachtungsrohr. Nach Besprechung der optischen und mechanischen Voraussetzungen schildert Brünings, wie er zu seinen jetzt wohl allgemein üblichen verlängerbaren Doppelrohren kam. Ihre Vorteile sind: 1. Erleichterung der Einführung, 2. Vergrößerung des Gesichts- und Arbeitsfeldes und der Helligkeit durch Einstellbarkeit auf optimale Rohrlänge, 3. Vereinfachung der bronchoskopischen Ausrüstung.

Verfasser verwendet fünferlei Doppelrohre; 14 *mm* Weite für Oesophagoskopie, 12, 10, 8·5 und 7 *mm* Weite für Bronchoskopie.

Das Kapitel Operationsinstrumente wird durch theoretische Erwägungen über die verwendbaren Energieformen eingeleitet, wir finden hier eine große Zahl von wertvollen Instrumenten angegeben: Sonden, Dilatatoren, Verweiltuben zur Stenosenbehandlung, Kardiadilatatoren mit Kraftmesser, fassende und schneidende Instrumente. Für die Pinzetten gibt Brünings drei typische Ansätze an, ein Doppelhäkchen, eine Nadelfaßzange (seitlich fassend) und eine Bohnenzange. Die Beschreibung einiger Spezialinstrumente, Schlingenextraktor, Kragenknopfzange etc., beschließt diesen Abschnitt.

Kapitel III handelt von der Beleuchtung. Es gibt zwei Beleuchtungsprinzipien für Rohre: 1. die Innenlampe, 2. die Außenlampe. Die Nachteile des ersten Prinzips werden auseinandergesetzt, es fehlt den Rohren mit Innenlampe die so wichtige Tiefenhelligkeit, durch die unvermeidliche Beschmutzung der Innenlampe verliert das Licht an Kraft, die seitlich gestellte Lampe kann durch Schleimhautfalten verdeckt werden. Es ist daher unbedingt die Außenlampe vorzuziehen. Allein geeignet für syringoskopische Untersuchungen ist eine Lampe, die parallelstrahliges Licht liefert. Brünings hat eine solche konstruiert, von einem Dreifadenprojektionsbrenner wird das durch eine Kondensorlinse parallelisierte Licht auf einen durchlochten Spiegel geworfen. Es wird dann des Vorteils eines Elektroskops gegenüber der Stirnlampe Erwähnung getan. Brünings hat nun ein Elektroskop konstruiert, das als technisch vollkommen gelungen bezeichnet werden muß. Durch sinnreiche Mechanismen werden alle Operationen ermöglicht. Zum Schlusse dieses Abschnittes werden zwei Hilfsinstrumente erwähnt, die an das Elektroskop angepaßt werden können: ein endoskopisches Fernrohr und ein doppelsichtiges Prisma für zwei Beobachter.

In einem Anhang wird das Beleuchtungsinstrument des Referenten kritisch besprochen. Hier ist dem Verfasser ein Irrtum unterlaufen. Ich habe nie behauptet, daß mein Panelektroskop eine Modifikation des Brüningsschen Instrumentes ist. Es ist, wie Brünings richtig bemerkt, eine Modifikation des Leiterschen Panelektroskops, dessen Prinzip mir wegen der freien Ein-

Digitized by Google
Original from UNIVERSITY OF CALIFORNIA
Generated on 2019-10-24 12:27 GMT / http://hdl.handle.net/2027/uc1.b3252758
Public Domain in the United States, Google-digitized / http://www.hathitrust.org/access_use#pd-us-google

führbarkeit von Instrumenten stets sympathisch war, auf welches ich einige Vorteile des Brüningsschen Instrumentes, winkeligen Griff, Kondensator, übertragen habe. Es ist ja zweifellos, daß das Brüningssche Instrument nach optischen Prinzipien richtiger konstruiert ist, doch hat sich meines in der Praxis bei Tausenden von Untersuchungen vollkommen bewährt. Die schlechte Meinung Brünings über mein Instrument stammt wohl daher, daß er nie damit gearbeitet hat. Übrigens hat er den einzigen Nachteil, der seinem Instrument anhaftete, die Unmöglichkeit der freien Einführung von Instrumenten, dadurch behoben, daß der Spiegel statt eines Loches nun einen Schlitz erhalten hat, und ich muß gestehen, daß der Grund, warum ich auch jetzt noch mit meinem Instrument arbeite, nicht in dem Umstand liegt, daß ich es für unbedingt besser halte als das Brüningssche, sondern darin, daß ich eben daran gewöhnt bin und es dasselbe leistet wie das Brüningssche.

Für den Praktiker von größerem Interesse ist der zweite Teil des Buches, die Methodik; er ist so klar und übersichtlich zusammengestellt, daß es niemandem schwer werden wird, auch ohne persönliche Anleitung die direkten Methoden danach zu erlernen.

Brünings bringt zuerst eine Zusammenstellung aller nötigen Instrumente und erforderlichen Nebenapparate, die elektrischen Stromquellen, die in Betracht kommen, werden aufgezählt und tabellarisch zusammengestellt. Es folgt die allgemeine Handhabung der Instrumente, des Elektroskops, genau werden die Fehler in der Lichtbehandlung angeführt. Verfasser empfiehlt dann Phantomübungen, die sich allerdings weniger zur Erlernung der Einführung, als zur Übung der endoskopischen Beleuchtung in der Deutung einäugiger Röhrenbilder und in der Anwendung von Operationsinstrumenten eignen. Auch der Einübung an Tieren und Leichen legt Brünings mit Recht keine große Bedeutung bei, eine kunstgerechte Einführung sei schließlich doch nur am Menschen zu erlernen. Das nächste Kapitel handelt von Lokalanästhesie, Narkose und Sauerstoffinhalation. Durch Experimente wird nachgewiesen, daß die Aufpinselung von Cocain der Besprayung bei weitem vorzuziehen sei, da bei letzterer Methode zur Erzielung einer vollkommenen Anästhesie dreimal mehr Cocain verbraucht wurde.

Im Kapitel III wird ausführlich die direkte Laryngoskopie abgehandelt. Ihre Indikationen faßt Brünings folgendermaßen zusammen: 1. nicht spiegelbare Kranke, 2. festsitzende oder schwierig zu erreichende Larynxfremdkörper, 3. Fälle, bei denen der Spiegel nur einen ungenügenden Einblick gewährt, 4. zur genauen topographischen Abgrenzung von malignen Tumoren etc., 5. Untersuchung schwer zugänglicher Kehlkopfabschnitte, 6. operative Eingriffe an schwer zugänglichen Stellen, 7. ausgedehnte endolaryngeale Operationen in Narkose, 8. direkte Inspektion der Trachea, 9. didaktischer Wert der direkten Larynxbilder.

Die Untersuchungstechnik wird durch zahlreiche instruktive Bilder verständlich gemacht. Um auch in schwer autoskopierbaren Fällen die direkte Laryngoskopie ausführen zu können, hat Brünings ein Verfahren ersonnen, die Gegendruckautoskopie, welche eine wertvolle Bereicherung unseres ärztlichen Könnens darstellt. Mittelst eines Instrumentes, des Gegendrückers, wird der Kehlkopf von außen nach rückwärts gedrängt und so in die Richtung des Spatelrohres gebracht. Besonders wertvoll ist diese Methode der direkten Laryngoskopie für endolaryngeale Eingriffe, da das Instrument fixiert wird und so beide Hände zum operativen Eingriff frei sind.

Digitized by Google
Original from UNIVERSITY OF CALIFORNIA
Generated on 2019-10-24 12:27 GMT / http://hdl.handle.net/2027/uc1.b3252758
Public Domain in the United States, Google-digitized / http://www.hathitrust.org/access_use#pd-us-google

Der Besprechung der Tracheobronchoskopie schickt Verfasser ein Kapitel über die Anatomie und Physiologie des Tracheobronchialbaumes voraus. Verfasser verwendet zu seinen anatomischen Untersuchungen die Röntgenaufnahme. Die durch Injektion von Gelatinelösungen in den Bronchialbaum von Leichen gewonnenen orthographischen Fernaufnahmen und Orthostereogramme sind sehr instruktiv. Im physiologischen Abschnitt beschäftigt er sich mit den respiratorischen und pulsatorischen Phänomenen des Bronchialbaumes. Die großen Luftröhrenäste senken sich bei maximaler Inspiration um etwa 1 *cm* nach abwärts. Bei starkem Exspirationsdruck, beim Husten, kommt es zur Verengerung der Lumina der Luftröhre und der sichtbaren Bronchien; diese respiratorischen Lumenänderungen sind bei Kindern wegen der Nachgiebigkeit der Wandungen größer.

Der Abschnitt über die direkte Tracheobronchoskopie beginnt mit einer Beschreibung des syringoskopischen Bildes. Einige Bilder erläutern die typische Rohrstellungen für die Untersuchung der einzelnen Bronchien.

Die Frage, wann obere, wann untere Bronchoskopie angewendet werden soll, wird eingehend erörtert; Asepsis, Wahl des Rohres, Operationsinstrumente, kurz alles, was bei einer Tracheobronchoskopie vorkommen kann, wird im Detail besprochen. Nach der Schilderung der vor der Operation notwendigen allgemeinen Vorbereitung folgt die Schilderung der einzelnen Untersuchungsmethoden. Einführung im Liegen, Einführung im Sitzen wird mit allen anwendbaren Kunstgriffen so detailliert auseinandergesetzt, daß nach dieser Beschreibung sich wohl jeder zurechtfinden wird.

Zur Lokalisation von tracheoskopischen Befunden hat Brünings zwei Instrumente angegeben, den „Tracheographen“ und den „Bronchometer“.

Ein eigenes Kapitel widmet Brünings den direkten Untersuchungen bei Kindern. Er betont die Wichtigkeit dieser Untersuchungen, kommen doch nach Gottsteins Statistik 69% der Fremdkörper der oberen Luftwege bei Kindern vor. Einige Instrumente wurden von Brünings eigens für Kinder modifiziert.

Das Schlußkapitel des interessanten Buches behandelt die Oesophagoskopie. Auch hier findet sich eine anatomische und physiologische Einleitung. Als Einführungsrohr verwendet Verfasser ebenfalls seine Doppeltuben. Mit Recht verwirft er die ziemlich unnötige Sondenuntersuchung bei Fremdkörpern. Verfasser verwendet zwei Einführungsmethoden, die oculare Einführung bei hochsitzender Affektion, die palpatorische Einführung mit Mandrin, nur selten, und zwar immer nur bei anderweitig schon erwiesenem tiefen Sitz der Affektion. Zum Schluß wird noch die Oesophagoskopie mit Luftaufblähung, ein sehr brauchbarer ösophagoskopischer Dilatator zur Extraktion von Fremdkörpern, und die retrograde Oesophagoskopie erwähnt.

Das über 400 Seiten starke Buch wird wohl jeder bis zum Schluß mit Interesse lesen, vielleicht werden die oft etwas langen theoretischen Erörterungen dem Praktiker unnötig erscheinen, doch gerade sie erhöhen den wissenschaftlichen Wert des Werkes. Vielleicht würde es sich empfehlen, in einer Neuauflage, die wir dem ausgezeichneten Werke bald prophezeien, das für den Praktiker weniger Wichtige durch kleinen Druck zu kennzeichnen.

Hervorzuheben ist auch die tadellose Ausstattung des Buches. Zahlreiche gute Abbildungen erhöhen den didaktischen Wert desselben noch bedeutend.

O. Kahler.

Generated on 2019-10-24 12:27 GMT / http://hdl.handle.net/2027/uc1.b3252758
Public Domain in the United States, Google-digitized / http://www.hathitrust.org/access_use#pd-us-google
Digitized by Google
Original from UNIVERSITY OF CALIFORNIA

Referate.

I. Allgemeines.

Pronostico de las estenosis de las primeras vias aéreas en los niños. (Prognose der Verengerungen der oberen Luftwege bei den Kindern.) Von J. A. Galdiz. (Boletin de Laringologia, März-April 1910.)

Bei der Dyspnoe muß immer die Prognose mit einiger Reserve gestellt werden; Fälle, die einen milden Anfang haben, können sehr oft den Tod des Kindes herbeiführen. Die Intubation hat keine Gefahr in der Dyspnoe diphtheritischen Ursprunges, da sie das schwerste Symptom aufhebt (nämlich den Luftmangel); dagegen ist sie gefährlich in der Dyspnoe, die eine andere Ursache hat (Laryngitis subglottica, syphilitica, stridulosa usw.), da dieser Eingriff den Zustand der Reizung und die Infiltration vermehrt. Menier.

Die Saugbehandlung bei Erkrankungen des Ohres und der oberen Luftwege. Sammelreferat von Dr. A. Eitelberg (Wien). (Deutsche med. Wochenschr., 1910, Nr. 14.)

Verfasser berichtet zuerst über die Biersche Stauung beziehungsweise Saugtherapie auf dem Gebiete der Otiatrie und geht dann auf die Rhino-Laryngologie über. Kurz erwähnt er die wichtigsten Arbeiten auf diesem Gebiete und zählt die verschiedenen Indikationen auf. Die Arbeit ist schon wegen ihrer reichhaltigen Literaturangabe allein wertvoll. Neumann.

Schilddrüse und Epilepsie. Von Dr. Arnold Siegmund (Berlin). (Mediz. Klinik, 1910, Nr. 18.)

Verfasser beschreibt einen Fall, bei welchem Schilddrüsenschwäche epileptische Anfälle auslöste. Die Therapie bestand in 0·12 Thyreoidin, zweimal täglich, und Entziehung von Fleisch, Fisch und Eiern. Der Zustand des neunjährigen Kindes besserte sich nach Verlauf von Monaten so sehr, daß es beinahe als geheilt galt. An Körpergewicht und Intelligenz hat das Kind merklich zugenommen. Neumann.

Haben sich in der Rhino-Laryngologie die Ersatzmittel des Cocains bewährt? Von Senator (Berlin). (Münchener med. Wochenschr., 57. Jahrg., Nr. 10.)

Zu den Ersatzmitteln des Cocains zählt Senator das Eucain, Stovain, Alypin und Novocain; er prüfte dieselben nach und fand, daß sie nicht den Erwartungen, die man bezüglich ihrer Giftigkeit oder größeren Wirkung in anästhesierender Beziehung an sie stellte, entsprechen. Verfasser kehrte daher wieder zum Cocain zurück trotz dessen Giftigkeit und trotz seiner schlechten Sterilisierbarkeit, da sich diese Nachteile bei der Therapie der Erkrankungen der oberen Luftwege vermeiden lassen. Nur bei Pat. mit ausgesprochener Cocainidiosynkrasie läßt er Alypin und Novocain wie auch das Eucain als Ersatzmittel gelten. Reinhard.

Digitized by Google
Original from UNIVERSITY OF CALIFORNIA
Generated on 2019-10-24 12:27 GMT / http://hdl.handle.net/2027/uc1.b3252758
Public Domain in the United States, Google-digitized / http://www.hathitrust.org/access_use#pd-us-google

II. Nase und Nebenhöhlen.

De la insuficiencia de la respiración nasal en los enfermos de tuberculosis pulmonar. (Insuffizienz der Nasenatmung bei Lungenkranken.) Von J. Encina. (Revista ibero-americana de Ciencies médicas, März 1910.)

200 Lungenschwindsüchtige wurden rhinoskopisch untersucht; bei 13 traf man normale Verhältnisse an; bei 56 fand man atrophische Veränderungen (50 davon mit Borkenbildung, 4 ohne Borken, 10 mit Ozaena und dem gewöhnlichen üblen Geruch). Bei 61 Pat. dagegen bestand Hypertrophie; die Nasenatmung war entweder total oder teilweise aufgehoben. In der letzten Gruppe (30 Pat.) fand man mannigfaltige Läsionen (Biegung der Nasenscheidewand, Rhinitis spasmodica, Dermatitiden des Vestibulum narium). Alles in allem: bei 71% der 200 Pat. bestand eine Beeinträchtigung der Nasenatmung.

Der Mechanismus der Infektion der Lunge besteht aus drei Momenten: Direkte Infektion des lymphatischen Ringes durch die Mundatmung; Fehlen der filtrierenden Schutzwirkung der Nase; Verletzung des Cavum nasopharyngeum und des Kehlkopfes durch den zu Borken verdickten und eingetrockneten Schleim. Die Tracheobronchialdrüsen werden auf diese Weise ergriffen; und das ist fast immer die primäre Läsion der tieferen Luftwege. Menier.

Rachenmandeloperationen und Sprachstörungen. Von Nadoleczny (München). (Münchener med. Wochenschr., 57. Jahrg., Nr. 3.)

Verfasser warnt vor der kritiklosen Vornahme von Rachenmandeloperation zwecks Beseitigung von artikulatorischen Sprachstörungen an der Hand einiger einschlägiger Fälle und dehnt diese Ansicht über die Erfolglosigkeit solcher operativer Eingriffe auch auf den Schwachsinn aus. Der einzige Sprachfehler, den man durch Adenotomie beseitigen kann, ist nach Nadoleczny die Rhinolalia clausa. Bleibt der Erfolg manchmal zunächst aus, so wird er sicher erreicht durch eine sprachärztliche Behandlung. Bei Stotterern empfiehlt Verfasser die Entfernung der Rachentonsille, falls diese Hör- und Atemstörungen macht. Dagegen dürfe man nicht so weit gehen, an diese Operation bestimmte Voraussagen bezüglich der Heilung der Sprachstörung zu knüpfen; erst dann sei eine sprachärztliche Behandlung aber auch sicher von Erfolg begleitet. Die Sprachstörung allein dürfe keine Indikation für die Operation abgeben.

Reinhard.

Über Mukocele des Siebbeins. Von Baurowicz (Krakau). (Przegląd Lek., 1909, Nr. 49.)

(Vide Monatsschr. f. Ohrenheilk., 1909, pag. 737.)

Nasal and nasopharyngeal conditions as causative factors in aural diseases. By Seland, Pierce and Braden Kyle. (Laryngoscope, XIX, Nr. 10, pag. 721 bis 742.)

First paper: G. A. Seland (Boston), pag. 721—731 (Abstracted last month from „Boston Med. and Surg. Journal").

Second paper: N. H. Pierce (Chicago), pag. 732—736.

Der Autor teilt die Ursachen von Ohrenkrankheiten in drei Klassen:

Digitized by Google
Original from UNIVERSITY OF CALIFORNIA
Generated on 2019-10-24 12:27 GMT / http://hdl.handle.net/2027/uc1.b3252758
Public Domain in the United States, Google-digitized / http://www.hathitrust.org/access_use#pd-us-google

1. Mechanische, durch Druck auf die Tube oder Absperrung vom luftversorgenden Apparat.

2. Indirekte, durch Hyperämie oder Gifte.

3. Direkte, durch Übertragung von Entzündungserregern von Nase und Hals.

Ein Moment von größtem Einfluß ist die Hyperplasie des lymphoiden Gewebes, das die obere Portion des Waldeyerschen Ringes bildet.

Ungenügende Lüftung durch eine der oben angeführten Gründe führt zu einer Einziehung des Trommelfelles und der Hörknöchelchenkette mit Verlust des Gleichgewichtes im schalleitenden Apparat. Der Ursprung der begleitenden Exsudation ist nicht genügend erklärt worden. Der Autor gibt seiner Meinung Ausdruck, daß Ohrenkrankheiten nicht durch Hindernisse in der Nase, sondern durch die begleitenden entzündlichen Vorgänge erzeugt werden.

Thirt paper: Braden Kyle (Philadelphia), pag. 737—742.

Der Autor bespricht verschiedene Systeme von Einteilung und nennt die folgenden Faktoren die ätiologisch wichtigsten.

1. Enge des Naseneingangs. 2. Unregelmäßigkeiten in der Weite des Nasenloches. 3. Mundatmung. 4. Traumen. 5. Atrophische Rhinitis. 6. Alter. 7. Beschaffenheit des Verdauungstraktes, wie Obstipation, Würmer etc. 8. Infektionskrankheiten. 9. Fremdkörper. 10. Beschäftigungen, die eine schlechte Lüftung bedingen, Staub etc. 11. Primäre Augenkrankheiten, die sekundär zur Erkrankung der Nasenschleimhaut führen. 12. Wolfsrachen. 13. Vergrößerte Tonsillen. 14. Nervöse Faktoren. 15. Hereditäre Gründe. Law.

Consider the Bacteriology of Suppuration in the accessory Sinus of the Nose. By A. Logan Turner and J. C. Lewis. (Edinburgh med. Journ., April 1910, pag. 293.)

Die Autoren veröffentlichten eine Schrift über denselben Gegenstand im November 1905, und die vorliegende Serie von Untersuchungen umfaßt die Prüfung der bakteriellen Verhältnisse von 43 Nebenhöhlen, die der Sitz von Eiterungen waren, ohne daß eine Komplikation von seiten einer zweiten Höhle vorlag; 17 Fälle, bei denen das Antrum maxillare und gleichzeitig der Sinus frontalis oder ethmoidalis oder beide zugleich affiziert waren; 6 Stirnhöhleneiterungen, eine frontal, Mucocele und Orbitalabsceß, 1 Fall, bei dem der Eingang in die Kieferhöhle verlegt und die Höhle voll von Schleim war, und eine Zahncyste. Das Material wurde von Spitals- und Privatpatienten entnommen und umfaßt akute und chronische Erkrankungen.

Viele Kulturen wurden durch Impfung auf Tiere erprobt, hauptsächlich auf Meerschweinchen, und zwar wurde in der Regel subcutan, gelegentlich auch intraperitoneal injiziert. Die Resultate dieser Untersuchungen sind, daß Nebenhöhleneiterungen durch verschiedene Mikroorganismen bedingt sein können und daß Kokken öfter vorkommen als Bacillen. Die Flora zeigt Pneumokokken,

Digitized by Google
Original from UNIVERSITY OF CALIFORNIA
Generated on 2019-10-24 12:27 GMT / http://hdl.handle.net/2027/uc1.b3252758
Public Domain in the United States, Google-digitized / http://www.hathitrust.org/access_use#pd-us-google

Streptokokken, Staphylokokken, Diplokokken vom Typus des Diplococcus catarrhalis, Bacillus coli und ähnliche Organismen, Jauchungsbakterien, Zahnbakterien, und von den obligaten Anaeroben Diphtheroid- und Influenzabacillen. Sowohl klinische als bakteriologische Untersuchungen zeigten, daß die Infektion der Highmorshöhle öfter von der Nase als von den Zähnen her erfolgt und daß bei bilateralen Kieferhöhleneiterungen der Eiter der beiden Höhlen keine identische Flora enthalten muß. Fötor scheint von dem Wachstum gewisser Organismen abhängig zu sein, die manchmal die Eiterung unterhalten, manchmal die Auflösung der Entzündungsprodukte herbeiführen, und sowohl aerobe als anaerobe Bakterien können Fötor erzeugen. Was die Behandlung anbelangt, so wurde gefunden, daß rezente Antrumeiterungen durch Ausspülungen sehr schnell geheilt wurden und ebenso ein gewisser Prozentsatz chronischer Fälle, daß aber die Prognose der Behandlung weder durch die Krankengeschichte eines bestimmten Falles, noch durch die Dauer der Erkrankung oder den Weg der Infektion gestellt werden kann. Die cytologischen Untersuchungen zeigten, daß bei chronischen Fällen, bei denen eine Vermehrung der Lymphocyten und der Streptococcus pyogenes gefunden wurde, Ausspülungen kontraindiziert sind und daß vielleicht ein eigens hergestelltes Streptokokkenserum in solchen Fällen von Wert sein kann. Law.

Suppuration in the Maxillary Antrum. By James Douclan. (Med. Presse and Circular, 13. April 1910, pag. 376.)

Gelegentlich eines Vortrages im Post-Graduate College and Polyclinic am 5. Januar 1910 bespricht der Autor vor allem die Gründe von Kieferhöhleneiterungen unter folgenden Punkten: 1. Primäre Entzündung. 2. Sekundäres Empyem im Anschluß an andere Krankheiten; diese Gruppe wird eingeteilt: *a)* Pathologische Prozesse, die sich von den Zähnen in die Kieferhöhle erstrecken; *b)* Ausdehnung traumatischer Entzündungen von der Wand der Kieferhöhle. Die Ätiologie dieses Zustandes wird sodann detailliert besprochen zugleich mit den Symptomen und der Diagnose. Er führt aus, daß sehr häufig die Diagnose nicht mit Sicherheit aufgestellt werden kann, da in vielen Fällen das einzige vorhandene physikalische Zeichen Eiter in der Nase ist, der zur Zeit der Untersuchung unsichtbar oder nicht vorhanden sein kann. Als diagnostische Hilfsmittel empfiehlt der Verfasser eine Probeausspülung durch das Ostium oder eine Probepunktion, wobei diese die empfehlenswerteste Methode ist. Durchleuchtung mit X-Strahlen fördert bessere Resultate bei der Kieferhöhle als bei anderen Nebenhöhlen zutage und soll bei nervösen Pat. versucht werden, welche eine Probepunktion scheuen. Er teilt die Behandlung in konservative und radikale Methoden. Die konservative Therapie umfaßt: 1. Ausspülung vom Ostium aus. 2. Drainage durch den unteren Nasengang nach der Originalmethode von Mikulicz. 3. Die modifizierte Methode nach Mikulicz. 4. Douclans eigene Methode. 5. Drainage durch den mittleren Nasengang.

Generated on 2019-10-24 12:27 GMT / http://hdl.handle.net/2027/uc1.b3252758
Public Domain in the United States, Google-digitized / http://www.hathitrust.org/access_use#pd-us-google
Digitized by Google
Original from UNIVERSITY OF CALIFORNIA

9. Drainage durch eine kleine Öffnung in der Fossa canina. Die radikalen Methoden umfassen: 1. Die Desault-Küstersche Resektion des Facialis. 2. Die Luc-Caldwellsche Resektion der Facialiswand mit einer breiten Öffnung in der Nase. 3. Die Luc-Caldwellsche Operation mit Einschluß von Transplantation der Nasenhöhle. In chronischen Fällen empfiehlt der Autor Drainage durch die nasale Wand, und zu diesem Zwecke gibt er eine Methode an, die auf dem Prinzip der Originalmethode und der modifizierten Methode nach Mikulicz beruht und mit der er gute, meist beständige Resultate in etwa 200 Fällen erhalten hat. Diese Methode beruht in dem Abtragen eines möglichst großen Teiles der nasalen Wand der Kieferhöhle und Ausspülungen, die durch 4—6 Wochen regelmäßig ausgeführt werden. Er meint, diese Methode sei in der überwiegenden Mehrzahl von chronischen Fällen anwendbar und glaubt, daß die ernstere Caldwell-Lucsche Operation für solche Fälle reserviert bleiben soll, die mit Cysten oder Erkrankungen der knöchernen Wand kompliziert sind, oder für jene wenigen Fälle unkomplizierter Antrumeiterung, die für die intranasale Behandlung ungeeignet sind. Law.

Coryfin in der Rhino-Laryngologie. Von Dr. Selbiger (Berlin). (Deutsche med. Wochenschr., 1910, Nr. 18.)

Verfasser berichtet über seine guten Erfolge bei Anwendung des Coryfins, es scheint den Mentholölen überlegen zu sein. Für Injektionen in den Larynx verwendet Verfasser folgendes Rezept:

Coryfini,
Paraffini liquidi aa. 10·0,
Oleum Eucalypti 1·0. Neumann.

Eiterüberschwemmung des Magendarmkanals aus Nasennebenhöhlenempyemen etc. Von Dr. Erich Zabel (Rostock). (Deutsche med. Wochenschr., 1909, Nr. 17.)

Verfasser berichtet von 2 Pat., bei welchen die Ausspülung des nüchternen Magens reichlich Eiter ergab. Der genauen Untersuchung zufolge stammte dieser Eiter aus den Nebenhöhlen. Verfasser bespricht die Folgen dieser Eiterüberschwemmung für den ganzen Organismus, er weist darauf hin, wie wichtig es ist, bei jeder Magenaffektion auch die Nase beziehungsweise ihre Nebenhöhlen genau zu untersuchen. Am Schlusse seiner Arbeit führt Verfasser die Therapie bei solchen Zuständen an, welche hauptsächlich in Desinfizierung des ganzen Verdauungstraktes und der oberen Speisewege besteht.

Leider hat der Verfasser der radikalen Therapie, id est der radikalen Entfernung der Empyeme mit keiner Silbe Erwähnung getan.

Neumann.

Weichteilcyste am Oberkiefer. Von Adolf Blumenthal (Berlin). (Deutsche med. Wochenschr., 1910, Nr. 17.)

Verfasser beschreibt eine taubeneigroße Cyste am Oberkiefer, welche sich nur auf die Weichteile des Oberkiefers, der Oberlippe und Wange er-

Digitized by Google
Original from UNIVERSITY OF CALIFORNIA
Generated on 2019-10-24 12:27 GMT / http://hdl.handle.net/2027/uc1.b3252758
Public Domain in the United States, Google-digitized / http://www.hathitrust.org/access_use#pd-us-google

streckte. Die Cyste dürfte sich jedenfalls aus Epithelnestern gebildet haben, die als Reste der Zahnleiste häufig im Zahnfleisch gefunden werden. Die Therapie bestand in weiter Eröffnung der Cyste und Entfernung der auskleidenden Schleimhaut. Neumann.

Zur Verhütung der Verbreitung des Skleroms. Von Baurowicz (Krakau). (Przegląd Lek., 1909, Nr. 64.)

Baurowicz schlägt vor, durch Anzeigepflicht der Krankheit, durch Evidenzhaltung der Kranken und ihrer Umgebung, durch Verbot der Auswanderung und des Aufenthaltswechsels, durch entsprechende hygienische Anweisungen und Belehrungen der Patienten, durch Ermöglichung ihrer Behandlung in ihrem Wohnorte, eventuell durch Errichtung von Isolierungskolonien usw. die Verschleppung der Krankheit sowohl bei ihrem sporadischen als auch endemischen Auftreten zu verhüten. Spira (Krakau).

Die submuköse Septumresektion. Von Chorazycki (Warschau). (Gazeta Lek., 1909, Nr. 30.)

Die Ablösung der Schleimhaut von einer stark vorspringenden Leiste ist sehr schwierig. Das vordere Ende einer solchen Leiste liegt gewöhnlich über dem Boden der Nasenhöhle und selbst das dünnste Elevatorium läßt sich schwer unter seiner unteren Fläche einführen. Deshalb bedient sich Killian hier eines Meißels, mit dessen Hilfe er durch eine hebelartige Bewegung den vorderen Teil des Vomer abbricht, welcher sich dann leicht von der Schleimhaut ablösen läßt. Chorazycki bedient sich zu diesem Zwecke einer kleinen Säge, die sich leicht unter alle Vorbiegungen des Septums einführen läßt und zum Teil das vollendet, was mit dem Elevatorium nicht erreicht werden kann, nämlich es löst die Mukosa an solchen Stellen ab, wo dies mit dem Elevatorium nicht gelingt. Nach dem Abfeilen bleibt ein nach oben vorspringender Kamm zurück, der einen günstigen Stützpunkt für den vorderen Rand der abgelösten Schleimhaut bildet.

Zum Schlusse macht Chorazycki auf eine Anomalie aufmerksam, die darin besteht, daß manchmal im knöchernen Septum eine Luftzelle enthalten ist, die ungestraft eröffnet und samt dem Septum entfernt werden kann. Doch kann es vorkommen, daß der hintere Teil des Septum eine Verlängerung des Sinus sphenoidalis enthält und die submuköse Eröffnung einer solchen Bulla spheno-vomerina kann bei Zerreißung der Schleimhaut eine ernste Infektion zur Folge haben. Spira (Krakau).

Einige Worte über die Technik der submukösen Septumresektion. Von Srebrny (Warschau). (Med. i kronika Lek., 1909, Nr. 51.)

Bei dieser Operation wird gewöhnlich die meiste Zeit und die größte Mühe dazu verwendet, um die Schleimhaut der konkaven Seite ohne Verletzung vom Septum abzulösen, was nicht selten trotz aller Vorsicht mißlingt. Verfasser hat nun diese Methode in der Weise vereinfacht, daß er nach Ablösung der Schleim-

Digitized by Google
Original from UNIVERSITY OF CALIFORNIA
Generated on 2019-10-24 12:27 GMT / http://hdl.handle.net/2027/uc1.b3252758
Public Domain in the United States, Google-digitized / http://www.hathitrust.org/access_use#pd-us-google

haut der konvexen Seite, die Mukosa der konkaven Seite in gleicher Weise durchschneidet und vom Septum ablöst. Dann wird der Knorpel, so weit erforderlich, reseziert, werden die Schleimhautlappen aneinander gelegt und beide Nasenhöhlen tamponiert, wobei darauf geachtet werden muß, daß der Tampon nicht zwischen die Wundränder komme. Die Tampons bleiben 2, längstens 3 Tage liegen. Verfasser hat 8 Fälle nach dieser Methode mit dem besten Erfolge operiert und dazu weniger Zeit als bei der früheren Methode gebraucht. Den Schnitt an der Schleimhaut führt Srebrny nach Halle halbkreisförmig. Ähnlich verfährt Verfasser bei Septumabscessen. Er schneidet das Septum nach Eröffnung des Abscesses ganz durch und führt durch dasselbe einen Jodoformgazestreifen ein, der nach einigen Tagen herausgenommen wird. Drei bis vier Tage später ist gewöhnlich die Septumperforation geschlossen.

Spira (Krakau).

Kopfschmerzen und Auge in den Erkrankungen der Nase und ihrer Nebenhöhlen. Von Szleifstein (Warschau). (Med. i kronika Lek., 1909, Nr. 43.)

Pat. klagte seit einem Jahr über rasende Kopfschmerzen. Da er vor 6 Jahren Lues akquiriert hatte, wurde er lange Zeit spezifisch behandelt und nachdem jeder Erfolg ausgeblieben war, an den Rhinologen gewiesen. Verfasser konstatierte Eiterung aus den hinteren Siebbeinzellen und aus der Keilbeinhöhle. Während der Untersuchung durch den Verfasser wurde Pat. plötzlich unwohl und er verschied in einigen Minuten unter den Erscheinungen von Respirations- und Zirkulationslähmung. Verfasser macht auf die diagnostische Bedeutung der Kopfschmerzen und ihre ofte Abhängigkeit von Nasen- und Augenkrankheiten aufmerksam und bespricht die von Nasenkrankheiten oft herrührenden Augenkrankheiten. Die Ursache der Kopfschmerzen und sonstiger Folgezustände der Nebenhöhlenerkrankungen liegt in der Drucksteigerung der Nebenhöhlen und in der Störung des Kreislaufes in den Meningen, was sich aus den topographischen Verhältnissen und den Nerven-, Blut- und Lymphgefäßverbindungen zwischen Nase, Augen und Meningen leicht erklären läßt.

Spira (Krakau).

Sopra un caso di atresia congenita ossea della Coana di destra. (Über einen Fall von kongenitaler knöcherner Atresie der rechten Choane.) Von Ruggeri Luigi. (Bolletino delle malattie dell' Orecchio, della Gola e del Naso, 1909, Nr. 12.)

Im „Archivii Italiani di Laringologia, 1907" hat Bolla in einer Monographie über dieses Thema 12 italienische Autoren und zwei eigene Beobachtungen angeführt. Luigis Fall betrifft ein 16jähriges Mädchen, die, ohne je an Atembeschwerden gelitten zu haben, sich nur über Schleimanhäufung in der rechten Nasenhöhle beklagte. Allgemeine und Nasenerkrankungen waren nicht vorausgegangen. Rhinoscopia anterior. Sondenuntersuchung, Digitaluntersuchung, Rhinoscopia posterior ergibt vollständigen Verschluß der rechten Choane durch eine resistente Scheidewand, Asymmetrie des Gesichtes, der Zahnstellung Spitz-

Generated on 2019-10-24 12:27 GMT / http://hdl.handle.net/2027/uc1.b3252758
Public Domain in the United States, Google-digitized / http://www.hathitrust.org/access_use#pd-us-google
Digitized by Google
Original from UNIVERSITY OF CALIFORNIA

bogengaumen, Anosmie und Undurchgängigkeit für Luft rechterseits, Rhinolalia. Gehör normal. Bei der Operation ergeben sich zwei sehr resistente knöcherne Scheidewände im Abstande von einigen Zentimetern hintereinander. Bemerkenswert erscheinen hier: das floride Aussehen, die robuste Konstitution der Pat. Mangel somatischer Störungen, von Gehörsalterationen das vollständige Ausreichen der Respiration durch den Mund und die eine Nasenhälfte und die Bildung eines doppelten knöchernen Diaphragmas, daran die vordere Lamelle durch die Verbindung der hinteren knöchernen Portion der Muschel mit dem Septum zustande gekommen war. Spira (Krakau).

Über die physiologische Funktion der Nasenhöhle als Atemweg. Von Jurasz (Lemberg). (Lwowski Tygodnik Lek., 1909, Nr. 2.)

Es ist als besonders anerkennenswert zu bezeichnen, daß Jurasz, obgleich nach Lemberg als Professor für Laryngo- und Otologie berufen, dennoch in seiner Antrittsvorlesung die wissenschaftliche Sonderstellung dieser beiden Fächer betont, deren Vereinigung in ökonomischen und praktischen Rücksichten ihre Erklärung finden mag, in wissenschaftlicher Beziehung hingegen ganz ungerechtfertigt ist. Das Bindeglied beider Gebiete, die Nasenhöhle, hat für den Otologen Bedeutung nur in ätiologischer Beziehung, als häufiger Sitz der Ursache von Ohrenkrankheiten, für den Rhinologen hingegen als wesentlicher Bestandteil der oberen Luftwege. Damit stellt sich der Verfasser auf die Seite der hervorragendsten Vertreter beider Fächer. Weiterhin bespricht Jurasz die für die Respiration wichtigen Funktionen der Nase, die Erwärmung, Befeuchtung und Reinigung der Einatmungsluft, die Fernhaltung schädlicher Luftaggregate und schädlicher Gase u. dgl. durch Hervorrufung reflektorischer Abwehrbewegungen, welche sowohl durch den Trigeminus als auch den Olfactorius veranlaßt werden können, und erläutert die schädlichen Folgen einer Funktionsunfähigkeit dieses Organes für die tieferen Atmungswege und für den ganzen Organismus und die daraus folgende richtige Aufgabe des Rhinologen, bestehend in der Erhaltung respektive Wiederherstellung der Funktionstüchtigkeit eines so wichtigen Organes.

Spira (Krakau).

III. Pharynx und Mundhöhle.

Angina und chronische rezidivierende Parotitis. Von Sanitätsrat Dr. W. Lublinski. (Berliner klin. Wochenschr., 1910, Nr. 1.)

Nach einem kurzen Überblick über die Parotiserkrankungen berichtet Verfasser die Krankengeschichte eines 14jährigen Kindes, welches an Angina plötzlich erkrankte und wobei Parotisschwellung hinzutrat. Am dritten Tage nach der Erkrankung begann die linke, dann aber auch die rechte Parotis anzuschwellen; die anderen Speicheldrüsen waren frei. Die Parotisschwellung hielt noch an, als die Rachenschwellung am fünften Tage vorüber war; im Verlaufe von 2 Wochen war sie bis auf einen kleinen Rest geschwunden, dieser

Generated on 2019-10-24 12:27 GMT / http://hdl.handle.net/2027/uc1.b3252758
Public Domain in the United States, Google-digitized / http://www.hathitrust.org/access_use#pd-us-google
Digitized by Google
Original from UNIVERSITY OF CALIFORNIA

kleine Rest in der Ohrläppchengegend blieb aber weiter bestehen. Dieser Vorgang — Entzündung der beiden Parotiden — hat sich noch zweimal im Anschluß an eine Angina wiederholt. Verfasser nimmt an, daß sich der Krankheitsprozeß aus der Mund- und Rachenhöhle durch den Ausführungsgang auf die Drüse selbst fortgepflanzt hat und in ihr eine chronische Entzündung hervorgerufen hat, welche nie schwindet und bei jeder neuen Angina frisch aufflackert. Verfasser führt in der Arbeit eine Auslese der einschlägigen Literatur an. Neumann.

Störungen der Kinese und der Reflexerregbarkeit im Gaumen, Rachen und Kehlkopf der Hemiplegiker. Von Sanitätsrat Dr. Graeffner. (Berliner klin. Wochenschr., 1910, Nr. 2.)

Auf Grund seiner an 200 Fällen ausgeführten Untersuchungen kommt Verfasser zu folgenden Resultaten:

1. Bei Hemiplegikern findet man häufig augenfällige Bewegungsstörungen im weichen Gaumen, seltener im Kehlkopf. Zu solchen disponiert in höherem Grade das Überstehen mehrfacher Insulte.

2. Bewegungsstörungen entsprechen meist, aber nicht immer, der gelähmten Seite.

3. Isolierte Lähmung des kontralateralen Stimmbandes hängt, sofern nicht extracerebrale Komplikationen vorliegen, nicht mit einer Großhirn-, sondern mit einer bulbären Affektion zusammen.

4. Stimmbandtremor und Ataxie sind nach Apoplexie erheblich seltener als bei Tabes und multipler Sklerose.

5. Bei der Irregularität respektive Veränderlichkeit der Uvularichtung Hemiplegischer wie auch bei der relativen Häufigkeit dieser Vorkommnisse bei Gesunden, ist daraus allein keine Folgerung für Apoplexie zu ziehen. Jedoch berechtigt hierzu die zeltartige Verziehung des weichen Gaumens, gleichviel nach welcher Seite.

6. Die Areflexie oder Hyporeflexie des Gaumens, Rachens und Kehlkopfes ist ebenfalls als Symptom verwertbar. Neumann.

Über angeborene Halswirbelsäulenlordose. Von Dr. Schiff, Stabsarzt (Berlin) (Deutsche med. Wochenschr., 1910, Nr. 15.)

Verfasser berichtet über einen 24jährigen Mann, dessen Eltern und Geschwister gesund sind, er selbst ist ein Zangenkind, hat zur richtigen Zeit laufen gelernt und in der Schule den an ihn gestellten geistigen und körperlichen Anforderungen genügt. Als Kind wurde er von den Eltern ermahnt, „den Kopf gerade zu halten". Bis zum 12. Lebensjahr hat er das linke Bein leicht nachgezogen. Bei Katarrhen der oberen Luftwege leidet er mitunter an geringen Atembeschwerden, aber nicht an Schlingbeschwerden. Gegenwärtig kommt er in ärztliche Beobachtung, weil bei ihm eine eigenartige Behinderung der Beweglichkeit des Kopfes aufgefallen war und dadurch Zweifel über seine

Digitized by Google
Original from UNIVERSITY OF CALIFORNIA
Generated on 2019-10-24 12:27 GMT / http://hdl.handle.net/2027/uc1.b3252758
Public Domain in the United States, Google-digitized / http://www.hathitrust.org/access_use#pd-us-google

Militärdiensttauglichkeit entstanden waren. Die Röntgendurchstrahlung ergab eine Lordose der Halswirbelsäule mit dem dritten und vierten Halswirbel als Scheitel.

Die Untersuchung des Pharynx und Larynx ergibt, daß sich die Pharynxhinterwand wulstförmig vorwölbt und die hinteren Partien des Larynx verdeckt. Verfasser ist der Meinung, daß es sich in diesem Falle um eine angeborene Difformität handelt. Neumann.

Ein neuer Zungenhalter. Von Dr. Hans Leyden (Berlin). (Deutsche med. Wochenschrift, 1910, Nr. 20.)

Verfasser beschreibt sein neues Instrument, welches im wesentlichen aus 2 Faßplatten besteht, welche durch Federdruck gegeneinander gedrückt werden und welche an einem Schnallenband so montiert sind, daß sie mit der eingeklemmten Zunge festgeriemt werden können. Dieser Zungenhalter hat den Vorteil, daß er der Narkosenmaske in keiner Weise im Wege steht, und andrerseits ist der Narkotiseur nicht gezwungen, die Zunge zu halten.

Neumann.

Una piccola epidemia di appendicite studiata in rapporto allo stato dell'anello linfatico di Waldeyer. Von Dr. Antonio Nieddu (Florenz). (Bolletino delle malattie dell' orecchio, della gola e del Naso, Agosto 1909.)

In einem kurzen Zeitraum hat Verfasser Gelegenheit gehabt, 5 Fälle von Appendicitis zu beobachten, von denen 4 im Gefolge von Angina tonsillaris aufgetreten waren. In einem derselben, der zur Operation gekommen ist, fanden sich in dem fibrinösen Exsudat der Tonsillen zahlreiche Kokken und im Eiter des Appendicularabscesses Streptokokken. In einem anderen letalen Falle fand man im Absceß Eiter der Tonsille und der Halslymphdrüse, ebenso wie in Kulturen des peritonealen Exsudates Streptokokken fast in Reinkulturen.

Diese Beobachtungen sprechen zugunsten eines ätiologischen Zusammenhanges zwischen der Tonsillitis streptococcica und der Appendicitis abscedens perforativa und für die Diffusion der Streptokokken auf dem Blutwege von den Tonsillen in den Appendix. Spira (Krakau).

Cura fisica o meccanica della faringite catarrale cronica, e più specialmente della forma ipotrofica e granulosa con presentazione di speciali istruments. (Die physikalische oder mechanische Behandlung der hypertrophischen und granulären Pharyngitis derselben mit Darstellung spezieller Instrumente.) Von Prof. V. Grazzi (Florenz). (Atti del IX Congresso Nazionale d'idrologia, climatologia e Terapia fisica.)

Die bisherigen Behandlungsmethoden dieser Krankheit sind entweder konservative und dann wirkungslos oder chirurgische Galvanokauter, und dann schädlich wegen der dabei entstehenden narbigen Verwachsungen, welche die Funktion des Pharynx in der oratorischen und dramatischen Kunst erschweren. Grazzi hat einen Mittelweg eingeschlagen und Ecrasement oder Kompression der hypertrophischen Stellen vorgenommen mit Hilfe eigener, von ihm zu diesem Zwecke angegebener Instrumente, der sogenannten „Compressori“ oder

Digitized by Google
Original from UNIVERSITY OF CALIFORNIA
Generated on 2019-10-24 12:27 GMT / http://hdl.handle.net/2027/uc1.b3252758
Public Domain in the United States, Google-digitized / http://www.hathitrust.org/access_use#pd-us-google

„Schiacciatori". Das reiche lymphatische und vasculäre Netz in den oberflächlichen Schichten des Pharynx ist zur prompten Resorption des Inhaltes der komprimierten Granulationen und der intercellularen Räume der hypertrophischen Gewebe besonders geeignet. Die dazu vorgeschlagenen Instrumente haben einen schmalen, metallischen, im stumpfen Winkel abgebogenen Stiel, so daß der Eingriff unter Gesichtskontrolle ausgeführt werden kann.

Der Arbeit ist die Abbildung von sechs nach Form und Größe verschiedenen Instrumenten beigefügt, die dem verschiedenen Sitze der Affektion und dem verschiedenen Alter der Pat. angepaßt sind. Der Eingriff kann ohne Cocain, soll aber zu wiederholten Malen vorgenommen werden, um Rezidiven zu verhüten. Die persönlichen Erfahrungen des Verfassers und anderer Autoren mit diesen Instrumenten sind sehr günstig. Spira (Krakau).

Über die Anwendung der Pyocyanase in infektiösen Pharynxkrankheiten. Von A. Simon (Wiesbaden). (Med. i kronika Lek., 1909, Nr. 7.)

Auf Grund vielfacher Versuche hat man Pyocyanase als ein Mittel zu betrachten, welches, ohne den Organismus zu schädigen, pathogene Keime in demselben vernichtet. In den vom Verfasser beobachteten Fällen mit infektiösen Halsentzündungen (Angina streptococcica, Angina follicularis, Tonsillitis etc.) wurde nach Anwendung dieses Mittels durch Zerstäubung manchmal eine unerwartet schnelle Besserung erreicht. Die Temperatur sank schon nach einigen Stunden, stieg zwar später wieder, um jedoch nach wiederholter Anwendung dieses Mittels einer dauernden Besserung Platz zu machen. Die beste Applikationsweise ist die mittelst des Lingnerschen Zerstäubers dreimal täglich angewendete, in schweren Fällen auch öfter. Spira (Krakau).

Ein Fall von Kiemengangeiterung. Von Dr. Max Küll. (Mediz. Klinik, 1910, Nr. 15.)

Am dritten Tage nach der Geburt wurde an der linken Seite des Halses neben dem Kehlkopf eine kleinwalnußgroße, unendlich feste Geschwulst konstatiert. 14 Tage später war die Halsgegend des Kindes von einer riesigen Geschwulst eingenommen, welche fluktuierte und in der Mitte eine deutliche Furche zeigte. Bei Druck auf die Geschwulst entleerte sich Eiter aus dem Munde. Die Geschwulst wurde beiderseits incidiert, es entleerte sich rahmiger, stinkender Eiter. Die Heilung ging sehr rasch vor sich. Neumann.

IV. Larynx.

On the treatment of cicatrical stenoses by the method of O'Dwyer and Rogers. By D. Bryson Delavan (New-York). (Journ. Laryngol., XXIV, Nr. 11, pag. 585 bis 599.)

Der Autor meint, daß die Methode der Intubation anwendbar sei bei:

1. Narben traumatischen, operativen oder entzündlichen Ursprunges.
2. Granulationen um eine Kanüle oder Intubationsröhre.
3. Langdauernden oder wiederholten diphtherischen Entzündungen.

Digitized by Google
Original from UNIVERSITY OF CALIFORNIA
Generated on 2019-10-24 12:28 GMT / http://hdl.handle.net/2027/uc1.b3252758
Public Domain in the United States, Google-digitized / http://www.hathitrust.org/access_use#pd-us-google

Er meint, die Intubation sei den Methoden temporärer Dilatation überlegen, ebenso den Incisionen der Narbe mit Dilatation oder Resektion der weichen Partien, da solche Incisionen meistens unfehlbar wieder zusammenwachsen, während die Intubation gewöhnlich erfolgreich ist, da sie auf dem Prinzip beruht, daß Narbengewebe in der Regel seine Resistenz verliert, wenn es lange fortgesetzten Dehnungen ausgesetzt wird. Die O'Dwyertube, die ohne Schaden durch Jahre getragen werden kann, besteht aus einem Kopf mit Stützen auf und in den ary-epiglottischen Falten, einem verengten Hals, der sich zwischen den Stimmbändern und der Epiglottis anpaßt und unter einer festhaltenden Verdickung, die sich ausdehnt, um den Raum an und unter dem Schildknorpel zu okkupieren. In Fällen von hypertrophischer Laryngitis und Narben des oberen Teiles des Respirationstraktes wird zuerst eine lose sitzende „Normal"-Tube eingeführt, welche einen möglichst geringen Druck auf das akut entzündete Gewebe ausübt. Wenn dieses Stadium überwunden ist, wird die „Normal"-Tube durch eine „Spezial"-Tube ersetzt, bei der die festhaltende Erweiterung die Verengerung dehnt. Der Pat. ist dabei in tiefer Narkose. In Fällen von Autointubation ist fast immer Tracheotomie nötig und die „Spezial"-soll durch eine „festhaftende" Tube ersetzt werden, deren unteres Ende erweitert ist, um einen Druck auf das verengte Gebiet auszuüben.

Die Tube ist meist aus vulkanisiertem Gummi gemacht, aber gelegentlich wurden bessere Resultate mit einer Metalltube erzielt. Wenn nach mehreren Monaten eine Heilung nicht erreicht wurde, so ist es notwendig, sich unter Narkose davon zu überzeugen, ob es sich um einen Fall von Krampf handelt oder ob eine längere Dauer der Behandlung notwendig ist. Wenn die Tube den gewünschten Erfolg gehabt hat, so wird sie durch eine mit sehr schmalem Halse ersetzt, die zwei Monate an Ort und Stelle zu verbleiben hat, um dann unter Äther entfernt zu werden.

Eine fibröse Striktur ist auf dieselbe Weise zu behandeln, nur ist es oft nötig, sofort eine genauestens angepaßte „Spezial"-Tube zu verwenden.

Sodann berichtet der Autor über einen Fall von chronischer Narbenstenose des Larynx, der auf diese Weise geheilt wurde. Die Prognose und Dauer der Behandlung hängt ab von der Natur der Striktur und der Geschicklichkeit des Operateurs. Eine einmal geheilte hypertrophische Stenose hat keine Tendenz zur Rezidive. Law.

A case of Hughlings-Jackson-Mackenzie syndrome. By J. O. Lithgow. (Journ Laryngol., XXIV, Nr. 11, pag. 599—600.)

Der Autor beschreibt einen Fall von Paralyse des Accessorius. Eine Schauspielerin von 43 Jahren kam mit Stimmverlust, der seit 2 Monaten anhielt. Flüsterstimme war des Morgens möglich, wurde aber bald von Ermüdung und gänzlichem Stimmverlust abgelöst. Die Patientin beklagte sich auch über

Digitized by Google
Original from UNIVERSITY OF CALIFORNIA
Generated on 2019-10-24 12:28 GMT / http://hdl.handle.net/2027/uc1.b3252758
Public Domain in the United States, Google-digitized / http://www.hathitrust.org/access_use#pd-us-google

Schluckbeschwerden, Schmerzen im Hals, in der Schulter und über Schwäche des linken Armes.

Auf der linken Seite wurde der Sternocleidomastoideus total gelähmt gefunden und ebenso das obere Drittel des Trapezius. Es bestand auch Lähmung des weichen Gaumens auf der linken Seite und totale Recurrenslähmung des linken mit schwacher Kompensation des rechten Stimmbandes.

Sechs Monate nach diesem Tage war nach einer Jodkur die Kontur der linken Halsseite samt der Beweglichkeit des Kopfes, des Halses in der oberen Extremität dieser Seite vollkommen wieder hergestellt. Obwohl das linke Stimmband atrophisch war, war die Stimme durch Kompensation von seiten des rechten Stimmbandes klar und kräftig. Law.

Über den Verlauf der Kehlkopftuberkulose bei der mit künstlichem Pneumothorax behandelten Lungenschwindsucht. Von Dr. A. da Gradi (Pavia). (Deutsche med. Wochenschr., 1910, Nr. 22.)

Auf Grund seiner Beobachtungen sagt der Verfasser, daß die leichteren Fälle von Kehlkopftuberkulose sich recht rasch bessern, wenn durch den künstlichen Pneumothorax eine Besserung des Lungenbefundes eingetreten ist. Die Besserung war eine viel raschere und bedeutendere, wenn zugleich eine spezielle Kehlkopftherapie angewandt wurde. Als Paradigmata für schwerere Fälle bringt Verfasser 3 Krankengeschichten, auf Grund deren er zu folgendem Schluß kommt: Die mit der Lungenschwindsucht kombinierte Kehlkopftuberkulose, selbst wenn sie schwer und ausgedehnt ist, wird nicht nur in ihrem Fortschreiten gehemmt, sondern auch gebessert und in einigen Fällen sogar anscheinend geheilt, und zwar mit den gewöhnlichen Mitteln, wenn der Pneumothorax den Zweck einer wenigstens klinischen Heilung erreicht, das heißt wenn Husten und Auswurf aufhören, sich keine Bacillen mehr finden und die Wiederkehr des allgemeinen Wohlbefindens erzielt wird. Diese Tatsache erscheint von nicht geringer Wichtigkeit, sagt der Verfasser, wenn man bedenkt, welcher Unglaube gegenüber der Therapie dieser durchaus nicht seltenen Lokalisation der Tuberkulose noch heute herrscht. Neumann.

Über die Entstehung der Kehlkopftuberkulose. Von Dr. Ernst Brandenburg. (Med. Klinik, 1910, Nr. 17.)

Verfasser bespricht die Theorien, welche in bezug auf die tuberkulöse Larynxinfektion aufgestellt wurden. In erster Linie erwähnt er die Autoren Albrecht und Meyer. Auf Grund seiner eigenen Beobachtungen und Statistiken ist der Verfasser geneigt anzunehmen, daß am häufigsten die Erkrankung des Larynx durch Kontaktinfektion zustande kommt. Neumann.

Resultados del tratamiento operatorio del cancer laringeo. (Resultate der operativen Behandlung des Kehlkopfkrebses.) Von Juan Cisneros (Madrid). (Boletín de laringologia, Mai-August 1910.)

Verfasser hat 320 Pat. beobachtet; bei 7 war der Tumor inoperabel, 138 verweigerten den Eingriff oder kamen nicht zur Klinik wieder. Bei 78

Digitized by Google
Original from UNIVERSITY OF CALIFORNIA
Generated on 2019-10-24 12:28 GMT / http://hdl.handle.net/2027/uc1.b3252758
Public Domain in the United States, Google-digitized / http://www.hathitrust.org/access_use#pd-us-google

wurde die Tracheotomie ausgeführt (längste Lebensdauer nach der Operation 2 Jahre); bei 5 wurde eine intralaryngeale Abtragung gemacht (längste Lebensdauer 14 Monate); 13 Pat. wurden durch Thyreotomie operiert (einer ist nach 5 Jahren geheilt und am Leben); bei 14 machte Cisneros die Pharyngotomie (keine besonders günstigen Resultate); bei 42 eine mehr weniger ausgedehnte Kehlkopfresektion (9 Heilungen, die von 1 Jahr bis zu 11 Jahren gedauert haben), 23 totale Larynxexstirpationen (2 Heilungen nach $1^1/_2$ und 2 Jahren). Diese Zahlen sind vielleicht nicht sehr genau, denn 33 Pat. haben seit der Operation kein Lebenszeichen gegeben und es ist möglich, daß unter ihnen einer oder mehrere geheilte Fälle existieren. Menier.

V. Trachea, Bronchien, Oesophagus.

Die direkten Untersuchungsmethoden der oberen Luftwege. Von Prof. Dr. Edmund Meyer. (Berliner klin. Wochenschr., 1910, Nr. 15.)

Die ersten Versuche auf diesem Gebiete stammen von Stoerk und Semeleder, daran schlossen sich die Versuche von Mikulicz, Hacker, Kelling, Rosenheim und Killian. Kierstein war der erste, welcher 1895 mit einem von ihm konstruierten Apparat sich den Larynx und die Trachea bis zur Bifurkation zur direkten Ansicht bringen konnte. 1897 führte Killian diesen Apparat in die Trachea ein und bewies dadurch, daß dies ohne Gefahr für den Pat. geschehen könne.

An der technischen Vollendung des Bronchoskops nahm Brünings den größten Anteil, er brachte die Lichtquelle außen an der Röhre an, so daß der behindernde Stirnreflektor und das fortwährende Einstellen des Lichtes wegfällt. Wird die Bronchoskopie nur zu diagnostischen Zwecken vorgenommen, so wird der Pat. in sitzender Stellung untersucht; bei operativen Eingriffen ist die horizontale Rückenlage vorzuziehen. Die Lokalanästhesie ist der Narkose vorzuziehen, und zwar ist dem Cocain allen anderen Mitteln gegenüber der Vorzug zu geben; es empfiehlt sich, dem Cocain Adrenalin im Verhältnis 10:1 beizumischen. Bei länger dauernden Operationen ist die Chloroformsauerstoffnarkose entschieden die schonendste Methode. In manchen Fällen wird die Autoskopie nur schwer gelingen, denn sie ist von der anatomischen Beschaffenheit der Mundhöhle, des Rachens und von der Form der Zähne, der Art der Befestigung der Zunge und der Rigidität ihrer Muskulatur abhängig. Die Vorteile der direkten Laryngoskopie sind zweierlei; erstens sehen wir die Teile der Schleimhaut nicht so perspektivisch verzerrt wie im Spiegel, zweitens gelingt die Untersuchung von Kindern leichter, welch letztere mit dem Spiegel bei ungebärdigen Kindern fast unmöglich ist. Da bei Kindern bis zum vierten Jahr die Neigung zu subglottischen Schwellungen sehr groß ist, so empfiehlt der Verfasser, der Bronchoskopie, besonders wenn sie voraussichtlich länger dauern soll, eine präliminare Tracheotomie vorauszuschicken und dann von der Trachealfistel aus die Bronchoskopie vorzunehmen.

Digitized by Google
Original from UNIVERSITY OF CALIFORNIA
Generated on 2019-10-24 12:28 GMT / http://hdl.handle.net/2027/uc1.b3252758
Public Domain in the United States, Google-digitized / http://www.hathitrust.org/access_use#pd-us-google

Verfasser bespricht die Vorteile und den Nutzen der Bronchoskopie, in erster Linie erwähnt er die „Fremdkörper" der tieferen Luftwege. Verfasser ist der Meinung, daß die Bronchoskopie auch von dem nicht laryngologisch vorgebildeten Arzt leicht erlernt werden kann. Er empfiehlt daher allen Ärzten, durch Erlernung der Bronchoskopie ihr Können zum Besten ihrer Klienten zu erweitern. Neumann.

Über Tracheo-Bronchoskopie und ihre klinische Bedeutung. Von Erbrich (Warschau). (Gazeta Lek., 1909, Nr. 20, 21, 22.)

Nach einer kurzen historischen Skizze über den Ursprung und die Entwicklung der Methode folgt die Darstellung ihrer Technik, die Beschreibung der manchmal ihrer Ausführung sich entgegenstellenden Schwierigkeiten, der Indikationen, der Kontraindikationen, Demonstration der Instrumente und die Mitteilung einiger einschlägiger Fälle. (Vide: Sitzungsbericht aus polnischen medizinischen Vereinen.) Spira (Krakau).

The surgery of the oesophagus, laryngologically considered. By Chevalier Jackson. (Laryngoscope, XIX, Nr. 10, pag. 743—752.)

Dr. Jackson bespricht die Chirurgie der Speiseröhre, besonders in bezug auf stenosierende Krankheiten in Verbindung mit Strikturen und Neoplasmen. Er zieht aus seinen Beobachtungen folgende Schlüsse: 1. In keinem Fall von Dysphagie sollte ein Eingriff im Oesophagus ohne vorhergehende Oesophagoskopie vorgenommen werden. 2. Für jeden Fall soll vor der Oesophagoskopie mit allen Mitteln ein Aneurysma auszuschließen versucht werden. 3. Die oesophagoskopische Untersuchung soll benutzt werden, um neoplastische, spastische, entzündliche und ulceröse Verengerungen und Varikositäten auszuschließen. 4. Oesophagotomie von außen her wegen Fremdkörper ist selten, wenn überhaupt gerechtfertigt. 5. Die Behandlung von Strikturen wird am besten auf folgende Arten ausgeführt: *a)* Bougierung durch eine Tube. *b)* Erweiterung mittelst oesophagoskopisch eingeführter Laminaria. *c)* Oesophagoskopische Erweiterung durch Zerschneiden der Narben. *d)* Prolongierte Dilatation. *e)* Abbés retrograde Methode der Narbenzerschneidung. *f)* Resektion der oberen Partie des Oesophagus führt so sicher zu nachfolgender septischer Pneumonie, daß es besser ist, den Larynx zu öffnen oder zu exstirpieren, die Trachea vorzuziehen und an die Haut zu nähen. Law.

Three oesophageal cases. By H. P. Mosher (Boston). (Laryngoscope, XIX, Nr. 10, pag. 753—760.)

1. Fall: Ein zweijähriger Knabe trank eine ätzende Lösung und als Folge davon entwickelte sich eine Striktur von ungefähr Zollänge am kardialen Ende der Speiseröhre mit Erweiterung darüber. Unter Äther wurde eine Erweiterung mittelst Bougie bis 32 F. vorgenommen und seither — seit einem Jahre — wurde die Bougie einmal wöchentlich eingeführt. Der Knabe ist geheilt.

Digitized by Google
Original from UNIVERSITY OF CALIFORNIA
Generated on 2019-10-24 12:28 GMT / http://hdl.handle.net/2027/uc1.b3252758
Public Domain in the United States, Google-digitized / http://www.hathitrust.org/access_use#pd-us-google

2. Fall: Eine Frau von 30 Jahren mit einer zweifelhaften Anamnese, sie habe in ihrer Kindheit eine Fischgräte geschluckt. Sie hatte seit 15 Jahren beständig Schluckbeschwerden und die Speisen kehrten eine Stunde nach der Mahlzeit wieder in den Mund zurück. Sie zeigte deutliche Unterernährung. Unter Äther wurde das Lumen der Speiseröhre betrachtet. Es erwies sich als dehnbar und faßte eine 45 F.-Bougie, bevor sie Widerstand zeigte. Eine schmale Metallkugel wurde an einem Bindfaden bis zum Magen gebracht und darauf folgten Olivenbougies. Die Behandlung war vollkommen befriedigend.

3. Fall: Eine Frau in mittleren Jahren. Eine Tube passierte den Oesophagus bis $1^1/_2$ Zoll weit unter dem Schildknorpel, wo eine Tasche entdeckt wurde. Aufblähung der Speiseröhre zeigt eine zweite Öffnung.

Der Autor bespricht die Instrumentation und Methoden der Untersuchung und zieht aus den 3 Fällen folgende Schlüsse:

1. Er meint, dies sei die beste Behandlungsart für Strikturen des Oesophagus.

2. Fall 2 ist bemerkenswert wegen der Leichtigkeit der Diagnose und der Schnelligkeit der Behandlung.

3. Der 3. Fall zeigt die Hilfe des Aufblasens zur Entdeckung eines Divertikels im Oesophagus. Law.

Estrechez cicatricial del exofago consecutiva á ingestión de ácido nítrico. Dilatación lenta y progresiva, con exofagoscopia. Curación. (Narbige Stenose des Oesophagus nach Ingestion von Salpetersäure. Langsame Erweiterung mit Hilfe der Oesophagoskopie. Heilung.) Von Dr. Juan García e Ylurre. (Clinica y laboratorio, Juni 1910.)

3 Monate nach dem Unfall fand man 20 *cm* vom Zahnbogen eine strahlenförmige Stenose, deren Zentrum links lag. Keine Spuren der akuten Periode waren zu finden; keine ampulläre Erweiterung des Oesophagus. Nach Oesophagoskopie machte man eine schrittweise Erweiterung mit den Bougien, so daß nach 56 Sitzungen eine Bougie der Nr. 25 eingeführt werden kann. Der Oesophagusspasmus oder die Elastizität der Narbe bot einige Schwierigkeit für die Einführung. Menier.

Berichtigung. Die im Artikel von Dr. E. Baumgarten im vorigen Hefte abgebildeten Fig. 1 (pag. 1056) und Fig. 4 (pag. 1059) wurden irrtümlich verwechselt und soll die Fig. 1 richtig Fig. 4 und die Fig. 4 richtig Fig. 1 sein.

Digitized by Google
Original from UNIVERSITY OF CALIFORNIA
Generated on 2019-10-24 12:28 GMT / http://hdl.handle.net/2027/uc1.b3252758
Public Domain in the United States, Google-digitized / http://www.hathitrust.org/access_use#pd-us-google

Otologischer Teil.

Original-Artikel.

Gehörserschütterung und Geistesstörung.

Von Geh. Sanitätsrat Dr. **Schaefer** in Lengerich i. W.

In dem nachfolgend begutachteten Fall habe ich es für überwiegend wahrscheinlich erklärt, daß die durch eine Geschützdetonation hervorgerufene Erschütterung des Trommelfells und des inneren Ohres bei einem Artillerieunteroffizier die Ursache der Geistesstörung gewesen sei, welche bei demselben nach gewissen Vorläufern 9 Monate nach dem Unfall ausbrach. Da ich einen ähnlichen Fall in der Literatur nicht habe finden können und der ursächliche Zusammenhang nicht so völlig sicher ist, daß bei strenger Kritik nicht noch Raum für einen gewissen Zweifel übrig wäre, so möchte ich die Herren Kollegen, welche Kenntnis von dieser Mitteilung nehmen, anregen, ihre etwaigen Erfahrungen ihrerseits zur Kenntnis zu bringen, wie ich auch für eine persönliche Mitteilung dankbar sein würde.

I. Vorgeschichte.

Der Unteroffizier der Reserve A., geboren am 26. IX. 1885, stammt aus einer Hofbesitzersfamilie, in welcher bisher keine Fälle von Geistesstörung vorgekommen sind. Er ist das vierte Kind unter 10 Geschwistern, die noch leben. Besondere Krankheiten hat er nicht durchgemacht; nur soll sich ein paarmal während des Sommers eine gewisse Bleichsucht an ihm gezeigt haben.

A. hatte normale Anlagen, besuchte außer der Volksschule die Sexta und Quinta der Rektoratsschule und darauf die Ackerbauschule. Er trat am 11. X. 1904 als Zweijährig-Freiwilliger bei der Artillerie ein, wurde Gefreiter und kam als solcher mit „sehr guter Führung“ zur Entlassung. Eine Verstauchung der rechten Hand, die er sich im Dienst zugezogen hatte, hat weiter keine Folgen zurückgelassen.

Vom 8. bis 21. VII. 1908 war A. zu einer Übung eingezogen. Am 18. VII. versah er den Dienst eines Geschützführers beim Scharfschießen mit einem Rohrrücklaufgeschütz. Er stand unmittelbar hinter dem Geschütz und schluckte zufällig gerade den Speichel hinunter, als der Schuß losging. Der Knall bewirkte, daß A. zurückstrauchelte und nicht zu hören schien, als der Wachtmeister V. ihm 4—5mal zurief, daß er abrücken sollte. Er erklärte, daß er nicht mehr höre und Ohrensausen habe, war nicht imstande, das Gespann zurückzuführen und wurde von einem Unteroffizier abgelöst. Nach der Erinnerung des damaligen Vizewachtmeisters V. war A. aber nach kurzem Benommensein fähig, mit zurückzumarschieren. Er meldete sich zum Revier, worüber die etwaige Aufzeichnung aber verloren gegangen zu sein scheint. Am 19. und 20. VII. klagte er noch über Ohrensausen und starke Kopfschmerzen; er hütete, wie er selbst bestimmt angibt, das Bett. Am 21. wurde er entlassen.

Digitized by Google
Original from UNIVERSITY OF CALIFORNIA
Generated on 2019-10-24 12:28 GMT / http://hdl.handle.net/2027/uc1.b3252758
Public Domain in the United States, Google-digitized / http://www.hathitrust.org/access_use#pd-us-google

Zu Hause bestand das Ohrensausen bei A. fort und der Zeuge D. gibt an, daß ihm seither das Benehmen A.s „oft aufgefallen“ sei; A., der sonst „sehr redsam“ gewesen sei, habe sich sehr zurückgezogen und die ihm gestellten Fragen sehr kurz beantwortet. Im Sommer 1908 sei A. einmal abends, die Messer einer Mähmaschine auf der Schulter tragend, den Kopf auf die Brust geneigt und ganz in Gedanken, ganz langsam auf das Haus des Zeugen zugekommen. Nach kurzer Unterhaltung habe sich A. zur Umkehr gewandt mit den Worten: „Man kann sich was zurecht träumen, ich wollte die Messer auf unserem Hofe schärfen und jetzt bin ich damit hier.“ Auch dem Zeugen Landwirt E. hat A. über sein Ohrensausen geklagt. Er erzählte von seinem „Unglück“, womit er das Ohrensausen meinte, und sagte, es sei ihm manchmal „ganz eigen zu Mute“, auch könne er des Abends oft gar nicht einschlafen. Dann fiel diesem Zeugen, der den A. oft getroffen zu haben scheint, auf, daß der letztere einen gereizten Ton bei der Unterhaltung anschlug und daß man ihm Recht geben mußte, um einen Wortwechsel mit ihm zu vermeiden. Anfangs Juni 1909 wurde A. deutlich aufgeregt (Angabe des Vaters), er hörte Stimmen, die ihn hierhin und dorthin riefen, er wollte fort und mußte am 1. VII. der Anstalt des Dr. K. zu R. überwiesen werden. Er blieb dort unter zunehmender Erregung bis 1. X. Als er von seinen Eltern nach hause geholt wurde, sprach er verwirrt und fast ohne Unterbrechung, lachte ohne Grund und zerriß zuletzt seine Kleidung. Am 10. X. 1909 wurde er in die hiesige Anstalt aufgenommen.

II. Beobachtung in der Anstalt Lengerich.

A. ist 177·5 *cm* groß, von etwas kurzer Halsbildung, sonst gut gewachsen und kräftig, von etwas blasser, jedoch nicht ungesunder Gesichtsfarbe und von befriedigendem Ernährungszustande. Der Kopf hat einen Umfang von 60, eine größte Länge von 20·8 und eine größte Breite von 16·8 *cm*. Seitens der Organe der Brust- und Bauchhöhle treten keine Störungen hervor. Die Reflexe am Bauch und von der inneren Seite der Oberschenkel sind vorhanden, die Kniescheibenreflexe sehr lebhaft. Lähmungserscheinungen ergeben sich nicht; die Hautempfindung ist nicht merklich verändert, die Hörschärfe beiderseits etwas herabgesetzt, da das Ticken einer Taschenuhr erst bei 6 *cm* Entfernung wahrgenommen und durch die Knochenleitung vom Scheitel her überhaupt nicht gehört wird; Flüstersprache wird bei 6 *m* Abstand verstanden. Die beiden Trommelfelle zeigen keine Veränderung. Die Pupillen wechseln sehr lebhaft in ihrer Weite, dabei ist die linke Pupille meist etwas weiter als die rechte. Das Gesicht rötet sich oft plötzlich.

Bei der Aufnahme antwortete A. auf Fragen teils nicht, schüttelte den Kopf, nickte, lächelte, schnitt Grimassen, teils antwortete er verwirrt und in einzelnen Worten, zum Beispiel: „Kali, Phosphorsäure, Stickstoff; das ist der Vokativ, Kalk vom Zementwerk habe ich geholt, stark gearbeitet, richtig.“ Er sprach viel für sich, um dann wieder ganz still sich unter die Bettdecke zu verkriechen. Folgende Selbstgespräche wurden notiert: „Setzen tue ich mich nicht; ich weiß, daß ich mit höherer Welt verlobt bin, auch mit unten; dann schreiben Sie das, was ich Ihnen sage, das ist wohl das Jüdische; wenn Sie das nicht schreiben, dann ist es weg; Max B. hieß er; mein Leibarzt war auch ein rappeliger Donnerschlag, seit Mitte Juni bin ich im anderen Temperament; daß sich die Sünde meiner erbarmt; ich bin ja doch nur ein

Digitized by Google
Original from UNIVERSITY OF CALIFORNIA
Generated on 2019-10-24 12:28 GMT / http://hdl.handle.net/2027/uc1.b3252758
Public Domain in the United States, Google-digitized / http://www.hathitrust.org/access_use#pd-us-google

Teufel, das sehe ich schon; mit dem Apparat kann ich alles; muß ich mir doch noch eine Flinte holen. Im Juli habe ich meine Flinte erst noch geputzt; das kann ich mir alles schön mitnehmen, was Sie da haben; ich bin eben der Herrgott; geklopft haben sie mich hier schon ganz gehörig, aber ganz war ich doch noch nicht weg; er hat mich dämpfen wollen, er hat mich hinter den Ohren gerissen; kann besser schreiben, was Sie aber wollen, das weiß ich auch; ich will heute Abend noch hingehen zu meiner Füchsin." (Spricht dann von Baptisten usw.) In den folgenden Tagen konnte er einige Erinnerungen aus seiner Soldatenzeit wiedergeben, jedoch vielfach abschweifend und sich in Erregung hineinsprechend. Er bekam dabei meist einen roten Kopf und wurde leicht zornig. Die Sprache war stets fließend und Muskelspannungen zeigten sich nicht. Allmählich wurde A. ruhiger. Aber bei der Anrede blieb die Neigung zu ziemlich nichtssagendem Gerede, in welchem er meist Erinnerungen mit merklich gesteigertem Selbstbewußtsein und mit wenig Zusammenhang vorbrachte. Die Stimmung hatte etwas Unfreundliches, auch gegen seine Eltern, die ihn besuchten. Interesse für seine Angelegenheiten zeigte er wenig und es fehlte ihm die Einsicht in den Ernst seiner Lage. Seine Erregbarkeit milderte sich bedeutend in den folgenden Monaten, doch blieben die Hauptzüge seiner Störung bestehen.

Nach Verlauf von 11 Monaten seit Beginn der Erregung ist der Zustand folgender: A. beschäftigt sich regelmäßig und ist folgsam, aber er tut die Arbeit mechanisch, indem er dabei seinen unklaren und lebhaft wechselnden Gedanken und Empfindungen nachzuhängen scheint. Wenn man ihn fragt, antwortet er noch lebhaft und hört fast nicht auf zu erzählen von den Phantasien, die er gehabt hat, und von seinen Erlebnissen. Er hat, wie er sagt, nachsprechen müssen, was ihm ein Arzt von ferne „durch die Luft" vorsprach. Es sei eine „Zwangsführung" gewesen, in der er seine verkehrten Handlungen habe ausführen müssen und in der er sich noch jetzt befinde. Auch zahlreiche Gesichtsphantasmen, Sterne, Kreuze, Flimmern, Personen, die höhnisch die Finger gegen ihn bewegten, habe er gesehen. Jetzt habe er seine völlige Vernunft wieder. Er habe ein ganz anderes Gefühl im Leibe wie früher, es sei mehr Luft darin, er stehe noch in der Führung der Gottheit, sehe im Geist Personen und höre deren Stimmen. Wenn er ihnen nicht antworte, werde er an den Hoden gequält. Er spricht von einem Stechen, welches er im Glied habe, das sei positive Elektrizität, und er knüpft daran lange Erzählungen von seiner Erfahrung beim Transport von Telegraphendrähten, von dem, was er in der Schule gelernt habe usw. Vorgesprochene Worte und Zahlen spricht er gut nach. Bei Versuchen der Assoziation mit vorgesprochenen Worten nennt er Worte, die dem Begriff nach mit dem Reizwort verwandt sind, um dann bald wieder in ungebundenes Erzählen überzugehen.

Im weiteren Verlaufe hat der Kranke sich derart beruhigt, daß er zu den Eltern entlassen werden konnte. Er beschäftigt sich dort, zeigt aber verminderte Überlegung und Teilnahme.

III. Zusammenfassung.

Um hiernach in Kürze zu wiederholen, was wir bei A. vor uns haben, so ist bei einer militärischen Übung infolge des Losgehens eines scharfen

Digitized by Google
Original from UNIVERSITY OF CALIFORNIA
Generated on 2019-10-24 12:28 GMT / http://hdl.handle.net/2027/uc1.b3252758
Public Domain in the United States, Google-digitized / http://www.hathitrust.org/access_use#pd-us-google

Schusses bei dem unmittelbar hinter dem Geschütz stehenden Gefreiten A., der zufällig gerade den Speichel hinunterschluckte, eine starke Wirkung auf das Gehör entstanden. A. strauchelte rückwärts, konnte die Stimme des kommandierenden Unteroffiziers nicht mehr hören und bekam starkes Ohrensausen. Nach kurzem Besinnen konnte er zwar nach der Garnison zurückmarschieren, aber er meldete sich zum Revier, fühlte sich in den nächsten Tagen noch schlecht und reiste am dritten Tage in die Heimat. Das Ohrensausen besteht dort weiter fort, wie auch Kopfschmerzen. Daß irgend eine andere schädliche Einwirkung außer dem Schuß auf ihn eingewirkt hat, ist nicht bekannt; vielleicht hatte die militärische Übung anstrengend und einigermaßen erschöpfend auf ihn gewirkt. Aber A. ist sonst ziemlich kräftig und erblich zur Geistesstörung — soweit ersichtlich — nicht veranlagt. Nach gewissen verbindenden Symptomen tritt fast 1 Jahr später Geistesstörung bei ihm ein.

IV. Schlußfolgerung.

Bei Gehirnerschütterung durch Stoß oder Fall beobachtet man sowohl ein unmittelbares Anschließen geistiger Störung an die Erschütterung als ein spätes Nachfolgen. Im letzteren Falle pflegt man, um einen ursächlichen Zusammenhang annehmen zu können, zu fordern, daß zwischen der Erschütterung und dem Ausbruch der Störung vorbereitende, den allmählichen Beginn derselben erkennen lassende Symptome liegen. Wenn wir bei A. auch keine Erschütterung des Gehirns durch Bewegung seiner Masse vor uns haben, so müssen wir doch annehmen, daß die Wirkung der bei ihm eingetretenen Erschütterung nach ähnlichen Gesetzen verlief, wie jene zu tun pflegen. Die Erschütterung traf bei ihm zunächst das Trommelfell, und dieselbe war dadurch verstärkt, daß A. im Momente des Schießens den Speichel hinunterschluckte, also seine Ohrtrompeten gegen den Schlund abschloß. Bei diesem Verschluß konnten die Trommelfelle den Druck der Schallwellen nicht durch die Ohrtrompeten auf die Luft im Rachen übertragen. Die Gewalt der Schallwellen wurde auch nicht dadurch gemildert, daß die Trommelfelle geplatzt wären, sie mußte sich ungeschwächt vermittelst der Gehörknöchelchen durch den Vorhof auf die Schnecke und die Bogengänge und somit auf die zarten Aufnahmeorgane der Gehörnerven übertragen. Man kann nicht wissen, was dort vor sich ging, ob sich dort eine Zerrung oder etwa ein Riß von Gefäßen oder feinster Nervenfasern einstellte, und mit welcher Wirkung die Erschütterung sich auf die Ausbreitung der Gehörnerven in der Gehirnrinde fortpflanzte. Wir können nur sagen, daß eine starke Bewegung und Zerrung der nervösen Gebilde eintreten mußte, welche den Schall aufnehmen und denselben zur Gehirnrinde leiten. Nachdem sich eine kurzdauernde Schwankung des Bewußtseins gezeigt, dann Benommenheit des Kopfes und die erwähnten akustischen Folgen eingestellt hatten, fiel den Bekannten A.s dessen verändertes Benehmen auf, er zog

Digitized by Google
Original from UNIVERSITY OF CALIFORNIA
Generated on 2019-10-24 12:28 GMT / http://hdl.handle.net/2027/uc1.b3252758
Public Domain in the United States, Google-digitized / http://www.hathitrust.org/access_use#pd-us-google

sich mehr zurück, beantwortete Fragen kurz und war rechthaberisch, so daß man, um einen Wortwechsel mit ihm zu vermeiden, ihm nachgeben mußte. A. schien zuweilen in Gedanken vertieft zu sein, nannte sein fortdauerndes Ohrensausen sein „Unglück“ und sagte, es sei ihm manchmal „so eigen zu Mute“. Diese Veränderung zog sich durch die Zeit von der Verletzung bis zum Juni des folgenden Jahres, wo er unruhig wurde und in volle Geistesstörung verfiel.

Durch die zuletzt erwähnten Tatsachen ist ein zeitlicher Zusammenhang hergestellt, welcher zugleich als ein innerer, ursächlicher Zusammenhang zwischen der Gehörserschütterung A.s und seiner Geistesstörung nur dann nicht anerkannt werden könnte, wenn entweder andere Umstände vorhanden wären, aus welchen der Ausbruch der Geistesstörung besser zu erklären wäre als aus der Einwirkung des Schusses, oder wenn innere, der Krankheitslehre entnommene Gründe gegen den Zusammenhang sprächen.

In erster Beziehung ist schon gesagt, daß andere Umstände, denen die Entstehung der Geistesstörung A.s zur Last gelegt werden könnte, nicht bekannt sind. Bezüglich der pathologischen Erklärbarkeit des Zusammenhanges könnte ein Zweifel dadurch begründet werden, daß ein ähnlicher Fall wie vorliegender in der Literatur, soweit ich feststellen konnte, bis jetzt nicht bekannt geworden ist. Indessen will dieses Argument nicht viel besagen. Es liegen in der Art, wie sich die Erschütterung des Gehörs bei A. vollzog, zwei besondere Momente, das Speichelschlucken im Augenblicke des Schießens und das Heilbleiben des Trommelfells, Momente, die die Wirkung des Knalles auf die Aufnahmeorgane der Gehörnerven sehr entschieden verstärken mußten. Bei jeder inneren Erkrankung und sicher nicht zum wenigsten bei Erkrankung des Geistes, muß man sodann stets mit dem Zusammentreffen mehrerer näherer oder entfernterer Ursachen rechnen, welche selten im einzelnen genau bekannt sind. Praktisch pflegt eine Ursache zu überwiegen, und pflegt man nach ihr auch die etwaigen rechtlichen Folgen zu bemessen. Man kann daher auch bei A. nicht wissen, welche Umstände etwa sonst vorlagen und mit zur Veranlassung wurden, daß jener Knall eine so unheilvolle Wirkung nach sich zog. Ohne die Annahme einer gewissen allgemeinen oder zufälligen Disposition kommt man bei A. zur Erklärung seiner Erkrankung ebensowenig aus, als man in den meisten anderen Fällen damit auskommt. Das hindert aber nicht, daß man den Knall, der sich unmittelbar auf den Gehörsnerven fortpflanzte, die auslösende, also die wesentlichere Kraft zur Erzeugung der Geisteskrankheit A.s beimessen kann und beimessen muß, sofern dies sonst der pathologischen Möglichkeit nicht widerspricht. Das letztere läßt sich aber sicher nicht behaupten.

Die feineren chemischen und anatomischen Veränderungen, welche den Geistesstörungen zugrunde liegen, sind bekanntlich für die meisten Formen

Digitized by Google
Original from UNIVERSITY OF CALIFORNIA
Generated on 2019-10-24 12:28 GMT / http://hdl.handle.net/2027/uc1.b3252758
Public Domain in the United States, Google-digitized / http://www.hathitrust.org/access_use#pd-us-google

derselben noch in Dunkel gehüllt; man kann sich darüber nur allgemeine Vorstellungen machen, und nichts hindert anzunehmen, daß die starke Reizung im Innern des Gehörs bei A. einen Krankheitsvorgang im Gehirn entfachte, welcher, mit einer feineren Veränderung beginnend, sich allmählich zu einer ernsteren Störung des Gehirns und Geistes entwickelte.

Wenn die Erfahrung Krankheitszeichen an die Hand gibt, die mit besonderer Vorliebe nach der Einwirkung bestimmter Krankheitsursachen beobachtet werden, so kann man mit größerer und geringerer Wahrscheinlichkeit aus den Erscheinungen auf die Ursache zurückschließen. Im vorliegenden Falle läßt uns, wie schon gesagt, die Erfahrung im Stich. Aber die Erscheinungen der geistigen Störung A.s weisen doch gewisse Besonderheiten auf, welche mit der Besonderheit ihrer Ursache in Zusammenhang gebracht werden können. Die Form der Störung A.s ist keine typische. Sie ist weder rein manisch (einfach aufgeregt), noch hebephrenisch (mit Verblödung einhergehend), noch entspricht sie sonst einer der häufigeren, bekannten Formen. In ungewöhnlicher Weise herrscht bei geringer Beeinträchtigung der Intelligenz die sensorische Reizung vor. Der Kranke erzählte noch in der Rekonvaleszenz, wenn man ihn fragte, mit einer Lebhaftigkeit, als ob er die Ereignisse der Vergangenheit noch vor sich sähe, und vor allem dachte und empfand er, wenn er sich selbst überlassen war, noch fast beständig in lebhaften inneren Gesichtsbildern und Gehörswahrnehmungen. Er knüpfte unbestimmte Vorstellungen von einer geheimnisvollen elektrischen oder göttlichen Beeinflussung daran, und es war der Beginn einer Auflösung der normalen Begriffe bei ihm angedeutet, welcher sein geringes Interesse an einer Änderung seiner Lage, die mangelnde Einsicht für seinen Zustand und den erwähnten Mangel an natürlicher Anhänglichkeit an seine Eltern erklärte. Diese auf dem Sinnesgebiete liegende Besonderheit weist aber auf die angenommene Ursache (Erschütterung des Gehörs) zurück, welche ebenfalls das Sinnesgebiet betraf.

Eine weitere Eigentümlichkeit des Zustandes des A. besteht in seinem schnellen Erröten und dem schnellen Ansteigen seiner Erregtheit beim Sprechen. Es erinnert diese Erscheinung an das gleiche Vorkommen bei Pat., welche nach einer Kopfverletzung keine eigentliche Geistesstörung, sondern eine erregbare Schwäche des Gehirns mit Neigung zu Kongestionen davongetragen haben, ein bekannter Zustand, der bei Ziehen (Psychiatrie, 3. Aufl., pag. 255) als traumatische psychopathische Konstitution Erwähnung findet. Man kann den Zustand des A. als eine Weiterbildung dieser traumatischen Gehirnveränderung zu eigentlicher Geistesstörung betrachten.

Hiernach ist ersichtlich, daß ein wissenschaftlicher Grund gegen die Annahme eines ursächlichen Zusammenhanges zwischen der Detonation und der Geistesstörung des A. nicht nur nicht besteht, sondern daß gewisse pathologische Erwägungen die Wahrscheinlichkeit dieses Zusammenhanges verstärken.

Generated on 2019-10-24 12:28 GMT / http://hdl.handle.net/2027/uc1.b3252758
Public Domain in the United States, Google-digitized / http://www.hathitrust.org/access_use#pd-us-google
Digitized by Google
Original from UNIVERSITY OF CALIFORNIA

Da, wie oben ausgeführt wurde, der zeitliche Zusammenhang beider Ereignisse befriedigend nachgewiesen und eine andere auslösende Ursache der Geistesstörung A.s nicht zu finden gewesen ist, so muß daher die Wahrscheinlichkeit, daß die durch den Knall des Geschützes hervorgerufene Erschütterung des inneren Gehörs und Gehirns bei dem Gefreiten A. die Geistesstörung herbeigeführt hat, als eine überwiegend große bezeichnet werden.

Der Anteil der Lehrer, der Eltern und des Schularztes in der Ohrhygiene der Schulkinder.[1]

Von **G. Alexander** in Wien.

Dem Referate sind die Erfahrungen zugrunde gelegt, die ich während meiner Tätigkeit als Schulohrenarzt in Berndorf, Niederösterreich, machen konnte.

In dieser Stadt ist, begünstigt durch besondere äußere Umstände, der schulärztliche Dienst in ausgezeichneter Weise geregelt.

Über die Notwendigkeit der Beistellung eines Schulohrenarztes besteht wohl kein Zweifel. Eine schulärztliche Einrichtung, durch welche praktische Erfolge erzielt werden sollen, kann der Mitarbeit eines Ohrenarztes, eines Augen- und eines Zahnarztes nicht entraten. In Berndorf ist zweckmäßigerweise die Einrichtung getroffen, die sich ganz allgemein empfiehlt, daß der Schularzt bei der Gesamtuntersuchung der Schulkinder Ohr, Nase und Rachen berücksichtigt. Findet er pathologische Veränderungen, so wird der Schüler dem Schulohrenarzt zugewiesen. Im Mai jeden Jahres finden an jedem Samstag und Sonntag die ohrenärztlichen Untersuchungen statt. In diesen Ordinationen werden die vom Schularzt bezeichneten Kinder vorgeführt. In dringenden Fällen werde ich als Schulohrenarzt fallweise herangezogen oder das betreffende Schulkind wird an meine poliklinische Abteilung gebracht.

In den Ordinationen werden Ohr, Nase und Rachen der Schulkinder untersucht. Auf besonderen Formularen werden Befund, Diagnose und Therapie verzeichnet. Die Durchführung der konservativen Therapie wird den Ärzten Berndorfs überlassen. Einzelne Schulkinder, die eine kompliziertere Behandlung nötig haben, bleiben in der ersten Zeit in der Behandlung des Schulohrenarztes oder wenigstens in beobachtender Kontrolle desselben.

Kleinere operative Eingriffe (Operationen am äußeren Gehörgang, endotympanale Eingriffe, Adenotomie, Tonsillotomie) werden im Laufe der im Mai stattfindenden Ordinationen vom Schulohrenarzt selbst ausgeführt. Erweisen

---

[1]) Referat, erstattet auf dem III. internationalen Kongreß für Schulhygiene in Paris, 2. bis 7. August 1910.

Digitized by Google
Original from UNIVERSITY OF CALIFORNIA
Generated on 2019-10-24 12:28 GMT / http://hdl.handle.net/2027/uc1.b3252758
Public Domain in the United States, Google-digitized / http://www.hathitrust.org/access_use#pd-us-google

sich größere chirurgische Eingriffe am Gehörorgan notwendig (operative Eröffnung des Warzenfortsatzes, Radikaloperation usf.), so werden die Kinder an meine Ohrenabteilung in der Allgemeinen Poliklinik gebracht. Aus diesem ganzen Arbeitsplan ist sofort zu entnehmen, daß der Schulohrenarzt nur eine ersprießliche Tätigkeit entfalten kann, wenn seine Arbeit im besten Einvernehmen mit dem Schularzt, mit dem Arzt der Familie, mit den Eltern des Kindes oder deren Stellvertreter und mit den Lehrern erfolgt. Die Erfahrung zeigt auch, daß an denjenigen Orten, wo durch die ganze Anordnung des schulärztlichen Dienstes für ein derartig einheitliches Wirken nicht gesorgt ist, die Tätigkeit des Schularztes eine theoretische bleibt und praktische Erfolge nicht erzielt werden. Das Resultat ist in solchen Fällen, daß durch den Schulohrenarzt lediglich statistisch die Art und die Häufigkeit der bei den Kindern gefundenen Erkrankungsformen festgestellt werden. All diese Berichte klingen aber in die Klage aus, daß die therapeutischen Ratschläge des Schulohrenarztes nur unvollständig oder gar nicht befolgt werden. Man könnte nun freilich vorschlagen, daß der Schulohrenarzt dem Schularzt koordiniert werde, daß er, wie dieser, das gesamte Schülermaterial untersuche und diese Untersuchungen mehrmals im Jahr in regelmäßigen Zeitabständen wiederhole. Ich glaube aber nicht, daß hierdurch eine Abhilfe geschaffen würde und daß hier trotz des bedeutenderen und, wie ich gleich bemerken will, unnötigen Zeitaufwandes bessere praktische Erfolge erzielt werden. Zwischen Schülermaterial und Schulohrenarzt muß der Schularzt eingeschoben werden. Ich finde es sehr vorteilhaft, daß, wie es in Berndorf der Fall ist, Ohr, Nase und Rachen des gesamten Schülermateriales vom Schularzt untersucht werden und der Schulohrenarzt nur die Fälle vorgeführt erhält, in welchen der Schularzt eine Erkrankung des Ohres oder des Nasen-Rachentraktes vermutet. Hierdurch ist schon eine gewisse gemeinsame Arbeit des Schulohrenarztes und des Schularztes gegeben. Der Schulohrenarzt soll sich mit dem Schularzt über die grundlegende Form der Untersuchung und Therapie prinzipiell ins Einvernehmen setzen, und ich finde es sehr vorteilhaft, daß der Schulohrenarzt die Untersuchung der Schulkinder im Beisein des Schularztes vornimmt. Die hygienischen Vorschriften für die Ohrgesunden werden meines Erachtens gleichfalls auf einen fruchtbareren Boden fallen, wenn die Schulkinder diese Vorschriften durch die ihnen wohlbekannten und durch den täglichen Verkehr vertrauten Lehrer oder durch den Schularzt erhalten.

In Berndorf erhält jedes Schulkind ein Merkblatt, das unter anderen hygienischen Weisungen auch all das enthält, was für die Ohrhygiene von Bedeutung ist. In großen Schulverbänden mit zahlreichen Kindern sind Konferenzen zwischen dem Schularzt, den Lehrern und dem Schulohrenarzt angezeigt. Diesen Konferenzen könnten fallweise auch die Eltern zugezogen werden. Bei diesen Zusammenkünften werden alle die Hygiene betreffenden Maßregeln

Generated on 2019-10-24 12:28 GMT / http://hdl.handle.net/2027/uc1.b3252758
Public Domain in the United States, Google-digitized / http://www.hathitrust.org/access_use#pd-us-google
Digitized by Google
Original from UNIVERSITY OF CALIFORNIA

besprochen und eine Person delegiert, welche die Schulkinder mit diesen Vorschriften vertraut machen soll.

Mit der einfachen Mitteilung dieser Vorschriften ist noch nichts getan. Wir wissen sehr wohl, daß von den Kindern nur das befolgt wird, was ihnen durch eine Person mitgeteilt wird, die ihre Neigung und ihr Vertrauen genießt. In kleinen Orten, in welchen sich der Schularzt einer großen Popularität erfreut, wird der Schularzt die geeignetste Person für die Abhaltung dieser Vorträge über Ohrhygiene darstellen. In großen Städten kann man die Vorträge den Lehrern überlassen, oder es könnte der Schulohrenarzt einmal des Jahres vor einem aus mehreren Schulen zusammengezogenen Schülermaterial den Vortrag abhalten.

Bei der Untersuchung der Kinder durch den Schulohrenarzt ist derselbe gleichfalls auf die Mitarbeit der gesamten oberwähnten Umgebung des Kindes angewiesen. Es empfiehlt sich, zunächst jeden Zwang zu vermeiden. So wird den Schulkindern in Berndorf und deren Eltern besonders mitgeteilt, daß die Untersuchung durch den Schulohrenarzt keine obligatorische Maßregel, sondern nur einen Vorteil darstellt, der den Kindern und den Eltern durch die Schulverwaltung geboten wird. Eltern, die die Untersuchung für überflüssig halten, brauchen daher ihre Kinder nicht dem Schulohrenarzt zuzuführen. Es zeigt sich nun überraschenderweise, daß im Verlaufe von 3 Jahren alle Schulkinder (im ganzen gegen 550) bis auf wenige Ausnahmen freiwillig sich der Untersuchung unterzogen. Bei der Untersuchung selbst sollen die Eltern oder deren Stellvertreter anwesend sein. Es ist daher Wert darauf zu legen, daß die Ordination des Schulohrenarztes nicht an Werktagen, zumindestens nicht während der landläufigen Arbeitsstunden stattfindet, so daß unter der arbeitenden Bevölkerung die Eltern in der Lage sind, ihre Kinder zum Schulohrenarzt zu begleiten.

Der Schulohrenarzt soll auch das Vertrauen der Eltern und der Kinder zu gewinnen trachten. Ich nehme, auch wenn mir Daten über den Krankheitsfall bereits bekannt sind, stets noch selbst die Anamnese auf und lasse mir ausführlich über den ganzen Krankheitsfall berichten. Der Schularzt, der bei der Untersuchung gleichfalls anwesend ist, kann dabei den Ohrenarzt in seiner Untersuchung wesentlich durch Mitteilung über den übrigen Gesundheitszustand des Kindes fördern. Die Ohruntersuchung selbst findet in Berndorf in vorzüglich eingerichteten Ambulanzräumen der neuen Schule statt, die alle klinischen Behelfe für die ohrenärztliche Untersuchung und die Durchführung kleiner operativer Eingriffe enthalten. Für die ganze Durchführung der Untersuchung ist auch dieser Umstand von Wert. Die Untersuchung ist wesentlich einfacher, wenn die Kinder sich an dem Orte befinden, an welchem gewöhnlich die schulärztlichen Untersuchungen stattfinden, und nicht gezwungen sind, ihnen fremde Ordinationsräume aufzusuchen. Ganz besonderer Mithilfe bedarf aber der

Digitized by Google
Original from UNIVERSITY OF CALIFORNIA
Generated on 2019-10-24 12:28 GMT / http://hdl.handle.net/2027/uc1.b3252758
Public Domain in the United States, Google-digitized / http://www.hathitrust.org/access_use#pd-us-google

Schulohrenarzt, wenn er sicher sein will, daß seine therapeutischen Vorschläge befolgt werden. Handelt es sich um konservative Therapie, so verzeichnet der Schulohrenarzt auf dem bezüglichen Formular seinen Vorschlag und die notwendige Rezeptur. Es wird sich empfehlen, wenn nach Durchführung der gesamten Untersuchungen der Schulohrenarzt sich zunächst mit dem Schularzt, weitergehend mit dem Familienarzt ins Einvernehmen setzt und mit beiden in einer kurzdauernden Konferenz den Krankheitsfall und seine Behandlung bespricht. Die therapeutischen oder hygienischen Vorschläge des Schulohrenarztes werden dadurch den Eltern gegenüber von seiten des Schularztes oder des Familienarztes verstärkt.

Man hat dann die Freude zu sehen, daß die Vorschläge wirklich befolgt werden. Auch kann sehr leicht und einfach auf Grundlage einer persönlichen Aussprache in den meisten Fällen die Behandlung dem Schularzt oder dem Familienarzt übertragen werden. Dies ist allerdings in Berndorf besonders einfach, weil dort nur wenige Ärzte ansässig sind und die größere Mehrzahl der Kinder der arbeitenden Bevölkerung und damit Krankenkassen angehört. In großen Städten wird in der Behandlungsfrage immer eine große Schwierigkeit darin gefunden werden, den Arzt der Familie zu veranlassen, die therapeutischen Vorschläge des Schulohrenarztes mit dem genügenden Nachdruck zu unterstützen. Bleibt aber die Unterstützung aus, so sind in der großen Mehrzahl der Fälle — und darüber dürfen wir uns leider nicht täuschen — die therapeutischen Vorschläge des Schulohrenarztes wirkungslos.

Ist der Schulohrenarzt schon, wenn es gilt, seine Maßnahmen bei der konservativen Behandlung durchzuführen, auf die Mitarbeit des Schularztes und des Familienarztes angewiesen, so gilt dies in noch verstärktem Grade, wenn sich die Notwendigkeit eines operativen Eingriffes ergibt. In Berndorf ist die Einrichtung getroffen, daß der Schulohrenarzt während der im Mai stattfindenden Ordinationen auch die nötigen operativen Eingriffe durchführt. Die größte Mehrzahl der Eingriffe wird durch die Tonsillotomie und Adenotomie (30—50 jährlich) dargestellt.

Dabei empfiehlt sich folgender Vorgang:

Der Schulohrenarzt verständigt den Schularzt und den Familienarzt von der Notwendigkeit des Eingriffes. Am besten ist es, diesen beiden auch die notwenige Rücksprache mit den Eltern zu überlassen. Es zeigt sich, daß der den Eltern und Kindern nur wenig bekannte Schulohrenarzt, namentlich in den ersten Jahren seiner Tätigkeit, bei den Pat. und den Eltern nur einen geringen Einfluß besitzt. Setzt jedoch der Schularzt oder der Familienarzt den Eltern und bei größeren Kindern auch diesen die Notwendigkeit und die segensreichen Folgen des Eingriffes auseinander, so erfolgt ohne Schwierigkeit die Zustimmung zur Operation. In Berndorf ist hier insofern eine Vereinfachung gegeben, als von vornherein, wenn irgend möglich, der Schularzt während der

Digitized by Google
Original from UNIVERSITY OF CALIFORNIA
Generated on 2019-10-24 12:28 GMT / http://hdl.handle.net/2027/uc1.b3252758
Public Domain in the United States, Google-digitized / http://www.hathitrust.org/access_use#pd-us-google

ganzen Dauer der schulohrenärztlichen Untersuchung in der Schulklinik anwesend ist. In vielen Fällen ist er zugleich als Kassenarzt auch der Arzt der betreffenden Familie. In anderen Fällen ist es notwendig, in einer besonders anberaumten, nach Abschluß der ohrenärztlichen Untersuchung erfolgenden Konferenz mit den übrigen Familienärzten die Indikationen und die Notwendigkeit der Operation in einzelnen Fällen zu besprechen. Dieses Zusammenarbeiten ist auch nötig, weil ja dem Schularzt beziehungsweise dem Familienarzt (es ist dies in Berndorf dem Entschluß der Eltern anheimgestellt) die kontrollierende Nachuntersuchung obliegt.

Es hat sich mir in vielen Fällen nicht überflüssig erwiesen, auch noch die Eltern des Kindes zu untersuchen, wenn die Anamnese Anhaltspunkte über eine Ohrerkrankung der Eltern enthält. Auch dadurch ist man eher imstande, einem Verständnis für die Ohrhygiene in einzelnen Fällen Eingang zu verschaffen und durch nichts kann die Indolenz besser bekämpft werden, als daß man durch einen milden, besser gesagt freundlichen Zwang die ganze Familie dazu bringt, Erkrankungen des Gehörorganes und des Nasen-Rachentraktes nicht zu vernachlässigen, sondern ärztliche Hilfe aufzusuchen.

Zum Schlusse seien die das Gehörorgan und den Nasen-Rachentrakt betreffenden hygienischen Vorschriften ausgeführt:

1. Die Ohrmuschel ist täglich zu waschen.

2. Der äußere Gehörgang wird dadurch gereinigt, daß man den Gehörgangseingang mit der durch das Handtuch bedeckten Kuppe des kleinen Fingers säubert. Die Verwendung von Instrumenten (Ohrlöffel, Zahnstocher und Zündhölzer) zur Säuberung des äußeren Gehörganges ist zu widerraten. Bei Kindern bis zum zehnten Lebensjahr ist eine starke Absonderung von Ohrwachs (Ohrenschmalz) normal. Beseitigt man dieses normale Sekret durch Instrumente, so werden durch den Hautreiz die Drüsen nur zu gesteigerter Absonderung von Ohrwachs angeregt und schließlich eine dauernd krankhaft vermehrte Sekretion hervorgerufen. Die Verwendung von Instrumenten im äußeren Gehörgang bringt außerdem die Gefahr der Trommelfellverletzung mit sich.

3. Zeitweises (periodisches) Schlechthören ist eine krankhafte Erscheinung.

4. Eiterabfluß aus dem äußeren Gehörgang (Ohrenfluß) erfordert eine sofortige ärztliche Untersuchung. Vernachlässigung des Ohrenflusses kann schwere, das Gehör, ja sogar das Leben des Pat. bedrohende Erscheinungen hervorrufen.

5. Zu Erkältung neigende Kinder sollen bei schlechter Witterung die Ohren durch eine dünne Wattelage verschlossen tragen.

6. Zeigt sich bei Kindern zur Zeit einer Erkältung oder eines Schnupfens ein verschlechtertes Hörvermögen, so ist das Kind durch den Arzt zu untersuchen. Der Versuch einer Abhärtung ist in solchen Fällen wirkungslos, mit-

Digitized by Google
Original from UNIVERSITY OF CALIFORNIA
Generated on 2019-10-24 12:28 GMT / http://hdl.handle.net/2027/uc1.b3252758
Public Domain in the United States, Google-digitized / http://www.hathitrust.org/access_use#pd-us-google

unter für das Gehörorgan schädlich. Wintersport ist bei solchen Kindern nicht zu empfehlen.

7. Ohrerkrankungen, die im Verlaufe von akuten Infektionskrankheiten auftreten (Scharlach, Masern, Diphtherie, Mumps, Blattern) machen eine sofortige ärztliche Behandlung notwendig, da sie sonst zu schweren Folgezuständen führen können.

8. Einträufelungen in den Gehörgang sind nur in Fällen von Ohrerkrankung und nach besonderer ärztlicher Ordination erlaubt. Das Eindringen von kalter Flüssigkeit in den Gehörgang kann Entzündungen des Trommelfells nach sich ziehen.

Resümee:

1. Für eine ersprießliche Tätigkeit des Schulohrenarztes ist es notwendig, daß die Lehrer und Eltern der Schüler über ohrhygienische Fragen aufgeklärt werden.

2. In regelmäßigen Zeitabschnitten sind vom Schularzt oder von einer Lehrperson Vorträge über Körperhygiene zu halten (Somatologie), bei welchen auch die Ohrhygiene ausführlich zu erörtern ist.

3. In größeren Städten empfiehlt es sich, daß der Schulohrenarzt einmal des Jahres vor den aus mehreren Schulen zusammengezogenen Schülern die Hygiene des Ohres und des Nasen-Rachentraktes bespricht.

4. Der Schularzt untersucht gelegentlich der Gesamtuntersuchung der Schulkinder Ohr, Nase und Rachen der Kinder. Dem Schulohrenarzt werden nur diejenigen Kinder vorgeführt, bei welchen er im Ohr, in der Nase oder dem Rachen Krankheitsveränderungen vorgefunden hat.

5. Der Schulohrenarzt führt die Untersuchung der Schulkinder womöglich in der Anwesenheit des Schularztes und der Eltern der Kinder aus.

6. Auf den Vorladungsformularen für diese Untersuchung wird ausdrücklich den Eltern gegenüber bemerkt, daß die Untersuchung durch den Schulohrenarzt für die Kinder nicht obligatorisch ist.

7. Der Schulohrenarzt untersucht das Kind, stellt die Diagnose und bestimmt die Form der Behandlung.

8. Die konservative Therapie wird dem Familienarzt übertragen, am besten auf der Grundlage einer Besprechung zwischen Schulohrenarzt, Schularzt und Familienarzt. Diese Besprechung hat nach Abschluß größerer Ordinationen stattzufinden. Fallweise kann diesen Konferenzen ein Vertreter der Lehrerschaft beigezogen werden.

9. Die Durchführung operativer Eingriffe ist dem Schulohrenarzt zu übertragen. Der Schularzt oder der Familienarzt übernehmen es, nach Einholung der Meinung des Schulohrenarztes die Eltern über die Notwendigkeit des Eingriffes aufzuklären und von ihnen die Zustimmung zur Durchführung desselben zu erlangen.

Generated on 2019-10-24 12:28 GMT / http://hdl.handle.net/2027/uc1.b3252758
Public Domain in the United States, Google-digitized / http://www.hathitrust.org/access_use#pd-us-google
Digitized by Google
Original from UNIVERSITY OF CALIFORNIA

10. Durch allgemein verständliche Vorträge über Somatologie, die am besten durch den Schularzt abgehalten werden, werden die Eltern über die Wichtigkeit des Gehörorganes für den Unterrichtserfolg und die Intelligenz des Kindes aufgeklärt.

11. Es empfiehlt sich die Ausarbeitung eines Merkbogens für den Gebrauch der Schulkinder, der Eltern und der Lehrer, in welchem in Form einzelner Absätze alle wichtigen, die Ohrhygiene betreffenden Tatsachen zusammengefaßt sind.

Literatur: 1. G. Alexander, Über schulärztliche Ohruntersuchungen an der Volksschule zu Berndorf in Niederösterreich im Frühjahr 1908. Der Schularzt, XXII. Jahrg., 1909. — 2. Bezold, Leitsätze für die Untersuchung des Ohres in der Schule. — 3. R. Dehne, Die Organisation des schulärztlichen Dienstes zu Berndorf in Niederösterreich im Herbst 1907. Monatsschr. f. Gesundheitspflege, 1908. — 4. Derselbe, Vorschläge zur dauernden Organisation des schulärztlichen Dienstes an der Volksschule zu Berndorf in Niederösterreich. Der Schularzt, XXI. Jahrg., 1908. — 5. A. Hartmann und K. A. Passow, Die Schwerhörigkeit in der Schule. Verhandlungen der deutschen otolog. Gesellschaft, Homburg, Wiesbaden 1905, Bergmann. — 6. A. Hartmann, Die Schule für Schwerhörige. Deutsche med. Wochenschrift, 1910, Nr. 15. — 7. Th. Heller und v. Pirquet, Der Stand der Schularztfrage in Österreich. Verhandl. d. österr. Gesellsch. f. Kinderforschung in Wien, Januar 1908. Volksschriften d. österr. Gesellsch. f. Gesundheitspflege, Nr. 20. — 8. Nadoleczny, Rachenmandeloperationen und Sprachstörungen. Münchener med. Wochenschrift, 1910, Nr. 3.

Aus der k. k. Universitäts-Ohrenklinik in Wien (Vorstand: Prof. Dr. Viktor Urbantschitsch).

Gehörorgan und multiple Sklerose.

Von Dr. **Oscar Beck**, Aspirant der Klinik.

(Mit 1 Figur.)

Über das Verhalten des Gehörorganes bei der multiplen Sklerose ist so gut wie gar nichts bekannt und in der Literatur konnte ich, soweit mir diese zugänglich war, nichts über diesen Gegenstand finden. Und doch liegt der Gedanke sehr nahe, daß analog den Veränderungen am Sehnerven auch solche am Hörnerven auftreten müßten oder wenigstens könnten. Von diesem Gedanken ausgehend, habe ich vor mehr als einem Jahre in Gemeinschaft mit Herrn Dr. Biach von der Klinik v. Strümpell eine größere Zahl von multiplen Sklerosen eingehend und mit den verfeinertsten Untersuchungsmethoden untersucht, ohne zu einem greifbaren Resultate zu gelangen. Selbst bei sehr vorgeschrittenen Fällen war das Hörvermögen, mit dem Bárányschen Lärmapparate geprüft, kaum merklich herabgesetzt, der Vestibularapparat zeigte so-

Digitized by Google
Original from UNIVERSITY OF CALIFORNIA
Generated on 2019-10-24 12:28 GMT / http://hdl.handle.net/2027/uc1.b3252758
Public Domain in the United States, Google-digitized / http://www.hathitrust.org/access_use#pd-us-google

wohl bei Vorhandensein als auch bei Fehlen von spontanem Nystagmus auf Dreh- und kalorische Reize typische Reaktionen, das heißt, wurde ein Kranker mit spontanem, horizontalen Nystagmus mit Wasser über respektive unter Körpertemperatur gespült, so trat ein deutlich vestibulärer Nystagmus zur selben respektive zur entgegengesetzten Seite auf. Bei der Untersuchung auf dem Drehstuhle wurde ein horizontaler, spontaner Nystagmus nach Aufhören des Drehreizes deutlich verstärkt.

Nun wurden in der letzten Zeit zwei Nervenkranke zur Untersuchung ihres Gehörorganes unserer Klinik überwiesen.

Beide Fälle ergaben Befunde, die meines Wissens noch nie beobachtet wurden und von prinzipieller Bedeutung zu sein scheinen.

Wenn auch bei beiden Kranken die klinische Diagnose „multiple Sklerose" nicht mit absoluter Sicherheit gestellt werden kann — es handelt sich um ganz initiale Fälle —, so spricht doch fast alles für dieses Krankheitsbild und per exclusionem sind wir zur Annahme dieser Diagnose berechtigt.

Es ist auch merkwürdig und kaum ein Zufall, daß die Ohrbefunde dieser beiden Patienten viel Ähnliches haben, und gerade jene Symptome, die für die multiple Sklerose bei anderen Nerven und ganzen Segmenten als charakteristisch angesehen werden können, bei beiden identisch sind.

Damit ist aber keineswegs gesagt, daß die zu beschreibenden Symptome am Gehörorgane sich bei allen Sklerosen finden müssen; es wird aber gewiß manche Fälle geben, bei denen der Ohrbefund zur Frühdiagnose viel beitragen kann, natürlich nur dann, wenn der Octavus respektive das Vestibularisgebiet von den pathologischen Veränderungen befallen ist. Auch der Augenspiegelbefund zeigt nur in einer gewissen Zahl von Fällen Abblassung der Papille und Aufgabe weiterer Untersuchungen muß es sein, festzustellen, wie oft das Octavusgebiet bei der multiplen Sklerose beteiligt ist.

Bevor ich auf die Besprechung meiner 2 Fälle näher eingehe, will ich der Klarheit halber deren Krankengeschichte wiedergeben.

K. U.[1]), 31 Jahre alt, Handlungsgehilfe, hatte keine Kinderkrankheiten durchgemacht und war bis vor 3 Monaten stets gesund. Kein Nikotin- und Alkoholmißbrauch, keine venerische Infektion, Wassermannsche Reaktion negativ.

Vor 3 Monaten begann Pat. an zeitweise auftretenden Schwindelattacken zu leiden, die sich besonders nach geistiger Anstrengung einstellten und unabhängig von der Kopfhaltung waren. Dabei bestand kein Ohrensausen und kein Erbrechen. Über eine bestimmte Richtung der Scheindrehung der Gegenstände weiß Pat. nichts anzugeben, dagegen fiel es ihm auf, daß er im Anschluß an diese Schwindelattacken am linken Ohre schlechter hörte.

---

[1]) O. Beck, Demonstration in der Österreichischen Otologischen Gesellschaft, 26. April 1910.

Digitized by Google
Original from UNIVERSITY OF CALIFORNIA
Generated on 2019-10-24 12:28 GMT / http://hdl.handle.net/2027/uc1.b3252758
Public Domain in the United States, Google-digitized / http://www.hathitrust.org/access_use#pd-us-google

Otologischer Befund: Auf beiden Seiten normale Trommelfelle. Spontaner, ganz geringer Nystagmus rotatorius et horizontalis nach rechts. Nystagmus vom selben Typus nach links (kranke Seite), jedoch deutlich stärker. Bei Blick nach auf- respektive abwärts geringer vertikaler Nystagmus, aber nicht konstant. Bei Blick geradeaus kein Nystagmus, dagegen Strabismus convergens.

Rechts: Normaler Stimmgabelbefund, normales Gehör, der Vestibularapparat zeigt auf alle Reize typische Reaktion.

Links: Totale Taubheit (mit dem Bárányschen Lärmapparat untersucht); Ausspritzen des linken Ohres mit ganz kaltem Wasser (zwei Irrigatoren), ebenso mit 45° Wasser ergibt totale Unerregbarkeit des vestibularen Labyrinthanteiles. Die Untersuchung auf dem Drehstuhle zeigt für die Dauer des Nachnystagmus das Verhältnis 1 : 3.

Spült man das rechte (gesunde) Ohr des aufrecht stehenden Pat. mit Wasser unter Körpertemperatur, so fällt er nach links. Wird der Kopf nach rechts respektive links vorn oder hinten gedreht, so ändert sich die Fallrichtung nicht und es besteht konstant die Tendenz des ganzen Körpers, nach links zu fallen.

Beim Rombergschen Versuch fällt der Kranke nach links. Veränderung der Kopfstellung ändert die Fallrichtung nicht.

Nervenbefund (Primarius Dr. Infeld): Beiderseits Steigerung der Patellarsehnenreflexe und beiderseits grobe Fehler beim Finger-Nasenversuch. Sonst gänzlich negativer Befund.

Augenbefund (Dr. O. Ruttin): Fundus beiderseits normal. Beiderseitige Parese des Nervus abducens, infolge dessen spastische Konvergenz.

Nach 3 Tagen kam Pat. zu einer neuerlichen Untersuchung, Dabei zeigte es sich, daß der Kranke auf dem linken Ohre, das vor 3 Tagen ganz taub war, mit dem Bárányschen Lärmapparat Konversationssprache fast $^1/_2$ *m* weit hörte. Wurde das linke Ohr mit Wasser unter Körpertemperatur gespült, so trat schon nach einigen Sekunden ein kräftiger Nystagmus rotatorius et horizontalis nach rechts auf, bei Spülung mit 45° Wasser Nystagmus vom selben Typus nach links. Dabei bestand sehr starkes Schwindelgefühl, Brechreiz und Fallen des Kranken nach links, unabhängig von der Kopfhaltung.

Im Verlaufe einer siebenwöchentlichen Beobachtungszeit änderte sich am Nerven- und Augenbefund nichts. Die otologische Untersuchung wurde zehnmal vorgenommen. Dabei erwiesen sich sechsmal der cochleare und vestibuläre Labyrinthanteil vollkommen unerregbar, viermal waren beide Anteile, abgesehen von der Herabsetzung der Hörweite, ohne pathologische Veränderung.

Ein deutlicher Unterschied in der Intensität des spontanen Nystagmus bestand bei den verschiedenen Untersuchungen nicht. Auch deutete anamnestisch nichts auf eine plötzliche Labyrinthausschaltung in der Zwischenzeit.

Generated on 2019-10-24 12:28 GMT / http://hdl.handle.net/2027/uc1.b3252758
Public Domain in the United States, Google-digitized / http://www.hathitrust.org/access_use#pd-us-google
Digitized by Google
Original from UNIVERSITY OF CALIFORNIA

Der zweite Kranke stand auf der Klinik des Prof. v. Wagner in Pflege und Herr Assistent Dr. v. Economo, dem ich an dieser Stelle für die Überlassung des Falles bestens danke, hatte das Bestehen einer multiplen Sklerose als die allerwahrscheinlichste Diagnose angenommen. In engere Differentialdiagnose kam noch ein Kleinhirntumor.

F. H.[1]) Frühere Anamnese belanglos. Seit 7 Monaten zeitweise Schwindel, Ohrensausen und Schwerhörigkeit. Der Schwindel soll so stark gewesen sein, daß Pat. öfters beim Versuche aufzustehen umfiel. Beim Liegen hatte er das Gefühl, als ob das Bett schaukle. Einen Einfluß der Kopfstellung auf die Intensität des Schwindels hat der Kranke nicht bemerkt. Beim Liegen im Bette wurde keine Körperlage bevorzugt.

Nervenstatus: Leichte Protrusio bulbi rechts > links, Lidtremor, kein Graefe. Pupillen reagieren prompt auf Licht und Akkommodation. Fundus beiderseits normal. Gesichtsfeld nicht eingeschränkt. Geruch beiderseits herabgesetzt links > rechts. Kornealreflex rechts = links. Keine Sensibilitätsstörung im Gesicht. Nystagmus siehe otologischer Befund.

Facialis in allen 3 Ästen prompt.

Trigeminus intakt.

Zunge wird gerade vorgestreckt, zeigt starken Tremor. Gaumensegel symmetrisch. Rachenreflex lebhaft, kein Schwindel bei verschiedenen Kopfbewegungen. Keine Struma, auch substernal nichts nachweisbar. Keine abnormale Pulsation am Halse.

Tremor der Hände, keine Ataxie. Beim Gehen Schwanken nach rechts und links.

Reflexe lebhaft, beiderseits gleich.

Dauerfußklonus nicht erzeugbar. Wird aber die rückhaltende Hand entfernt, so persistiert der Klonus als Zitterbewegung des Fußes und des Unterschenkels. Bei Prüfung des Fußklonus fällt auf, daß, während die Hand mit gleicher Stärke gehalten wird, dieser an Intensität bald zu-, bald abnimmt. Sensibilität der Extremitäten und des Körpers ohne Störung.

Eine Stunde nach dieser Untersuchung wird konstatiert, daß der früher vorhandene Nystagmus fehlt. Es besteht jetzt Dauerfußklonus rechts. Klonischer Achillessehnenreflex beim Beklopfen der Sehne.

Otologischer Befund: Beiderseits normale Trommelfelle mit durchscheinendem, langen Amboßfortsatz. Grobschlägiger, horizontaler und rotatorischer Nystagmus nach beiden Seiten, bei Blick nach rechts und nach links. Der Nystagmus nach rechts (kranke Seite) ist kräftiger als der nach links. Bei Blick geradeaus kein Nystagmus. Bei Blick nach auf- respektive abwärts be-

[1]) O. Beck, Demonstriert in der Österreichischen Otologischen Gesellschaft, 26. April 1910.

Digitized by Google
Original from UNIVERSITY OF CALIFORNIA
Generated on 2019-10-24 12:28 GMT / http://hdl.handle.net/2027/uc1.b3252758
Public Domain in the United States, Google-digitized / http://www.hathitrust.org/access_use#pd-us-google

steht ein rein vertikaler Nystagmus, der in seiner Intensität stark wechselt und nicht immer vorhanden ist. Auch der Nystagmus vestibulären Charakters bei seitlicher Blickrichtung wechselt bei derselben Untersuchung in seiner Stärke.

Linkes Ohr: Normale Hörweite für Konversations- und Flüstersprache, alle Stimmgabeln normal gehört, Rinne positiv, Weber nach links lateralisiert. Wegen des bestehenden spontanen Nystagmus wird zur Prüfung der Erregbarkeit des Vestibularapparates dem Kranken der Bárányesche Blickfixator aufgesetzt und jene Augenstellung fixiert, bei der kein spontaner Nystagmus besteht. Die kalorische Erregbarkeit, kalt und warm, läßt sich in typischer Weise auslösen.

Rechtes Ohr: Totale Taubheit (mit Lärmapparat geprüft) für die Sprache. Stimmgabel auch beim stärksten Anschlag nicht gehört. Vestibularapparat auf Spülung gänzlich unerregbar. Nach der Drehung auf dem Drehstuhle entsteht kein Nachnystagmus.

Nach 5 Tagen wurde ein neuerlicher Befund aufgenommen: Am linken Ohre hatte sich seit der letzten Untersuchung nichts geändert.

Das rechte Ohr war, wieder mit dem Lärmapparate geprüft, gänzlich taub, dagegen reagierte der Vestibularapparat auf Zuleitung von Kälte und Wärme in der usuellen Weise, es entstand ein rotatorischer und horizontaler Nystagmus nach links bei kalter Spülung und ein Nystagmus mit den gleichen Komponenten nach rechts bei Spülung mit Wasser über Körpertemperatur.

Wurde bei dem aufrecht stehenden Kranken ein vestibulärer Nystagmus erzeugt, der Pat. angewiesen, mit geschlossenen Füßen frei zu stehen, so war, ganz unabhängig von der Richtung des Nystagmus, unabhängig von der Schädelhaltung, stets die Tendenz vorhanden, mit dem ganzen Körper nach rechts und hinten zu fallen.

Diesmal bestand einseitige Blicklähmung nach links.

Der Kranke wurde in Intervallen von 3—5 Tagen untersucht. Die bisherige Beobachtungsdauer beträgt 2 Monate.

Es zeigte sich, daß der Befund an den Augenmuskeln ein außerordentlich wechselnder war. Abducensparese rechts, Blicklähmung nach rechts, Abducensparese links und Blicklähmung nach links wechselten ganz unregelmäßig miteinander, ohne daß jemals Doppelbilder bestünden. Das rechte Ohr blieb durch die ganze Zeit komplett taub. Der Vestibularapparat war bei mehr als der Hälfte der Untersuchungen in typischer Weise erregbar, bei der anderen Hälfte reagierte er auf keinen der zugeführten Reize. Dabei bestand konstant ein vestibulärer Nystagmus nach beiden Seiten, dessen Intensität vom jeweiligen Zustand des Labyrinthes unabhängig war.

Differentialdiagnose: Auf Grund des Befundes bei diesen Kranken müßte man an Hysterie, an einen Hirntumor und an multiple Sklerose denken.

Digitized by Google
Original from UNIVERSITY OF CALIFORNIA
Generated on 2019-10-24 12:28 GMT / http://hdl.handle.net/2027/uc1.b3252758
Public Domain in the United States, Google-digitized / http://www.hathitrust.org/access_use#pd-us-google

Transitorische Taubheit wurde bei Hysterie schon mehrere Male beobachtet. Doch läßt sich der Wechsel von Erregbarkeit und Unerregbarkeit des Vestibularapparates auf dieser Basis nicht erklären. Auch fehlte bei den Pat. jedes hysterische Stigma.

Beim ersten Fall ist der neurologische Befund von seiten der Hirnnerven gänzlich negativ, mit Ausnahme der beiderseitigen Abducensparese. Ein Hirntumor, der gar keine anderen Erscheinungen macht als eine beiderseitige Abducensparese, ist anatomisch undenkbar. Die temporäre Ausschaltung beider Labyrinthanteile läßt auf eine Octavusstammerkrankung schließen. Ein Tumor könnte eine zeitweilige Ausschaltung des Akusticusstammes dann bewirken, wenn er zeitweise Symptome von Hirndruck machen könnte. Würde man zum Beispiel an einen Hydrocephalus mit akuten Nachschüben denken, so müßten außer der Akusticusaffektion noch andere Zeichen eines gesteigerten Druckes im Schädelinnern nachweisbar sein. Solche Symptome fehlen bei dem Kranken, auch hatte er keine Stauungspapille.

Akut auftretende Ausfallserscheinungen beider Labyrinthabschnitte mit retrolabyrinthärem Sitz der Erkrankung sind selten und wurden nur bei Basisfrakturen, Embolien, Blutungen, Leukämie gesehen.

Eine retrolabyrinthäre Erkrankung, die Symptome beider Labyrinthapparate macht, ist auch die Polyneuritis cerebralis ménièreformis (Frankl-Hochwart).

Ansonsten besteht der von Ruttin aufgestellte Satz aufrecht, daß Reiz- oder Ausfallserscheinungen seitens des Cochlearapparates bei intaktem Vestibularapparat, akute Reiz- oder Ausfallserscheinungen seitens des Vestibularapparates bei intaktem Cochlearapparat auf einen retrolabyrinthären Sitz der Erkrankung hinweisen, und daß akut auftretende Reiz- oder Ausfallserscheinungen seitens des Vestibular- und Cochlearapparates zugleich häufiger durch endo- als durch retrolabyrinthäre Erkrankungen bedingt sind. In einem Falle von Ruttin, der von internistischer Seite als Kleinhirntumor diagnostiziert wurde, bestand eine isolierte Erkrankung des Nervus vestibularis auf rheumatischer Basis, die innerhalb 14 Tage auf Salicylmedikation gänzlich verschwand.[1])

In einem Falle von Neumann[2]) stellte sich nach einer Angina hochgradige Schwerhörigkeit und Ausschaltung des Vestibularis ein. Gleichzeitig bestand ein Herpes der Ohrmuschel. Nach 3 Wochen waren die Erscheinungen geschwunden. Einen ähnlichen Befund erhob Neumann[3]) bei einer Kranken.

---

[1]) E. Ruttin, Zur Differentialdiagnose der Labyrinth- und Hörnervenerkrankung. Zeitschr. f. Ohrenheilk. u. f. d. Krankheiten der oberen Luftwege, 1909, Bd. 57, Heft 4.

[2]) H. Neumann, Österr. Otol. Gesellsch., 1907.

[3]) H. Neumann, Österr. Otol. Gesellsch., 1910.

Digitized by Google
Original from UNIVERSITY OF CALIFORNIA
Generated on 2019-10-24 12:28 GMT / http://hdl.handle.net/2027/uc1.b3252758
Public Domain in the United States, Google-digitized / http://www.hathitrust.org/access_use#pd-us-google

die vor 3 Monaten ein Schädeltrauma erlitten hatte. Bondy hat einen Fall von Neuritis des N. vestibularis auf luetischer Basis beschrieben, bei dem das Gehör Fl. 11 *m* betrug; später gesellte sich eine luetische Fazialisparese hinzu.[1]) Und Leidler hat aus der Poliklinik eine isolierte akute Erkrankung des linken Vestibularapparates demonstriert, die wahrscheinlich infolge einer Intoxikation (Wurstvergiftung) entstanden war.[2])

Oftmalige totale und gleichzeitige Ausschaltung des Cochlear- und Vestibularapparates mit Wiederkehr der Funktion wurde bisher noch nicht beschrieben und kann am leichtesten durch retrolabyrinthäre pathologische Veränderungen, am wahrscheinlichsten im Octavusstamm erklärt werden, während Fälle, bei denen nur ein Labyrinthanteil plötzlich die Funktion versagte, schon öfter beobachtet wurden.

Nun gehört gerade der Wechsel von Funktion und Parese der verschiedensten Nerven und ganzen Segmente zum typischen Bild der multiplen Sklerose. Auch die Disharmonie zwischen objektivem Befund, das ist die temporäre Ausschaltung des Labyrinthes und subjektiver Beschwerden (geringer Schwindel, kein Brechreiz etc.), sprechen für diese Diagnose und finden eine Analogie im Augenbefund solcher Kranker, wo nicht selten Blindheit bei fast normaler Papille oder relativ gutes Sehvermögen bei hochgradiger Abblassung besteht.

Merkwürdig ist ferner die atypische Fallrichtung beider Kranken nach Zuleitung vestibulärer Reize und die Unabhängigkeit des Rombergschen Versuches respektive der Fallrichtung von der Richtung des bestehenden spontanen Nystagmus.

Die bei Erkrankungnn des Kleinhirnes zu beobachtenden Gleichgewichtsstörungen unterscheiden sich nach Bárány von den vestibulär ausgelösten dadurch, daß die strikte Relation zwischen Art und Richtung des Nystagmus und Richtung der Gleichgewichtsstörung verloren geht. Bei diesen Gleichgewichtsstörungen ändert auch Veränderung der Kopfstellung nicht die Fallrichtung. Bestünde zum Beispiel bei einem in bezug auf sein Kleinhirn gesunden Menschen ein Nystagmus rotatorius vestibulären Ursprunges nach links, so fällt Pat. beim Rombergschen Versuch nach rechts; dreht man ihm den Kopf um 90° nach rechts, so fällt er nach rückwärts, dreht man ihm den Kopf um 90° nach links, so fällt er nach vorne. Dieses von Bárány[3]) gefundene Gesetz für die Beziehung zwischen Richtung des Nystagmus und Richtung des Fallens ist den vestibulären Gleichgewichtsstörungen charakteristisch und bei keinem meiner zwei Kranken vorhanden.

---

[1]) Österr. Otol. Gesellsch., Dezember 1909.

[2]) Österr. Otol. Gesellsch., November 1909.

[3]) R. Bárány, Ein neues vestibuläres Symptom bei Erkrankungen des Kleinhirnes. XVI. internat. Kongreß in Budapest 1909.

Digitized by Google
Original from UNIVERSITY OF CALIFORNIA
Generated on 2019-10-24 12:28 GMT / http://hdl.handle.net/2027/uc1.b3252758
Public Domain in the United States, Google-digitized / http://www.hathitrust.org/access_use#pd-us-google

Zur Erklärung dieses Symptomes — dabei halte ich mich an die von Bárány gegebene Deutung — wären zunächst Veränderungen im Deitersschen Kerne heranzuziehen.

Damit die Veränderung der Kopfstellung während des Bestehens eines vestibulären Nystagmus eine Änderung der Fallrichtung bewirke, müssen Verbindungen von der tiefen Sensibilität zu den Kernen bestehen, in welchen der reflektorische Einfluß des Nervus vestibularis auf die Körpermuskulatur sich geltend macht. Hier käme zuerst der Deiterssche Kern in Betracht. Bekannt ist, daß der Vestibularnerv viele Verbindungen mit diesem Kerne hat und daß von ihm Fasern zu den Vorder- und Seitenhörnern des Rückenmarks ziehen, die die Innervation der Körpermuskulatur beeinflussen können. Was aber die Beziehungen des Deitersschen Kernes zu der tiefen Sensibilität des Nackens betrifft, so ist es unmöglich, daß dieser Kern für sich das Zentrum darstellt, in dem die Auslösung der Reaktionsbewegungen bei vestibulären Reizen zustande kommen. Man muß also, nach Bárány[1]), nach einem anderen Zentrum Umschau halten.

Nun ziehen vom Deitersschen Kern zahlreiche Bahnen in das Kleinhirn, die tiefe Sensibilität des Halses besitzt reichliche Verbindungen mit den Kleinhirnkernen und rückläufige Fasern begeben sich vom Kleinhirn zum Deitersschen Kern. Man darf daher annehmen, daß im Kleinhirn alle die verlangten Bahnen zusammentreffen, um die bei vestibulären Reizen auftretenden Reaktionsbewegungen auszulösen. Es ist daher begreiflich, daß bei Kleinhirnerkrankungen Störungen in diesen Reaktionsbewegungen sich zeigen werden, namentlich auch der vestibulären Reize.

Auf Grund dieser Ausführungen kann ich bei beiden Kranken außer im Octavusgebiet einen Herd im Kleinhirn annehmen, und zwar, wie ich noch später zeigen werde, einen sklerotischen Plaque.

Für diese Diagnose spricht noch ein zweites, sehr wichtiges Moment: Das Überwiegen der Intensität des spontanen Nystagmus zur kranken Seite (bei beiden Pat.) und das Ergebnis der doppelseitigen, gleichzeitigen Spülung nach Ruttin.[2])

Werden nämlich beide Labyrinthe eines ohrgesunden Menschen gleichzeitig und gleichartig gereizt, zum Beispiel mit Wasser unter Körpertemperatur, so hat jedes Labyrinth die Tendenz, einen Nystagmus zur anderen Seite zu bewirken. Diese beiden, an Intensität gleich starken Nystagmen heben einander auf und die Augen des derart Gespülten bleiben in Ruhestellung. Ist dagegen ein Labyrinth untererregbar, so überwiegt der vom stärker erregbaren

[1]) R. Bárány, Österr. Otol. Gesellsch., 28. November 1909.

[2]) E. Ruttin, Zur Differentialdiagnose der Erkrankungen des vestibulären Endapparates, des Vestibularnerven und seiner zentralen Bahnen.

Digitized by Google
Original from UNIVERSITY OF CALIFORNIA
Generated on 2019-10-24 12:28 GMT / http://hdl.handle.net/2027/uc1.b3252758
Public Domain in the United States, Google-digitized / http://www.hathitrust.org/access_use#pd-us-google

Labyrinthe ausgelöste Nystagmus und die Augenbewegung ist gegen die kranke respektive weniger erregbare Seite gerichtet. Außerdem konnte Ruttin auf Grund dieser Untersuchungsmethode annehmen, daß die Bahnen, welche Vestibulariskern und Kleinhirn verbinden, einen hemmenden Charakter besitzen. Werden nun diese Bahnen durch irgend welche pathologische Prozesse geschädigt (Kleinhirntumoren, Kleinhirnabsceß), so fällt für die erkrankte Seite diese Hemmung fort, das Labyrinth der betreffenden Seite besitzt einen höheren Tonus als das der gesunden Seite, woraus ein zur kranken Seite gerichteter spontaner Nystagmus resultiert.

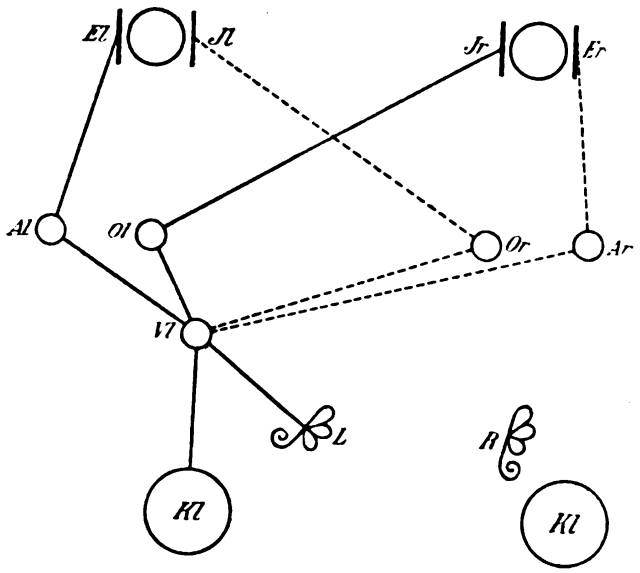

Schema nach Ruttin.
Kl = Kleinhirn; *L* = linkes Labyrinth; *Vl* = linker Vestibulariskern; *Al* = linker Abduzenskern; *Ol* = linker Oculomotoriuskern; *El* = linker Musculus rectus externus; *Jl* = linker Musculus rectus internus. Die Bezeichnung für rechts ist analog.

Den zur kranken Seite gerichteten spontanen Nystagmus bei Abscessen im Kleinhirn haben Neumann und Bárány ausführlich beschrieben.

Bei meinen zwei Kranken bestand ein derartiger spontaner Nystagmus, dessen Intensität von der jeweiligen Labyrintherregbarkeit ganz unabhängig war und sicher an Stärke spontan nicht wechselte, wenn der kranke Vestibularapparat reagierte oder nicht. Dies spricht unzweifelhaft für einen zentralen Sitz der Erkrankung, bei welchem nach Bárány der Nystagmus niemals verschwindet, was einen Hauptunterschied gegen Nystagmus bei Labyrintherkrankungen darstellt. Ergab nun die kalorische Prüfung der erkrankten Seite, daß der Vesti-

Digitized by Google
Original from UNIVERSITY OF CALIFORNIA
Generated on 2019-10-24 12:28 GMT / http://hdl.handle.net/2027/uc1.b3252758
Public Domain in the United States, Google-digitized / http://www.hathitrust.org/access_use#pd-us-google

bularapparat intakt, das heißt erregbar war, so nahm ich die doppelseitige Spülung vor, nachdem zuvor durch einen dem Kranken aufgesetzten Blickfixator jene Augenstellung fixiert wurde, bei der spontan kein Nystagmus zu beobachten war. Dann wurde die doppelseitige Spülung in Gang gesetzt. Der Zweck dieser Untersuchung war der, festzustellen, ob nicht trotz vorhandener Erregbarkeit des Vestibularapparates der affizierten Seite ein Unterschied im Labyrinthtonus gegenüber dem des gesunden Ohres zu eruieren wäre, also die Erregbarkeit der erkrankten Seite zu messen.

Versuche einer quantitativen Messung des kalorischen Nystagmus wurden schon von J. Kiproff[1]), ebenso von O. Beck[2]) unternommen. Ihr Wesen beruht darauf, den Moment des Beginnes des Nystagmus festzustellen, also jene Zeit als Gradmesser zu verwenden, die zwischen Beginn der Spülung und dem ersten Moment des Auftretens des Nystagmus verstreicht. Diese Methode erfordert aber einen in der Beobachtung des Nystagmus sehr geübten Untersucher. Auch ist es gewiß leichter festzustellen, ob ein Nystagmus überhaupt vorhanden und nach welcher Seite er schlägt, als den Moment des Auftretens zu fixieren.

Das Ergebnis der doppelseitigen Spülung war nun, daß der Nystagmus stets gegen das kranke Ohr gerichtet war. Mit Sicherheit läßt sich daher nur sagen, daß ein Unterschied in der Erregbarkeit beider Labyrinthe besteht, daß entweder die erkrankte Seite untererregbar — was ich für das wahrscheinlichere halte — oder daß die gesunde Seite bei normaler Erregbarkeit der kranken übererregbar ist.

Ruttin hat bei einer Anzahl von Hirntumoren und in einem Fall von Kleinhirnabsceß Übererregbarkeit der kranken Seite für kalorische Reize gefunden, doch hat er in der Österreichischen Otologischen Gesellschaft (Juni 1910) einen Tumor mit Untererregbarkeit vorgestellt.

Bei einer größeren Zahl multipler Sklerosen, deren Vestibularapparat ich genauer untersuchte und über die ich demnächst berichten will, fand sich ein Kranker, bei dem eine Perforation beider hinterer Quadranten ohne Granulationsbildung in der Paukenhöhle bestand. Bei diesem Manne war nach der doppelseitigen Spülung der Nystagmus zur kranken Seite gerichtet, trotzdem auf dieser Seite die Reizzuleitung zum Labyrinth eine bessere sein mußte als auf der anderen, wo ein normales Trommelfell bestand. Diese immerhin nicht häufige Kombination von multipler Sklerose mit einseitiger Mittelohreiterung

---

[1]) J. Kiproff, Quantitative Messung des kalorischen Nystagmus bei Labyrinthgesunden. Passow-Schäfer, 1908, Bd. 2, H. 1 u. 2.

[2]) O. Beck, Quantitative Messung des kalorischen Nystagmus im Verlaufe akuter Mittelohreiterungen. Passow-Schäfer, 1908.

Digitized by Google
Original from UNIVERSITY OF CALIFORNIA
Generated on 2019-10-24 12:28 GMT / http://hdl.handle.net/2027/uc1.b3252758
Public Domain in the United States, Google-digitized / http://www.hathitrust.org/access_use#pd-us-google

scheint beweiskräftig zu sein, daß es sich um Untererregbarkeit einer Seite handelt.

Interessant ist bei beiden Fällen das Überwiegen des spontanen Nystagmus zur gesunden Seite.[1])

Nach den bisherigen Anschauungen nimmt man an, daß beim ohrgesunden Menschen deshalb kein Nystagmus entstehen kann, weil die den Kernen zufließenden spontanen Reize quantitativ gleich sind. Da man andererseits von jedem Labyrinthe durch verschiedene Reize einen zur selben oder entgegengesetzten Seite gerichteten Nystagmus hervorrufen kann, so muß man schließen, daß von jedem Vestibulariskern Bahnen zu den Augenmuskeln beider Augen ziehen. Dies zeigt am anschaulichsten das Schema nach Ruttin.

Die das Kleinhirn mit dem Vestibulariskern verbindenden Fasern haben nach Ruttin einen hemmenden Charakter. Eine pathologische Veränderung auf der Strecke von Vl bis Kl wird ein Überwiegen des Tonus dieser Seite zur Folge haben, woraus ein nach dieser (erkrankten) Seite gerichteter spontaner Nystagmus resultiert. Meine beiden Fälle zeigen einen deutlich stärkeren Nystagmus zur affizierten Seite. Zieht man außer diesem Faktum, das für eine cerebellare Erkrankung sprechen könnte, noch die atypische, von dem spontanen Nystagmus unabhängige Fallrichtung (Bárány) in Calcul, so kann man eine cerebellare Affektion, in unseren zwei Fällen einen sklerotischen Plaque im Kleinhirn diagnostizieren.

So wären also bei beiden Kranken, abgesehen vom neurologischen Befunde, rein otologisch zwei Plaques zu diagnostizieren: 1. im Octavusgebiet, 2. im Kleinhirn.

Bei einem Falle wurde auch von den Neurologen ein Kleinhirntumor in Erwägung gezogen.

Es bliebe nur noch eine Frage zu erörtern, weshalb bei dem einen Kranken beide Stämme des Octavus in der Erregbarkeit wechselten, während bei dem zweiten der cochleare Anteil konstant ausgeschaltet war, also permanente Taubheit bestand, und nur der vestibuläre Anteil in seiner Funktion wechselte.

Nun ist es eine längst bekannte Tatsache, daß der Vestibularis gegen Schädigungen viel widerstandsfähiger ist als der Cochlearis und daß bei nicht eitrigen Labyrinthaffektionen der cochleare Anteil immer zuerst erkrankt, was ich auch bei den luetischen Affektionen des inneren Ohres zeigen konnte.[2]) Vestibulariserkrankungen bei intaktem Gehör sind große Raritäten.

---

[1]) Im Berichte der Österreichischen Otologischen Gesellschaft über diese zwei Fälle finden sich betreffs des spontanen Nystagmus einige durch ein Versehen bei der Korrektur entstandene, ungenaue Angaben, die hierorts rektifiziert werden.

[2]) O. Beck, Über die Erkrankungen des inneren Ohres und deren Beziehung zur Wassermannschen Serumreaktion. Monatsschr. f. Ohrenheilk., 1910, Nr. 1.

Digitized by Google
Original from UNIVERSITY OF CALIFORNIA
Generated on 2019-10-24 12:28 GMT / http://hdl.handle.net/2027/uc1.b3252758
Public Domain in the United States, Google-digitized / http://www.hathitrust.org/access_use#pd-us-google

Bei diesen zwei Kranken ist der eine Fall sicher weiter vorgeschritten als der andere, was schon aus dem Nervenstatus ersichtlich ist. Bei diesem Pat. besteht auch die totale, konstante Taubheit, während der andere mit der jüngeren multiplen Sklerose erst eine starke Schädigung des Cochlearis (Hörweite $= {}^1/_2\, m$) zeigt, doch ist die Funktion des cochlearen Teiles noch nicht gänzlich erloschen. Es lauft also der Ohrbefund parallel dem ganzen Krankheitsbild.

Über Labyrinthbefunde bei multipler Sklerose überhaupt, die sich mit dem hier mitgeteilten nicht gänzlich decken, werde ich mir demnächst zu berichten erlauben.

Über Tremaprothesen bzw. Trommelfellersatz.

Von Dr. **Ed. Richter** in Plauen i. V., Spezialarzt für Hals-, Nasen-, Ohrkranke, früher Privatdozent für Physiologie.

Jeder Ohrenarzt, welcher eine Ohreneiterung zu behandeln hat, wird bemüht sein, den Status quo ante herstellen zu wollen, sei es, daß er das Ohr feucht oder trocken oder beides kombiniert behandelt. Leider bleiben aber trotz eingehender Behandlung Perforationen und Totaldefekte im Trommelfell zurück und es scheitern die Versuche, diese Trommelfellöcher durch Ätzwirkung zu schließen, sehr oft an der Langwierigkeit der Behandlungsdauer. Eine Läsion bleibt also sehr häufig zurück und es ist die Frage die: Dürfen wir als Ohrenärzte bei derartiger Trommelfelläsion (ganz abgesehen von der Gehörsschädigung) diese Lücke in continuitate bestehen lassen? Ein nicht geschlossenes Trommelfell ist 1. minderwertig für das Gehör, 2. aber auch ein Locus minoris resistentiae und führt als solcher häufig zu rezidivierenden Eiterungen.

Kann ich nun etwas tun, um obige Läsion verschwinden zu lassen? Ich übergehe das schon obig berührte Ätzverfahren der Trommelfellränder, welches zu dem Zweck gemacht wird, die Trommelfellränder zu reizen und dadurch das Nachwachsen des fehlenden Trommelfells hervorzubringen. Seit Jahren habe ich mir eine Aufgabe gestellt, welche in den letzten Dezennien des Bestehens unserer Spezialwissenschaft bereits Schwartze, Yearsly, Politzer, Lucae, Berthold, Haug, Toynbee, Ehrhard, Moos und Baumgarten angefaßt haben. Es ist dies die Vervollkommnung des Kapitels: „Das künstliche Trommelfell". Bereits vor zwei Jahren habe ich die ersten Anfänge meiner Versuche über das künstliche Trommelfell veröffentlicht und hatte der Firma Walb in Heidelberg den Auftrag gegeben, die von mir angegebenen Trommelfelle etc. in die Praxis einzuführen. Die Versendung dieser Trommelfelle nach Kanada, Japan und nach allen Ländern unseres Kontinents hat

Digitized by Google
Original from UNIVERSITY OF CALIFORNIA
Generated on 2019-10-24 12:28 GMT / http://hdl.handle.net/2027/uc1.b3252758
Public Domain in the United States, Google-digitized / http://www.hathitrust.org/access_use#pd-us-google

mich überzeugt, daß hier eine bedeutende Nachfrage einem nicht genügenden Angebot gegenübersteht.

Auch heute bin ich mit meinen seit damals fortgesetzten Versuchen noch nicht so weit, daß ich ein jahrelang definitiv erprobtes Verfahren in diesen Zeilen beschreiben kann, aber ich glaube, das verbesserte Verfahren zur Anwendung empfehlen zu können.

Damals wandte ich runde Scheiben von Seidenpapier, welche ich in verschiedenen Größen vorrätig hatte, zum Verschluß des Trommelfelloches an. Ich hatte aber schon damals ein dünneres Material, wie z. B. Schilfhäutchen, Goldschlägerhaut, getrocknete Fischblase in Aussicht genommen, um die Methode zu verbessern. Die Seidenpapierausschnitte bewahrte ich damals in Creosotöl auf, klebte sie dann auf die Reste des perforierten Trommelfells und streute ein antiseptisches Pulver darauf. Ich übergehe die einzelnen Phasen der Weiterentwicklung und Modifizierung des Verfahrens und will heute nur ohne alle Umschweife und ohne feinere Einzelheiten die verbesserte Methode, von der ich glaube, daß sie praktisch nutzbar ist, zur Veröffentlichung bringen. Ich will damit nicht sagen, daß ich an der Formulierung der Methode späterhin nichts mehr ändern will, definitive Erfahrungen lassen sich erst in 1—2 Jahren feststellen.

Ich vermeide den Kollektivbegriff: „künstliches Trommelfell“ in meiner Darstellung, weil dieses Wort zu generalisiert ist und auch teilweise etwas in Mißkredit gekommen ist.

Ich habe an Stelle dieses Generalbegriffes die Bezeichnung: „Tremaprothese“ also „Perforationsvorlage“ gewählt, weil ich damit sagen will, daß die Trommelfellperforation verschlossen werden soll. Ich glaube, daß das zu beschreibende Verfahren des Trommelfellschlusses klipp und klar in den drei Bedürfnissen des Patienten begründet ist: 1. Schutz gegen Eiterungsrezidive, 2. künstlicher Verschluß der Läsion und 3. Gehörverbesserung.

Die Firma Walb in Heidelberg ist mir bei der Fabrikation dünner Membranprothesen entgegengekommen, indem das Verschlußmaterial von ihr nicht mehr aus Seidenpapier, sondern aus getrockneter Fischblase gemacht wird. Nicht zu erreichen war bisher technisch das, daß ein Anfaßumbo an den Tremaprothesen angelegt wurde.

Die Tremaprothesen sind so leicht, daß sie nicht mehr im Ohr als Fremdkörper gelten können. Ich habe nunmehr dieses leichte tote Material mit dem lebenden Trommelfell zu verbinden. Es wahr naheliegend, das Material, welches ja Fischblase ist, durch Fischleim, Colla piscium, gelöste Fischblase, zur Verbindung zu bringen, jedoch trotz Creosotzusatz geht Fischleim schnell in Zersetzung über, auch ist sein Schmelzpunkt bzw. Verflüssigungspunkt selbst bei konzentrierter Lösung sehr niedrig und wird im Hochsommer schon durch die Luftwärme erreicht. Ebenso stellte es sich heraus, daß Gluten

Digitized by Google
Original from UNIVERSITY OF CALIFORNIA
Generated on 2019-10-24 12:28 GMT / http://hdl.handle.net/2027/uc1.b3252758
Public Domain in the United States, Google-digitized / http://www.hathitrust.org/access_use#pd-us-google

(ein Knochenleimpräparat), ferner Tragacanth nicht zur Verwenduug geeignet sind. Ich griff darauf zu dem Bindemittel zurück, welches ich schon früher beschrieben hatte, nämlich Sandarac in Äther gelöst. Dieses Bindemittel brennt zwar einige Augenblicke, wenn es in die Paukenhöhle kommt, ist aber sehr zäh haftend und dauerhaft.

Die Einführung der Tremaprothese hat mir zu verschiedenen Gedanken Veranlassung gegeben. So ließ ich einen kleinen handlichen Apparat konstruieren, welcher aus einem derben kleinen Rotgummiball besteht. Letzterer ist mit seinem einen Ende an dem Gummiball luftdicht befestigt, das freie Ende aber endet wulstförmig. Indem die Tremaprothese — angesaugt — an das Einführungsinstrument fixiert ist, kann man sie mittelst dieses Apparates bis zum Trommelfell einführen. Die Einführung jedoch mit einer geknickten, vorn stumpfen und weichen Ohrpinzette ist mir, solange obiger Apparat nicht vollkommen funktioniert, am geeignetsten erschienen.

Ich habe nun Tremaprothesen von verschiedenen Größen vorrätig — zur Deckung der verschieden großen Perforationen. Ich nehme nun einen kleinen Pinsel, streiche mit ihm die Äther-Sandaraclösung auf die Reste des Trommelfells, bestreiche auch den Innenrand der Prothese in Millimeterbreite mit Sandaraclösung, fasse dann die freie Seite mit der Pinzette in der Mitte an und führe nun das deckende Blättchen so ein, daß es mit den Trommelfellrändern fest verklebt. Mit einer Sonde suche ich den Kontakt überall ringsum bestmöglichst mit leisem Druck herzustellen.

Wer etwas Übung erreicht hat, dem gelingt das Ansetzen der Tremaprothese recht gut und nur selten wird durch ängstliche Bewegungen etc. des Patienten verursacht, daß die Einführung ein zweites Mal gemacht werden muß.

Ich habe Patienten wochen- und monatelang (bisher 5 Monate längste Dauer) die Aufsatzstücke tragen lassen, habe dann aus begründeter Wißbegierde die Trommelfellersatzstücke wieder durch Ausspritzen entfernt, aber stets reaktionslose eiterfreie Paukenhöhlen vorgefunden. Es scheint mir so, als könnten die Trommelfellersatzstücke monate- und jahrelang zum Schutz der Paukenhöhle und zur Gehörverbesserung im Ohr getragen werden.

Wer als Spezialist nicht darauf gefaßt ist, ein solches Trommelfellersatzstück in dem Ohr des Patienten vorzufinden, kann leicht zu irrtümlichen Diagnosen geführt werden, denn das zarte, weißliche Ersatzstück unterscheidet sich fast nicht mehr von einem wirklichen Trommelfell. Antiseptische Pulver streue ich nicht mehr über die künstliche Einlage, denn ich habe sie bei gut sitzenden Tremaprothesen für nicht mehr nötig empfunden. Wie schon oben bemerkt, sind Gehörverbesserungen durch die Einlagestücke sehr gut herbeizuführen. Genaueres will ich heute nicht angeben. Jedenfalls sind Patienten

Generated on 2019-10-24 12:28 GMT / http://hdl.handle.net/2027/uc1.b3252758
Public Domain in the United States, Google-digitized / http://www.hathitrust.org/access_use#pd-us-google
Digitized by Google
Original from UNIVERSITY OF CALIFORNIA

mit doppelseitigen Trommelfelldefekten, die mit ihrem Gehör äußerst schlecht daran sind, sehr dankbar, wenn ihnen die fatale Gehörmisere plötzlich wesentlich erleichtert wird. Auf keinen Fall gibt die einmal richtig eingeführte Tremaprothese zu weiteren Versorgungen Anlaß. Man muß nur darauf bedacht sein, daß der schwingende Teil der künstlichen eingeführten Membran frei über dem Trommelfelloch vibriert. Früher goß ich öfter die Anheftemittel in Zwischenräumen von einigen Tagen nach, das erweist sich aber als nicht nötig, im Gegenteil, als störend, da die Vibrationsfähigkeit der künstlichen Membran dadurch beschränkt wird.

Ich habe nun als Material für die Tremaprothesen Seidenpapier und Fischblasenhaut durchprobiert, ich kann aber nicht wissen, ob nicht Schilfhaut und Goldschlägerhaut oder trockenes, sehr dünnes Seidenpapier noch besser sind. Dies festzustellen ist Aufgabe weiterer Arbeiten. Bei nicht zentralen, also randständigen Perforationen oder totalem Defekt des Trommelfells gelingt die Einführung eines Ersatzstückes ebenfalls sehr gut, indem man es an der Gehörsgangwand befestigt. Ich habe auch in einer Entfernung von ca. 1—1½ *cm* noch eine zweite Prothese aus Seidenpapier oder Fischblase manchmal angebracht, um die Schallwirkung zu steigern und habe auch damit keine schlechten Resultate erzielt. Das Anhaften der Tremaprothese an den Anlegestellen ist ein ganz außerordentlich festes. Ist die Prothese wirklich gelungen befestigt, so kann man, wie ich in zwei diesbezüglichen Fällen feststellte, sogar „politzern", um Luft in die druckentbehrende Paukenhöhle zu treiben. Die eventuell gewünschte Beseitigung der Prothese ist am besten durch Ausspritzen mit warmem Wasser zu erreichen.

Zwar habe ich auch in Fällen von Eiterungen die Tremaprothese auf die Perforation fixiert, um vielleicht aeroben Mikroben den Aufenthalt in der Paukenhöhle zu verleiden. Ich habe aber noch nicht genügend Erfahrungen, um die Berechtigung dieser Maßnahme als gültig hinstellen zu können. Jedenfalls muß ich als erste Bedingung einer branchbaren Prothesenanwendung für heute den Satz festlegen: Das Mittelohr muß bei Einführung einer Prothese bzw. Tremaprothese eiterfrei sein. Ist es das nicht, so muß es eiterfrei gemacht werden, und welche Mittel mir zu diesem Ziele am besten geholfen haben, werde ich in einer späteren Arbeit beschreiben.

Die Tremaprothesen sind bei der Firma Wilhelm Walbs Nachfolger, Heidelberg, zu haben und auch das Anheftemittel kann dort, aber auch aus jeder Apotheke bezogen werden.

Einzelne nähere Angaben über die Wirkung der Prothese werden später nach gesammelter Erfahrung zu veröffentlichen sein. Von der Größe der Perforation hängt natürlich die Größe der Prothese ab und es muß dem Gefühl des behandelnden Ohrenarztes überlassen sein, das richtige zu treffen. — Ich

Digitized by Google
Original from UNIVERSITY OF CALIFORNIA
Generated on 2019-10-24 12:28 GMT / http://hdl.handle.net/2027/uc1.b3252758
Public Domain in the United States, Google-digitized / http://www.hathitrust.org/access_use#pd-us-google

habe versucht, die Fischblasenprothesen färben zu lassen (rot), das Material färbt sich zwar, aber es wird durch die Färbemittel etwas brüchiger. Jedoch glaube ich, daß diese Initialschwächen des Verfahrens mit der Zeit überwunden werden.

Über die diagnostische Bedeutung der Gehörgangstamponade.

Von Dr. **Ludwig Löwe,** Ohren-, Nasen-, Halsarzt in Berlin.

In einer der letzten Nummern der Monatsschr. f. Ohrenhk. (1910, H. 7. S. 785 ff.) veröffentlicht Fröschels aus der Wiener Universitäts-Ohrenklinik einen sehr interessanten Aufsatz über das Vibrationsgefühl bei Otosklerose. In demselben beschäftigt er sich auch mit der taktilen Sensibilität des äußeren Gehörganges, die er für etwas vom Vibrationsgefühl Verschiedenes erklärt. Fröschels weist nach, daß sie nicht bloß bei der Otosklerose, sondern auch bei chronischen Mittelohreiterungen vermindert ist.

Diese Ausführungen veranlassen mich, einige Beobachtungen mitzuteilen, die ebenfalls die taktile Sensibilität des äußeren Gehörganges betreffen. Sie sind gelegentlich der Behandlung der feuchten Mittelohrprozesse mit der sogenannten „Gehörgangstamponade" gemacht. Dabei haben sich auch einige Tatsachen, die da beweisen, daß diesem wenig geübten Verfahren auch in diagnostischer Beziehung eine gewisse Bedeutung zukommt, ergeben; auch sie mögen hier Platz finden.

Die Methode, um die es sich handelt, scheint nicht allgemein bekannt zu sein, sie möge deshalb kurz rekapituliert werden. Bei der Behandlung der feuchten Mittelohrprozesse mit dem Tamponadenverfahren werden Einträufelungen und Ausspritzungen des Ohres, wenn es irgend geht, vermieden, sie finden nur noch Anwendung:

erstens, wenn es nicht gelingt, den Gehörgang auf trockenem Wege zu säubern;

zweitens, manchmal zu diagnostischen Zwecken;

drittens, wenn der Pat., was vorkommt, der trockenen Behandlung einen nicht zu überwindenden Widerstand entgegensetzt;

viertens, wenn der Kranke auf Selbstbehandlung angewiesen ist.

In allen anderen Fällen wird der Gehörgang zuvörderst durch Austupfen gründlich gereinigt. Dann werden ganz kleine, ca. 1 cm^2 große Mulltupfer in denselben so eingebracht, daß der innerste Tampon dem Trommelfelldefekt — resp. bei großen Perforationen der freiliegenden Mittelohrschleimhaut unmittelbar aufliegt. Es wird Gewicht darauf gelegt, daß kein toter Raum zwischen beiden bleibt. Auf dieses innerste werden dann locker ebenso große Mull-

Digitized by Google
Original from UNIVERSITY OF CALIFORNIA
Generated on 2019-10-24 12:28 GMT / http://hdl.handle.net/2027/uc1.b3252758
Public Domain in the United States, Google-digitized / http://www.hathitrust.org/access_use#pd-us-google

stückchen nach außen aufgelegt, bis der ganze Gehörgang mit einer kleinen Mulltupfersäule ausgefüllt ist. Ist die Sekretion wie bei akuten serösen Prozessen sehr stark, so wird auch die Ohrmuschel mit größeren Tupfern reichlich bedeckt. Darüber kommt Watte und eine Binde, resp. die allerdings weniger praktische, aber bei den Pat. um so beliebtere Ohrenklappe. Der Verband wird so oft erneuert, als er durchtränkt ist. Im Anfangsstadium muß das bei akuten serösen Prozessen manchmal zweimal täglich geschehen. Sowie die Sekretion geringer geworden ist, wird der Kopfverband weggelassen, da es ja dann für die kleine Menge der Absonderung genügt, nur den äußeren Gehörgang zu tamponieren. Bei chronischen Mittelohreiterungen fällt der Kopfverband von vornherein weg, weil ja hier die Sekretion immer spärlich ist. Bei allen nicht serösen Prozessen empfiehlt es sich aus sogleich zu entwickelnden Gründen, den innersten Tampon, der unmittelbar dem Trommelfell, resp. der Mittelohrschleimhaut anliegt, vor der Applikation mit fein gepulverter Borsäure zu durchstäuben. Die dünne Schicht von Borsäure scheint manchmal deutlich heilenden Einfluß auszuüben.

Die eben angegebene Technik ist nicht ganz leicht und sie ist auch entschieden zeitraubend. Man hat sie darum in der Art zu vereinfachen versucht, daß man anstatt der vielen einzelnen Tupferstücke einen einzigen entsprechend langen Streifen Mull von der äußeren Ohröffnung bis zur Trommelfellperforation vorzuschieben empfohlen hat. Aber das ist kein vollwertiger Ersatz der Tamponade. Denn der Mullstreifen kommt fast nie über die engste Stelle des knöchernen Gehörganges hinaus. Somit bleibt meist ein toter Raum zwischen der Trommelfellücke und dem inneren Ende des Mullstreifens übrig. In diesem sammelt sich freies Sekret an. Dadurch wird gerade der Hauptzweck der Tamponade, die Anhäufung freier Flüssigkeit im Gehörgang und, wie wir gleich sehen werden, auch in der Trommelhöhle und im Antrum zu verhindern, vereitelt.

Die Wirkung der Tamponade ist folgende: Die wässerigen Sekrete werden von der den äußeren Gehörgang ausfüllenden Tupfersäule angesaugt und nach außen auf die die Ohrmuschel bedeckenden größeren Tupferstücke abgegeben. Diese absaugende Wirkung geht solange kontinuierlich von statten, bis die das Ohr bedeckenden Mullstücke durchtränkt sind. Dann hört sie auf, der Verband muß erneuert werden. Aus dem Gesagten geht hervor, daß die eigentliche Domäne der Tamponadenbehandlung die Fälle mit rein seröser Sekretion, also die akute Otitis media serosa sind.

Sind dem Sekret, wie bei den eitrigen akuten und den meisten chronischen Prozessen körperliche Bestandteile (Leukocyten) in größerer Zahl beigemengt, oder handelt es sich um eine schleimige Absonderung, so tritt folgendes ein: Das Sekret wird durch die Tamponade mechanisch in seine Bestandteile zerlegt. Die flüssigen werden wieder angesaugt und steigen in der

Digitized by Google
Original from UNIVERSITY OF CALIFORNIA
Generated on 2019-10-24 12:28 GMT / http://hdl.handle.net/2027/uc1.b3252758
Public Domain in the United States, Google-digitized / http://www.hathitrust.org/access_use#pd-us-google

Gehörgangstamponsäule in die Höhe. Die festen und schleimigen bleiben in Form eines eingedickten, rahmigen Belages an der Innenfläche des innersten Tampons zurück. Hat sich eine solche Belagschicht voll ausgebildet, so hört die Saugwirkung auf. Die Tamponade muß erneuert werden. Es wurde oben schon gesagt, daß es bei allen nicht rein wässerigen Ergüssen angezeigt sei, den innersten Tampon mit Borsäurepulver zu durchstäuben. Damit wird bezweckt, den konsistenten Belag, der sich bei nicht rein serösen Ergüssen an der Innenfläche des innersten Tampons anhäuft, zu desinfizieren. Was allerdings nicht immer ganz gelingt.

Es muß zugegeben werden, daß die Berechtigung der Tamponade bei den Prozessen, die nicht rein seröser Natur sind, fraglich ist. Ich persönlich möchte die Tamponadenbehandlung indessen nach langjähriger Erfahrung trotz ihrer unleugbaren, unten noch näher anzugebenden Mißstände auch bei eitriger oder schleimiger Absonderung nicht missen. Der Vorteil, daß der Gehörgang sauber ist, daß kein freies Sekret in der Trommelhöhle verbleibt, sondern alles an den Tampon tritt, ist nicht zu unterschätzen. Außerdem gibt die Tamponbehandlung noch manchen Fingerzeig in diagnostischer Beziehung, der unter Umständen bedeutungsvoll sein kann. Und damit komme ich auf das, was über die taktile Sensibilität des äußeren Gehörganges zu sagen wäre.

Die Einführung der Tampons in den Gehörgang muß mit äußerster Subtilität geschehen. Die Anwendung stärkerer Pression ist ganz ausgeschlossen. Die würde soviel Unannehmlichkeiten verursachen, daß sie niemand ertragen würde. Kinder sind schon gegen das ganz leise Hinüberstreichen der Verbandstücke über die Gehörgangswände empfindlich. Manche Kinder setzen, wenn sie die Sache ein- oder zweimal durchgemacht haben, der Tamponade den energischesten Widerstand entgegen und man ist dann gezwungen, durch vorherige längere Cocaininstillation die Überempfindlichkeit des infantilen Meatus auditorius externus abzustumpfen. Manchmal versagt auch dieses Mittel und man muß dann überhaupt auf die Tamponadenbehandlung verzichten.

Erwachsene besitzen diese Hyperästhesie fast nie. Dagegen kehrt sie im hohen Greisenalter häufig wieder und ist hier wohl als Teilerscheinung der allgemeinen senilen Überempfindlichkeit aufzufassen. Ebenso hängt die Hyperästhesie des kindlichen Gehörganges wohl mit der Tatsache zusammen, daß die cutane Tastempfindlichkeit des Kindes ganz allgemein stärker als die des Erwachsenen ist. Zum Teil ist sie aber wohl auch darauf zurückzuführen, daß der kindliche Gehörgang ein engeres Lumen als der des Adulten besitzt.

Außer dieser durch das Lebensalter bedingten Differenz der taktilen Sensibilität haben die verschiedenen Regionen des äußeren Gehörganges auch noch eine sehr verschiedene Tastempfindlichkeit. Am allerempfindlichsten ist die engste Stelle des Meatus osseus, die sich bekanntlich dicht nach innen von der Grenze des knöchernen gegen den knorpeligen Abschnitt befindet.

Digitized by Google
Original from UNIVERSITY OF CALIFORNIA
Generated on 2019-10-24 12:28 GMT / http://hdl.handle.net/2027/uc1.b3252758
Public Domain in the United States, Google-digitized / http://www.hathitrust.org/access_use#pd-us-google

Hier sind zwei Zustände zu unterscheiden: Einmal das Normalmaß der Empfindlichkeit, das sich bei jedermann findet. Zweitens Fälle, wo schon das leiseste Hinüberstreichen des Tampons einen wütenden Schmerz auslöst. Bestimmt man dann mit der Sonde den Ort der intensivsten Schmerzempfindung genauer, so findet man meistens, daß er unten hinten dicht vor dem Trommelfellfalz gelegen ist. Wenn damit Rötung und Schwellung der unteren hinteren Gehörgangspartie und ein Verstrichensein des Limbus cartilagineus verbunden ist, so ist ja die Diagnose: „Periostitis" gegeben. Es kommen aber auch Fälle mit vehementer Schmerzhaftigkeit trotz nahezu intakter Hautbedeckung vor. Das dürften wohl diejenigen sein, bei denen sich nachher bei einer etwaigen Operation herausstellt, daß sich an der Hinterwand des medialen Spornendes ein ostitischer Prozeß etabliert hat. Gerade in dieser Beziehung dürfte dem Symptom, das bei dem Detamponement manchmal noch prägnanter als beim Tamponement in die Erscheinung tritt, eine gewisse diagnostische Bedeutung nicht abzusprechen sein. Weist es doch, natürlich in Verbindung mit den anderen hierzu erforderlichen Kennzeichen auf die Notwendigkeit, die Antrotomie oder die Radikaloperation auszuführen, hin. Es braucht wohl nicht erwähnt zu werden, daß das Merkmal nur bei Erwachsenen von Wert ist. Kinder sind ja so wie so schon an dieser Stelle häufig hyperästhetisch.

Man könnte hier einwenden, daß bei Otitis des medialen Sporenendes schon die einfache Sondenuntersuchung denselben Aufschluß geben muß, daß mithin die Ausführung der Tamponade nach dieser Richtung hin entbehrlich ist. Gewiß ist das der Fall. Aber man ist doch nicht gewöhnt, jeden derartigen Pat. zu sondieren. Hat man es sich dagegen zur Regel gemacht, alle feuchten Mittelohrprozesse, sie mögen akut oder chronisch, serös oder eitrig oder schleimig sein, der Tamponbehandlung zu unterwerfen, so kann die pathologische Hyperästhesie der hinteren inneren unteren, unmittelbar vor dem Trommelfell gelegenen Gehörgangspartie, wenn sie vorhanden ist, der Beobachtung nicht entschlüpfen.

Die Tamponade gestattet noch nach einer anderen Richtung hin einen diagnostischen Schluß zu ziehen. Sie besitzt die vorzügliche Eigenschaft, bei akuten serösen Otitiden sofort den Schmerz, vorausgesetzt, daß derselbe in der Trommelhöhle zustande gekommen war, und daß die Perforationsöffnung groß genug ist, zu kupieren. Nach der Applikation eines richtigen Tamponadenverbandes muß, wenn diese beiden Voraussetzungen zutreffen, volle Euphorie eintreten. Und zwar in viel höherem Maße, als dies nach der bloßen Paracentese zu geschehen pflegt. Das ist in der Tat auch häufig genug der Fall, die Mütter geben das freudestrahlend von ihren Kindern an. Die Schmerzen rühren ja, sofern sie rein tympanaler Natur sind, von dem Druck, den das in der Trommelhöhle angehäufte Sekret auf die Trigeminusendigungen ausübt, her. Da nun die Tamponade bei genügend großer Perforation resp.

Digitized by Google
Original from UNIVERSITY OF CALIFORNIA
Generated on 2019-10-24 12:28 GMT / http://hdl.handle.net/2027/uc1.b3252758
Public Domain in the United States, Google-digitized / http://www.hathitrust.org/access_use#pd-us-google

genügend klaffender Paracenteseöffnung das Sekret in dem Augenblick, in dem es sich bildet, aus der Trommelhöhle, und bei freier Antrumschwelle wohl auch aus der Antrumgegend absaugt, kann es nie zu einer Anhäufung, mithin auch nie zu einer Druckwirkung desselben auf die Nervenenden kommen. Es kann also auch keine Schmerzempfindung ausgelöst werden. Bleiben nun trotz richtig angelegten Tamponadenverbandes, trotz genügend großer Perforation die Schmerzen bestehen, so beweist dies, daß sie nicht aus der Trommelhöhle stammen können, sondern von einer anderen Lokalität ausgelöst sein müssen. Nun sind hier zwei Eventualitäten möglich:

Die Ursache der Schmerzauslösung kann entweder in den pneumatischen Räumen des Warzenfortsatzes sitzen oder sie muß durch eine im Anzug begriffene resp. bereits eingetretene intrakranielle Komplikation bedingt sein. Die Art, in der die Ohrenheilkunde beide Zustände auseinanderhält, darf hier als bekannt vorausgesetzt werden. Manchmal geben die Beschwerden der Pat., wenn letztere sich gut zu beobachten verstehen, diesbezüglich einen beachtenswerten Fingerzeig; sie sagen nämlich, der Schmerz habe nach Anlegung des Tamponadenverbandes seinen Charakter geändert; vorher hätten sie ein wütendes Stechen, Reißen und Bohren empfunden, das sei jetzt vorbei, es bestehe nur noch ein allgemeiner dumpfer Kopfdruck, dessen genauer Sitz bald unbestimmt gelassen, bald mehr in den Hinterkopf oder mehr in die Stirngegend verlegt wird. Es fällt mir natürlich nicht ein, dieses rein subjektive Symptom als ausschlaggebend für die Diagnose: „Intrakranielle Komplikation bei einer akuten Otitis media serosa“ hinstellen zu wollen. Dazu gehören selbstverständlich noch viele andere Merkmale. Immerhin ist doch die Angabe so charakteristisch und kehrt so typisch wieder, daß sie der Erwähnung nicht unwert erscheint.

Hier muß noch eine dritte, meist nur subjektive, nicht selten aber auch objektiv feststellbare Beschwerde der Kranken, die bei akuten serösen Mittelohrentzündungen nach Tamponadenbehandlung geäußert wird, erwähnt werden, weil sie ebenfalls eine gewisse diagnostische Bedeutung besitzt. Die Pat. beklagen sich manchmal darüber, daß am Tage vorher die Tampons zu fest in den Gehörgang eingelegt worden sind, während doch ganz bestimmt feststeht, daß die Mullstücke nicht fester als sonst eingestopft waren. Detamponiert man dann solch einen Fall, so findet man nicht selten, daß die Tampons in der Tat etwas fester als gewöhnlich liegen; daran ist dann aber nicht deren Packung schuld, sondern vielmehr der Umstand, daß inzwischen über Nacht eine bald mehr bald weniger ausgesprochene Schwellung der Gehörgangswände eingetreten ist. Es braucht sich nicht gleich um ein offensichtliches Heruntergefallensein der Gehörgangswände zu handeln. Nein, schon ganz geringfügige Verschwellungen der letzteren, die sich sonst leicht

Digitized by Google
Original from UNIVERSITY OF CALIFORNIA
Generated on 2019-10-24 12:28 GMT / http://hdl.handle.net/2027/uc1.b3252758
Public Domain in the United States, Google-digitized / http://www.hathitrust.org/access_use#pd-us-google

der Aufmerksamkeit entziehen, werden auf diese Weise zur Kenntnis gebracht. Und darin liegt eben die diagnostische Bedeutung dieses Symptoms.

Endlich muß noch auf eine vierte Seite der Tamponade hingewiesen werden. Bei manchen Mittelohreiterungen, namentlich chronischer Natur ist es bekanntlich überaus schwer zu sagen, ob die Sekretion aufgehört hat oder nicht. Die Absonderung kann so minimal sein, daß sie kaum ein winziges Tröpfchen in acht Tagen beträgt. Dann entzieht sie sich vollständig dem Bewußtsein des Pat. und meist auch der Erkenntnis des Arztes. Und doch sind gerade solche Fälle durchaus nicht ungefährlich; gerade sie liefern ein beträchtliches Kontingent zu den operativ anzufassenden Rezidiven!

In der Tamponade liegt das Mittel, sie mit Sicherheit zu erkennen, denn der der Trommelfellücke resp. bei großen Perforationen der freiliegenden Mittelohrschleimhaut angedrückte Tampon hält die geringsten Spuren der Absonderung fest und zeigt somit als automatischer Indikator an, ob die Sekretion ganz erloschen ist oder noch in Spuren besteht, resp., was dasselbe sagen will, ob volle Heilung eingetreten ist oder nicht.

Diese Zeilen können nicht geschlossen werden, ohne nicht auch auf die Nachteile, welche der Tamponadenbehandlung innewohnen, hinzuweisen. Das Verfahren ist, wie gesagt, mühsam, technisch nicht ganz leicht und sehr zeitraubend. Besonders bei engen, stark nach vorn innen unten gekrümmten Gehörgängen und bei Kindern. Auch kann das Detamponement Schwierigkeiten bereiten. Ferner können unter Umständen Tamponreste in den Buchten des Gehörganges zurückbleiben. Die müssen dann mit Häkchen oder mittelst Ausspülung entfernt werden, was namentlich bei Kindern recht schwierig sein kann. Liegt irgend ein Grund zur Annahme einer derartigen Gefahr vor, so tut man, bevor man die Tamponade beginnt, gut, den innersten Tampon mit einem Zwirnsfaden, an dem man ihn nachher beim Detamponement wieder herauszieht, anzuschließen.

Bemerkung zu Prof. A. Bings Aufsatz „Zur Theorie der hörbessernden Wirkung des künstlichen Trommelfells“.[1])

Von Privatdozent Dr. **Hugo Frey** in Wien.

Herr Prof. A. Bing veröffentlicht im Anschluß an eine in der Österreichischen Otologischen Gesellschaft geführten Diskussion einen Aufsatz, in dem er die hörverbessernde Wirkung des künstlichen Trommelfells und die Rolle, die den beiden Fenstern dabei zukommt, einer interessanten Besprechung

[1]) Diese Monatsschrift, Bd. 44, H. 8, pag. 945.

Digitized by Google
Original from UNIVERSITY OF CALIFORNIA
Generated on 2019-10-24 12:29 GMT / http://hdl.handle.net/2027/uc1.b3252758
Public Domain in the United States, Google-digitized / http://www.hathitrust.org/access_use#pd-us-google

unterzieht. Bei dieser Gelegenheit führt der Autor auch meine Äußerungen in der zitierten Diskussion mit den Worten an: „In der Diskussion erwähnte Kollege Frey . . . . ., daß er bei Tamponade des runden Fensters Hörverbesserung sowohl für die Luft- als auch für die schon ohnehin verlängerte Knochenleitung beobachten konnte."

Da Herr Prof. Bing gerade aus dieser Äußerung gewisse Schlüsse zieht (unter anderem auch den, daß ich nicht die richtigen Folgerungen aus meinen Erfahrungen gemacht hätte) und sie auch weiterhin im Texte noch mehrfach diskutiert, fühle ich mich verpflichtet, darauf hinzuweisen, daß er meine in der Otologischen Gesellschaft vorgebrachten Ausführungen leider mißverstanden hat.

Nach dem offiziellen Protokoll[1]) der Sitzung sagte ich:

„Ich habe . . . . nach Tamponade desselben" (nämlich des runden Fensters) „untersucht, inwiefern bei eintretender Gehörverbesserung für Sprache und Luftleitung die sonst vorhandene Verlängerung der Knochenleitung beeinflußt wird. Ich fand tatsächlich solche Beziehungen . . . ."

Ich wollte damit sagen, daß ich die bei Verbesserung der Luftleitung zu erwartende Abnahme in der Verlängerung der Knochenleitung tatsächlich gefunden habe, somit nicht, wie Herr Prof. Bing annimmt, eine Verlängerung der Knochenleitung bei gleichzeitiger Verlängerung der Luftleitung, sondern gerade das Gegenteil davon.

Ich muß zugeben, daß mein Satz hätte klarer abgefaßt sein können: der Umstand, daß es eine Bemerkung in einer Diskussion war, mag dies entschuldigen. Gerade aus diesem Grunde aber fühle ich mich veranlaßt, den Irrtum Prof. Bings zu berichtigen, um so mehr, als ja seine sonstigen wertvollen und lehrreichen Ausführungen davon nicht berührt werden.

Vereinsberichte.

Die Arbeiten des ersten russischen Oto-Laryngologenkongresses in St. Petersburg.

26. bis 30. Dezember 1908 (8. bis 12. Januar 1909).

(Zusammengestellt von Privatdozenten Dr. Lewin und Dr. Illisch. Referiert von Hofrat Jürgens.)

Am 27. Dezember feierliche Eröffnung des Kongresses durch den derzeitigen Präsidenten der oto-laryngologischen Gesellschaft in St. Petersburg, Dr. Hellat. Verlesung von Glückwünschen verschiedener Institute und einzelner Personen, darunter eine Reihe von Telegrammen deutscher und österreichischer Fachkollegen.

[1]) Diese Monatsschrift, Bd. 44, H. 5, pag. 552.

Generated on 2019-10-24 12:29 GMT / http://hdl.handle.net/2027/uc1.b3252758
Public Domain in the United States, Google-digitized / http://www.hathitrust.org/access_use#pd-us-google
Digitized by Google
Original from UNIVERSITY OF CALIFORNIA

Vorsitzende: v. Stein (Moskau), Preobraschenski (Moskau) und Gawrilow (Samara).

I. Vortrag. v. Stein (Moskau): **Zur Symptomatologie der labyrinthären Erkrankungen. Eine neue Funktion der Schnecke.**

Die Symptome der Labyrintherkrankungen werden in zwei Gruppen geteilt: 1. Symptome gestörter Hörfunktion, welche klinisch bereits recht gut untersucht worden sind, 2. motorische Störungen. Letztere zerfallen in: 1. objektive und II. subjektive Gleichgewichtsstörungen.

Die objektiven Gleichgewichtsstörungen kennzeichnen sich durch erhöhte oder verlängerte oder überhaupt fehlende Muskeltätigkeit (Hyperkinesis, Hypokinesis und Akinesis). Zwar kann die Muskulatur des ganzen Organismus betroffen werden oder einzelner Muskelgruppen oder einzelner Muskeln. Man muß untersuchen die Muskeln: 1. des Auges, 2. des Gesichtes, 3. des Mundes, Rachens und Gaumens, 4. des Kehlkopfes, 5. des Halses, 6. der oberen Extremitäten, 7. der unteren Extremitäten, 8. des Rumpfes, 9. der inneren Organe, 10. der Gefäße.

Der Einfluß des Labyrinths ist bisher nur an Einzelmuskelgruppen untersucht worden und auch da längst nicht vollständig. Bei der Untersuchung der Muskelfunktion sind am meisten zu gebrauchen die reflektorischen Kontraktionen derselben. Alle Muskeln werden zuerst im Zustande der Statik und dann der Dynamik untersucht. Die ersten systematischen Beobachtungen und Koordinationsstörungen sind 1895 von v. Stein publiziert worden.

1. Die Fußmuskulatur. Störungen äußern sich schon bei ganz geringer Erkrankung. Untersucht wird mit dem Winkelmesser oder dem graduierten Goniometer. Ein normaler Mensch kann ohne vorherige Übung leicht 62 unkomplizierte verschiedene Bewegungen ausführen, 31 mit offenen, 31 mit geschlossenen Augen. Die Abdrücke der Fußspurenichnogramme geben ein deutliches Bild vom Grad des Verlustes der Regulierungsfähigkeit freier Bewegungen. Der Alabyrinthiker kann nur einzelne Bewegungen ausführen. Durch systematische statische und dynamische Untersuchung der Füße kann man den Beginn der Krankheit schon feststellen. Die Untersuchung ist völlig gefahrlos und kann in einer Viertelstunde gemacht werden. Die Untersuchungen Passows an einem Gymnastiker, der nach Entfernung des Labyrinths alle Bewegungen normal ausführte, sind nicht genügend sorgfältig ausgeführt worden. Er hat nämlich den Versuch mit dem seitlichen Hüpfen nicht ausgeführt.

Die Befürchtungen Denkers (1906) und Heines (1906), daß sich der Eiter durch Erschütterung ins Labyrinth ergießen könnte, sind unbegründet, weil viele klinische Untersuchungen das niemals bestätigen konnten, zweitens weil die Erschütterung bei der Trepanation stärker ist als beim Hüpfen, drittens weil Kranke mit eitriger Labyrinthitis überhaupt kaum imstande sein werden zu springen. Aus letzterem Grunde ist die Behauptung Báránys (Oktober 1908), daß man auf diesem Wege eine Labyrinthitis nicht diagnostizieren könnte, durch nichts begründet.

2. Muskeln der Hand. Mit Hilfe des v. Steinschen Lastdynamometers kann man genau erkennen und graphisch aufschreiben alle tetanisch auftretenden Muskelkontraktionen. Mit dem Henryschen Dynamometer ist das nicht möglich. Hierbei gelingt es aufzuschreiben: 1. normale Arbeitsfähigkeit; 2. man erhält ein pathologisches Dynamogramm; 3. das Fehlen der Wellenbildung spricht für Erkrankung des Labyrinths. Eine stufenförmige Kurve wurde bisher nur bei Gehirnerkrankungen gefunden. Eine ungleichmäßig gezahnte Kurve

Digitized by Google
Original from UNIVERSITY OF CALIFORNIA
Generated on 2019-10-24 12:29 GMT / http://hdl.handle.net/2027/uc1.b3252758
Public Domain in the United States, Google-digitized / http://www.hathitrust.org/access_use#pd-us-google

wurde bei Gehirnerkrankung gefunden. Die Unfähigkeit, ein zweites Mal eine Last mit geschlossenen Augen zu heben, wurde bei reinen Labyrinthitiden gefunden oder dann, wenn sie mit zentralen Erkrankungen verbunden waren. Bisher sind nur die Strecker untersucht worden. Dynamogramme für die Füße und Muskeln des Stammes hat man noch nicht, obgleich der Kraftmesser auch für diesen Zweck völlig geeignet ist.

3. Die Augenmuskeln. Hughlings Jackson hat 1880 auf die Notwendigkeit der Augenmuskeluntersuchung bei Schwindel und Epilepsie hingewiesen. Zuerst untersucht man die Statik des Auges; bei Labyrinthitiden findet man nicht selten Asymmetrie. Die Dynamik der Augenmuskeln erkennt man an der Verlangsamung, Beschleunigung oder auch den stoßweisen Bewegungen derselben. Letztere kann man leicht auf photokinetischem Wege nachweisen (es wurde ein Photokinemeter demonstriert). Alsdann müssen nach allen Regeln der Ophthalmologie die Augenmuskeln untersucht werden, da eine Unvollkommenheit der Augenmuskeltätigkeit Einfluß auf den Nystagmus haben muß. Vortragender äußert sein Bedenken darüber, daß Bárány seine Aufmerksamkeit nicht darauf gelenkt hat, da doch diese Erkrankung sehr häufig ist. Um so sonderbarer ist die Bemerkung Báránys (1908), daß v. Stein den Nystagmus fälschlicherweise als einen Mangel erachtet (nedosdatotschnost).

Augennystagmus.

Zuerst hat Kreidel 1891 die Wichtigkeit dieses Reflexes bei seinen Taubstummenuntersuchungen betont. Er fand bei 50% völliges Fehlen desselben, mithin war in 50% der Fälle der Vestibularapparat vernichtet. 1897 entdeckte v. Stein im Nystagmus drei Phasen: 1. je rascher die Drehung, desto stärker der Nystagmus; 2. die Veränderung der Richtung des Nystagmus im Moment der Änderung der Drehungsrichtung nach der entgegengesetzten Seite; 3. wies er auf das Fehlen, die Verstärkung und Abschwächung des Nystagmus hin; (4. fehlt); 5. fand er bei Pat. den nachfolgenden Nystagmus, welchen v. Stein später Nystagmus postcentrifugalis nannte, Bárány jedoch Postnystagmus oder Nachnystagmus; (6. fehlt); 7. der Nystagmus tritt mit einer gewissen Verspätung auf; 8. Fehlen des Nystagmus weist in gewissen Lagen darauf hin, daß das Labyrinth teilweise zugrunde gegangen ist. Nach dem Ursprung unterscheidet man folgende Nystagmen: 1. Gehirnnystagmus, welcher noch wenig studiert worden ist. Es ist noch nicht aufgeklärt, ob er ohne Einfluß der Vestibularnerven auftreten kann; 2. traumatischer, nach Verwundung mit Instrumenten oder Verletzung der Knochen. Derselbe hat eine geringe diagnostische Bedeutung; 3. Intensionsnystagmus wird nicht selten beobachtet bei Zerstörung des Labyrinths nach der gesunden Seite hin. Er stört die Beobachtung und wird mit Hilfe des Bárányschen Blickfixators beseitigt.

Lichtnystagmus.

Er wurde von v. Stein 1900 entdeckt, hat große diagnostische Bedeutung. Bei Störungen muß man hier an Erkrankung der Lichtzentren denken; Fehlerhaftigkeit der Muskeltätigkeit muß natürlich ausgeschlossen werden. Dieser Nystagmus ist streng vom Blicknystagmus zu unterscheiden. Mit Hilfe von matten Brillen, welche zuerst 1900 von v. Stein eingeführt wurden, bekommt man Nystagmus in gleicher Richtung. Als Neuheit schlug Abels dunkle Brillen vor, Hautant 1908 jedoch wieder matte Gläser. Der Lichtnystagmus ist ein sehr empfindlicher Reflex. Er tritt schon bei Drehung der Zentrifugen

Digitized by Google
Original from UNIVERSITY OF CALIFORNIA
Generated on 2019-10-24 12:29 GMT / http://hdl.handle.net/2027/uc1.b3252758
Public Domain in the United States, Google-digitized / http://www.hathitrust.org/access_use#pd-us-google

um einige Grade auf. Seine Richtung ändert sich mit Richtungsänderung der Zentrifugen. Er tritt am stärksten auf bei offenen Augen, gut bei matten Brillengläsern und schwach bei dunklen Brillen; bei geschlossenen Augen gewöhnlich keine Bewegung (bei 5 Umdrehungen). Es gibt nach v. Stein neben dem Labyrinthtonus Ewalds auch noch einen Lichttonus v. Steins.

Blicknystagmus.

Tritt auf, wenn man während einer Bewegung einen Gegenstand fixiert. Bárány benutzt den Plateauschen Zylinder mit Längsstreifen zur Bestimmung der Augenmuskellähmung.

Tonnystagmus

tritt auf entweder bei sämtlichen oder nur bei gewissen Tönen. Hieraus folgt, daß der Ton nicht nur die Körpermuskeln tonisiert, sondern auch die Augenmuskeln. Er bringt sogar eine Kontraktion der Gefäßmuskeln zustande. Istamanow wies 1885 nach, daß durch Töne und Geräusche die Hauttemperatur herabgesetzt wird und der Umfang der Extremitäten sich verringert.

Kompressionsnystagmus.

Weist mitunter auf Labyrinthfisteln hin (Fistelsymptom Hennebert).

Drehungsnystagmus.

a) Zentrifugalnystagmus. Ewald zeigte, daß zehnmaliges Drehen diesen Nystagmus am stärksten hervortreten läßt. Wanner benutzte aktiv forcierte Drehungen, Bárány zehnmaliges passives Drehen. Normaler Nystagmus dauert von 41—39 Sekunden, nach der gesunden Seite hin länger dauernd als nach der kranken. Nach der kranken Seite hin war das meiste 20 Sekunden Dauer, im Mittel 40 Sekunden, nach der gesunden Seite 15—40 Sekunden, im Mittel minus 28 Sekunden bei Zerstörung eines Labyrinths.

b) Kalorischer Nystagmus. Stimmte bei v. Stein mit Báránys Untersuchung überein, Heine jedoch beschreibt einen Fall, wo kalorischer Nystagmus gefunden wurde, während die Sektion eitrige Labyrinthitis ergab (Deutsche med. Wochenschr., 1907, pag. 1281). Es ist hier also noch nicht allgemeine Übereinstimmung erzielt.

II. Die subjektiven Störungen des Gleichgewichtes.

1. Das Gefühl der Gegenbewegung ist bei einem Labyrinthkranken bedeutend verkürzt, wie man das aus dem Verigogramm, welches Redner mit einem speziellen Instrument, einem Verigometer, erhalten hat, zu sehen ist. Dieser Apparat zeigt nicht nur die Länge des durchlaufenen Weges, sondern auch alle Unregelmäßigkeiten der Gegenbewegung an. 2. Das Gefühl der Bewegung, welches man gemeiniglich Schwindel nennt. Redner will, daß dieses Wort beibehalten würde. Er meint, daß man wissenschaftlich sagen solle: Äußeres Empfinden der Bewegung und inneres Empfinden der Bewegung oder Autokinesis externa und interna. Bei einer Pat. des Vortragenden war keine Autokinesis vorhanden, trotzdem fiel die Pat. und konnte nicht gehen. 3. Die Empfindung der Neigung des Kreises bei schneller Drehung. Nach Breuer und Kreidel hängt dieses Gefühl mit Bewegung der Otolithen im Utriculus zusammen. Es entspricht ungefähr 5°; bei der Kranken des Vortragenden war es auf der erkrankten Seite um die Hälfte geringer als auf der gesunden.

Digitized by Google
Original from UNIVERSITY OF CALIFORNIA
Generated on 2019-10-24 12:29 GMT / http://hdl.handle.net/2027/uc1.b3252758
Public Domain in the United States, Google-digitized / http://www.hathitrust.org/access_use#pd-us-google

Redner meint, daß es somit gelingen könne, topisch die Erkrankungsstelle im Utriculus festzustellen. Nach oben beschriebenem Schema will Vortragender einen jeden Fall untersucht wissen. Außerdem empfiehlt er, auf Dermographismus zu achten und endlich photokinetische Untersuchungen anzustellen und die verschiedenen Farben und deren Einfluß auf das Gleichgewicht zu untersuchen (Chromopathie).

Alsdann berichtet Redner über 2 Fälle.

Weiter spricht er über die noch offene Frage der Lokalisation all der oben genannten Symptome. Soll man sie in die Bogengänge, den Utriculus, Sacculus oder die Schnecke verlegen? Nach bisheriger Anschauung ist die Schnecke ausschließlich Hörorgan.

Nun führt Vortragender folgendes an: 1. Bei starken Geräuschen verändert sich die Intensität oder Farbenempfindung, was schon von Urbantschitsch festgestellt ist; 2. die Schnecke ist ausschließlich sensibler Nerv: 3. wie durch Istamanow erwiesen ist, rufen Geräusche und Lärm eine Kontraktion peripherer Gefäße der Haut und Extremitäten hervor; 4. Audition colorée; 5. Schallphotismen; 6. in pathologischen Fällen tritt durch Schallempfindung Hyperämie der Haut ein.

Alles dieses spricht nach Ansicht des Vortragenden für den engen Zusammenhang der Schnecke einesteils mit dem Auge, andernteils mit der Haut. Die Schnecke hat also nicht eine Funktion, sondern vier Funktionen: 1. sie hört; 2. sie reguliert die Hautblutzirkulation, ist somit für Dermographismus verantwortlich; 3. die Schnecke reguliert die Übergabe der Licht- und Farbeneindrücke an die motorischen Zentren mit Hilfe der Luftschwingungen der Töne, unter deren Einfluß Farbenempfindungen auftreten. Die Abschwächung oder das Schwinden dieser Funktion ruft Chromopathie hervor; 4. sie hat Einfluß auf die sensiblen Hautnerven.

Walton, welcher bei Hysterikern Taubheit einer Seite hervorrief, erhielt gleichzeitig auch auf der entsprechenden Körperhälfte Anästhesie.

Chavanne und de Stella fanden bei Gehörabschwächung auch Hautanästhesie. Endlich fand Kolesnikow bei seinen Taubstummenuntersuchungen Anästhesie der oberen Körperhälfte. Hieraus folgert Redner, daß man bei sogenannten traumatischen Neurosen den Dermographismus auch als von einer Ohrerkrankung abhängend auffassen sollte. Die neueren Pathologen haben bis heute noch den Dermographismus nicht lokalisiert. Leute mit Ohrgeräuschen haben eigentlich oft Dermographismus, somit ist es sehr wahrscheinlich, daß der peripherische, gefäßregulierende Apparat in der Schnecke liegt. In einem vom Vortragenden angegebenen Fall sind Hysterie und Neurasthenie auszuschließen. Redner weist ferner darauf hin, daß, wie uns ja schon aus der Embryologie bekannt ist, Haut und Schnecke im engsten Zusammenhange stehen.

An den Vortrag des Redners schloß sich eine Reihe von Demonstrationen und Krankenvorstellungen an.

2. Vortrag von Privatdozenten Iwanow (Moskau): **Über Laryngostomie bei Perichondritiden des Kehlkopfes.**

Vortragender berichtet über Erfolge an 4 Kranken, die völlig geheilt wurden. Bei den übrigen geht der Heilungsverlauf glatt vor sich. Redner arbeitete nach der Vorschrift von Sargnon, Barlatier und Mangold.

In einem Falle verschloß Redner einen nachgebliebenen Kehlkopfdefekt mit Knorpel aus der Nasenscheidewand. Redner ist der Meinung, daß harte, submucöse Infiltrate bei Perichondritiden des Kehlkopfes nicht durch Kaut-

Digitized by Google
Original from UNIVERSITY OF CALIFORNIA
Generated on 2019-10-24 12:29 GMT / http://hdl.handle.net/2027/uc1.b3252758
Public Domain in the United States, Google-digitized / http://www.hathitrust.org/access_use#pd-us-google

schukröhren beeinflußt werden können und meint, in solchen Fällen immer die Laryngostomie an ihre Stelle setzen zu können.

Referent kann ihm darin nicht beistimmen und weist unter anderem auf das demnächst erscheinende, sehr interessante Werk von Dr. Thost in Hamburg hin.

3. Privatdozent Swerschenski (Moskau): **Über Behandlung der Ozaena mit Paraffininjektion.**

Redner kommt zu folgenden Schlüssen: 1. Von allen Methoden der Ozaenabehandlung gibt die Injektion von festem Paraffin die besten und andauerndsten Resultate; 2. Injektion von Paraffin mit dem Schmelzungspunkt 48° gibt, wenn eine gleichzeitige Menge von 0·1—0·5 cm^3 injiziert wird, keinerlei unangenehme Nebenerscheinungen; 3. häufiges Injizieren von Paraffin in kaltem Zustande gibt bei schwerer Form von Ozaena nur zeitweilige Besserung im Sinne von Beseitigung des Fötors; 4. in leichten Formen von Ozaena kann man durch die vom Redner angegebene Art der Injektion mit festem Paraffin in kleinen Dosen volle Heilung erzielen; 5. Injektion von Paraffin im Verein mit Frakturierung der unteren Muschel gibt gute Resultate.

4. Burak (Harkow) spricht auch über **Paraffininjektionen.**

Redner empfiehlt sehr das Paraffin in weicher Form, findet jedoch wenig Anklang.

II. Sitzung am 28. Dezember morgens.

Den Ehrenvorsitz führen: Wolkowitsch (Kiew), Koppel (Jurgew, ehemals Dorpat) und Kitmanow (Tomsk).

Es werden verschiedene eingetroffene Telegramme verlesen.

1. Dann spricht Okunew, Professor in Petersburg, über: **Die unnormale Lage der Oto-Laryngologie in Rußland und über die Mittel zur Verbesserung derselben.**

Der sehr interessante Vortrag hat lokales Interesse für Rußland.

Referat von der St. Petersburger oto-laryngologischen Gesellschaft, gehalten von Dr. Lewin, welches in sehr interessanter Weise über die Vorarbeiten zu diesem ersten allrussischen oto-laryngologischen Kongreß berichtet.

2. Vortrag vom Dozenten Dr. Iwanow (Moskau) über: **Die Aufgaben der oto-laryngologischen Kongresse.**

3. Vortrag von Dr. Jürgens (Warschau) über: **Die Krankheitsformen bei den russischen Rekruten.**

Der Vortrag, der eine mehrere Stunden lange Debatte hervorrief, hat speziell militärisches Interesse für Rußland.

Der Kongreß nahm auf Vorschlag des Vortragenden folgende Resolution nach den Daten des Vortrages an:

„Die Erkrankungen der Ohren werden sich verringern: 1. mit Verbreitung der Otiatrie in Rußland, 2. mit Verbreitung von Broschüren, welche auf die Gefahren der Selbstverstümmelung hinweisen, und 3. mit Verkürzung der Dienstpflicht."

III. Sitzung am 28. Dezember abends.

Den Ehrenvorsitz haben: Trofimow (Kiew), Swerschenski (Moskau), Jürgens (Warschau).

1. Privatdozent Swerschenski spricht über: **Zusammenhang der Erkrankungen von Nase und Augen.**

Vortragender kommt zu folgenden Schlüssen:

Digitized by Google
Original from UNIVERSITY OF CALIFORNIA
Generated on 2019-10-24 12:29 GMT / http://hdl.handle.net/2027/uc1.b3252758
Public Domain in the United States, Google-digitized / http://www.hathitrust.org/access_use#pd-us-google

1. Die Krankheiten der Nase und ihrer Nebenhöhlen haben größeren Einfluß, als bisher angenommen wurde, auf die Ätiologie der Augenerkrankungen.

2. Ungünstige Momente für die Verbreitung der Krankheitsprozesse der Nase und ihrer Nebenhöhlen auf das Auge sind: *a)* die anatomische Lage der Augenhöhle, *b)* der Bau der Knochenwände der Nase, *c)* die Verbindung von Blut- und Lymphgefäßen mit den Nervenbahnen, *d)* die angeborene und erworbene Verbindung zwischen Nase und Augen, wie Tränennasengang, Knochendefekte, Kanäle für den Durchtritt von Gefäßen und Nerven, *e)* der Bau der Nasenschleimhaut.

3. Die Krankheitsprozesse von der Nasenhöhle her verbreiten sich: *A.* direkt: *a)* durch angeborene oder erworbene Knochendefekte, *b)* durch den Tränennasengang und Gefäß- und Nervenkanälchen; *B.* indirekt: *a)* durch lymphatisches und Gefäßsystem, *b)* auf dem Wege des Reflexes, *c)* durch Druck auf die angrenzenden Gebiete.

4. Angeborene Knochendefekte der Augenhöhlenwände finden sich am häufigsten an der Lamina papyracea im Gebiete der mittleren Siebbeinzellen.

5. Der Krankheitsprozeß aus der Nase und ihren Nebenhöhlen verbreitet sich viel leichter nach den Augen hin als umgekehrt.

6. Veränderungen an der Nasenscheidewand (deviatio, crista und spina) spielen eine große Rolle bei den Erkrankungen des Auges.

7. Adenoide der Kinder findet man oft bei chronischen Erkrankungen der Augenlider und Conjunctiva.

8. Hypertrophische Veränderungen der Nase und des Nasenrachenraumes sind häufig vorhanden bei Trachomen.

9. Ozaena ruft seltener als andere Erkrankungen der Nasenschleimhaut Erkrankung der Tränennasengänge hervor.

10. Lupus der Nase ist oft Ursache für Tränenträufeln.

11. Der erste Beginn der Erkrankung der Tränenwege findet sich meist an dem unteren Nasenende.

12. Form, Lage und Größe der nasalen Eingangsöffnung in den Tränennasengang ist von Einfluß auf seine Erkrankung.

13. Ozaena wird nicht häufiger als andere Nasenerkrankungen von Erkrankungen der Nebenhöhlen begleitet.

14. Bei Erkrankungen der Nase und ihrer Nebenhöhlen können die Wände der Augenhöhlen hervorgedrängt werden, sich verdünnen, können ostitisch erkranken, cariös werden, nekrotisch werden und osteomyelitisch erkranken.

15. Entzündliche Erkrankungen der Augenhöhle äußern sich meist in der Art von Periostitis, Abceß und Orbitalphlegmone.

16. Eine Ausbreitung der Entzündung auf das retroorbitale Gewebe, auf den Sinus cavernosus und andere Sinus, auf das Gehirn und seine Häute haben einen ungünstigen Verlauf.

17. Bei Erkrankung der Stirnhöhle, besonders bei Mucocele, Pyocele, Hydrops und Empyema e dilatatione, tritt Hervordrängung des Augapfels mit allen Begleiterscheinungen ein.

18. Osteomyelitis der Wände der Nase und ihrer Nebenhöhlen, besonders der Stirnhöhle, ruft sehr stürmische Erscheinungen am Auge hervor und sogar oft einen letalen Ausgang der Erkrankung.

19. Die Erkrankungen der hinteren Siebbeinzellen und des Keilbeinsinus werden öfter gefunden, als das früher angenommen wurde.

Generated on 2019-10-24 12:29 GMT / http://hdl.handle.net/2027/uc1.b3252758
Public Domain in the United States, Google-digitized / http://www.hathitrust.org/access_use#pd-us-google
Digitized by Google
Original from UNIVERSITY OF CALIFORNIA

20. Bei Erkrankung der Keilbeinhöhle hängt die Augenerkrankung ab: *a)* von Thrombophlebitis des Sinus cavernosus und der Orbitalvene, *b)* vom Grade der Erkrankung der Nervi optici und oculomotorii und *c)* seltener von einer Phlegmone der Augenhöhle.

21. Erkrankungen des Keilbeinsinus mit Komplikation von seiten des Auges gehört zur Gruppe der schweren Krankheitsformen.

22. Einseitige retrobulbäre Neuritis ist eine der häufigsten Erscheinungen bei Erkrankung der Keilbeinhöhle und der hinteren Siebbeinzellen.

Der Vortrag wurde durch eine große Anzahl anatomischer Präparate, Zeichnungen und Photographien ergänzt. Interessant war eine große Zahl Präparate mit Anomalien des Tränennaseneinganges, ein Präparat von Dacryocystoblennorrhoe infolge von Nasenscheidewandverbindung und eine Verschiebung des Augapfels aus gleicher Ursache, dann ein Präparat von Verbindung zwischen Highmorshöhle und vorderer Siebbeinzelle, Defekte an der inneren Augenhöhlenwand und im Gebiete der Siebbeinzellen, ein Knochendefekt im Gebiete der oberen Siebbeinzellenwandung, ein Knochendefekt im Gebiete der hinteren Siebbeinzelle, ein Knochendefekt bei dem Keilbeinsinus im Gebiete der Arteria carotis interna, endlich eine ganze Reihe von Präparaten über Lagebeziehungen des Nervus opticus, des Chiasma, des Sinus cavernosus, der Arteria carotis interna zum Keilbeinsinus und den hinteren Siebbeinzellen.

Der Vortrag von Skript (Harkow) enthält eine interessante Zusammenstellung von schon Bekanntem.

2. Dr. Preobraschenski (Moskau) spricht über: **Die Behandlung chronischer Taubheit und Ohrgeräusche mit kombinierter Vibration und einer vom Vortragenden konstruierten metallischen Muschel.**

Redner will bei dieser Methode gute Resultate gesehen haben.

3. Dr. Gawrilow (Samara) spricht über den **Einfluß von Adenoiden auf die Ohrerkrankungen.**

Redner berichtet über ein Material von 5188 Fällen.

4. Dr. Gawrilow (Samara) spricht über den **Zusammenhang von vergrößerter Nasenrachenmandel und Entwicklung im Schulalter.**

Redner untersuchte 1475 Schulkinder. Er kommt zu folgendem Schluß, daß Kinder mit vergrößerter Tonsille im Beginn der Periode der Geschlechtsreife rascher wachsen als andere Kinder, nach 14 Jahren jedoch langsamer; ferner daß die Adenoiden um so eher sich zurückbilden, je kräftiger das Individuum ist, daß bei schwachen Individuen sie sich überhaupt nicht zurückbilden.

IV. Sitzung am 29. Dezember morgens.

Ehrenvorsitzende: Preobraschenski (Moskau), Geschelin (Odessa) und de Lenz (Kiew).

1. Privatdozent Trofimow spricht über den **Zusammenhang der endokraniellen Komplikationen mit Ohrenerkrankungen und über die Mittel, die jetzt dagegen unternommen werden.**

Der Vortrag behandelt die Frage sehr ausführlich.

2. Privatdozent Malutin spricht über **Schlammbäder und ihren Einfluß auf trockene chronische Mittelohrkatarrhe und Otosklerose.**

Vortragender hat sehr günstige Resultate gesehen. In der Debatte jedoch wird vielfach eine gegenteilige Meinung laut.

3. Dr. Preobraschenski spricht über die **Heilung des Kropfes mittelst d'Arsonvalscher Ströme.**

Digitized by Google
Original from UNIVERSITY OF CALIFORNIA
Generated on 2019-10-24 12:29 GMT / http://hdl.handle.net/2027/uc1.b3252758
Public Domain in the United States, Google-digitized / http://www.hathitrust.org/access_use#pd-us-google

Vortragender hat zwei Fälle beobachtet, in denen er mit ausgezeichnetem Erfolg diese Behandlung anwandte.

4. Dr. Kreis (Jaroslaw) spricht über einen **Fall von akutem Aneurysma als Folge von Tracheotomie, welche wegen Pseudocroup gemacht wurde.**

Der Titel besagt alles.

5. Dr. Burak (Harkow) spricht über **endonasale Chirurgie bei akuten und chronischen Eiterungen der Nebenhöhlen der Nase.**

Ich schließe mich völlig dem Einwand des Herrn Preobraschenski in der Debatte an, daß Herr Burak das Thema viel zu weit für die kurze Zeit von 20 Minuten, die dem Vortrag gewährt waren, gefaßt hat und infolgedessen das Thema auch in keiner Weise erschöpfend behandeln konnte.

V. Sitzung am 29. Dezember abends.

Ehrenvorsitzende: Iwanow (Moskau), Sassedatelew (Moskau) und Gauderer (Riga).

1. Dr. Bloch (Jalta) spricht über die **Tuberkulose in Jalta.**

Vortragender berichtet, daß das Klima von Jalta viel günstiger auf den Prozeß der allgemeinen Tuberkuloseerkrankung wirke als speziell auf die Kehlkopftuberkulose.

2. Dr. Kopilow (Sewastopol) spricht über **Inhalationstherapie,** für welche er eine Lanze bricht.

3. Dr. Kopilow (Sewastopol) spricht über **Inhalationstherapie bei Tuberkulose,** die er ganz besonders bei tuberkulöser Erkrankung des Kehlkopfes in Fällen von Miliartuberkulose empfiehlt. Er demonstriert seinen Universalapparat für Inhalationen, der sehr praktisch zu sein scheint.

4. Dr. Kruschilin spricht über **Asynergia labyrinthica musculum als Symptom der Hysterie.**

Er berichtet über seine Erfahrungen an 2 Pat.

VI. Sitzung am 30. Dezember morgens.

Ehrenvorsitzende: Hering (Warschau), Slätkow (Konstantinowska am Don) und Greidenberg (Waronesch).

1. Dr. Hering spricht über seine 20jährigen chirurgischen Erfahrungen der **Behandlung der Tuberkulose des Kehlkopfes.**

Das Thema ist schon bei vielen Kongressen behandelt worden und bietet den Lesern deutscher Blätter nichts Neues.

Dr. Schneider (Moskau) spricht über **Bronchoskopie.**

Er berichtet über 18 Fälle von Fremdkörpern; 12 von diesen waren Sonnenblumensamen.

Bekanntlich hat Vortragender neuerdings über 60 Fälle von Sonnenblumensamen als Fremdkörper in Bronchien berichtet, die von ihm extrahiert wurden.

2. de Lenz (Kiew) berichtet über die **klinische Bedeutung der Oesophago- und Bronchoskopie.**

3. Dr. Kreis (Jaroslaw) spricht über die **Behandlung von Ohrenerkrankungen nach Bier mit Stauungshyperämie.**

Er äußert sich im negativen Sinne über den Wert der Behandlung.

Digitized by Google
Original from UNIVERSITY OF CALIFORNIA
Generated on 2019-10-24 12:29 GMT / http://hdl.handle.net/2027/uc1.b3252758
Public Domain in the United States, Google-digitized / http://www.hathitrust.org/access_use#pd-us-google

VII. Sitzung am 30. Dezember nachmittags.

Ehrenvorsitzende: Malutin (Moskau), Beier (Moskau) und Schneider (Moskau).

1. Dr. Kruschilin (Kiew) demonstriert eine **Paukenhöhlenspritze** und einen **Apparat zur Narkose per rectum.**

2. Dr. Hering (Warschau) spricht über eine **neue Art der Milchsterilisation,** ohne daß dabei die Fermente und Antitoxine vernichtet werden. Vortragender demonstriert seinen Apparat.

Schluß des Kongresses.

Es wurden vom Kongreß vier Resolutionen angenommen:

1. Bei den Ministerien um Errichtung von Ohren- und Kehlkopfkliniken und Konsultanturen für diese Fächer bei den Militärspitälern nachzusuchen,

2. den Vorschlag des Dozenten Iwanow anzunehmen, daß zu den Kongressen ein oder zwei Programmfragen vom Bureau aus zur Besprechung vorgelegt werden sollen, welche vor dem Kongreß in Druck zu erscheinen haben und dann nur der Debatte unterliegen,

3. die gleich nach dem Vortrag des Dr. Jürgens gefaßte Resolution und

4. Aufstellung des Programms für den nächsten allrussischen Kongreß in Moskau vom 25. bis 30. Dezember 1910.

Verhandlungen der Dänischen Oto-laryngologischen Gesellschaft.

67. Sitzung vom 16. März 1910.

Vorsitzender: Dr. G. Kiär. — Schriftführer: Dr. Blegvad.

I. P. Tetens Hald: **Kehlkopfgeschwür.**

Ein 20jähriges Mädchen hatte seit 6 Tagen Schluckschmerzen, bei dem rechten Kieferwinkel eine taubeneigroße, sehr empfindliche Drüse. An der Rückseite der rechten Arygegend ein tiefes, scharf abgeschnittenes Geschwür mit gelblichem Boden; die umgebende Schleimhaut etwas geschwollen und gerötet; an dem vorderen Teil der aryepiglottischen Falte und dem benachbarten Teil der Zungentonsille einige gelbe Flecken. Die Beweglichkeit des rechten Aryknorpels herabgesetzt. Keine syphilitischen Manifestationen. Bakteriologische Untersuchung ergab Diplokokken und einzelne Stäbchen. Wassermannsche Reaktion noch nicht vorgenommen.[1])

Diskussion.

Schmiegelow, Kiär u. a. meinen, der Fall sei am wahrscheinlichsten als ein ulcerierter Gummiknoten aufzufassen.

II. Wilhelm Waller: **Fall von tiefliegendem Fremdkörper in der Lunge. Bronchoskopische Extraktion.**

Ein 12jähriger Knabe hat das Mundstück einer Kindertrompete inhaliert. Die Respiration ziemlich unbehindert, überhaupt befindet sich Pat. ganz

[1]) Spätere Beifügung: Wassermann positiv, Pat. durch antiluetische Behandlung geheilt.

Digitized by Google
Original from UNIVERSITY OF CALIFORNIA
Generated on 2019-10-24 12:29 GMT / http://hdl.handle.net/2027/uc1.b3252758
Public Domain in the United States, Google-digitized / http://www.hathitrust.org/access_use#pd-us-google

wohl. Bei schnellem Respirieren hört man zwei trompetenähnliche Töne. Röntgenuntersuchung zeigt den Fremdkörper im rechten unteren Lungenlappen, 25 *cm* vom Zungenbein entfernt. In Chloroformnarkose wird Bronchoskopie gemacht und der Fremdkörper mittelst einer platten Brüningsschen Zange entfernt. Keine Komplikationen.

III. Wilhelm Waller: **Zwei Fälle von postoperativer Labyrinthitis bei chronischer Mittelohreiterung.**

1. 45jähriger Mann wurde am 19. X. 1909 radikal operiert, stinkendes Cholesteatom. 11 Tage später Schwindel, Gleichgewichtsstörung, Nystagmus zur gesunden Seite, totale Taubheit. 5. XI. 1909 Labyrinthoperation; die subjektiven Beschwerden haben sich alsdann verloren, die Taubheit aber besteht.

2. 24jähriger Mann, Radikaloperation am 6. XI. 1909. 2 Monate später, als die Höhle fast geheilt war, trat leichter Schwindel auf; beim Austupfen lebhafter Nystagmus zur kranken Seite. 11. I. 1910 Revision der Höhle; Kapseldefekt am horizontalen Bogengang, Labyrinthoperation. Schwindel nachher verschwunden.

Diskussion.

Schmiegelow: Die postoperativen Labyrinthleiden sind nicht besonders selten; die betreffenden Symptome, subjektive Geräusche, Erbrechen, Schwindel, gehen gewöhnlich nach wenigen Tagen zurück; doch hat Schmiegelow zweimal eine eitrige Labyrinthitis sich entwickeln sehen, welche mit einer letalen eitrigen Meningitis endigte. In bezug auf die Operation von Labyrinthleiden stellt sich Schmiegelow ziemlich konservativ; falls das Labyrinth deutlich fungiert, darf man in der Regel nicht operieren; in allen Fällen dagegen, wo deutliche Eiterung durch eine Fistel besteht, muß man operieren. Wo die Labyrinthfunktion völlig aufgehoben ist, kann man operieren, auch wenn kein Eiterausfluß nachgewiesen wird, doch hat Schmiegelow in verschiedenen solchen Fällen bei einfacher Totalaufmeißelung gute Resultate erzielt.

Mygind hat schon früher auf die Bedeutung der postoperativen Labyrinthleiden hingewiesen. Die Pathogenese ist keine ganz klare; es braucht keine Fistel zu bestehen, die Entzündung kann sich den Gefäßen entlang fortpflanzen. Die sogenannten Fisteln sind oftmals bloß Usuren in der knöchernen Kapsel; gewöhnlich tut man am besten, sie in Ruhe zu lassen. Bezüglich der Indikationen zur Operation meint Mygind, daß wir noch nicht im Besitz genügender Erfahrung sind.

Hald ist auch ein Anhänger des Konservatismus. Die Indikationen können noch nicht genau festgestellt werden, jedoch gibt es wohl eine Indikation, über die sich alle einigen können: das Labyrinth muß bei Meningitis geöffnet werden, wenn gleichzeitig die klinischen Untersuchungsmethoden Destruktion des Labyrinthes ergeben.

IV. P. Tetens Hald: **Zwei Fälle von diffuser und ein Fall von circumscripter Labyrinthitis.**

1. Cholesteatom des Mittelohres. Usur der oberen Wand des Meatus acust. int. und der Cochlea. Diffuse Labyrinthitis und Meningitis (mit Projektionen).

46jähriges Dienstmädchen, aufgenommen 26. IV. 1908 (psychiatrische Klinik), gestorben 27. IV. 1908. Pat. wurde unter der Diagnose Morbus mentalis eingeliefert; keine näheren Auskünfte. Pat. teilt selber mit, daß sie in

Digitized by Google
Original from UNIVERSITY OF CALIFORNIA
Generated on 2019-10-24 12:29 GMT / http://hdl.handle.net/2027/uc1.b3252758
Public Domain in the United States, Google-digitized / http://www.hathitrust.org/access_use#pd-us-google

der Kindheit und der Jugend rechtseitiges Ohrlaufen gehabt habe. Vor 10 Jahren plötzlich rechtseitige Facialislähmung. Am Tag der Aufnahme erkrankt, Kopfweh, kein Schwindel, Erbrechen oder Krämpfe; war bei der Aufnahme bezüglich Ort und Umgebung völlig orientiert, bezüglich der Zeit aber etwas mangelhaft. Sprache natürlich; Pat. ist ruhig, bleich, macht aber keinen leidenden Eindruck. Temp. 37·5, Puls 80. Komplette, rechtseitige, periphere Facialislähmung. Ohruntersuchung nicht vorgenommen. Nach einigen Stunden Kopfschmerzen, Erbrechen und Konvulsionen; 12 Stunden nach Aufnahme Exitus.

Sektion: Zerstreute Eiterbelage in den Furchen des Gehirns; dem Tegmen antri et tympani entsprechend zwischen der Dura und dem usurierten Knochen ein walnußgroßes Cholesteatom.

Mikroskopische Untersuchung: Schnitt 21, vor dem Aditus ad antrum: Im Mittelohr große Cholesteatommassen, Schleimhaut verdickt; Verdickung der Ligamente und der membranösen Bogengänge; Canalis facialis (wie auch an den übrigen Schnitten) leer. Schnitt 41, durch die Amp. can. sup.: die Wandungen der membranösen Kanäle und Ampullen sowie des Utriculus zeigen ähnliche Veränderungen als am ersten Schnitt, eine relativ frische Entzündung andeutend. An der Austrittsstelle des N. ampullaris reichliche Bindegewebsbildung, fast gar keine Nervenelemente. Schnitt 46, durch den Stapes: annulare: an der Vestibularwand eine körnige Exsudatschichte. Foss. fen. oval. mit Bindegewebe gefüllt. Schnitt 60, durch Fen. rotunda: Foss. fen. rot. mit Bindegewebe gefüllt, tympanalwärts mit Cholesteatom; Membr. tymp. sec. verdickt, Struktur aber erhalten. Schnitt 77, durch die Apert. int. aquaeduct. cochl.: An den Austrittsstellen der Nerven fast ausschließlich fibrilläres Bindegewebe und wenige oder keine Nervenelemente. Der vestibulare Teil der Scala tympani mit körnigem, fibrinösem Exsudat gefüllt; an der usurierten und ausgenagten Dorsalfläche des Felsenbeins sieht man Cholesteatomlamellen. Schnitt 88, durch den Anfang der Basalwindung: Weiteres Vordringen der Cholesteatommassen in die Pars petrosa. Schnitt 103, durch Cochlea: Das Cholesteatom ist von oben her in den Meat. ac. int. hineingedrungen und hat den größten Teil der Nerven destruiert, nur am Boden findet man eine geringe Menge von Bindegewebe stark durchsetzten Nervengewebes. Auch in die obere Windung der Cochlea ist das Cholesteatom hineingebrochen; die obere Wand der mittleren Windung ist teilweise wegusuriert und das Lumen mit Bindegewebe gefüllt; die Basalwindung ist am besten erhalten. Der Ductus cochlearis ist mit albuminösem Exsudat gefüllt, die Wandungen stark zelleninfiltriert, das Cortische Organ läßt sich nicht nachweisen. Im Ganglion spirale findet man außer der Bindegewebsbildung auch einige Ganglienzellen.

Dieser Fall ist in verschiedener Beziehung eine große Seltenheit. Als Ursache der Facialisparalyse der Pat. finden wir, was sicher sehr selten sein mag, daß der N. facialis völlig fehlt. Wir müssen demnach annehmen, daß, als Pat. vor 10 Jahren seine Gesichtsschiefheit entdeckte, das Cholesteatom schon in den Meat. ac. int. hineingedrungen war. Als die Ursache der Läsion während der Zeit eine völlige Destruktion des Nerven im Meat. acust. int. herbeiführte, atrophierte er auch in seinem peripheren Verlauf vollständig und ließ nur noch im Canalis facialis einen leeren Raum übrig; die bindegewebige Auskleidung des Kanals war zwar etwas verdickt, ohne aber das Lumen auszufüllen.

In Übereinstimmung mit dem Eindringen des Cholesteatoms von oben her finden wir sehr beträchtliche Veränderungen in den vestibularen Nerven,

Digitized by Google
Original from UNIVERSITY OF CALIFORNIA
Generated on 2019-10-24 12:29 GMT / http://hdl.handle.net/2027/uc1.b3252758
Public Domain in the United States, Google-digitized / http://www.hathitrust.org/access_use#pd-us-google

so daß in den Maculae cribrosae nur sehr spärliche Nervenelemente, dagegen reichliches Bindegewebe vorhanden ist. Ein sprechender Beweis für die Widerstandsfähigkeit der Crista acustica ist es, daß sich noch Spuren derselben nachweisen lassen, obschon außer der Läsion des betreffenden Nervens auch ein inflammatorisches Leiden des membranösen Labyrinthes besteht.

Der Ramus cochlearis ist verhältnismäßig am wenigsten ergriffen, weil er am meisten nach unten im Meat. ac. int. liegt; dementsprechend sind auch im Ganglion spinale einzelne Ganglienzellen erhalten.

Daß der Einbruch der Cholesteatommassen in die Cochlea von oben her stattgefunden hat, scheint eine große pathologische Seltenheit zu sein.

Der mitgeteilte Fall illustriert sehr gut den oftmals sehr insiduösen Verlauf des Cholesteatoms; der Durchbruch in den Meat. acust. int. hat hier zehn Jahre vor dem Tode stattgefunden. Außerdem möchte ich die Frage aufstellen, ob es nicht am besten sei, den Nachweis eines Cholesteatoms als absolute Indikation zur Totalaufmeißelung zu betrachten, mit Vorübergehen der konservativen Behandlung. Man würde freilich alsdann verschiedene Fälle operieren müssen, die vielleicht durch konservative Behandlung hätten beträchtlich gebessert werden können, aber bekanntlich garantiert nicht einmal Aufhören der Sekretion, Schmerzlosigkeit usw. vor unliebsamen Überraschungen.

2. Fall von Labyrintheiterung, mit tuberkulöser Meningitis kompliziert (mit Projektionen).

Ein 11jähriger phthisischer Knabe wurde am 4. V. 1908 wegen einer chronischen Mittelohreiterung in die Ohrenklinik des Kommunehospitals aufgenommen. Weber zum kranken Ohre lateralisiert, gewöhnliche a^1-Gabel hier 10″ gehört, obere Grenze 2·0 (Galton). Kein Nystagmus, Vestibularapparat nicht untersucht. Es wurde Totalaufmeißelung vorgenommen und am 16. VI. wurde Pat. entlassen. Am 14. VII. 1908 wieder aufgenommen; seit einigen Tagen Erbrechen, genießt fast nichts, liegt still, gibt auf Ansprache richtige Antwort, zieht jedoch vor, nur mit einem Kopfnicken zu antworten; klagt nicht, kein Schwindel. Obstipation vorhanden. Bei der Aufnahme keine cerebralen Symptome, aber schon an demselben Abend wieder Erbrechen, antwortete nicht, starrte sinnlos vor sich hin. Andeutung von Kernig, aber keine Genickstarre. Am folgenden Morgen Lumbalpunktion, Flüssigkeit klar, mit mittelgroßer Lymphocytenmenge, keine polynuklearen Zellen oder Mikroben. Bei der kalorischen Prüfung des Vestibularapparates auf der gesunden Seite schnell eintretende und starke Reaktion, auf der kranken keine. Fistelprobe negativ. Diagnose: Tuberkulöse Meningitis, Zerstörung des Vestibularapparates der kranken Seite. Langsame Temperaturerhöhung, Genickstarre und andere meningitische Erscheinungen. Am 19. VII. 1908 Exitus.

Sektion: Ausgedehnte Tuberkulose der Lungen, des Darmes, der Harnblase, ferner tuberkulöse Meningitis. Untersuchung des Schläfenbeins: Ausgedehnte Labyrintheiterung; die mediale Wand des Mittelohres mit Granulationen bedeckt, an einzelnen Stellen anfangende Epidermisbildung; die Nische des ovalen Fensters mit Granulationen gefüllt, die teilweise von Bindegewebe durchzogen ist; die Steigbügelplatte nach innen und oben verschoben. Im Labyrinth ausgedehnte Rundzelleninfiltration, vorwiegend in den Bogengängen und dem Utriculus, aber auch in den übrigen Teilen vorhanden. Im Crus ampullare des Canalis ext. im perilymphatischen Raum zahlreiche Rundzellen, die sich vorwiegend um den membranösen Kanal herum sammeln und mehrfach denselben in Gestalt von Granulationen durchbrechen, das Innere ebenfalls von koagu-

Digitized by Google
Original from UNIVERSITY OF CALIFORNIA
Generated on 2019-10-24 12:29 GMT / http://hdl.handle.net/2027/uc1.b3252758
Public Domain in the United States, Google-digitized / http://www.hathitrust.org/access_use#pd-us-google

liertem Albumen und Fibrin gefüllt; ähnliche, aber weniger ausgesprochene Veränderungen in den übrigen Kanälen. Die Verzweigungen des N. ampullaris sind noch nachweisbar, die Crista acustica aber und ihr Sinnesepithel ist in dem zellenreichen Exsudate völlig verschwunden. Lig. spirale und Membrana Reissneri infiltriert, im Lumen des Ductus cochlearis aber kein Exsudat; das Cortische Organ in der Basalwindung völlig zerstört, in den übrigen Windungen noch rudimentär vorhanden; Ganglion spirale atrophisch.

Das Hauptinteresse bei diesem Fall bildet die Frage von der Diagnose in vivo und die Zuverlässigkeit unserer Labyrinth-Untersuchungsmethoden. Während des ersten Klinikaufenthaltes des Pat. waren keine Zeichen einer tuberkulösen Meningitis vorhanden; nach den in Anwendung gezogenen Untersuchungsmethoden zu urteilen, hätte er damals mit dem rechten Ohre gehört; doch sind diese Resultate nicht völlig entscheidend in bezug auf das Vorhandensein von Gehör. Der Vestibularapparat wurde damals leider nicht untersucht, es war aber kein Nystagmus vorhanden. Etwa 8 Wochen nach der Totalaufmeißelung fangen die Zeichen eines endokraniellen Leidens an, nach der Aufnahme bilden sie sich weiter aus, so daß schon am folgenden Morgen die Diagnose auf eine tuberkulöse Meningitis gestellt werden konnte; sein Gehör konnte damals wegen seines geistigen Zustandes nicht mehr untersucht werden, die kalorische Reaktion aber fiel auf der kranken Seite negativ aus. Es war jetzt die Frage: Was können wir aus dem Ausbleiben des Vestibularreflexes in diesem Falle schließen? Wir wissen, daß er in sehr seltenen Fällen bei Erwachsenen ausbleiben kann, er fehlt aber alsdann wohl auf beiden Seiten. Ferner kann er ausbleiben, wenn irgend eine Hinderung für die Abkühlung der Labyrinthwand vorliegt, zum Beispiel eine heftige, akute Otitis media, Cholesteatom usw. Endlich habe ich vor $1^1/_2$ Jahren nachgewiesen, daß der kalorische Reflex nicht selten bei Kindern in den ersten Lebensjahren ausbleibt, auch bei völlig gesunden Ohren. Beiläufig sei erwähnt, daß Bárány besonderes Gewicht darauf gelegt hat, daß er in einem Falle bei einem neun Monate alten Kinde den kalorischen Reflex hat hervorrufen können, weil die Behauptung aufgestellt worden sein sollte, daß die kalorische Reaktion bei Kindern unter einem Jahre immer fehlt; das habe ich wenigstens niemals behauptet.

Hier war keiner der erwähnten Ausnahmsfälle vorhanden und ich stellte deshalb die Diagnose Otitis interna, was sich auch bei der Mikroskopie als richtig erwies. Ist es aber auch ganz sicher, daß man unter den gegebenen Bedingungen immer berechtigt sein wird, aus einem negativen Ausfall der kalorischen Untersuchung auf eine Destruktion des Vestibularapparates zu schließen? Diese Frage hat praktische Bedeutung, da deren Beantwortung für unsere Handlungsweise bestimmend werden kann; hätte zum Beispiel in dem vorliegenden Fall die Lumbalpunktur anstatt Lymphocytose eine Leukocytose ergeben, wäre eine Labyrinthoperation angezeigt gewesen, falls das Ausbleiben des Vestibularreflexes als ein sicheres Anzeichen einer Destruktion des Vestibularapparates angesehen werden konnte. Ich möchte deshalb an die Herren Mitglieder folgende Frage stellen; Kennen Sie irgend einen Fall bei Pat. nach dem ersten Lebensjahre, in dem — unbehinderte Abkühlung der Labyrinthwand vorausgesetzt — der kalorische Reflex auf der einen Seite ausblieb, auf der anderen vorhanden war, ohne daß der Vestibularapparat oder dessen zentrale Leitungsbahnen auf der negativen Seite zerstört war? In der Literatur scheinen solche Fälle vorzuliegen insofern, als in dem Schema von Alexander

Digitized by Google
Original from UNIVERSITY OF CALIFORNIA
Generated on 2019-10-24 12:29 GMT / http://hdl.handle.net/2027/uc1.b3252758
Public Domain in the United States, Google-digitized / http://www.hathitrust.org/access_use#pd-us-google

über den Verlauf des serösen Labyrinthitis (Archiv f. Ohrenheilk., Bd. 75, pag. 12) angegeben wird, daß der Vestibularapparat des ergriffenen Ohres im dritten Stadium negativ reagieren kann; meine Frage könnte also überflüssig erscheinen, indem das Leiden seiner supponierten, serösen Natur zufolge mit Restitution der kalorischen Irritabilität endigen sollte. Sieht man aber die vier Fälle genauer nach, die die Grundlage seiner Beschreibung bilden, findet man, daß kein einziger in dem besprochenen dritten Stadium untersucht worden ist, so daß die nötige klinische Basis für die Behauptung Alexanders zu fehlen scheint. Auch haben keine anderen Autoren ähnliches hervorgeführt, es wäre denn Voss (Deutsche Otolog. Gesellsch., 1908), der zweimal vor der Operation negativen Ausfall der kalorischen Reaktion auf dem kranken Ohre fand, nach der Heilung aber positiven; es handelte sich inzwischen um akute Eiterungen, wo auch sonst die Reaktion fehlen kann. Selbst wenn es aber einmal einen solchen Fall, wie besprochen, geben sollte, wird es wohl meiner Meinung nach eine solche Seltenheit sein, daß man in seinem praktischen Handeln nicht darauf Rücksicht zu nehmen braucht.

3. Akute Mittelohrentzündung. Circumscripte Labyrinthitis (mit Projektionen).

Ein Knabe, 3 Monate alt, wurde am 20. VII. 1909 in die Ohrenklinik des Kommunehospitals aufgenommen, gest. am 26. VII. 1909. Bei der Aufnahme totale, periphere, rechtseitige Facialislähmung. Rechtes Ohr: totaler Trommelfelldefekt. Kein spontaner Nystagmus. Bei Kaltwasserspülung sofort starker, rotatorischer Nystagmus nach links, das letzte Mal 22 Stunden vor dem Tode nachgewiesen. Am 22. VII. Aufmeißelung des Warzenfortsatzes, der gänzlich von morschem, weißem Gewebe gefüllt war; mikroskopische Untersuchung: Entzündung, keine Tuberkulose.

Sektion: Wie erwartet, ausgedehnte Miliartuberkulose, Meningen nur hyperämisch und ödematös. Felsensein: Trommelfell, Hammer und Amboß fehlen total.

Mikroskopische Untersuchung: Saccus endolymphaticus normal, hinterer Bogengang ebenfalls, doch ist der häutige Bogengang kollabiert. Das Innere des Can. sup. membr. leer. Im Can. ext. die perilymphatischen Ligamente durch Exsudat verdickt. Auf einem anderen Schnitte sieht man im oberen Bogengang den perilymphatischen Raum mit albuminösem Exsudat gefüllt, den häutigen Kanal dagegen leer. Crista acustica und Cupula des Can. ext. sind scharf gezeichnet, ebenfalls Crista und Cupula in der Ampulla sup.; im perilymphatischen Raum aber findet man hier wieder ein beträchtliches, teils fibrinöses, teils celluläres Exsudat. Im Inneren des Utriculus hie und da ein ganz lockerer Bodensatz, wie es oft in einem normalen Labyrinth gefunden wird. Die wahrscheinliche Eintrittspforte der Infektion findet man im ovalen Fenster; die Steigbügelplatte liegt zwar am Platz, das Lig. annulare aber ist vollständig durch ein Granulationsgewebe ersetzt, das von der Fossula fen. vestib. aus sich über den benachbarten Teil der lateralen Vestibularwand sich verbreitet; zahlreiche Bindegewebszüge in der labyrinthären Granulationsmasse zeigen eine schon vorgeschrittene Organisation an. Die Medialwand der Paukenhöhle von Exsudat bedeckt, teilweise von dem Granulationsgewebe „angenagt". Im Can. facialis eine Dehiscenz und die Bindegewebsscheide, die den Nerven umgibt, ist an der gegen die Paukenhöhle kehrenden Seite zerfasert. Membrana tymp. secund. verdickt. Was den endolymphatischen Raum betrifft, scheint das Neuroepithelium der Macula acustica utriculi wohl erhalten zu sein. In der

Generated on 2019-10-24 12:29 GMT / http://hdl.handle.net/2027/uc1.b3252758
Public Domain in the United States, Google-digitized / http://www.hathitrust.org/access_use#pd-us-google
Digitized by Google
Original from UNIVERSITY OF CALIFORNIA

Basalwindung der Schnecke ist die Scala tympani von einem fibrinösen, zellenarmen Exsudat völlig gefüllt; in der Scala vestibuli ein mehr homogenes Exsudat, in dem Ductus cochlearis dagegen keines; die Membr. tectoria liegt den ziemlich unkennbaren Resten des Cortischen Organes fest an. In der mittleren Windung hat das Exsudat die Scala vestibuli gänzlich gefüllt und wölbt die Membr. Reissneri gegen das Innere des Ductus cochlearis hinein; dieser selbst ist von einem albuminösen Exsudate gefüllt und das Lig. spirale entlang findet man celluläre Ablagerungen; Membr. tectoria und Cortisches Organ sind hier nicht nachweisbar.

Der vorliegende Fall hat sowohl pathologisch-anatomisches als klinisches Interesse. Pathologisch haben wir hier meiner Meinung nach einen von den seltenen und stark umstrittenen Fällen circumcripter Labyrinthitis; die beiden oberen Ampullen und Utriculus bieten keine Zeichen einer vorhandenen oder gewesenen Entzündung dar; dementsprechend bestand auch normale kalorische Erregbarkeit des Vestibularapparates. In dem ganzen perilymphatischen Raum dagegen findet man eine ausgesprochene Entzündung, die jedenfalls älter gewesen sein muß als die letzten 22 Lebensstunden des Pat., indem man schon beginnende Organisation des Granulationsgewebes findet. Endlich findet man auch in gewissen Teilen des Ductus cochlearis unzweifelhafte Entzündungserscheinungen. Gröbere Defekte in der Labyrinthkapsel findet man keine; jedoch ist es ganz unzweifelhaft, wo die Infektion stattgefunden hat, nämlich durch das Lig. annulare. Die Facialislähmung mag durch ein Übergreifen der Entzündung vom Mittelohre auf den Nerven durch die zerfaserte Bindegewebskapsel verursacht sein, demnach eine ganz andere Ätiologie als in meinem ersten Falle.

Daß hier eine circumscripte Labyrinthitis vorliegt, ist unzweifelhaft, nur könnte es fraglich sein, ob es eine primäre sei. Bekanntlich leugnet Herzog die Möglichkeit einer primär circumscripten Labyrinthitis und behauptet, daß jede Labyrinthitis vom Anfang an eine diffuse sei; später kann sie ganz oder teilweise wieder zurückgehen, so daß Fälle mit begrenzten pathologischen Veränderungen nur spätere Stadien der ursprünglichen diffusen Labyrinthitis bilden sollten. Ich wäre doch im vorliegenden Falle geneigt, eine primär-circumscripte Labyrinthitis anzunehmen, indem die Verhältnisse der Cristae und Cupulae der beiden oberen Ampullen sowie die Macula acustica utriculi so vollständig normal waren, daß ich mir schwerlich denken kann, es seien hier in der 3 Monate langen Lebezeit des Pat. Veränderungen vorhanden gewesen, die jetzt spurlos verschwunden wären.

Mit voller Sicherheit zeigt jedenfalls der Fall, daß in den Ampullen und dem Utriculus normale Verhältnisse vorhanden sein können, während gleichzeitig nicht nur im ganzen perilymphatischen Raum, sondern auch in Teilen des Ductus endolymphaticus ausgesprochene entzündliche Veränderungen bestehen.

Die klinische Bedeutung des Falles liegt in dem Beitrag, den es zur Tragweite der Schlüsse bezüglich normaler kalorischer Vestibularreizung gewährt. Die Untersuchung des Vestibularapparates ist das einzige Mittel, das wir nicht nur bei Kindern, sondern auch bei Erwachsenen, bei denen man aus irgend einem Grunde Hörprüfung nicht vornehmen kann, besitzen, um über den Zustand des Labyrinthes Aufschluß zu bekommen, und es ist deshalb notwendig zu wissen, was man aus dem Vorhandensein oder Fehlen der Vestibularreaktion schließen darf. Der vorliegende Fall zeigt aufs deutlichste, daß man aus dem Vorhandensein der Reaktion nur schließen kann, daß die Ver-

Digitized by Google
Original from UNIVERSITY OF CALIFORNIA
Generated on 2019-10-24 12:29 GMT / http://hdl.handle.net/2027/uc1.b3252758
Public Domain in the United States, Google-digitized / http://www.hathitrust.org/access_use#pd-us-google

hältnisse der Ampullen normal sind, während sehr wohl gleichzeitig an anderen Stellen des endolymphatischen Raumes sowie auch im perilymphatischen Raume beträchtliche Veränderungen bestehen können.

Die Konklusion, die man hieraus ziehen muß, ist die, daß man in Fällen, wo man sonst eine Eröffnung des Labyrinths für angezeigt hält, sich nicht deshalb von der Operation enthalten darf, weil der kalorische Vestibularreflex erhalten sei. Schon vor längerer Zeit war ich auf dem Wege des Räsonierens dazu geführt worden, die Forderung aufzustellen, daß man in den Fällen von Meningitis, auch mit erhaltener Labyrinthfunktion, in denen sich kein extralabyrinthärer Infektionsweg nachweisen läßt, immer die Labyrinthoperation vornehmen soll. Ich habe damals unter anderem angeführt, daß selbst bei erhaltener Reaktion doch die Möglichkeit einer Infektion des Labyrinthes vorliegen konnte. Es sind ja aber solche Räsonnements gewöhnlich nicht für andere überführend als für den Urheber, und es freut mich deshalb, meine Forderung mit den pathologisch-anatomischen Ergebnissen des vorliegenden Falles stützen zu können.

Diskussion.

Schmiegelow, Mygind.

68. Sitzung vom 11. Mai 1910.

Vorsitzender: Kiär. — Schriftführer: Blegvad.

1. Gottlieb Kiär: **Dilatation des Oberkiefers.**

Bei dem Neugeborenen ist der harte Gaumen kurz, wächst allmählich langsam in Höhe und Breite, während die Länge schneller zunimmt; die Gaumenhöhe nimmt zu bis zum 25. Jahr und nimmt dann wieder ab, während die Breite immer stets zunimmt: der Gaumen beim Mann ist breit, beim Weib schmal und verhältnismäßig hoch.

Von der Gesichtsform aus kann man oftmals auf die Gaumenform schließen, dagegen nicht von der Schädelform.

Über die Ursache des hohen Gaumens ist man noch immer nicht einig: jedenfalls aber trifft man den hohen Gaumen am häufigsten, wo adenoide Vegetationen sich mit Septumdeviation und Leptoprosopie vereinen, und in diesen Fällen ist die orale Respiration gewöhnlich ausgesprochen.

Nicht selten bleibt die Gaumenform von der Entfernung der adenoiden Vegetationen unbeeinflußt, ebenso wie die Mundrespiration, der häufig wiederkehrende Schnupfen, Bronchialkatarrh, Pavor nocturnus, Enuresis usw., selbst wenn die Nasenatmung und die Entwicklung der Lippenmuskulatur durch die Gutzmannsche Methode befördert wird.

In solchen Fällen kann man aus der mit Hilfe des Zahnarztes ausgeführten mechanischen Dilatation des Oberkiefers Vorteil ziehen. Der erste, der einen Dilatator konstruierte, war G. Schröder 1898; es gelang ihm, die Nasenhöhle zu erweitern und gleichzeitig eine Septumdeviation zu korrigieren.

Man kann zwei Methoden unterscheiden: die langsame und die schnelle Dilatation. Bei der langsamen Dilatation werden die beiden Kieferplatten durch eine Schraube auseinander gehalten und der Druck wird täglich durch Drehen der Schraube vergrößert. Diese Methode wird besonders von Schröder empfohlen, indem man bei dieser eine gleichmäßige Ausdehnung der Nasenhöhle erreichen soll. Bei der schnellen Methode wird besonders die Sutura palatina gezerrt: sie wird nach vorn am stärksten klaffen, der Spalt wird mit Binde-

Generated on 2019-10-24 12:29 GMT / http://hdl.handle.net/2027/uc1.b3252758
Public Domain in the United States, Google-digitized / http://www.hathitrust.org/access_use#pd-us-google
Digitized by Google
Original from UNIVERSITY OF CALIFORNIA

gewebe gefüllt, das sich später verknöchert. Die Dilatation wird durch Federkraft ausgeführt, Ottolingui aber vermehrt den Druck noch ganz erheblich durch das Einschieben schwellbarer Keile zwischen den beiden Kautschukplatten; die Dilatation wird in dieser Weise in 14 Tagen fertig gebracht, und zwar ohne Schmerzen.

Schließlich muß noch der Dilatator von Landsberger erwähnt werden; er besteht aus zwei kleinen Metallplatten, die genau zum Proc. alveolaris oberhalb der Bicuspidaten passen und mittelst eines zementierten Bügels an denselben befestigt werden; die Dilatation selbst geschieht durch federnde Schraube. Der Vorteil bei diesem Apparat ist, daß der Druck ausschließlich auf den Proc. alveolaris wirkt und nicht auf die Zähne; er kann ferner von dem Pat. selbst nicht entfernt werden, er liegt gut in der Wölbung verborgen und geniert nur sehr wenig.

Nach sechswöchentlicher Behandlung des vorgeführten Pat. sieht man auf dem Röntgenbild eine sehr deutliche Erweiterung der Sutura palatina, und diese bleibt bestehen, auch nachdem der Apparat entfernt wurde (seit $1^1/_2$ Jahren). Die Nasenhöhle hat an Geräumigkeit beträchtlich zugenommen, die Nasenatmung ist unbehindert und auch in kosmetischer Beziehung ist das Resultat ein schönes, indem der V-förmige Kieferbogen sich schön gerundet hat.

II. K. Nörregaard: **Über „Dumpfsein" des äußeren Ohres bei Ohrenkrankheiten.**

Es handelt sich um eine eigentümliche Parästhesie, eine herabgesetzte oder veränderte Sensibilität des äußeren Ohres und seiner Umgebungen, die Pat. mit verschiedenen Ohrenkrankheiten bei dem Berühren des Ohres angeben. Wilhelm Meyer hat diesem Symptom („Engourdissement" bei Itard, „taubes Gefühl" bei Urbantschitsch) einige Aufmerksamkeit gewidmet, und die Beschreibung, die hier gegeben wird, stützt sich außer auf 8 eigene Fälle auf 31 Beobachtungen von Meyer; von diesen 31 Pat. hatten 17 einen chronischen Mittelohrkatarrh, 5 Antrotympanitis, 9 Cerumen (eigene Fälle beziehungsweise 2—3—3). Das Ohr fühlte sich als „tot" oder „dumpf" (das betreffende dänische Wort läßt sich auf deutsch kaum wiedergeben, heißt eigentlich „verfroren", aber bezeichnet gleichzeitig im allgemeinen das hier beschriebene Gefühl). Die Kälte des Waschwassers wird weniger deutlich gefühlt; das Geräusch eines streichenden Fingers wird gleichzeitig schwächer oder dumpfer gehört. Bei dem Weberschen Zirkelversuch findet man bisweilen die Fühlkreise vergrößert; das Stichgefühl nicht herabgesetzt, Schmerz selten oder gar nicht. Die beschriebene Erscheinung kann ziemlich plötzlich erscheinen und wieder verschwinden, sie variiert in Ausdehnung, kann aber das ganze äußere Ohr, Reg. masseterica, Arcus zygomaticus, Planum temporale, Reg. mastoidea einnehmen; die Grenze zwischen der ergriffenen Gegend und dem Normalen kann scharf sein. Die „taube" Partie entspricht dem Verlauf eines bestimmten Nerven nicht, eher den Grenzen des Schläfenbeins und ihrer Muskelansätze. Weber ist gewöhnlich zu derselben Seite lateralisiert und es besteht subjektive Stimmverstärkung. Die Stärke des Dumpfseins ist nicht immer der Schwerhörigkeit proportional. Bei Ohreiterungen wird es meistens bei dem Aufhören der Eiterung beobachtet. Meyer meinte anfangs, daß die Ursache eine Einwirkung auf die sensitiven Nerven sei, später wurde es aber mehrmals bei Cerumenpatienten gefunden und es ergab sich, daß sich die Erscheinung künstlich hervorrufen ließ durch Verstopfung des gesunden Gehörganges.

Digitized by Google
Original from UNIVERSITY OF CALIFORNIA
Generated on 2019-10-24 12:29 GMT / http://hdl.handle.net/2027/uc1.b3252758
Public Domain in the United States, Google-digitized / http://www.hathitrust.org/access_use#pd-us-google

Es ist wahrscheinlicher, daß die Erscheinung sich auf den Akusticus bezieht und tatsächlich als eine Hypacusis beziehungsweise Paracusis in dem betreffenden Hautgebiet sei; die Ursache sei alsdann eine irgendwo im Schallleitungsapparat vorhandene Resonanzanomalie. Nur eine geringe Verminderung des Hörvermögens am einen Ohre macht, daß Fingerstreichen an diesem Ohre weniger stark gehört wird.

Diskussion.

Mygind hat öfters selbst etwas Dumpfsein des Ohres gehabt, immer mit einem akuten Tubenkatarrh in Verbindung: dies Leiden ist eine häufige Ursache der Erscheinung.

III. E. Schmiegelow: **Beitrag zur operativen Behandlung der Hypophysenleiden.**

Schmiegelow hatte am 21. IV. 1910 eine Dame wegen eines Hypophysentumors operiert; der Fall wird anderswo ausführlich veröffentlicht werden, es seien hier nur einzelne Momente hervorgehoben.

Die vorhandenen Symptome, die an einen Hypophysistumor deuteten, waren: Akromegalie, völlige Blindheit des rechten Auges und beginnende temporale Hemianopsie links (10/300), ferner sehr starke Kopfschmerzen und bedeutende Erweiterung der Sella turcica im Röntgenbild.

Die äußere Nase wurde aufgeklappt, die Nasenscheidewand und die vordere Keilbeinhöhlenwand entfernt, ebenso wie das Septum sphenoidale; es gelang alsdann leicht durch Entfernung der vorderen Wand der Sella turcica, den Hypophysentumor zu entblößen; das Periost wurde gespalten und mittelst Troicarts und scharfen Löffels blutige Flüssigkeit und Hypophysisgewebe entfernt. Die Nase wurde reponiert und die Nasenhöhle mit Jodoformgaze tamponiert.

Pat. befand sich nachher wohl, hatte keine Kopfschmerzen und das Sehvermögen des rechten Auges wurde wieder normal.

(Späterer Zusatz: Pat. befand sich wohl, bis 3 Wochen nach der Operation ein akutes Hirnödem sich entwickelte; binnen wenigen Stunden trat Exitus ein. Sektion: keine Meningitis; der Hypophysistumor zirka 4 *cm* im Durchschnitt.)

Diskussion.

P. Tetens Hald beglückwünschte Schmiegelow zum schönen Resultat und machte darauf aufmerksam, daß Hirsch einen Fall ausschließlich auf endonasalem Wege operiert hatte, eine Methode, die der von Schloffer gegenüber verschiedene Vorteile bietet.

IV. E. Schmiegelow: **Fälle von Mucocele der Stirnhöhle und der Siebbeinzellen.**

Am häufigsten findet man das Mucocele an die Stirnhöhle und die Siebbeinzellen lokalisiert, sehr selten wird die Kieferhöhle oder die Keilbeinhöhle ergriffen, was vielleicht mit den anatomischen Verhältnissen der Mündungen der betreffenden Höhlen in Verbindung steht. Es sind in der Literatur einige Fälle von Mucocele in der Keilbeinhöhle veröffentlicht, die meisten der betreffenden Beobachtungen scheinen jedoch einer genaueren Kritik gegenüber nicht stichhältig zu sein, vielleicht hat es sich nur um Mucocele der hinteren Siebbeinzellen gehandelt. Selbst wenn aber das Mucocele der Stirnhöhle und der Siebbeinzellen bei weitem häufiger ist, gibt es doch viele, sogar stark beschäftigte Rhinologen, die niemals Gelegenheit bekommen, dieses Leiden zu be-

Generated on 2019-10-24 12:29 GMT / http://hdl.handle.net/2027/uc1.b3252758
Public Domain in the United States, Google-digitized / http://www.hathitrust.org/access_use#pd-us-google
Digitized by Google
Original from UNIVERSITY OF CALIFORNIA

obachten; Schmiegelow selbst hat innerhalb 26 Jahren nur 3 Fälle gesehen, davon 2 während des letzten Jahres; letztere werden hier mitgeteilt.

1. Mucocele traumaticum sin. frontalis et ethmoidal.

62jährige Frau, früher gesund; stieß vor 3 Jahren die Stirne gegen die Ofentür; 2 Tage später bemerkte sie einen kleinen Knoten, der später fortwährend gewachsen; niemals Ausfluß aus der Nase. Fast gleichzeitig mit der Schwellung trat auch Doppeltsehen auf. Inmitten der Stirne ein hühnereigroßer Tumor, der das linke Auge beträchtlich disloziert hat; an der inneren oberen Wand der Orbita fühlt man eine Verlängerung der Geschwulst; diese ist elastisch fluktuierend, etwa 10 *cm* breit, 8 *cm* hoch, von natürlicher, etwas verschiebbarer Haut bedeckt. Rhinoskopie: Gute Raumverhältnisse, nur der vordere Teil des linken mittleren Nasengangs etwas verengt; kein Eiter. Ophthalmoskopie; Augengrund normal; die Bewegungen des linken Auges nach oben innen mechanisch behindert, übrigens natürlich. Röntgenuntersuchung: Sinus frontalis erweitert durch einen Tumor, der die vordere knöcherne Wand durchbrochen hat und nach unten Margo supraorbitalis erreicht; in der Orbita ein Schatten, einem ähnlichen Tumor entsprechend, der die obere Wand durchbrochen zu haben scheint.

Am 24. IV. Operation. Schnitt dem Margo supraorbitalis entlang; die glatte Cystenwand wird losdisseziert, die Cyste aber erst nach Anlegen einer vertikalen Incision in voller Ausdehnung entblößt. Die Wand wird gespalten, der Inhalt ist dick, gelatinös, dunkelbraun; die Wandung glatt, die innere Fläche fibrös glänzend. Die vordere Wand des Sinus frontalis völlig verschwunden, nur der Margo supraorbitalis steht zurück; die hintere Wand größtenteils intakt, nur an einer kleinen Stelle ist die Dura entblößt. Cystenwand und Periost innig verwachsen. Nachdem man den Supraorbitalschnitt gegen die Nase hinunter etwas verlängert hat und unter den Margo hineingedrungen ist, wird eine ähnliche Cyste entblößt, die in der Orbita und dem vorderen Teil des Siebbeins liegt; sie ist ebenfalls hühnereigroß, wird nach außen unmittelbar vom Bulbus oculi begrenzt, ist nach oben durch ein fibröses Septum völlig von der ersten Cyste getrennt; Dura ist hier in großer Ausdehnung entblößt. Es besteht keine Verbindung, weder zwischen den Cysten gegenseitig noch zwischen ihnen und der Nasenhöhle. Überhängende Knochenteile werden entfernt, die Cystenwände möglichst vollständig entfernt und die Verbindung zwischen der gesamten Höhle und der Nasenhöhle durch Einlegen zweier fingerdicker Drains gesichert, wonach der Hautschnitt vernäht wird.

Mikroskopische Untersuchung der Cystenwand: Bindegewebe, nach außen stark vascularisiert mit reichlichen Rundzellenanhäufungen. Die Innenfläche mit einschichtigem Zylinderepithel bekleidet; keine Drüsenelemente, noch Zeichen von Malignität.

Der Cysteninhalt bestand aus einer sterilen, zähen, gelatinösen, bräunlichen Masse, die starke Blutreaktion zeigte; histologisch war der Inhalt Thrombenmassen in teilweiser Organisation.

Der Wundverlauf normal; am 14. V. wurde Pat. entlassen; das linke Auge hatte damals seinen normalen Platz eingenommen und es war kein Doppelsehen vorhanden.

Interessant ist erstens die Entstehung nach einem Trauma, wodurch wahrscheinlich ein Bluterguß in der Stirnhöhle und den vorderen Siebbeinzellen entstanden ist; die Verbindung mit der Nasenhöhle hat sich verschlossen und das Koagulum hat die Schleimhaut gereizt, so daß die Cysten allmählich an

Digitized by Google
Original from UNIVERSITY OF CALIFORNIA
Generated on 2019-10-24 12:30 GMT / http://hdl.handle.net/2027/uc1.b3252758
Public Domain in the United States, Google-digitized / http://www.hathitrust.org/access_use#pd-us-google

Größe zugenommen haben. Eigentümlich war es ferner, wie wenig die große Ethmoidalcyste die Geräumigkeit der Nase beeinträchtigt hatte. Eigentümlich war es schließlich, in wie hohem Grade diese Cysten imstande waren, das angrenzende Knochengewebe zum Schwunde zu bringen.

2. Mucocele cell. ethmoidal.

51jährige Frau, wurde am 21. I. 1910 aufgenommen. Vor einem Jahre hatte sie einen kleinen, cystischen Knoten im linken Augenwinkel bemerkt, der sehr langsam bis zu seiner jetzigen Größe anwuchs, etwa Kirschengröße. Ab und zu leichte Schmerzen, sonst keine Beschwerden; die Bewegungen des Auges nicht beeinträchtigt, doch meint sie mit dem linken Auge etwas schlechter zu sehen. Rhinoskopie: Normale Verhältnisse.

24. I. Operation. Bogenförmiger Schnitt den Margo supraorbitalis entlang; ein praller, fluktuierender Tumor wird entblößt, dessen Wand mit dem Periost verwachsen war. Die Entfernung in toto mißlingt, aus der Tiefe entleert sich eine grünliche, schleimige, gelatinöse, unklare Flüssigkeit. Die Cyste ist walnußgroß, liegt im Siebbein; die Wand fibrös, weiß, glänzend; keine Verbindung mit der Nasenhöhle. Es wird eine fingerdicke Verbindung mit der Nase etabliert und die Wunde vernäht. Wundverlauf normal; entlassen am 6. II.

Mikroskopische Untersuchung: Die Wand besteht aus zellarmem Bindegewebe, die Innenwand mit einschichtigem, teils zylindrischem, teils kubischem, teils plattem, „endothelähnlichem" Epithel bekleidet; zwischen Epithel und Bindegewebe eine deutliche Grenzmembran. Der schleimige Inhalt zeigt spärliche, gequollene Epithelien, vereinzelte polynukleare Leukocyten und zahlreiche Cholestearinkristalle. Keine Mikroben.

Es handelt sich hier ebenfalls um ein typisches Mucocele, das jedoch spontan entstanden ist und deshalb kein Blut enthält; die Cystenwand jedoch war ähnlich wie im vorigen Falle gebaut. Auch hier hatte die Cyste das Naseninnere nicht erheblich beengt.

V. E. Schmiegelow: **Larynxstenose von narbiger Natur, nach einem Selbstmordversuch entstanden.**

Pat., ein 32jähriger Mann, hatte sich mit einem Rasiermesser den Hals abgeschnitten und nachher ein halbes Jahr hindurch ausschließlich durch Kanüle respirieren müssen. Er wird jetzt als geheilt vorgestellt; die Stenose wurde mittelst Drain à demeure dilatiert. Jörgen Möller.

XVI. internationaler medizinischer Kongreß in Budapest (August-September 1909).

Sektion XVI.

(Fortsetzung.)

V. Uchermann (Christiana): **Die Prognose und Behandlung der otogenen Pyämie, Sinusphlebitis und Sinusthrombose.**

a) Prognose: Sich selbst überlassen, endet die Krankheit in der Regel nach 2—3 Wochen durch Sepsis, Meningitis, Hirnabsceß etc. mit dem Tode. Fälle von Naturheilung sind sehr selten. Bei kunstgerechter Behandlung ist die Prognose verhältnismäßig gut, absolut gut bei der otogenen Pyämie, gut auch in den akuten Fällen von otogener Sinusphlebitis und Sinusthrombose.

*b)*Prophylaxe und Behandlung: Ref. stellt folgenden Satz auf Grund seiner Erfahrung auf: Wenn bei einer akuten, suppurativen Otitis media das Fieber

Digitized by Google
Original from UNIVERSITY OF CALIFORNIA
Generated on 2019-10-24 12:29 GMT / http://hdl.handle.net/2027/uc1.b3252758
Public Domain in the United States, Google-digitized / http://www.hathitrust.org/access_use#pd-us-google

8 Tage lang andauert, trotz großer Perforation des Trommelfells, soll sofort eine Kontraöffnung (Kontrektomie) gemacht werden, um besseren Ablauf zu schaffen. Mit Bezug auf die Vorbeugung der otogenen Sinusphlebitis und Sinusthrombose gilt keine andere Regel, als jeden Fall akuten oder chronischen Mittelohr- resp. Mastoidalleidens mit Sorgfalt zu behandeln.

Die Behandlung nimmt darauf Rücksicht, ob die Krankheit in Verbindung mit akuten oder chronischen Suppurationen im Temporalbein auftritt. Im ersten Fall hat die Krankheit die Tendenz, nach einfacher Bloßlegung der Sinuswände von selbst zurückzugehen; im zweiten Fall ist dies ohne Beihilfe von schweren, oft radikalen Eingriffen nicht oft zu beobachten. Hierbei ist zu erinnern, daß Pulsation der Sinuswände beinahe immer eine vom Gehirn fortgeleitete Bewegung ist und nicht zustandegekommen durch die Beschaffenheit des Lumens (Blut, Puls, Thrombus). Nur wenn ein harter Strang palpiert werden kann, ist sicher ein Thrombus vorhanden.

Eigens erwähnt sei Uchermanns Standpunkt zur Bulbusoperation. Seine Indikationen sind fast die gleichen, wie sie an den meisten otochirurgischen Stationen geübt werden. Uchermann bevorzugt die vollständige Operation nach Grunert. Sind pericondyläre Abscesse vorhanden, so werden sie am besten auf demselben subperiostalen Wege angegriffen. Diese äußere Methode hält Uchermann überhaupt für die einzig radikale, gleichwie sie auch eine vollkommene Übersicht über die möglichen basalen Komplikationen gibt. Deshalb wäre diese Methode der inneren nach Voss und Piffl überlegen. Geht die Phlebitis auf die V. facialis über, so treten Symptome von Schwellung der Augenlider, Chemosis etc. auf, die eine komplizierende Phlebitis des Sinus cavernosus simulieren kann.

Theodor Heimann (Warschau): **Die Otosklerose.**

Der Autor gibt eine genaue Übersicht aller bisher herrschenden Ansichten über Ätiologie, Pathologie und Therapie. Auch die Symptomatologie ist eingehendst besprochen. Wohl die ganze Literatur, die über diesen Gegenstand existiert, ist ausführlich und übersichtlich zusammengestellt. Ist im Original in dieser Monatsschrift, 1909, Heft 10, 11, 12 erschienen.

Rudolf Panse (Dresden): **Histologie der Hörprüfungsergebnisse.**

Panse hebt die große Bedeutung hervor, die die Hörprüfung für die Diagnose der Hörkrankheiten spielt, und weist darauf hin, wie wenig bisher versucht worden ist, für die Ergebnisse der einzelnen Hörprüfungsversuche anatomisch-histologische Unterlagen zu suchen. So erklären sich die oft ganz differenten Ansichten z. B. über die Otosklerose. Die Unsicherheit liegt auch jetzt noch in der geringen Anzahl von histologisch brauchbaren Untersuchungen solcher Gehörorgane, deren Hörvermögen vor dem Tode mit einigermaßen zuverlässigen Hörprüfungsmethoden festgestellt war.

Nun folgt eine genaue Besprechung der bisher histologisch untersuchten Fälle in ihrer Begiehung zum Ergebnis der Funktionsprüfung, die im Original nachgelesen werden müssen. Speziell die Ergebnisse bei Nervenfällen, bei den verschiedenen Formen der Labyrintherkrankungen verdienen ganz besonderes Interesse.

Jörgen Möller (Kopenhagen): **Bericht der Kommission zur Ausarbeitung einer einheitlichen akumetrischen Formel.**

Siehe diese Monatsschrift, 1910, Heft 5. Oskar Beck.

Digitized by Google
Original from UNIVERSITY OF CALIFORNIA
Generated on 2019-10-24 12:29 GMT / http://hdl.handle.net/2027/uc1.b3252758
Public Domain in the United States, Google-digitized / http://www.hathitrust.org/access_use#pd-us-google

Referate.

I. Allgemeines.

Über nichtsprechende und schlecht sprechende Kinder in intellektueller und sprachlicher Beziehung. Von Dr. Bogdanow Beresowski. (Journal der Kaiserin Maria Feodorowna über Taubstummenfürsorge, Jahrgang 1909, Nr. 7, 8 u. 9.)

Die Arbeit eignet sich nicht zu einem kurzen Referat und muß im Original nachgelesen werden. Jürgens.

Über Nystagmusanfälle, hervorgerufen durch schnelle Kopfbewegungen, ihre diagnostische Bedeutung und theoretische Erklärung. Von Dozent Dr. Bárány (Wien). (Revue mensuelle [St. Petersburg], Juni-Juli 1910, Bd. 2, pag. 403.)

1906 hat Bárány zuerst Nystagmus, welcher bei schnellen Kopfbewegungen auftritt, beschrieben. Die Erscheinung besteht darin, daß bei einzelnen Patienten eine hastige Bewegung des Kopfes nach vorn, nach hinten, nach rechts, nach links, auch eine Wendung zur Seite einen Anfall von Nystagmus mit Schwindel hervorruft. Der Nystagmus dauert meist eine halbe Minute. Die Richtung des Nystagmus hängt bis zu einem gewissen Grade von der Richtung der Kopfbewegung ab. Eine Neigung des Kopfes nach rechts ruft rotatorischen Nystagmus nach rechts hervor, Neigung nach links Nystagmus nach links. Auch Kopfdrehung, Kopfsenken und Zurückwerfen des Kopfes rufen in den meisten Fällen rotatorischen Nystagmus hervor. Solche Anfälle von Schwindel und Nystagmus werden beobachtet:

1. in den ersten Tagen nach plötzlicher Labyrinthvernichtung. Es tritt da ein sehr starker, rotatorischer, horizontaler Nystagmus auf nach der gesunden Seite hin, wobei jegliche Kopfbewegung denselben verstärkt. Nach zwei bis drei Tagen schwindet dieser Nystagmus;

2. bei allen begrenzten Erkrankungen des Vestibularapparates, gleichgültig, ob peripherischen oder zentralen Ursprunges.

Bei lokalisierten Erkrankungen des Vestibularapparates sind solche Nystagmusanfälle bei schnelleren Kopfbewegungen eine ständige Erscheinung. Bárány sah solche Anfälle von Nystagmus bei Labyrinthfisteln, seröser Labyrinthitis, Otosklerose mit Beteiligung des Vestibularapparates, bei syphilitischer Labyrintherkrankung, bei Erkrankung des inneren Ohres mit Schwindelerscheinungen unbekannter Ursache (Menièreerkrankung), bei Kopftraumen, überhaupt bei allen peripherischen Erkrankungen des Gehörorgans, welche auch den Vestibularapparat ergriffen haben, auch bei einer Reihe innerer Erkrankungen des Vestibularnervs, wie multiple Sklerose, Kleinhirngeschwülste, akute Encephalitis, syphilitische Meningitis, Nikotin- und Alkoholvergiftung. Die Erscheinungen traten jedoch nur auf, solange noch der Vestibularapparat nicht völlig vernichtet war, das heißt, solange noch die kalorische und pneumatische Reaktion auftraten. Eine Besonderheit dieses Nystagmus besteht darin, daß man ihn nicht zweimal gleich hintereinander hervorrufen kann. Nur in

Digitized by Google
Original from UNIVERSITY OF CALIFORNIA
Generated on 2019-10-24 12:29 GMT / http://hdl.handle.net/2027/uc1.b3252758
Public Domain in the United States, Google-digitized / http://www.hathitrust.org/access_use#pd-us-google

seltenen Fällen läßt sich dieser Nystagmus viele Male hintereinander hervorrufen. Die diagnostische Bedeutung dieses Nystagmus besteht darin:

1. daß man dank demselben objektiv das Brunssche Symptom, das heißt, Schwindel bei schnellen Kopfbewegungen, nachweisen kann;

2. aus der Richtung dieses Nystagmus kann man mit großer Wahrscheinlichkeit auf die Lokalisation der Krankheit auf der rechten oder linken Seite schließen: zum Beispiel ist der Prozeß ein rechtseitiger, so ruft die Neigung des Kopfes nach rechts viel stärkeren Nystagmus hervor als nach links. Oft tritt bei Linksneigung in solchem Falle sogar der Nystagmus überhaupt nicht hervor. Auch bei Neigungen des Kopfes nach rückwärts tritt Nystagmus nach der kranken Seite auf. Bárány fand jedoch auch Ausnahmen. Zwar trat bei Neigung des Kopfes nach der gesunden Seite stärkerer Nystagmus auf als bei Neigung nach der kranken Seite, und bei Rückwärtsneigung wurde Nystagmus nach der gesunden Seite hin hervorgerufen. Auch zwei Fälle mit vertikalem Nystagmus nach unten konnte Bárány beobachten. Diese traten auf bei Lageveränderung aus der Rückenlage in Sitzstellung oder aber auch bei Kopfneigung nach vorn. Die Erscheinung, daß nicht in allen Fällen, wo nach der Kopflage vertikaler Nystagmus auftreten müßte, derselbe auch auftritt, erklärt Bárány dadurch, daß durch Reizung eines beliebigen Zentrums stets am leichtesten rotatorischer Nystagmus hervorgerufen wird. Jürgens.

Zur Frage der otogenen Pyämie. Von Privatdozent Dr. Zitowitsch, aus der Klinik von Prof. Simanowski. (Revue mensuelle [St. Petersburg], Juni-Juli 1910, Bd. 2, pag. 406.)

Verfasser bespricht die Literatur und schildert darauf einen Fall von Pyämie. Für die Leser der deutschen Blätter bringt der Artikel nichts Neues. Jürgens.

Zur Frage der schlechten Fortschritte Lernender, welche von dem Zustand ihres Gehörapparates und dem Zustand der oberen Luftwege abhängen. Von Dr. Markowitsch. (Revue mensuelle [St. Petersburg], Juni-Juli 1910, Bd. 2, pag. 443.)

Aus der Literatur und an eigenem Material führt Verfasser den Nachweis, daß Kinder, die an behinderter Nasenatmung leiden, in geringerem Maße geistig entwickelt sind als solche mit freier Nasenatmung. Jürgens.

Die Zimmermannsche Theorie von der Mechanik des Hörens. Von Dr. med. F. S. Neumann. (Revue mensuelle [St. Petersburg], Juni-Juli 1910, Bd. 2, pag. 455.)

Die Arbeit ist ein sehr sorgfältiges Referat des schon 1901 erschienenen Buches von Gustav Zimmermann für die russische Revue mensuelle.

Jürgens.

Generated on 2019-10-24 12:29 GMT / http://hdl.handle.net/2027/uc1.b3252758
Public Domain in the United States, Google-digitized / http://www.hathitrust.org/access_use#pd-us-google
Digitized by Google
Original from UNIVERSITY OF CALIFORNIA

II. Äußeres Ohr und Mittelohr.

Über die Behandlung akuter Mittelohrentzündungen durch Stauungshyperämie. Von Dr. Spira in Krakau. (Nach einem Vortrage, der auf dem XIV. internationalen Kongreß in Budapest im Jahre 1909 gehalten wurde.) (Revue mensuelle [St. Petersburg], Mai 1910, Bd. 2, pag. 231.)

Die Methode wird vom Verfasser im allgemeinen empfohlen.

Jürgens.

Die Bedeutung und Behandlung der Ohrtrompete bei Mittelohrentzündungen. Von Dr. Ernst Urbantschitsch. (Wiener med. Wochenschr., 1910, Nr. 2.)

Verfasser befaßt sich mit der Frage, welche Rolle die Ohrtrompete bei perforiertem Trommelfell spielt, und kommt hierbei zunächst auf die „Tubeneiterungen" zu sprechen, bezüglich deren er eingehende Studien angestellt hat. Da die Diagnose dieser Erkrankung sehr leicht zu stellen ist (Spontandurchgängigkeit der Ohrtrompete für Flüssigkeiten!), die Eiterung selbst nach der von Verfasser angegebenen Methode meist in wenigen Sitzungen beseitigt werden kann, hält Verfasser das Bestreben, die Tube anläßlich der Totalaufmeißelungen der Mittelohrräume vollständig zu verschließen, für verfehlt, zumal durch letzteres Vorgehen ein gehörschädigender Einfluß genommen werden kann.

Abgesehen von den Tubeneiterungen und den Fällen mit pathologisch weiter Ohrtrompete kann die Tube nicht als Abflußrohr für den Eiter in Frage kommen, was insbesondere für die meisten chronisch-eitrigen Mittelohrentzündungen gilt.

Ein einfacher Versuch kann diese Undurchgängigkeit der Tube beweisen: Setzt man einen mit Luft gefüllten Ballon luftdicht in den Gehörgang eines Pat. mit chronisch-eitriger Mittelohrentzündung, so wird man in der Regel nicht imstande sein, auch nur einen Teil der Luft durch die Tube in den Rachen zu pressen.

Da es mitunter vorteilhaft erscheint, den tympanalen Teil der Ohrtrompete besonders zu behandeln, da ferner eine Behandlung dieser Partie vom Rachen aus in einzelnen Fällen auf Schwierigkeiten stößt, hat Verfasser kleine Pauken-Tubenkatheter aus Silber anfertigen lassen, mittelst deren die Einführung von Bougies in die Tube vom Gehörgang aus ermöglicht wird.

In einem Falle von bilateraler Tubeneiterung brachte E. Urbantschitsch eine dünne, vom rechten Gehörgang in die Tube eingeführte Celluloidbougie durch weiteres Vorschieben in die linke Tube und von hier in den linken Gehörgang, so daß schließlich eine und dieselbe Bougie mit ihren Enden aus beiden Gehörgängen herausragte (Abbildung der Photographie). Die nach einiger Zeit entfernte Bougie zeigte deutlich die natürlichen Krümmungsverhältnisse jeder Tube für sich und zueinander (Abbildung). E. Urbantschitsch.

Generated on 2019-10-24 12:29 GMT / http://hdl.handle.net/2027/uc1.b3252758
Public Domain in the United States, Google-digitized / http://www.hathitrust.org/access_use#pd-us-google
Digitized by Google
Original from UNIVERSITY OF CALIFORNIA

III. Labyrinth und Hörnerv.

Die Funktionsuntersuchung des Ohrlabyrinths mit Hilfe von abgekühlter Luft. [1]) Von Dr. Aspisow, aus der Klinik von Prof. Simanowski. (Revue mensuelle, [St. Petersburg], März 1910, Bd. 2, pag. 182.)

Verfasser benutzt zur kalorischen Labyrinthuntersuchung statt des Wassers Luft von verschiedener Temperatur. Er hat dazu einen besonderen Apparat konstruiert, in welchem er durch Kältemischungen die verschiedenen Temperaturen, die er zur Untersuchung braucht, herstellt. Durch die Kältemischung wird in einem Glasbehälter die Luft abgekühlt und durch ein Gummigebläse nach dem zu untersuchen Ohre geleitet.

Der Apparat wird von der Firma Schapligin, St. Petersburg, Liteiniprospekt Nr. 55, hergestellt.

Die Vorzüge der Untersuchung des Labyrinths mit Luft statt mit Wasser resümiert Verfasser folgendermaßen:

1. Ist sie leichter auszuführen;

2. wird sie besser vom Kranken ertragen;

3. dürften Untersuchungen mit Flüssigkeit bei Perforationen im Trommelfell gar nicht vorgenommen werden, eine Luftuntersuchung ist jedoch gestattet;

4. ruft die Luftuntersuchung keinerlei Reizung des Trommelfells oder Mittelohrs hervor;

5. gibt sie die Sicherheit, daß keine Infektionskeime vom Gehörgange aus nach dem Mittelohr verschleppt werden können. Jürgens.

Veränderungen des Gehörorgans bei Vergiftung mit Chinin und salicylsaurem Natrium. Von Dr. Orembowski, aus der Klinik von Prof. Simanowski. (Revue mensuelle [St. Petersburg], März 1910, Bd. 2, pag. 186.)

Verfasser bringt eine ziemlich genaue Literatur und kommt zu dem Schlusse, daß seine Befunde von den in der Literatur niedergelegten Angaben nicht abweichen.

Der Arbeit sind 7 Tafeln mit hübschen Labyrinthzeichnungen beigelegt. Jürgens.

Über postoperative Labyrinthitis nichttraumatischen Charakters. Von Dr. Galebski, Assistent an der Klinik von Prof. Simanowski. (Revue mensuelle, [St. Petersburg], Mai 1919, Bd. 2, pag. 366.)

Verfasser zitiert einen Fall, bei welchem drei Tage nach der Radikaloperation, ohne daß dazu ein Grund traumatischen Charakters vorlag, eine eitrige Labyrinthitis mit völligem Verlust der Labyrinthfunktionen hervorgerufen wurde. Jürgens.

---

[1]) Der Gedanke ist nicht neu. Ref.

Digitized by Google
Original from UNIVERSITY OF CALIFORNIA
Generated on 2019-10-24 12:29 GMT / http://hdl.handle.net/2027/uc1.b3252758
Public Domain in the United States, Google-digitized / http://www.hathitrust.org/access_use#pd-us-google

IV. Otochirurgie.

Über die Gefahren der Hirnpunktion. Von Dr. Fr. Reinking. (Aus der kgl. Univ.-Klin. für Ohren-, Nasen- und Halskranke in Breslau; Vorst. Prof. Hinsberg.) (Zeitschr. f. Ohrenhk., 60. Bd., 1.—2. H.)

Für die Exploration des Gehirns auf Abszesse kommen 3 Instrumente in Betracht: die Hohlnadel, das Skalpell und die Kornzange. Verf. bespricht, welche Gefahren der mit diesen Instrumenten ausgeführten Hirnpunktion anhaften und was sich darüber in der Literatur vorfindet.

Eine Verletzung der Ganglienzellen der Rinde und der Faserzüge im weißen Marklager bringt nie die Gefahr sekundärer Ausfallserscheinungen mit sich. Immerhin können nach Punktionen und Inzisionen zum Teil ausgedehnte Erweichungsherde auftreten. Eine weitere Gefahr liegt in der Infizierbarkeit von Erweichungsherden. Eine Verletzung großer zentraler Ganglien erfolgt sehr selten, jedoch ist die Möglichkeit, den Seitenventrikel zu verletzen, nicht zu unterschätzen. Was die Verletzung größerer Gefäße betrifft, so ist diese Gefahr zwar nicht übermäßig groß, immerhin mahnen einige Fälle aus der Literatur und ein selbst beobachteter Fall, diese Möglichkeit im Auge zu behalten.

Weiter ist zu beachten, daß durch das zur Punktion verwendete Instrument virulente Keime verschleppt werden können. Auffallend gering sind die Mitteilungen über Fälle sekundärer Meningitis nach Hirnpunktionen.

Da nach diagnostischen Hirnpunktionen schon öfter eine Infektion des Hirngewebes ferner Hirnprolapse zustande kamen, dürfen solche nicht als ganz harmlos angesehen werden.

Verf. wendet sich dann der Frage zu, wie am besten die Gefahren der explorativen Punktionen und Incisionen vermieden oder wenigstens vermindert werden könnten, und kommt zu dem Schlusse, daß dies am ehesten möglich ist: 1. durch Benützung einer Hohlnadel; 2. durch Einhaltung des an der Wiener Ohrenklinik üblichen Verfahrens: die Dura breit zu spalten, hierauf zu warten, bis sich das Hirn mit einem Pol einstellt, und erst nach der nunmehr erfolgten Abdichtung der Subduralräume die Punktion vorzunehmen. Stellt sich das Hirn nicht ein, so spricht dies im allgemeinen gegen das Vorhandensein eines Abszesses.

In wirklich zweifelhaften Fällen käme die Punktion von außen her in Betracht. Man punktiere mit stumpfen Nadeln palpatorisch.

Zum Schluß beschreibt Verf. einen auf der Breslauer Klinik zusammengestellten Apparat zur Hirnpunktion, der allerdings am Lebenden noch nicht zur Verwendung gekommen ist, und fügt dieser Darstellung folgende Bemerkung bei: „Sollte die Nadel wirklich keinen Eiter passieren lassen, weil sie sich verstopft oder weil sie die derbe Kapsel nicht zu durchdringen vermag, so greife man zu Skalpell und Kornzange, die dann weniger exploratorisch als therapeutisch in Aktion zu treten haben."

Digitized by Google
Original from UNIVERSITY OF CALIFORNIA
Generated on 2019-10-24 12:29 GMT / http://hdl.handle.net/2027/uc1.b3252758
Public Domain in the United States, Google-digitized / http://www.hathitrust.org/access_use#pd-us-google

In dieser Bemerkung ist aber implicite enthalten, daß das Skalpell bei Aufsuchung von Hirnabszeß meist nicht zu entbehren ist: deckt die Nadel einen Abszeß auf, so muß dieser doch durch das Messer breit zugänglich gemacht werden; entleert die Nadel keinen Eiter bei anscheinend abnormen Resistenzverhältnissen, so muß das Messer die Eröffnung besorgen. Es bleiben also nur wenige Fälle übrig, in denen aber die Punktion allein keine absolute Sicherheit gewährt, so daß (nach Ansicht des Ref.) die Incision der Punktion doch überlegen zu sein scheint. E. Urbantschitsch.

Über intrakranielle Erkrankungen otitischen Ursprunges. Von Rud. Leidler (Wien). (Wiener med. Wochenschr., 1909, Nr. 24.)

Leidler berichtet über 4 Fälle, welche gleichsam als Vertreter der wichtigsten Komplikationen gelten können und gleichzeitig zeigen, daß oft selbst die schwersten Komplikationen bei richtiger Indikationsstellung zur Operation und entsprechender Operationsmethode geheilt werden können. Im ersten Falle handelt es sich um eine schwere, akute Otitis mit frühzeitiger Infektion und Absceßbildung im Antrum. Die Infektion nahm den Weg über das Tegmen zur mittleren Schädelgrube und verursachte schließlich einen Extradural- und weiterhin einen Intraduralabsceß. Im zweiten Falle bestand eine diffuse, chronische, eitrige Entzündung des Labyrinthes mit Sequesterbildung. Heilung nach Labyrinthoperation. Dann berichtete Leidler über eine durch Operation geheilte, labyrinthogene, seröse Meningitis, welche oft als Vorstufe der eitrigen Form auftritt und sich klinisch durch dieselben Symptome wie die eitrige charakterisiert. Die Lumbalpunktion ergibt einen meist klaren, manchmal trüben, meist unter hohem Druck abfließenden Liquor, welcher keine Mikroorganismen enthält. Der 4. Fall zeigt uns das typische Bild der Sinusthrombose mit Pyämie. Heilung durch Operation. O. Beck (Wien).

Ein neues Vestibularsymptom bei Kleingehirnerkrankung. Von Dozenten Dr. Bárány in Wien. (Revue mensuelle [St. Petersburg], Juni-Juli 1910, Bd. 2, pag. 179.)

Wenn man bei einem Pat. mit rotatorischem Vestibularnystagmus nach links den Rhombergschen Versuch anstellt, so fällt der Untersuchte nach rechts, dreht man ihm den Kopf um 90° nach rechts, so wird er nach rückwärts fallen, dreht man ihn jedoch um 90° nach links, so fällt er nach vorn. So ist das von Bárány aufgestellte Gesetz der Fallrichtung bei Kopfdrehung. Bei Kleinhirnerkrankung findet man diesen engen Zusammenhang nicht; zum Beispiel fällt bei Nystagmus nach links der Pat. auch nach links, oder aber er fällt rückwärts bei horizontalem oder rotatorischem Nystagmus. Letzteres wird oft beobachtet. Bei derartigen Gleichgewichtsstörungen ist die Kopflage nicht von Einfluß auf die Fallrichtung. In diesem Sinne sind die Kleinhirngleichgewichtsstörungen ähnlich denen, wie sie bei Hysterie und Neurasthenie auftreten.

Generated on 2019-10-24 12:29 GMT / http://hdl.handle.net/2027/uc1.b3252758
Public Domain in the United States, Google-digitized / http://www.hathitrust.org/access_use#pd-us-google
Digitized by Google
Original from UNIVERSITY OF CALIFORNIA

Bárány berichtet von zwei Fällen. Er erhielt typischen kalorischen Nystagmus auf beiden Seiten, jedoch wiesen die den kalorischen Nystagmus begleitenden Schutzbewegungen eine Abweichung von der Norm auf. Während bei der Kalorisation der gesunden Seite die Kopfdrehungen eine typische Fallrichtung hervorriefen, war das bei Kalorisation der kranken Seite nicht der Fall. Zurückzuführen ist ein solches Verhalten nach Bárány wahrscheinlich auf Einfluß des Deitersschen Kerns, zu welchem vom Vestibularapparate Bahnen ziehen. Jürgens.

Plombieren von Labyrinthfisteln. Von Dozenten Bárány in Wien. (Revue mensuelle [St. Petersburg], März 1910, Bd. 2, pag. 181.)

Bárány berichtet von einem Fall, in dem er eine Bogengangfistel mit Amalgam plombieren konnte, weil die Fistel nur den knöchernen Bogengang durchsetzte, nicht jedoch den häutigen. Die Plombe wurde so angelegt, daß der häutige Bogengang nicht zusammengedrückt wurde; die Plombe wurde gut vertragen. Selbstverständlich bietet eine solche Plombe immerhin eine große Gefahr für den Pat., weil man doch nicht mit Sicherheit den Grad einer dennoch möglichen Infektion abschätzen kann. Jürgens.

Zur Kasuistik der Gehirnabscesse otogenen Ursprungs. Von Privatdozenten Belogolobow. (Revue mensuelle [St. Petersburg], April 1910, Bd. 2, pag. 246.)

Die Kasuistik umfaßt zwei Fälle. Hervorzuheben wäre, daß der Verfasser sich mit einer gewissen Reserve zur Frage der Duralincision verhält und ihm augenscheinlich nicht bekannt ist, daß sich die Ohrenärzte, wenn eine solche indiziert erscheint, keineswegs vor Incision der Dura unter den hierbei üblichen Kautelen scheuen, im Gegenteil recht viel davon Gebrauch machen. Jürgens.

Zur Frage der Unterbindung der Vena jugularis interna. Von Dr. Belajew. (Revue mensuelle [St. Petersburg], April 1910, Bd. 2, pag. 270.)

Die Schlußfolgerungen sind folgende:

1. Daß infolge der großen Verschiedenheit der beiden Foramina jugularia die Unterbindung der größeren Vena jugularis durch Behinderung oder durch Veränderung der Zirkulationsverhältnisse im Gehirn schwere Störungen, ja selbst den Tod hervorrufen kann.

2. Einen Teil der Schuld daran, daß von solchen Todesfällen in der Literatur nur wenig berichtet wird, schiebt Dr. Belajew auf die nicht ausführlich genug behandelten Protokolle.

3. Bei Thrombose der Vene infolge von otogener Pyämie kann natürlich durch Unterbindung der Vene kein größerer Schaden mehr hervorgerufen werden. Doch soll man in zweifelhaften Fällen, wo die Diagnose der Thrombose noch nicht mit Sicherheit gestellt wird, nicht mit der Unterbindung eilen.

Digitized by Google
Original from UNIVERSITY OF CALIFORNIA
Generated on 2019-10-24 12:29 GMT / http://hdl.handle.net/2027/uc1.b3252758
Public Domain in the United States, Google-digitized / http://www.hathitrust.org/access_use#pd-us-google

4. Bei allen Operationen am Halse soll man, wenn irgend möglich, die Unterbindung vermeiden.

5. Die Unterbindung der rechten Vena jugularis ist gefährlicher für das Leben als die der linken.

6. Es genügt nicht, bei Ausräumung der Vena jugularis nach Unterbindung derselben zu verharren, sondern wenn letztere schon gemacht wird, soll man auch weiter nach oben hin sogleich auch den Bulbus der Vene untersuchen und ausräumen.

Der Arbeit ist eine Zeichnung beigegeben. Jürgens.

Über die Behandlung des Warzenfortsatzes. Meine Erfahrungen zur chirurgischen Behandlung der Warzenfortsatzerkrankung. Von Dr. med. Jürgens, Warschau. (Revue mensuelle [St. Petersburg], Mai 1910, Bd. 2, pag. 337 ff.)

Der Arbeit liegt ein Material von etwa 3000 Aufmeißelungen und Radikaloperationen zugrunde. Sie ist in folgende Kapitel eingeteilt: Anatomie des Warzenfortsatzes. Voroperative Einschätzung des Grades der Erkrankung. Indikation zur Trepanation. Die Trepanation bei Infektionskrankheiten.

Die Fortsetzung im nächsten Hefte (pag. 415 u.f.) enthält noch die Kapitel über die Grenzen der Leistungsfähigkeit der Warzenfortsatzaufmeißelung: dann Vorbereitung zur Operation; Instrumentarium; Blutstillung während der Operation; Nachbehandlung; Wert des schnellen Operierens. Jürgens.

Zur Frage der operativen Behandlung der otogenen Pyämie. Von Dr. Belinow vom Alexanderspital in Sofia, Bulgarien. (Revue mensuelle [St. Petersburg], Mai 1910, Bd. 2, pag. 355.)

Verfasser berichtet über zwei Fälle und kommt zu folgenden Schlüssen:

1. Frühes Eröffnen des Sinus sigmoideus und Entfernung des darin liegenden Thrombus ist das sicherste Mittel zur Rettung des Kranken.

2. Bei frühem Operieren, möglichst in den ersten 24 Stunden nach dem ersten Schüttelfrost und Einsetzen von pyämischem Fieber ist ein Unterbinden der Vena jugularis selten vonnöten.

3. Selbst bei otogener Pyämie, bei Erysipel kann die Eröffnung des Sinus sigmoideus und Unterbindung der Vena jugularis interna bei frühzeitigem Eingriff sehr günstige Resultate ergeben. Jürgens.

Über die Anwendung von Drahtsägen bei der Totalaufmeißelung der Mittelohrräume. Von V. Saxtorph Stein (Kopenhagen). (Dansk. Klinik, 1910, pag. 950.)

In einer früheren Arbeit („Mastoidaloperationen in Skopolamin-Morphinnarkose", Hospitals Tidende, 1904) hat der Verfasser bereits dieses Thema gestreift. Er empfiehlt für die Beseitigung der „Brücke" eine Drahtsäge, selbst hergestellt aus 0·2—0·25 *mm* dickem Stahldraht (Klaviersaite). Der Draht wird zusammengebogen und die freien Enden fest zusammengedreht. Dieser ge-

Digitized by Google
Original from UNIVERSITY OF CALIFORNIA
Generated on 2019-10-24 12:29 GMT / http://hdl.handle.net/2027/uc1.b3252758
Public Domain in the United States, Google-digitized / http://www.hathitrust.org/access_use#pd-us-google

wundene Draht schneidet sehr leicht durch den Knochen. Die Drahtsäge wird mittelst einer speziellen Nadel und einem Sutur durch den Aditus ad antrum geführt.

Doppelter otitischer Schläfenlappenabsceß. Von Prof. Dr. Richard Müller. Oberstabsarzt in Berlin. (Zeitschr. f. Ohrenheilk., Bd. 61, H. 2.)

Der Fall wird eingehend beschrieben und ausführlich besprochen. Bemerkenswert in diesem Fall ist unter anderem, daß der Absceß zu einer entzündlichen Verdickung der Weichteile über der Schädelkapsel führte und daß nach Eröffnung der einen Abscßhöhle trotz des noch bestehenden uneröffneten 2. Hirnabscesses kein Gehirnprolaps auftrat. E. Urbantschitsch.

Die Nachbehandlung der Mittelohrfreilegung. Von Rudolf Panse (Dresden-Neustadt.) (Zeitschr. f. Ohrenhk., Bd. 61, H. 2.)

Verfasser tritt energisch für die Nachbehandlung nach „Radikaloperationen" des Mittelohres mittelst Tamponade ein, wie sie früher allgemein gebräuchlich war, bis die „tamponlose Nachbehandlung" von einigen Seiten warm empfohlen wurde. Die Vorwürfe, die Waldemar Linke gegen die Tamponade erhebt, werden Punkt für Punkt widerlegt. Bei dieser Besprechung warnt Panse vor dem uneingeschränkten Gebrauch seiner Plastik; er selbst wendet sie bei Freiliegen der Dura und des Sinus sowie bei Kindern unter 10 Jahren nicht an. Referent verwendet aber auch in diesen Fällen die Plastik nach Panse mit bestem Erfolg, läßt jedoch die retroauriculäre Öffnung noch durch einige Zeit offen. E. Urbantschitsch.

Notizen und Personalien.

Ernannt: Prof. Ostmann, Direktor der Universitäts-Ohren-, Hals- und Nasenklinik in Marburg, zum ordentlichen Honorarprofessor. — Dr. Friedrich Röpke in Solingen zum Professor (Ohren, Nasen, Hals).

Verliehen: Dem Stabsarzt Dozenten Dr. Fritz Isemer in Halle a. d. S. der Titel Professor und die Supplentur der Ohrenklinik daselbst für das I. Semester 1910/11.

Habilitiert: Dr. F. Frederici in Genua, Dr. C. Biaggi und Dr. O. Lunghini in Pavia, Dr. M. Paunz in Budapest für Oto-, Rhino-, Laryngologie.

Verzichtleistung: Dr. Jansen in Berlin hat auf die Dozentur für Otologie Verzicht geleistet.

Gewählt: Professor Denker, Vorstand der Universitäts-Ohren-, Nasen-, Halsklinik in Erlangen, zum Dekan der medizinischen Fakultät daselbst.

Gestorben: Adalbert Lehfeld, Direktor des n.-ö. Landes-Taubstummen-Institutes i. R., der sich bekanntlich um die Einführung der methodischen Hörübungen große Verdienste erworben hat.

Für den wissenschaftlichen Teil verantwortlicher Redakteur: **Dr. Ernst Urbantschitsch, Dr. Otto Kahler.**
Herausgeber, Eigentümer und Verleger: **Urban & Schwarzenberg.**

Druck von Gottlieb Gistel & Cie., Wien, III., Münzgasse 6.

Digitized by Google
Original from UNIVERSITY OF CALIFORNIA
Generated on 2019-10-24 12:29 GMT / http://hdl.handle.net/2027/uc1.b3252758
Public Domain in the United States, Google-digitized / http://www.hathitrust.org/access_use#pd-us-google

MONATSSCHRIFT FÜR OHRENHEILKUNDE
UND
LARYNGO-RHINOLOGIE.

XLIV. Jahrg. 1910. 11. Heft.

Nachdruck verboten.

Otologischer Teil.

Original-Artikel.

Hermann Schwartze.

Am 20. August starb zu Halle a. d. S. der Geheime Medizinalrat Professor Dr. Schwartze, ordentlicher Professor der Ohrenheilkunde, Direktor der königl. Universitäts-Ohrenklinik.

In Schwartze haben wir den Begründer der neueren Ohrenheilkunde zur letzten Ruhe geleitet. Die glänzenden Fortschritte, die unser Fach in den letzten Jahrzehnten machte, verdankt es der Übertragung chirurgischer Grundsätze auf dieses Sondergebiet, die zuerst von Schwartze mit fester Überzeugung und eiserner Energie vorgenommen wurde.

Bis zu Schwartzes Auftreten waren die wissenschaftlichen Grundlagen, die Diagnostik und die praktischen Erfolge in unserem Fach so geringfügig, daß, wie Schwartze zu seiner 70. Geburtstagsfeier am 9. XI. 1907 hervorhob, Billroth in seiner Schrift „Lehren und Lernen“ sagen konnte, „daß ein gewisser Heroismus dazu gehörte, sich der Ohrenheilkunde zu opfern, weil diese der therapeutisch undankbarste und beschränkteste Teil der Chirurgie sei“. Dabei wurde gerade von chirurgischer Seite ein kühneres Vorgehen als gefährlich schroff abgelehnt, so daß eine Aussicht auf Besserung und Fortschritt nirgends vorhanden war. Zwar hatte schon Tröltsch, wie Schwartze bei der Eröffnung des ersten Bandes vom Archiv für Ohrenheilkunde erwähnte, eine klare, noch jetzt zutreffende Anzeige zur Aufmeißelung des Warzenfortsatzes aufgestellt, aber es bedurfte einer Natur wie Schwartze, um gegen die Überzeugung und den vielfachen Widerspruch der Vollärzte, der Chirurgen und seiner Sonderfachgenossen und „unbeirrt durch niederdrückende Erfahrungen im Anfang seiner Tätigkeit“ den Weg fortzusetzen, den er als richtig erkannt hatte.

Genaues Studium der Pathologie des Gehörorganes und seiner Umgebung, zu der ihn seine Assistentenzeit am pathologischen Institut zu Würzburg in

Digitized by Google
Original from UNIVERSITY OF CALIFORNIA
Generated on 2019-10-24 12:29 GMT / http://hdl.handle.net/2027/uc1.b3252758
Public Domain in the United States, Google-digitized / http://www.hathitrust.org/access_use#pd-us-google

hervorragendem Maße befähigte und Toynbees grundlegende pathologische Arbeiten und Sammlungen eine breite Unterlage bot, auf der er weiter bauen konnte, kam Schwartze zu der Überzeugung, daß nur auf chirurgischem Wege ein Fortschritt des Faches zu erreichen sei, dem er seine ganze Lebenskraft gewidmet hat.

Der Trommelfellschnitt und die Aufmeißelung des Warzenfortsatzes sind die zwei Eingriffe, die dem Grundsatz „ubi pus ubi evacua" entsprechend zuerst von Schwartze mit der ihm eigenen vollen Klarheit geübt und empfohlen worden, für deren Anwendung er Anzeigen aufstellte, die noch heute nach 50 Jahren als klassische unangetastet Geltung haben und deren Ausführung er in einer Weise ausbildete, daß sich an der „Schwartzeschen Operation" nur wenig geändert hat. Aus ihr entwickelten sich allmählich die Technik der Freilegung der Mittelohrräume, das Eingehen auf deren Umgebung — Sinus, Hirnhaut, Hirn und zuletzt Labyrinth.

Seine Erfahrungen legte Schwartze in dem von ihm mit Tröltsch und Politzer als erste Fachzeitschrift gegründeten und von ihm seit 1873 verantwortlich redigierten Archiv für Ohrenheilkunde nieder, das vom ersten Band im Jahre 1864 bis zum 81. Band im Jahre 1910 zahllose Arbeiten aus seiner Feder enthält. Außer diesen Arbeiten schrieb er als erster eine pathologische Anatomie des Ohres als selbständigen Teil in Klebs Handbuch der pathologischen Anatomie, 1878.

Sein „Lehrbuch der chirurgischen Krankheiten des Ohres" erschien 1885, sein wissenschaftliches Glaubensbekenntnis. 1892 gab er mit zahlreichen Mitarbeitern ein Handbuch der Ohrenheilkunde heraus, in dem er das Hauptkapitel, die Operationslehre, selbst schrieb.

Schonungslos gegen sich selbst wie gegen andere veröffentlichte er Erfolge und Mißerfolge in gleicher Weise, prüfte ohne Voreingenommenheit alle Anregungen, bis er zu einem festen Urteil kam, das er ungeschminkt aussprach, wenn er von der Neuerung Schaden für sein Fach befürchtete.

Vielleicht haben die Kämpfe, die Schwartze im Anfang seiner Tätigkeit nach allen Seiten zu führen hatte, um seinen Anschauungen Geltung zu verschaffen und zu denen ihn nur sein unerschütterlicher Glaube an das, was er selbst durch mühsame Geistesarbeit, gewissenhafte Selbstprüfung und lange Erfahrung als richtig erkannt hatte, die Kraft verlieh, dazu geführt, daß er, besonders nachdem die Töchter und Söhne das Elternhaus verlassen, immer mehr vereinsamte und nur in wissenschaftlicher Arbeit Trost für die mancherlei Sorge und Trauer suchte, die ihm in seiner Familie und durch eigenes körperliches Leiden trafen; daß aber ein tiefes Empfinden in ihm schlummerte, zeigte oft ein einziger warmer Blick seiner klugen Augen, zeigte die innige Befriedigung in dem schönen Antlitz, wenn er im Kreise seiner zahlreichen Familie edler Musik lauschte, zeigte auch die treue Anhänglichkeit an seinen

Digitized by Google
Original from UNIVERSITY OF CALIFORNIA
Generated on 2019-10-24 12:29 GMT / http://hdl.handle.net/2027/uc1.b3252758
Public Domain in the United States, Google-digitized / http://www.hathitrust.org/access_use#pd-us-google

ältesten Freund Weber, der ihm als Privatdozenten zuerst in seiner Poliklinik die Möglichkeit zur Arbeit geboten hatte. Rudolf Panse (Dresden).

Ein einfacher Ersatz für den Lärmapparat.[1])

Von Dr. **Rich. Kayser** in Breslau.

Bekanntlich ist es unmöglich, ein normal hörendes Ohr vollkommen gegen äußere starke Schallreize abzuschließen. Man kann den Gehörgang noch so fest verschließen, immer wird man lautere Sprache in der Nähe hören. Es war nun ein wichtiger methodischer Fortschritt, die Aufnahmsfähigkeit des Ohres für äußere Schalleinwirkungen dadurch aufzuheben, daß im Gehörgang respektive an dessen Eingang ein starkes Geräusch erzeugt wird. Der beste und gebräuchlichste, diesem Zweck dienende Apparat ist der Bárányesche Lärmapparat, der wohl allgemein bekannt ist. Man kann aber den gleichen Effekt ohne jeden Apparat durch ein einfaches Verfahren erzielen.

Legt man nämlich die Handfläche fest auf die Ohrmuschel auf und reibt diese dabei kräftig, so wird durch das hierdurch entstehende Geräusch die Wahrnehmung auch stärkerer äußerer Schallreize unmöglich gemacht. Es kommt hierbei dasselbe Prinzip wie bei dem Lärmapparat in Anwendung, nämlich: Abschluß des Gehörganges und Geräuscherzeugung an seinem Eingang. Man kann sich selbst leicht von der Wirksamkeit des Verfahrens überzeugen, wenn man einmal beide Ohren fest verstopft und doch laut gesprochene Worte versteht, während man bei Ausübung des erwähnten Ohrmuschelreibeverfahrens auch ganz laut in der Nähe des Ohres gesprochene Worte nicht zu hören vermag. Das Verfahren läßt sich noch modifizieren dadurch, daß man die Handfläche anfeuchtet oder ein Blatt Papier zwischen Handfläche und Ohrmuschel legt. Eine weitere Modifikation besteht darin, daß der zu Prüfende zugleich bei geschlossenem Munde einen Ton summt. Indessen sind alle diese Geräuschverstärkungen nicht sehr erheblich. Es genügt die einfache Ohrmuschelreibung eines Ohres vollkommen, um bei einer Hörprüfung des anderen Ohres dessen Fähigkeit festzustellen, laut gesprochene Worte oder andere starke Schallreize zu hören. Jedenfalls hat dieses einfache Verfahren vor dem Lärmapparat den Vorzug der Bequemlichkeit, der Billigkeit und — im strengsten Sinne des Wortes — der Handlichkeit.

---

[1]) Vortrag, gehalten in der otologischen Sektion der 82. Naturforscherversammlung zu Königsberg.

Digitized by Google
Original from UNIVERSITY OF CALIFORNIA
Generated on 2019-10-24 12:29 GMT / http://hdl.handle.net/2027/uc1.b3252758
Public Domain in the United States, Google-digitized / http://www.hathitrust.org/access_use#pd-us-google

Aus der k. k. Universitäts-Ohrenklinik in Wien (Vorstand: Prof. Urbantschitsch).

Zur Otosklerosefrage.

Von Dr. **Emil Fröschels**, Assistenten der Klinik.

Keine otologische Krankheit ist in ihrem Wesen weniger begründet als die Otosklerose. Sie ist noch heute viel umstritten, obwohl die Kenntnis ihrer Existenz schon fast eineinhalb Jahrhunderte zurückreicht. Selbst der Name schwankt bei verschiedenen Autoren in solchem Ausmaß, daß auch der Nichtotologe sogleich über unsere Unsicherheit informiert sein wird, wenn er die einzelnen Ausdrücke liest. Die Bezeichnungen Sclerose, Spongiosifizierung, trockener Katarrh, die man sonst in der pathologischen Anatomie streng auseinander hält, sollen hier Namen für eine Krankheit sein. Dabei bringt jeder Autor gewichtige Beweise für seine Ansicht.

Wir wollen jetzt die Hauptstadien in der Otoskleroseforschung erwähnen und die einzelnen Meinungen einander gegenüberstellen. Von den älteren Forschern erwähnt Merkel, daß eine Verwachsung der Steigbügelplatte mit der Umgebung des ovalen Fensters zur Schwerhörigkeit führen kann. Iwan und Yearsley meinen, wenn bei Schwerhörigkeit keinerlei Veränderungen des Trommelfelles vorliegen, müsse man an eine Erkrankung des Trigeminus denken, der die Paukenschleimhaut innerviert.

Kramer (Erfahrungen über die Erkenntnis und Heilung der langwierigen Schwerhörigkeit, von Dr. W. Kramer, Berlin 1893), welcher zwei Formen der chronisch progressiven Schwerhörigkeit unterscheidet, je nachdem, ob Ohrensausen vorhanden ist oder nicht, macht einige ausgezeichnete Angaben über diese Krankheiten. Er erwähnt nicht nur das normale Trommelfell und die gesunde Tube, sondern er führt auch an, daß bei einzelnen sehr ausgebildeten Formen die Ohrmuschel und sogar das Mittelohr anästhetisch sind. Er beobachtete auch das Auftreten der Krankheit im Puerperium. Seiner Ansicht nach handelt es sich um eine Erkrankung des Hörnerven. Toynbee, der Begründer der pathologischen Anatomie des Ohres, hat 136 Fälle von Immobilisierung des Steigbügels beschrieben. Ihm war der klinische Verlauf dieser Erkankung fast vollständig bekannt. Er hebt unter anderem die Aceruminie hervor und weist merkwürdigerweise auf eine häufig auftretende Verengerung des Gehörganges hin. (Urbantschitsch erwähnt in der 5. Auflage seines Lehrbuches, daß bei Otosklerose gerade die Geräumigkeit des Gehörganges häufig auffällt, was den Beobachtungen vieler moderner Forscher entspricht.)

In Traité théorique 1873 (Observation d'un cas de surdité. Extrait du Bulletin de l'académie) erwähnt Bonnafont zwei Befunde, aus denen er schließt,

Digitized by Google
Original from UNIVERSITY OF CALIFORNIA
Generated on 2019-10-24 12:29 GMT / http://hdl.handle.net/2027/uc1.b3252758
Public Domain in the United States, Google-digitized / http://www.hathitrust.org/access_use#pd-us-google

daß die bewegliche Stapesplatte zum Hören genüge, und führt einen analogen Fall von Valsalva an.

Tröltsch erwähnt wohl den pathologisch-anatomischen Befund der Stapesankylose, schenkt jedoch der normalen Beschaffenheit des Trommelfells keine Beachtung. Er ist der erste, welcher das Wort Sklerose gebraucht. (Krankheiten des Ohres, 1862; Lehrbuch v. Ohrach, 1873.)

Moos hat einen Fall von isolierter Stapesankylose beschrieben, ohne ihm jedoch mehr als den Wert eines Zufallbefundes beizulegen.

Auf Grund von 18 klinisch und histologisch genau untersuchten Fällen vertritt Politzer die Ansicht, daß es eine Krankheit gibt, die in der knöchernen Labyrinthkapsel auftritt und in einer Knochenbildung besonders um den Stapes besteht. Für diese Krankheit allein, die sich auch klinisch genügend charakterisiert, schlägt er den Namen Otosklerose vor. (Lehrbuch, 1908.)

Katz spricht die Ansicht aus, daß der Erkrankungsprozeß im Periost beginne und eventuell auch primär in den Gehörknöchelchen sitzen kann. (Arch. f. Ohrenheilk., 1901.)

Habermann legt vor allem der Lues eine wichtige Rolle bei Entstehung der Otosklerose bei; nichtluetische Otosklerosen deutet er als Folgen von Katarrhen der Tube oder Paukenhöhle oder von Otitiden, welche ohne Perforation des Trommelfelles verlaufen. Seine letzten Befunde faßt er folgendermaßen zusammen: Charakteristisch für die Erkrankung ist ihr Auftreten in eigentümlichen, scharf umschriebenen Herden, die das Schläfenbein durchsetzen. Im Gegensatz zu den geringen Veränderungen an der Oberfläche bestand gewöhnlich die große Ausdehnung der Erkrankung in der Tiefe des Knochens. Dabei fanden sich die ältesten Veränderungen im Knochen meist am Ausgangspunkte des Herdes, also an der vorderen Peripherie der ovalen und an der äußeren der runden Fensternische. Er meint, die Erkrankung gehe von der Schleimhaut oder dem Periost im Mittelohr aus und wandere längs der Knochengefäße.

Siebenmann deutet seine Befunde nach der Art Politzers und schlägt den Namen „Spongiosierung der Labyrinthkapsel“ vor. Im Interesse meiner späteren Auseinandersetzungen sei der im 37. Band der Zeitschrift für Ohrenheilkunde von diesem Autor beschriebene Fall hier rekapituliert. Eine 52jährige Frau, wegen Endocarditis ins Spital gebracht, klagt über Schwerhörigkeit auf beiden Ohren, die seit Jahren besteht und fortschreitet. Ihr Vater war sehr schwerhörig (Flüstersprache rechts 5 *cm*, links 150 *cm*). Rinne beiderseits positiv, Knochenleitung nicht verlängert. Diagnose: nervöse Schwerhörigkeit. Nach einigen Tagen Exitus. Die histologische Untersuchung der Felsenbeine ergibt: Beiderseits spongiöse Herde in der Knochenkapsel der Bogengänge des Vestibulums und der Schnecke. Osteophytenbildung auf der tympanalen und vesti-

Digitized by Google
Original from UNIVERSITY OF CALIFORNIA
Generated on 2019-10-24 12:29 GMT / http://hdl.handle.net/2027/uc1.b3252758
Public Domain in the United States, Google-digitized / http://www.hathitrust.org/access_use#pd-us-google

bulären Fläche des ovalen Fensterrahmens. Beginnende Verknöcherung im Knorpelbelag des Steigbügels. Zudem linksseits beginnende Verknöcherung des Lig. annulare (inkomplette Stapesankylose).

Im Jahre 1906 beschrieb Katz (Arch. f. Ohrenheilkunde) einen Fall von Otosklerose bei einer Katze, allerdings mit freiem Stapes. Er glaubt den Ausgangspunkt der Erkrankung im Periost oder im inneren Periost des Meatus auditorius internus suchen zu müssen. Noch zahlreiche andere Forscher haben sich mit der pathologischen Anatomie und Histologie der Otosklerose befaßt und es sei in dieser Beziehung auf das Referat Heimanns verwiesen (VIII. internationaler otologischer Kongreß, Budapest. Monatsschr. f. Ohrenhk., 1909, X—XII).

Wir können aus dem bisher erwähnten schließen, daß die modernen Ansichten, was den Ausgangspunkt und die Beschaffenheit der pathologisch-anatomischen Veränderungen betrifft, noch mindestens eine Dreiheit vorstellen. Politzer hält den Knochen für den primären Sitz und sagt, das neugebildete Gewebe sei nicht spongiös. Siebenmann, der in bezug auf den Sitz des Übels mit Politzer einer Ansicht ist, hält die Knocheninseln direkt für Spongiosa. Habermann fand histologisch sowohl kompakte als spongiöse Knochen, verlegt jedoch den Ursprung des Prozesses in das Periost. Jede der Ansichten hat auch andere bedeutende Anhänger. Heimann sagt daher in seinem Referate mit Recht, das einzig heute feststehende in dieser Frage sei die Stapesankylose.

Man bemühte sich schon seit langem, besonders aber wieder in neuester Zeit, der Otosklerosefrege vom ätiologischen Standpunkte an den Leib zu rücken. Einen derartigen Versuch fanden wir ja schon bei Habermann, der die Otosklerose aus einer Entzündung im Mittelohrperiost erklärt. Nach ihm spielt auch die Lues eine große Rolle bei dieser Krankheit. Demgegenüber haben uns Arzt (Arch. f. Ohrenheilk., 1909) und Oscar Beck (Monatsschr. f. Ohrenheilk., 1910) in ihren Arbeiten gezeigt, daß man bei Otosklerotikern nur selten einen positiven Wassermann findet.

Heimann macht Allgemeinleiden für die Entstehung der Krankheit verantwortlich und deutet auch auf den Zustand des Nasenrachenraumes hin. (Monatsschrift f. Ohrenheilk., 1908.) Zitowitsch hält die Otosklerose für einen Folgezustand von Insuffizienz der Innenohrmuskeln. (Monatsschr. f. Ohrenheilkunde, 1908.) Dazu bemerkt Heimann, daß der Autor keine genügenden Beweise für seine Ansicht erbracht habe. Ferreri hält sie für eine Infektionskrankheit und berichtet über gute Erfolge mit Streptokokkenserum. (Kongreß der Società Italiana di Laringologia, 1910.) Ferner wurden der Rheumatismus und die Gicht und gastrointestinale Störungen der Urheberschaft beschuldigt. Siebenmann hält die otosklerotischen Auflagerungen für die letzte Phase eines Wachstumsvorganges, der sich bei allen Röhrenknochen findet, im Felsen-

Digitized by Google
Original from UNIVERSITY OF CALIFORNIA
Generated on 2019-10-24 12:29 GMT / http://hdl.handle.net/2027/uc1.b3252758
Public Domain in the United States, Google-digitized / http://www.hathitrust.org/access_use#pd-us-google

bein aber normalerweise nicht vorkommt. Das bedeutet den ersten Versuch, die histologischen Resultate mit der klinisch auffallenden, oftmaligen Gehäuftheit der Krankheit in einzelnen Familien in Einklang zu bringen.

Körner (Zeitschr. f. Ohrenheilk., Bd. 50) und Hammerschlag (Monatsschrift f. Ohrenheilk., 1900) befaßten sich besonders mit der Erblichkeit der Otosklerose, während jener aber die Otosklerose für etwas immer Ererbtes ansieht und ihr deshalb sogar den Krankheitscharakter abspricht, führt Hammerschlag aus, daß die Otosklerose wahrscheinlich erblich fortgepflanzt werden kann. Jedoch kann sie wie jedes andere Leiden immer auch in einer Familie zum ersten Male auftreten, wenn durch schlechte soziale und hygienische Verhältnisse, die sich eventuell durch Generationen fortpflanzen, der Organismus geschwächt ist. (In diesem Sinne ist die „Determinante" vererbt.) Die ersten manifesten Symptome, sagt Hammerschlag, werden wir an den feinstorganisierten Zellmechanismen, das heißt an den Zellen der Sinnesepithelien und des Cerebralsystems finden. (Zeitschr. f. Ohrenheilk., Bd. 59.) Zu einer später erschienenen Arbeit stellt der Autor den Satz auf, daß alle hereditären, pathologischen Zustände notwendigerweise als Glieder einer einzigen großen Familie betrachtet werden müssen. Die Glieder dieser Familie können an den verschiedensten Organsystemen auftreten; sie können möglicherweise auch an einem und demselben Organe unter verschiedenen Formen auftreten. Zur Stütze seiner Behauptungen bringt Hammerschlag die Stammbäume zweier Familien, in denen verschiedene Ohrenkrankheiten zu finden waren, und zwar hereditäre Taubstummheit und Otosklerose. Er wirft sodann die Frage auf, ob es sich da um ein zufälliges Zusammentreffen handelt oder ob wir genügend Anhaltspunkte haben, um einen genetischen Zusammenhang zwischen Otosklerose und hereditärer Taubstummheit zu behaupten. Derartige Anhaltspunkte sieht Hammerschlag in folgenden Momenten: 1. Die hereditäre Taubheit ist häufig mit anderen degenerativen Zuständen in einer Familie zu finden. 2. Die hereditär-degenerative Taubheit besitzt Analogie in der Tierreihe (Katze, Hund). 3. Die Nervendegeneration bei Otosklerose ähnelt sehr der bei hereditärer Taubheit. 4. Es kommt, allerdings selten, spongiöser „Otosklerose"-Knochen bei kongenitaler Taubheit vor. Der Autor schließt seine Arbeit mit der Frage, ob wir nicht berechtigt sind, Otosklerose und hereditäre Taubheit als verschiedene Erscheinungsformen einer nosologischen Einheit aufzufassen.

Edinger rechnet die Otosklerose zu den Aufbrauchskrankheiten und sagt, die gefundenen Knochenveränderungen sprechen nicht dagegen, wenn man sie als trophische Störungen im Gefolge des primären Prozesses ansieht. (Deutsche med. Wochenschr., 1905, pag. 137.)

Babinsky nennt die Otosklerose eine Trophoneurose. (Semineau sanction lombraire dans le traitement des troubles auditifs. Thèse de Paris, 1908.)

Digitized by Google
Original from UNIVERSITY OF CALIFORNIA
Generated on 2019-10-24 12:29 GMT / http://hdl.handle.net/2027/uc1.b3252758
Public Domain in the United States, Google-digitized / http://www.hathitrust.org/access_use#pd-us-google

Lucae nimmt in seinem im Jahre 1907 erschienenen Buche „Die chronisch-progressive Schwerhörigkeit“ einen wesentlich anderen Standpunkt ein als die anderen modernen Forscher. Er anerkennt die Otosklerose nicht alt ätiologisch isolierte Krankheit, ja, er läßt sie nicht einmal im Verein mit dem chronischen Katarrh als Gruppe gelten. Auch die durch Entzündungen entstandenen chronisch-adhäsiven Prozesse gehören nach seiner Ansicht mit den beiden genannten Krankheiten zusammen und jede bildet lediglich eine andere pathologisch-anatomische Form. Die klinisch gemeinsamen Charaktere und die Übergangsformen, die man oft findet, lassen den Verfasser zu dem Schlusse kommen, daß wir heute nur von einer chronisch-progressiven Schwerhörigkeit sprechen können, die verschiedene Unterformen hat. Er unterscheidet ihrer vier: die postotitische, die postkatarrhalische, die sklerotische und die akkommodative, welch letztere eine Insuffizienzerscheinung der Binnenmuskeln des Ohres bedeutet.

Es ist fraglich, ob es einen Vorteil bedeutet, den mühsam festgestellten pathologisch-anatomischen Befund der „typischen Otosklerose“ aus hauptsächlich klinischen Gründen wieder zu entwerten. Von meinem Standpunkte aus muß ich konstatieren, daß das Symptom der Sensibilitätsherabminderung des äußeren Gehörganges, das ich als pathognomisch für Otosklerose beschrieben habe, den typischen chronischen Katarrhen nicht zukommt.

Hegener sieht in der Otosklerose eine primäre Erkrankung des Acusticus, dafür sprächen die subjektiven Geräusche, welche vor der Schwerhörigkeit einsetzen, und die Untersuchungen Manasses, daß die otosklerotischen Akusticuserkrankungen den rein nervösen Formen gleichen.

Die ätiologischen Studien haben, wie man sieht, die Frage nach dem Wesen der Otosklerose auch noch nicht gelöst und man muß sie daher von allen Seiten weiter angreifen. Da ich vor zwei Jahren nachgewiesen hatte, daß die Otosklerose mit einer Abnahme des Kitzelgefühles im äußeren Gehörgang einhergeht, war es nach den obigen Auseinandersetzungen naheliegend, zu untersuchen, wie sich die Taubstummen in bezug auf die Sensibilität des äußeren Gehörganges verhalten.

Die Herren Dr. E. Urbantschitsch und Dozent Dr. P. Hammerschlag hatten die Güte, mich in die niederösterreichische und israelitische Taubstummenanstalt in Wien einzuführen, um mir Gelegenheit für die geplanten Untersuchungen zu geben. Ich spreche dafür den beiden Herren meinen besten Dank aus. Beobachtungen über die Empfindlichkeit des äußeren Gehörganges bei Taubstummen hatte schon Lemcke 1895 vorgenommen und dabei gefunden, daß etwa drei Viertel aller Taubstummen eine Hypästhesie und Hypalgesie zeigen und daß sich die kongenitalen Fälle von denen mit erworbener Taubheit in dieser Hinsicht nicht unterscheiden.

Digitized by Google
Original from UNIVERSITY OF CALIFORNIA
Generated on 2019-10-24 12:29 GMT / http://hdl.handle.net/2027/uc1.b3252758
Public Domain in the United States, Google-digitized / http://www.hathitrust.org/access_use#pd-us-google

Ich nahm meine Untersuchungen so vor, daß ich nach Inspektion des äußeren Gehörganges und eventueller vorsichtiger Reinigung desselben eine Bougie etwa $^1/_2$ *cm* tief in das Ohr einführte und dann leicht hin- und herdrehte. Dabei wurden die Mienen des Untersuchten genau beobachtet und die Resultate notiert. Sodann wurde das Trommelfell inspiziert und unter allen Kautelen die Hörprüfung mit der Urbantschitsch schen Harmonika und Stimmgabeln vorgenommen. Die Urbantschitsch sche Harmonika hat den Vorteil, daß man durch Entfernung der aufgesetzten Pfeife bloß Luft ausströmen lassen kann, während bei aufsitzender Pfeife der betreffende Ton entsteht. Stellt man sich nun mit dem Instrument hinter den Zögling, so kann man feststellen, ob er wirklich hört oder nur den Luftstrom fühlt. Die Patienten wurden einzeln ins Zimmer gebracht und erst nach Abschluß der Untersuchung der nächste hineingeführt. Die Tabellen zeigen nur einen Teil der gewonnenen Resultate. Die Aufnahme aller 120 Fälle wurde unterlassen, da die in der Tabelle angeführten Beobachtungen sich nur wiederholten. Die Tabelle zeigt Folgendes:

Das in die Augen stechende Ergebnis ist demnach die fast ausnahmslose Empfindungslosigkeit der Taubstummen gegen Kitzel im äußeren Gehörgang. Demgegenüber fand ich bei der Untersuchung normal hörender Kinder nach dieser Richtung hin, daß von 75 nur 6 auf Kitzel nicht deutlich reagierten. Die übrigen zeigten alle eine sehr starke Reaktion, bestehend in Lachen oder Ausweichen mit dem Kopfe. Man kann drei Grade von Empfindlichkeit auf Kitzel konstatieren: 1. Ausweichen mit dem Kopf und Lachen, 2. Lachen oder Lächeln, 3. Blinzeln. Bei normalen Kindern findet man also fast immer den ersten oder zweiten Grad ausgeprägt. Von den Fällen 1 bis 20, die kongenital taub waren, zeigten 2 eine Reaktion zweiten Grades. Von 21 bis 40 findet eine deutliche Reaktion statt. Diese Kinder waren durch Meningitis ertaubt. Unter den 9 Patienten, die teils durch Eiterung, teils durch Rachitis oder aus unbekannten Ursachen das Gehör verloren hatten, sehen wir 9mal Hypästhesie und das durch hereditäre Lues ertaubte Mädchen reagierte lebhaft. Hierher gehört auch ein Pat. der Ohrenklinik, der mit 6 Jahren ertaubte und bei dem hereditäre Lues anamnestisch nachgewiesen wurde. Der Pat. sprach natürlicherweise, da er ja genügend Zeit gehabt hatte, die Sprache vom Ohre aus zu erlernen. Auch er zeigte lebhafte Reaktion auf Kitzel. In weitergreifenden Erörterungen regen diese zwei Fälle schon deshalb nicht an, weil uns keine sicheren Obduktionsbefunde bei hereditär Luetischen zur Verfügung stehen. Nur Downie (Zeitschr. f. Ohrenheilk., Bd. 30) hatte Gelegenheit, einen solchen Fall zu obduzieren, er berichtet uns jedoch nur über den mikroskopischen Befund einer Stapesankylose. Ein Befund Manasses (Zeitschr. f. Ohrenheilk., Bd. 39) bei einem nervös-schwerhörigen Luetiker ergab lediglich Veränderungen in der Cochlea und am Acusticus, während das Mittelohr vollkommen normal war.

Digitized by Google
Original from UNIVERSITY OF CALIFORNIA
Generated on 2019-10-24 12:29 GMT / http://hdl.handle.net/2027/uc1.b3252758
Public Domain in the United States, Google-digitized / http://www.hathitrust.org/access_use#pd-us-google

Generated on 2019-10-24 12:29 GMT / http://hdl.handle.net/2027/uc1.b3252758
Public Domain in the United States, Google-digitized / http://www.hathitrust.org/access_use#pd-us-google

Name	Alter	Familienanamnese	Anamnese	Trommelfell r.	Trommelfell l.	Gehör r.	Gehör l.	Kitzel r.	Kitzel l.	Nr.
Leon R. . .	8 J.	Vat. u. Mutter Blutsverw.	Seit Geburt taub	normal		C_2 D	C_2 E	0	0	1
Henriette I.	10 J.	Hat eine taubstumme Schwester	„ „ „	Getrübt, kein Lichtreflex		0	0	0	0	2
Eisig F. . .	10 J.	Vater Cousin d. Mutter; hat 2 gesunde Geschwist.	„ „ „	normal		C_2 F_2, D_2 E	D_2 E_3, D_1	0	0	3
Heller J. . .	13 J.	Negativ	„ „ „	„		0	0	0	0	4
Michel R. .	8 J.	Vater hat 2 taube Geschw.	„ „ „	„		0	0	0	0	5
Simon F. .	8 J.	Eine taube Schwester	„ „ „	„		0	0	0	0	6
Sarah R. . .	10 J.	Negativ	„ „ „	leicht getrübt		0	0	0	0	7
Leiser T. . .	11 J.	Vater u. Mutter verwandt	„ „ „	verk. getrübt		0	0	reagiert schwach		8
Perl T. . . .	15 J.	?	„ „ „	stark retrahiert		0	0	0	0	9
Esther K. .	17 J.	?	Retinitis pigmentosa	normal		0	0	0	0	10
Leopold. R.	11 J.	Negativ	Die beiden sind Schwestern, seit Geburt taub	„		0	0	0	0	11 u. 12
Marie R. . .	12 J.									
Ferd. R. . .	13 J.	Taubstummer Onkel	Seit Geburt taub	leicht getrübt		G, H, d, f, f_1, c_3 Vokalgehör	D, H, d, f_1, f_2, f_3	0	0	13
Ernest E. .	7 J.	Negativ	„ „ „	„	„	0	0	0	0	14
Anna M. . .	8 J.	„	„ „ „	normal		Vokalgehör		Spur v. Reaktion		15
Karl F. . . .	9 J.	„	„ „ „	„		0	0	0	0	16
Marie H. . .	8 J.	Eltern verwandt	„ „ „	„		Schallgehör		0	0	17
Joh. G. . . .	9 J.	„ „	„ „ „	„		C, D 0	D, G, c 0	0	0	18
Karl S. . . .	10 J.	Negativ	„ „ „	retrahiert		Schallgehör		0	0	19
Anna M. . .	10 J.	Hat einen taubst. Bruder	„ „ „	normal		Vokalgehör		0	0	20
Franz St. . .	8 J.	—	Mit 3 Jahren an Mening. ertaubt	„		0	0	0	0	21
Amalie E. .	8 J.	—	„ 5 „ „ „ „	„		0	0	0	0	22
Emilie R. . .	7 J.	—	„ 5 „ „ „ „	„		0	0	0	0	23
Franziska T.	9 J.		„ 5 „ „ „ „	leichte Trübung	normal	Vokalgehör C_2, E, f, c	D_3, E_1	0	0	24

Digitized by Google
Original from UNIVERSITY OF CALIFORNIA

Generated on 2019-10-24 12:29 GMT / http://hdl.handle.net/2027/uc1.b3252758
Public Domain in the United States, Google-digitized / http://www.hathitrust.org/access_use#pd-us-google

Alb. K. . . .	11 J.	—	„ 4 „ „ „ „	normal	0	0	Spur	0	25
Franz Ö. . .	14 J.	—	„ 4 „ „ „ „	„	0	0	0	0	26
Paula S. . .	14 J.	—	„ 2 „ „ „ „	diffus trüb	0	0	Deutl. Reaktion		27
Marie S. . .	15 J.	—	„ 17 Mon. „ „ „	normal	0	0	0	0	28
Leop. Sch. .	11 J.	—	„ 2 Jahren „ „ „	„	0	0	0	0	29
Rudi B. . .	6 J.	—	„ 1 Jahr „ „ „	„	Wortgehör auf 10—15 *cm*		0	0	30
Franz L. . .	14 J.	—	„ 7 Jahren „ „ „	getrübt, kein Lichtreflex	Schallgehör		Spur	0	31
Ludw. D. . .	10 J.	—	„ 2 „ „ „ „	normal	C_1, D_1, D	D_1, D	0	0	32
Claim P. . .	8 J.	—	„ 2 „ „ „ „	„	?	?	0	0	33
					ungenaue Angab.				
Leop. M. . .	10 J.	—	„ 2 „ „ „ „	verk. | 0	0	0	0	0	34
Rachel S. .	12 J.	—	„ 4 „ „ „ „	normal	0	0	0	0	35
Nachem S. .	12 J.	—	„ „ „ „ „ „	„	0	0	0	0	36
Sophie L. .	12 J.	—	„ 6 „ „ „ „	„	Schallgehör		0	0	37
Nathan G. .	10 J.	—	„ 5 „ „ „ „	„	0	0	0	0	38
Rifka R. . .	8 J.	—	„ 3 „ „ „ „	„	Einzelne tiefe Harmonikatöne		0	0	39
Leo P. . . .	9 J.	—	„ 4 „ „ „ „	„	Schallgehör		0	0	40
Franz P. . .	9 J.	—	Durch Rachit. im 6. Jahre ertaubt	„	0	0	Spur	0	41
Ferd. St. . .	10 J.	—	„ „ „ 5. „ „	getrübt	g, f, f_2	g, f, f_2	0	0	42
Rosa St. . .	13 J.	—	„ „ „ 2. „ „	„	a, c, c_2	g, c, d, c	0	0	43
Franziska S.	15 J.	—	Otitis med. supp. chron.	Totaldestruktion	Wortgehör		0	0	44
Karl S. . . .	9 J.	—	„ „ „ „	„	Vokalgehör		0	0	45
Anna E. . .	8 J.	—	Mit 3 Jahren durch Sturz ertaubt	normal	0	0	0	0	46
Ludwig D. .	10 J.	—	Fraisen mit 2 Jahren	„	Hört einzelne mittelhohe Töne		0	0	47
Franz M. . .	15 J.	Hat eine taube Schwester	Ertaubte mit 2 Jahren während eines Lungenkatarrhes	„	0	0	0	0	48
Franz K. . .	10 J.	—	Mit 4 Jahren Sturz	leicht getrübt	0	0	0	0	49
Rud. E. . . .	12 J.	—	„ 4 „ „	normal	0	C_1 ? D	0	0	50

Digitized by Google
Original from UNIVERSITY OF CALIFORNIA

Was die Anamnese anbelangt, so wurden die zu Untersuchenden mit der größten Vorsicht ausgewählt. In erster Linie wurden die Kinder berücksichtigt, in deren Familien sich mehrere Taubstumme fanden oder deren Eltern Blutsverwandte waren. Von den Meningitistauben wählte ich besonders diejenigen, welche erst im vierten, fünften oder sechsten Lebensjahre ihr Gehör verloren hatten, da dadurch am ehesten die Gewähr bestand, daß jene fieberhafte Krankheit, von der die meisten Eltern Taubstummer erzählen, auch wirklich der Grund für den Gehörsverlust war und dort nicht vielleicht eine in Wirklichkeit angeborene Taubheit durch eine Hirnhautentzündung in den ersten drei Lebensjahren erklärt wird. Daß die chronischen Mittelohreiterungen die Sensibilität im äußeren Gehörgang schädigen, war schon durch V. Urbantschitsch bekannt. Von den Kindern mit der Anamnese „Sturz auf den Kopf" gehören wohl die meisten zu den kongenital Tauben.

Von den in der Tabelle nicht angeführten Fällen zeigten 6 eine deutliche Reaktion auf Kitzel, so daß sich als Gesamtsumme ergibt: unter 120 Taubstumme 110 Hypästhetische.

Daß dieses Resultat von dem Lemckes abweicht, mag seinen Grund darin haben, daß die Kitzelprobe im äußeren Gehörgang leichter und auf beiden Seiten gleichmäßiger ausführbar ist als die Berührung eines Punktes. Nun sei noch ein Fall besonders erwähnt. Es handelt sich um einen 18jährigen Taubstummen, der auf die Klinik Urbantschitsch kam. Dieser zeigte auf dem linken Ohr sehr lebhaften Kitzelreflex, während er rechts vollkommen unempfindlich war. Nach der Anamnese hat er erst zu Beginn des dritten Lebensjahres das Gehör verloren, doch habe er nie gesprochen. Dieser letzte Umstand scheint mir mit großer Wahrscheinlichkeit darauf hinzudeuten, daß die Anamnese quoad Gehör falsch ist und der Pat. eine angeborene Taubheit hatte. Die Hörprüfung ergab das Resultat, daß er rechts nichts hörte, links jedoch Vokale auf 1 *m* Entfernung. Da auch die Trommelfelle normal waren und er auf dem hörenden Ohre verlängerte Knochenleitung aufwies, so haben wir es hier mit einem Analogon zur Otosklerose zu tun.

Aus den Ergebnissen der Untersuchung kongenital Tauber lassen sich keine Schlüsse auf die Beziehung der kongenitalen Taubheit zur Otosklerose ziehen. Der zuletzt erwähnte Fall spricht allerdings dafür, daß es auch angeborene Otosklerose gibt.

Am auffälligsten bei den Resultaten meiner Untersuchungen war das Verschwinden des Kitzels bei meningitischer Schwerhörigkeit oder Taubheit. Denn um ein Verschwinden handelt es sich, da ja normale Kinder das Kitzelgefühl im äußeren Gehörgang fast ausnahmslos sehr intensiv empfinden. Diese Tatsache ist um so erstaunlicher, als wir ja gewöhnt sind, bei Läsionen des inneren Ohres (nervöse Schwerhörigkeit) keine Herabsetzung der Sensibilität zu finden (siehe Fröschels, Über ein neues Symptom bei Otosklerose, Wiener

Digitized by Google
Original from UNIVERSITY OF CALIFORNIA
Generated on 2019-10-24 12:29 GMT / http://hdl.handle.net/2027/uc1.b3252758
Public Domain in the United States, Google-digitized / http://www.hathitrust.org/access_use#pd-us-google

med. Wochenschr., 1910) und wir doch die meningitische Taubheit als Nervenläsion betrachten. Dort, wo Veränderungen im Mittelohr gefunden wurden, mußten sie als Zeichen einer Otitis media gedeutet werden. Die Sensibilitätsstörung in allen Fällen auf eine eitrige Mittelohrentzündung zurückzuführen, geht nicht an, denn wir fanden ja in fast allen Fällen normale Trommelfelle und die Beteiligung des Mittelohres an dem Entzündungsprozeß bei Meningitis ist erfahrungsgemäß nicht häufig.

Wie die Siebenmannschen Grundzüge der Anatomie und Pathogenese der Taubstummheit zeigen, fand sich bei den 28 obdurierten Gehörorganen meningitisch Tauber 23mal ein normales Trommelfell. Daraus sieht man, daß die Meningitis nur selten solche Veränderungen im Mittelohr erzeugt, die durch Jahre erkennbar bleiben. Eine leichte Ansammlung von Sekret findet sich in zehn der obduzierten Fälle.

Was die nun klinisch untersuchten Pat. betrifft, so berichtet Lemcke über 29·5% mit stark verändertem Trommelfell. Andere Autoren, wie Uchermann und Moos, fanden zwischen 6 und 10% Mittelohreiterungen bei Meningitistaubstummen, während Ziemssen sogar unter 42 Patienten nur einen mit Otosklerose fand.

Erhard berichtet über 27 Fälle von Cerebrospinalmeningitis mit normalen Trommelfellen. Siebenmann legt besonders auf die obduzierten Fälle Gewicht, da die objektiven und subjektiven Erscheinungen klinisch nicht stark ausgeprägt sein müssen. Dabei sind nach seiner Ansicht die Veränderungen im Mittelohr bei Meningitis überhaupt und bei der zur Ertaubung führenden Meningitis sehr häufig. Aber wenn wir sogar annehmen, daß alle unsere auf das Kitzelgefühl untersuchten Fälle Mittelohrkomplikationen gehabt hatten, so ist damit die Abnahme der Sensibilität noch nicht erklärt. Denn die Untersuchungen von akuten Katarrhen und einfachen Otitiden haben gezeigt, daß diese Erkrankungen keine Herabminderung des Kitzelgefühles herbeiführen. Dauernder Verlust der Sensibilität ist aber aus leichten Affektionen gar nicht erklärlich.

Alt hat 3 Fälle obduziert, bei denen das Trommelfell normal war; die Obduktion ergab eine Entzündung der Trommelhöhle. Es besteht jedoch zwischen der Untersuchung der Trommelfelle und dem Exitus in allen drei Fällen ein längerer Zeitraum.

Wohin sollen wir aber die Nervenläsion verlegen? Ist sie zentral bedingt, etwa an der Austrittsstelle an der Basis? So wahrscheinlich eine solche Annahme wäre, wird sie dadurch nicht akzeptabel, daß wir sonst keine Störungen in der Sensibilität der Gesichtshaut nachweisen könnten. Es sei denn, daß der Vagus den Kitzel im unteren Ohre leitet und nicht der Trigeminus. Denn der Vagus gelangt bekanntlich nicht in die Gesichtshaut. Sollte der Sitz der Schädigung das Labyrinth sein? Hier läßt die Anatomie im Stiche. Denn

Generated on 2019-10-24 12:29 GMT / http://hdl.handle.net/2027/uc1.b3252758
Public Domain in the United States, Google-digitized / http://www.hathitrust.org/access_use#pd-us-google
Digitized by Google
Original from UNIVERSITY OF CALIFORNIA

ob sensible Nerven außer dem Acusticus im Labyrinth verlaufen, ist nirgends erwähnt. Nur Bárány (Monatsschr. f. Ohrenheilk., 1909) berichtet von einer in Lokalanästhesie ausgeführten Labyrinthoperation, bei welcher der Patient während des Auskratzens der Schnecke heftige Schmerzen empfand. Daraus können wir allerdings das Vorhandensein sensibler Nerven im Labyrinth schließen und hier käme vor allem der Trigeminus in Betracht. Wir müssen uns vorläufig zu der Annahme bequemen, daß der Vagus oder Trigeminus am Verlust des Kitzelgefühles schuld trägt und daß wir nur in den feinsten Bezirken, eben dem Kitzelbezirk diesen Defekt nachweisen können.

Die pathologische Anatomie der meningitischen Taubheit gibt uns leider keinen genügenden Aufschluß über den Zustand des Vagus bei seinem Austritt an der Hirnbasis.

Die zahlreichen diesbezüglichen Befunde, die klinisch und histologisch erhoben wurden, beschäftigen sich fast ausnahmslos nur mit dem Ohre und dem Hörnerven. Aus der Literatur sind 3 Fälle für meine Ausführungen verwertbar. Schwabach (Zeitschr. f. klin. Med., Bd. 18) berichtet von einem Patienten, der während einer epidemischen Genickstarre ertaubte und eine rechtseitige Facialislähmung aufwies, während die übrigen Hirnnerven, die wiederholt untersucht werden konnten, mit Ausnahme des Acusticus sich als frei erwiesen. Bei der Sektion zeigte sich die Dura normal, sonst die typischen Veränderungen im Meatus auditorius und im Labyrinth.

Gottstein (Arch. f. Ohrenheilk., Bd. 17) teilt mit, daß er bei einem Pat. nach Meningitis Taubheit und Unempfindlichkeit des Gehörganges und Trommelfelles fand; er nimmt eine Schädigung im ganzen Trigeminusgebiet an, beweist diese Annahme jedoch weder durch klinische noch durch histologische Untersuchungen. Alt (Die Taubheit infolge von Meningitis cerebr. sp.) sagt, daß neben dem Facialis in den meisten Fällen auch die übrigen Hirnnerven Störungen aufweisen.

Trotz dieser wenig aufklärenden Überlegungen sprach der Verlust der Kitzelempfindung bei Meningitis für mich dafür, daß die gleiche Störung bei Otosklerose auch nicht im Mittelohre begründet sein dürfte. Und ich glaube dafür auch andere Gründe angeben zu können.

Wie in der oben zitierten Arbeit „Ein neues Symptom bei Otosklerose“ gezeigt wurde, nimmt das Kitzelgefühl parallel zum Gehör ab. Ein in neuerer Zeit beobachteter Fall ist diesbezüglich besonders hinweisend. Eine Pat. klagte über Schwerhörigkeit. Kitzel links positiv, rechts negativ. Sie hatte eine vor 4 Jahren ausgefertigte Ambulanzkarte in der Hand, die ich, nachdem ich auf Grund des Kitzelversuches die Diagnose „Otosklerose“ gestellt hatte, ansah. Darauf stand zu meinem Erstaunen Otosclerosis sinistra. Die Stimmgabel- und Gehörprüfung jedoch ergab ein rechts sehr weit, links mäßig fortgeschrittenes Schalleitungshindernis bei normalen Trommelfellen. Auf mein Befragen erzählte

Digitized by Google
Original from UNIVERSITY OF CALIFORNIA
Generated on 2019-10-24 12:29 GMT / http://hdl.handle.net/2027/uc1.b3252758
Public Domain in the United States, Google-digitized / http://www.hathitrust.org/access_use#pd-us-google

mir die Pat., daß sie links seit 4 Jahren schwerhörig ist, rechts erst seit einem Jahre, daß aber das rechte Ohr sich rapid verschlechtert habe. Wir sehen also daraus, wie die Sensibilität nicht mit der Dauer der Erkrankung, sondern mit ihrem Fortschreiten abnimmt. Kann dafür der Grund im Mittelohr gesucht werden? Sollte die Anzahl und die Größe der otosklerotischen Plaques den Nerven immer mehr usurieren? Die Annahme wäre sicher gekünstelt, um so mehr, als wir ja meinen, der Grad der Fixation des Steigbügels bedinge in erster Linie das Schlechterhören und nicht die anderen Veränderungen. Eine gleichmäßig fortschreitende Veränderung der Schleimhaut kann auch nicht den Grund abgeben, da die Schleimhaut sich nach Politzer bei der Otosklerose nicht verändert. Man könnte daran denken, daß vielleicht gerade bei der Fixation des Steigbügels die Nervenschädigung zustande kommt. Jacobson beschreibt (siehe F. Merkls Arch. f. Physiol., Bd. 5) den Verlauf des oberflächlichen Felsenbeinnerven folgendermaßen: Der obere von seinen 5 Zweigen geht in die Pauke und an der Vorgebirgsfurche nach unten. Hier nimmt er den unteren Nervenfaden auf. Unter ihm liegt ein anderer vom tiefen Ast des sympathischen Nerven entsprungener, der in die Pauke dringt und sich zu einem Stämmchen mit dem ersten Ast vereinigt. Dieser schickt einige Zweige ab, wovon der obere zur Haut des eirunden Fensters, der untere zum sekundären Paukenfell zu gehen scheint. In den Lehrbüchern fanden wir, daß die Nerven der Trommelhöhle aus dem Trigeminus, Facialis, Glossopharyngeus und Sympathicus stammen, die alle miteinander anastomosieren. Wir wären demnach bei der Annahme, daß die Ursache für die Abnahme der Kitzelempfindung bei Fixation des Steigbügels zustande komme, auf das von Jacobson erwähnte Zweiglein zur Fenstermembran und die Kommunikation mit dem Trigeminus angewiesen. Diese Annahme ist jedoch mehr als unwahrscheinlich, selbst wenn wir die Analogie zwischen der Otosklerose und der meningitischen Sensibilitätsstörung, für die wir ja den Grund nicht im Mittelohre finden konnten, vernachlässigen. Außerdem zeigen uns einige anatomisch-histologisch untersuchte Fälle, daß die Ausbreitung der „Sklerose“ für den Zustand des Gehörs nicht maßgebend sein muß. Um das zu beweisen, wurde oben der Fall Siebenmanns genau beschrieben, wo ein Ohr 5 *cm*, das andere 150 *cm* Flüstersprache hatte und die Verteilung der Plaques beiderseits fast gleich waren.

Ähnliches zeigen folgende Krankheitsgeschichten, die ich der Heimannschen Zusammenstellung entnehme: Fall 17. Ein 58jähriger Mann, rechts 1 *m* Konversationssprache, 2 *cm* Flüstersprache, links $^1/_2$ *m* Konversationssprache, keine Flüstersprache, beiderseits Verwachsung der Stapesplatte mit dem Rand des Fensters, Exostosenbildung in der Nische des runden Fensters und in der basalen Schneckenwindung, Ganglienzellen in der rechten Basalwindung vermindert (Habermann). Fall 14: 24jähriger Mann, rechts 6 *cm*, links 25 *cm*

Digitized by Google
Original from UNIVERSITY OF CALIFORNIA
Generated on 2019-10-24 12:29 GMT / http://hdl.handle.net/2027/uc1.b3252758
Public Domain in the United States, Google-digitized / http://www.hathitrust.org/access_use#pd-us-google

Flüstersprache, beiderseits knöcherne Ankylose des Steigbügels und Exostosen um das ovale Fenster. Fall 20: 47jähriger Pat., links total taub, rechts Sprachgehör mit Hörrohr. Links Stapes unbeweglich, umwuchert von Knochensubstanz, rechts knöcherne Ankylose. Porus acusticus beiderseits durch Exostosen verengt (Moos).

Die angeführten Prämissen scheinen mir den Schluß zu erlauben, daß die Abnahme der Sensibilität des äußeren Gehörganges bei Otosklerose nicht in der Schleimhaut des Mittelohres begründet ist. Da nun aber der Kitzelreflex mit dem Gehör proportional schwindet, so müssen beide von einem Orte aus lädiert werden. Folglich liegt auch der ursprüngliche Grund für die Abnahme des Gehöres nicht in der Schleimhaut des Mittelohres. Inwieweit die knöcherne Labyrinthkapsel an den Erscheinungen primär beteiligt ist, können wir aus wiederholt angeführtem Grund, nämlich unserer Unkenntnis über den Nervenverlauf zwischen Labyrinth und Mittelohr, nicht entscheiden. Doch scheint mir, wie erwähnt, die progressive Abnahme des Kitzelgefühles überhaupt gegen einen motorischen Grund (Usur) zu sprechen.

Und so stehen wir nach all diesen Auseinandersetzungen noch immer vor der Frage: Wo sitzt der Grund der Otosklerose?

Vielleicht bedeutet es eine Aufmunterung, daß wir auch sonst in der Pathologie ähnliche Erscheinungen finden wie die Knochenneubildungen im Felsenbein. Erdheim hat nämlich gezeigt, daß bei Ratten nach Exstirpation der Epithelkörperchen isolierte, spongiöse Knochenauflagerungen auf den Zähnen entstehen, ohne daß die Tiere sonst nachweisbar geschädigt würden. (Die innere Sekretion, von Prof. Biedl, Wien 1910.)

Möglicherweise wäre es nützlich, wenn wir von nun an unser Augenmerk mehr dem Stoffwechsel der Otosklerose zuwenden würden!

Zum Schlusse sei es nun gestattet, folgende Anregungen zu geben: Es möge bei Obduktionen meningitisch Tauber auf die sensiblen Hörnerven, besonders auf den Trigeminus und Vagus geachtet werden. Ferner würde ich mir Vorteile für die Otosklerosefrage davon versprechen, wenn man den Kitzelversuch in die Tierpathologie einführen würde. Hunde und Katzen sind bekanntlich im Ohr sehr kitzlich, und vielleicht gibt es Zustände von Schwerhörigkeit bei diesen Tieren, welche zur Herabminderung dieses Gefühles führen, und auf diese Weise festgestellt werden könnten. Dann würde sich vielleicht wertvolles Material für vergleichende pathologisch-anatomische Studien leicht beschaffen lassen.

Digitized by Google
Original from UNIVERSITY OF CALIFORNIA
Generated on 2019-10-24 12:30 GMT / http://hdl.handle.net/2027/uc1.b3252758
Public Domain in the United States, Google-digitized / http://www.hathitrust.org/access_use#pd-us-google

Über die operative Freilegung von Antrum und Kuppelraum mit Erhaltung des Trommelfells und der Gehörknöchelchenkette.[1])

Von Privatdozent Dr. **Hermann Streit** in Königsberg i. Pr.

In der Sitzung des Königsberger Vereines für wissenschaftliche Heilkunde vom 20. Februar 1905[2]) hatte ich Gelegenheit, eine operierte Patientin zu demonstrieren, bei der ich ein Operationsverfahren angewandt hatte, das sich von der gewöhnlichen Methode in mehreren Punkten unterschied. Im Laufe der folgenden Jahre fügte es der Zufall, daß ich noch drei weitere ähnliche Beobachtungen machen konnte.

Zunächst schicke ich voraus, daß es sich um Versuche handelt, akustisch günstig gelegene Fälle mit ausgesprochener Attikfistel zunächst einmal mit Erhaltung des Trommelfells zu operieren, dann aber durch möglichste Verkleinerung des zu epidemisierenden Terrains die Behandlungszeit abzukürzen und vielleicht auch die Möglichkeit kommender Hautrezidive zu verringern. Der hauptsächlichste Zweck, den ich durch die folgenden Ausführungen erreichen möchte, ist der, darauf hinzuweisen, daß außer den beiden einander gegenüber stehenden äußeren Operationsmethoden — einfache Aufmeißelung des Antrum mastoideum und Totalaufmeißelung — doch noch Übergangsverfahren möglich sind, die sich um die sogenannte Totalaufmeißelung mit Stehenlassen des Trommelfells herumgruppieren, also gewissermaßen auf der Grenze zwischen den beiden vorher erwähnten großen, operativen Verfahren stehen und bald mehr dem einen — der einfachen Aufmeißelung —, bald mehr dem anderen — der Totalaufmeißelung — nahe kommen.

Ganz absehen möchte ich von den Methoden, die vom Gehörgange allein vorgehen, Entfernung der lateralen Attikwand durch geeignete, meistenteils ungeeignete Instrumente, da man auf diese Weise einer der Hauptbedingungen, absoluter Übersichtlichkeit über das eventuell erkrankte Terrain, nie wird gerecht werden können.

Wie schon aus dem vorher Gesagten ersichtlich ist, habe meine operativen Versuche die meiste Ähnlichkeit mit der sogenannten Totalaufmeißelung mit Stehenlassen des Trommelfells, einem Operationsverfahren, das in den letzten Jahren anscheinend wieder mehr zu Ehren gekommen ist, nachdem es längere Zeit von den meisten Operateuren — meines Ermessens nach in ganz ungerechtfertigter Weise — vollkommen oder fast vollkommen perhorresziert wurde.

---

[1]) Ein Teil der Arbeit wurde auf der 82. Naturforscherversammlung zu Königsberg 1910 vorgetragen.

[2]) Deutsche med. Wochenschr., 1905, Nr. 29.

Digitized by Google
Original from UNIVERSITY OF CALIFORNIA
Generated on 2019-10-24 12:30 GMT / http://hdl.handle.net/2027/uc1.b3252758
Public Domain in the United States, Google-digitized / http://www.hathitrust.org/access_use#pd-us-google

Ja, diese Methode — ich möchte sie die typische Totalaufmeißelung mit Stehenlassen des Trommelfells nennen —, wird auch für mich in chronischen Fällen bei schwereren Knochenveränderungen ums Antrum herum ausgedehntem Cholesteatom etc. — vorausgesetzt immer, daß akustische Gründe für ein Stehenlassen des Trommelfells vorhanden sind — vorläufig voraussichtlich der zu betretende Weg sein.

Zunächst beginne ich damit, den vorher zitierten Fall kurz in seinem Beginn und Verlauf zu schildern, da derselbe infolge des äußerst günstigen Ergebnisses für mich den Ausgangspunkt für weitere Versuche bedeutete.

Es handelte sich um ein junges Mädchen mit chronischer Mittelohreiterung (Attikfistel), die bereits lange Zeit hindurch von mir ohne Erfolg konservativ behandelt worden war. Die Hörfähigkeit war zwar stark herabgesetzt (1 *m* Flüstersprache), jedoch ließ der Stimmgabelbefund (hohe Töne fast normal, tiefe, ziemlich stark herabgesetzt, Rinne negativ) auf ein reines Schalleitungshindernis schließen. Ein operatives Vorgehen wurde schließlich durch einsetzende Kopfschmerzen, Schwindelanfälle etc. bedingt. Der Gang der Operation war der nachstehende. Zunächst eröffnete ich das Antrum mastoideum. Ich fand dasselbe gesund. Sodann löste ich den Gehörgangsschlauch an seiner oberen und hinteren Peripherie und drängte ihn nach dem vorderen unteren Winkel des knöchernen Gehörgangs zu ab. Dadurch gewann ich genügende Übersicht, um die ausgedehnte Freilegung der oberen Paukenhöhlenräume vornehmen zu können. Ich entfernte die laterale Wand des oberen Paukenhöhlenraums vollkommen mit Einschluß des Sulcus tympanicus, die erkrankte mediale bis an die Gehörknöchelchengrenze, die kariöse Decke, und schrägte die vordere Wand nach dem Jochbogen zu nach Möglichkeit ab. In diesem in so ausgedehnter Weise eröffneten und naturgemäß völlig übersichtlichen Raum fand sich lose liegend ein erbsengroßes, rundes, ganz umschriebenes Cholesteatom. Die entfernten Knochenwände erschienen nicht epidermisiert. Es stellte sich ferner heraus, daß die mit dem Trommelfell in situ gelassenen Gehörknöchelchen, von denen der Hammerkopf mit dem Halse sowie der Amboßkörper vollkommen plastisch frei hervortraten, nicht nachweisbar erkannt waren und der obere Paukenhöhlenraum gegen die eigentliche Paukenhöhle durch ausgedehnte Membranen abgeschlossen erschien. Dann meißelte ich noch in die laterale Adituswand, um festzustellen, ob vielleicht irgend welche Krankheitsprozesse dort vorhanden seien, eine ganz schmale Rinne in den Knochen, während die hintere Gehörgangswand im übrigen ziemlich in toto stehen blieb. Schließlich wurde der nach vorne unten zurückgeschlagene Gehörgangsschlauch ohne jede plastische Operation an demselben wieder in seine normale Lage gebracht, dort durch einen Jodoformgazetampon festgehalten und die Hautwunde vernäht.

Der weitere Verlauf des Falles gestaltete sich in folgender Weise. Bereits nach 9 Tagen konnte jeder Verband, auch die Ohrenklappe, weggelassen

Generated on 2019-10-24 12:30 GMT / http://hdl.handle.net/2027/uc1.b3252758
Public Domain in the United States, Google-digitized / http://www.hathitrust.org/access_use#pd-us-google
Digitized by Google
Original from UNIVERSITY OF CALIFORNIA

werden und die ganze Nachbehandlung beschränkte sich darauf, daß, wie bei einer geringfügigen Ohreiterung, alle 2 Tage in den Gehörgang ein Gazestreifen eingeführt wurde. 30 Tage post operationem war das Ohr trocken, das Gehör vollkommen normal, so normal, daß die Pat. spontan behauptete, auf dem anderen, völlig gesunden Ohre schlechter zu hören als auf dem operierten.

Ich habe die Pat. Jahre lang kontrolliert und nachprüfen können. Hin und wieder katheterisierte ich sie. Das Gehör ist normal geblieben; der Knochenprozeß ist definitiv ausgeheilt.

Erst 3 Jahre später bot sich mir Gelegenheit, einen ähnlichen Fall zu operieren. Es handelte sich um eine 27jährige Frau, welche wegen starker Kopfschmerzen, zeitweiser Schwindelanfälle, allgemeiner Abgeschlagenheit und geringerer Fieberattaquen in meine Behandlung trat. Bei der Untersuchung des Ohres zeigte sich zunächst ein großer, den Gehörgang zum Teil ausfüllbarer Polyp. Nach Entfernung desselben fand sich eine eiternde Attikfistel. Der Hörbefund wies auf ein starkes Schalleitungshindernis hin (hohe Töne verhältnismäßig wenig, tiefe stark herabgesetzt, Rinne negativ. Flüstersprache ca. $^1/_2$ *m*).

Die Operation wurde in ähnlicher Weise wie im vorhergehenden Falle begonnen. Also zunächst Antrumeröffnung, Zurückschlagen des Gehörgangsschlauchs nach vorne unten, ausgedehnteste Freilegung der oberen Paukenhöhlenräume. Da sich in diesem Falle das Antrum mastoideum als nicht völlig gesund erwiesen hatte, wurde die Totalaufmeißelung in gewöhnlicher Weise vollendet, nur blieb die gesunde, hintere, knöcherne Gehörgangswand, so weit es möglich war, erhalten. Eine Plastik des Gehörgangsschlauchs wurde auch dieses Mal nicht vorgenommen. Außerdem sah ich von einer primären Naht der Hautwunde ab.

Die Operationshöhle war kurz nach dem Eingriff teils von der Hautwunde aus, teils vom Gehörgang aus übersichtlich. Die Nachbehandlung gestaltete sich dieses Mal etwas schwierig, weil der Gehörgangsschlauch sich entzündlich infiltrierte und dadurch zunächst die oberen Paukenhöhlenräume verdeckt. Ferner kam es zur Eiterung aus der eigentlichen Paukenhöhle, und zwar anscheinend vom Paukenboden her.

Schließlich gelang es doch, das Antrum mastoideum sowie den aufgemeißelten Raum des Processus mastoideus vom eigentlichen Gehörgange und der Paukenhöhle durch eine in der Fortsetzung des Gehörgangsschlauchs sich bildende feste Granulationswand abzuschließen. Die Knochenwunde granulierte bald zu, das Trommelfell schloß sich, der Gehörgang wurde weit und in 2 Monaten und 11 Tagen war die Pat. geheilt. Das Gehör betrug nach der Operation 3—4 *m* Flüstersprache. Am 7. Juni 1910 kontrollierte ich die Frau nochmals.

Der Fall war vollkommen ausgeheilt geblieben, die oberen Paukenhöhlenräume erwiesen sich als sehr gut übersichtlich und waren mit einer dünnen Epidermis bedeckt.

Digitized by Google
Original from UNIVERSITY OF CALIFORNIA
Generated on 2019-10-24 12:30 GMT / http://hdl.handle.net/2027/uc1.b3252758
Public Domain in the United States, Google-digitized / http://www.hathitrust.org/access_use#pd-us-google

Der Gehörbefund ergab für hohe und tiefe Töne fast normale Verhältnisse. Flüstersprache (38, Feiertag, Königsberg) wird auf ca. 9 *m* Entfernung gehört.

Den dritten Fall habe ich im Februar dieses Jahres operiert. Es handelte sich um einen 39jährigen Mann, bei dem es im Anschluß an eine sehr stürmisch einsetzende linkseitige akute Mittelohreiterung zu einer Fistel in der oberen Gehörgangswand gekommen war.

Der Hörbefund ante operationem war folgender: Hohe Töne ziemlich stark, tiefe Töne sehr stark herabgesetzt. Rinne negativ, Weber nach links. Flüstersprache wurde nicht mehr gehört. Die Operation wurde durch hohes Fieber sowie leichte Cerebralsymptome bedingt.

Bei der Eröffnung des Warzenfortsatzes fand sich eine ausgedehnte Zerstörung desselben. Der häutige Gehörgangsschlauch wurde gegen die vordere untere Wand des knöchernen Gehörgangs zurückgeschlagen. Vom freigelegten Antrum aus wurde dann das kariöse Dach des Antrum, Aditus ad antrum und der Paukenhöhle völlig entfernt. Ferner resezierte ich die kranke hintere Gehörgangswand sowie die laterale Attikwand in ausgedehntem Maße, so daß der obere sowie der oberste Teil der hinteren Trommelfellperipherie deutlich frei hervortraten. Schließlich mußte der sehr breite Processus mastoideus ziemlich in toto entfernt werden, so daß Sinus sowie Dura der mittleren Schädelgrube bis an die Pyramidenkante zu frei lagen. Der Gehörgangsschlauch wurde wiederum, ohne daß eine Plastik gemacht wurde, zurückgeschlagen und durch einen Tampon festgelegt.

Die Nachbehandlung fand vom Gehörgange aus wie vom Warzenfortsatze her gleichmäßig statt. In der Verlängerung des Gehörgangsschlauches bildete sich zunächst durch Granulationsbildung eine Scheidewand, die Paukenhöhle und oberen Paukenhöhlenraum vom Processus mastoideus trennte.

Der Warzenfortsatz granulierte zu, die oberen Paukenhöhlenräume epidermisierten sich. Die Nachbehandlung dauerte genau 59 Tage. Sie wurde durch ein Erysipel mit konsekutiver Nephritis in bedeutendem Maße kompliziert. Der Gehörbefund war post operationem zunächst der gleiche wie ante operationem. 6 Monate nach der Operation war das Gehör schon für hohe Töne ganz bedeutend gebessert (Fis_4 bei leichtem Fingerkuppenanschlag), für tiefe Töne mäßig herabgesetzt. Rinne war negativ. Weber wurde nicht lateralisiert. Flüstersprache wurde auf 2 *m* (32, 90) respektive $1^3/_4$ *m* (Königsberg) gehört. Das Trommelfell trat deutlich hervor, der Amboßkörper war gut sichtbar. Die oberen Paukenhöhlenräume bildeten einen bohnengroßen, mit zarter Epidermis ausgekleideten Raum.

Der vierte Fall wurde am 6. VII. 1910 operiert.

Es handelte sich um eine chronische, rechtseitige, stinkende Attikeiterung mit typischer Fistel.

Generated on 2019-10-24 12:30 GMT / http://hdl.handle.net/2027/uc1.b3252758
Public Domain in the United States, Google-digitized / http://www.hathitrust.org/access_use#pd-us-google
Digitized by Google
Original from UNIVERSITY OF CALIFORNIA

Vor der Operation waren zeitweise gleichseitige, äußerst heftige Kopfschmerzen beobachtet worden. Die konservative Behandlung hatte keine Besserung gezeitigt.

Die Hörprüfung ergab nachstehendes Resultat: Hohe Töne werden sehr gut vernommen, tiefe Töne sind ziemlich stark herabgesetzt. Rinne negativ, Weber nach links. Flüstersprache ca. 7 *m*. Auf dem linken Ohr fanden sich Residuen eines durchgemachten Mittelohrprozesses. Flüstersprache wurde hier gleichfalls 7 *m* weit gehört.

Der Operationsverlauf war folgender:

Zunächst Eröffnung des Antrum. Dasselbe war anscheinend normal. Sodann Zurückschlagen des Gehörgangsschlauches in den vorderen unteren Winkel des knöchernen Gehörganges. Entfernung der oberen und lateralen Attikwand. Hierbei wurde die Dura der mittleren Schädelgrube in Erbsengröße freigelegt. Der obere Paukenhöhlenraum war mit Granulationen erfüllt; dieselben wurden entfernt. Erweiterung des Aditus ad antrum von innen her durch Entfernung des medialsten Teiles der hinteren Gehörgangswand. Von der hinteren Gehörgangswand verblieb somit nur eine ganz schmale Knochenspange distal vom Aditus ad antrum stehen, da der Knochen an dieser Stelle anscheinend gesund war. Die innersten Partien der hinteren Gehörgangswand mußten, wie bereits erwähnt, entfernt werden. Das Trommelfell war an seiner oberen und hinteren oberen Peripherie völlig frei, Hammerkopf und Amboßkörper lagen übersichtlich da. Zurückschlagen des Gehörgangsschlauches, nachdem der medialste Teil desselben durch einen Querschnitt in der Hälfte seiner oberen Peripherie durchtrennt und diese mediale Partie durch einen zwischen geschobenen Tampon mehr nach der Gegend der oberen Paukenhöhlenräume zu disloziert war.[1]) Die Nachbehandlung wurde durch eine äußerst schwere Infektion der Wundhöhle sehr kompliziert. Es mußten wiederholt stark wuchernde Granulationen vom Gehörgang her aus dem freigelegten Kuppelraum entfernt werden. Trotz alledem war nach 41 Tagen die Wundhöhle vollständig epidermisiert und trocken. Das Gehör war für hohe Töne ziemlich normal, für tiefe noch etwas herabgesetzt. Flüstersprache wurde etwa 7—8 *m* weit gehört. Die Hörfähigkeit erwies sich auf dem operierten Ohr etwas besser als auf dem nicht operierten. Die Hautwunde war bis auf eine kleine, granulierende Stelle geschlossen. Nach 44 Tagen war der Fall völlig geheilt.[2])

---

[1]) Im nächst zu operierenden Falle gedenke ich den gestielten, durch die Querplastik gebildeten Visierlappen an der Stelle, wohin ich ihn disloziert habe, an die Weichteile zu fixieren.

[2]) Patient laboriert übrigens zur Zeit an einer äußerst hartnäckigen frischen Eiterung auf dem anderen Ohre, deren Ausgang, was das Gehör betrifft, sehr zweifelhaft ist, so daß das operierte Ohr momentan das einzige ist, auf dem er hören kann.

Digitized by Google
Original from UNIVERSITY OF CALIFORNIA
Generated on 2019-10-24 12:30 GMT / http://hdl.handle.net/2027/uc1.b3252758
Public Domain in the United States, Google-digitized / http://www.hathitrust.org/access_use#pd-us-google

Wenn ich die Ergebnisse meiner 4 Beobachtungen kurz zusammenfasse, so ist das Resultat folgendes.

Fall I:	Nachbehandlungszeit	30	Tage.	Gehör	normal		(ant. op.	1 *m*	Fl.-Spr.)
„ II:	„	72	„	„	9 *m*	Fl.-Spr.	(„	„	$^1/_2$ *m*	„
„ III:	„	59	„	„	$1^1/_2$ *m*	„	(„	„	0 *m*	„
„ IV:	„	44	„	„	7 *m*	„	(„	„	7 *m*	„

Bei meinen akustischen Verhältnissen entspricht 10 *m* Flüstersprache einer normalen Hörfähigkeit.

Es ist somit das Schlußergebnis in jeder Beziehung als ein recht zufriedenstellendes zu bezeichnen. Doch nehme ich vorläufig an, daß hier ein ganz besonders günstiger Zufall mitspielt, wenngleich ich nochmals betone, daß in 3 Fällen die Nachbehandlung durch Wundinfektion respektive ein Erysipel, also durch ganz besonders ungünstige Zufälle bedeutend kompliziert wurde. Immerhin besagen 4 Fälle noch nicht viel. Einem günstigen Zufall habe ich es auch zu verdanken, daß ich im Laufe von ca. 6 Jahren eine relativ so große Anzahl von geeigneten Fällen operieren konnte. Denn derartige Fälle sind ziemlich selten und müssen nicht kritiklos ausgewählt werden.

Vergleicht man nun meine Beobachtungen — was die näheren Details des operativen Verfahrens betrifft — miteinander, so wird man erkennen, daß im Grunde genommen nicht ein Fall genau so operiert worden ist wie der andere. Ich machte es mir zum Prinzip, eine absolut übersichtliche Eröffnung der beiden in Frage kommenden Haupträume: oberer Paukenhöhlenraum und Antrum mastoideum beziehungsweise Aditus ad antrum mit genauester Entfernung des erkrankten Knochens zu vereinigen. Aus Liebe zur heute allgemein üblichen Methode und zwecks schematischer Durchführung derselben habe ich mich nicht entschließen können, normale Knochenpartien an der hinteren Gehörgangswand zu opfern.

So kam es, daß zwar in sämtlichen Fällen der Hauptsitz der Erkrankung, die oberen Paukenhöhlenräume, völlig freigelegt wurden, bei der Entfernung der hinteren Gehörgangswand jedoch, je nach dem Befund, merkliche Differenzen eintraten.

Bei der Beobachtung Nr. III wurde die hintere Gehörgangswand ziemlich vollständig reseziert. Bei Nr. II blieb sie zum Teil, bei Nr. I fast völlig erhalten. Bei Nr. IV wurde ihre medialste Partie von innen her gründlich weggenommen. Es restierte eine schmale, laterale Spange. Kurz und gut, ich versuchte die Art des Eingriffs stets nach dem Befunde zu individualisieren.

Es wurde demnach Fall III allein etwa so operiert, wie es zum Beispiel Bondy — 81. Naturforscherversammlung, Salzburg 1909 — sehr anschaulich schildert. Nach der Methode also, die ich die typische Freilegung des Antrum und Kuppelraumes genannt habe.

Generated on 2019-10-24 12:30 GMT / http://hdl.handle.net/2027/uc1.b3252758
Public Domain in the United States, Google-digitized / http://www.hathitrust.org/access_use#pd-us-google
Digitized by Google
Original from UNIVERSITY OF CALIFORNIA

Bondy irrt im übrigen, wenn er sagt[1]): „Das vorstehend geschilderte Verfahren unterscheidet sich in 2 Punkten von den bisher angegebenen dadurch, daß die Operation nach Art der einfachen Aufmeißelung begonnen . . ., und zweitens dadurch, daß die laterale Attikwand vollständig entfernt wird."

Von meinen vorher publizierten Fällen ist der erste am 23. XI. 1904, der zweite am 19. V. 1908, also vor den Bondyschen, operiert worden. Beobachtung I wurde sogar 4 Jahre vor Bondy publiziert (Vereinsbeilage der Deutschen med. Wochenschrift, 1905, Nr. 29). Bei diesem Fall wurde gleichfalls zunächst das Antrum eröffnet, sodann die laterale Attikwand total weggenommen.

Aus dem vorher geschilderten Prinzip der teilweisen Schonung der hinteren Gehörgangswand ergab sich von selbst ein zweites: Scheidung des Processus mastoideus von den Paukenhöhlenräumen. Denn nur so garantiert man sich, sofern eben die hintere Gehörgangswand oder auch nur ein Teil derselben stehen bleibt, völlige Übersichtlichkeit über die später zu epidermisierende Höhle, was aber aus nahe gelegenen Gründen durchaus notwendig ist. Diese Scheidungswand fand sich ohne Mühe im stehen gebliebenen, zurücktamponierten, häutigen Gehörgangsschlauch; in der Verlängerung desselben bildete sich stets ohne weiteres eine Granulationsschicht, die Warzenfortsatz und Paukenhöhle voneinander trennte. So kam es, daß schließlich der Warzenfortsatz nach dem Prinzip der üblichen Methode der einfachen Aufmeißelung des Processus mastoideus nachbehandelt werden konnte, Gehörgang + Paukenhöhle und obere Paukenhöhlenräume oder vielmehr die letzteren allein nach dem Prinzip der Nachbehandlung der Totalaufmeißelung versorgt wurden. Der erstere Teil sollte zugranulieren, der letztere sich epidermisieren. Ich will gar nicht leugnen, daß man von einer derartigen Scheidung eventuell bei schweren Veränderungen im Processus mastoideus, besonders aber bei weitgehendem Cholesteatom, wird abweichen müssen und in solchen Fällen die Einbeziehung des Warzenfortsatzes in die zu epidermisierende Höhle nach Plastik des Gehörgangsschlauches in Frage kommt. Andrerseits lehrt mein Fall III — allerdings handelt es sich hier um die Folgen einer akuten Ohreiterung —, bei welch gewaltigen Knochenzerstörungen das Prinzip noch durchführbar ist.

Der Schlußeffekt war schließlich in allen meinen Fällen, was den Spiegelbefund anbetrifft, fast absolut der gleiche: Trommelfell steht, durch dasselbe schimmert der Amboß sowie ein Teil des Hammers hindurch. Über dem Trommelfell findet sich ein längsovaler, vollkommen übersichtlicher, mit zarter Epidermis ausgekleideter Raum, der sich etwas über das Niveau des Trommelfells nach hinten zu erstreckt.

---

[1]) Bondy, Monatsschr. f. Ohrenheilk., Bd. 44, H. 1; Siebenmann, Diskussion zum Vortrag von Bondy. 81. Naturforscherversammlung, Salzburg 1909.

Digitized by Google
Original from UNIVERSITY OF CALIFORNIA
Generated on 2019-10-24 12:30 GMT / http://hdl.handle.net/2027/uc1.b3252758
Public Domain in the United States, Google-digitized / http://www.hathitrust.org/access_use#pd-us-google

Meiner Ansicht nach wird in der operativen Ohrenheilkunde noch vielfach auf die möglichst weitgehendste Erhaltung des Gehörs gegenüber anderen Indikationen bei weitem zu wenig Wert gelegt. Selbst wenn es sich herausstellen sollte, daß ein oder der andere Fall — bei konsequenter Beobachtung des Grundsatzes, in erster Linie alle das Leben augenblicklich bedrohenden Momente zu entfernen, in zweiter Linie aber das Gehör zu erhalten — nicht völlig ausheilen sollte, so ist das immer besser, als das Gehör zu opfern und den Fall zur Heilung zu bringen. Ausheilen kann ein derartiger Fall eventuell doch noch früher oder später, wenn nicht anders durch eine zweite Operation. Das Gehör jedoch wird man seinem Pat. nicht wiedergeben können.

Kurz und gut, ein Otologe soll sich nicht früher zur Opferung des Gehörs entschließen, als etwa ein Gynaekologe zur Tötung des lebenden Kindes.

Daß nun das beste Mittel, das Gehör zu erhalten, darin besteht, daß man die Gehörknöchelchenkette und das Trommelfell nach Möglichkeit schont, erscheint mir völlig zweifellos. So erzielte auch Bondy (l. c.) bei seinen vier Fällen entweder Hörverbesserung oder doch wenigstens keine Verschlechterung.

Die von anderer Seite gemachten Einwürfe (Schulze[1]), Leidler[2]), daß im Laufe der Zeit Verwachsungen eintreten dürften, welche die Gehörknöchelchen fixieren und die Hörfähigkeit allmählich herabsetzen, erscheinen mir ebenso wie E. Urbantschitsch[3]) durchaus nicht stichhaltig. Im Gegenteil habe ich bei meinen Fällen die Beobachtung gemacht, daß das Gehör im Laufe der Zeit nicht schlechter, meist besser wurde. Einmal trat diese Besserung erst längere Zeit post operationem ein. Die übrigen (Schulze, l. c.) erhobenen Einwürfe hat meiner Ansicht nach bereits Bondy durchaus einwandfrei widerlegt. Ich brauche deshalb hierauf wohl nicht zurückzukommen. Nur in einem Punkte möchte ich an die Bondyschen Ausführungen anknüpfen. Bondy sagt: „Die Schwartzesche Methode der typischen Antrumeröffnung der Totalaufmeißelung mit Erhaltung der Ossicula als Konkurrenzmethode gegenüber zu stellen, ja sogar über sie zu stellen, ist eine Inkonsequenz, die nach all den vorhergehenden Ausführungen Schulzes nicht ganz verständlich ist.“ Auch hierin kann ich mich der Ansicht Bondys nur durchaus anschließen. Auch ich möchte die Schwartzesche Antrumeröffnung als Konkurrenzmethode der vorher skizzierten Verfahren nicht gegenüberstellen, und von Hörbewertung derselben in dieser Hinsicht ist erst recht keine Rede. Jedoch dürften

[1]) Schulze, Untersuchungen über die Caries der Gehörknöchelchen. Archiv f. Ohrenheilk., 60.

[2]) Leidler, Österr. otolog. Gesellsch., 30. XI. 1908. Diskussion zum Vortrag von Bondy: Totalaufmeißelung mit Erhaltung des Trommelfells.

[3]) E. Urbantschitsch, Diskussion zum Vortrag von Bondy, Österr. otolog. Gesellsch., 30. XI. 1908.

Digitized by Google
Original from UNIVERSITY OF CALIFORNIA
Generated on 2019-10-24 12:30 GMT / http://hdl.handle.net/2027/uc1.b3252758
Public Domain in the United States, Google-digitized / http://www.hathitrust.org/access_use#pd-us-google

viele Operateure mit mir die Erfahrung gemacht haben, daß ihnen die einfache Schwartzesche Operation als Hilfe in der Not bisweilen gute, ja, überraschende Dienste getan hat, auch bei Fällen, wo durchaus die Totalaufmeißelung indiziert war.

Ich erinnere mich zum Beispiel an folgende Beobachtung:

16jähriges Mädchen, das eine Ohr taub, das andere chronische Antrumeiterung. Seit vielen Jahren ständig ohne Erfolg in Behandlung. Trommelfell steht. Akute Indikation (Cerebralsymptome) zur Operation des hörenden Ohres. Aufmeißelung, ausgedehnte Resektion des erkrankten Daches der Mittelohrräume. Entfernung eines cariösen Prozesses in der Gegend des hinteren Schenkels des horizontalen Bogenganges. Prompte Ausheilung mit zirka 5 *m* Flüstersprache. Die Resektion der Decke des Antrum, Aditus und der Paukenhöhle von dem freigelegten Antrum, also gewissermaßen von hinten her in ganz ausgedehntem Maße, ohne jede Berührung der Paukenhöhle, machte allerdings mitunter etwas Schwierigkeiten; sie geht aber doch meist ganz gut rite zu vollenden.

So möchte ich kurz über eine zweite Beobachtung referieren, bei der ich noch viel weiter als bei der vorher erwähnten vorgehen mußte.

Derartige Fälle haben für mich eine ganz besonders prinzipielle Bedeutung, weil sie gewissermaßen den Übergang zu den vorher besprochenen Operationsmethoden herstellen, und sind schon deshalb durchaus der Erwähnung an dieser Stelle wert.

G. D., 17 Jahre alt.

Operiert am 9. V. 1906 wegen akuter Mastoiditis, zum zweitenmal wegen meningitischer Reizerscheinungen am 11. V. 1906.

Vom Operationsbefund erwähne ich nur die für mein Thema interessierenden Momente. Verlängerung des die Ohrmuschel umkreisenden Hautschnittes nach vorn und unten bis fast an den Tragus heran. Entfernung der Decke des Antrum und Aditus, der oberen knöchernen Gehörgangswand, des ganzen Kuppelraumdaches, bis das Hammer-Amboßgelenk frei hervortritt. Nach dem Jochbogen zu wird die Freilegung der erkrankten Dura bis über das Kiefergelenk fortgesetzt. Normaler Wundverlauf und Heilung mit guter Hörfähigkeit.

Wie man sich überzeugen kann, ist es möglich, bei einer derartigen Verlängerung des Hautschnittes, sobald man die Haut mit dem Haken fest zurückzieht, sich den Knochen gut, etwa 1—1½ Fingerbreit über den Hautschnitt hinaus nach vorn zu übersichtlich zu machen. Es liegt die Sache bei dieser Schnittführung ganz ähnlich wie bei der Killianschen Stirnhöhlenoperation. Die Übersichtlichkeit ist eine viel größere, als man a priori annimmt. Wenn man nun gar noch einen zweiten, auf diesen Bogenschnitt aufsitzenden, in der Haargrenze bleibenden, längs der hinteren Peripherie des Musculus temporalis verlaufenden Entspannungsschnitt hinzufügt, etwa so wie ich es in

Digitized by Google
Original from UNIVERSITY OF CALIFORNIA
Generated on 2019-10-24 12:30 GMT / http://hdl.handle.net/2027/uc1.b3252758
Public Domain in the United States, Google-digitized / http://www.hathitrust.org/access_use#pd-us-google

der otologischen Gesellschaft in Trier[1]) geschildert habe, so kann man den Musculus temporalis ohne wesentliche Blutung von hinten her aus seinem Bett zum großen Teil heraushebeln. Die Übersichtlichkeit nach der Schädelbasis, den großen Keilbeinflügeln zu, ist dadurch eine ganz ausgezeichnete, desgleichen nach der oberen Peripherie der Schläfenbeinschuppe.

Vor nicht langer Zeit konnte ich zum Beispiel von dieser Schnittführung aus einen großen, bis dicht an den Orbitalrand reichenden, otogenen, subperiostalen Absceß eröffnen, den eitrig infiltrierten Muskel zum großen Teil entfernen, ohne daß die Übersichtlichkeit irgendwie in Frage gestellt gewesen wäre. Es dürften Fälle, wo man in der Tat mit dieser Schnittführung nicht auskommt, weil der Knochenprozeß sich ganz exorbitant weit nach vorn erstreckt, ganz etwas exquisit seltenes sein. Sehr praktisch hat sich mir zur Abhebung der Dura gerade an dieser Stelle der von mir angegebene elastische Duraspatel erwiesen (l. c.).

Zur Ruttinschen[2]) Schnittführung würde ich mich nur in ganz besonderen Ausnahmeverhältnissen — liegen dieselben jedoch vor, natürlich ohne jedes weitere Bedenken — entschließen.

Hervorheben möchte ich noch einmal, daß man, wie schon aus den vorher zitierten Fällen hervorgeht, alle derartigen Eingriffe durchaus ordnungsgemäß vollenden kann, ohne die Gehörknöchelchenkette irgendwie in ihren wichtigen Verbindungen zu lösen. Bei akuten Prozessen wird man, wenn nicht ganz eigenartige Gegengründe vorliegen, hierauf ganz besondere Rücksicht zu nehmen haben.

Wenngleich ich dem Prinzip der Individualisierung, wie aus dem Vorausgesagten ersichtlich ist, durchaus das Wort rede, so geschieht dies natürlich nur unter der Voraussetzung, daß die Übersichtlichkeit der erkrankten Partien darunter nicht irgendwie leidet. Deshalb erscheint es mir gewagt, zum Beispiel einen Knochensaum von der lateralen Attikwand rings um die obere Trommelfellperipherie zu erhalten, sobald die oberen Paukenhöhlenräume sich als erkrankt erwiesen haben. Die Übersichtlichkeit über diese letztere Höhle ist ja so wie so zumeist nicht gerade ideal. Weshalb soll ich mir die Verhältnisse noch unnütz komplizieren? Daß durch Entfernung der oberen Knochenspange die spätere Hörfähigkeit irgendwie beeinflußt sein könnte, ist ein theoretischer Einwand. Die Praxis hat diese Befürchtung längst widerlegt. Außerdem ist es übrigens technisch, wie ich mich überzeugt habe, viel leichter, das Trommelfell ohne Verletzung ideal freizulegen, als eine schmale Knochen-

[1]) Streit, Über die Freilegung der vorderen Pyramidalfläche zwecks Aufsuchung von tiefliegenden Krankheitsprozessen des Felsenbeines. Vortrag in der otologischen Gesellschaft Trier, 1902.

[2]) Ruttin, Methode zur Freilegung des vorderen Teiles der mittleren Schädelgrube. Monatsschr. f. Ohrenheilk., 44. Jahrg., 6. H.

Digitized by Google
Original from UNIVERSITY OF CALIFORNIA
Generated on 2019-10-24 12:30 GMT / http://hdl.handle.net/2027/uc1.b3252758
Public Domain in the United States, Google-digitized / http://www.hathitrust.org/access_use#pd-us-google

spange zu erhalten. Doch das letztere nur nebenbei. Ein derartiger Einwand darf unser operatives Handeln natürlich nicht bestimmen.

Ganz etwas anderes ist es, wenn zum Beispiel E. Urbantschitsch[1]) deswegen einen Teil der lateralen Attikwand stehen ließ, weil er die oberen Paukenhöhlenräume gesund fand. Die Berechtigung dieses Prinzips erkenne ich an sich sehr wohl an, verhehle mir jedoch nicht, daß es manchmal schwer sein dürfte, geringere Erkrankungen gerade an dieser Stelle auszuschließen und daß ein Irrtum in dieser Beziehung den idealen Erfolg der ganzen Operation sehr in Frage stellen dürfte.

Ganz verwerfen muß ich operative Eingriffe, bei denen zwar Trommelfell und Hammer erhalten, der Amboß jedoch entfernt wird. Es sind das meiner Ansicht nach ganz zwecklose, die Wundheilung unnötig komplizierende Spielereien.[2])

Auch die Versuche, vom Gehörgang aus die laterale Attikwand zu entfernen — ich habe derartige Eingriffe selbst wiederholt vorgenommen — kann ich kaum als eigentliche Methode empfehlen. Ein derartiges Vorgehen ist oft durchaus nicht gefahrloser als die Operation von außen her und leistet weniger. Jedenfalls sollte es niemals bei strikter Indikation zur Aufmeißelung in Frage kommen und konkurriert schon deshalb auch mit den vorher beschriebenen Operationen, welche ich bisher wenigstens nur auf eine strikte Indikation (Kopfschmerzen etc.) vorgenommen habe, durchaus nicht.

Höchstens ließe sich darüber reden, wenn man, um gewissermaßen für die konservative Nachbehandlung einen besseren Angriffspunkt zu bekommen, hie und da kleine überhängende Knochenspangen aus der lateralen Attikwand wegknipst. Die Idee, operativ gründlich vorzugehen, soll man dann aber von vornherein aufgeben, da ein durch die Hoffnung auf Ausheilung bedingtes konsequenteres Handeln hier oft mehr Schaden als Nutzen bringen kann. Diesem oder jenem Fall dürfte man dann immerhin somit weiter zur Heilung verhelfen.

Was den von Schönemann[3]) beschriebenen Eingriff betrifft, so kann ich die Zweckmäßigkeit, vor allem aber die Notwendigkeit desselben nicht recht einsehen.

Schönemann löste vor der eigentlichen Operation durch einen Parazenteseschnitt die hintere Hälfte des Trommelfells ab. Der Parazenteseschnitt wurde sodann durch den entsprechenden Teil der Shrapnellschen Membran weitergeführt und endlich, längs dem hinteren oberen Teil des häutigen Ge-

[1]) E. Urbantschitsch, Österr. otolog. Gesellsch., 24. II. 1908.

[2]) Koshiwabawa, Jahresversamml. d. japanischen oto-rhino-laryngologischen Gesellsch. Ref. Zentralbl. f. Otolog., Bd. V, pag. 415.

[3]) Schönemann, Bericht d. otolog. Gesellsch. Wien, 1906: Zur Erhaltung des schalleitenden Apparates bei der Radikaloperation.

Digitized by Google
Original from UNIVERSITY OF CALIFORNIA
Generated on 2019-10-24 12:30 GMT / http://hdl.handle.net/2027/uc1.b3252758
Public Domain in the United States, Google-digitized / http://www.hathitrust.org/access_use#pd-us-google

hörganges verlaufend, bis nahe an die äußere Gehörgangswand verlängert. Von der Durchtrennungsstelle des hinteren Grenzstranges führte er in den Kuppelraum ein starkes Messerchen, welches die ligamentöse Verbindung zwischen Hammer und Amboß einerseits, äußerer Kuppelwand und Knochenwand der Incisura Rivini andrerseits durchtrennte.

Schönemann gibt diese Schnittführung zum Teil deswegen an, weil seiner Ansicht nach das gewöhnliche Verfahren der Ablösung der hinteren Gehörgangswand leicht den Gehörgangsapparat schädigen kann. Dieser Einwand, der auch sonst noch in der Literatur wiederkehrt, scheint mir meinen Erfahrungen nach durchaus nicht stichhältig.

Als ich meinen ersten vorher erwähnten Fall im Jahre 1905 in der hiesigen medizinischen Gesellschaft vorstellen wollte, machte ich übrigens nachträglich die mir sehr interessante Entdeckung, daß ich unbewußterweise bei diesem ersten Fall in gewissen Punkten zu einer frühen Phase der Entwicklung der operativen Ohrenheilkunde zurückgegriffen hatte. Ich meine den von Grunert[1]) gemachten Vorschlag, dann, wenn man nach Attikeröffnung zweifelhaft sei, ob das Antrum krank ist, von dem medialsten Teile der hinteren oberen Gehörgangswand so viel zu entfernen, bis man einen freien Einblick ins Antrum bekomme und, wenn dieses gesund sei, den Gehörgangsschlauch wieder zurückzuschlagen. Diese Idee Grunerts fand jedoch zur Zeit, als sie gemacht wurde, keinen Anklang, und zwar mit vollem Recht. Da man sich überzeugt hatte, daß in fast allen Fällen das Antrum miterkrankt sei, so lag nach damaliger Ansicht kein rechter Grund vor, durch Erhaltung der hinteren Gehörgangswand zu riskieren, daß man vielleicht doch cariösen Knochen übersehen könne und gegenüber diesem Risiko nichts Rechtes zu gewinnen. Das einzige nämlich, was man im günstigsten Falle hierdurch gewinnen konnte — Verminderung der Nachbehandlungszeit — fiel gegenüber der vorher berührten Gefahr und deren Folgen — Nichtausheilen der Operationshöhle — kaum genügend ins Gewicht.

Ganz anders liegt die Sache bei meiner Indikationsstellung. Wenn ich die hintere Gehörgangswand zum Teil oder fast ganz erhalten kann, gewinne ich recht viel. Ich schütze in bedeutender Weise den Gehörknöchelchenapparat, insbesondere die Gegend um das Amboß-Steigbügelgelenk — und auf diese Stelle kommt es gerade an. Da mir das Intaktbleiben der Gehörknöchelchenverbindungen überhaupt erst die Bedingung für eine derartige Operationsmethode abgibt, liegen die Verhältnisse natürlich ganz anders als bei Grunerts Vorschlag. Ganz abgesehen davon ist die Ähnlichkeit meines Verfahrens mit dem Grunertschen Vorschlag auch sonst keine absolute, zum Beispiel eröffne ich das Antrum prinzipiell ganz breit, und zwar am Beginn der Operation etc.

[1]) Grunert, Archiv f. Ohrenheilk., Bd. 40, pag. 212.

Digitized by Google
Original from UNIVERSITY OF CALIFORNIA
Generated on 2019-10-24 12:30 GMT / http://hdl.handle.net/2027/uc1.b3252758
Public Domain in the United States, Google-digitized / http://www.hathitrust.org/access_use#pd-us-google

Zum Schlusse möchte ich hervorheben, unter welchen Bedingungen ich mich überhaupt berechtigt halte, in ähnlicher Weise, wie ich es geschildert habe, operativ vorzugehen. Eine strikte Indikationsstellung für die genaue Art der Methode bin ich allerdings nicht imstande anzugeben, da ja nicht ein Fall absolut ebenso operiert worden ist wie der andere. Diese Bedingungen sind folgende:

Auf der zu operierenden Seite muß das Trommelfell stehen, die Art der Perforation auf eine Erkrankung des Kuppelraumes hindeuten und der Hörbefund entweder eine gute Hörfähigkeit feststellen oder doch für die Möglichkeit einer Hörverbesserung sprechen.

Was den letzteren Punkt anbetrifft, so lege ich besonderen Wert darauf, ob durch Katheterismus die Hörfähigkeit erhöht wird. Bei akuten Fällen könnte man die Grenzen noch etwas weiter ziehen, da die Chancen für eine mehr oder weniger vollkommene Herstellung der Hörfähigkeit auch bei relativ ungünstigem Hörbefund hier größere sind. Noch weiter würde ich meine Indikation ausdehnen, wenn ich gezwungen bin, das einzig hörende Ohr zu operieren respektive wenn das zu operierende Ohr bedeutend besser hört als das andere, da hier selbst die ideale Ausheilung gegenüber der Erhaltung der Hörfähigkeit zur Nebensache wird.

Aus der k. k. Universitäts-Ohrenklinik in Wien. (Vorstand: Prof. Urbantschitsch.)

Über Taubstumme und Hörstumme.

Praktische Vorlesungen von Dr. **Emil Fröschels,** Assistenten der Klinik.

(Mit 14 Figuren.)

I. Vorlesung.

Meine Herren! Wir werden uns in diesem Kurse mit der Stummheit zu beschäftigen haben. Diese doch sicher sehr auffallende Störung ist bis in unsere Tage nur einem sehr kleinen Kreise von Ärzten genügend bekannt geworden. Der Grund dafür liegt hauptsächlich darin, daß man die Sprache nicht für eine Domäne der Ärzte hält und der Ansicht ist, daß, weil die Sprache, wenn sie nicht von selbst kommt, gelehrt werden muß, nur ein Lehrer zu dieser Aufgabe berufen erscheint. Der Umstand, daß gewisse Sprachstörungen, die im späteren Alter auftreten, wie die apoplektische Aphasie, das bulbärparalytische Stammeln, das paralytische Silbenstolpern etc. das Interesse vieler Kliniker geweckt haben, ist damit zu erklären, daß diese in ihnen ein wichtiges Symptom für die spezielle Erkrankung fanden und für die Diagnose verwerteten.

Digitized by Google
Original from UNIVERSITY OF CALIFORNIA
Generated on 2019-10-24 12:30 GMT / http://hdl.handle.net/2027/uc1.b3252758
Public Domain in the United States, Google-digitized / http://www.hathitrust.org/access_use#pd-us-google

Die Sprachstörungen im Kindesalter jedoch, welche in der Regel der Fälle als isolierte, durch keinen anatomischen Befund erklärte, rein funktionelle Gebrechen auftreten, sind bis jetzt nur von wenigen Ärzten studiert worden. Und doch bietet dieses Studium ein an Interesse reiches Gebiet und wird vielleicht einmal dazu beitragen, komplizierte Fragen der Hirnforschung zu erklären.

Die Namen der Ärzte, welche sich bisher mit der Frage der aus dem Kindesalter stammenden Stummheit beschäftigt haben, erfreuen sich zum großen Teil eines sehr guten Klanges: Kussmaul, Flatau, Gutzmann, Coën, Liebmann, Treitel und manche andere haben grundlegende Schriften über dieses Thema publiziert, und trotzdem ist es bisher nicht gelungen, das Interesse der Ärzteschaft dafür zu wecken.

Es ist ja sicher wahr, daß die „infantile" Stummheit, ich meine damit die aus dem Kindesalter stammende, keine sehr häufige Erkrankung ist. Aber die ungeheuere Wichtigkeit der richtigen Diagnose, die für das betreffende Individuum entscheidet, ob es als Mensch oder als Tier weiterleben muß, spricht dafür, daß die Ärzte sich mit dieser Frage beschäftigen sollen.

Wir wollen damit beginnen, uns die Art, wie ein Mensch sprechen lernt, vorzustellen. Zu diesem Zwecke werde ich Ihnen einige Schemen zeichnen, welche auf dem von Wernicke für die Erklärung des Sprechvorganges aufgestellten Schema beruhen.

Das Kind hört und dieser Gehörseindruck wird vom Acusticus bis zu seinem Zentrum *A* geleitet. Dieser einfache Vorgang vollzieht sich wohl vom Momente der Geburt an; die Angabe, daß Neugeborene taub sind, wird von vielen Autoren, Liebmann, Maas etc., auf Grund von Versuchen bestritten. Aber selbst wenn dies der Fall wäre, so könnte man nicht den Acusticus oder sein Zentrum als anästhetisch bezeichnen, es wäre vielmehr wahrscheinlich, daß bloß die adäquate Gehirntätigkeit noch brach liegt. Denn mit dem Acusticus und seinem Zentrum allein hört niemand, wofern wir unter Hören den Vorgang verstehen, durch welchen wir auf einen Hörreiz ir der Außenwelt aufmerksam werden. Wir können uns das Ereignis, welches sich beim ersten Höreindruck, den das Kind empfängt, abspielt, etwa so vorstellen, daß die durch den Ton angeregte und bis zum Acusticuszentrum fortgeleitete Nerventätigkeit dem Kinde zu einer besonderen Hirnpartie telegraphiert wird. Das Kind stutzt und merkt schon bei dieser oder einer folgenden Gelegenheit, bei der vielleicht wiederholte Gehörseinwirkungen vor sich gehen (so daß das Kind nach erweckter Aufmerksamkeit noch Zeit hat, nach dem Grunde seines Hör-

Fig. 1.



Digitized by Google
Original from UNIVERSITY OF CALIFORNIA
Generated on 2019-10-24 12:30 GMT / http://hdl.handle.net/2027/uc1.b3252758
Public Domain in the United States, Google-digitized / http://www.hathitrust.org/access_use#pd-us-google

eindruckes zu forschen), daß seinem veränderten Bewußtseinszustand ein Reiz in der Außenwelt adäquat ist. Das erst ist Hören im praktischen Sinne und daß diese Tätigkeit, dieser Schluß, erst erlernt werden muß, ist wohl möglich; doch ist es auch wahrscheinlich, daß ein normales Kind auf Grund seiner ererbten Fähigkeit diese Arbeit schon in den allerersten Tagen zuwege bringt. Etwas anderes wie der Schall ist die Schallrichtung. Wenn, wie Gutzmann in seiner Vorlesung sagt, seine Kinder im frühesten Alter nach der Stelle, von der ein Geräusch ausging, sahen, so heißt das, daß sie imstande waren, einen zweiten richtigen Schluß zu ziehen, nämlich den, daß ihrem akustischem Eindruck eine Schallquelle in einer ganz bestimmten Richtung entspricht. Es ist dies ein komplizierter Vorgang, für den wir, nebstbei erwähnt, nicht einmal noch die mechanische Seite zu erklären imstande sind. Der Kreis *W* in unserem Schema stellt jene Partie des Gehirnes dar, in welcher Worte als solche, unabhängig von ihrem Sinne erfaßt werden. Es ist dies das sogenannte Wernickesche Zentrum, das in der ersten Schläfenwindung liegt, und zwar in der Regel bei Rechtshändern in der linken, bei Linkshändern in der rechten Gehirnhälfte. *B* stellt das Brocasche Zentrum dar, welches dieser Forscher in die linke unterste Hirnwindung verlegt. Es ist das Zentrum der sprachlichen Bewegungsvorstellungen; es gibt an, was für Bewegungen die Sprechwerkzeuge auszuführen haben. Durch die Verbindung von *W* und *B* können Sie sich die Bahn vorstellen, die notwendig ist, um ein Klangbild gleichsam plastisch umzugestalten. Kommt nun ein Willensimpuls dazu, dieses plastische Bild auszuführen, so geraten die mit vom Brocaschen Zentrum zu den Kernen der motorischen Hirnnerven ziehenden Bahnen in Erregung, die Kerne bekommen ihr Signal, die motorischen Hirnnerven erregen die Sprachmuskeln und ein Laut entsteht. Sofort darauf entsteht auf gleiche Weise ein zweiter, ein dritter Laut, es kommt eine Silbe, ein Wort aus dem Munde.

Sie erinnern sich daran, daß das Wernickesche Zentrum nichts mit dem Wortverständnis zu tun hat. Der in unserem Schema dargestellte Apparat leistet die Arbeit, welche in einem Kinde vor sich geht, welches einfach nachplappert, was es von seiner Umgebung hört. So geschehen die ersten sprachlichen Äußerungen des Menschen. Anders sind die Laute zu deuten, welche schon der kleine Säugling ausstößt und die sich etwa wie „dla, dla“ anhören. Diese haben mit unserer Sprache nichts gemein, sie sind einfache motorische Leistungen, ebenso wie das Kind ja auch mit Armen und Beinen herumarbeitet. Das Schreien dieser Kleinen, wenn sie Hunger verspüren, ist wohl auch zumindest in den ersten Monaten als ein Reflex des Unbehagens zu deuten, und es ist nicht anzunehmen, daß sie wissen, daß auf das Weinen die Amme kommt und daß sie mit dieser Absicht schreien, dann wäre schon eine sprachliche Leistung vorhanden, denn wir müssen im weitesten Sinne jede beabsichtigte Art, uns mit anderen zu verständigen, als

Digitized by Google
Original from UNIVERSITY OF CALIFORNIA
Generated on 2019-10-24 12:30 GMT / http://hdl.handle.net/2027/uc1.b3252758
Public Domain in the United States, Google-digitized / http://www.hathitrust.org/access_use#pd-us-google

Sprache deuten. Die Laute, von denen eben die Rede war, nennt Kussmaul „Urlaute".

Nun aber zu dem Kinde zurück, welches schon nachplappert. Ihm fehlt noch das Verständnis dafür, was mit den Worten, die es hört und spricht, gemeint ist. Gegen das Ende des ersten Lebensjahres tritt auch das Sprachverständnis auf. Die Aufmerksamkeit des Kindes wächst, sein Wortklangbild und sein motorisches Wortbildzentrum haben bereits einige Übung erlangt, so daß das Kind nun Gelegenheit findet, noch neue Wahrnehmungen zu machen. Und da findet es, daß die Mutter mit einem Worte immer dasselbe bezeichnet. Das Kind versucht sich nun auch einmal mit einem Worte, das nach seiner Beobachtung zu einer Sache gehört. Die freudige Zustimmung der Mutter ermuntert es, auf diesem Wege fortzufahren, und so sammelt es in einigen Monaten eine ganze Anzahl von Wörtern, zu denen es die Begriffe kennt. Wenn wir uns auch diesen Vorgang bildlich klar machen wollen, so benutzen wir am besten ein Schema, das dem Wernickes nachgebildet ist. Wieder bezeichnet A das Acusticuszentrum, W und B Wernicke und Broca, K soll die motorischen Kerne anzeichnen und der Teil M zieht zum Munde und den übrigen Sprachinstrumenten. Nehmen wir nun an, ein Kind habe das Wort Rose in W erfaßt und dazu den Begriff kennen gelernt. Dieser Begriff sitzt im Gehirn, wo, das können wir bis heute nicht sagen. Nun muß zwischen diesem Orte, den wir G nennen wollen, und W eine Verbindung bestehen, denn das Kind ist ja imstande, immer, wenn es das Klangbild „Rose" wahrnimmt, sofort zu wissen, zu welchem Begriff dieses Klangbild gehört, oder einfacher, was mit dem Worte gemeint ist. Es wird beim Worte „Rose" an eine Rose denken. Der Begriff Rose jedoch besteht aus einer großen Zahl von Teilbegriffen. Einige davon sind die Gestalt, der Geruch, die Weichheit. Jeder dieser Teilbegriffe hat ebenso viel Recht auf Lokalisation im Gehirn wie der Gesamtbegriff. Wir bezeichnen o als das optische Teilbegriffs-, g als das Geruchsteilbegriffs- und t als das taktile Teilbegriffszentrum. In o wird also z. B. die Gestalt, in g der Geruch, in t die samtene Weichheit der Rose deponiert sein. Ein anderer Begriff, vielleicht „Trompete", wird wieder neben dem optischen und taktilen Partialbegriff eine akustische Komponente haben (in a). Und so gibt es noch eine Zahl anderer Teilbegriffe, die wir alle als lokalisiert annehmen. Jeder einzelne von ihnen ist aber von W aus ansprechbar, jeder einzelne muß mit W verbunden sein. Denn einmal denke ich, wenn ich „Rose"

Fig. 2.

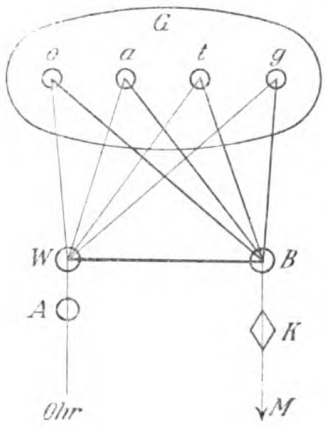

Digitized by Google
Original from UNIVERSITY OF CALIFORNIA
Generated on 2019-10-24 12:30 GMT / http://hdl.handle.net/2027/uc1.b3252758
Public Domain in the United States, Google-digitized / http://www.hathitrust.org/access_use#pd-us-google

höre, an die Farbe, ein zweites Mal an den Geruch usw. Alle diese Centra *a, o, t, g* etc. resp. das Gesamtzentrum *G* müssen auch mit *B* in Verbindung stehen, denn vom Begriffe aus wird gesprochen. Und zwar denken wir einmal an die Farbe, ein anderes Mal an den Geruch, ein drittes Mal an die Form, wenn wir das Wort „Rose" aussprechen.

Wenn das Kind ein Wort spricht und weiß, was es damit sagen will, es also nicht bloß nachplappert, so ist der komplizierte Weg unserer artikulierten Sprache gangbar.

Fragen wir uns nun theoretisch, wie fehlerhaftes Funktionieren einzelner Teile dieses Schemas sich bei einem Individuum bemerkbar machen wird, das noch nicht sprechen kann. Liegt eine Läsion im Ohre oder hinauf bis *A* vor, welche das Gehör schwer schädigt, so wird das Kind nichts wahrnehmen, was es wiederholen könnte. Funktioniert *W* nicht, so wird ebenfalls keine Anregung zum Imitieren bestehen. In beiden Fällen wird die Sprache ausbleiben. Ist der Weg nach *G* verlegt oder *G* mit seinen Teilzentren selbst funktionsuntüchtig, so wird das Kind wohl imstande sein, nachzusprechen, doch wird es keine Spontansprache aufweisen. Es wird auch sichtlich nicht verstehen, was wir von ihm wollen, es sei denn, daß wir es mit Zeigen daraufbringen. Dieser letzte Punkt ist den drei bisher behandelten Fällen gemeinsam. Ist *GB* schwer oder nicht passierbar, so wird der Pat. bei allen Zeichen des Sprachverständnisses und der Fähigkeit, zu wiederholen, sehr wenig oder nichts spontan hervorbringen. Ist *B* nicht agil, so bleibt das Kind stumm, obwohl es gut versteht; auch das Nachsprechen wird fehlen. Jede Läsion weiter unten wird dasselbe Resultat ergeben, wenn es auch prinzipiell von der frühern Form verschieden ist. Es gibt wohl eine Differentialdiagnose, die jedoch nur theoretischen Wert haben dürfte, wenn es sich nicht um einen erwachsenen Pat. handelt, der früher sprechen konnte und auch schreiben gelernt hat. Ein solcher wird bei einer Läsion in *B* beides einbüßen, die Sprache sowohl als die Schrift. Denn auch die Schrift ist nach dem, was oben erwähnt wurde, eine Sprache; sie ist nur eine zweite motorische Art, Begriffe auszudrücken und auch die Vorstellungen der Schreibbewegungen, die motorischen Schriftbilder, liegen in *B* deponiert. Liegt die Läsion hingegen unter *B*, so wird wohl die Sprache unmöglich, die Schrift aber bleibt erhalten. Denn die motorischen „Sprachnerven", welche die Hand innervieren, um sie zum Schreiben zu bringen, sind von *B M* unabhängig.

Da, wie wir gesehen haben, der ganze Weg vom Ohre über *A, W, G, B* und *K* bis zu *M* für eine normale artikulierte Sprache notwendig ist, so werden Sie es nur logisch finden, wenn wir in den weiteren Vorlesungen alle seine einzelnen Punkte als Teile der Sprachbahn bezeichnen werden.

Generated on 2019-10-24 12:30 GMT / http://hdl.handle.net/2027/uc1.b3252758
Public Domain in the United States, Google-digitized / http://www.hathitrust.org/access_use#pd-us-google
Digitized by Google
Original from UNIVERSITY OF CALIFORNIA

II. Vorlesung (Untersuchung von Sprachkranken).

Wir wollen uns heute mit der Frage beschäftigen, wie man ein Kind auf den Zustand seiner Sprache untersucht. Ich kann Ihnen bei dieser Gelegenheit nicht genug empfehlen, bei der gesamten Untersuchung möglichst zart vorzugehen und nichts gegen den Willen des Pat. zu unternehmen. Denn die Sprachheilkunde kann in der Regel nur durch längeren direkten Kontakt zwischen Arzt und Pat. ausgeübt werden und erfordert das unbedingte Vertrauen des Kindes zum Arzt. Begnügen Sie sich lieber damit, in einer Sitzung die Diagnose nicht zu vollenden, ehe Sie es riskieren, durch irgend einen brüsken Vorgang sich die spätere Durchführung der Therapie unmöglich zu machen. Sie müssen vom ersten Augenblicke an sich die Gunst des Kindes zu erwerben suchen. Ziehen Sie lieber keinen Spitalsmantel an, damit Sie bei dem Kinde keinen außergewöhnlichen Eindruck hervorrufen. Bedenken Sie auch, daß die meisten sprachkranken Kinder schon wiederholt bei anderen Ärzten waren und häufig operiert wurden. Sie müssen es deshalb vermeiden, dem Kinde gleich zu Beginn den Eindruck eines Arztes zu erwecken. Wenn Ihnen die Möglichkeit dazu gegeben ist, so postieren Sie ein paar andere Kinder, mit denen Sie schon gut Freund sind, um sich. Strecken Sie dem neuen Pat. die Hand offen entgegen; das übt selbst auf sehr junge Kinder eine eigentümliche Anziehung aus. Dann, nachdem Sie die Zeit, während welcher die Mutter die Anamnese erzählt, dazu benutzten, um sich durch leichte, wie zufällige Bewegungen dem Kinde zu nähern, beginnen Sie mit der Untersuchung.

Was die Anamnese anbelangt, so muß ich Ihnen die größte Vorsicht ans Herz legen. Nur eine positive Familienanamnese wird zu verwerten sein: so werden Sie, wenn es sich um schwere Sprachgebrechen, wie die in Rede stehende Stummheit handelt, jeden, auch in der weiteren Familie bestehenden oder abgelaufenen Sprachfehler als interessant zur Kenntnis nehmen. Wiederholter Abortus der Mutter wird den Verdacht erwecken, daß Lues der Eltern vorhanden ist. Alkoholmißbrauch von seiten des Vaters oder der Mutter werden von Coën und Liebmann als Grund von manchen Formen der Stummheit gedeutet. Die Angabe, daß in der Familie weit und breit kein Sprachfehler zu finden ist, kann richtig sein oder auch nicht. Denn erstens sucht die Mutter alles zu vermeiden, was auf Erblichkeit des Übels deutet, da sie damit ihr Gewissen zu entlasten wähnt. Weiters aber sind Sprachfehler sehr oft vorübergehend, und selbst Stummheit kann im Kindesalter von selbst verschwinden: daraus sehen wir, daß die betreffende Mutter mit bestem Glauben Falsches berichten kann, da sie den Sprachfehler, der bei einem ihrer Familienmitglieder bestanden hatte, vergessen und von einem Sprachfehler in der Verwandtschaft ihres Mannes nichts erfahren hat. Bei Aufnahme der Vor-

Digitized by Google
Original from UNIVERSITY OF CALIFORNIA
Generated on 2019-10-24 12:30 GMT / http://hdl.handle.net/2027/uc1.b3252758
Public Domain in the United States, Google-digitized / http://www.hathitrust.org/access_use#pd-us-google

geschichte des Pat. werden Sie sich erkundigen, ob er rechtzeitig geboren wurde, wie die Ernährungsverhältnisse des Säuglings waren, wann er zu stehen und zu laufen begann, und wann die Dentition eintrat. Ferner muß nach Krankheiten des Kindes und nach eventuellen Traumen geforscht werden. Zum Schlusse lassen Sie sich berichten, ob der Sprachdefekt seit jeher bestanden habe, oder ob, wie das gerade bei der Stummheit vorkommt, das Kind vielleicht schon sprach, und unter welchen Erscheinungen es die Sprache verlor, ob das Kind hört oder einmal gehört hat, und woraus die Mutter das schließt. Doch bitte ich Sie, nie daran zu vergessen, daß die anamnestischen Daten, besonders was das Gehör anbelangt, aber auch in bezug auf die Sprache sehr oft auf falscher Beobachtung beruhen, und daß wir verpflichtet sind, diese Angaben auf das genaueste zu überprüfen. Sie werden später Gelegenheit haben, sich davon zu überzeugen, wie wir häufig zu gerade entgegengesetzten Diagnosen kommen, je nachdem, ob wir sie auf die Angaben der Mutter oder auf unsere Beobachtungen aufbauen.

Nun zur Untersuchung des Pat. Sehr wichtig ist vor allem ein gründlicher somatischer Befund. Sie werden die Schädelbildung genau betrachten und sich über die Größe der Fontanellen informieren, um eventuell eine Rachitis oder einen Hydrocephalus nicht zu übersehen. Besondere Aufmerksamkeit werden Sie einem mongoloiden Gesichtstypus zuwenden. Hierauf wird die Schilddrüse abgetastet. Das Skelett des Rumpfes und der Extremitäten ist auf Mißbildungen, Rachitis, Tuberkulose etc. genau zu prüfen. Eine gewissenhafte Auskultation des Herzens wird Sie darüber aufklären, ob eine Erkrankung oder kongenitale Mißbildung desselben besteht, und daß Sie im Anschlusse daran auch die Lunge abhorchen müssen, braucht nicht ausdrücklich erwähnt zu werden. Es folgt hierauf die Prüfung der Ohren. Betrachten Sie die Trommelfelle, oder, wenn Ihnen das nicht möglich ist, so lassen Sie sich den Befund von einem Kollegen aufnehmen. Ich empfehle diesen Teil der Untersuchung, weil er für das Kind sicher nicht unangenehm ist. Sie setzen sich den Reflektor auf die Stirne und spielen vor allem mit dem kleinen Pat., indem Sie ihm das reflektierte Lampenlicht ins Gesicht werfen. Dann lassen Sie durch Drehen der Reflektors das Licht allmählich so fallen, daß das Kind, um ihm zu folgen, den Kopf seitwärts dreht. Diesen Moment benutzen Sie, um das betreffende Trommelfell zu inspizieren, indem Sie die Ohrmuschel leicht nach hinten ziehen. Mit der Wiederholung dieses Experimentes werden Sie auch das zweite Ohr zu belichten imstande sein. Es ist hier nicht der Platz, über otoskopische Befunde und deren Deutung zu sprechen. Nur soviel möchte ich erwähnen, daß Sie eventuell sichtbare Veränderungen der Trommelfelle wie Trübungen oder Perforationen nicht sofort als den Grund von hochgradiger Schwerhörigkeit und diese wieder als die Ursache eines Sprachdefektes deuten. Denn das Aussehen des Trommelfelles allein gibt uns nie über die

Digitized by Google
Original from UNIVERSITY OF CALIFORNIA
Generated on 2019-10-24 12:30 GMT / http://hdl.handle.net/2027/uc1.b3252758
Public Domain in the United States, Google-digitized / http://www.hathitrust.org/access_use#pd-us-google

Hörfähigkeit des Pat. Auskunft und wir werden es nur unter Berücksichtigung aller übrigen Momente verwerten dürfen.

Im Gegensatze zur Untersuchung der Ohren kann ich Ihnen die gründliche Untersuchung der Nase und des Halses nicht anraten. Denn abgesehen davon, daß sie dem Kinde immer unangenehm oder sogar schmerzhaft ist, zeitigt sie in der Regel keine Resultate, die wir nicht auch anders als auf laryngo-rhinoskopischem Wege erreichen werden. Sie denken sich ja, meine Herren, daß in der Nase vor allem die adenoiden Vegetationen als der Grund von Sprachübeln, besonders der Stummheit, in Betracht kommen. Und in der Tat legt der Berliner Spracharzt Professor Gutzmann den Adenoiden große Bedeutung bei. Andere Sprachärzte, darunter Albert Liebmann, können den großen Einfluß der hypertrophischen Rachenmandel nach ihrer Erfahrung nicht bestätigen, und auch ich muß mich dieser Ansicht anschließen. Ich möchte der Rachentonsille nur dann eine Rolle in der Pathologie der Sprache zuweisen, wenn sie die Atmung hochgradig behindert. Das aber können wir bei manchem Pat. hören, bei anderen aus dem Umstande schließen, daß sie des Nachts stark schnarchen, mit offenem Munde schlafen und wiederholt aufschrecken. Es ist Ihnen ja auch das eigentümlich aufgetriebene, etwas gedunsene Aussehen der seitlichen oberen Nasenpartien bei Adenoiden bekannt. Ein leichtes Aufstülpen der Nase unter gleichzeitiger Lichtzufuhr mit Hilfe des Reflektors wird uns übrigens auch einen oft tiefreichenden Blick in die Nase gestatten. Den Grund für Stummheit im Larynx zu suchen, ist so gut wie überflüssig. Ich habe noch nie einen Fall gesehen, bei dem Veränderungen im Kehlkopf das Ausbleiben der Sprache erklärten. Sollten Sie jedoch in einem gegebenen Falle die Rhinoskopie oder Laryngoskopie für unbedingt indiziert halten, dann führen Sie dieselbe nicht selbst aus, sondern schicken Sie das Kind zu einem Kollegen und gehen Sie selbst nicht mit. Das Kind würde Ihnen als dem Urheber der unangenehmen Manipulationen sobald nicht verzeihen!

Was die Inspektion des Mundes anbelangt, so ist sie unbedingt durchzuführen. Allerdings müssen Sie alle Instrumente womöglich vermeiden: aber es geht auch ohne diese. Wenn Sie es dem Kinde zeigen, wird es die Zunge herausstrecken und auch den Mund aufmachen, so daß Sie den Gaumen besehen können. Eventuell können Sie auch den Zeigefinger des Kindes ergreifen und ihn als Mundspatel benutzen. Sie werden sich dabei über den Zustand des harten und weichen Gaumens, der Tonsillen und über das Zungenbändchen informieren. Dieses ist mit wenigen Worten abzutun. Die sogenannte „angewachsene Zunge“ kommt fast nie vor, so häufig man ihr auch im Volksglauben begegnet. Den Gaumen werden wir uns besehen, um Defekte darin wahrzunehmen (Wolfsrachen) und um durch seine gothische Form auf adenoide Vegetationen gewiesen zu werden.

Digitized by Google
Original from UNIVERSITY OF CALIFORNIA
Generated on 2019-10-24 12:30 GMT / http://hdl.handle.net/2027/uc1.b3252758
Public Domain in the United States, Google-digitized / http://www.hathitrust.org/access_use#pd-us-google

Es ist in der Regel angezeigt, sich nach dem bisher aufgestellten Schema zu richten. Doch werden Sie gut tun, je nach der passenden Gelegenheit erst diesen oder jenen Teil der Untersuchung vorzunehmen und Sie werden sich an die Feststellung der Sprachfähigkeit des Pat., über die wir jetzt sprechen wollen, je nach Ihrem Gutdünken früher oder später heranmachen.

Sie finden bei einem normalen Kinde im Alter von etwa einem Jahre schon die Spontansprache in Entwicklung begriffen und mit zwei Jahren werden Sie schon die Bildung kleiner Sätze verlangen können.

Wir haben strenge zwischen Spontansprache und Nachsprechen zu unterscheiden. Als Spontansprache verstehen wir nicht nur die wirklich spontanen sprachlichen Äußerungen, sondern auch auf Aufforderung hin Gesprochenes, nicht aber Nachgesprochenes.

Es ist hier die Frage zu beantworten, wieso ich bei dem Kapitel „Stummheit" die Untersuchung der Spontansprachen und des Nachsprechens fördern kann. Da muß ich nun den späteren Vorlesungen ein wenig vorausgreifen und Ihnen sagen, daß wir des Verständnisses und der Übersicht halber auch Fälle in den Begriff der „Stummheit" einbeziehen mußten, die über einen gewissen Grad von Sprachfähigkeit verfügen. Denn da Stumme durch entsprechende Therapie sprechen lernen, so sind bei manchen dieser Pat. Stadien vorhanden, in denen sie schon über einen gewissen Sprachschatz verfügen, ebenso wie sich ein geringer Wortbesitz auch spontan einstellen kann, und es ist begreiflich, daß wir bei diesen noch dieselbe Krankheit, wenn auch in leichterem Grade konstatieren. Es ist bei der Stummheit ebenso wie bei den verschiedenen Krankheitsformen, bei denen wir die Diagnose Aphasie stellen, obwohl sehr häufig nicht nur Sprachreste, sondern sogar eine fließende Spontansprache oder ganz korrektes Nachsprechen möglich ist.

Wie prüfen wir nun die Spontansprache bei Kindern? Manche plappern sofort beim Eintreten einige Silben. Sie rufen entweder ängstlich „Mama", oder sie sagen auf Aufforderung der Mutter „Ute Ta" (guten Tag) und nennen eventuell sogar ihren Namen. Freilich ist dies in der Regel nur bei älteren Kindern der Fall, bei denen eben schon ein etwas leichteres Stadium der Stummheit vorhanden ist. Doch bitte ich, es keineswegs als eine Regel aufzufassen, daß die Stummheit sich mit den Jahren bessert. Wenn wir solche spontane Sprachäußerungen hören oder nicht, in jedem Falle haben wir uns genauer über den Wortschatz des Pat. zu orientieren. Zu diesem Zwecke verwendet man am besten gebräuchliche Gegenstände und kleine Bilder, wie sie die Hiss sche Bildersammlung für Taubstumme enthält. Diese werden einzeln vorgezeigt, und das Kind aufgefordert, sie zu benennen. Die Aufforderung muß zuerst mündlich erfolgen. Führt dies zu keinem Resultat, so versuchen wir, das Kind durch Zeigen auf das Bild und auf seinen Mund zum Reden zu

Generated on 2019-10-24 12:30 GMT / http://hdl.handle.net/2027/uc1.b3252758
Public Domain in the United States, Google-digitized / http://www.hathitrust.org/access_use#pd-us-google
Digitized by Google
Original from UNIVERSITY OF CALIFORNIA

veranlassen, da es, wie ich Ihnen jetzt schon verraten muß, Kinder gibt, welche unsere Sprache nicht verstehen, obwohl es ihre Muttersprache ist. Das Ergebnis dieser Prüfung, die mit großer Geduld und nicht eilig vorgenommen werden darf, kann entweder zeigen, daß das Kind einen gewissen Wortschatz hat, oder daß dies nicht der Fall ist. Manchmal gelingt es uns nicht, während der ersten Ordination zu einer exakten Entscheidung dieses Umstandes zu kommen, da das Kind auf unsere Bemühung nicht eingehen will. Es ist entweder sehr unruhig oder überhaupt interesselos. Die Erfahrung allein kann uns darüber aufklären, ob das Kind aus diesen Gründen nicht spricht, oder ob es stumm ist; bis zu einem gewissen Grade werden auch die Angaben der Mutter herangezogen werden können. Sind wir der Überzeugung, daß wir noch nicht alles aus dem Pat. herausbekamen, was in ihm liegt, so müssen wir ihn für eine zweite Sprechstunde bestellen, in der wir dann unsere Bemühungen von neuem aufnehmen werden.

Nach abgeschlossener Prüfung der Spontansprache gehen wir auf das Nachsprechen über. Wir zeigen dem Kind ein Bild, nennen laut und deutlich den dazugehörigen Namen und suchen das Kind zum Nachsprechen zu bewegen. Manchmal gelingt uns das. Ab und zu können wir das merkwürdige Schauspiel erleben, daß uns das Kind von dem Momente, wo es in unser Zimmer eintritt, jedes Wort nachsagt, ohne daß wir es verlangen und ohne daß dieses Nachsagen sinnhältig wäre. Sie werden im Verlaufe dieses Kurses Gelegenheit haben, zu erfahren, was ein derartiger Befund bedeutet.

Bei jeder sprachlichen Leistung des Kindes ist genau auf die Form des Gesprochenen zu achten, weil Sie daraus wichtige Schlüsse ziehen können. Wenn die Worte in korrekter Weise vorgebracht werden, so wie das ein Normaler zu tun pflegt, und nicht vielleicht entstellt, so wird das jedenfalls für den Verstand des Pat. ein gutes Zeugnis abgeben. Freilich werden Sie nur in sehr seltenen Fällen auf ein solches Individuum stoßen.

Die Regel werden in Ihren Sprechstunden diejenigen stummen Kinder bilden, die stumm im wahren Sinne des Wortes sind. Es wird Ihnen trotz aller Geduld nicht gelingen, bei der Untersuchung eine sprachliche Leistung zu provozieren. Es dürfte hier der richtige Ort sein, darauf hinzuweisen, daß wir zwei Hauptgruppen der Stummheit unterscheiden, nämlich die Taubstummheit und die Hörstummheit. Taubstumm ist ein Kind dann, wenn es nebst der Stummheit Taubheit zeigt. Hörstummheit, ein von Coën geprägtes Wort, bedeutet Hören, aber nicht Sprechen. Diese Definitionen genügen Ihnen für den Moment, während wir im Verlaufe der Vorlesungen nach deutlicheren Erklärungen suchen werden. Für das jetzige Stadium unserer Betrachtungen genügen die Definitionen, wie gesagt, da ich Ihnen damit nur die Notwendigkeit vor Augen führen wollte, sich über das Gehör des Pat. genauer zu informieren.

Generated on 2019-10-24 12:30 GMT / http://hdl.handle.net/2027/uc1.b3252758
Public Domain in the United States, Google-digitized / http://www.hathitrust.org/access_use#pd-us-google
Digitized by Google
Original from UNIVERSITY OF CALIFORNIA

Dies ist nun keineswegs leicht. Wir schließen auf das Gehör bei normalen Menschen, die über das Säuglingsalter hinaus sind, wenn sie uns auf Fragen antworten oder sonstwie auf die Sprache oder andere Schalleindrücke reagieren. Antworten haben wir nun von Stummen in der Regel nicht zu erwarten, und die anderweitigen Reaktionen können trotz vorhandenen Gehörs ausbleiben. Ohne an dieser Stelle auf die Gründe der Reaktionslosigkeit einzugehen, mache ich Sie nur auf dieselbe aufmerksam, um Ihnen zu zeigen, daß wir genötigt sind, womöglich nach einem objektiven Merkmale des Hörens oder Nichthörens zu fahnden. Ich habe vor kurzem anderwärts ein Symptom angegeben, das geeignet ist, diese Frage zu lösen und sich in über 90% der Fälle als verläßlich erwiesen hat. Dieses Symptom besteht im Vorhandensein oder Fehlen des Reflexes auf Kitzel im Gehörgang. Während nämlich hörende Kinder auf leise Berührungen der Gehörgangswände in der größten Mehrzahl der Fälle mit Lachen, Ausweichen mit dem Kopfe oder wenigstens starkem Blinzeln reagieren, verhalten sich die allermeisten Tauben bei dieser Handlung vollkommen ruhig. Ihnen ist durch den pathologischen Prozeß im Ohre das Kitzelgefühl im Meatus externus verloren gegangen. Sie nehmen nun diese Untersuchung folgendermaßen vor: Auf eine dünne Bougie drehen Sie ein zartes Wattepinselchen und führen dieses etwa $^1/_2$ *cm* tief in das Ohr des Pat. ein, worauf Sie das andere Ende in Ihrer Hand leicht hinüber drehen. Das ruft, wie Sie sich an sich selbst überzeugen können, lästiges Kitzeln hervor. Wenn sich nun bei scharfer Beobachtung der Miene des Kindes darauf keine Reaktion zeigt, so können Sie das mit größter Wahrscheinlichkeit für Taubheit verwerten. Fast die einzigen Ausnahmen für das Symptom bilden jene Kinder, welche auch am übrigen Körper nicht oder nur wenig kitzlig sind. Das Experiment ist leicht ausführbar und kann, wenn das Kind sich auch das von Ihnen nicht gefallen läßt, von der Mutter ausgeführt werden.

Über die genaue Bestimmung der Hörgrenzen soll im Kapitel „Taubstummheit“ gesprochen werden.

In Anbetracht des Umstandes, daß wir oft die Differentialdiagnose zwischen Stummheit und Idiotie zu stellen haben und ferner der Tatsache, daß der jeweilige Zustand der übrigen geistigen Fähigkeiten die Prognose der Stummheit wesentlich beeinflußt, ist es unsere Pflicht, auch die übrigen Sinne des Kindes genau zu prüfen.

Wir müssen vor allem konstatieren, ob es imstande ist, kleine Gegenstände zu fixieren. Das machen wir am besten so, daß wir ein kleines Bonbon vor das Kind legen und warten, ob es danach greift. Auch die Sehweite werden wir feststellen, indem wir das Kind interessierende Dinge im Zimmer verteilen.

Weiters werden Sie die Fähigkeit des kleinen Pat., Farben zu erkennen, erproben. Das mache ich, Liebmann folgend, so, daß ich je zwei oder drei

Digitized by Google
Original from UNIVERSITY OF CALIFORNIA
Generated on 2019-10-24 12:30 GMT / http://hdl.handle.net/2027/uc1.b3252758
Public Domain in the United States, Google-digitized / http://www.hathitrust.org/access_use#pd-us-google

rote, ebensoviel gelbe, blaue, weiße und grüne Papierstücke vor das Kind auflege und durcheinandermische. Sodann lege ich die gleichfarbigen übereinander und fordere es, nachdem ich die Zettel wieder vermischt habe, auf, sie neuerdings zu ordnen. Bei diesem Verfahren werden Sie manchmal sehen, wie rot über blau, gelb über weiß und grün über rot zu liegen kommt. Wir dürfen dies nicht als Farbenblindheit, sondern nur als geistige Ungeübtheit deuten. Sodann kommt die Prüfung des Größenunterscheidungsvermögens mit Serien verschieden großer Zettel. Auch da kann es vorkommen, daß die großen auf die kleinen und die kleinen auf die großen gelegt werden (Liebmann).

Ob der Pat. Formen unterscheiden kann, erfährt man, wenn man je einige Kreuze, Kreise, Dreiecke etc. aus Papier schneidet und ihn anweist, die zusammengehörigen zusammenzulegen.

Als nächster Sinn wäre der Tastsinn zu untersuchen. Verbindet man dem Kinde die Augen und läßt es ein Stück zerknittertes oder ein Stück glattes Papier anrühren, so wird es dann bei offenen Augen nicht immer erkennen, welches der beiden es abgetastet hatte. Auch ist es fraglich, ob z. B. eine mit verbundenen Augen abgetastete Zündholzschachtel nach Entfernen der Binde aus einer Anzahl auf dem Tische liegender Gegenstände richtig ausgewählt wird. Häufig ist man genötigt, dem Pat. erst zu zeigen, was man eigentlich von ihm verlangt, indem man die Experimente erst mit einem anderen Individuum vornimmt.

Der Geruchsinn, resp. das Geruchgedächtnis wird mit Fläschchen verschiedenen Inhaltes (Parfüm, Moschus, Benzin etc.) und der Geschmacksinn mit different schmeckenden Substanzen in ähnlicher Weise aufgenommen.

Schließlich müssen Sie auch prüfen, ob das Kind den Wert gebräuchlicher Gegenstände kennt. Sie werden dem Kinde z. B. eine Streichholzschachtel geben und warten, ob es ein Hölzchen anzündet; ob es mit einer Schere ein Stück Papier zerschneidet, mit dem Bleistift kritzelt, ob es eventuell ungenießbare Dinge zum Munde führt etc. Oft wird Ihnen ein krasses Mißverhältnis zwischen Wortverständnis und Wertverständnis auffallen.

Daß manche dieser langwierigen Prozeduren in einzelnen Fällen unterbleiben können, wenn man auch ohne sie ein klares Bild bekommt, macht sie nur um so notwendiger dort, wo wir sonst zu keinem verläßlichen Ergebnis gelangen.

III. Vorlesung (Taubstummheit).

Unter Taubstummheit verstehen wir einen Zustand von Stummheit, bei welchem die primäre Schädigung der Sprachbahn zwischen *O* und *A* inklusive liegt. Mit einfachen Worten: wenn ein Kind keine Gehörseindrücke empfängt, weil es taub ist, so lernt es nicht sprechen. Welche Partie des Ohres erkrankt st, ob das Mittelohr oder der Nervenapparat, ist vom Gesichtspunkte der Ge-

Digitized by Google
Original from UNIVERSITY OF CALIFORNIA
Generated on 2019-10-24 12:30 GMT / http://hdl.handle.net/2027/uc1.b3252758
Public Domain in the United States, Google-digitized / http://www.hathitrust.org/access_use#pd-us-google

nese der Stummheit aus gleichgültig, von großer Wichtigkeit hingegen für die Therapie des Ohres.

Die Ätiologie der infantilen Taubheit, worunter ich die schon im frühesten Kindesalter vorhandene verstehe, ist mannigfaltig. Wir haben vor allem zu unterscheiden zwischen einem angeborenen und erworbenen Zustande der Gehörlosigkeit. Die Scheidung in kongenitale und erworbene Taubheit, welche Viktor Hammerschlag vorschlägt, scheint mir nicht nur für den Ohren-, sondern auch für den Spracharzt wertvoll zu sein. Unter „kongenital" versteht er einen Zustand, der bei der Obduktion keine Zeichen einer Entzündung im Ohre aufweist. Als erworben bezeichnet er jene Fälle, die das Produkt vorhergehender Erkrankungen sind. Sie teilt er dann wieder in intrauterine und später erworbene. Wenn sich diese Scheidung in großem Maßstabe durchführen lassen wird, so werden wir Hand in Hand damit konstatieren können, wie sich diese Gruppen dem Erlernen der Sprache gegenüber verhalten und ob nicht die „kongenitalen" auch im übrigen Sprachgebiet degenerative Schäden aufweisen.

Unter den Eltern kongenital Tauber finden wir wieder Taube oder aber Konsanguine. Doch ist dies keineswegs notwendig, und wir sehen oft ein taubstummes Kind als das erste derartige Glied seiner Familie und können bis hoch hinauf keine Verwandtenehe nachweisen. Manchmal sind andere Defekte in der Familie zu Hause, wie Idiotie oder schwere nervöse Störungen. Auch die Örtlichkeit scheint einen Einfluß auf das Entstehen von kongenitaler Taubheit auszuüben. Ich verweise diesbezüglich auf eine Arbeit G. Mayers aus dem Jahre 1877 „Über die Verbreitung der Blindheit, der Taubstummheit etc." im 36. Heft der Statistik des Königr. Bayern.

Die erworbenen Arten der Taubstummheit zerfallen, wie oben erwähnt, in die im fötalen und postfötalen Leben erworbenen. Jene sind klinisch derzeit nicht von den kongenitalen zu unterscheiden. Diese jedoch verlaufen meist unter so auffallenden Erscheinungen, wie sie eben der Verlust des Gehörs erzeugen kann. Hier möchte ich Ihnen mitteilen, daß auch Ertaubungen im 4., 5., 6., ja 7. und 8. Lebensjahre, also zu einer Zeit, wo die Sprache sich längst entwickelt hat, den Verlust derselben nach sich zu ziehen pflegen. Die Krankheiten, welche das Gehör schwer schädigen oder ganz vernichten können, sind: alle Mittelohreiterungen und darunter besonders die scarlatinöse und tuberkulöse Form; die epidemische Genickstarre, welche in dieser Beziehung sehr gefürchtet ist; die kongenitale Lues und Traumen.

Wie werden Sie die Diagnose auf Taubstummheit machen? Sie haben zweierlei nachzuweisen: den Mangel an Gehör und fehlende Sprache. Was das Gehör betrifft, so ist nicht absolute Taubheit notwendig, damit wir von Taubstummheit sprechen. Wir beziehen in sie auch jene Fälle ein, bei denen nur

Digitized by Google
Original from UNIVERSITY OF CALIFORNIA
Generated on 2019-10-24 12:30 GMT / http://hdl.handle.net/2027/uc1.b3252758
Public Domain in the United States, Google-digitized / http://www.hathitrust.org/access_use#pd-us-google

eine starke Herabsetzung der Hörschärfe besteht, welche aber so hochgradig sein muß, daß sie das Erlernen der Sprache unmöglich macht.

Wenn die Mutter mit ihrem Kinde bei Ihnen erscheint, werden Sie vor allem eine genaue Anamnese aufnehmen. Sie werden nach Geisteskrankheiten oder Taubstummheit in der Familie forschen und werden Ihr besonderes Augenmerk eventuell konsanguinen Eltern in der direkten Aszendenz des Pat. zuwenden. Sodann werden Sie sich, wie ich in der zweiten Vorlesung Ihnen riet, über die Art der Geburt, der Ernährung, der Dentition, das Gehenlernen des Kindes informieren. Eine genaue Angabe über seine Krankheiten wird Ihnen die Mutter machen müssen. Schließlich werden Sie sich erzählen lassen, welche Beobachtungen die Mutter in Bezug auf das Gehör und die Sprache des Kleinen gemacht hat. Dabei wird es Ihnen häufig passieren, daß Ihnen die Mutter sagt, sie wisse nicht, ob das Kind hört. Ab und zu drehe es sich um, wenn jemand ins Zimmer tritt, und reagiere überhaupt auf starke Geräusche. Daraus würde sich ergeben, daß es bloß schwerhörig ist und das kann ja auch gegebenenfalls zutreffen. Denn Sie wissen ja, daß hochgradige Schwerhörigkeit für das Ausbleiben der Sprache genügt. Doch bitte ich Sie, nicht zu vergessen, daß starke Geräusche in der Regel auch Erschütterungen hervorrufen. Und da nun wirklich Taube auf Erschütterungen angewiesen sind, achten sie darauf sehr genau und reagieren sofort.

Die Mutter wird Ihnen vielleicht auch erzählen, daß das Kind einige Worte spreche und wird das als Beweis für das Hören anführen. Ich gebe wieder zu, daß Sie mit ihrer Schlußfolgerung recht haben kann, doch ist es ebenso gut möglich, daß die Worte, welche das Kind spricht, aus Lauten bestehen, welche vorne im Munde gebildet werden, so daß man sie auch mit dem Auge und nicht nur mit dem Ohre wahrnehmen kann. Darüber wird Ihnen die nächste Vorlesung Aufklärung bringen. Sie werden also alle diese Angaben mit großer Reserve zur Kenntnis nehmen.

Wenn Ihnen die Mutter fest erklärt, der kleine Pat. sei taub, so werden Sie gut tun, daran ebenso wenig zu glauben. Denn, wie Sie Gelegenheit haben werden zu sehen, gibt es hörende Kinder, die auf Gehörseindrücke nicht reagieren.

Sie werden sich also ausschließlich auf Ihre Untersuchung verlassen. Nach Aufnahme des somatischen Befundes gehen Sie auf den Kitzelversuch über. Ich habe Ihnen hier einen taubstummen Knaben mitgebracht, um Ihnen die steinerne Ruhe zu demonstrieren, mit der er den Versuch über sich ergehen läßt. Sie können sich gleichzeitig überzeugen, daß dieses Kind am übrigen Körper sehr kitzelempfindlich ist. Ergibt sich Ihnen ein derartiger Befund, so spricht dies mit größter Wahrscheinlichkeit für Taubheit oder hochgradige Schwerhörigkeit. Sodann werden Sie sich mit einer Trompete oder Pfeife hinter das Kind stellen und das Instrument anblasen; dabei müssen Sie

Digitized by Google
Original from UNIVERSITY OF CALIFORNIA
Generated on 2019-10-24 12:30 GMT / http://hdl.handle.net/2027/uc1.b3252758
Public Domain in the United States, Google-digitized / http://www.hathitrust.org/access_use#pd-us-google

genau achtgeben, daß nicht etwa der Luftstrom das Kind erreicht, weil Sie sonst einer Täuschung ausgesetzt wären. Dreht es sich bei dieser vorsichtigen Art der Prüfung um, so wiederholen Sie den Versuch! Nur bei wiederholtem gleichartigen Ausfall können Sie den Schluß ziehen, daß das Kind hört. Doch dürfen Sie sich damit nicht begnügen. Sie werden vielmehr trachten, das Hörvermögen genauer zu bestimmen. Zu diesem Zwecke empfehle ich Ihnen, die Harmonika nach Prof. Urbantschitsch zu verwenden. Diese besteht aus einem Harmonikablasebalg, auf den man immer je eine Pfeife stecken kann. Das Register, wie es beim Ankauf des Instrumentes Ihnen geliefert wird, enthält die Töne von F_1 bis f_4. Neben dem Loche zum Anstecken der Pfeifen befindet sich ein zweites, welches durch Vorschieben eines Brettchens mehr oder weniger verschlossen werden kann. Dadurch können Sie mehr oder weniger Luft durch die Pfeife treiben, die Stärke des Tones also regulieren. Sie postieren sich nun hinter dem Pat. und blasen die einzelnen Töne an. Dreht er sich um, so ist das vielleicht ein Beweis, daß er den Ton hört. Sie können das nun exakt feststellen, indem sie die Pfeife wegnehmen und nur Luft auf den Pat. blasen; dreht er sich wieder um, so hat er auf die Luft und nicht auf den Ton reagiert. Wir werden über den Wert der Harmonika noch bei der Therapie zu sprechen haben.

Notieren Sie sich genau den Hörbefund und versuchen Sie schließlich noch, ob das Kind auch Stimmgabeltöne wahrnimmt. Gutzmann sagt, daß die Männerstimme sich zwischen A und d bewegt, während die Weiberstimme um je eine Oktave höher liegt. Sie werden demnach den Hörbefund quoad prognosim von diesem Standpunkte aus beurteilen.

Unter Umständen werden Sie sich vergeblich bemühen. Das Kind reagiert gar nicht. War der Kitzelversuch negativ, so werden Sie mit gutem Gewissen die Diagnose auf vollständige Taubheit stellen können; bei positivem Kitzelbefund werden Sie an jene Formen psychisch-akustischer Reaktionslosigkeit zu denken haben, auf die wir in einer der späteren Vorlesungen zu sprechen kommen werden.

Vollständige Taubheit ist sehr selten. Es ist besonders das Verdienst von V. Urbantschitsch, darauf hingewiesen zu haben, daß die allermeisten Taubstummen manche Töne hören. Urbantschitsch hat als erster die praktische Seite dieser Frage erkannt und die Hörübungen ausgebaut, die wir später ausführlich kennen lernen werden.

Gehen wir nun zur Prüfung der Sprache über. Sie werden dieselbe nach unserem Schema vornehmen. Zuerst die Spontansprache, dann das Nachsprechen. Zeigen Sie dem Kinde Bilder und fordern Sie es auf, sie zu benennen. Haben Sie vorher Taubheit oder hochgradige Schwerhörigkeit diagnostiziert, so werden Sie nichts oder fast nichts von dem Pat. zu hören bekommen; Sie werden das als selbstverständlich voraussetzen, da Sie ja wissen, daß ein

Digitized by Google
Original from UNIVERSITY OF CALIFORNIA
Generated on 2019-10-24 12:30 GMT / http://hdl.handle.net/2027/uc1.b3252758
Public Domain in the United States, Google-digitized / http://www.hathitrust.org/access_use#pd-us-google

Kind ohne Behandlung nur vom Ohr aus sprechen lernen kann. Nachsprechen werden Sie um so weniger erwarten. Wenn das Kind ab und zu ein Wort hervorbringt, so hat es das durch Ablesen vom Munde gelernt; es ist dies eine Fähigkeit, welche durch Schulung wohl zu großer Höhe gebracht werden kann, ohne diese aber nur in ganz geringem Grade vorhanden ist.

Vergessen Sie nicht, auch die restlichen Fähigkeiten im Sinne unserer letzten Vorlesung zu prüfen. Sonst kann es Ihnen passieren, daß Sie den Eltern versprechen, das Kind werde unter Ihrer Leitung die Sprache in einem festgesetzten Zeitraum erlernen und daß Sie im Laufe der Behandlung grobe intellektuelle Schäden entdecken, welche ein günstiges Resultat entweder weit hinausschieben oder ganz in Frage stellen.

Den Schluß dieser Vorlesung wollen wir den systematischen Hörübungen widmen, wie sie V. Urbantschitsch angegeben hat.

Diese zerfallen in Übungen mit musikalischen Tönen und mit Sprachlauten und sind versuchsweise bei allen tauben Kindern zu empfehlen; doch werden solche Pat., bei denen es mit einem Vokal, den man nahe an ihrem Ohr und mit trichterförmig vor den Mund gehaltenen Händen gedehnt ruft, trotz wiederholter Versuche nicht gelingt, einen Höreindruck hervorzurufen. von den Hörübungen mit Sprachtönen auszuschalten sein. In solchen Fällen werden Sie unter Umständen noch mit der Harmonika Schallwahrnehmungen erwecken und es kann dann sogar gelingen, auch allmählich Sprachgehör zu erzeugen. Es ist bei allen Hörübungen, besonders aber bei denen mit der Harmonika, darauf zu achten, daß kein allzu starker Reiz ausgeübt wird, da ein solcher nicht nur nicht anregend, sondern sogar schädigend wirkt. Die Übung mit Sprachlauten wird sich, wie überhaupt die Hörübungen genau individuell zu dosieren sind, nach dem einzelnen Fall richten. Wenn Sie bei einem Kinde schwaches Vokalgehör nachweisen können, so werden Sie dieses zuerst zu festigen haben. Finden Sie, und das ist bei Taubstummen keineswegs selten, gutes Vokalgehör, so werden Sie bald zur Einübung von Konsonanten schreiten. Ein allgemeines Prinzip der Urbantschitsch schen Übungen ist, daß man verschiedene neu eingeübte Töne oeer Laute dann unmittelbar hintereinander und in verschiedenen Kombinationen vorbringt. Haben Sie zum Beispiel a, i und o isoliert geübt, so müssen Sie zu a o, o a, i o, a i, i a, a o i. i o a, o a a, o i a, o o a etc. übergehen. Dasselbe gilt für Worte, deren Höreindruck man dem Tauben beigebracht hat. Bei der Übung von Worten, die nicht sofort gehört werden, haben Sie jeden einzelnen Laut sehr gedehnt vorzusagen, also zum Beispiel Nnnaaasssseee und nicht etwa nur den ersten. Wenn das betreffende Individuum lesen kann, so werden Sie den neu zu übenden Höreindruck ihm für den Anfang erst mit der Schrift anzeigen. Sie werden trachten, möglichst bald zu Worten überzugehen, um die Behandlung für den Pat. interessanter zu gestalten und sogenannte Hörbilder zu schaffen.

Digitized by Google
Original from UNIVERSITY OF CALIFORNIA
Generated on 2019-10-24 12:30 GMT / http://hdl.handle.net/2027/uc1.b3252758
Public Domain in the United States, Google-digitized / http://www.hathitrust.org/access_use#pd-us-google

Von der lauten Sprache geht man allmählich zur mittellauten und eventuell zur Flüstersprache über und vergrößert die Distanz, von der aus man spricht. Die Übungen sollen täglich $^1/_2$ Stunde und darüber vorgenommen werden und durch Selbstübungen ergänzt werden. Diese läßt Urbantschitsch mit einem Hörschlauch vornehmen, indem sich das Kind selbst ins Ohr spricht. Bei der Selbstbehandlung liegt die Gefahr nicht vor, daß durch allzu starkes Hineinschreien in das Ohr eine Schädigung eintritt, wie das so häufig bei dem gewöhnlichen Gebrauch der Hörrohre stattfindet. Es können immer während der Behandlung Hörverschlimmerungen eintreten, was ja abgesehen von klimatischen Einflüssen, dadurch leicht zu erklären ist, daß das, was wir üben, die Gehirntätigkeit ist, welche man zum Hören braucht, und daß jede Gehirntätigkeit von der momentanen Disposition des Individuums abhängt.

Ich führe Ihnen jetzt einen Knaben vor, der mir vom Herrn Assistenten Ruttin vor 5 Monaten als taubstumm geschickt wurde. Dieses Kind ist, wie Sie sehen, imstande, mir auf eine Distanz von zirka $^1/_2$ *m* jedes Wort zu wiederholen. Sie sehen also, daß es mir während der relativ kurzen Zeit, während welcher der Knabe in meiner Behandlung ist, gelungen ist, ein brauchbares Gehör nebst der Sprache zu erzeugen. Es wurde täglich etwa $^1/_2$ Stunde geübt, und zwar legte ich besonderes Gewicht darauf, daß verschiedene Personen, auch Frauen, sich mit dem Gehör befaßten, damit das Kind imstande ist, die verschiedensten Stimmen zu hören.

Ich empfehle Ihnen die Hörübungen nochmals wärmstens, mache Sie aber darauf aufmerksam, daß Sie erst nach intensiver und gewissenhafter Beschäftigung mit diesem Thema sich ein Urteil darüber bilden dürfen. Gerade als Sprachärzte sollen Sie jeden Hörwert auszubilden suchen, da Sie immer eine klingendere Sprache erzielen, wenn der Pat. auch nur Bruchteile seines Gehörs besitzt. Sie werden zum Beispiel bei vorhandenem Vokalgehör dem Kinde wenigstens die Betonung der Worte vom Ohr aus beibringen können, was für den Wohlklang derselben einen großen Vorteil bedeutet.

IV. Vorlesung (Die Physiologie der Sprachlaute).

Die Physiologie der Sprachlaute wird Ihnen den besten Fingerzeig dafür geben, wie man in pathologischen Fällen die Sprache bildet.

Es wird an dieser Stelle nicht notwendig sein, auf die komplizierten Vorgänge bei der Sprechatmung einzugehen, die von vielen Physiologen genau untersucht wurden, es wird auch überflüssig sein, die musikalischen Theorien über die Entstehung und Zusammensetzung unserer Sprachlaute hier zu erörtern; den es fehlt bisher vielfach noch die Brücke zwischen diesen so interessanten wissenschaftlichen Errungenschaften und ihrer praktischen Verwertung. Mein Bestreben jedoch ist es, Sie hauptsächlich mit der Praxis der

Digitized by Google
Original from UNIVERSITY OF CALIFORNIA
Generated on 2019-10-24 12:30 GMT / http://hdl.handle.net/2027/uc1.b3252758
Public Domain in the United States, Google-digitized / http://www.hathitrust.org/access_use#pd-us-google

Sprachstörungen vertraut zu machen, während es späteren Kursen vorbehalten sein wird, die mehr theoretische Seite zu erledigen.

So viel aber müssen Sie wissen, daß wir ein gesetzmäßiges Funktionieren der Atmung für das Zustandekommen einer korrekten Sprache fordern.

Und nun wollen wir uns gleich an die Entstehung der einzelnen Laute machen. Wir unterscheiden Vokale und Konsonanten. Die Vokale werden eigentlich im Kehlkopf resp. zwischen den Stimmlippen gebildet, indem die aus der Lunge strömende Luft diese in Schwingungen versetzt. Den Luftaustritt plus den Stimmbandschwingungen nennt man Stimme. (Die durch die Stimmbandschwingungen entstehende Vibration fühlt man bei Vokalen am besten an der Brust, am Kehlkopf, am Mundboden.) Die Stimme gelangt sodann in das „Ansatzrohr". Unter diesem Ausdrucke fassen wir den Rachen, den Mund und die Nase zusammen. Das Ansatzrohr hat nun bei jedem Laute seine spezifische Form und beim Durchstreichen der Luft wird dann jede spezifische Form einen spezifischen Klang geben. Gutzmanns neueste Theorie über den Unterschied von Vokalen und Konsonanten trifft den Nagel auf den Kopf. Er sagt: Vokale sind diejenigen Sprachlaute, bei denen der durch die Stimmbandschwingungen erzeugte Ton im Vordergrund steht, während Konsonanten vor allem das durch die betreffende Stellung des Ansatzrohres entstehende Geräusch hören lassen, während erst daneben eventuell die Stimme wahrnehmbar wird. Diese weite Definition wird Ihnen bald verständlich werden.

Bei den Vokalen also schwingen die Stimmbänder, u. zw. wieder für jeden einzelnen in verschiedener Weise. Das dadurch entstehende Geräusch wird durch die Form des Ansatzrohres modifiziert. Ehe wir diese näher beschreiben, heißt es, eine prinzipielle Frage zu erledigen.

Ich meine das Verhalten des Gaumensegels. Dieses ist dazu berufen, gegebenenfalls den Mundrachen vom Nasenrachen abzuschließen, indem es sich kräftig in die Höhe hebt. Um den Verschluß zu erleichtern, bildet die Muskulatur der hinteren Rachenwand gleichzeitig einen nach den Seiten und nach vorne ragenden Wulst (Passavant), welcher dem Gaumensegel entgegenkommt. Nur wenn dieser Abschluß zwischen Mund und Nase besteht, gelangt die Sprechluft nicht in die Nase und das ist eine physiologische Grundbedingung für alle Laute mit Ausnahme von M, N und Ng. Diese drei nennt man Nasenlaute und dies deshalb, weil ihr Hauptton in der Nase zustande kommt, indem die Sprechluft durch die Nase strömt. Bei ihnen hängt das Gaumensegel schlaff hinunter. Ich werde also von nun an, wenn ich über die Gestalt des Ansatzrohres spreche, den Zustand des Velum palatinum als bekannt voraussetzen. Die Unterschiede in der Form desselben, die sprach-physiologisch sicher sehr interessant sind, werden Sie aus den schematischen Darstellungen erkennen, welche ich Ihnen später zeigen werde; darüber gesondert zu sprechen,

Digitized by Google
Original from UNIVERSITY OF CALIFORNIA
Generated on 2019-10-24 12:30 GMT / http://hdl.handle.net/2027/uc1.b3252758
Public Domain in the United States, Google-digitized / http://www.hathitrust.org/access_use#pd-us-google

kann ich mir ersparen, weil Sie in der Praxis damit nichts anfangen können. Denn es ist vorläufig unmöglich, die Bildung der Gestalt des Gaumensegels, welche für den einzelnen Laut physiologisch ist, isoliert anzugeben.

Wenn ich jetzt an die Beschreibung des Ansatzrohres bei den einzelnen Lauten schreite, so muß ich vorausschicken, daß ich für jeden Laut nur eine Bildungsart bespreche, daß aber jedem derselben eine physiologische Breite zukommt. Ich meine damit, daß die einzelnen Sprachwerkzeuge auch um eine Kleinigkeit anders liegen können und daß doch noch derselbe Laut, wenn auch mit etwas verändertem Charakter, zustande kommt.

Das A wird mit weit offenen Lippen gesprochen, die Zunge liegt fast flach auf dem Mundboden. Beim E sind die Lippen mehr in die Breite gezogen, der Mund dabei halb offen, und die Zunge steigt sachte an. Das I verlangt eine niedere, aber sehr breite Mundöffnung und starkes Ansteigen des Zungenkörpers gegen den harten Gaumen. O spricht man mit kreisrunder, ziemlich weiter Mundöffnung, wobei die Lippen leicht vorgestülpt sind und die Zunge hinten und ganz vorne höher ist als in ihrer Mitte, so daß sich eine Mulde bildet. Beim U sind die Lippen stark rüsselförmig und bilden ein kleines kreisrundes Loch. Die Zunge liegt in ihrer vorderen Partie hoch, die Zungenspitze jedoch berührt die unteren Schneidezähne. Der Umlaut Ä unterscheidet sich vom A dadurch, daß die Lippen etwas näher zueinander stehen und mehr in die Breite gezogen sind, während die Zunge zwischen der A- und der E-Stellung liegt. Ebenso liegt Ö zwischen O und E, Ü und Y (die gleich lauten) zwischen U und I. Das Ansatzrohr ist beim U am längsten, denn der Kehlkopf steht tief und die Lippen sind vorgestülpt; beim I ist es sehr kurz und zwischen diesen beiden Vokalen liegen der Reihe nach O, A und E.

Die Doppellaute au, äu und ai werden gebildet, wenn man von der A- resp. Ä-Stellung in die U- resp. I-Stellung übergeht. Ei besteht aus einem Laute, der dem A näher steht als dem E, und aus einem I. Dasselbe gilt von Eu, nur daß hier das U der zweite Teil ist. Während beim A, E und O, bei denen die Zunge relativ nieder liegt, so daß sich die Luft im Munde nicht reiben muß, nur der modifizierte Stimmton zu hören ist, klingt beim I und U ein Reibegeräusch mit. Diese beiden Vokale nähern sich also schon den Konsonanten, wenn man die oben zitierte Gutzmannsche Definition berücksichtigt.

Zum Verständnis der Konsonanten muß ich Ihnen vorerst den Begriff „Artikulationsstelle" erläutern. Unter Artikulationsstelle verstehen wir jenen Ort, an welchem sich der Sprechluft im Sprachrohre ein physiologisches Hindernis entgegenstellt, durch dessen Überwindung jenes Geräusch entsteht, das uns als Laut imponiert. In dieser Hinsicht kann man auch die Stimmlücke eine Artikulationsstelle nennen, insofern durch ihre Form, als durch die

Digitized by Google
Original from UNIVERSITY OF CALIFORNIA
Generated on 2019-10-24 12:30 GMT / http://hdl.handle.net/2027/uc1.b3252758
Public Domain in the United States, Google-digitized / http://www.hathitrust.org/access_use#pd-us-google

Stellung der Stimmbänder Laute entstehen. Dies sind die Vokale und der „Konsonant“ h.

Sodann möchte ich über den sogenannten „Einsatz“ sprechen. Wir unterscheiden den festen, den weichen und den gehauchten Einsatz. Der gehauchte Einsatz ist das h mit folgendem Vokal. Bei ihm ist die Stimmritze weit offen, es ist die Form derselben, die Sie laryngoskopisch sehen, wenn Sie den Pat. bloß atmen lassen. Will man sehen, ob die Stimmbänder schließen, so läßt man den zu Untersuchenden bekanntlich ein I intonieren. Dabei sieht man, wie sie sich zuerst fest schließen, um dann leicht auseinander zu gehen. Diesen Vorgang nennt man den festen Einsatz. Der weiche Einsatz bedeutet eine leicht offene Stimmritze vor der Vokalstellung derselben.

Das eben besprochene Wort „Artikulationsstelle“ wird in der Regel nur für die Stellen im Ansatzrohre gebraucht, an denen die Konsonanten entstehen und man unterscheidet ihrer drei. Die erste liegt zwischen den Lippen oder zwischen Oberlippe und unteren Schneidezähnen. Die zweite wird von dem vorderen Teile der Zunge und den oberen Schneidezähnen oder dem Oberkiefer, die dritte zwischen dem hintersten Zungenrücken und der hinteren Rachenwand gebildet. Ist die Artikulationsstelle fest verschlossen, so daß die Luft sie erst sprengen muß, so entsteht ein Verschluß- oder Explosivlaut. Bildet die Artikulationsstelle nur einen Engpaß, durch den die Luft durchstreicht, so hören wir einen Reibelaut.

Es gibt stimmlose Konsonanten und solche, bei denen die Stimme mitschwingt. Handelt es sich um einen Reibelaut mit Stimme, so kann man die der Stimme entsprechende Vibration an der Brust, am Halse, am Mundboden und an den Wangen fühlen. Bei den Explosiven, die mit Stimme gebildet werden, tastet man die entsprechende Vibration nur am Kehlkopfe. Den stimmlosen Konsonanten fehlt begreiflicherweise jede Vibration, da sie ja ohne Schwingungen der Stimmbänder zustande kommen.

An der ersten Artikulationsstelle entstehen folgende Laute: Das B und das P, das W und das F und V. B und P werden mit aufeinander gepreßten Lippen gebildet, wobei die Luft diesen Verschluß sprengt (Explosiv- oder Verschlußlaute). F, V und W entstehen beim Durchstreichen der Luft durch einen zwischen den oberen Schneidezähnen und der Unterlippe gebildeten Engpaß (Reibelaute). F und V im Deutschen gleich ausgesprochen, sind stimmlos, W enthält Stimme. Die zweite Artikulationsstelle dient zur Erzeugung der Explosivlaute D und T und der Reibelaute S, Sch, vorderes Ch (wie im Worte „ich“) und J. Beim D und T liegt die Zungenspitze an der Hinterfläche der vorderen Schneidezähne, bis die Luft diesen Verschluß löst. Das S entsteht beim Luftaustritt zwischen den oberen Schneidezähnen und der Zungenspitze, wenn diese einander nicht berühren, sondern nur nahe liegen. Die Zunge liegt fast flach im Munde und die Lippen sind seitlich auseinandergezogen. Das

Digitized by Google
Original from UNIVERSITY OF CALIFORNIA
Generated on 2019-10-24 12:30 GMT / http://hdl.handle.net/2027/uc1.b3252758
Public Domain in the United States, Google-digitized / http://www.hathitrust.org/access_use#pd-us-google

Fig. 3.

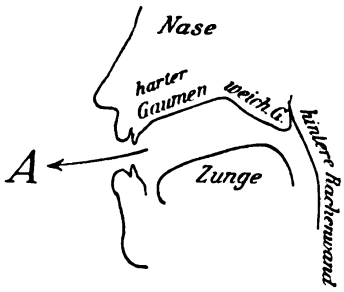

Fig. 4.

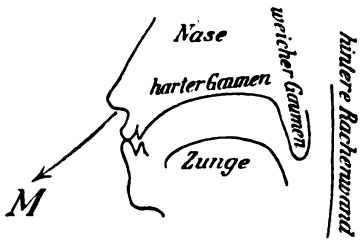

Fig. 5.

Fig. 6.

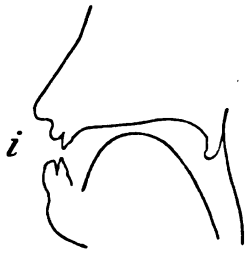

Fig. 7.

Fig. 8.

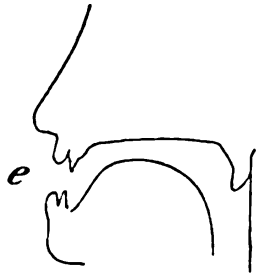

Fig. 9.



Fig. 10.

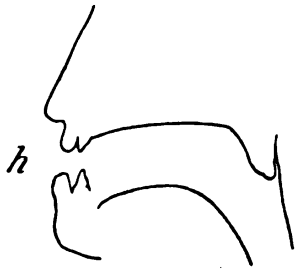

Fig. 11.

Fig. 12.



Fig. 13.

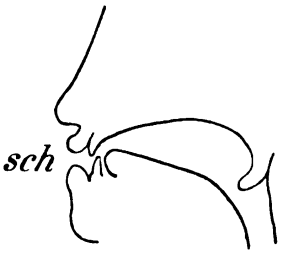

Generated on 2019-10-24 12:30 GMT / http://hdl.handle.net/2027/uc1.b3252758
Public Domain in the United States, Google-digitized / http://www.hathitrust.org/access_use#pd-us-google
Digitized by Google
Original from UNIVERSITY OF CALIFORNIA

weiche S hat Stimme, das scharfe entbehrt ihrer. Das Sch ist dem S in seiner Bildung ähnlich. Nur liegt die Zungenspitze etwas weiter von den Schneidezähnen entfernt, also tiefer im Munde und ist leicht nach aufwärts gerichtet, während die Lippen vorgestülpt sind. Das vordere Ch und das J entstehen folgendermaßen: Lippen nicht vorgestülpt, leicht geöffnet; Zungenspitze an den unteren Schneidezähnen, der darauffolgende Zungenteil gehoben und den oberen Schneidezähnen nahe; wenn nun die Luft durch diesen Engpaß getrieben wird, so entstehen die beiden Reibelaute Ch und J; der Unterschied zwischen ihnen ist, daß beim J die Stimme mitschwingt, während das Ch stimmlos ist. An der dritten Artikulationsstelle, also zwischen hinterstem Zungenrücken und der hinteren Rachenwand, entstehen als Explosivlaute das G und K, als Reibelaut das hintere Ch (wie im Worte „lachen").

Jede der drei Artikulationsstellen ist auch an je einem Nasenlaut beteiligt. Nehmen wir die „B-Stellung" ein, schließen jedoch die Nase vom Munde nicht ab, indem wir das Gaumensegel herunterhängen lassen, so entweicht die Luft aus der Nase und es entsteht ein M. Derselbe Vorgang bringt ein N hervor, wenn wir im zweiten Artikulationsgebiet die „D-Stellung" erzeugen. Das Ng endlich (wie im Worte „lange") entsteht als Nasallaut beim Verschluß zwischen hinterstem Zungenrücken und hinterer Rachenwand. Diese drei Laute heißen auch Resonanten, weil die an den betreffenden Artikulationsstellen anprallende Luft resonierend zurückgeschickt wird.

Es bleiben noch zwei einfache Laute zu besprechen, nämlich das L und R. Das L hat eine merkwürdige Entstehungsart. Die Zungenspitze legt sich fest an die vorderen Schneidezähne; der dadurch gebildete Verschluß wird aber nicht gesprengt, sondern die Luft entweicht rechts und links von der Zungenspitze durch die entsprechenden Mundwinkel.

Das R kann sowohl an der ersten als auch an der zweiten oder dritten Artikulationsstelle gebildet werden und ist dadurch charakterisiert, daß der betreffende Verschluß beim Luftdurchtritt aufgehoben und sodann wieder gebildet wird; das wiederholt sich einige Male und von der Anzahl dieser Phasen hängt es ab, ob das R mehr oder weniger schnarrend klingt. Das erste R, zwischen den Lippen gebildet, ist bei uns nur in der Silbe prrr gebräuchlich, die wir als Ausdruck des Schauerns ausstoßen. Das zweite, das sogenannte Zungen-R ist mehr den norddeutschen als den süddeutschen Dialekten eigen; unbedingt soll es von Schauspielern, Rednern und Sängern benutzt werden. Es entsteht auf die oben beschriebene Weise zwischen der Zungenspitze und den Schneidezähnen. Im dritten Artikulationsgebiet wird das Gaumen- und Zäpfchen-R gebildet, jenes, wenn der weiche Gaumen und der Zungengrund in „elastisch" unterbrochene Berührung kommen, dieses, wenn nur die herabhängende Uvula wiederholt in die Höhe gestoßen wird.

Generated on 2019-10-24 12:31 GMT / http://hdl.handle.net/2027/uc1.b3252758
Public Domain in the United States, Google-digitized / http://www.hathitrust.org/access_use#pd-us-google
Digitized by Google
Original from UNIVERSITY OF CALIFORNIA

Das C und das Z sind ein Laut mit zwei Schreibweisen (Zeit, Citrone) und bestehen aus einem T + einem stimmlosen S. Der einfachste Beweis wird sein, wenn Sie das Wort „Zeit" erst in der gebräuchlichen, dann in der folgenden Schreibweise lesen: Zeit, Tseit. Sie sprechen beide Male dieselben Laute.

Ebenso werden Sie das Q verstehen, wenn Sie folgendes Wort lesen: Kwecksilber. Sie sehen, es ist nichts anderes als ein K plus einem W.

Das X endlich ist K+S (Max, Maks).

Ich werde Ihnen jetzt einige Schemen zeigen, welche von Röntgenplatten abgepaust sind, die ich gemeinschaftlich mit dem Röntgenologen Dr. Martin Haudek ausgeführt habe. Zuerst der Unterschied zwischen Nasal- und Nicht-Nasallaut.

Ferner die Gestalt des Ansatzrohres bei Vokalen.

Schließlich noch einige Konsonanten.

V. Vorlesung (Über die künstliche Bildung der Sprachlaute).

Nach dem bisher Besprochenen wird es nicht schwer sein, Ihnen die künstliche Bildung der Laute zu erklären. Wir haben, vom Gehör abgesehen, zwei Sinne, die wir bei der Behandlung Taubstummer vor allem heranziehen werden. Das Gesicht und das Getast. Wenn wir einen Vokal oder einen Reibelaut mit Stimme sprechen, so sind die dadurch erzeugten Vibrationen fast im gesamten motorischen Sprachgebiet zu fühlen. Legen Sie, während ein Kollege A oder W sagt, die eine Hand an seine Brust, die andere an seinen Hals resp. den Mundboden, um die Stärke der Erschütterung zu spüren. Wollen Sie also einem Taubstummen die Vokale beibringen, so werden Sie ihm die betreffende Mundstellung zeigen und seine Hände, bevor Sie intonieren, an Ihre Brust und Ihren Hals legen. Sodann beginnen Sie den Laut zu bilden und fordern Sie den Taubstummen auf, Sie nachzuahmen. Bei entsprechender geistiger Entwicklung und gutem Willen des Pat. werden Sie schon in der ersten Sitzung das Gewünschte erzielen. Freilich wird der Laut nicht schön und voll klingen, er wird meist sehr hoch gesprochen; es wird dann Sache weiterer fleißiger Übung sein, den Pat. durch Imitieren des von ihm produzierten Lautes und des von Ihnen gesprochenen auf den Unterschied aufmerksam zu machen.

Die Bildung des festen Einsatzes stößt manchmal auf Schwierigkeiten. Dann drücken Sie den Bauch des Kindes kräftig nach innen und lassen Sie ihn in dieser Stellung intonieren; Sie werden so bald das gewünschte Resultat erreichen.

Eine Hauptregel ist, daß Sie für den Beginn der Behandlung den Pat. bei jedem Laute die Nase schließen; denn er weiß noch nicht, daß er sein Gaumensegel bei fast allen Lauten heben muß und das Erlernen dieser Aufgabe gehört zu den größten Schwierigkeiten. Es heißt nicht nur, dem Pat das

Digitized by Google
Original from UNIVERSITY OF CALIFORNIA
Generated on 2019-10-24 12:31 GMT / http://hdl.handle.net/2027/uc1.b3252758
Public Domain in the United States, Google-digitized / http://www.hathitrust.org/access_use#pd-us-google

willkürliche Bewegen des weichen Gaumens beizubringen, sondern man muß dieses Organ auch kräftigen. Das erreicht man durch das Zuhalten der Nase. Der Pat. ist dann gezwungen, sein Gaumensegel zu heben, wenn er die Sprechluft irgendwo hinausschicken will. Denn seine Nase ist verlegt und wenn der Gaumen schlaff herunterhängt, so liegt er mit der Uvula am Zungenrücken und versperrt so auch den Mund.

Als gute Unterstützung für die Behandlung des Gaumensegels habe ich die Elektrizität befunden. Ich habe, um sie möglichst lange einwirken zu lassen, folgenden Apparat konstruiert:

A und *B* sind zwei Rinnen, in welche die oberen und unteren Vorderzähne des Pat. einbeißen, um den Apparat zu fixieren. Sie sind durch die

Fig. 14.

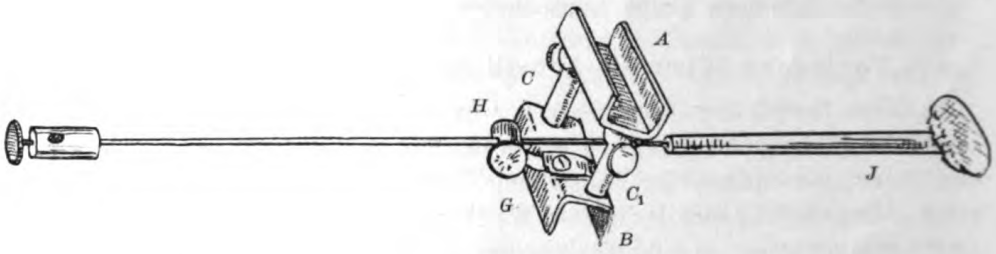

Teile *C* und C_1 miteinander verbunden. *C* und C_1 können je nach der Größe des Mundes des betreffenden Individuums verlängert oder verkürzt werden, da sie aus zwei Stücken bestehen, von denen das obere in dem unteren verschiebbar ist. Die Schrauben *D* und D_1 fixieren den Stand von *B*, wenn die nötige Höhe erreicht ist. *G* ist ein isoliertes Säulchen, durch dessen Öffnung *H* die Elektrode *J* verschoben werden kann. *J* ist bei *K* mit einer Elektrisiermaschine verbunden. *J* wird nun unter Kontrolle des reflektierten Lichtes soweit in den Mund vorgeschoben, bis es den weichen Gaumen erreicht und ihn in die Höhe hebt; es ist leicht biegsam, so daß wir ihm eine mehr minder aufsteigende Richtung geben können. Die zweite Elektrode, eine gewöhnliche Handelektrode, ergreift der Pat. und so kann er, ohne Bemühung des Wartepersonales, durch eine halbe Stunde und länger elektrisiert werden. Ich habe bei diesem Verfahren den Eindruck gewonnen, daß das Näseln, also das Herunterhängen des weichen Gaumens, viel schneller überwunden wird als ohne diese Methode.

Wenn Sie die Vokale eingeübt haben, können Sie zu den Umlauten übergehen. Diese entstehen, wenn Sie den Mund des Taubstummen aus der Stellung des ersten Vokals in die des zweiten bringen und ihm gleichzeitig die verschiedene Vibration fühlen lassen.

Generated on 2019-10-24 12:31 GMT / http://hdl.handle.net/2027/uc1.b3252758
Public Domain in the United States, Google-digitized / http://www.hathitrust.org/access_use#pd-us-google
Digitized by Google
Original from UNIVERSITY OF CALIFORNIA

Bei den Konsonanten wird man sich vor allem an die Explosivae heranmachen. Die des ersten Artikulationssystemes B und P wird man erreichen, wenn man den Pat. gleichzeitig Lippen und Nase zuhält. Läßt man dann die Lippen los, so sprengt die inzwischen im Munde gestaute Luft den Verschluß und es entsteht einer der beiden Laute; das P, wenn Sie die Lippen fester aufeinanderpreßten und dem Pat. zu verstehen gaben, daß er keine Stimme zu gebrauchen habe, das B unter den entgegengesetzten Bedingungen.

Beim D und T müssen Sie die Zungenspitze des Taubstummen an die Oberzähne bringen; das gelingt meist durch bloßes Zeigen, sonst führen Sie die Zunge mit einem Holzspatel und lassen Sie ihn die Explosion fühlen, welche ein von Ihnen gesprochenes D oder T hervorbringt. Die Intensität derselben nebst der Stimme beim D bildet den Unterschied zwischen den beiden Lauten.

Das G und K erzeugen Sie, indem Sie die Zungenspitze mit dem Spatel den Mundboden entlang tief zurückschieben, so daß der Zungengrund sich gegen die hintere Rachenwand stemmt. Das Lösen des Verschlusses resp. die Explosion lassen Sie den Pat. oberhalb Ihres Kehlkopfes und von Ihren Lippen fühlen.

Die Reiblaute werden nach demselben Prinzip hervorgerufen, indem man dem Betreffenden nebst der Stellung der Artikulationsorgane das lange gleichmäßige Ausfließen der Luft aus dem Munde zum Bewußtsein führt.

Das S erreicht man, wenn man ihn in einen vor die geschlossenen Zähne gehaltenen hohlen Schlüssel blasen läßt, wobei man die Nase natürlich zuhält und die Mundwinkel nach der Seite zieht.

Beim Sch werden Sie die Zungenspitze ein wenig in die Mundhöhle zurückdrücken und gleichzeitig die Lippe vorstülpen.

Für das L erzeugt man eine feste Artikulation zwischen oberen Schneidezähnen und Zungenspitze und zeigt dem Pat., daß dieselbe während des Lautes bestehen bleibt, während man ihn gleichzeitig die kräftige Vibration und das gleichmäßige Ausströmen der Luft fühlen läßt.

Beim R rate ich Ihnen, sich auf das Zungen-R nicht einzulassen. Das Gaumen-R genügt vollkommen und dieses erreichen Sie, wenn Sie, wie dies Liebmann empfiehlt, mit dem Zeigefinger des Kindes seine Zunge zurückschieben und nun mehrere Male hintereinander schnell stoßen. Gleichzeitig sprechen Sie ein R und lassen das Kind das Rollen oberhalb ihres Kehlkopfes fühlen.

Bei den Nasalen zeigen Sie dem Pat. das Vibrieren Ihrer Nasenflügel und daß die Luft zur Nase herauskommt.

Es gelingt bei halbwegs intelligenten Taubstummen in 2—3 Monaten, nicht nur die einzelnen Laute zu erzeugen, sondern auch zu Lautverbindungen überzugehen.

Digitized by Google
Original from UNIVERSITY OF CALIFORNIA
Generated on 2019-10-24 12:31 GMT / http://hdl.handle.net/2027/uc1.b3252758
Public Domain in the United States, Google-digitized / http://www.hathitrust.org/access_use#pd-us-google

Diese werden Sie ebenfalls systematisch zu üben haben. Erst kommt je ein Konsonant mit vorgesetztem Vokal (ab, eb, ib etc.), dann diese Laute in umgekehrter Reihenfolge (ba, be ... da, de ... etc.). Sodann wird aba, ebe, ibi, abe, abi, iba usw. trainiert. Die nächste Stufe bilden zwei Konsonanten mit je einem Vokal (babe, biba, bodu, bufi etc.). Diese letzte Übung fällt Taubstummen viel leichter als die Aussprache zweier Konsonanten mit nur einem dazwischen liegenden Vokale (bab, bid etc.). Sie werden da meistens hören, wie nach dem Schlußkonsonanten ein leichtes E nachklingt und werden, um das zu vermeiden, nach dem zweiten Konsonanten den Mund des Pat. sofort schließen müssen.

Sie werden nun zu einfachen, einsilbigen oder zweisilbigen Wörtern übergehen, indem Sie dem Kinde ein entsprechendes Bild zeigen.

Bald wird auch diese Schwierigkeit überwunden sein und der Pat. wird schon einzelne Begriffe mit ihrem Namen kennen. Zuerst sollen Hauptworte, dann Zeitworte im Infinitiv, daraufhin Adjektiva und Umstandsworte gelehrt werden.

Es folgen dann mehrsilbige Worte.

Als ein sehr notwendiges Hilfsmittel lehrt man den Kindern das Lesen der Schrift; man soll das möglichst spielend machen, indem man dem Kleinen einzelne Zettel gibt, je einen Buchstaben daraufschreibt und ihm den dazu gehörigen Laut nennt. Kommt man so allmählich zum Lesen von Worten, so hat man dadurch einen zweiten Weg, um das Bild des Wortes dem Gedächtnis des Kindes einzuprägen.

Zum Verständlichmachen von abstrakten Begriffen muß man vom Realen ausgehen. „Dieses Bild ist schön, jenes häßlich." „Jetzt bist du brav, gestern warst du schlimm." Man wird das aber nicht alles sprechen, da der Taubstumme in diesem Stadium noch keine Sätze bilden oder erfassen kann. Man muß vorher immer das Deuten zu Hilfe nehmen und nur das zu erklärende Wort sprechen resp. schreiben. Gut und schlecht wird man an Speisen demonstrieren, alt und jung an einem Greise und einem Kinde. Es gibt überhaupt nur einen Weg für die Taubstummenbildung, das ist die Anschauung.

Nach Erreichen eines gewissen Wortschatzes muß man zu Sätzen übergehen. Auch dafür ist das Lesen von großer Bedeutung. Sie werden dem Kinde einfache Bilder zeigen und einen erklärenden kurzen Satz dazu schreiben.

Die Zeiten kann man dem Kinde erklären, indem man z. B. das Bild eines Hundes zuerst versteckt und sagt: „Der Hund wird kommen." Dann läßt man den Hund heranhüpfen und sagt dazu: „Der Hund kommt." „Der Hund ist da, der Hund wird weggehen, der Hund geht weg, der Hund war da" wird unter entsprechender szenischer Begleitung veranschaulicht.

Ich habe Ihnen in dieser Vorlesung lediglich ein Schema für die Sprachausbildung eines Taubstummen geben können.

Digitized by Google
Original from UNIVERSITY OF CALIFORNIA
Generated on 2019-10-24 12:31 GMT / http://hdl.handle.net/2027/uc1.b3252758
Public Domain in the United States, Google-digitized / http://www.hathitrust.org/access_use#pd-us-google

Doch werden Sie an der Hand desselben und mit eigenem Nachdenken sich getrost an die Behandlung von Taubstummen heranmachen können und werden mit der nötigen Geduld sicher schöne Erfolge erzielen.

Es bleibt noch die prinzipielle Frage zu erledigen, inwieweit der Arzt zu dieser Behandlung überhaupt berufen ist.

Wenn ich Ihnen mitteile, daß bei uns in Österreich die Taubstummen erst mit dem vollendeten sechsten Lebensjahre in die Institute aufgenommen werden, so daß sie sechs Jahre in fast völliger geistiger Isoliertheit verbringen müssen, so werden Sie es als ein dankenswertes Unternehmen anerkennen, wenn sich der Arzt früher mit dem Pat. befaßt. Bedenken Sie auch, daß nicht alle Jahre der Kindheit in Bezug auf geistige Aufnahmsfähigkeit einander gleichen. Ich meine, daß die Taubstummen gerade die kostbarste Zeit davon verlieren, da ja normale Kinder sich bis zu ihrem siebenten Jahre einen Reichtum an Kenntnissen aneignen, wie er später in derselben Zeit kaum mehr zu erreichen ist. Ich meine die Kenntnisse der Sprache, vieler Begriffe und vieler praktischer Handlungen.

Der Arzt wird aber auch die Sprache besser entwickeln können, nicht nur weil er die inaktiven Sprachorgane früher zur Tätigkeit bringt, sondern weil er auch individualisierender vorgehen kann.

Sehr wichtig ist endlich, daß der Arzt sich mit dem Gehör befassen wird, während in den Taubstummenanstalten die Hörübungen noch immer nicht obligat sind.

Zum Schlusse noch einiges über das Ablesen vom Munde. Das wird der Taubstumme zugleich mit dem Sprechen erlernen, denn da er ja genau beobachten muß, wie der Mund des Arztes bei den einzelnen Lauten gestellt wird, kann er umgekehrt aus der betreffenden Mundstellung den Laut erkennen.

Ich glaube nicht, daß ein anderes System dafür notwendig ist, als das beim Erlernen der Laute angewendete. Sie werden je nach dem Stadium der Sprachentwicklung immer auch den Pat. anhalten, Ihnen das, was er sprechen kann, vom Munde abzulesen. Ein gut Teil davon muß erraten werden, doch kann dabei Übung ebenso viel erreichen, wie beim Lesen von Satzkürzungen in der Stenographie.

(Fortsetzung folgt.)

Vereinsberichte.

Österreichische otologische Gesellschaft.

Sitzung vom 31. Oktober 1910.

Vorsitzender: Politzer. — Schriftführer: Bondy.

Der Vorsitzende begrüßt die Versammlung und beglückwünscht in ihrem und in seinem Namen Prof. Urbantschitsch anläßlich seines 25jährigen Professorenjubiläums.

Generated on 2019-10-24 12:31 GMT / http://hdl.handle.net/2027/uc1.b3252758
Public Domain in the United States, Google-digitized / http://www.hathitrust.org/access_use#pd-us-google
Digitized by Google
Original from UNIVERSITY OF CALIFORNIA

Urbantschitsch dankt für die Ehrung.

Sodann hält der Vorsitzende einen warm empfundenen Nachruf auf weil. Prof. Schwartze, in welchem er die Verdienste des Verstorbenen um die Entwicklung der modernen Ohrenheilkunde und insbesondere um die Entwicklung der Otochirurgie würdigt.

Dr. Berlstein wird zum Mitgliede gewählt.

I. Bondy: **Carcinom des Mittelohrs.**

Der 53jährige Pat. litt seit Kindheit an rechtseitigem Ohrenfluß. Vor 14 Tagen plötzlich Ohrenschmerzen, Schwindel, Heiserkeit, rechtseitige Gesichtslähmung. Die Untersuchung ergab neben einer kompletten Facialislähmung Recurrenslähmung und Parese des weichen Gaumens derselben Seite. Das Ohr erfüllt von Granulationen, die Funktionsprüfung ergab vollständige Labyrinthausschaltung (Taubheit, kalorische Unerregbarkeit, Drehnystagmus von 12 respektive 2 Sekunden Dauer). Bei der Operation zeigte sich, daß die Granulationsmassen nicht nur Gehörgang und Paukenhöhle vollständig erfüllten, sondern auch in die Pyramide hineingewuchert waren und den N. facialis vollständig einhüllten. Da sich nach Abtragung des Labyrinths zeigte, daß die Tumormassen nach hinten und nach unten so weit reichten, daß an eine radikale Entfernung nicht zu denken war, wurde die Operation in diesem Stadium abgebrochen. Die histologische Untersuchung der Tumorteilchen ergab ein verhornendes Plattenepithelcarcinom mit papillärer Oberfläche, das in der Tiefe auf den Knochen übergegriffen und denselben zerstört hat; dementsprechend finden sich Knochensplitter in Krebszellen eingeschlossen.

Diskussion.

Politzer: Carcinome, die sich aus Granulationen im Mittelohre entwickeln, sind in der Literatur vielfach verzeichnet. Da in diesem Falle auch die Funktion des Labyrinthes ausgeschaltet ist, ist es wahrscheinlich, daß das Carcinom vom Mittelohr auf das Labyrinth übergegriffen hat. Politzer hat einen Fall beobachtet, bei welchem das Carcinom auf die Schnecke und von hier auf den inneren Gehörgang übergegriffen hat. Das Schneckenpräparat ist im Lehrbuch Politzers abgebildet.

II. Bárány: **Neue Methode zur Behandlung von postoperativen Stenosen.**

Bárány demonstriert zwei Fälle, in denen er bei Stenose des knöchernen Gehörganges nach Radikaloperation mittelst eines einfachen Verfahrens vollständige Ausheilung herbeigeführt hat.

Wenn bei der Radikaloperation die Epidermisauskleidung des knöchernen Gehörganges zerstört wird, kommt es in manchen Fällen zu starker Granulationsbildung vom Facialissporn, vom Tegmen und von der vorderen Gehörgangswand aus und es tritt eine Stenose im Bereiche des knöchernen Gehörganges ein, weil die von den Plastiklappen ausgehende Epidermis nicht genügend Kraft hat, um über die Granulationen rechtzeitig hinüber zu wachsen. Der eine der vorgestellten Fälle wurde seit 5 Jahren an unserer Klinik behandelt und 7mal operiert. Der zweite Fall wurde 2mal behandelt. In beiden Fällen konnte gerade nur noch eine Sonde durch die Stenose durchgeführt werden.

Meine Methode besteht nun darin, daß ich einen Gazestreifen von zirka 4 *cm* Länge und 2 *cm* Breite zunächst der Länge nach bis auf 1 *cm* Länge zusammenlege und dann einrolle. Dadurch entsteht ein ganz dünner, aber ziem-

Digitized by Google
Original from UNIVERSITY OF CALIFORNIA
Generated on 2019-10-24 12:31 GMT / http://hdl.handle.net/2027/uc1.b3252758
Public Domain in the United States, Google-digitized / http://www.hathitrust.org/access_use#pd-us-google

lich fester Körper, der nun infolge seiner Festigkeit in die Stenose sich leicht einführen läßt. Trotz seiner Festigkeit aber drainiert er. Allmählich kann man stärkere Streifen nehmen und unter diesen Streifen wandert auch die Epidermis auf die Granulationen über und schließlich kommt es zur Ausheilung. Die Behandlung dauert allerdings in der Regel viele Wochen, aber da diese Fälle tatsächlich sonst unheilbar erscheinen, so muß man wohl so viel Geduld aufwenden. Diese Streifen haben vor Laminaria den Vorzug, daß sie nicht starr sind; einfaches Hineinstopfen von Gaze kann in diesen Fällen nie helfen, weil es nie ordentlich ausfüllt. Docht hat zu wenig Körper und läßt sich deshalb nicht verwenden. Gummischläuche in dieser Dünnheit gibt es nicht oder sie sind zu biegsam, und ich kann sagen, daß mir diese zusammengedrehten Tampons das einzige Mittel zur konservativen Behandlung dieser Fälle zu sein scheinen.

Diskussion.

Alexander: Eine Gehörgangsstenose nach Radikaloperation kann sich nur bilden, wenn die Plastik nicht suffizient war oder wenn sich die Plastiklappen nach vorne gesenkt haben. Ich glaube, daß solche Fälle richtiger als Atresie des Mittelohres nach Radikaloperation zu bezeichnen sind.

Nachdem ich den Fall gesehen habe, muß ich ihn wohl in die Klasse der Fälle einreihen, in denen die Plastiklappen nicht in der intendierten Stellung angeheilt sind; offenbar ist es zu einer Taschenbildung gekommen. Der Beweis dafür wird darin liegen, daß, wie ich glaube, der Fall nicht dauernd geheilt bleibt.

Wenn die hintere obere knöcherne Gehörgangswand entfernt und der membranöse Gehörgangsschlauch durch die Plastikschnitte geteilt ist, bleibt nur die Gehörgangsmündung erhalten. Wenn nicht Sorge getragen wird, daß die Plastiklappen der Knochenwand angelagert bleiben, kommt es zur Senkung des oder der Lappen nach vorn und es entsteht eine Stenose (Skizze). Dieses Bild sehe ich an der Patientin. Aus der Beschreibung des Kollegen Bárány geht lediglich hervor, daß es ihm gelungen ist, die Stenose durch Tamponade zu beheben, das heißt die Plastiklappen der Knochenwand der Höhle zu nähern. Um sekundäre Änderungen in der Lage der Plastiklappen zu vermeiden, fixiere ich durch subcutane Nähte die Lappen in der richtigen Stellung. Bei der von Passow angegebenen Plastik wird ein Abheben des Lappens dadurch vermieden, daß durch eine Naht der Plastiklappen dem hinteren Wundrande genähert und hierdurch in der richtigen Stellung erhalten wird.

V. Urbantschitsch: Ich kann versichern, daß die Lappen ganz gut angewachsen waren. Ich habe den Fall das zweite Mal selbst operiert und durch lange Zeit vollständig freies Lumen gesehen, genau so wie in einem anderen Falle. Trotzdem kam es wieder zur Stenosierung.

Ruttin: Ich möchte sagen, daß es auch einen anderen Typus der Stenose gibt, der dadurch entsteht, daß vom Facialissporn aus starke Granulationsbildung erfolgt und die Granulationen mit anderen, von der vorderen unteren oder oberen Gehörgangswand aufschießenden zusammenkommen. Ich glaube, daß der vorgestellte Fall solch einen Typus repräsentiert. Es gelingt manchmal auch bei der gründlichsten Operation nicht, dieses Ereignis zu verhüten. Ich erinnere mich an einen Fall, den ich nachoperiert habe. Ich war ganz besonders vorsichtig und gründlich bei der Nachoperation vorgegangen und es blieb auch anfänglich alles in Ordnung. Dann trat plötzlich starke

Digitized by Google
Original from UNIVERSITY OF CALIFORNIA
Generated on 2019-10-24 12:31 GMT / http://hdl.handle.net/2027/uc1.b3252758
Public Domain in the United States, Google-digitized / http://www.hathitrust.org/access_use#pd-us-google

Granulationsbildung auf und ich war nicht imstande, der Stenose vorzubeugen. Ich habe drei oder vier solcher Fälle gesehen. Báránys Fall gehört zu diesen.

Biehl: Ich schließe mich da dem Kollegen Ruttin an. Es gibt zweierlei Typen von Stenosen: einen mehr gegen die äußere Muschel und einen mehr gegen die Tiefe zu ausgeprägten. Den Kollegen Bárány möchte ich bitten, statt der Gaze kleine Kautschukschläuche zu versuchen. In einigen Fällen, darunter bei einem Carcinom der Ohrmuschel, das ich seinerzeit hier demonstriert habe, haben sie sich mir sehr bewährt und es hat sich (auch in den anderen Fällen lag ein rezidivierender Prozeß, einhergehend mit Stenose, vor) ein Lumen gebildet. Nur möchte ich hervorheben, daß der Schlauch sehr lange liegen muß. Beim ersten Typus, wo die Granulationen von Facialis, der hinteren oberen und unteren Gehörgangswand kommen, geht es mit dem Schlauch nicht.

Gomperz: Was Biehl anregt, ist richtig, und ich kann erwähnen, daß ich die Behandlung mit Drains schon als Assistent Politzers geübt und im Jahre 1890 im Heitlerschen Zentralblatt beschrieben habe. Ich empfahl Drains von steigender Dicke. Sie dürften auch den Vorteil haben, daß in sie, nicht wie in die Gaze, Granulationen nicht hineinwachsen, wodurch eine Blutung beim Herausnehmen vermieden wird, während man sie zur leichteren Einführung mit einem aseptischen Fette (Mentholvaseline) bestreichen kann.

V. Urbantschitsch: Mit Rücksicht auf den von Biehl erwähnten Fall möchte ich bemerken, daß ich einen ähnlichen Fall vor acht Jahren beobachtet habe, in dem es mir gelungen ist, durch eine 4 bis 5 Monate dauernde Behandlung mit Kautschukschläuchen bleibenden Erfolg zu erzielen. Beiderseits war nach Jahren zwar etwas Verengerung, aber vollkommen freies Lumen vorhanden.

Bing erinnert daran, daß Politzer seinerzeit statt der Laminaria Hohlkegel aus Hartkautschuk in steigender Dicke zur Behandlung derartiger Stenosen empfohlen hat, die auch vermöge ihres Lumens Eiterabfluß ermöglichten.

III. Bárány demonstriert einen Patienten, bei dem er wie in 4 anderen Fällen bei der Operation aus der **Thrombose des Emissars** die Sinusthrombose diagnostizierte. Bárány empfiehlt statt der Probeincision des Sinus die Durchschneidung des Emissars nach Herauspräparierung desselben aus dem Knochenkanal. Ist das Emissar thrombosiert, so ist es höchstwahrscheinlich auch der Sinus. Blutet das Emissar in vollem Strahl, so kann eine wandständige Thrombose vorhanden sein. In diesen Fällen gibt diese Untersuchung ebenso wenig Aufschluß wie die Punktion oder Incision des Sinus, denn auch diese beiden Methoden lassen die wandständige Thrombose meist nicht erkennen. Die Probeincision des Sinus ist deshalb weniger empfehlenswert, weil sie eigentlich kein diagnostischer Eingriff ist, sondern den Blutleiter zumindest temporär vollkommen ausschaltet, während die Durchschneidung des Emissars dies nicht bewirkt. Der Wert der neuen Methode wird durch den demonstrierten Fall ins richtige Licht gerückt. Hier bestand vor der Operation Temp. 38·3, ein Periostalabsceß, keine Druckempfindlichkeit in der Gegend des Emissars oder der Jugularis. Bei der Operation fand sich ein perisinuöser Absceß, die Sinuswand war verändert. Mit Rücksicht auf das geringe Fieber, das Fehlen von Schüttelfrost und von Metastasen hätte ich mich zur Probeincision nicht entschlossen, sondern das weitere Verhalten abgewartet. Die Freilegung und Durchschnei-

Digitized by Google
Original from UNIVERSITY OF CALIFORNIA
Generated on 2019-10-24 12:31 GMT / http://hdl.handle.net/2027/uc1.b3252758
Public Domain in the United States, Google-digitized / http://www.hathitrust.org/access_use#pd-us-google

dung des Emissars aber ergab vollständige Thrombose, daher konnte ich sofort die Jugularis unterbinden und den Sinus ausräumen. Hätte das Emissar voll geblutet, so hätte ich natürlich nichts weiteres zu tun gehabt.

Diskussion.

Frey: Der Wert dieser Maßnahme ist mir nicht ganz klar, denn wenn das durchschnittene Emissar nicht blutet, muß der Sinus nachher doch inzidiert werden, und wenn es blutet, kann es sich noch immer um eine wandständige Thrombose handeln und man müßte doch noch incidieren. Es sprechen dagegen dieselben Gründe, die gegen die Probeaspiration mit der Spritze sprechen, die wir ja auch aufgegeben haben.

Leidler: Meiner Ansicht nach kommt bei dieser Methode außer diesem Nachteil noch der Umstand in Betracht, daß das Emissar nicht zu selten sehr weit hinten aus dem Knochen heraustritt, so daß man den Knochen weithin freilegen muß. Ich erinnere mich an ein Präparat, wo das Emissar anderthalb Zentimeter hinter dem Sinus aus dem Knochen heraustrat.

Politzer: Ich möchte bemerken, daß Fälle von lokalisierter Thrombose des Emissars ohne Thrombose des Sinus transversus in der Literatur bekannt sind. Allerdings sind diese Fälle sehr selten.

Bárány: Solche Fälle, wie sie Politzer erwähnt, habe ich nie gesehen, sie gehören sicherlich zu den größten Seltenheiten.

IV. Ruttin: **Abgelaufene Labyrintheiterung mit vollständiger Ossifikation des Labyrinthes, Totalaufmeißelung, Labyrinthoperation, Heilung.**

A. C., 22 Jahre alt, aus Saloniki. Vor 12 Jahren Schmerzen und Ausfluß aus dem Ohre. Vor 6 Monaten starker Schwindel. Bei der Aufnahme Befund einer chronischen Mittelohreiterung rechts, kein Fieber, kein Erbrechen, kein Schwindel, etwas spontaner Nystagmus nach der gesunden Seite, totale Taubheit, keine kalorische Erregbarkeit, kein Fistelsymptom auf dem erkrankten Ohre. Nach Drehung nach rechts Nystagmus nach links 25", nach Drehung nach links, Nystagmus nach rechts 20".

Ich fand bei der Totalaufmeißelung ein haselnußgroßes Cholesteatom und schritt dann zur Labyrinthoperation nach Neumann. Es war aber kein Bogengang auffindbar, sondern nur eine kompakte Knochenmasse. Die Sonde drang ins ovale Fenster nur bis zu einer sehr geringen Tiefe ein und auch bei der Eröffnung des Promontoriums stieß ich auf keinen Hohlraum und es floß kein Liquor ab.

In den nächsten zwei Tagen nach der Operation Spuren von Nystagmus nach der gesunden Seite, minimaler Schwindel, aber heftiges Ohrensausen. Der Patient ist heute tadellos geheilt, seine einzige Beschwerde ist noch etwas Ohrensausen.

In der Literatur sind nur wenig Fälle von totaler Labyrinthverknöcherung beschrieben. Darunter der erste histologisch untersuchte Fall von Politzer.

Obzwar ich die Bogengänge verknöchert fand, habe ich die Labyrinthoperation weitergeführt, da ich nicht wissen konnte, ob nicht im Vestibulum oder in der Schnecke noch infektiöses Materiale vorhanden sei. Außerdem ist interessant, daß so lange noch nach der Operation Ohrensausen bestand, ferner daß die Drehreaktion (offenbar wegen der Länge der Labyrinthausschaltung) beiderseits nahezu gleich war.

Generated on 2019-10-24 12:31 GMT / http://hdl.handle.net/2027/uc1.b3252758
Public Domain in the United States, Google-digitized / http://www.hathitrust.org/access_use#pd-us-google
Digitized by Google
Original from UNIVERSITY OF CALIFORNIA

Diskussion.

Alexander: Ich möchte den Kollegen um die Indikation zur Labyrinthoperation in diesem Falle bitten.

Ruttin: Wenn der Patient nicht reagiert, total taub ist und die Radikaloperation notwendig ist, so machen wir gleichzeitig die Labyrinthoperation. Die Klinik, ferner auch Neumann und andere vertreten diese Indikation.

Alexander: Ich glaube nur, daß man da zum Resultate kommen müßte, daß man in jedem Falle von Taubheit und Unerregbarkeit des Labyrinths unabhängig von den klinischen Erscheinungen zur Labyrinthoperation schreiten muß. Da würde man in sehr vielen Fällen die Labyrinthoperation ausführen, wo keine absolute Notwendigkeit vorhanden ist. Mein Standpunkt ist, zu operieren, erstens wenn im Labyrinth Eiter ist, und zweitens die Gefahr besteht, daß der Eiter gegen die Schädelgruben fortgeleitet wird. Daß dies richtig ist, was ich sage, zeigt, daß Ruttin hier neugebildete Knochen gefunden hat.

V. Urbantschitsch: Ich möchte mich dieser Anschauung nicht anschließen. Wir haben sehr traurige Erfahrungen gehabt, wenn wir bei totaler Labyrinthausschaltung bloß die Radikaloperation ausführten, indem die Meningitis sich später einstellte. Was schaden wir denn bei einem Falle von vollständiger Taubheit und Unerregbarkeit, wenn wir das Labyrinth aufmachen? Im Anfange habe ich ja auch einen konservativeren Standpunkt gehabt, man wird aber zum radikaleren Standpunkt getrieben, wenn man die Fälle sieht, in denen die Meningitis eintritt und dann auch eine rasch vorgenommene Labyrinthoperation zu spät kommt.

Biehl: Seit wann ist Pat. taub, seit wann hat er Schwindel?

Ruttin: Schwindel hat Pat. vor 6 Monaten gehabt, seit wann er taub ist, kann doch niemand sagen. Die einseitige Taubheit kann Pat. und bei Mangel der hiezu nötigen Mittel auch sein Hausarzt nicht konstatieren.

Biehl: Es ist ja möglich, daß ein bereits abgelaufener Prozeß vorliegt.

Politzer: Ich glaube, daß diese Frage noch nicht spruchreif ist. Diejenigen, die für die Labyrinthoperation eintreten, auch wenn keine komplikatorischen Symptome bestehen, gehen ja vom richtigen Standpunkte aus, daß man durch rechtzeitiges Eingreifen das Weiterschreiten des Prozesses gegen das Schädelinnere verhindern kann. Hierbei wird man nicht vermeiden können, daß man ein in Ausheilung begriffenes oder, wie in dem demonstrierten Falle, ein mit Verknöcherung ausgeheiltes Labyrinth entfernt.

Es muß aber noch durch die Erfahrung festgestellt werden, ob und wie oft nach Labyrinthoperationen, wo vorher keine komplikatorischen Symptome bestanden, durch die Operation selbst letale Komplikationen hervorgerufen werden.

Zahlreichere Beobachtungen als bisher werden diese Frage entscheiden.

V. Urbantschitsch: Ich möchte bemerken, daß das auch die Erwägung ist, von der wir ursprünglich ausgegangen sind. Aber da wir gesehen haben, daß die Operation gut vertragen wurde, und vielleicht außer einem einzigen Falle, in dem die Meningitis möglicherweise dadurch zustande kam, jeder Fall geheilt wurde, sind wir langsam zu diesem Standpunkt gekommen. Ich sage nicht, daß sich das immer so verhalten muß. Solche Fälle, wie Politzer sie nennt, haben wir auch hier gesehen. Pat. hat sich nicht operieren lassen und ist gesund geworden. Wenn ich aber zu wählen habe, traue ich mich nicht zu warten, bis die Meningitis beginnt.

Digitized by Google
Original from UNIVERSITY OF CALIFORNIA
Generated on 2019-10-24 12:31 GMT / http://hdl.handle.net/2027/uc1.b3252758
Public Domain in the United States, Google-digitized / http://www.hathitrust.org/access_use#pd-us-google

Ruttin: Gelegentlich der Indikationsstellung für die Jugularisunterbindung hat Alexander den Satz geprägt, daß wir den Komplikationen nicht nachlaufen sollen, und hier verlangt er, daß wir der Komplikation nachlaufen sollen, noch dazu einer so gefährlichen wie der Meningitis, und verlangt die Operation erst dann, wenn bereits Symptome der Komplikation vorhanden sind. Wenn man mir den Vorwurf macht, daß ich vielleicht in dem einen oder anderen Falle operiert habe, wo die Labyrinthoperation nicht unbedingt notwendig gewesen sei, so gebe ich das zu. Wie will Alexander in jedem Falle entscheiden, ob die Labyrinthitis progressiv ist oder nicht, ob im Labyrinth Eiter allein, Granulationen oder Bindegewebe vorhanden sind und ob nicht irgendwo in einem nahezu ausgeheilten Falle doch noch ein virulenter Eiterherd vorhanden ist. Wir haben kein anderes Merkmal für eine diffuse Labyrintheiterung als die vollständige Ausschaltung der Funktion. Ich habe bereits in Budapest auf Grund meiner Statistik meinen Standpunkt dargetan. Schon damals hatte ich 100 Fälle, heute ca. 130.

Ich habe damals gesagt, daß, wenn man die mit oder ohne Operation letal verlaufenen Fälle betrachtet, man mir vielleicht einen einzigen Fall werde vorhalten können, bei dem möglicherweise die Labyrinthoperation geschadet hätte. Ich kenne aber die Statistik der früheren Jahre und weiß, daß wir viele Fälle verloren haben, und zwar so manchen, wo wir nach der Radikaloperation durch die Meningitis überrascht wurden, zu jener Zeit, wo wir die Labyrinthdiagnostik und die Labyrinthoperation noch nicht so ausgebildet hatten. Wenn wir dagegen heute nur einen einzigen Fall unter 100 verloren haben, so spricht dies am besten für unseren jetzigen Standpunkt. Wenn wir die Radikaloperation bei nicht ausgeschaltetem Labyrinth machen, haben wir bei der Komplikation noch einen Indikator und die nächste Etappe im Krankheitsbild ist die diffuse eitrige Labyrinthitis mit Verlust der Funktion. Bei ausgeschaltetem Labyrinth haben wir keinen Indikator, der nächste Schritt der Krankheit ist bereits die Meningitis.

Alexander: Nach meiner Ansicht ist die Labyrintheiterung vollkommen von den endokraniellen Eiterungen und Entzündungen verschieden. Unter den endokraniellen Erkrankungen heilen ja manche ohne Operation aus. Aber das ist eine so verschwindende Minderzahl der Fälle, daß sie für unsere operativen Indikationen gar nicht in Betracht kommt. Das, was mich bei der Labyrintheiterung immer von vornherein abgehalten hat, Indikationen scharf zu setzen, ist die eindeutige Tatsache, daß eine ungeheure Zahl von Labyrintheiterungen dauernd spontan ausheilt. In einer Taubstummenanstalt stellt ja die größte Mehrzahl der durch eine Erkrankung Ertaubten doch nichts anderes als ausgeheilte Labyrintheiterungen dar. Man kann mir sagen, das sind von Meningitis aus indicierte Eiterungen. Ich weiß nicht, ob der Einwand gelten kann. Aber in jeder Anstalt sind Fälle nach Scharlach und Masern. Ich will mich hier darauf nicht einlassen, einen Standpunkt zu halten oder zu verwerfen. Aber für mich war immer diese Tatsache maßgebend und ich glaube, daß alle Beobachter diese Tatsache bestätigen.

V. Urbantschitsch: Was Alexander sagt, ist richtig, aber er sieht bei den Taubstummen nur die Fälle, die am Leben geblieben sind, die zugrunde gegangenen kommen dabei nicht in Betracht. Wieviel Prozent von den Verstorbenen diese Überlebenden darstellen, ist nicht zu bestimmen.

Ruttin: Gegen Alexander möchte ich erstens einwenden, daß es unter den histologisch untersuchten Taubstummen eine große Reihe gibt, bei denen

Digitized by Google
Original from UNIVERSITY OF CALIFORNIA
Generated on 2019-10-24 12:31 GMT / http://hdl.handle.net/2027/uc1.b3252758
Public Domain in the United States, Google-digitized / http://www.hathitrust.org/access_use#pd-us-google

an eine wirkliche Labyrintheiterung nicht zu denken ist, sondern eine seröse Labyrinthitis oder Cholesteatomtaubheit vorliegt (Siebenmann, Nager). In einer anderen Reihe ist allerdings eine Labyrintheiterung vorhanden gewesen, aber es handelte sich ja um lauter nichtoperierte Fälle. Hätte man in diesen Fällen die Radikaloperation allein vorgenommen, so wäre sicherlich ein Teil an der Meningitis zugrunde gegangen. Ich sage nicht, daß man jeden Fall von Labyrintheiterung unter allen Umständen operieren muß, nur darf man nicht in einem solchen Falle die Radikaloperation allein wagen.

Bárány: Ich habe bei der Untersuchung eines größeren Taubstummenmaterials nur sehr selten doppelseitige Labyrinthzerstörung nach Masern oder Scharlach gesehen und sicherlich liegt hier kein ungeheures Materiale vor, wie Alexander behauptet.

V. Ruttin: **Über Stauungspapille bei intrakraniellen Komplikationen.**

R. K., 21 Jahre, war bis vor 2 Jahren stets gesund. Damals erkrankte er an Scharlach, angeblich ohne Ohreiterung. Vor 5 Wochen Schmerzen im rechten Ohr, vor 4 Wochen Ohrenfluß. Nach Sistieren der Eiterung Schmerzen und Schwellung hinter dem Ohr, kein Schwindel, kein Erbrechen.

Bei der Aufnahme zeigte er das Bild einer akuten Otitis und Mastoiditis. Die Labyrinthprüfung ergibt nichts besonderes.

Bei der Aufmeißelung (26. II.) fand ich den pneumatischen Warzenfortsatz im Innern größtenteils zerstört, die Erkrankung des Knochens ging bis zum Sinus, den ich in großer Ausdehnung freilegen mußte. Während der obere Teil des Sinus blau gefärbt und prall gefüllt war, zeigte sich der untere Teil bis nahe am Bulbus mit Granulationen bedeckt und sah vollständig komprimiert aus. Freilegung und Unterbindung der gut gefüllten Jugularis. Incision in den komprimierten Sinus: Die Wände liegen aneinander, die Innenfläche derselben ist vollständig glatt, ein Thrombus ist nicht vorhanden, nach Lüftung der aneinander liegenden Wände starke Blutung von oben und von unten. Tamponade. Wundversorgung.

9 Tage post operationem klagt Pat. über Schmerzen im Kopf und rechtem Auge. Die Untersuchung des Augenhintergrundes (O. Ruttin) normal. Im Urin kein Eiweiß, kein Zucker.

Etwa 3 Wochen später entwickelte sich eine Stauungspapille beiderseits, die heute in eine sekundäre Atrophie übergegangen ist.

Ich wollte Ihnen noch einen zweiten ähnlichen Fall vorstellen, kann Ihnen aber nur die Krankengeschichte mitteilen, da die betreffende Pat. verreisen mußte.

S. Z., 35 Jahre alt. Pat. erkrankte im Anschluß an eine vor 10 Wochen durchgemachte Influenza mit Schmerzen im linken Ohr. Angeblich hat nie Ohrenfluß bestanden, seit 3 Wochen Schmerzen hinter dem Ohr, kein Schwindel, kein Erbrechen.

Bei der Aufnahme (27. VI.) sah man das Bild einer Mucosusotitis.

Bei der Operation (29. VI.) fand ich eine große Zerstörung im Proc. mast., die die Freilegung des Sinus, bis zu dem der erkrankte Knochen reichte, nötig machte. Der Sinus war eigentümlich graubläulich verfärbt. Aus der Einmündungsstelle des Emissars mäßige Blutung.

Am dritten Tage post operationem Erbrechen, Temperatursteigerung, Pulsverlangsamung (52).

Generated on 2019-10-24 12:31 GMT / http://hdl.handle.net/2027/uc1.b3252758
Public Domain in the United States, Google-digitized / http://www.hathitrust.org/access_use#pd-us-google
Digitized by Google
Original from UNIVERSITY OF CALIFORNIA

Interner Befund (Dr. Kühnel) negativ. Neurologischer Befund (Prim. Infeld) bis auf Klopfempfindlichkeit des Schädels Empfindlichkeit der supra- und infraorbitalen Nerven, Druckempfindlichkeit der Augäpfel und angedeuteten Kernig negativ. Augenhintergrund (O. Ruttin) beiderseits normal.

Ich fand bei der Jugularisunterbindung das Gefäß daumendick, prall gefüllt. Etwa im mittleren Teil des Sinus sigmoideus fand sich ein zirka 1 *cm* langer, grauroter Thrombus. Nach Entfernung desselben blutete es im kräftigen Strahl von oben und unten. Tamponade. Wundversorgung.

Am nächsten Tage linkseitige Abducensparese.

7 Tage später ist die Abducensparese geringer, dagegen eine linkseitige Facialisparese aufgetreten.

Augenhintergrund (O. Ruttin): Venen beiderseits erweitert und geschlängelt, links mehr als rechts, Sehnerv leicht grau, der Nerv deutlich radiär gestreift, beiderseits merkliche Niveaudifferenz zwischen der Umgebung und der Papille und links mäßige Exsudatbildung, besonders den Lauf der unteren Venen unterbrechend und begleitend. Die Paresen und Kopfschmerzen gingen langsam zurück und Pat. konnte am 19. X. die Klinik geheilt verlassen. Nur am Sehnerv bestand noch eine in Rückbildung begriffene Stauungspapille.

Ich habe Ihnen die Krankengeschichte nicht vollständig mitgeteilt und kann Ihnen auch die genaue Statistik über die Stauungspapille bei den intrakraniellen Komplikationen noch nicht vorlegen, doch habe ich mit meinem Bruder zusammen schon seit 3 Jahren systematisch nahezu alle intrakraniellen Komplikationen unserer Klinik beobachtet und er hat den Augenhintergrund genau untersucht. Soviel kann ich bereits jetzt sagen, daß das Resultat unserer Untersuchung mit den in der Literatur niedergelegten Ansichten bezüglich des Wertes der Stauungspapille für die Diagnose der otogenen Komplikationen nicht ganz übereinstimmt.

Die Schlüsse, die wir aus unseren Beobachtungen ziehen mußten, sind folgende: Die Stauungspapille ist bei Hirnabsceß selten, bei Sinusthrombose anscheinend nur unter ganz bestimmten Voraussetzungen vorhanden, und zwar, wenn man bei gut gefüllter Jugularis und freiem Bulbus die Jugularis unterbindet. Es scheint dies, wie schon Jansen bemerkt, vielleicht auf Stauung im Sinus petrosus zu beruhen. Dafür würde neben den angeführten Fällen noch sprechen, daß in den von uns beobachteten 2 oder 3 Cavernosusthrombosen Augenhintergrundveränderungen stets vorhanden waren.

Bei der otogenen Meningitis kommt eine Neuritis optica nicht allzu selten vor.

Vergleicht man damit die Häufigkeit der Fundusveränderungen bei nicht otitischen Erkrankungen der hinteren Schädelgrube, zum Beispiel Kleinhirntumoren, basaler tuberkulöser Meningitis etc., so muß man zu dem Schlusse kommen, daß das Vorhandensein einer Stauungspapille in einem fraglichen Falle eher gegen als für eine otitische Komplikation spricht.

Die vielfache Verschiedenheit der Statistiken ist nicht nur darauf zurückzuführen, daß oft letal ausgegangene Fälle ohne Sektionsbefund mitgerechnet wurden, sondern, daß andrerseits, wie Hausmann, der Assistent an einer Augen- und Ohrenklinik war, richtig bemerkt, der Augenhintergrundbefund oft von nichtgeschulten Ohrenärzten aufgenommen und nur vom Augenarzt nachkontrolliert wurde. Hausmann weist auch darauf hin, wie schwer die Deutung des Füllungszustandes der Venen des Fundus ist.

Digitized by Google
Original from UNIVERSITY OF CALIFORNIA
Generated on 2019-10-24 12:31 GMT / http://hdl.handle.net/2027/uc1.b3252758
Public Domain in the United States, Google-digitized / http://www.hathitrust.org/access_use#pd-us-google

Diskussion.

V. Urbantschitsch erwähnt, daß er einen privaten Fall gehabt hat, wo nach der Jugularisunterbindung (bei vollkommen freiem Bulbus) eine Stauungspapille auftrat, die nunmehr 6 Monate anhält. Pat. ist sonst ausgeheilt.

Leidler fragt, warum Ruttins Standpunkt bezüglich des Wertes der Stauungspapille sich von dem bisherigen so wesentlich unterscheiden solle, da man ja auch jetzt den Standpunkt vertrete, daß sie eher für Tumor als für otogenen Absceß spreche.

Ruttin erwidert, daß in der vor kurzem erschienenen Statistik von Körner und Takabatake dieser Standpunkt nicht in solchem Maße vertreten ist, trotzdem sie der Stauungspapille gegenüber allen anderen Statistiken den geringsten Wert beimißt. Es scheint also in der Literatur doch nicht alles so zu sein, wie Leidler glaubt. Die Amerikaner geben an, daß 62% der otitischen Komplikationen Stauungspapille haben. Ihre Statistik stammt von Percy Friedenberg und stützt sich auf ein Material, bei dem die Diagnose wegen der mangelnden Sektion und oft auch aus anderen Gründen nicht vollständig sichergestellt werden konnte. Ich möchte bemerken, daß es unter Umständen schwer zu entscheiden ist, ob eine Stauungspapille besteht oder nicht. In einem Falle von ausgedehntem Schläfelappenabsceß glaubte zum Beispiel mein Bruder eine Stauungspapille konstatieren zu sollen, machte sich aber selbst Vorbehalte bei der Diagnose, die er am nächsten Tage rektifizierte, indem er das Bestehen einer anatomischen Anomalie konstatierte. In einem zweiten Falle unserer Beobachtung bestand ein Kleinhirnabsceß. Mein Bruder diagnostizierte eine Augenhintergrundveränderung, ähnlich einer Stauungspapille und sprach den Verdacht auf eine albuminurische Veränderung aus. Tatsächlich fand sich eine Albuminurie von großer Intensität, die diese Augenhintergrundsveränderung verursacht hat.

Politzer möchte erwähnen, daß Delstanche 50% Stauungspapille bei otitischen Komplikationen gefunden hat.

VI. Ernst Urbantschitsch: **Elephantiasis der Ohrmuschel auf lymphangiomatöser Grundlage.**

Bei dem 4jährigen Mädchen Adele T., das bis September 1909 stets otologisch normal gewesen sein soll, begann um diese Zeit eine Vergrößerung des linken Lobulus auriculae. Nach einiger Zeit begann auch die ganze übrige Ohrmuschel zu wachsen, so daß schließlich zwischen rechter und linker Ohrmuschel eine Längendifferenz von 1 *cm* bestand; der linke Lobulus war um 6 *mm* länger, um 12 *mm* breiter und um 7 *mm* dicker als der rechte. Dieser Zustand blieb von Januar bis April 1910 stationär; zu dieser Zeit trat eine Schwellung der linken Wange hinzu, die von Doz. Dr. H. v. Haberer (Klinik v. Eiselsberg) als Lymphangiom bezeichnet wurde.

Es dürfte kaum einem Zweifel unterliegen, daß die Größenzunahme der linken Ohrmuschel ebenfalls lymphangiomatöser Natur war und seinen Ausgang von einer Infektion des Ohrringloches nahm. (Pat. trug seit 3 Jahren Ohrringe.)

Nach einem fruchtlosen Versuch einer Besserung des Zustandes durch Kompressionsbehandlung entschloß ich mich zu einer Galvanopunkturtherapie. Ich führte eine feine Nadel in das Gewebe des linken Lobulus, legte eine breite Plattenelektrode als Anode an die rechte Hand an und ließ den gal-

Digitized by Google
Original from UNIVERSITY OF CALIFORNIA
Generated on 2019-10-24 12:31 GMT / http://hdl.handle.net/2027/uc1.b3252758
Public Domain in the United States, Google-digitized / http://www.hathitrust.org/access_use#pd-us-google

vanischen Strom in einer Stärke von 0·1—0·3 Milliampere durch etwa 10 Mi-

Fig. 1.

Fig. 2.

Elephantiasis der Ohrmuschel
vor der Behandlung. nach der Behandlung.

nuten passieren. Ich nahm diese Behandlung durch zirka 3 Monate dreimal wöchentlich vor, wobei ich die Einstichstelle und -Richtung stets wechselte. Auf diese Weise gelang es mir, nicht allein der Ohrmuschel ein fast völlig normales Aussehen zu geben, sondern auch das Lymphangiom der Wange zur Rückbildung zu bringen. Die beigegebenen Photographien vor und nach der Behandlung sprechen wohl am besten für den Erfolg.

Fig. 3.

Gesundes Ohr.

VII. Frey: Demonstration von 2 Fällen von **familiärer Otosklerose.**

Wie Ihnen bekannt ist, wurde gerade in der letzten Zeit die Meinung häufiger geäußert, daß wir es bei der Otosklerose nicht mit einer primären Erkrankung des schalleitenden Apparates zu tun haben, sondern daß hier eine mindestens gleichzeitige Affektion des inneren und mittleren Ohres vorliegt, bei der sogar die erstgenannte das Primäre und Wichtigere sei. Diese von Manasse aus anatomischen, von Kalenda aus klinischen, von Hammerschlag aus statistischen Gründen aufgestellte Behauptung scheint immer mehr an Boden zu gewinnen. Es war mir deshalb sehr interessant, diese beiden Fälle unter-

Generated on 2019-10-24 12:31 GMT / http://hdl.handle.net/2027/uc1.b3252758
Public Domain in the United States, Google-digitized / http://www.hathitrust.org/access_use#pd-us-google
Digitized by Google
Original from UNIVERSITY OF CALIFORNIA

suchen zu können, und ich will über sie nur kurz referieren, da eine ausführliche Besprechung des Befundes von einem Herrn meiner Abteilung demnächst erscheint.

Die beiden Pat. sind Halbbrüder, das heißt Söhne einer Mutter, aber von verschiedenen Vätern. Der eine ist 12, der andere 14 Jahre alt. Bei beiden wurden seit ungefähr 2 Jahren Anzeichen von Schwerhörigkeit bemerkt.

Die Untersuchung ergab in beiden Fällen das typische normale Trommelfellbild mit rosenrotem Schimmer in der Promontorialgegend. Beim jüngeren ist dieses Bild allerdings gelegentlich durch auftretende Retraktionen etwas gestört. Ich füge aber gleich bei, daß Luftdusche und Katheterismus zwar die Retraktion beseitigen, aber das Gehör nicht beeinflussen.

Bei beiden besteht hochgradig verlängerte Knochenleitung, negativer Rinne, Hinaufrücken der unteren Hörgrenze, ansehnliche Herabsetzung der Hörschärfe für Flüstersprache, subjektive Geräusche und Progression des Krankheitsbildes.

Es handelt sich hier zweifellos um eine typische Otosklerose von familiärem oder „hereditär-degenerativem" Charakter, die hier noch in ihren Anfängen zu beobachten ist und ausschließlich die Zeichen einer Schalleitungsaffektion an sich trägt.

Daraus ergibt sich, daß wir in diesen beiden und wahrscheinlich in sehr vielen Fällen die Annahme einer vom Schallperzeptionsapparat ausgehenden Erkrankung bei der Otosklerose nicht anerkennen können.

Bei dieser Gelegenheit möchte ich gleich erwähnen, wie ich hier die Knochenleitung geprüft habe, da ich jetzt eine Methode hierzu verwende, die sich mir sehr gut bewährt und rationeller sein dürfte als der einfache Schwabachsche Versuch.

Wie bekannt und in letzter Zeit wieder von Edelmann hervorgehoben, schwingt eine Stimmgabel ganz verschieden rasch ab, wenn sie lose gehalten in der Luft schwingt oder wenn ihr Stiel mit festen Körpern in Kontakt ist. Dies ist einer der Einwände, die man gegen die vergleichende Prüfung der Knochen- und Luftleitung erhoben hat.

Ferner ist es klar, daß die Zahlendifferenzen, die wir beim Vergleich der verkürzten oder verlängerten Knochenleitung mit der normalen gewinnen, eine andere Bedeutung haben als die Differenzen, die wir für die Luftleitung finden, da wir das eine Mal den Ablauf der Luftamplituden, das andere Mal den Ablauf der Knochenamplituden messen. Sie wissen ja, daß man aus diesem Grunde gegen den Rinneschen Versuch Einspruch erhoben hat.

Untersuchungen, die Kollege Heschl an meiner Abteilung über die Beziehungen der Größe der Verkürzung der Luftleitung zu der gleichzeitigen Verlängerung der Knochenleitung anstellte, haben deutlich gezeigt, daß die bisherige Methode keine klaren Verhältnisse geben kann.

Ich messe deshalb die Knochenleitung jetzt so, daß ich die Stimmgabel, die auf dem Warzenfortsatz des Pat. abgeklungen ist, vor meinen Gehörgang bringe (normales Ohr) und nun die Zeit notiere, die verstreicht, bis der Ton der Branchen für mich in der Luftleitung erlischt. Wenn ich einmal für eine bestimmte Stimmgabel und für ein bestimmtes Ohr die Zeitdifferenz für die Knochen- und Luftleitung als Konstante festgestellt habe (sie beträgt für mein rechtes Ohr mit dieser Stimmgabel 21 Sek. und ist natürlich nichts anderes als meine normale „Rinne"-Differenz), so kann ich aus dem Vergleich dieser Konstante mit der „Knochenluftzahl" die eventuelle Verlängerung oder Ver-

Digitized by Google
Original from UNIVERSITY OF CALIFORNIA
Generated on 2019-10-24 12:31 GMT / http://hdl.handle.net/2027/uc1.b3252758
Public Domain in the United States, Google-digitized / http://www.hathitrust.org/access_use#pd-us-google

kürzung der pathologischen Knochenleitung ohne weiteres bestimmen, wobei ich vollständig gleichartige, mit der Luftleitungsdifferenz vergleichbare Zahlen gewinne. Außerdem erspare ich die weitere Anstellung des Rinneschen Versuches. Ich werde mir demnächst erlauben, ausführlicher über diese Methode und deren theoretisches Interesse zu sprechen.

Diskussion.

Bárány: Frey hat richtig bemerkt, daß, wenn man die Knochenleitung des Pat. mit der eigenen vergleicht, man keine exakten Resultate erhält, weil man selber das Ende der Knochenleitung nicht sehr gut bestimmen kann. Nun glaubt er, daß er eine exaktere Bestimmung dadurch herbeiführen kann, daß er nur den Pat. die Dauer der Knochenleitung bestimmen läßt und die Daue. des Abklingens an der eigenen Luftleitung mißt. Sicherlich ist aber der Patr viel weniger zuverlässig und diese Methode wird daher, wie ich glaube, ebensowenig exakte Resultate liefern wie die anderen.

V. Urbantschitsch: Bei unseren Otosklerosen haben wir eine ganze Reihe von Fällen gesehen, bei denen wir auch bei der genauesten Untersuchung im Labyrinth nichts gefunden haben. Wie sich das Labyrinth im weiteren Verlaufe der Otosklerose verhält, braucht ja heute nicht erörtert zu werden. Ich bin überzeugt, daß wohl auch andere Kollegen bei Otosklerose intaktes Labyrinth gefunden haben.

Frey: Ich hatte tatsächlich mit dieser Demonstration die Absicht, gegenüber neuerdings vertretenen Theorien, die eine gleichzeitige primäre Erkrankung des inneren und mittleren Ohres bei der Otosklerose annehmen, den Beweis zu liefern, daß es Fälle von echter familiärer Otosklerose gibt, die auch im früheren Stadium eine reine Affektion des Schalleitungsapparates darstellen, dies insbesondere, da ja zum Beispiel Hammerschlag die Ansicht vertritt, daß zum mindesten die familiäre (hereditär-degenerative) Otosklerose mit der angeborenen Labyrinthschwerhörigkeit und Taubstummheit eine „nosologische Einheit“ bildet.

Herrn Bárány muß ich natürlich recht geben, wenn er sagt, daß die Stimmgabelprüfung nie ganz exakt sein kann, ich glaube aber doch eine wesentliche Fehlerquelle zu eliminieren und auch in anderer Beziehung rationeller vorzugehen. Im übrigen werde ich mir das nächste Mal erlauben, eine Stimmgabel zu zeigen, die ich jetzt zur Untersuchung der Knochenleitung verwende und die gewisse Nachteile der gewöhnlichen Stimmgabel nicht besitzt.

Fröschels: Zur Frage der Ätiologie der Otosklerose wird man, wie ich glaube, auch das von mir angegebene Kitzelsymptom berücksichtigen müssen. Die Sensibilität des äußeren Gehörganges schwindet ganz proportional dem Gehör, wie ich und andere an Fällen nachweisen konnten, die auf einem Ohr eine benignere, auf dem anderen eine malignere Otosklerose hatten. War nun auch das eine Ohr länger erkrankt als das andere, so hat doch das schlechtere immer die stärkere Herabsetzung des Kitzelgefühles gezeigt. Diese Abnahme ist nach meinem bisherigen Studium durch die Veränderungen im Mittelohr nicht zu erklären. Denn abgesehen davon, daß wir uns schwer denken können, daß immer ein neuer otosklerotischer Plaque auf den sensiblen Nerven drückt, sind auch genügend Fälle bekannt, bei denen die ausgebreiteteren otosklerotischen Veränderungen das bessere Ohr betrafen. So beschreibt zum Beispiel Siebenmann einen Fall von doppelseitiger Sklerose, bei dem das Ohr, welches 150 *cm* Flüstersprache hatte, genau solche Veränderungen aufwies

Digitized by Google
Original from UNIVERSITY OF CALIFORNIA
Generated on 2019-10-24 12:31 GMT / http://hdl.handle.net/2027/uc1.b3252758
Public Domain in the United States, Google-digitized / http://www.hathitrust.org/access_use#pd-us-google

wie das andere, das nur 5 *cm* Flüstersprache hatte. Die Fixation des Stapes kann wohl auch nicht zur Erklärung der Abnahme des Kitzelgefühls herangezogen werden, da ja in der Stapesmembran nur ein äußerst schwaches Nervenendchen verläuft. Ich glaube also, daß wir durch das Kitzelsymptom vom Mittelohr weggewiesen werden, ohne allerdings heute in der Lage zu sein, eine Erklärung für die Otosklerose zu finden.

Frey: Wir haben bei beiden Pat. den Kitzelreflex untersucht, dieser Untersuchung aber in diesen Fällen keinen besonderen Wert beigelegt, da ja Fröschels selbst angibt, daß die absolute Reflexgröße nicht maßgebend ist, sondern nur der Vergleich mit der anderen, besseren Seite. Dieser Vergleich war hier unausführbar, da ja bei beiden Individuen beide Ohren nahezu gleich stark affiziert sind. Mit der Schwerhörigkeit kann der Kitzelreflex ja direkt nichts zu tun haben. Seine Alteration kann doch nur eine Folge trophischer Störungen sein, geradeso wie die von Bing zuerst festgestellte Anomalie der Ceruminalabsonderung bei Otosklerose.

VIII. O. Beck: **Syphilis papulosa der Ohrmuschel und derbes Infiltrat derselben, Papeln im äußeren Gehörgang, Otitis med. supp. subacuta.** (Demonstration der Moulage.) **E.-H. 606 injiziert.**

Der Pat. hatte im Dezember 1909 Lues akquiriert. Hernach 20 Hg-Salicylinjektionen. Im Juli demonstrierte ich den Kranken in dieser Gesellschaft, weil er am Tragus und im äußeren Gehörgang erodierte Papeln zeigte. Nach 10 Asurolinjektionen und lokaler Calomelapplikation am Ohre schwanden die Erscheinungen mit Ausnahme der Papeln im Gehörgang, was ich durch den steten Reiz des über die Papeln fließenden Mittelohreiters erklärte. Am 12. VIII. wurde der Pat. neuerlich ins Spital aufgenommen und zeigte folgendes Bild: Exulcerierte Papeln am linken Ohre, die ganze Ohrmuschel gerötet, geschwollen, nässend. Organisierte Papeln am linken Ohrläppchen. Nässende Papeln im äußeren Gehörgang. (Demonstration der Moulage.) Kronengroße, scharf umschriebene Plaque an der Unterlippe. Plaque an der linken Tonsille. Die ganze Zungenspitze ist von exulcerierten Papeln bedeckt. Eine Gruppe von Papeln lateral vom linken Mundwinkel. Therapie: 5 Einreibungen ohne sichtbaren Erfolg. Stark secernierende Mittelohreiterung. Am 19. VIII. injizierte ich E.-H. 606 0·5 *g* intramuskulär.

5 Tage später war die Rötung und Schwellung der Ohrmuschel geschwunden, ebenso die Schleimhautplaques, an deren Stelle grauweiße Epithelhaufen zu sehen sind, zwischen denen teils normale Schleimhaut, teils stark injizierte Gefäße sich befinden.

Am 30. VIII., also 11 Tage nach der Injektion, sind sämtliche Erscheinungen geschwunden.

Interessant ist das Verhalten der Mittelohreiterung, die bereits 3 Monate bestand.

Mit der Rückbildung der luetischen Efflorescenzen ließ auch die Intensität der Eiterung nach und 9 Tage nach der Injektion war der äußere Gehörgang vollkommen gereinigt, keine Spur von Eiter. Im Trommelfell eine trockene Perforation von Linsengröße in der Tubengegend.

Ob es sich hier um einen syphilitischen Prozeß im Mittelohre gehandelt hat, läßt sich nicht entscheiden, weil der Beweis hiefür, der Nachweis der Spirochaete aus dem Mittelohreiter, nicht gelingt. Am naheliegendsten ist es, daran zu denken, daß der Mittelohrprozeß eine Sekundärinfektion vom Nasopharynx darstellt (Plaque an der Unterlippe, linke Tonsille). Durch ein

Digitized by Google
Original from UNIVERSITY OF CALIFORNIA
Generated on 2019-10-24 12:31 GMT / http://hdl.handle.net/2027/uc1.b3252758
Public Domain in the United States, Google-digitized / http://www.hathitrust.org/access_use#pd-us-google

Schwinden des primären Krankheitsherdes im Nasenrachenraum kann zwanglos das Sistieren der 3 Monate alten Eiterung erklärt werden, welche zur Zeit der ersten Rezidive einsetzte.

Nach den bisherigen Beobachtungen sind Papeln im äußeren Gehörgang recht selten. So fand Desprès unter 1200 Syphilitikern nur 5 Fälle mit nässenden Papeln im äußeren Gehörgang, Bruck spricht unter 4000 Ohrenkranken 30mal Syphilis als Ursache der Ohraffektion an, darunter 5mal Papeln des äußeren Gehörganges.

Es ist aber anzunehmen, daß solche Fälle doch nicht so selten sind, nur müßte man, um diesbezüglich einen Einblick zu bekommen, Pat. im sekundären Syphilisstadium systematisch durchuntersuchen.

IX. O. Beck: **Luetische Perforation im knöchernen Septum nasi. Ozaena. Ehrlichinjektion.**

25jähriger, mittelgroßer, eher schwächlicher, polnischer Jude mit Lues hereditaria. Wassermann positiv.

Die Nase des Kranken ist mit harten, übelriechenden Borken erfüllt. Im knöchernen Septum eine kronenstückgroße Perforation mit rauhen, aufgeworfenen Rändern. Injektion 0·7 *g* intramuskulär. Am 2. Tage Fieber, nicht über 38·5°, Schmerzen in der Glutäalgegend und den unteren Extremitäten erträglich. Jeden 2. Tag wurde die Nase untersucht. 10 Tage nach der Injektion waren die Borken weniger hart und der Foetor e nasi deutlich geringer. Nach Reinigung mit Paraffin sah man: die rauhen Knochenränder waren geschwunden und längs des Perforationsrandes befanden sich junge, hellrote Granulationen. Nach weiteren 12 Tagen Beobachtungszeit sistierte der Foetor e nasi gänzlich, die Borkenbildung war minimal, jedoch nicht ganz verschwunden. Die Granulationen bedeckten sich mit Epidermis.

Pat. wurde, mit dem Erfolge sehr zufrieden, entlassen. Ein neuerlicher Blutbefund zeigte wieder deutlich positiven Ausfall, ebenso wie vor der Injektion.

X. O. Beck: **Über isolierte Ausschaltung des Nervus vestibularis bei mit E.-H. 606 behandelten Syphilitikern. (Herxheimersche Reaktion im Octavusgebiete.)**

Gestatten Sie mir, meine Herren, daß ich heute nur ganz kurz in Form einer vorläufigen Mitteilung Ihnen über einige ganz merkwürdige Phänomene berichte, die ich in mehreren Fällen im Anschluß an eine Hatainjektion am Nervus vestibularis auftreten sah. Es handelt sich um 4 Fälle, welche alle die gleichen Erscheinungen zeigten und von denen ich zwei vor der Injektion zu untersuchen Gelegenheit hatte.

Der erste Fall betrifft eine Prostituierte, die ich erst 5 Wochen nach der Behandlung zum ersten Male sah. Wegen heftigen Schwindels, Erbrechen und Gleichgewichtsstörungen suchte sie die Klinik auf. Das genaue Datum des Beginnes ihrer Beschwerden kann die wenig intelligente Pat. nicht angeben, doch hatte sie schon früher, also vor der Behandlung, Sausen im linken Ohre, mit dem sie auch schlecht hörte. Die objektive Untersuchung ergab: Herabsetzung der Hörweite links auf $1^1/_2$ *m*, rechts auf 3 *m* (mit Lärmapparat geprüft), Trommelfelle beiderseits ohne pathologische Veränderungen. Rinne beiderseits positiv, bei starker Herabsetzung der Luft- und besonders der Kopfknochenleitung.

Sehr starker Nystagmus von vestibulärem Charakter nach rechts. Bei Veränderung der Kopfstellung fällt Pat. stets im Sinne der langsamen Komponente.

Digitized by Google
Original from UNIVERSITY OF CALIFORNIA
Generated on 2019-10-24 12:31 GMT / http://hdl.handle.net/2027/uc1.b3252758
Public Domain in the United States, Google-digitized / http://www.hathitrust.org/access_use#pd-us-google

Der linke Vestibularapparat ist auf kalorische Dreh- und galvanische Reize gänzlich unerregbar.

Aus dieser Unerregbarkeit des Vestibularapparates bei sicher erhaltenem Gehör ergibt sich strikte die Diagnose „isolierte Erkrankung des N. vestibularis", ein Krankheitsbild, das Ruttin erschlossen und durch erfolgreiche Fahndung nach einem solchen Falle erwiesen hat.

Nach ungefähr 10 Tagen waren die subjektiven Beschwerden allmählich geschwunden und nach Ablauf dieser Zeit stellte sich die typische Reaktion des Vestibularapparates auf alle Reize wieder ein.

Bei jenen 2 Pat., die ich wegen Schwerhörigkeit vor der Ehrlichbehandlung untersuchte, war der Beginn ihrer Erscheinungen 3 Stunden bis 3 Tage nach der Injektion. Der eine dieser Kranken hatte eine beiderseitige chronische Mittelohreiterung mit Reduzierung des Gehöres bis auf 2 *m*, der andere Pat. bot auf Grund der Stimmgabeluntersuchung das Bild der labyrinthären Schwerhörigkeit.

Auf dem schlechteren Ohre war bei beiden Kranken bei erhaltenem Gehör (Báránys Lärmapparat) der Vestibularapparat total ausgeschaltet.

Nach ungefähr 10 Tagen stellte sich wieder die normale typische Reaktion ein.

Eine einwandfreie Erklärung für dieses Phänomen der isolierten, einseitigen Ausschaltung der Vestibularnerven zu geben, ist nicht leicht und wir müssen verschiedene Eventualitäten erwägen.

Es könnte sich erstens um eine vorübergehende, toxische Neuritis des N. vestibularis handeln, wie sie von Ruttin auch einseitig auf rheumatischer Basis beschrieben wurde und nach Salicylmedikation innerhalb 14 Tagen schwand, und wie sie Leidler wahrscheinlich nach einer Intoxikation beobachtete. Voss hat in allerletzter Zeit in Eulenburgs Encyklopädie einen analogen Fall publiziert. Auch kann ich zurzeit nicht entscheiden, ob das Arsen oder die Lues als solche als Ursache angesprochen werden kann. Denn Bárány hat vor 2 Jahren einen Fall von isolierter Erkrankung des N. vestibularis auf luetischer Basis beschrieben und Bondy hat heuer aus unserer Klinik in dieser Gesellschaft einen ähnlichen Fall demonstriert, der noch nicht mit 606 behandelt wurde. Auch Neumann verfügt zurzeit über einen hierher gehörigen, ebenfalls nicht mit Ehrlich injizierten Patienten.

Andrerseits liegt der Gedanke nicht fern, daß es sich bei meinen Fällen um analoge Erscheinungen handeln könnte, wie sie mit Arsacetin bei weißen Mäusen festgestellt wurden. Wie bekannt sein dürfte, konnte Ehrlich durch Injektion von Arsacetin bei weißen Mäusen Kreis- und Tanzbewegungen hervorrufen, die denen der echten japanischen Mäuse ganz ähnlich sind, weshalb Ehrlich diese Tiere „künstliche Tanzmäuse" nannte.

Nach den Untersuchungen von R. Krause wurde das innere Ohr dieser künstlichen Tanzmäuse ohne pathologische Veränderungen gefunden und Alexander und Kreidl schlossen, obwohl sie bei der gewöhnlichen Tanzmaus die Medullarkerne des Octavus als normal bezeichneten, die Möglichkeit allerfeinster Veränderungen in den Kernen oder im zentralen Verlauf der Nerven nicht aus.

Paul Röthig hat nun in seiner schönen Arbeit über das Zentralnervensystem von mit Arsacetin behandelten Mäusen den Beweis erbringen können, daß Degenerationen im Nervus vestibularis bestünden, analog wie bei den echten japanischen Tanzmäusen, worauf Voss neuerdings in Basel 1908 auf-

Digitized by Google
Original from UNIVERSITY OF CALIFORNIA
Generated on 2019-10-24 12:31 GMT / http://hdl.handle.net/2027/uc1.b3252758
Public Domain in the United States, Google-digitized / http://www.hathitrust.org/access_use#pd-us-google

merksam machte. Um nun die Frage zu entscheiden, ob diese Vestibularisdegeneration als das anatomische Substrat für die in der Drehbewegung sich äußernde Orientierungsstörung angesprochen werden darf, hat Röthig mit einer feinen Nadel von oben her den Vestibularis verletzt. Die histologischen Bilder dieser Mäuse glichen denen der künstlichen Tanzmäuse. Diese Tierversuche in Analogie mit den Erscheinungen bei meinen Patienten zu bringen, schien mir auch deshalb sehr plausibel, weil Röthig auch zeigen konnte, daß schon normalerweise ganz geringfügige Affektionen im Vestibularisgebiet bei weißen Mäusen vorkommen. Und von meinen 4 Patienten litten 2 an labyrinthärer Schwerhörigkeit, besaßen daher keinen ganzen normalen Vestibularapparat, und in jenen 2 Fällen, wo eine doppelseitige, chronische Eiterung bestand, ist eine, wenn auch klinisch nicht nachweisbare Schädigung des Vestibularisgebietes bei so stark reduziertem Hörvermögen nicht auszuschließen.

Diese Überlegungen werden aber dadurch ziemlich hinfällig, daß uns Prof. Ehrlich auf unseren Bericht hin mitteilte, er hätte nach Injektionen von E.-H. 606 bei weißen Mäusen nie Tanzbewegungen etc. gesehen. Auch mein Chef, Herr Prof. Urbantschitsch, konnte sich, als ich ihm das erste Mal über diese Phänomene berichtete, für die Erklärung als toxische, transitorische Neuritis nicht recht erwärmen und hielt es für wahrscheinlicher, daß es sich um lokale Schwellungszustände in diesem Nervengebiete handle, und veranlaßte mich, dahin nachzuforschen, ob nicht nach Injektionen von E.-H. 606 starke Herxheimerreaktionen bei solchen Patienten auftreten. Noch bevor wir Herrn Prof. Ehrlich von dieser Deutung der isolierten Vestibularisausschaltung in Kenntnis setzten, traf ein Brief von Ehrlich an meinen Chef ein, in dem er unter anderem schrieb: „Bei der von Ihnen beobachteten Ausschaltung des N. vestibularis könnte es sich vielleicht um ein Analogon der Herxheimerschen Reaktion handeln, die durch lokale Schwellung ihren Ausdruck findet und daher Nervenschädigungen auszuüben vermag. Das ist auch die Hauptgefahr bei den schweren Fällen von Tabes und Paralyse."

Wie viel, meine Herren, diese Erklärung für sich hat, lehrte uns ein Fall, den ich einige Tage später zu beobachten Gelegenheit hatte. Es handelte sich um eine Pat. der Abteilung Ehrmann, die mir vom Herrn Assistenten Doktor Königstein, dem ich für sein liebenswürdiges und bereitwilliges Entgegenkommen recht herzlich danke, zur Untersuchung wegen ihrer Beschwerden (starker Schwindel, Gleichgewichtsstörungen etc.) geschickt wurde. Das Mädchen hatte vor 1 Monat eine Injektion mit E.-H. 606 bekommen und weil die Lues nicht in der gewünschten Weise zurückging, wurde die Injektion wiederholt. Vier Stunden nach der zweiten Injektion trat ein starker Herxheimer auf und gleichzeitig — man könnte fast sagen in derselben Minute — setzte die isolierte Ausschaltung des Vestibularnerven ein, und zwar auf dem besser, aber nicht normal hörenden Ohre. Am anderen Ohre wurde vor Jahren wegen einer chronischen Mittelohrentzündung eine Totalaufmeißelung vorgenommen. Die Operationshöhle war zur Zeit meiner Untersuchung nicht ausgeheilt.

Wie immer man sich das Zustandekommen einer Herxheimerreaktion erklären mag (Toxinwirkung etc.), einerlei, ob man annimmt, sie entstehe dort, wo Spirochaeten deponiert sind, oder dort, wo bereits luetische Manifestationen sich finden, das eine steht fest und das ist auch histologisch nachgewiesen, daß man es am Orte der Reaktion stets mit Schwellungszuständen zu tun hat.

So wären die von mir beobachteten Fälle als Herxheimersche Reaktion im Gebiete des Octavus zu deuten, wobei auch nicht zu vergessen ist, daß

Digitized by Google
Original from UNIVERSITY OF CALIFORNIA
Generated on 2019-10-24 12:31 GMT / http://hdl.handle.net/2027/uc1.b3252758
Public Domain in the United States, Google-digitized / http://www.hathitrust.org/access_use#pd-us-google

wir es mit einem in einem Knochenkanal verlaufenden Nerven zu tun haben. Allerdings ist der erste meiner Fälle (Prostituierte) durch Herxheimer nicht ganz leicht zu erklären.

Mein Beobachtungsmaterial stammt von der Klinik Finger und Riehl und der Abteilung Ehrmann, denen ich für die freundliche Überlassung der Fälle bestens danke.

Die genaueren Details und die Bedeutung dieser Phänomene für die Pathologie der Ohrsyphilis werde ich mir demnächst ausführlich zu publizieren erlauben, so daß jene Herren, welche diesem Thema ihr Interesse entgegenbringen, nähere Aufschlüsse erhalten.

Anmerkung während der Korrektur: In der Wiener med. Wochenschrift, 1910, Nr. 44, finde ich eine Arbeit von Frankl-Hochwart, worin er das Bild der isolierten Vestibularnervenausschaltung als „Menièresche Apoplexie ohne Hörstörung" beschreibt.

XI. O. Beck: **Labyrinthäre Schwerhörigkeit mit Menièreschen Symptomen (3 Fälle), mit E.-H. 606 behandelt.**

Fall I. Vor 26 Jahren Lues. Seit 14 Jahren Augenmuskellähmung. Im Februar dieses Jahres kam der Pat. wegen starkem Ohrensausen, zeitweise auftretendem Schwindel und Schwerhörigkeit in meine Beobachtung und bot das klinische Bild der labyrinthären Schwerhörigkeit. Am 15. IX. wurde der Kranke behufs Behandlung mit Ehrlich auf die Ohrenklinik aufgenommen.

Status otolog.: Rechts: Konv.-Spr. 1·5 *m*, Fl.-Spr. 15 *cm* } (mit Lärmapparat
Links: „ „ 5 *m*, „ „ 1 *m* } geprüft).

Weber nach links lateralisiert, Rinne beiderseits positiv bei starker Verkürzung der Luft- und besonders der Kopfknochenleitung. Augenbefund (Dr. O. Ruttin): Nicht sehr häufige Kombination von rechtseitiger Oculomotorius- und linkseitiger Abduzensparese (Kernlähmung).

Am 16. X. wurde E.-H. 606 0·45 *g* intramuskulär in neutraler Lösung injiziert. Hernach Temperatur nicht über 37·3, Injektionsstelle reaktionslos, ziehende Schmerzen in den unteren Extremitäten.

Abgesehen von der subjektiven Besserung, über die der Pat. ganz spontan berichtete, hat sich bis heute keine starke Schwindelattacke mehr wiederholt, die höchst unangenehmen, oft schmerzhaften Parästhesien an der linken Ohrmuschel sind geschwunden. Am 26. X. ergab die Funktionsprüfung:

Links: Konv.-Spr. 9 *m*, Fl.-Spr. 4 *m* }
Rechts: „ „ 8 *m*, „ „ 2 *m* } mit Lärmapparat untersucht.

Die Wassermannsche Reaktion zeigte am 1. X. positiven Ausfall (Prot.-Nr. 19.916 der Klinik Finger), am 24. X. lautete der Blutbefund: schwach positive Reaktion auf Lues latens suspect. (Prot.-Nr. 20.880).

Fall II. V. N., 45 J., vor 20 Jahren Lues. Psoriasis linguae. Wassermann positiv. Schwindel, Ohrensausen, besonders rechts, Klingen in den Ohren. Beide Labyrinthe reagieren.

Hörweite mit Lärmapparat: {Rechts: 20 *cm* Konv.-Spr., Fl.-Spr. 0
{Links: 1 *m* „ „ „ „ 0.

Am 17. X. Injektion E.-H. 606 in neutraler Lösung intramuskulär.

26. X. Pat. hört am linken Ohre 7 *m* Konversationssprache, 1 *m* Flüstersprache, am rechten Ohre $^1/_2$ *m* Konversationssprache, keine Flüstersprache.

Bei diesem Kranken ist ein deutlicher Effekt nur auf dem linken Ohre

Digitized by Google
Original from UNIVERSITY OF CALIFORNIA
Generated on 2019-10-24 12:31 GMT / http://hdl.handle.net/2027/uc1.b3252758
Public Domain in the United States, Google-digitized / http://www.hathitrust.org/access_use#pd-us-google

zu sehen. Die Hörverbesserung am rechten Ohre ist zu gering, um mit Sicherheit von einem Erfolg sprechen zu können, da ja spontane Schwankungen in der Hörweite und geringe Fehlerquellen bei der Untersuchung nicht sicher auszuschließen sind. Wassermann: 24. X. positiv. Ohrensausen und Schwindel bis heute geringer, aber nicht gänzlich geschwunden.

Fall III wurde durch die Injektion nicht im geringsten beeinflußt. Die Schwindelattacken stellen sich in denselben Intervallen und mit derselben Intensität ein wie früher. Auch am Gehör ist keine Veränderung zu konstatieren. Der Pat. selbst fühlt sich eher etwas schlechter. Ich möchte daher raten, bei Menièrefällen sehr vorsichtig zu sein und eventuell nur geringe Dosen (0·4 *g*) zu injizieren.

Diskussion.

Biehl: Wie die Herren wissen, sind die Reaktionen im Garnisonsspital geprüft worden und haben laut Verordnung des Korpskommandos alle mit Ehrlich behandelten Pat. im Hause zu liegen. Ich habe auch einige Fälle, darunter solche mit Menière in Beobachtung und möchte bezüglich des Menière die Erfahrungen des Kollegen Beck bestätigen und gleich ihm bei Menière zur Vorsicht raten. Ausführlicher Bericht über die Ehrlichbehandlung im Garnisonsspital Nr. 1 werden Doerr, Matauschek und Knopf in der nächsten Sitzung der Gesellschaft für innere Medizin erstatten.

Bücherbesprechungen.

Die Anatomie der Taubstummheit. Herausgegeben im Auftrage der Deutschen otologischen Gesellschaft von Prof. Dr. Alfred Denker (Erlangen). 7. Lieferung, 1910. Verlag von J. F. Bergmann, Wiesbaden. Preis 18 Mk.

Der vorliegende Band, der allzu bescheiden den Namen „Heft" führt, bringt eine reiche Fülle von Beiträgen, die für das Studium der Taubstummheit wertvoll erscheinen.

I. Den Reigen eröffnen Quix und Brouwer, die über einen Fall von kongenitaler Taubstummheit eingehende Untersuchungen angestellt haben. Die Gehörorgane bearbeitete Quix. In diesem Falle scheint das vollständige Fehlen des Nervus cochlearis und des peripheren Ganglion von besonderem Interesse. 13 herrliche farbige Abbildungen führen eine Auswahl der mikroskopischen Schnitte vor. Es handelt sich hier durchwegs um Aufnahmen mit dem mikrophotographischen Apparat von Zeiss auf Farbenplatten von Lumière, wodurch die besondere Schönheit der Bilder ihre Erklärung findet. Es ist zwar auch eine „Erklärung zu den Tafeln" beigegeben, doch fehlen leider alle Buchstaben in den Bildern.

Das Gehirn zu diesem Fall wurde von Brouwer untersucht, der seine Befunde durch sehr hübsche Zeichnungen illustriert. Einen besonderen Wert erlangen diese dadurch, daß zum Vergleiche meist die entsprechenden normalen Hirnschnitte an die Seite gestellt sind. Aus den eingehenden Befunden sei hier nur hervorgehoben, daß in dem vorliegenden Falle eine Zerstörung der peripheren Gehörfasern und der primären Octavuskerne vorlag. Die primäre Läsion ist von einer Degeneration nach oben gefolgt.

Generated on 2019-10-24 12:31 GMT / http://hdl.handle.net/2027/uc1.b3252758
Public Domain in the United States, Google-digitized / http://www.hathitrust.org/access_use#pd-us-google
Digitized by Google
Original from UNIVERSITY OF CALIFORNIA

II. Uffenorde untersuchte einen Fall von Taubstummheit mit totaler Verödung des Mittelohres nach Eiterung mit Residuen von umschriebener Labyrinthentzündung am runden Fenster und hochgradiger Atrophie des Nervus cochlearis. Verfasser kannte den Fall nicht persönlich, sondern erhielt die Präparate zur Untersuchung. Der Bemerkung, daß Verfasser der erste war, der histologisch das Bestehen einer circumscripten Labyrinthentzündung beim Menschen zeigen konnte (Passow und Schäfer, Beiträge etc., Bd. III), liegt wohl ein Übersehen der analogen Befunde Ruttins (Passow und Schäfer, Beiträge etc., Bd. I) zugrunde.

Trotzdem die allerdings spärliche Anamnese besagte, daß der 60jährige Mann von Geburt taubstumm war und Gehörreste nicht bestanden haben sollen, konnte Verfasser zeigen, daß es sich um eine erworbene Taubstummheit handelte. Drei sehr gelungene Abbildungen illustrieren die Befunde.

III. Schönemann liefert einen wertvollen Beitrag zur pathologischen Anatomie der kongenitalen Taubheit. In der Basalwindung der linken Schnecke dieses Falles fand Verfasser ein von der Lamina spiralis ossea ausgehendes, in das Lumen des knöchernen Schneckenkanales völlig frei hineinragendes Osteom. Die Hauptveränderungen beim rechten Gehörorgan fanden sich ausschließlich in der Schnecke und im Sacculus. 12 fein ausgeführte Abbildungen in Crayondruck (von Obernetter in München) bilden die prächtige Beigabe dieser Arbeit.

IV. Zum Schlusse gibt Denker eine Einteilung der Taubstummheit und eine Zusammenstellung der verwertbaren Taubstummenohrbefunde. Wenn sich Denker auch noch als Anhänger der Einteilung in angeborene und erworbene Taubstummheit bekennt, so läßt er doch durchblicken, daß er kein fanatischer Anhänger dieses Einteilungsprinzips ist und eventuellen anderen Vorschlägen zugänglich erscheint, wie aus seinen Bemerkungen: „Nach dem Gesagten kann ich mich vorläufig mit den Vorschlägen Hammerschlags noch nicht befreunden“ (pag. 52) sowie: „Ich bin mit Siebenmann der Ansicht, daß wir wenigstens vorläufig, so lange kein Vorschlag vorliegt, der uns mit Sicherheit aus den vorhandenen Schwierigkeiten herausführt, an der bisher gebräuchlichen Einteilung festhalten sollen“ (pag. 53) hervorgeht. Denker hat recht wohl das Gefühl, daß bei der summarischen Bezeichnung „erworbene Taubstummheit“ mitunter Fälle hierher gezählt werden, die nicht hierher gehören. Verfasser schlägt deshalb vor, statt „erworbene Taubstummheit“ „im Leben erworbene Taubstummheit“ zu sagen. Damit ist freilich nicht viel gewonnen, da beide Ausdrücke doch dasselbe besagen; denn auch der Fötus lebt. Ich glaube, Denker will damit postfötal umschreiben, ohne daß dieser Sinn in der von ihm gewählten Bezeichnung damit zum Ausdruck kommt.

Ich denke, daß der Hauptgrund, warum Denker von einer „hereditärdegenerativen Taubstummheit“ als Einteilungsgruppe absieht, eine irrtümliche Auffassung dieser von Hammerschlag gewählten Bezeichnung ist. Denker nimmt nämlich an, daß darunter nur die aus konsanguinen Ehen resultierende Taubstummheit gemeint ist; er schreibt nämlich (pag. 51): „Die hereditärdegenerative, das heißt die aus konsanguinen Ehen hervorgehende Taubstummheit“. Daraus geht aber hervor, daß Denker unter hereditär-degenerativer Taubstummheit etwas anderes versteht als Hammerschlag.

Seinen Auseinandersetzungen über die Einteilung der Taubstummheit schließt Denker eine übersichtliche Zusammenstellung aller bisher erschienenen

Generated on 2019-10-24 12:31 GMT / http://hdl.handle.net/2027/uc1.b3252758
Public Domain in the United States, Google-digitized / http://www.hathitrust.org/access_use#pd-us-google
Digitized by Google
Original from UNIVERSITY OF CALIFORNIA

verwertbaren Taubstummenohrbefunde an, die gewiß von jedem, der sich mit diesem Thema befaßt, in dankbarer Freude begrüßt werden wird.

So bietet auch dieser neue Band eine Fülle von Interessantem und wird bei seiner großartigen Ausstattung gewiß eine wertvolle Bereicherung der Taubstummenliteratur sein. E. Urbantschitsch.

Die Syphilis, ihr Wesen und ihre Heilung. Von Dr. Karl Franke (München). Ein Handbuch für Ärzte. Berlin 1910, Th. Berge.

Frankes Buch nimmt eine Mittelstellung zwischen einem wissenschaftlichen und einem populär geschriebenen Werk ein. Als wissenschaftliches Buch kann es nicht gelten, weil der Stoff zu oberflächlich behandelt ist und es dem Arzt nichts Neues bringt. Der Laie wird sich aber durch die Fülle von Fachausdrücken kaum mit Verständnis durcharbeiten und Nutzen aus der Lektüre ziehen. Franke teilt sein Buch in zwei Hauptabschnitte: in das Wesen der Syphilis und in deren Behandlung.

Dem ersten Teil ist ein recht schön geschriebener und wohldurchdachter Anhang über die Prophylaxe beigefügt. Nicht dadurch ist der Lues beizukommen, daß man aus unangebrachter Scham einen Mantel über sie deckt und ihren Namen nicht auszusprechen wagt. Es müssen Lehrbücher der Hygiene für die Schulen geschrieben werden, durch populäre Vorträge und Drucksachen muß die Kenntnis der Seuche in die breitesten Schichten des Volkes dringen. Nicht die Dame in Seide, nicht der Mann mit dem Arbeitskittel, nicht ehrwürdiges Alter und kein Stand stehen diesem Leiden fern. Der Ausgangspunkt einer jeden neuen Entdeckung ist der kranke Mensch und als beste Vorbeugung gegen Neuerkrankungen muß dieser so rasch und so gut wie möglich geheilt werden.

Wenn erst all die Vorurteile beseitigt und das Volk richtig unterrichtet wird über die Seuche, dann werden die Irrenhäuser entvölkert und dann wird die Menschheit eine wesentlich glücklichere sein. Der Staat muß dazu aber die Autorität der Ärzte, die die Heilmittel gegen dieses Leiden zu würdigen und anzuwenden verstehen, schützen durch Verbot der Kurpfuscherei.

Im Kapitel der Behandlung der Lues tritt Franke mit seiner subjektiven Therapie hervor. Er vertritt die Vorzüge der von ihm angegebenen und in einer großen Zahl von Fällen bewährten Waschkur mit Merkurichloridplättchen, die in steigender Dosis verwendet werden. Im allgemeinen hängt die Dosis von der Form und dem Alter der Lues und der Konstitution des Pat. ab. Der Vorteil dieser Waschungen liegt nach des Autors Ansicht: in der Billigkeit, in der genauen und leichten Dosierung, in der Anwendbarkeit auf viele Jahre und in der direkten Applikation an den häufigst erkrankten Stellen (Genitalien) und — was den Rhino-Otologen besonders interessieren wird — in dem Ausbleiben der Stomatitis mit den vielen Schmerzen und dem üblen Geruch aus dem Munde. Im Gegensatz zur Schmierkur soll diese Art der Hg-Applikation auch bei Tabes und Paralyse günstig wirken.

Wieviel pro und contra sich auch anführen ließe, eines steht fest, daß man fast überall die Individualität des Autors in diesem Buche herausfühlt, und individuelle Bücher sind immer zu begrüßen, auch wenn man der Ansicht des Autors nicht vollinhaltlich beipflichtet. Oskar Beck (Wien).

Generated on 2019-10-24 12:31 GMT / http://hdl.handle.net/2027/uc1.b3252758
Public Domain in the United States, Google-digitized / http://www.hathitrust.org/access_use#pd-us-google
Digitized by Google
Original from UNIVERSITY OF CALIFORNIA

Referate.

I. Allgemeines.

Beiträge zur Beziehung zwischen Hautsensibilität und Vibrationsgefühl und eine Untersuchungsmethode des Vibrationsgefühles des Ohres. (Aus der k. k. Universitäts-Ohrenklinik in Wien; Vorstand: Prof. Urbantschitsch.) Von Dr. Emil Fröschels, Assistent der Klinik. (Med. Klinik, 1910, Nr. 36.)

Verfasser stellte an einer größeren Anzahl von Pat. mit Ohrenkrankheiten, insbesondere Otosklerose und Taubstummheit, interessante einschlägige Untersuchungen an, bezüglich deren die Fachkollegen auf die Arbeit des Verfassers in dieser Monatsschrift (1910, Nr. 5) hingewiesen werden.

E. Urbantschitsch.

Über den Heilwert der Bismutpasta in otochirurgischen Fällen. Von Dr. Alexander Ság (Budapest). (Ärztl. Viertelj.-Rundschau, 1910, Nr. 2.)

Die Injektion von Bismutpasta hat Beck ursprünglich zur Bestimmung der Richtung und Bemessung von Hohlräumen in Knochen benutzt, später auch zu therapeutischen Zwecken verwendet. Der Autor benutzte die Becksche Pasta Nr. 2, bestehend aus Bism. subnitr. 15·0, Vaselinae albae 30·0, Paraffini mollis, Cerae aa. 25·0, bei 2 Fällen von Karies des Warzenfortsatzes. Es wurde 1 cm^3 injiziert, hierauf die Fistel mittelst eines Wattetampons und Zinkpflasters verschlossen. Von nun ab bekam Pat. immer nur einige Tropfen von der Pasta jeden zweiten Tag. Ság glaubt mit Recht behaupten zu können, daß die Bismutbehandlung in jenen Fällen, wo nur einige Kubikzentimeter Pasta verbraucht werden, für den Kranken sich unschädlich zeigt. Unangenehme Erscheinungen, wie sie in einzelnen Berichten zu finden sind, scheinen in der Verabfolgung größerer Gaben ihre Ursache zu haben. Die Behandlungsweise selbst ist einfach und läßt sich durch jedermann leicht bewerkstelligen. Die erzielten Erfolge sind nicht immer so glänzend, wie dies Beck angibt, doch ist die Methode in jedem Falle von Karies eines Versuches wert. Oscar Beck.

Eine otologische Frage an die Gynäkologen. Von Heermann (Kiel). (Münchener med. Wochenschr., 57. Jahrg., Nr. 34.)

Verfasser berichtet zunächst über 3 Beobachtungen, bei denen alte, scheinbar abgelaufene Ohreiterungen oder solche, die seit Jahren ohne Indikation zur Radikaloperation bestanden, bei graviden Frauen plötzlich sich verschlimmerten, so daß die breite Eröffnung sich nicht mehr hinausschieben ließ, Beobachtungen, wie man sie auch bei der Larynxtuberkulose während der Schwangerschaft macht. Sodann erwähnt er einen Fall, wo eine Pat. im Beginne der zweiten Schwangerschaft eine akute Otitis media akquirierte, welche zur Eröffnung des Warzenfortsatzes zwang, die Verfasser nach Zaufal ausführte, das heißt mit Entfernung der hinteren Gehörgangswand. Am Ende der dritten Schwangerschaft Rezidiv, welches er durch Absaugen des Sekretes vom Gehörgang aus heilte; wiederum Geburt eines gesunden Kindes wie das vorige

Digitized by Google
Original from UNIVERSITY OF CALIFORNIA
Generated on 2019-10-24 12:31 GMT / http://hdl.handle.net/2027/uc1.b3252758
Public Domain in the United States, Google-digitized / http://www.hathitrust.org/access_use#pd-us-google

Mal. Indessen war die Pat. durch diese Störung der Schwangerschaft so mitgenommen, daß sie ihr Kind nicht stillen konnte. Auch bei der vierten Schwangerschaft trat wieder eine Otitis auf, und angesichts dieser Tatsachen wirft Heermann die Frage auf: Ist es in einem solchen Falle nicht statthaft, ja sogar nötig, den Abort einzuleiten? Reinhard.

Ein Fall von taschenartiger Erweiterung der Ohrspeicheldrüse. Von Henssen (Saarbrücken). (Münchener med. Wochenschr., 57. Jahrg., Nr. 27.)

Es handelt sich um einen 43jährigen Pat., der beim Aufblasen der Backen die Luft mit einem ziemlich lauten, fauchenden Geräusch in die Ohrspeicheldrüse hineintreibt, so daß vor beiden Ohren eine zirka walnußgroße Geschwulst sichtbar wird. Durch Massage gelingt es, dieselbe wieder zu beseitigen, wobei sich reichlicher schaumiger Speichel aus den Ausführungsgängen der Drüse entleert. Diese selbst sind gut zu sehen und sondierbar. Da der Mann Glasbläser ist, so ist er dadurch beim Glasblasen behindert, sonst hat er keinerlei Beschwerden. Reinhard.

Neues rationelles (objektives) Messen der Tonstärken und der Horfähigkeit. Von Prof. Dr. M. Th. Edelmann (München). (Zeitschr. f. Ohrenheilk., Bd. LXI, H. 3—4.)

Verfasser bespricht:

1. die Wahl der rationellen Einheit für Tonstärke: Das Phon = 1 φ. Für die Tonstärke „eins" nimmt Verfasser jene Größe, die bei dem Druck von „$^1/_{10}$ *mm* Wassersäule in der Normalsirene" zustande kommt;

2. neue Einrichtungen an den für rationelle Eichung bestimmten Stimmgabeln: die Spaltleere und der elastische Handgriff;

3. das Abhorchen der mit Eichungseinrichtung versehenen Stimmgabeln;

4. Vorgang der Eichung einer Stimmgabel in rationellem Maße.

E. Urbantschitsch.

Über die Rhodanreaktion des Parotisspeichels bei Ohrenkranken. Von Doktor Goswin Ziskgraf (Bremerhaven). (Zeitschr. f. Ohrenheilk., Bd. LXI, H. 3—4.)

Verfasser konnte im allgemeinen die Befunde von E. Jürgens und Alexander-Reno bestätigen, die Folgendes besagen:

1. Es beweist deutlicher Rhodanbefund im Parotisspeichel der erkrankten Seite untrüglich, daß das betreffende Mittelohr völlig gesund respektive sehr unerheblich lädiert ist.

2. Völliges Ausfallen der Rhodanreaktion bei einem Ohrleiden beweist, daß die Ohrenerkrankung eine sehr schwere ist.

3. Im Verlaufe einer Ohrenerkrankung beweist ein Wiedereintreten der Rhodanreaktion einen günstigen Verlauf.

4. Die Rhodanreaktion ist auch in Fällen, wo keine Otoskopie möglich ist, ein Hilfsmittel in der Diagnosenstellung. E. Urbantschitsch.

Digitized by Google
Original from UNIVERSITY OF CALIFORNIA
Generated on 2019-10-24 12:31 GMT / http://hdl.handle.net/2027/uc1.b3252758
Public Domain in the United States, Google-digitized / http://www.hathitrust.org/access_use#pd-us-google

Die ohrenärztliche Verordnung elektrischer Hörapparate nebst Demonstration neuer Konstruktionen. Von Sanitätsrat Dr. S. Flatau (Berlin). (Passow und Schäfer, Beiträge etc., Bd. III, H. 6.)

Verfasser empfiehlt die neuen von der Berliner Privattelephongesellschaft hergestellten Apparate (5 Typen) wegen ihrer großen Freiheit von Nebengeräuschen, ihrer Lauttreue und Reinheit. Bondy.

Über die Zuverlässigkeit der Neueichung und Verbesserung der Galtonpfeife durch Prof. Edelmann. Von Prof. J. Hegener (Heidelberg). (Passow und Schäfer, Beiträge etc., Bd. III, H. 6.)

Aus den Untersuchungen des Verfassers geht hervor, daß weder die Neueichung der Galtonpfeife noch die Verbesserung des Gebläses das halten, was Edelmann von ihnen verspricht. Sie ist als ein vollkommen unzuverlässiges Werkzeug zur Prüfung auf hohe Töne über 15.000 v. d. zu betrachten. Bondy.

Neue Röntgenaufnahmen vom Schläfenbein am Lebenden. Von Dr. Hans Busch (Berlin-Halensee). (Passow und Schäfer, Beiträge etc., Bd. III, H. 6.)

Die Aufnahmen werden durch den weit geöffneten Mund des Pat. gemacht. An der Universalkastenblende, welche die Röntgenröhre enthält, ist ein möglichst weiter Bleiglaszylinder angebracht, der in den Mund des Pat. eingeführt wird. Die photographische Platte liegt auf dem Hinterkopf des Kranken, tangential zum Schädel, parallel zur Transversalebene des Körpers. Eine Kopfstütze ermöglicht eine Fixation des Kopfes und der Platte. Der Kopf ist bei der Aufnahme ein wenig nach dem kranken Ohr zu gedreht und etwas nach rückwärts geneigt. Vor jeder Aufnahme wird durchleuchtet und unter steter Kontrolle vor dem Radiumplatincyanürschirm solange korrigiert, bis man das erwünschte Bild hat. Die Einführung einer dünnen Bleisonde in den äußeren Gehörgang erleichtert die Orientierung. Bondy.

Note sur l'emploi de l'electrargol dans les otorrhées. Par le Dr. Mossé (de Perpignan). (Bull. de laryng., otol. et rhinol., 1 juillet 1909.)

Die Elektrargolbäder beeinflußten eine große Zahl einfacher Otorrhöen günstig, besonders die diffusen Entzündungen der Trommelhöhle mit wenig Granulationen in großen Perforationen des Trommelfells. Das Elektrargol ist leichter zu gebrauchen als der Lapis, da es auf den Schleimhäuten mit den stärksten Ulcerationen keine Reaktion hervorruft. Blanluet.

De la surdité et de la perméabilite nasale chez des enfants des écoles. Par A. Courtade (de Paris). (Arch. intern. de laryng., d'otol. et de rhinol., 1909. Nr. 2.)

Bei 471 Kindern, die der Autor in den städtischen Schulen in Paris zu untersuchen Gelegenheit hatte, suchte er die Beziehungen festzustellen, zwischen der Zahl der Tauben, der respiratorischen Funktion der Nasenhöhle, der Verstopfung der Nase und dem allgemeinen Gesundheitszustand. Er untersuchte auch, ob ein Zusammenhang zwischen dem Charakter des Kindes und den funktionellen Störungen der Nase und des Ohres bestehe. Blanluet.

Generated on 2019-10-24 12:31 GMT / http://hdl.handle.net/2027/uc1.b3252758
Public Domain in the United States, Google-digitized / http://www.hathitrust.org/access_use#pd-us-google
Digitized by Google
Original from UNIVERSITY OF CALIFORNIA

II. Äußeres Ohr und Mittelohr.

Ein Fall von kongenitaler Atresie beider Gehörgänge ohne Mißbildung der Ohrmuscheln und mit auffallend gutem Gehör. (Aus der Ohren- und Kehlkopfklinik in Rostock.) Von Dr. Federschmidt, I. Assistent. (Zeitschr. f. Ohrenheilk., Bd. 61, H. 2.)

Infolge der relativen Seltenheit des Falles sah sich Verfasser veranlaßt, den Fall genauer mitzuteilen. Bei dem 6jährigen Knaben wurde aber von einem operativen Eingriff mit Rücksicht auf die Jugendlichkeit des Pat. abgesehen, zumal das bestehende Gehör zur Not für den Schulbesuch ausreichte.

E. Urbantschitsch.

Über die Behandlung der akuten und subakuten Erkrankungen des Mittelohres. (Aus der Ohrenpoliklinik der Universität Königsberg i. Pr.) Von Professor Dr. Stenger. (Med. Klinik, 1910, Nr. 34.)

In dem interessanten Vortrag für Nichtspezialisten schildert Verfasser die Ätiologie, die Symptomatologie, den Verlauf, die Prognose und die Therapie der akuten, katarrhalischen und eitrigen Mittelohraffektionen in anschaulicher Weise. Zum Schlusse bespricht Verfasser die Störungen im normalen Heilungsverlauf, wodurch auch der praktische Arzt wichtige Anhaltspunkte für den Verdacht eventueller Komplikationen erhält. E. Urbantschitsch.

Two cases of cholesteatom of the middle ear. By E. Hamilton White. (Montreal med. Journ., XXXVIII, Nr. 12, pag. 841—845.)

Der Autor beschreibt 2 Fälle von Cholesteatom, die mit der Siebenmannschen Methode erfolgreich behandelt wurden. Diese besteht in der Freilegung der Mittelohrräume durch die Radikaloperation, ohne die Cholesteatommatrix zu zerstören. Er führt zugunsten dieser Behandlungsart an, daß: 1. die Heilung rascher vor sich geht, 2. die Knochenwände und die innere Paukenhöhlenwand sehr wenig irritiert werden. Law.

The report of some interesting cases of foreign bodies removed from the ears. By H. Forster. (New York Med. Journ., XC, Nr. 26, pag. 1264—1265.)

Der Autor beschreibt 8 Fälle, welche die mannigfaltigen Fremdkörper illustrieren, die man im Ohr finden kann. Die meisten von ihnen wurden durch Ausspritzen entfernt. Law.

Ein neues Symptom der Otitis media acuta. Von Sanford Blum, Instructor in Pediatrics, University of California. (Med. Klinik, 1910, Nr. 42.)

Nach Verfasser ist ein Druckschmerz, lokalisiert auf die Grube zwischen Unterkieferwinkel und vorderem Rand des Musc. sterno-cleido-mastoideus, für Otitis media acuta charakteristisch. Es müssen nur empfindliche Drüsen, Halsabsceß und Hautentzündung ausgeschlossen werden. Dieses Symptom soll sogar vor otoskopisch sichtbaren Veränderungen des Trommelfells nachweisbar sein und besonders einen wichtigen Fingerzeig für den Kinderarzt darstellen.

E. Urbantschitsch.

Digitized by Google
Original from UNIVERSITY OF CALIFORNIA
Generated on 2019-10-24 12:31 GMT / http://hdl.handle.net/2027/uc1.b3252758
Public Domain in the United States, Google-digitized / http://www.hathitrust.org/access_use#pd-us-google

Behandlung der Otitis media acuta und chronica mit Vaccinia. (Vaccines in acute and chronic otitis media.) Von Artur C. Christie. (M. D. Journ. A. M. A., 26. Februar 1910.)

Christie wendete Vaccines an, da Otitis media acuta sowie chronica sogenannte lokale Krankheiten sind und gefunden worden ist, daß solche umschriebene Prozesse am besten für spezifische Vaccines geeignet sind.

In allen Fällen, wo der Knochen nicht in Mitleidenschaft gezogen war, heilte der Prozeß aus. Um Reaktionen zu vermeiden, sollen nur 250 Millionen Organismen auf den Kubikzentimeter genommen werden.

Erste Dosis 0·5 cm^3, wenn keine Reaktion innerhalb 5 Tagen, 1 cm^3; wenn Reaktion, nochmals 5 Tage warten und 0·5 cm^3 einspritzen.

Wenn 2 Organismen gefunden werden, müssen sie separat geplattet werden, da einer oft schneller multipliziert als der andere.

Christie wiederholt, daß Vaccine keine allheilenden Mittel sind, in hartnäckigen Fällen aber probiert werden sollen. Gundelach.

Ausscheidung von Hexamethylenaminen bei der Schleimhaut des Mittelohres. (The Elimination of Hexamethylenamine by the Mucous Membrane of the middle ear.) Von Wilfred M. Bartou. (M. D. Journ. A. M. A., 12. März 1910.)

Bartou hat bewiesen, daß Hexamethylenamine im Sekret des Mittelohres gerade wie in der Galle und der cerebrospinalen Flüssigkeit eliminiert werden.

Unter 0·3 g-Dosen 3mal täglich heilte eine Pneumococcus Otitis media sofort aus. Gundelach.

Enorme Secuestro de la mastoides consecutivo á otitis Sarampionosa. (Umfangreicher Sequester des Warzenfortsatzes nach einer Masernotitis.) Von Rabassa. (Revista barcelonesa de Enfermedades de oido, 1910, Nr. 18.)

Der Titel erklärt den Inhalt. Der Sequester begriff die Corticalis des Fortsatzes und entsprach der äußeren Fläche von der Basis bis zur Spitze und einem großen Teil der hinteren oberen Wand des Gehörganges. Operation. Heilung. Menier.

Sindrome otoscópico de las otorreas curetación con su pronóstico y tratamiento. (Otoskopisches Syndrom der Ohrenflüsse und seine Beziehungen zur Prognose und zur Behandlung.) Von Avelino Martin. (Revista barcelonesa de Enfermedades de oido, garganta y nariz, 1910, Nr. 18.)

Aus dem Sitze der Perforation kann man folgende Begriffe folgern: Die Perforation im vorderen unteren Quadranten ist gutartig; die Perforationen, die hoch in den unteren Quadranten oder niedrig in den oberen Quadranten sitzen, hängen mit gutartigen Otitiden zusammen, die lange dauern, entweder durch ungenügende Drainage oder durch schlechte organische Verhältnisse beim Pat.; die untere Perforation, die bis zur unteren Grenze des Trommelfells reicht, ist das Zeichen einer Läsion des Recessus hypotympanicus: die nierenförmige Perforation ist ein Symptom einer Osteitis der Knöchelchen oder der Wand; der totale Verlust des Trommelfells ist das Zeichen eines alten Ete-

Generated on 2019-10-24 12:31 GMT / http://hdl.handle.net/2027/uc1.b3252758
Public Domain in the United States, Google-digitized / http://www.hathitrust.org/access_use#pd-us-google
Digitized by Google
Original from UNIVERSITY OF CALIFORNIA

rungsprozesses; die Sonde ist nötig, um eventuelle Osteitisherde genau zu begrenzen; die Perforation des hinteren oberen Viertels ist das Zeichen schwerer Läsionen des höheren Teiles der Paukenhöhle oder der Knöchelchen; die hohen Perforationen der Shrapnellschen Membran beweisen Attikläsionen; die Fistel der hinteren Wand des Gehörganges entspricht Läsionen der knöchernen Masse des Facialis, die Warzenfortsatzfisteln sind das Zeichen einer den ganzen Fortsatz ergreifenden Läsion. Der Osteitis ist nur durch die chirurgische Behandlung beizukommen. Das Cholesteatom ist die gefährlichste (das heißt am meisten zu fürchtende) Ursache der Ohreiterung; es erfordert die Operation, sobald es diagnostiziert worden ist. Menier.

Scharlachrot bei Trommelfellperforationen. Von A. Heermann (Cöln-Deutz). (Deutsche med. Wochenschr., 1909, Nr. 22.)

Mit 5%iger Scharlachrotsalbe versucht Heermann, alte große Trommelfellperforationen zur Verkleinerung zu bringen. Mitunter läßt sich ein fortschreitendes, zuweilen in einigen Tagen deutlich sichtbares Wachstum des ganzen Trommelfellrandes konstatieren, wobei das Alter der bestehenden Öffnung anscheinend keine Bedeutung hat.

Die Behandlung muß individuell durchgeführt werden. Das eine Mal muß man einige Tage aussetzen, um den Reiz nicht zu groß werden zu lassen, bei anderen Fällen erscheint es vorteilhaft, den Reiz auf die übrigen Gewebselemente durch Zusätze zu erhöhen.

Eiterungen wurden nie beobachtet. Oskar Beck (Wien).

III. Labyrinth und Hörnerv.

Menièresche Krankheit. Von Prof. Dr. O. Voss (Frankfurt a. M.). (Real-Enzyklopädie der gesamten Heilkunde, 4. Auflage, herausgegeben von Prof. Dr. A. Eulenburg.)

In der vorliegenden Abhandlung bespricht Voss nicht nur die Menièresche Krankheit vom Standpunkt des modern ausgebildeten Ohrspezialisten, sondern führt auch die ganzen uns zu Gebote stehenden Untersuchungsmethoden des Labyrinths, sowohl des Cochlear- wie insbesondere des Vestibularapparates, vor Augen. Die ganze Abhandlung ist so plastisch und anregend geschrieben, daß auch jeder in der Otologie nicht heimische Arzt in den Gang und die Bedeutung der Untersuchungsmethoden eingeweiht wird. Die Arbeit kann in dieser Beziehung als mustergültig bezeichnet werden.

E. Urbantschitsch.

Zur Kenntnis der hereditär-degenerativen Taubstummheit. Aus der biologischen Versuchsanstalt in Wien. Von Dozenten Dr. Viktor Hammerschlag. (Zeitschr. f. Ohrenheilk., Bd. LXI, H. 3—4 und Wiener med. Wochenschr., 1910, Nr. 42.)

Verfasser berichtet über seine Zuchtversuche, die er an der biologischen Versuchsanstalt in Wien seit Jahren vornimmt. Er verwendete hierzu Mäuse verschiedener Rassen. Der Zweck der Untersuchung war, die Gesetze festzustellen, nach denen sich unterschiedliche Merkmale dieser Tiere vererben, und

Digitized by Google
Original from UNIVERSITY OF CALIFORNIA
Generated on 2019-10-24 12:31 GMT / http://hdl.handle.net/2027/uc1.b3252758
Public Domain in the United States, Google-digitized / http://www.hathitrust.org/access_use#pd-us-google

nachzuforschen, ob die gewonnenen Resultate sich auch bei Vererbungsvorgängen beim Menschen bestätigen.

Hierbei kommt Hammerschlag auf das Wesen der hereditär-degenerativen Taubheit zu sprechen, die nur eine Teilerscheinung im Bilde einer allgemeinen Degeneration ist.

Die Zuchtversuche Hammerschlags stellten eine Nachprüfung der Mendelschen Vererbungsgesetze dar. Die gewonnenen Resultate lassen sich hier in folgenden Leitsätzen zusammenstellen: 1. Bei der Kreuzung zweier Pflanzenindividuen, die in bestimmten Merkmalen konstant differieren, entsteht ein neues Individuum, die Hybridform. 2. An der Hybridform treten gewisse Merkmale der einen elterlichen Stammform unverändert wieder auf: das sind die dominierenden Merkmale. Gewisse Merkmale der einen elterlichen Stammform sind aus dem Habitus der Hybridform verschwunden; das sind die rezessiven Merkmale. 3. Werden die Hybriden untereinander weitergezüchtet, so kommen in der nächsten (der sogenannten ersten) Generation die rezessiven Merkmale neben den dominierenden wieder zum Vorschein, und zwar in einem bestimmten Zahlenverhältnis. 4. Züchtet man die Individuen mit den rezessiven Merkmalen untereinander fort, so zeigt sich ein konstantes Forterben ihrer Merkmale bei allen folgenden Generationen.

Verfasser zeigt nun die Übertragbarkeit dieser Gesetze für das Tierreich (Mäuseversuche) und legt an der Hand des Kataloges von Fay (Mariages of the deaf in Amerika, Volta Bureau, Washington 1898) dar, daß diese Verhältnisse in modifiziertem Maße auch auf den Menschen anwendbar sind.

E. Urbantschitsch.

Über chronische circumscripte Labyrinthentzündung. Aus dem histologischen Laboratorium der Ohrenabteilung der allgemeinen Poliklinik in Wien. Von Professor G. Alexander. Mit 9 Figuren auf 2 Tafeln. (Zeitschr. f. Ohrenheilkunde. Bd. LXI, H. 3–4.)

Verfasser teilt ausführlich einen interessanten Fall von Labyrinthitis circumscr. chron. mit, der klinisch und histologisch genau untersucht wurde. Bemerkenswert ist unter anderem, daß im Schneckenkörper keine Zeichen von Entzündung aufzufinden waren. Die Details müssen im Original nachgelesen werden. Sehr hübsche Abbildungen veranschaulichen die Befunde.

E. Urbantschitsch.

Beitrag zur Pathologie der Labyrintherschütterung. Aus der Universitätsklinik für Ohrenkrankheiten zu Straßburg i. E. Von Dr. med. E. Theodore. (Zeitschr. f. Ohrenheilk., Bd. LXI, H. 3—4.)

Verfasser konnte einen Fall von Labyrintherschütterung ohne Knochenverletzungen untersuchen. Der Pat. wurde von einem Radfahrer überfahren und 3—4 *m* weit fortgeschleudert; die unmittelbaren Folgen waren Bewußtlosigkeit, heftiges Schwindelgefühl und Erbrechen beim Aufrichten. 12 Jahre später trat an einer anderen Erkrankung der Tod ein. Bei der mikroskopi-

Generated on 2019-10-24 12:31 GMT / http://hdl.handle.net/2027/uc1.b3252758
Public Domain in the United States, Google-digitized / http://www.hathitrust.org/access_use#pd-us-google
Digitized by Google
Original from UNIVERSITY OF CALIFORNIA

schen Untersuchung war das Ganglion spirale der hauptsächlichste Sitz der Erkrankung; neben starkem Schwund der nervösen Elemente reichliche Bindegewebsneubildung, am stärksten im Ganglion spirale der Basalwindung. Im Tractus foraminulentus zeigte sich starke Atrophie der Nervenbündel und ausgedehnte Neubildung von hyalinem Bindegewebe. Das Cortische Organ zeigte in der Basalwindung durchgehends eine geringe Atrophie.

Es ist wahrscheinlich, daß bei der Labyrintherschütterung die primären Veränderungen eher durch physikalisch-mechanische Vorgänge (wie Blutungen und Zerrungen) als durch biochemische verursacht sind.

E. Urbantschitsch.

Kann das plötzliche Herausziehen eines in das Ohr eingeführten angeseiften Zeigefingers eine organische Labyrinthschädigung herbeiführen? Gerichtliches Obergutachten von O. Körner (Rostock). (Zeitschr. f. Ohrenheilkunde, Bd. LXI, H. 3—4.)

Nach Verfasser ist das plötzliche Herausziehen eines eingeseiften Zeigefingers aus dem Ohr an und für sich unwahrscheinlich. Doch kann ein solches Vorkommnis keine Schädigung des Labyrinths hervorrufen, auch nicht bei einem Nerven- und Gemütskranken.

Das Ohrenleiden des Klägers beruht auf anderen, noch nicht erkennbaren oder noch nicht erkannten Ursachen. E. Urbantschitsch.

Die Funktionen des Vestibularapparates. Von Prof. Dr. Gustav Alexander (Wien). (Passow und Schäfer, Beiträge etc., Bd. III, H. 6.)

Die Arbeit, die als Referat auf dem Kongreß für experimentelle Psychologie in Innsbruck, April 1910, gehalten wurde, bringt in knappem Rahmen eine Darstellung der Theorien über die Funktionen des Labyrinths, die Leistungen des normalen Bogengang- und Vestibularapparates und die vom Labyrinth auslösbaren Reflexe und ihre psycho-physiologischen Folgeerscheinungen.

Bondy.

De la valeur du nystagmus vestibulaire comme épreuve indirecte de la fonction cochléaire en médecine légale (1). Par M. Lermoyez et A. Hautaut. (Annales des maladies de l'oreille, avril 1910.)

Weder der Zustand der Cochlea noch die Verfassung des rückwärtigen Labyrinths (Vestibularis) erlauben einen verläßlichen Schluß auf den anderen Teil des Labyrinths. Ferner kann Schwindel bei objektiv intaktem Vestibularis ebenso bestehen wie quälende Geräusche bei gutem Gehör. Die Entdeckung des Bárányschen Symptoms (kalorische Reaktion) ist die schönste Errungenschaft der gerichtlichen Medizin des Ohres seit langer Zeit. Doch darf sie nie und nimmer die Untersuchung des Cochlearis ersetzen. Dieser Satz wird an zwei Krankengeschichten (Traumen) auseinandergesetzt. Fröschels.

IV. Otochirurgie.

Zwei Fälle von intrakraniellem Acusticustumor. Von Arnold Josefson (Stockholm). (Deutsche Zeitschr. f. Nervenheilk., Bd. XLI, H. 5 u. 6.)

Bei dem ersten Fall wurde zwar sogleich ein intracerebrales Leiden diagnostiziert, doch war anfangs eine exakte Lokaldiagnose unmöglich. Denn

Digitized by Google
Original from UNIVERSITY OF CALIFORNIA
Generated on 2019-10-24 12:31 GMT / http://hdl.handle.net/2027/uc1.b3252758
Public Domain in the United States, Google-digitized / http://www.hathitrust.org/access_use#pd-us-google

die Pat. erkrankte vor 8 Monaten mit akut auftretenden Symptomen, welche auf eine intrakranielle Drucksteigerung hinwiesen: Kopfweh, Schwindelgefühl, Erbrechen. Erst nach weiteren 3 Monaten konnte konstatiert werden, daß sowohl Gehör- wie Gesichtssinn mitinteressiert waren, wobei es als höchstwahrscheinlich anzunehmen ist, daß Gehörstörungen das zuerst auftretende Symptom gewesen sind und daß erst später Gesichtshalluzinationen hinzukamen. Außer diesen Symptomen von den Sinnesorganen traten weiter noch nach kurzer Zeit eine gewisse Schwäche in den unteren Extremitäten und Ataxie ein. Die Abwesenheit von Hemianopsie schien gegen eine Lokalisation im Occipitallappen selbst zu sprechen. Die statische Ataxie schien am wahrscheinlichsten eine cerebellare zu sein, wobei der Umstand bemerkenswert ist, daß diese Ataxie keine konstante war, sondern daß Pat. längere Zeit ganz frei von derselben sein konnte. Auch die frühzeitige und kräftige Papillitis wies aufs Cerebellum hin. Die Störungen im rechten Acusticus konnten durch die Annahme eines Cerebellartumors wohl erklärt werden. Der Octavus ist ja derjenige von den Kranialnerven nächst dem N. opticus, welcher bei Kleinhirngeschwülsten am gewöhnlichsten geschädigt ist, und es handelt sich ja dann meistens um einseitige Taubheit. Die bedeutende Verschlimmerung im Befinden der Kranken nach einer Lumbalpunktion stimmte mit den Verhältnissen bei Kleinhirntumoren auch sehr gut überein. Die Abwesenheit von Symptomen des N. facialis machte es mehr plausibel, daß der Tumor hinter dem Porus acusticus internus lag. Nach rechts war der Tumor wegen der Schädigung des rechten Acusticus zu lokalisieren. Außerdem bestand spontaner Nystagmus nach beiden Seiten bei Unerregbarkeit der rechten Seite.

Die Operation wurde in zwei Sitzungen von Prof. J. Berg vorgenommen, bestätigte vollinhaltlich die Diagnose. Der Tumor hatte die Größe einer Nuß und war von der Umgebung gut abgegrenzt. 13 Monate sind nun seit der Operation verstrichen, der Zustand ist im ganzen fast unverändert. Interessant ist, daß trotz der weiter bestehenden Taubheit rechts der N. vestibularis für Abkühlung, galvanische Elektrizität und Rotation erregbar ist.

Der spontane Nystagmus hat sich verändert und ist jetzt ↻ links, → rechts; vor der Operation ↻ links und rechts.

Ziemlich ähnlich ist der Befund des zweiten Falles, bei dem nach genauer Lokalisation der Tumor auch operativ angegangen wurde. Doch starb der Pat. nach der ersten Sitzung an Meningitis.

Der otologische Befund beider Fälle, der ein unentbehrliches Hilfsmittel zur exakten Diagnosenstellung war, wurde in äußerst fachkundiger Weise mit den neuesten Untersuchungsmethoden von Dozenten Holmgren vorgenommen und zeigt wieder, von welch großem Wert ein so exakter otologischer Befund für die Lokalisation der Hirntumoren ist.

Digitized by Google
Original from UNIVERSITY OF CALIFORNIA
Generated on 2019-10-24 12:31 GMT / http://hdl.handle.net/2027/uc1.b3252758
Public Domain in the United States, Google-digitized / http://www.hathitrust.org/access_use#pd-us-google

Unter den Symptomen dieser Geschwülste scheint es doch berechtigt, mit der Lokalisation der Kopfschmerzen zu rechnen. In beiden Fällen traten sie in der Hinterhauptregion auf und es kamen sogar Anfälle von Gefühl von Nackensteife vor. Unter 128 Fällen von Acusticustumoren konnte Henschen in drei Vierteln der Fälle diese Phänomene verzeichnen. Mit den übrigen Symptomen zusammengestellt, erscheint die Lokalisation der Kopfschmerzen wahrscheinlich von hohem Wert.

Wichtig — speziell für die operative Behandlung — erscheint die Frage nach der Genese der Winkeltumoren. Wie verschieden auch hier die Meinungen sein mögen, in einer gewissen Anzahl von Fällen wird der Geschwulstboden im Felsenbein liegen, und diese Tatsache muß der Operateur sehr beachten. Der Tumor muß dann von der Seite und nicht, wie mit sehr wenigen Ausnahmen es geschehen ist, von hinten her angegriffen werden, um mit Sicherheit radikal exstirpiert zu werden. Oskar Beck (Wien).

Mastoiditis condensantes. (Kondensierende Warzenfortsatzentzündungen.) Von Avelino Martin. (Revista Barcelonesa de Enfermedades de oído, garganta y nariz, 30. Juni 1910.)

Es ist schwer, eine genaue Begriffsbestimmung dieser Krankheit zu geben. Es handelt sich um Pat., die heftige und andauernde Schmerzen im Warzenfortsatz empfinden, und dabei kann die Untersuchung irgend eine Veränderung auffinden lassen, noch ist die Hörschärfe beeinträchtigt; bei der Operation sind weder Wucherungen noch Eiter zu entdecken, dagegen ist der Knochen hart, elfenbeinartig und ohne jede Spur von Knochenzellen.

Durch ihre Symptomatologie grenzt die kondensierende Mastoiditis an die Neuropathologie und andrerseits erinnert sie von fern an die gewöhnliche Nekrose durch Fehlen der Blutdurchströmung.

Verfasser berichtet über einige Fälle, die von dem hysterischen Warzenfortsatzschmerz bis zur Mastalgie mit entzündlichen Läsionen mit Otitisherden gehen.

Nach Bloch ist die kondensierende Mastoiditis von einem Infektionsprozeß verursacht, der die knochenproduzierende Eigenschaft der Knochenbälkchen steigert; manchmal ist die Infektion so mild und so gutartig, daß es zu einer Trommelfellperforation nicht kommt, manchmal auch wird der Kondensationsprozeß erst längere Zeit nach dem Abklingen und nach der Heilung der Otitis beobachtet. Kurz und gut, diese Krankheit wäre der schwächere Grad der Infektion des Warzenfortsatzgewebes, die in der Intensitätsskala nach der eitrigen und kongestiven Mastoiditis kommt.

Wie gesagt, ist der Schmerz das Hauptsymptom, welches keinem Arzneimittel weicht und nachts gesteigert wird. Keine objektiven Symptome. In der Anamnese findet man eine mehr weniger akute Otitis, die oft so alten Datums ist, daß der Pat. jede Erinnerung an sie beinahe verlor.

Generated on 2019-10-24 12:31 GMT / http://hdl.handle.net/2027/uc1.b3252758
Public Domain in the United States, Google-digitized / http://www.hathitrust.org/access_use#pd-us-google
Digitized by Google
Original from UNIVERSITY OF CALIFORNIA

Die Prognose ist ernst, da weder Medikamente noch Röntgenstrahlen oder Radium wirksam sind. Erst der chirurgische Eingriff, das heißt Zerstörung des kondensierten Gewebes kann Heilung bringen. Er soll am periantralen Gewebe beginnen und an der Warzenspitze enden und erheischt eine große Fertigkeit, da die Warzenfortsätze klein, hart und mit verloren gegangenen anatomischen Verhältnissen identisch sind.

Vielleicht spielt die Verbindung der Trophoneurose und der Infektion die Hauptrolle bei dem Zustandekommen solcher Mastoiditen. Menier.

Eine Methode der Eröffnung des Antrum mastoideum durch den Meatus auditorius externus als Vorgänger der Radikaloperation. Von S. Iglauer (Cincinnati, Ohio State). (Med. Journ., Januar.)

Iglauer behauptet aus folgenden Gründen berechtigt zu sein, das Antrum von außen zu eröffnen, als erstes Vorgehen bei der Ausführung der Radikaloperation.

I. Aus anatomischen Gründen, da die vordere untere Wand sehr dünn ist und keine wichtigen Strukturen zwischen Antrum und Meatus liegen.

II. Das Antrum läßt sich leicht und schnell eröffnen vom Meatus aus, abgesehen von irgend einer Tiefe von der äußeren Wand; die Fräse ist fortwährend deutlich zu sehen während der Operation.

III. Die Eröffnung des Antrum zu Beginn der Operation gibt wertvolle Information über den Zustand des Os mastoideum.

IV. Das vor dem Auge liegende geöffnete Antrum erleichtert sehr die Ausführung der Radikaloperation.

V. In Fällen, wo der Sinus weit nach vorn liegt, ist es öfters unbedingt nötig, daß man von innen nach außen arbeitet. Die direkte Methode durch den Canalis audit. ext. macht es unnötig, Instrumente in das Cavum tympani zu legen — ein Verfahren nicht ohne Gefahr.

VI. Die Fräse ist ein gefahrloses Instrument in der Chirurgie des Os mastoideum, da sie die Dura nicht sehr leicht verletzt und den Facialis zu Kontraktionen stimuliert, ehe Verletzungen zustande kommen.

C. Gomin Gundelach (St. Louis).

Algo sobre las curas consecutivas á las intervenciones en la mastoides. (Einiges über die Nachbehandlung der Eingriffe auf dem Warzenfortsatz.) Von Fernández. (Boletin de laringologia, März-April 1910.)

Nach der Trepanation muß die Nachbehandlung durch die retroaurikuläre Wunde ausgeführt werden. Nach der Radikaloperation: Nachbehandlung durch den Gehörgang, den man zu erweitern trachten muß, bis man das weite Spekulum einführen kann; die retroauriculäre Wunde darf während 2 bis 3 Wochen offen bleiben. Die größte Asepsis muß innegehalten werden: man darf keinen toten Raum lassen, das heißt, keinen Teil der Höhle lassen, ohne daß er mit der Gaze in Berührung sei (Jodoform- respektive Xeroformgaze). Die Verbände müssen oft gewechselt werden; zwischen dem ersten und dem

Digitized by Google
Original from UNIVERSITY OF CALIFORNIA
Generated on 2019-10-24 12:31 GMT / http://hdl.handle.net/2027/uc1.b3252758
Public Domain in the United States, Google-digitized / http://www.hathitrust.org/access_use#pd-us-google

zweiten läßt man einen Zeitraum von 4—7 Tagen; all die anderen müssen täglich gemacht werden. Menier.

Encephalitis haemorrhagica und Schläfenlappenabsceß nach Otitis media. Von Dr. F. Voss (Riga). (Zeitschr. f. Ohrenheilk., Bd. LXI, H. 3—4.)

Zur Bekräftigung der seinerzeit ausgesprochenen Ansicht des Verfassers, daß die Encephalitis haemorrhagica als Vorstadium des Hirnabscesses anzusehen ist, führt Voss einen einschlägigen Fall seiner Beobachtung genauer an.
E. Urbantschitsch.

Beitrag zur Pathologie der sogenannten circumscripten otogenen Meningitis. Von Engelhardt (Kassel). (Deutsche med. Wochenschr., 1909, Nr. 8.)

Bei der eitrigen circumscripten Meningitis dürfte es sich anatomisch häufig um die von Körner beschriebene heilbare Vorstufe der diffusen Leptomeningitis handeln, die klinisch wieder nicht von einem Hydrops der weichen Hirnhäute unterscheidbar zu sein braucht. Das charakterisierte Krankheitsbild der circumscripten eitrigen Leptomeningitis dürfte somit in der Regel andere anatomische Grundlagen haben. Bei einem Verdacht auf eine intrakranielle Komplikation ist eine prinzipielle Freilegung der mittleren und hinteren Schädelgrube im Anschluß an die Radikaloperation, wenn der umgebende Knochen gesund ist, nicht unbedingt notwendig, ja, sie kann unter Umständen kontraindiziert sein. Eine Bereicherung unserer diesbezüglichen Kenntnisse ist am ehesten von einer möglichst genauen Berücksichtigung des lokalen (intrameningealen) Befundes zu erhoffen, und zwar durch Absaugung von Cerebrospinalflüssigkeit oder Incision der Dura. Oskar Beck (Wien).

Ein Fall von Schläfenlappenabsceß. Von M. Levy (Charlottenburg). (Deutsche med. Wochenschr., 1909, Nr. 8.)

Es handelt sich um einen Kranken, der seit Kindheit an rechtseitiger Mittelohreiterung leidet und plötzlich unter Erscheinungen erkrankt, die gleichzeitig auf das kranke Ohr und einen intrakraniellen Prozeß hinweisen. Alles im Krankheitsbild ließ an eine Sinusthrombose denken; der Hirnabsceß machte keine Herdsymptome, was ja bei rechtseitigen Schläfelappenabscessen die Regel ist. Immerhin konnte man, da Pat. Linkshänder war und der Erweichungsprozeß auch das hintere Drittel der ersten Schläfenwindung betraf, an sensorische Aphasie denken. Doch war niemals etwas derartiges zu finden. Das Interessanteste ist an diesem Falle wohl das Verhalten des Fiebers, das deutlich pyämischen Charakter zeigte. Ebenso stieg und fiel die Pulszahl entsprechend der Fieberbewegung.

Die oft subnormalen Temperaturen und der verlangsamte Puls, auf die Macewen aufmerksam machte, mögen wohl für abgekapselte Abscesse gelten, sie gelten aber nicht für Abscesse mit fortschreitender, peripherer Erweichung.
Oskar Beck (Wien).

Digitized by Google
Original from UNIVERSITY OF CALIFORNIA
Generated on 2019-10-24 12:31 GMT / http://hdl.handle.net/2027/uc1.b3252758
Public Domain in the United States, Google-digitized / http://www.hathitrust.org/access_use#pd-us-google

Note sur l'emploi du rouge écarlate dans le pansement des évidés. Par Gauder (professeur de Lille). (Annales des maladies de l'oreille, avril 1910.)

Der Verfasser empfiehlt die postoperative Behandlung mit 5%iger Scharlachsalbe; er erzielte damit rasche Heilung. (Maximum 7 Wochen.)

Fröschels.

Le pansement humide dans l'évidement pétromastoidien. Mis au point de la question. Par J. N. Roy (de Montréal). (Annales des maladies de l'oreille, avril 1910.)

Im Februarheft der Annalen erschien eine Arbeit von M. Bourlon, betitelt: Nouveau pansement d'évidès. Der Autor (Roy) beschrieb schon 1905 ein ähnliches Verfahren, so daß nach seiner Ansicht „die feuchte Tamponade" keine neue Erfindung ist. Fröschels.

Paralysie centrale des VI et VII paires au cours d'une otorrhée. Par M. M. Jacques et Lucin (de Nancy). (Bull. de laryng., otol. et rhinol., 1 juillet 1909.)

Ein Kind von 17 Monaten erkrankt an Otorrhöe mit Paralyse des Facialis und Abducens; Aufmeißelung des Warzenfortsatzes; geringfügige Veränderungen in der Trommelhöhle, Tod durch Lungentuberkulose.

Autopsie: Zeichen einer Miliartuberkulose. Aufdeckung eines voluminösen Tuberkels, der die rechte Protuberanz einnimmt und in den oberen Teil des Bodens des vierten Ventrikels reichte, wo er die Atrophie des Facialis und Abducens bedingte. Blanluet.

Zona otique. Par le Dr. Meignose (de Nice). (Bull. de laryng., otol. et rhinol., 1 juillet 1909.)

Gepflogene Beobachtungen lehren, daß die Zosterinfektion nicht nur die Nerven des äußeren Ohres, sondern auch den Acusticus ergreifen kann. Es gibt demnach in der otitischen Zone eine schwere Erkrankung, welche der der ophthalmologischen Zone vergleichbar ist. Blanluet.

Notizen und Personalien.

Zweiter Kongreß der russischen Oto-Laryngologen, Moskau, 8.—12. Januar 1911. Die Programmthemata: 1. Adenotomie und ihre Komplikationen (Ref. Prof. Nikitin); 2. Die Ohrenkrankheiten im Kindesalter (Ref. Dr. med. Baron Spengler) werden in der gemeinsamen Sitzung mit der Gesellschaft der Kinderärzte zur Diskussion gestellt. — Eine Sitzung wird gemeinsam mit dem Taubstummenlehrer-Kongreß stattfinden.

Exekutivkomitee: Vorsitzender: A. Iwanoff; Schriftführer: Iwerschensky; Schatzmeister: Preobrajensky; Mitglieder: St. v. Stein, Malgutin, Resser, Rau, Spengler, Litschkuß.

Habilitiert als Privatdozenten für Oto-Rhino-Laryngologie: Dr. A. Niedda in Turin und Dr. V. de Cigna in Genua.

Digitized by Google
Original from UNIVERSITY OF CALIFORNIA
Generated on 2019-10-24 12:31 GMT / http://hdl.handle.net/2027/uc1.b3252758
Public Domain in the United States, Google-digitized / http://www.hathitrust.org/access_use#pd-us-google

Laryngo-Rhinologischer Teil.

Original-Artikel.

Zur Operation der Gaumenmandeln mit der Schlinge.

Von Prof. Dr. **Alexander Baurowicz** in Krakau.

Um die Blutung bei der Entfernung der Gaumenmandeln zu vermeiden, ersann man den Eingriff mit der galvanokaustischen Schlinge, wobei man tatsächlich ohne Spur von Blut operierte. Eine eventuelle Nachblutung, meistens am fünften Tage, bei der Ablösung des allerdings starken Schorfes, wurde aber bei der Operation der Gaumenmandeln mit der üblich genannten warmen Schlinge nicht gänzlich vermieden, obwohl solche Nachblutung selten vorgekommen ist. Die Operation mit der Schlinge zeichnete sich aber besonders dadurch aus, daß man bei dieser Art des Eingriffes die Mandel hart an der Grenze ihrer Kapsel ausschälte und somit die Mandel vollständig entfernte. Man überzeugte sich auch später, daß nicht so viel eine warme Schlinge wie eben das Exstirpieren der Mandel an der Grenze ihrer Kapsel gegen die Blutung wirkte. Zum Gelingen der Operation mit der Schlinge mußte nur die Mandel nicht zu flach sein, denn sonst beim Zuziehen der Schlinge diese entweder abrutschte oder es gelang nur einen Teil der Mandel zu fassen. Gewiß war man bei der Übung und Geschicklichkeit nur sehr selten genötigt, auf diesen Weg der Exstirpation der Mandel zu verzichten und der alten Tonsillotomie den Vorzug zu geben. Denn auch solche Mandeln, welche mit ihrer vorderen Fläche mit dem vorderen Gaumenbogen verwachsen waren und sich so hinter dem Gaumenbogen versteckten, konnte man auch mit der Schlinge entfernen, mußte aber früher die Mandel vom Gaumenbogen lösen.

Seit vielen Jahren bin ich ein eifriger Anhänger der Entfernung der Gaumenmandeln mit der zuerst warmen Schlinge und stütze mich auf eine reiche Erfahrung bei verschiedenem Alter der Kranken, ungefähr vom zweiten Lebensjahre bis zu einer Kranken mit 64 Jahren, bei welcher zur Behebung der Atembeschwerden bei einem Herzklappenfehler die seit Kindheit stark vergrößerten Mandeln entfernt werden mußten. Ausnahmsweise benützte ich eine lokale Anästhesie, nämlich durch Bepinselung der Gegend der Ansatzstelle der Mandel mit Cocainlösung, sonst führte ich immer diesen schmerzlosen Eingriff ohne Anästhesie aus. Es wirkt auf mich überhaupt befremdend, warum noch so oft zur Operation der Mandeln, öfters der Rachenmandel wie der Gaumenmandel, eine allgemeine Narkose angewendet wird, um nur den spielend leichten, kleinen und kurzen Eingriff zu erschweren und die Kranken der Nachwirkung einer Narkose auszusetzen.

Digitized by Google
Original from UNIVERSITY OF CALIFORNIA
Generated on 2019-10-24 12:31 GMT / http://hdl.handle.net/2027/uc1.b3252758
Public Domain in the United States, Google-digitized / http://www.hathitrust.org/access_use#pd-us-google

Gewiß, die Entfernung der Gaumenmandeln mit der Schlinge verlangt vom Operierenden eine Geschicklichkeit und Geduld, welche bei der Tonsillotomie überflüssig erscheinen.

Bei der Benützung der warmen Schlinge müßte man nur einen starken Strom vermeiden, um die immer so wie so auftretende entzündliche Reaktion möglichst gering zu machen. Diese mitunter starke Reaktion war auch der einzige Grund, welcher mir beim Operieren mit der warmen Schlinge nicht gefiel. Sehr oft kam es auch vor, daß die durchtrennte Mandel nicht an der Schlinge hängen blieb und im Hals weiter steckte, um erst durch eine Würgbewegung des Kranken nach außen herausbefördert zu werden, mitunter aber auch vom Kranken verschluckt wurde. Es mangelte nun bei der warmen Schlinge an einer Vorrichtung, um die abgetrennte Mandel gleichzeitig fassen zu können und dabei natürlich nur einhändig zu operieren. Ein Operieren der Mandel mit zwei Händen, das heißt zuerst Schlinge anlegen, dann die Mandel mit einer Faßzange zu fassen beziehungsweise umgekehrt und erst dann die Schlinge zuziehen, erschwerte ungemein den sonst leichten Eingriff und verzögerte denselben.

Als ich im Anfang mit Akkumulatoren arbeitete, geschah es einige Male, daß mir während der Operation der Strom versagte und ich gezwungen war, die Exstirpation der Mandel mit der kalten Schlinge zu vollenden. Dabei merkte ich, daß es auch gar nicht oder nur sehr gering blutete und das hauptsächlich nur in solchen Fällen, wo man mit der sonst nicht auf kalt zu operieren geeigneter Schlinge die Mandel nicht abschneiden konnte und gewissermaßen genötigt war, die zugeschnürte Mandel zu reißen. Es war jedenfalls klar, daß man mit einer kalten Schlinge ebensogut die Mandel abschnüren kann wie mit der warmen, es blutete nämlich auch nicht. Dabei war der Vorteil, daß eine größere entzündliche Reaktion, verbunden mit Schluckschmerzen, nicht auftrat, obwohl die Operationswunde sich mit weißem Belag bedeckte und sonst die Wunde ebenso erst am fünften Tage oder gegen Ende der Woche zuheilte. Eine Nachblutung, wie bei dem Ablösen des Schorfes von der warmen Schlinge, müßte auch nur im allerseltensten Falle vorkommen, nachdem es bei der kalten Schlinge eigentlich zu keinem Schorf kommt und der fibrinöse Belag der Wunde bildet nur einen wünschenswerten Schutz der Wunde. Bei der kalten Schlinge fiel nun die Wirkung der Wärme gegen die Blutung ab und der eigentliche Wert dieser Schlinge lag nur in dem Zuschnüren der Gefäße, was natürlich auch schon bei der warmen Schlinge mitwirkte.

Nachdem eine gewöhnliche kalte Schlinge zu schwach war, um die mitunter harte Mandel leicht abschnüren zu können beziehungsweise diese nicht reißen zu müssen und die abgeschnürte Mandel wieder, obwohl nicht so oft wie bei der warmen Schlinge, im Hals stecken blieb, dachte ich an einen Schlingenschnürer nach dem Vorbilde eines Tonsillotoms von **Matthieu.**

Digitized by Google
Original from UNIVERSITY OF CALIFORNIA
Generated on 2019-10-24 12:31 GMT / http://hdl.handle.net/2027/uc1.b3252758
Public Domain in the United States, Google-digitized / http://www.hathitrust.org/access_use#pd-us-google

Mittlerweile empfahl Stein aus Moskau einen Schlingenansatz zur Exstirpation der Gaumenmandel, welcher, zum gewöhnlichen Schlingengriffe passend, an seinem Ende abgeflacht war und scharfe, halbkreisförmige Ränder hatte, wodurch die zugeschnürte Mandel bei festem Zuziehen der Schlinge abgeschnitten wurde. Sie blieb aber auch nicht an dem Instrument hängen, nur mußte von dem Operierten ausgeräuspert oder verschluckt werden, wenn man nur mit einer Hand operieren wollte und die abzuschnürende Mandel nicht früher faßte.

Die Idee des geschärften Endes des Ansatzes von Stein wendete ich auch bei meinem Modell an, welches mir von der Firma Reiner in Wien bereitwilligst vorgelegt wurde und welches auch den üblichen, nur einfachen Spieß wie bei dem Tonsillotom hatte. Es lag aber in der Konstruktion meines Schlingenschnürers der Fehler, daß gleichzeitig mit dem Zuschnüren der Schlinge der Spieß sich auch in die Mandel hineinbohrte. Dadurch wurde das Anlegen der Schlinge, welche erst beim Zuschnüren immer mehr nach außen zum Ansatz der Mandel sich adaptieren sollte, gehindert. Es geschah auch, daß die Schlinge, statt sich um die Mandel zu legen, nach innen rutschte, dabei aber die Mandel schon mehr oder weniger aufgespießt war. Es nützte auch wenig, bei meinem zweiten Modell das Aufsetzen auf den Spieß einer federnden Spule, welche das Hineinschieben des Spießes erschwerte und nur, wenn schon die Mandel zugeschnürt war, dieses gestattete; man konnte aber auch mit diesem Modell nicht tadellos arbeiten.

Ich begrüßte nun vor 2 Jahren mit Freude einen Tonsillenschnürer von Brünnings, welcher sich mir vortrefflich bei Exstirpation der Gaumenmandeln bewährte. Durch eine sinnreiche Vorrichtung springt der Spieß erst nach dem Zuschnüren der Schlinge hervor, und eigentlich erst dann wird die Mandel gänzlich abgeschnürt. Es war auch viel stärker gebaut wie meine Modelle und bei dieser Art des Operierens ist es bei harten Mandeln mitunter nötig, eine ziemlich große, sogar zweihändige Kraft anzuwenden, um die Mandel glatt abschnüren zu können, ohne zum Schluß diese reißen zu müssen.

Wie bei dem Tonsillotom immer leichter, ist das Instrument an die rechte Mandel zu legen; bei der Schlinge legt sich diese besser an der linken Seite an und die etwaigen Würgbewegungen sind beim Anlegen der Schlinge nur vorteilhaft. Schon darum ist es besser, die Gegend der Mandel nicht zu anästhesieren, um die Mandel leichter in die Schlinge fangen zu können.

Dort, wo man mit der Schlinge die Mandel nicht wird fassen können, wird man des geniösen Tonsillotoms nicht entbehren und in nur gewählten Fällen wird man mit einer Zerstückelung (morcellement) der Mandel vorgehen müssen.

In Fällen, wo ich sowohl die Gaumenmandeln wie die Rachenmandel vergrößert finde und wo die Entfernung aller drei Mandeln angezeigt erscheint, entschließe ich mich selten dazu, alle drei Mandeln in einer Sitzung

Digitized by Google
Original from UNIVERSITY OF CALIFORNIA
Generated on 2019-10-24 12:31 GMT / http://hdl.handle.net/2027/uc1.b3252758
Public Domain in the United States, Google-digitized / http://www.hathitrust.org/access_use#pd-us-google

zu entfernen, um den Operierten, meistens doch das Kind, nicht zu sehr in Anspruch zu nehmen. Bei allen drei vergrößerten Mandeln nehme ich dann zuerst die Gaumenmandeln heraus, um dann nach einer mehr oder weniger längeren Pause auch die Rachenmandel zu entfernen. Dort, wo der Rachenmandel ein Vorrang in den Beschwerden gebührt, wird diese zu allererst entfernt, und ich habe schon Fälle gehabt, wo dann die Entfernung der Rachenmandeln als unnötig ausgeblieben ist.

Die Rachenmandel entferne ich stets mit dem Pharyngotom von Schütz-Passow in meiner Modifikation und kann diese Methode als einzige nur wärmstens empfehlen.

Als Nachbehandlung außer entsprechender Verhaltung am ersten Tage wie auch den weiteren 4—5 Tagen, verbiete ich den Kranken, am ersten Tage überhaupt zu gurgeln, um die Wunde nicht aufzureißen. Nachher reinigen sich die Operierten den Mund und Rachen mit schwacher Borsäurelösung oder mit der jetzt modernen Wasserstoffsuperoxydlösung, nämlich 1%ige Lösung von Perhydrol, das heißt ungefähr 3:97 Wasser.

Daß mitunter nur eine Gaumenmandel sich vergrößert, von der anderen aber kaum Spuren vorhanden sind, kommt zuweilen vor. Gelegentlich will ich nun eines Falles gedenken, wo die linke Gaumenmandel eine so exzessive Vergrößerung zeigte, wie es nur ja sehr selten beobachtet wurde. Es handelte sich um eine erwachsene Frau, über 40 Jahre alt, bei welcher schon seit Kindheit die enorm vergrößerte linke Gaumenmandel, Ursache zahlreicher Beschwerden beim Schlucken, Sprechen, Atmen, besonders aber beim Schlafen war. Aber ihrer Größe wegen fürchtete man sich, die Mandel zu entfernen. Die betreffende Pat. war die Tochter eines Arztes, welcher wegen Gefahr einer eventuellen Blutung bei der Operation die Entfernung der Mandel nicht bewilligen wollte. Die vergrößerte linke Gaumenmandel füllte gänzlich den Rachen aus, so daß man sich zuerst nicht recht über ihre Größe orientieren konnte; erst als die Kranke dieselbe durch Würgbewegungen in den Mund drängte, konnte man sie gänzlich übersehen. Die Mandel hatte die Größe einer stattlichen Birne und war äußerst beweglich, denn durch eine Schluckbewegung rückte sie wieder in den Rachen zurück. Vom Laryngoskopieren war keine Rede, denn die Mandel legte sich über die Zungenwurzel und paßte sich an die rechte Rachenwand an. Ebenso war auch das Übersehen des Nasenrachens unmöglich. Die Sprache der Kranken war äußerst erschwert, das Atmen beschwerlich und nachts soll die Kranke so lärmenden Schlaf haben, daß sie sich in der Wohnung streng isolieren muß, um nicht andere durch ihr Schnarchen zu stören. Die Betreffende ist verheiratet, Mutter einiger Kinder und wohnt in einer Provinzstadt. Man sieht im Gesichte der Kranken, daß das Leiden sie sehr plagt, die Kranke sieht viel älter aus. Sie entschloß sich aber endlich doch zu einer Operation; sie wurde nämlich durch

Digitized by Google
Original from UNIVERSITY OF CALIFORNIA
Generated on 2019-10-24 12:31 GMT / http://hdl.handle.net/2027/uc1.b3252758
Public Domain in the United States, Google-digitized / http://www.hathitrust.org/access_use#pd-us-google

ihren Bruder, einen Arzt, aufgeklärt, daß man die Mandel ohne Blutung mit der elektrischen Schlinge entfernen kann. Damals operierte ich noch sehr häufig mit der warmen Schlinge, welche auch besonders für diesen Fall mir sehr geeignet erschien.

Ich mußte darauf vorbereitet sein, daß es mir eventuell nicht gelingen werde, die Mandel an ihrer Anheftung zu fassen, daher mußte ich auf die hämostatische Wirkung der warmen Schlinge rechnen. Das Anlegen der Schlinge stieß auch auf gewisse Schwierigkeiten, so daß zuerst etwa nur ein Viertel der Mandel herausgenommen wurde. An der Mandel selbst aber merkte man kaum, daß ich schon so ein Riesenstück amputiert habe, ein Stück, welches größer war als durchschnittlich die größte Mandel. Ich legte nun zum zweitenmal die Schlinge um, aber auch jetzt gelang es mir nicht, bis an den Grund der Mandel zu kommen, obwohl ich diesmal schon ein immenses Stück der Mandel entfernte. Jetzt aber, nach diesem Stück, verspürte die Kranke schon eine ausgiebige Erleichterung. Man konnte auch schon das Gebilde des Rachens übersehen, von der Mandel aber war noch immer ein großes Stück vorhanden. Ich mußte nun zum drittenmal die Schlinge anlegen, um den restlichen, breit aufsitzenden Teil der Mandel gänzlich zu entfernen. Wie es bei den ersten zwei Stücken gar nicht blutete, zeigte sich beim restlichen Teil etwas Blut.

Auf der anderen, rechten Seite war keine Spur von Mandelgewebe vorhanden, ebenso im Nasenrachenraum. Die drei Stücke der schließlich gänzlich exstirpierten Mandel, in die Hohlhand genommen, füllten diese gänzlich aus; dem makroskopischen Aussehen nach unterschieden sie sich gar nicht von anderen vergrößerten Mandeln.

Der blutende Polyp der Nasenscheidewand.

Von Dr. **Viktor Lange** in Kopenhagen.

In der Wiener Med. Presse, 1892, Nr. 52, habe ich einen Artikel „Über einen selteneren Fall von Septumpolypen nebst einigen klinischen Bemerkungen über die Polypen der Nasenscheidewand“ veröffentlicht.

Als diese Frage in der Literatur recht selten erwähnt worden war, schien mir dieselbe deshalb einer Besprechung wert; ich verfügte damals über sechs Fälle von Septumpolypen; bloß der sechste Fall wurde mikroskopisch untersucht, weil eben bei diesem Falle meine Aufmerksamkeit auf die Septumpolypen gelenkt wurde. Es handelte sich um einen sowohl in klinischer als auch in therapeutischer Beziehung seltenen Fall; ganz natürlich dachte ich auf die früheren 5 Fälle; zwar hatte ich dieselben operiert, aber sie verschwanden in der geräumigen Rumpelkammer, wo sich so viel versteckt, bis es gelegentlich gefunden wird.

Digitized by Google
Original from UNIVERSITY OF CALIFORNIA
Generated on 2019-10-24 12:31 GMT / http://hdl.handle.net/2027/uc1.b3252758
Public Domain in the United States, Google-digitized / http://www.hathitrust.org/access_use#pd-us-google

Daß ich einen, wenn nicht übersehenen, doch in der Literatur recht sparsam behandelten Punkt berührt hatte, dafür sprach der Umstand, daß kurz nach meiner Veröffentlichung die Frage in verschiedenen Vorträgen in der Laryngologischen Gesellschaft in Berlin und in einigen sonstigen Mitteilungen lebhaft besprochen wurde. Dieselben finden sich im I. Band des Archiv für Laryngologie, Berlin 1894. Ich möchte die Titel derselben, weil es schon so lange her ist, anführen:

„Der blutende Polyp der Nasenscheidewand" von Dr. Otto Schadewaldt in Berlin.

„Bemerkungen zur Anatomie des blutenden Septumpolypen" von Doktor Artur Alexander.

„Beitrag zu den blutenden Polypen der Nasenscheidewand" von Dr. Max Scheier.

„Zur Lehre von den blutenden Geschwülsten der Nasenscheidewand" von Dr. P. Heymann.

Seit der Zeit sind in den verschiedensten Zeitschriften über diese Frage Mitteilungen zerstreut worden; und noch lebt dieselbe unter dem Titel: Der blutende Polyp der Nasenscheidewand.

Trotzdem daß ich diesen Namen nie selbst benutzt und denselben nie als einen glücklichen betrachtet habe, und trotzdem daß einige Kollegen mir denselben zugeschrieben haben, habe ich mich bis heute darauf beschränkt, brieflich auf den Irrtum, der sich eingeschlichen hatte, aufmerksam zu machen. Ich wünsche indessen nicht, daß mein Name mit dieser Benennung in Verbindung gebracht wird. Der verstorbene, liebenswürdige Kollege Dr. Schadewaldt hat den Namen „Der blutende Polyp der Nasenscheidewand" eingeführt und überall in der Literatur wird er als Primus motor zitiert; ich bin ihm dafür dankbar, daß seine Mitteilung das Interesse der Kollegen für die Frage erweckt hat; der Name steht indessen auf seiner Rechnung! Dr. Schadewaldt sagt, daß er durch meine Mitteilung das Interesse für die Frage bekommen hat; er betrachtet dieselbe als grundlegend und erweitert durch eigene Beobachtungen die von mir angegebene Statistik.

Was ich hervorgehoben habe, ist dies: „Es kommen an dem vorderen Teil der Nasenscheidewand häufiger als bisher angenommen Polypen vor, die unter anderem zu heftigen Blutungen Veranlassung geben **können.**"

Übrigens muß ich auf meinen Artikel — besonders was die Implantationsstelle (Locus Kiesselbach) und die infolge dessen so häufig eintretenden Blutungen betrifft — hinweisen.

Mit meiner oben erwähnten Mitteilung habe ich das erreicht, was ich beabsichtigte: die Aufmerksamkeit meiner Kollegen auf die Frage zu lenken, und ich hätte mich mit derselben nicht ferner beschäftigt — ich schreibe un-

Digitized by Google
Original from UNIVERSITY OF CALIFORNIA
Generated on 2019-10-24 12:31 GMT / http://hdl.handle.net/2027/uc1.b3252758
Public Domain in the United States, Google-digitized / http://www.hathitrust.org/access_use#pd-us-google

gern mehrmals von demselben Thema —, wenn eine Mitteilung in der letzten Nummer der Annales des maladies de l'oreille, du larynx, du nez et du pharynx (Mai 1910, Nr. 5) nicht erschienen wäre. Dr. Citelli (Catani) hat nämlich einen Artikel geschrieben, der den Titel trägt: Est-il utile pour la pathologie et la clinique de conserver le terme: „Polypes saignants du nez."

Er behauptet, und zwar mit Recht, daß blutende Polypen überall in der Nase und nicht allein auf der Nasenscheidewand, wie bisher durchweg hervorgehoben, vorkommen können, und schließt mit folgenden Bemerkungen:

„Je proposerais donc qu' on supprimât pour toujours le terme de polypes saignants de la cloison du nez (en n'en gardant tout au plus le souvenir dans le langage commun), et que toutes les tumeurs nasales fussent cataloguées selon leur structure histologique et suivant les règles de la pathologie actuelle. On arriverait ainsi à abolir une autre dénomination erronée plus ancienne (et par suite plus dangereuse), celle du polype du nez, dénomination qui' n'a aucune base rationelle (ni histologique, ni clinique) et qui, au contraire, s'emploie souvent pour indiquer toutes les néoformations pathologiques des fosses nasles (soit inflammatoires, soit néoplasiques), même quand elles n'ont aucunement la forme de polype."

Ich meine, daß der italienische Kollege ins Schwarze getroffen hat und daß wir die Benennung „Der blutende Polyp der Nasenscheidewand" dürfen fallen lassen.

Technische Mitteilung.

Von Dr. **Hermann Marschik**, Assistenten der Klinik Chiari.

(Mit 5 Figuren.)

Die große Zahl von Nebenhöhlenoperationen an der Klinik, insbesondere von Radikaloperationen nach Killian, brachte es mit sich, daß die Konstruktion einiger neuer Instrumente notwendig wurde, da die derzeit üblichen chirurgischen und rhinologischen Spezialinstrumente bei gewissen Phasen der Operation ihren Zweck nicht erfüllen. Die im folgenden beschriebenen Instrumente sind schon seit Jahren an der Klinik in Übung, haben sich bewährt und können deshalb zur Bereicherung des rhino-chirurgischen Instrumentariums empfohlen werden. Sie wurden in der Sitzung vom 1. Juni 1910 der Wiener laryngologischen Gesellschaft demonstriert und sind bei H. Reiner, Wien, IX., Van Swietengasse, zu haben.

1. Augenspatel nach Verfasser, zum Schutze des verdrängten Bulbus bei der Radikaloperation nach Killian. Der schmale Operationsraum zwischen Orbitaldach und Bulbus benötigt ein spatelartiges Instrument, ähnlich einem breiten Elevatorium, welches verhindert, daß durch die Knochenzange die

Digitized by Google
Original from UNIVERSITY OF CALIFORNIA
Generated on 2019-10-24 12:31 GMT / http://hdl.handle.net/2027/uc1.b3252758
Public Domain in the United States, Google-digitized / http://www.hathitrust.org/access_use#pd-us-google

Tenonsche Kapsel angerissen wird, wodurch dann das Orbitalfett vorquillt und die weitere Manipulation enorm erschwert. Der Spatel muß zugespitzt sein, um im Falle von ausgedehntem Orbitalrecessus bis zum Opticuseintritt den Bulbus schützen zu können, aber auch leicht gekrümmt, um den Druck auf den Bulbus etwas auszugleichen. Um hinwiederum den Narkotiseur nicht zu stören, ist der Handgriff leicht aufgebogen.

Fig. 1.

2. Rückwärtsgreifende Stanze nach Verfasser. Sie wird zwar seltener in Anwendung kommen, ist aber in Fällen von weit lateral sich erstreckendem Orbitalrecessus, wenn gleichzeitig die Tränendrüsengrube stark ausgehöhlt ist, unentbehrlich. Mit Meißeln ist dann diese Partie nicht zu bearbeiten: von oben nicht, da die obere Stirnhöhlenpartie nie so weit zur Seite reicht, von unten nicht, weil der Gesichtsschädel im Wege ist. Andere Knochenzangen sind überhaupt nicht zu brauchen. Die Stanze muß außerdem ziemlich kräftig sein, da der Knochen an jener Stelle stets sehr dick ist.

Fig. 2.



3. Entenschnabel nach Verfasser. Dieses Instrument wird jetzt bei jeder Killianschen Operation angewendet und hat sich ausgezeichnet bewährt.

Fig. 3.

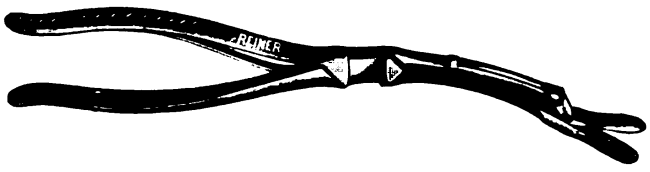

Es dient zum Abkneipen von Knochenrändern in großer Tiefe, also besonders

Digitized by Google
Original from UNIVERSITY OF CALIFORNIA
Generated on 2019-10-24 12:31 GMT / http://hdl.handle.net/2027/uc1.b3252758
Public Domain in the United States, Google-digitized / http://www.hathitrust.org/access_use#pd-us-google

bei großem Orbitalrecessus. Es ist schlank genug, um auch in engen Wundtrichtern noch ohne das Gesichtsfeld zu verdecken, verwendet zu werden, und macht kleine Exkursionen; andrerseits kräftig genug, um Knochen mittlerer Dicke wirksam zu fassen. Die notwendige Vereinigung dieser beiden Vorzüge ist bei den anderen derartigen Knochenzangen nicht zu finden. Die Branchen des Schnabels sind leicht gerieft.

4. Wangenhaken nach Verfasser, zum Abhalten der Weichteile bei der Luc-Caldwellschen Kieferhöhlenoperation. Da die Erfahrungen an der

Fig. 4.



Klinik mit den von Hajek angegebenen Spezialhaken nicht befriedigten, glaubte Verfasser wieder zu den alten gewöhnlichen Schaufelhaken zurückkehren zu müssen. Notwendig ist dabei ein kräftiger Schaufelhaken von der Form der Gallenblasenhaken. Um den hakenhaltenden Assistenten nicht zu ermüden, muß er entweder einen Ring haben oder am Ende hakenartig aufgebogen sein. An dem Modell des Verfassers ist der Griff der Hand adaptiert, der Arm stützt sich auf den Kopf des Pat. Die Schaufel des Hakens ist leicht gekrümmt, um übermäßige Gewebszerrung zu vermeiden; der Rand ist, dem Kontur der Fossa canina folgend, konvex und, um das Periost sicher zurückzuhalten, etwas aufgeworfen.

5. Anhangsweise wurde in oben erwähnter Sitzung auch ein Instrument gezeigt, das für die Stenosenbehandlung des Larynx von Interesse sein dürfte.

Fig. 5.

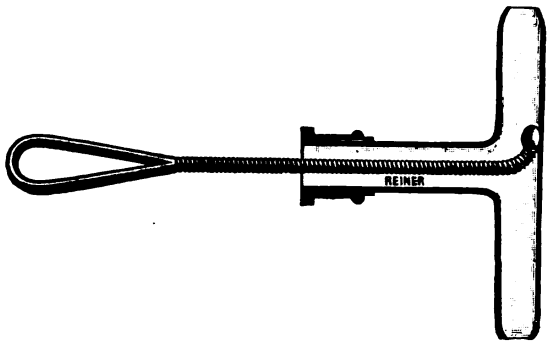

Es ist dies eine Reinigungsfeder für die Dupuyschen T-Kanülen. Der scharfe rechte Winkel dieser Kanülen macht die Reinigung mittelst der gewöhnlichen

Digitized by Google
Original from UNIVERSITY OF CALIFORNIA
Generated on 2019-10-24 12:31 GMT / http://hdl.handle.net/2027/uc1.b3252758
Public Domain in the United States, Google-digitized / http://www.hathitrust.org/access_use#pd-us-google

Gänsefedern oder auch mit Watteträgern aus Draht unmöglich, da sie einknicken und stecken bleiben. Man hatte daher, so vorzüglich auch die Kanülen sind, stets seine liebe Not, wenn sie sich durch Krustenbildung verstopften, und die Kanülen mußten häufig bloß, weil sie nicht zu reinigen waren, entfernt und wieder eingeführt werden, was speziell bei dieser Form immer sehr unangenehm ist und eine bedeutende Reaktion hervorruft. Mit der angegebenen Putzfeder ist diese Reinigung spielend durchzuführen. Sie besteht aus einer Spiralfeder, welche genügend glatt und biegsam ist, um die Reibung und das Steckenbleiben an den inneren Kanten der T-Kanüle zu verhindern. Die Spirale enthält im Innern eine elastische Stahlfeder, die, am Ende vorragend, einen Knopf trägt. Dieser Knopf ist leicht zur Achse geneigt und hat daher die Tendenz, die Feder je nach der Richtung nach oben oder unten zu leiten. Die beiden letzten mit T-Kanülen versehenen Fälle von Narbenstenose des Larynx bekamen jeder eine solche Reinigungsfeder mit und konnten solcherart die Kanülen stets rein erhalten, so daß diese 2 beziehungsweise $1^1/_2$ Jahre ununterbrochen in der Stenose verbleiben konnten.

Zur Durchleuchtung der Kieferhöhle mit Glühlicht.

Von Dr. med. **Br. Alexander** in Bad Reichenhall.

Die Durchleuchtung des Schädels mit Glühlicht ist für die Diagnose von Kieferhöhlenerkrankungen nicht ausschlaggebend, muß aber immerhin als ein wichtiges diagnostisches Hilfsmittel angesehen werden. Deshalb wird jede Vervollkommnung des Instrumentariums, der Technik beachtenswert erscheinen. Ein wesentlicher Fortschritt ist mit der Einführung der Osram- (Vohsen, B. Fränkel) und Metallfadenlampen erzielt worden. Die Lampen geben gleiche Leuchtkraft, weniger Hitze und können deshalb längere Zeit (3—4 Minuten) im Munde gehalten werden. Selbstverständlich sind Fälle, in welchen die Durchleuchtung nur wenige Sekunden dauert, ganz verschieden von solchen zu beurteilen, bei welchen dieselbe mehrere Minuten währen muß. Wir werden deshalb längere Durchleuchtungsdauer mit der Rennuhr und die Lichtstärke nach der Einschaltung des Rheostaten bestimmen. Der Erhellung der infraorbitalen Region haben besonders Heryng und Vohsen eine wesentliche Bedeutung für die Beurteilung der Kieferhöhle zugesprochen. Gegenüber einer abweichenden Auffassung will ich betonen, daß diese bei der Durchleuchtung erhellte Region dem unteren Augenlid nicht ganz entspricht, denn in seiner ganzen Ausdehnung läßt der Tarsus inferior das Licht niemals durch; es gibt mindestens der Limbus palpebrae inferior einen Schatten. Man kann sich davon leicht überzeugen, wenn man bei der Durchleuchtung das untere Augenlid nach unten zieht, und ist dann oft geradezu frappiert, wie hell dieser vorher dunkle Bezirk des Bulbus leuchtet.

Digitized by Google
Original from UNIVERSITY OF CALIFORNIA
Generated on 2019-10-24 12:32 GMT / http://hdl.handle.net/2027/uc1.b3252758
Public Domain in the United States, Google-digitized / http://www.hathitrust.org/access_use#pd-us-google

Es gibt Fälle, in welchen weder die Pupille noch die infraorbitale Region, sondern nur nach Herabziehen des unteren Augenlides der Bulbus leuchtet; deshalb müssen wir in zweifelhaften Fällen damit die Probe machen. Der obere Teil des Bulbus bleibt auch beim Heraufziehen des oberen Augenlides dunkel, nur der untere Teil des Bulbus wird erleuchtet. Bei Schädeln, welche bei der Durchleuchtung ein besondes helles Licht geben, kann man ein Phänomen beobachten, das für die Erkenntnis der Nasennebenhöhlenatmung Bedeutung gewinnen kann: Bei der Inspiration wird die Erhellung intensiver und verbreiteter, umgekehrt bei der Exspiration.

Vereinsberichte.

Münchener Laryngo-otologische Gesellschaft.

47. Sitzung vom 11. Januar 1909.

Herzog: I. **Die Verstopfung des runden Fensters und ihre Folgen.**

Nach einleitenden Bemerkungen über die zahlreichen Versuche, die Schallzuleitung zum Labyrinth zu analysieren, insbesondere auch über die physiologische Funktion der runden Fenstermembran Aufschluß zu erhalten, verbreitet sich Herzog ausführlicher über die von Politzer eingeführte und von Bezold ausgedehnt verwendete manometrische Untersuchungsmethode am frischen Leichenpräparat. Die Resultate dieser Experimente scheinen gegen eine Schallüberleitung durch das runde Fenster zu sprechen. Im Gegensatz hierzu stehen Versuche von Siebenmann, der durch Tamponade der runden Fensternische (Belastung der Membran, Verbesserung ihrer Schwingungsfähigkeit) am Lebenden eine beträchtliche Besserung der Hörweite und vor allem eine auffallende Erweiterung der unteren Tongrenze erzielte. Eine Fortsetzung der Versuche Siebenmanns stellen die Experimente von Blau dar. Blau setzte beim Tier (Hunde, Katzen) durch Plombieren der runden Fensternische mit Zement einen dauernden Verschluß. Aus den klinischen Erscheinungen sowohl — Gleichgewichtsstörungen, Taubheit — wie aus den histologischen Bildern der später geschnittenen Labyrinthe — Residuen entzündlicher Prozesse —, welche Blau im Anschluß an die Plombierung gesehen beziehungsweise beschrieben hat, ist mit größter Wahrscheinlichkeit zu schließen, daß der dauernde Verschluß der runden Fensternische mit einem Fremdkörper eine entzündliche Labyrintherkrankung zur Folge hat. Aus diesem Grunde — um den Beginn und den Verlauf der Labyrinthitis studieren zu können — hat Herzog die Versuche Blaus aufgenommen. Soweit die bisherigen histologischen Untersuchungen erkennen lassen, wird diese Annahme bestätigt. Demonstration: *a)* von Versuchstieren, einseitig operierte Katzen, mit schweren Gleichgewichtsstörungen; *b)* von histologischen Präparaten: 1. Ein Labyrinth, bei welchem die runde Fensternische mit einem Brei aus Jodtinktur + Zement verstopft wurde. Das Tier wurde 24 Stunden nach Eintritt der Gleichgewichtsstörungen getötet (48 Stunden nach der Operation). Runde Fenstermembran intakt. Im Innern des Labyrinths entzündliche Rei-

Digitized by Google
Original from UNIVERSITY OF CALIFORNIA
Generated on 2019-10-24 12:32 GMT / http://hdl.handle.net/2027/uc1.b3252758
Public Domain in the United States, Google-digitized / http://www.hathitrust.org/access_use#pd-us-google

zung: stark erweiterte, gefüllte Gefäße, Abschuppung des endothelialen Belages, welcher perlschnurartig angeordnet die Wände des Labyrinths bedeckt. 2. Ein Labyrinth, bei welchem durch das runde Fenster eine sterile Borste gestoßen und dann die Nische mit Jodtinktur + Zement verstopft wurde. Tötung 32 Tage nach der Operation. Im Vorhofsblindsack Bindegewebsbildung, in den Skalen geronnene Lymphe, in Form von Exsudatsicheln den Wänden anliegend; ausgedehnte Blutungen, besonders in der Spitzenwindung; enorme Ektasie des Ductus cochlearis. (Der Vortrag erscheint ausführlich anderwärts.)

Diskussion.

Hoffmann.

Herzog: II. **Kasuistische Mitteilungen:**

a) Erkrankung des inneren Ohres bei kongenitaler Lues (H = für Flüstersprache beiderseits 5 *cm*) mit vollständiger Reaktionslosigkeit des Vestibularapparates (kalorischer und Drehnystagmus);

b) Senkungsabsceß (Bezoldsche Mastoiditis) bei chronischer Mittelohreiterung.

Rud. Hoffmann: **Über parapharyngeale Aktinomykose.** (In extenso erschienen in der Zeitschr. f. Ohrenheilk. etc., 1909.)

Herzog: Kasuistische Mitteilung über einen Fall von **luetischer Taubheit** und einen weiteren von **Bezoldscher Mastoiditis bei Otitis med. pur. chron.**

48. Sitzung vom 15. Februar 1909.

1. Rud. Hoffmann: **Über Beeinflussung von Basedowsymptomen von der Nase her.** (Erscheint in dieser Monatsschrift.)

Diskussion.

Herzog: Gern möchte ich sehr viel fragen, aber die Fülle theoretischer Auseinandersetzungen sowie mein Mangel an Kenntnissen über die Verhältnisse des Drüsenapparates mit interner Sekretion verbieten mir das, solange ich nicht den Text des Vorgetragenen besitze. Aber über zwei Fragen bitte ich Herrn Kollegen Hoffmann um Auskunft:

1. Thyreoidea und Nebenniere sind Antagonisten, sie halten einander das Gleichgewicht. Bei Hypertrophie des einen Organes muß auch das andere vermehrte Arbeit leisten, wenn dieses Gleichgewicht erhalten bleiben soll. Kropfbildung löst also beispielsweise so lange keine Störungen im Körperhaushalte aus, als die von der Drüse in gesteigertem Maße produzierten Stoffe durch gesteigerte Ausfuhr von Antistoffen aus der Nebenniere paralysiert werden. Erst wenn die Nebenniere den an sie gestellten Anforderungen nicht mehr gerecht wird, wenn sie insuffizient wird, treten Krankheitssymptome in die Erscheinung — im vorliegenden Falle die des Morbus Basedowii. Nach allgemein biologischen Grundsätzen muß man erwarten, daß diese in gesteigertem Maße arbeitende Nebenniere nunmehr auch in gleicher oder ähnlicher Weise hypertrophiert wie ihr Gegner, die Thyreoidea. Nun weiß jeder von uns, daß bei vielen Individuen eine enorme Kropfbildung vorhanden ist, ohne daß die geringsten Basedowsymptome auffindbar sind. In diesen Fällen ist demnach anzunehmen, daß die von der vergrößerten Thyreoidea in vermehrter Weise abgesonderten Giftstoffe durch die erhöhte Sekretion der Nebenniere unschädlich gemacht werden. Eine bei derartigen Fällen autoptisch sichergestellte Hyper-

Generated on 2019-10-24 12:32 GMT / http://hdl.handle.net/2027/uc1.b3252758
Public Domain in the United States, Google-digitized / http://www.hathitrust.org/access_use#pd-us-google
Digitized by Google
Original from UNIVERSITY OF CALIFORNIA

trophie der Nebenniere würde also wohl eine nicht unerhebliche Beweiskraft für die vorgetragenen Theorien in sich schließen. Es würde mich interessieren zu erfahren, ob Sektionsergebnisse, welche dafür verwertbar sind, existieren.

2. Träger von Kröpfen zeigen oft erst nach Jahren die ersten Basedowerscheinungen. Langsam und allmählich steigern sich die Beschwerden und erreichen nicht selten beträchtliche Grade, bis die Patienten sich entschließen, den Arzt zu konsultieren beziehungsweise einer operativen Therapie sich zu unterziehen. Unter Zugrundelegung der Theorien Hoffmanns hat also hier primär die Funktion der Nebenniere genügt, die Sekretion war gesteigert, entsprechend der gesteigerten Nachfrage; schließlich konnte das Übermaß von Arbeit nicht mehr geleistet werden — es traten Insuffizienzerscheinungen ein. Nun fällt plötzlich durch chirurgischen Eingriff der größte Teil der Thyreoidea weg. Von diesem Moment an besteht eine absolute Hypersekretion der Nebenniere, eine Hypersekretion, die durch jahrelangen Reiz groß und größer geworden ist. Man kann sich vorstellen, daß jetzt Störungen von seiten der vermehrten Nebennierensekretion auftreten. Sind derartige Krankheitsbilder bekannt oder, wenn nicht, in welcher Weise läßt sich ihr Fehlen erklären?

Hoffmann: Die Größe einer Drüse erlaubt keinen sicheren Rückschluß auf die Größe der Funktion, zum Beispiel bei Osteomalacie ist kaum eine histologische Grundlage für die ovariale Hypersekretion. Diese kann eine relative sein. Neben der Thyreoidea und der Nebenniere als den Hauptvertretern der antagonistischen Systeme, kommen noch die übrigen endokrinen Drüsen in Betracht. Das Bild der Nebennierenhyperfunktion, das Myxödem, kommt nur nach allen radikalen Thyreoidektomien zustande.

Herzog: Die Erkrankung dieses Pat. bietet einige diagnostische Überlegungen. Der 23jährige Mann kam am 20. I. in unsere Behandlung mit folgender Anamnese: Seit 14 Jahren Eiterung links, seit 8 Tagen auch Schmerzen rechts; auf diesem (rechten) Ohr war das Gehör immer sehr schlecht; auf dem linken Ohr dagegen ganz gut. In der Nacht vom 26. auf 27. XII. 1908 heftiger Schwindelanfall, Drehbewegung des Körpers, Pat. vermeinte, aus dem Bette zu rollen, Erbrechen; am folgenden Tage bemerkte Pat., daß sein Gesicht schief sei. Die Schwindelanfälle dauerten etwa 14 Tage an, allmählich geringer werdend; auch die Entstellung durch das schiefe Gesicht soll sich in den letzten Tagen etwas gebessert haben; dagegen ist das Gehör auf dem linken Ohr seit dieser Zeit hochgradig verschlechtert.

Befund: Trommelfell links zentrale Perforation in der hinteren Hälfte, nahe dem oberen Rand; geringe, geruchlose schleimige Eiterung.

Rechtes Trommelfell diffus getrübt, reflexlos.

Hörweite für Flüstersprache: rechts 5 *cm*, links unsicher;

a' r. Scheitel im linken Ohr — 8,

A r. Scheitel im linken Ohr — 6,

Rinne a' links — 6, rechts nur bei stärkstem Anschlag. Gehen vorwärts und rückwärts mit offenen und geschlossenen Augen gut möglich. Kalorischer und Drehnystagmus beiderseits normal auslösbar. Parese des N. facialis in allen Ästen.

Ich stelle die Diagnose zur Diskussion.

In erster Linie scheint die Anamnese auf einen labyrinthären Prozeß hinzudeuten, etwa auf eine entzündliche Reizung des Labyrinths, ausgehend von der Mittelohreiterung. Damit würde die Affektion des Vestibularapparates sowie die Schädigung des Cochlearis erklärt werden können; bei Annahme des

Digitized by Google
Original from UNIVERSITY OF CALIFORNIA
Generated on 2019-10-24 12:32 GMT / http://hdl.handle.net/2027/uc1.b3252758
Public Domain in the United States, Google-digitized / http://www.hathitrust.org/access_use#pd-us-google

ursächlichen Herdes in unmittelbarer Nachbarschaft des Facialkanales auch die Erkrankung des Facialis.

Gegen eine derartige Auffassung spricht aber doch meines Erachtens verschiedenes: die zentrale Trommelfellperforation, der Mangel von Cholesteatombildung, die geringe, geruchlose Sekretion, völlige Abwesenheit von Entzündungserscheinungen im Warzenfortsatz.

In ähnlicher Weise, wie Kollege Wanner dies eben angedeutet, haben auch wir seinerzeit die Erkrankung aufgefaßt, als eine Schädigung des Facialis auf rheumatischer Grundlage. Außer dem Facialis sind aber noch zwei weitere Nerven erkrankt: ganz sicher der Cochlearis. Der Pat. gibt auf das Bestimmteste an, daß sein linkes Ohr seit vielen Jahren das besser hörende war und daß er seit dem Tage der genannten Attacke fast nichts mehr höre. Das rechte Ohr besitzt tatsächlich eine minimale Hörweite (5 *cm*), so daß dem Pat. eine Schädigung des linken, bisher gut hörenden Ohres unmittelbar zum Bewußtsein kommen mußte. Von seiten des Vestibularis waren am Tage der Untersuchung keinerlei Störungen festzustellen. Der Pat. schilderte aber den Schwindelanfall mit so charakteristischen Worten, und zwar spontan, ohne daß die typischen Erscheinungen hineinexaminiert wurden, was ich ausdrücklich hervorheben möchte, daß an der Natur eines vestibularen Schwindels wohl schwer zu zweifeln ist.

Die Affektion des Cochlearis wie Vestibularis auf dieselbe Ursache zurückzuführen wie die Erkrankung des Facialis, scheint uns das ungezwungenste; wir glauben also, daß es sich im vorliegenden Falle um eine traumatische Erkrankung (Neuritis?) der drei benachbarten Nerven, Facialis und Cochleo-vestibularis, handelt.

Über Fälle von Neuritis des Vestibularnerven haben Neumann und Ruttin in der Österreichischen otologischen Gesellschaft berichtet.

Schließlich ist differentialdiagnostisch noch an einen zentral gelegenen Tumor zu denken. Hierfür fehlt objektiv jeder Anhaltspunkt: Keinerlei Zeichen von Lues oder Tuberkulose, Augenhintergrund normal, keine Störungen von seiten anderer Nervenbahnen. Auch das akute Einsetzen des ganzen Prozesses spricht gegen diese Ätiologie.

Wanner: Die Facialislähmung dürfte wohl mit der Ohrerkrankung in keinem direkten Zusammenhang stehen; sie könnte peripher, auf rheumatischer Grundlage entstanden sein.

Außerdem wäre auch denkbar, da auch eine Abnahme des Gehörs respektive eine Erkrankung des inneren Ohres auftrat, daß an der Schädelbasis in der Gegend des Pons acust. internus ein luetischer Prozeß spielt, welcher die Ursache der Erkrankung wäre. Auf alle Fälle würde ich einen Versuch mit Kali jod. empfehlen.

2. Wanner: **Demonstration eines Pat. mit Kleinhirnprolaps nach Trepanation wegen Verdacht auf Kleinhirnabsceß.**

Pat. war bis 1895 stets gesund; plötzlich bemerkte er, daß Eiter aus dem rechten Ohr hervorquillt. Am 1. XI. 1902 kam nach vorübergehender Besserung Blut und Eiter, gleichzeitig traten schwere cerebrale Symptome und Schwellung hinter dem rechten Ohr auf. Zweistündige Bewußtlosigkeit, mehrmals Erbrechen, heftige Schwindelanfälle und kontinuierliches hohes Fieber. Pat. wurde in O. von einem Chirurgen trepaniert. Da aber das Fieber und die übrigen Erscheinungen trotzdem anhielten, wurde am 5. XII. 1902 die Unterbindung der Jugularis und Entfernung des hinteren Teiles des Warzen-

Digitized by Google
Original from UNIVERSITY OF CALIFORNIA
Generated on 2019-10-24 12:32 GMT / http://hdl.handle.net/2027/uc1.b3252758
Public Domain in the United States, Google-digitized / http://www.hathitrust.org/access_use#pd-us-google

fortsatzes und eines Stückes des Hinterhauptbeines vorgenommen; wahrscheinlich wurde ein Gehirnabsceß vermutet. Im Anschluß an die Operation trat eine rechtseitige Facialislähmung auf, welche nach 4 Wochen wieder zurückging. Beim ersten Verbandwechsel zeigte sich ein zirka apfelgroßer Kleinhirnprolaps; der Versuch, denselben mit einer Zelluloidplatte zurückzuhalten, mißlang. Die Heilung verlief ohne Störung; nach einem halben Jahr trat aber neuerdings hinter dem rechten Ohr ein Absceß auf, welcher abermals incidiert wurde, wobei sich eine größere Menge fötiden Eiters entleerte. Anfangs Dezember 1903 erkrankte Pat. plötzlich wieder unter schweren cerebralen Erscheinungen, Erbrechen, Bewußtlosigkeit, klonischen Krämpfen in den Extremitäten, Incontinentia alvi et urinae.

Bei der nun abermals vorgenommenen Operation zeigte sich, daß das Antrum gar nicht eröffnet war, überhaupt der primäre Erkrankungsherd im Ohr nicht angegangen worden war. Die durch den Gehirnprolaps sehr schwierige Radikaloperation hatte vollen Erfolg, am Tage nach derselben waren alle schweren Symptome zurückgegangen. Bei einer Kontrolle nach einigen Monaten war der Gehörgang sehr eng, da sich der Kleinhirnprolaps stark nach vorn drängte; die Hörweite für Flüstersprache betrug 8 *m*.

Der Pat. verzog nach auswärts und kam im November 1908 wieder in unsere Behandlung, da er wegen Schwindel und Kopfschmerzen im Auslande abermals, und zwar am Hinterkopf trepaniert werden sollte; es wurde ein Gehirntumor angenommen. Bei der Aufnahme zeigte sich, daß der Gehörgang in der Tiefe verwachsen war. Hinter dem rechten Ohr fand sich, dem hinteren Ende des Antrum entsprechend, eine ganz enge Fistel, aus welcher sich Eiter entleerte; durch dieselbe konnte eine Sonde zirka 3 *cm* weit in die Tiefe nach vorn vorgeschoben werden. Bei der Ausspülung mit einem geraden Antrumröhrchen entleerten sich größere Mengen fötiden Sekretes und Cholesteatommassen; die Flüssigkeit lief in den Rachen. Die Hörweite für Flüstersprache war rechts unsicher. Da die verschiedensten Dilatationsversuche der Fistel ohne Erfolg waren, wurde neuerdings eine Gehörgangsplastik und Anlegung einer größeren retroaurikulären Öffnung versucht, wobei die Erhaltung des Lumens durch ausgedehnte Epidermisierung der Wundflächen, teils durch Lappen aus der Umgebung, teils durch Thierschsche Hautlappen aus dem Oberarm angestrebt wurde. Sie sehen, meine Herren, daß der Zweck ziemlich gut erreicht wurde, allerdings drängt sich der gut apfelgroße Kleinhirnprolaps sehr weit nach vorn. Die Hörweite für Flüstersprache beträgt wieder 1 *m*. Die Hörreliefs vor und nach der Anlegung der Öffnung werde ich Ihnen später vorführen.

Dieser Fall beweist, daß die Operationen von Ohrerkrankungen in die Hände des Ohrenspezialisten gehören und es nicht genügt, ein tüchtiger Chirurg zu sein, um an solche Fälle heranzugehen.

3. Wanner: **Demonstration der Bezoldschen Ohrmodelle von Hammer und des Bewegungsmodells des Schalleitungsapparates von Prof. Edelmann.**

a) Frontaldurchschnitt durch das rechte Gehörorgan und

b) dessen Negativ nach Bezolds Korrosionspräparaten in siebenfacher Vergrößerung,

c) die Paukenhöhle in 20facher Vergrößerung,

d) Bewegungsmodell von Prof. Edelmann, welches in zirka 22facher Vergrößerung den mechanischen Vorgang im Schalleitungsapparat nachahmt und

Digitized by Google
Original from UNIVERSITY OF CALIFORNIA
Generated on 2019-10-24 12:32 GMT / http://hdl.handle.net/2027/uc1.b3252758
Public Domain in the United States, Google-digitized / http://www.hathitrust.org/access_use#pd-us-google

erklärt. Dasselbe wurde auf Grund von exakten Ausmessungen, Orts- und Winkelbestimmungen etc. am Ohrpräparat durch zweckentsprechende Verwendung und Aneinanderreihung bekannter einfacher Maschinenelemente, zum Beispiel Winkelhebel, Drehachsen, Federn, Plenelstange etc., **ausgeführt.** Durch dieses Modell sind wir nun über die Vorgänge der Schalleitung genau orientiert; durch Lösung der Verbindungen zwischen den einzelnen Teilen, welche die Gehörknöchelchen vorstellen, können wir auch die Erscheinungen studieren, welche bei Zerstörung und Ausfall einzelner Gehörknöchelchen auftreten.

49. Sitzung vom 26. April 1909.

1. Prof. Neumayer: **Über Behandlung von nasalem Asthma mit Resektion des N. ethmoidalis.**

Neumayer berichtet über Resultate, die er bei Asthmafällen durch Unterbrechung des Reflexbogens (Resektion des N. ethmoidal.) erreicht hat.

In 2 Fällen, welche ausgesprochenes nasales Asthma zeigten und bei denen der Reizherd in die vorderen und oberen Abschnitte der Nasenhöhle verlegt werden mußte, gelang es durch Resektion des N. ethmoidal., die Asthmaanfälle vollkommen zum Verschwinden zu bringen. Die beiden Pat. sind nach 12 respektive 9 Monaten frei von Anfällen geblieben.

Der dritte Fall von Asthma, bei dem der nasale Ursprung nicht mit Bestimmtheit festgestellt werden konnte, bei dem aber im Anfall doch Verschluß und vermehrte Sekretion der Nase auftrat, blieb vollkommen unbeeinflußt. Neumayer empfiehlt in ausgesprochenen Fällen von nasalem Asthma, bei denen der Reizherd für einen Eingriff nicht auffindbar oder infolge seiner großen Ausdehnung ohne Schädigung der Funktion der Nase nicht in Angriff genommen werden kann, den Reflexbogen zu durchtrennen. (Erscheint ausführlich in der Zeitschrift für Laryngologie.)

Diskussion.

Hoffmann berichtet über einen therapeutischen Versuch mit Alkoholinjektion in den N. ethmoidal. bei Bronchialasthma mit nasaler Aura.

2. Prof. Neumayer demonstriert: **1. Paraffininjektionen bei Stirnhöhlendefekten; 2. zwei durch Ethmoidalisresektion geheilte Asthmapatienten.**

3. Hecht demonstriert eine **37jährige Pat. mit zylindrösem Carcinom des rechten Ohres.**

Pat. ist seit 6 Wochen in Beobachtung; die Anamnese ergibt folgendes: Die ersten subjektiven Beschwerden traten vor etwa 2—3 Jahren mit Ohrensausen auf; anschließend entwickelten sich Schmerzen und Eiterung, die laut Mitteilung des damaligen behandelnden Arztes zu einer Caries des Warzenfortsatzes führte. Am 10. VII. 1907 wurde der Warzenfortsatz eröffnet und ausgekratzt. Heilung trat nicht ein. Es entwickelte sich dann im Operationsgebiete eine Schwellung, die unter dem Ohr herumging und auf die Gegend der Speicheldrüse übergriff. Am 9. IV. 1908 wurde eine zweite Operation vorgenommen, die einen weichen, ausgedehnten, weit in die Tiefe reichenden und auch auf die Parotis übergreifenden Tumor ergab. Da eine Abgrenzung nicht möglich war, wurde nur ein Teil des Tumors excidiert und die Operation abgebrochen.

Digitized by Google
Original from UNIVERSITY OF CALIFORNIA
Generated on 2019-10-24 12:32 GMT / http://hdl.handle.net/2027/uc1.b3252758
Public Domain in the United States, Google-digitized / http://www.hathitrust.org/access_use#pd-us-google

Die mikroskopische Untersuchung des Tumors (Prof. Dürck) ergab zylindröses Carcinom. „Die Heilung erfolgte ohne Fieber. Am Tage nach der Operation trat eine Lähmung und Gefühlsstörung im rechten Arm auf, welche am 16. IV. behoben war und als Narkosenlähmung angesprochen wurde. Am gleichen Tage (16. IV.) bemerkte man, daß die schon vor der Operation wahrnehmbare Facialislähmung viel deutlicher war als früher. Gleichzeitig begann der äußere Gehörgang sich zu verengern, auch die Schwellung der Parotisgegend nahm deutlich zu."

Pat. behandelte sich nun in der Folge selbst mit den verschiedensten Mitteln, bis die zunehmenden Schmerzen sie wieder zum Arzt trieben. Am 5. III. 1909 wurde Pat. mir zugesandt. Ich konnte folgenden Befund erheben:

Linkes Trommelfell getrübt und eingezogen. Hinter und vor dem rechten Ohr kelloidartige Narbe: Gegend des Processus leicht vorgetrieben, keine Fluktuation, Druckschmerz. Gegend vor dem Ohr (Parotis und Kaugelenk) etwas vorgetrieben, ziemlich derb, druckempfindlich. Gehörgang bis auf eine feine Fistel, durch die sich zeitweise etwas eitriges Sekret entleert, narbig verschlossen. Sonde dringt ziemlich weit in die Tiefe, fühlt keinen rauhen Knochen, löst Hustenreiz aus; kein Schwindel beim Sondieren. Flüstersprache wird rechts für hohe und tiefe Laute ad concham perzipiert. Klein c. Rinne negativ, Weber nach rechts, Schwabach verlängert. Es besteht eine komplette rechtseitige Facialislähmung sowie eine partielle rechtseitige Hypoglossus- und Accessoriuslähmung mit starker Atrophie des Musculus cucullaris. Die Funktion der rechten Velumhälfte ist gleich links in Ordnung. Die Geschmacksempfindung der rechten Zungenhälfte (sauer und süß) ist erhalten. Es besteht geringer Rhomberg nach links. Die Beweglichkeit des Kaugelenkes ist nach jeder Richtung hin frei. Digitalexploration vom Munde aus läßt keine Veränderungen im Gebiete vor dem Ohr fühlen. Röntgenphotographie ohne besonderen Befund.

Das angeblich gleichbleibende Bild seit der letzten vor einem Jahr vorgenommenen Operation veranlaßte mich, Herrn Kollegen Gilmer die Pat. — auch bezüglich der Frage etwaiger Behandlung mittelst Röntgenstrahlen — zu zeigen. Wir beschlossen, zunächst noch eine Probeexcision zur Sicherung der Diagnose vorzunehmen, die wir der Vorwölbung vor dem Ohr entnahmen. Es zeigte sich unter der Haut ein eigenartiges, speckiges Gewebe, das bis auf den Knochen in die Tiefe verfolgt werden konnte.

Einige melonenartig excidierte Scheiben schickte ich an Herrn Professor Dürck, natürlich ohne weitere Mitteilung über die Vorgeschichte des Falles. Die Diagnose lautete wieder: „Zylindröses Carcinom, wahrscheinlich ausgehend von den Schweißdrüsen."

Auf Grund dieses Befundes und der Vorgeschichte halte ich einen chirurgischen Eingriff für aussichtslos, auch eine Röntgentherapie dürfte nach Ansicht des Kollegen Gilmer kaum Erfolg bringen. Das Einzige, was man zur Behebung der Beschwerden der Pat. tun kann, dürfte leider nur die Verabfolgung einer Morphiumspritze sein.

Diskussion.

Hoffmann fragt an, ob es sich nicht um ein Zylindrom der Parotis handeln könnte, das auf den Meatus etc. übergegriffen hat.

Digitized by Google
Original from UNIVERSITY OF CALIFORNIA
Generated on 2019-10-24 12:32 GMT / http://hdl.handle.net/2027/uc1.b3252758
Public Domain in the United States, Google-digitized / http://www.hathitrust.org/access_use#pd-us-google

Hecht (Schlußwort): Klein c wird auch vor dem Ohr (per aer) gehört, trotzdem kann ich mich dem Vorschlage des Herrn Kollegen Wanner zu einem nochmaligen chirurgischen Eingriff nicht anschließen. Schon vor einem Jahr zeigte sich bei der Operation der Tumor derartig ausgebreitet und in die Tiefe gewuchert, daß eine Abgrenzung nicht möglich schien. Jetzt dürfte daher eine radikale Exstirpation wohl erst recht nicht mehr möglich sein, wohl aber deren Versuch eine große Lebensgefahr für die Pat. bedingen. Bei dem bekannten und auch in diesem Falle ersichtlichen langsamen Wachstum dieser Tumoren ist trotz der aussichtslosen Prognose eine Lebensgefahr zurzeit noch nicht vorhanden. Wann und wie Pat. ihrem traurigen Los erliegen wird, läßt sich vorerst noch nicht absehen.

50. Sitzung vom 5. Juli 1909.

Schäfer: **Ein seltener intrathorakaler Tumor.**

Die 30jährige Pat. hat anamnestisch außer einer linkseitigen Rippenfellentzündung nie eine Erkrankung des Respirations- wie Zirkulationssystems durchgemacht. Die klinische Untersuchung ergibt auch in Nase, Nasenrachenraum, Kehlkopf wie Luftröhre nichts abnormes. Herz und Lunge ergeben außer den Residuen einer alten linkseitigen Pleuritis keinen pathologischen Befund. Es traten Mitte September 1908 plötzlich bei der Pat. starke Hustenanfälle auf, die immer einsetzten, wenn sie eine horizontale Lage einnahm. Dabei wurden gelbe Massen, mit Haaren vermengt, ausgehustet.

Diese immer und immer wieder expektorierten Massen erwiesen sich mikroskopisch als Hauttalg, Plattenepithelien und Lanugohärchen, vermischt mit größeren markhaltigen Haaren, so daß die Diagnose auf einen teratoiden Tumor oder eine Dermoidzyste nahelag. Zur weiteren Klärung des Falles wurden durch Dr. Kaestle (Kuranstalt Neuwittelsbach) Röntgenaufnahmen angefertigt. Aus diesen eingehenden Untersuchungen (über die Dr. Kaestle anderweitig genau berichten wird) wurde nun die Diagnose einer Dermoidcyste des Mediastinum anticum mit absoluter Sicherheit festgestellt. Die Dermoidcyste war in einen linkseitigen Bronchus durchgebrochen und entleerte in der horizontalen Lage ihre Massen in denselben. Ende Dezember sistierten die Entleerungen, die Größe der Cyste auf dem Röntgenschirm blieb bis jetzt unverändert. Der Vortragende referiert weiter über die bis jetzt etwa 60 beobachteten Fälle aus der Literatur, bespricht die pathologische Anatomie, Prognose und Therapie der Dermoide des Mediastinum anticum. Die Prognose ist äußerst schlecht zu stellen, die Therapie besteht in Operation.

Radikal operiert wurden bis jetzt nur 3 Fälle (Madelung, Eiselsberg und Bachianelli), die übrigen Operateure beschränkten sich wegen der Gefahr der starken Blutung und wegen der vielen Verwachsungen darauf, daß sie die Cyste nach Rippenresektion sich zugänglich machten, größere oder kleinere Teile des Tumors, knollige Massen der Cystenwand entfernten und dann die Cyste in die Haut vernähten. Durch Tamponade wurde versucht, die Cyste zur Verödung zu bringen.

Der eben mitgeteilte Fall ist der erste, der durch das Röntgenverfahren genau festgelegt ist. Für eine vorzunehmende Operation dürften daraus ganz besondere Vorteile entstehen.

Generated on 2019-10-24 12:32 GMT / http://hdl.handle.net/2027/uc1.b3252758
Public Domain in the United States, Google-digitized / http://www.hathitrust.org/access_use#pd-us-google
Digitized by Google
Original from UNIVERSITY OF CALIFORNIA

XVI. internationaler medizinischer Kongreß (Budapest: August-September 1909).

Sektion XV: Laryngologie, Rhinologie.

VIII. Sitzung, Donnerstag den 2. September 1909.

Präsidenten: Onodi, Katzenstein, Mayer, Zwaardemaker.

Citelli (Catania): **Adenoide Vegetationen.**

Der Autor stellt in den historischen Angaben das große Verdienst Mayers fest, der die wissenschaftliche Welt mit einer so häufigen Krankheit bekannt machte, kurz erinnert er auf Grund seiner ausgedehnten persönlichen Untersuchungen an die normale und pathologische Anatomie der Tonsilla pharyngea; in einem separaten Kapitel beschäftigt er sich mit den cystischen Neubildungen. Der Autor ist der Meinung, daß, wenn ein Laryngologe nur mit einer gewissen Genauigkeit feststellen will, ob eine Tonsilla pharyngea normal oder hypertrophisch sei, derselbe systematische Untersuchungen an der Leiche vornehmen muß. Was die Physiologie der Tonsilla pharyngea anbelangt, so ist der Autor der Meinung, daß alle Tonsillen in früher Kindheit als hämapoetische Organe zu deuten sind und außerdem als Verteidigungsorgane gegen Infektionen dienen. Wegen ihrer Lage aber können sie in manchen Fällen auch Ausgangspforte von Infektionen werden und so ihren Zweck nicht erfüllen. Er glaubt nicht, daß die Tonsillen zu den Organen mit sogenannter innerer Sekretion gehören, aber er hält es wegen der allgemeinen und der entfernten Störungen, die man bei den Kranken findet, die oft bei der Operation verschwinden und dann vor allem auf Grund von eigenen anatomischen Untersuchungen für wahrscheinlich, daß die Hypertrophie der Rachentonsille zuerst allein funktionelle und dann anatomische Störungen der Hypophysis pharyngea und centralis zur Folge haben können.

In der Ätiologie unterscheidet er angeborene und erworbene Ursachen dieser Krankheit; die letzteren werden aber nur bei prädisponierten Individuen die adenoiden Vegetationen erzeugen. Er unterscheidet bei den Kranken lokale Symptome, wie Störungen der nasalen Respiration und ihre Folgen, Störungen der anderen Atemorgane, Störungen in der Stimme, des Gehörs etc. und allgemeine und entfernte Symptome, wie Störungen in der Blutbeschaffenheit, psychische Störungen, Exophthalmus, Laryngospasmus, Pavor nocturnus, Enuresis nocturna, nervöses Husten, und bespricht kurz jedes dieser einzelnen Symptome. Die Therapie in der Mehrzahl dieser Fälle ist eine operative. Fast alle vorgeschlagenen Instrumente können von erfahrenen Händen erfolgreich benutzt werden, es sind aber vor allem die Ringmesser und dann die Adenotome vorzuziehen. Unter den verschiedenen Ringmessern gibt der Autor denen von Delstanche den Vorzug, und er gebraucht meist nur eines von mittlerer Größe und dann einen sehr kleinen, vom Autor angegebenen, für die seitlichen Vegetationen und für die Vegetationen der saugenden Kinder. Der Autor bespricht endlich die Bedeutung, die die Krankheit für die Gesellschaft haben kann, indem sie einen großen Einfluß auf die physische und psychische Entwicklung der Individuen übt, und spricht den Wunsch aus, das Publikum über diese Krankheit beziehungsweise über ihre Folgen aufzuklären.

Ruprecht (Bremen): **Die örtliche Anästhesie der Rachen- und Gaumenmandeln.**

Digitized by Google
Original from UNIVERSITY OF CALIFORNIA
Generated on 2019-10-24 12:32 GMT / http://hdl.handle.net/2027/uc1.b3252758
Public Domain in the United States, Google-digitized / http://www.hathitrust.org/access_use#pd-us-google

Es muß dabei besonders berücksichtigt werden: 1. der Verlauf der sensiblen Nerven, 2. die Wahl eines geeigneten Anästheticums in isotonischer Lösung. Die Gaumenmandel erhält ihre wichtigste sensible Versorgung vom Ganglion sphenopalatinum durch den N. palatinus medius. Von unten kommen außerdem die Rami tonsillares des Glossopharyngeus zum vorderen Gaumenbogen. Bei der Rachenmandel ist die Empfindlichkeit bedingt durch die vom Ganglion sphenopalatinum kommenden Nn. nasales posteriores laterales, welche am oberen Choanenrand in die Rachenmandel eintreten. Die örtlichen Verhältnisse lassen bei den Gaumenmandeln ein Injektionsverfahren, bei den Rachenmandeln ein Bepinselungsverfahren als das zweckmäßigste erscheinen. Zur Injektionsanästhesie kommt wegen seiner relativen Ungiftigkeit, energischen Wirkung und seiner vorzüglichen Kombinationsfähigkeit mit Suprarenin nur das Novocain, zur Bepinselungsanästhesie aus den gleichen Gründen nur das Alypin in Frage. Cocain kann nicht das Gleiche leisten, weil man in der Dosis beschränkter sein würde. Bei der Gaumenmandel beginnt man mit oberflächlicher Injektion einer 2%igen isotonischen Novocainsuprareninlösung am unteren Teil des vorderen Gaumenbogens und geht injizierend in die Tiefe. Dann wird die obere Gaumenbogenkommissur und durch diese hindurch das Parenchym des oberen Mandelpoles infiltriert. Einige weitere tiefe Injektionen in das Parenchym beider Mandelpole folgen. Bei der Rachenmandel: 1%iger Cocainsuprareninspray, Säuberung der Nase und Einführung an dünne Sonden gewickelter, mit 10%iger Alypinsuprareninlösung getränkter Wattepinsel durch die Nase gegen den oberen Choanenrand und die Rachenmandel. Dann wird der Pat. mit leicht hängendem Kopf gelagert und die Pinselung beiderseits zweimal erneut, zirka 8—10 Minuten lang.

Erprobt wurden die Verfahren bei 355 Adenotomien und 196 Tonsillektomien. Neben diesen 551 Mandeloperationen wurden in derselben Zeit 328 Mandeln in 137 Narkosen operiert, meist Adenotonsillektomien bei kleinen Kindern. Bei Kindern über 11—12 Jahren und Erwachsenen wurde überhaupt nur 4mal in Narkose, sonst stets in Lokalanästhesie operiert. 84% der Rachenmandeloperationen verliefen völlig oder fast schmerzlos, bei den übrigen war der Schmerz sehr gering. Von den Tonsillektomien waren sogar 81% als völlig, 15% als fast schmerzlos zu bezeichnen. Bei den übrigen 4% war die Schmerzhaftigkeit gering. Blutung war bei beiden Verfahren stets sehr gering. Nachblutungen sind bei den in Lokalanästhesie Operierten nicht vorgekommen. Nach diesen Ergebnissen dürfen die Narkosen bei Mandeloperationen eine erhebliche Einschränkung erfahren, ohne daß die leidige Brutalität des gewaltsamen Verfahrens an ihre Stelle zu treten braucht.

Betreffs eingehenderer Darstellung der Verfahren und ihrer Erprobung verweist der Vortragende auf seine in Nr. 2, 3 und 4 der Monatsschrift für Ohrenheilkunde, 1909, erschienene Arbeit.

Citelli (Catania): **Die Pharynxhypophyse der Kinder und ihre Beziehungen zur Pharynxtonsille und zur zentralen Hypophyse.**

Obengenannte Beziehungen hat der Autor speziell bei kleinen Kindern bis zu 10 Jahren studiert. Um dies genau zu ergründen, muß man sich eine anatomische Basis schaffen, da ja vielleicht manch ein Adenoidensymptom bewirkt sein kann durch eine funktionelle Störung der Hypophysis pharyngea oder centralis. Der Autor hat sehr häufig die Pharynxhypophyse bei den Kindern gefunden, ihre Länge schwankt zwischen 1 und $3^1/_2$ *mm*. Es bestehen dabei häufig nachbarliche und Gefäßbeziehungen mit der Pharynxtonsille und

Digitized by Google
Original from UNIVERSITY OF CALIFORNIA
Generated on 2019-10-24 12:32 GMT / http://hdl.handle.net/2027/uc1.b3252758
Public Domain in the United States, Google-digitized / http://www.hathitrust.org/access_use#pd-us-google

Beziehungen rein gefäßlicher Natur mit der zentralen Hypophyse. Der Autor hat bis jetzt 18 Kinderleichen untersucht, er wird seine Forschungen noch fortsetzen, um eine umfassende Arbeit zu liefern.

Citelli (Catania): **Die adenoiden Vegetationen und das Hypophysensystem.**

Diese zweite Serie von Forschungsergebnissen beabsichtigt noch mehr wie die früher auseinandergesetzten normalanatomischen Verhältnisse eine anatomische Basis und vielleicht eine Begründung für Poppis und meine Vermutung zu geben, daß nämlich ein Teil der Symptome, welche wir so häufig bei Adenoiden antreffen, auf Rechnung einer funktionellen Störung dessen zu setzen ist, was ich Hypophysensystem nenne.

In dieser Absicht habe ich vor allem die Hypophysis pharyngea und centralis bei kleinen Kindern mit adenoiden Vegetationen untersucht. Wegen der Schwierigkeit, mir geeignetes Material zu verschaffen, sind meine Arbeiten noch nicht fertig. Dennoch will ich den Kongreß benutzen und Ihnen etwas davon erzählen.

Ich habe bis jetzt folgende zwei interessante Tatsachen entdeckt:

1. Die nachbarlichen und vaskulären Beziehungen zwischen Adenoiden und Hypophysis pharyngea sind noch viel ausgedehnter als dann, wenn die Pharynxtonsille normal ist.

2. Das Hypophysensystem scheint bei Adenoiden hypertrophiert zu sein. Das ist sehr wichtig und neu, ich habe dies speziell bei 2 Kindern bisher gefunden. Aber wie ich Ihnen schon gesagt habe, ist das Material, welches ich untersucht habe, so klein, daß ich noch warten muß, um meine Resultate zu vervollständigen, um dann mit Sicherheit sagen zu können, daß es sich so verhält, oder offenmütig das Gegenteil zu bekennen.

Bourack (Charkow): **Die Komplikationen nach Adeno- und Tonsillotomie.**

1. Diese kleinen Operationen sind nicht so unschuldig, wie man notgedrungen nach der allgemeinen Meinung annimmt.

2. Größere, unstillbare und lang andauernde Blutungen (selbst am 8. Tag nach der Operation) sind nicht gar so selten; 20 Fälle sind bekannt, bei welchen es durch postoperative Blutung zum Tode kam. Ferners muß man die Verletzungen der benachbarten Partien ins Auge fassen, septische Infektionen, interkurrente Krankheiten und akzidentelle, wie Scharlach, Diphtherie, Typhus, Wasserpocken, Erysipel u. a. m., konsekutive Ohraffektionen, Nervenerkrankungen, Drüsenentzündungen und diverse andere Zwischenfälle, wie das Einbrechen einer Lamina, die Aspiration eines abgeschnittenen Gewebefetzens oder eines frakturierten Zahnes etc.

3. Die Febris intermittens ist eine sehr häufige Komplikation.

4. Diese kleinen Operationen dürfen vorgenommen werden in einer Klinik, in Spitälern, in Sanatorien, in Orten, wo man vor einer Infektion (Scharlach, Diphtherie, Erysipel) oder Sepsis (Angina) geschützt ist. Nach der Operation darf man die Kranken nicht nach Hause schicken, sondern sie müssen das Bett hüten und durch 1—3 Tage beobachtet werden.

5. Wenn es möglich ist, wird man es vermeiden, vor, nach und während der Menstruation zu operieren oder im Verlaufe einer akuten Entzündung der oberen Luftwege, ebenso wird man sich bei Hämophilen, Leukämischen und bei Herz- und Nierenkranken zurückhalten.

Digitized by Google
Original from UNIVERSITY OF CALIFORNIA
Generated on 2019-10-24 12:32 GMT / http://hdl.handle.net/2027/uc1.b3252758
Public Domain in the United States, Google-digitized / http://www.hathitrust.org/access_use#pd-us-google

6. Während einer Scharlach- oder Diphtherieepidemie wird man nicht operieren.

7. Die postoperative Behandlung muß in die erste Reihe unserer therapeutischen Maßnahmen gestellt werden.

8. Man muß der Polypragmasie auf diesem Wege entgegentreten.

Diskussion.

Levi (Firenze): Die Kenntnisse über die Funktion der Pharynxhypophyse, welche zu sammeln gerade jetzt Citelli im Begriffe ist, sind auch für uns Neurologen und Internisten sehr wichtig, da die Hypophysis pharyngea jedenfalls in Zusammenhang steht mit der Pathogenie der Akromegalie und des Gigantismus. Ich war der erste, der im Jahre 1909 diese Hypothese aufgestellt hat auf Grund von zwei Beobachtungen; bei zwei an Akromegalie Verstorbenen sah ich ein Offenbleiben des Canalis craniopharyngeus. Das Offenbleiben dieses Kanals wurde sonst nie beobachtet, vielleicht gibt er uns einen Fingerzeig für die Entstehung der Akromegalie noch während des intrauterinen Lebens.

Auf Grund der Forschungen von Civalleri, Poppi, Citelli u. a. bin ich geneigt anzunehmen, daß die Hypophysis pharyngea eine große Rolle in der Genesis der Akromegalie spielt und daß sie möglicherweise eine vikariierende Rolle gegenüber der cerebralen Hypophyse einnimmt und uns dadurch die Tatsache erklärt, daß Akromegalie ohne Hypophysentumor und andrerseits ein Hypophysentumor ohne Akromegalie vorkommen kann.

Ich bin auch der Meinung, daß die Chirurgen, welche jetzt schon leicht die Hypophysektomie vornehmen, danach trachten sollen, das rhinopharyngeale Gewebe, welches pituitäres Gewebe enthält, möglichst schonen sollen, da wir seine physiologische Funktion nicht kennen. Wenn die Chirurgen aber es schon opfern müssen, so soll es wenigstens der mikroskopischen Untersuchung zugeführt werden, um unsere Kenntnisse zu erweitern.

Poppi (Bologna): Nach den Untersuchungen von Killian, Erdheim, Aray, Civalleri und Citelli über die Anwesenheit von chromaffinem Gewebe im Cavum nasopharyngeum kann man annehmen, daß es normalerweise daselbst vorkomme. Aber man weiß von seiner physiologischen Funktion nichts. Man kennt andrerseits Fälle, bei welchen die Entfernung der Adenoiden auch sämtliche Erscheinungen beseitigt hat, ohne daß je eine Erschwerung oder Behinderung in der nasalen Respiration bestanden hätte.

Demnach darf man in solchen Fällen an eine Beziehung der Hypophysenhöhle mit der Pharynxtonsille denken, welche in einer anormalen Gefäßkommunikation durch den restlichen Canalis craniopharyngeus besteht. Diese Hypothese wird durch die Tatsache wahrscheinlich, daß ich bei den histologischen Untersuchungen, die ich an exstirpierten Adenoiden vorgenommen habe, kein chromaffines Gewebe finden konnte.

Fein (Wien): Mein Adenotom, welches ich mir vorzuzeigen erlaube, ist für die Abtragung der Rachenmandel aus dem Grunde sehr geeignet, weil das Messer infolge der seitwärts und im rechten Winkel abgebogenen Krümmung des Stieles bis an die vordersten Partien der Rachenmandel herangebracht werden kann. Der Griff liegt vorzüglich in der Hand und dieselbe befindet sich in der günstigsten Position für die Entfaltung der Kraft und die Freiheit der Bewegung. Das Instrument wird von Reiner in Wien in vier Größen erzeugt.

Digitized by Google
Original from UNIVERSITY OF CALIFORNIA
Generated on 2019-10-24 12:32 GMT / http://hdl.handle.net/2027/uc1.b3252758
Public Domain in the United States, Google-digitized / http://www.hathitrust.org/access_use#pd-us-google

Logan (Kansas City): Den Adenoiden bei Erwachsenen wird von Seite der Rhino- und Otologen zu wenig Beachtung geschenkt. Ich will nur über Pat., welche mehr als 20 Jahre alt sind, berichten. Ich habe mehr als 700 Pat. (von 20 bis zu 59 Jahren) operiert und habe dabei folgende Resultate gewonnen:

1. Die größeren Adenoiden erleichtern die Rezidiven von akuten Erkrankungen der oberen Luftwege und des Mittelohres.

2. Adenoiden sind die häufigste Entstehungsursache von chronischer progressiver Schwerhörigkeit auf Grund der Interferenz der exakten Funktion des Tensor tympani, Tensor palati und Levator palati. Auf Grund meiner Erfahrung muß ich sagen, daß man auch die kleinsten Adenoide entfernen soll; dies kann man leicht besorgen, indem zuerst mit dem gereinigten Fingernagel über die Geschwulst wegkratzt und nach 48 Stunden die jetzt brüchigen Massen mit der Curette entfernt.

Joachim (New-Orleans): Ich bin dem Herrn Kollegen Dr. Ruprecht dankbar, daß er die Aufmerksamkeit auf die Anästhesierung der Gaumen- und Rachentonsille gelenkt. Gelingt die Anästhesierung nicht, so ist dies auf eine fehlerhafte Methode und Technik zurückzuführen. Es ist ganz ohne Frage, daß die superfizielle Anästhesie oft ungenügend ist, aber im Epipharynx, ich spreche aus eigener Erfahrung, genügt die Applikation von Cocainpulver mit pulverisiertem Milchzucker fünfmal verdünnt vollkommen, wenn man in einem Intervall von 4—5 Minuten dieses Pulver zweimal einbläst. Diese Methode wurde zuerst von Moritz Schmidt anempfohlen und verdient ihre Aufmerksamkeit. Wie bei jedem Medikament soll es erst nach gründlicher Reinigung der Schleimhaut appliziert werden, ein Moment, welches den anästhesierenden Effekt wesentlich unterstützt. Wenn man eine tiefe Anästhesie der Tonsillen wünscht, so soll man folgende Methode anwenden. Ich habe sie bei Jung und Alt mit gutem Erfolg versucht. Meine Methode ist nur im Detail verschieden; ich verwende die Schleichlösung, wie sie von Schleich selbst später modifiziert wurde.

Die Lokalanästhesie macht aber die allgemeine Narkose nicht überflüssig, besonders wenn wir es mit sehr unbändigen Kindern zu tun haben oder wenn wir nervösen Kindern den Chok ersparen wollen oder wenn es geraten erscheint, in einer Sitzung alle Tonsillen zu entfernen. Die Narkose, welche aber hier zur Anwendung kommt, soll nur eine leichte sein, so daß die tiefen Reflexe noch nicht erloschen sind.

Mit Dr. Ruprecht aber kann ich die Schleichsche Lösung nur wärmstens anempfehlen, und auch die Berichte anderer Laryngologen lauten sehr günstig.

Bei lokalen Anästhesien beobachten wir gelegentlich gleich nach der Injektion erschwertes Atmen und Pulsbeschleunigung; diese nervösen Symptome sind mit starkem Kaffee zu bekämpfen.

Koschier (Wien): Ich weiß, daß die jetzige Richtung gegen die allgemeine Narkose ist, trotzdem, gestützt auf eine sehr reichliche Erfahrung, möchte ich die allgemeine Anästhesie bei Adeno- und Tonsillotomien verteidigen. Es kommt darauf an, daß die Narkose richtig gemacht wird. Die Reflexe müssen erhalten bleiben, dann ist die Gefahr der Aspiration nicht vorhanden und man hat den Vorteil, genauerer und sicherer zu operieren, wobei die Kinder doch den großen Schmerz und den Chok vermeiden. Speziell der letztere kann bei vorhandenem Status thymicus wenigstens ebenso gefährlich wie das Chloroform sein.

Digitized by Google
Original from UNIVERSITY OF CALIFORNIA
Generated on 2019-10-24 12:32 GMT / http://hdl.handle.net/2027/uc1.b3252758
Public Domain in the United States, Google-digitized / http://www.hathitrust.org/access_use#pd-us-google

Baumgarten (Budapest): Leichte Narkose bei unruhigen Kindern, von Lokalanästhesie kein Freund, da Kinder das Bittere nicht vertragen und die Anästhesierung unangenehmer ist als die Operation selbst. Adrenalin ist nicht anzuwenden, da die Blutungen nachträglich auftreten können.

Gleitsmann (New-York) zieht die allgemeine Narkose der lokalen vor und hat sich hierüber schon bei früheren Gelegenheiten ausgesprochen. In mehreren tausenden Fällen hat er nie einen unglücklichen Zufall erlebt. Er narkotisiert mit Bromidäthyl und betrachtet als Vorzüge der Narkose, daß gründlicher operiert werden kann und Chok und Angst vermieden werden.

Réthi (Wien) wendet gelegentlich bei der Operation der adenoiden Vegetationen auch — aber sehr selten — die Narkose an, dann nämlich, wenn die Kinder sehr ungeberdig sind; bei diesem kleinen Eingriff ist sie zumeist überflüssig. Es ist unrichtig, daß man nur in der Narkose alles gründlich herausholen kann; Redner sah nicht selten kurze Zeit nach solchen in der Narkose vorgenommenen Adenotomien Reste, die er dann zumeist ohne Narkose gründlich entfernte.

Jedenfalls erhöht die Narkose die Gefahr, wenn eine solche vorhanden ist, und den Chok. Beweisend sind nur die positiven, das heißt die Todesfälle.

Ruprecht (Bremen): Wenn einzelne Herren daraus, daß ihnen bei einer großen Anzahl von Mandeloperationen bei Anwendung allgemeiner Narkose kein Unfall zugestoßen ist, den Schluß ziehen, die Narkose bei Mandeloperationen sei ungefährlich, so muß ich das für völlig unzulässig erklären. Ein Todesfall dabei gibt mehr zu denken als eine Reihe von 10.000 ohne Unfall verlaufenen Operationen. Derartige Reihen werden durch Häufung der Unglücksfälle an anderer Stelle mehr ausgeglichen.

Was den Schmerz angeht, so sind wir nur zu geneigt, den Schmerz, den wir anderen zufügen, gering einzuschätzen. Ich habe bei mir selbst ein Curettement des Rachens vornehmen lassen müssen und kann nur versichern, daß das keineswegs ein unbedeutender Schmerz war.

Über Schwierigkeiten des Verfahrens läßt sich wohl nur auf Grund eigener Erfahrungen diskutieren. Die Kinder sollen abgeschreckt werden durch die Manipulationen. Ich habe davon nichts bemerkt und mein Kollege Donogány und andere auch nicht. Nach meiner Erfahrung schreckt die Kinder nichts ärger als der Schmerz und die Vergewaltigung. Auch dabei ist mit einem Chok zu rechnen. Wenn im übrigen Todesfälle in Narkose und anderweitige zum Teil auf Chokwirkung zurückgeführt werden, so spricht das für die Anwendung der Lokalanästhesie, denn bei diesem allmählichen Vorgehen wird ein Chok am sichersten vermieden.

Endlich die Nachblutungsgefahr. Wir haben doch auch Nachblutungen gehabt, ehe wir das Suprarenin hatten, und meiner Meinung nach nicht weniger als jetzt. Die Gefäße erweitern sich ja doch nicht plötzlich nach der Kontraktion; und im Maße dieser allmählichen Erweiterung verdickt sich auch der Verschlußthrombus mit Notwendigkeit.

Ich verwerfe die Narkose durchaus nicht für alle Fälle von Mandeloperationen, meine aber, daß es unsere Pflicht ist, sie einzuschränken, so weit wir irgend dazu in der Lage sind.

Bourack (Charkow): Daß man in tausenden von Fällen mit Anesthésie générale operiert hat, ohne einen schlimmen Zufall zu haben, das kann doch nicht überzeugen, daß sie gerechtfertigt ist. Ich erinnere mich, daß, als in der Amerikanischen laryngologischen Gesellschaft diese Frage diskutiert wurde,

Digitized by Google
Original from UNIVERSITY OF CALIFORNIA
Generated on 2019-10-24 12:32 GMT / http://hdl.handle.net/2027/uc1.b3252758
Public Domain in the United States, Google-digitized / http://www.hathitrust.org/access_use#pd-us-google

einige bemerkten, daß in der Stadt Victoria drei Todesfälle nach Bromäthylanästhesie bekannt sind, die jedoch nicht publiziert sind. Gute Resultate erreicht man auch ohne Anästhesie, wir haben in Rußland tausende solche Fälle zu operieren und sehen im allgemeinen von Narkose ab, und ich sehe keinen Grund, das Leben unserer Patienten zu riskieren.

Citelli (Catania): Was die allgemeine und lokale Anästhesie anbelangt, so bin ich der Ansicht, daß jeder Operateur nach seiner Methode operieren soll. Ich verwende immer die allgemeine Narkose mit Bromäthyl und kann keinen einzigen Unfall verzeichnen. Aber ich glaube nicht, daß ich darauf werde bestehen bleiben müssen.

Seitdem man annimmt, daß die Pharynxhypophyse die Funktion des vorderen Anteiles der zentralen Hypophyse hat, weil sie von gleicher Struktur wie diese ist, so bin ich mit M. Levi der Ansicht, daß man von nun an dieses wichtige Organ in der speziellen und allgemeinen Pathologie höher einschätzen soll.

Zwaardemaker (Utrecht) und Boumann (Amsterdam): **Die experimentelle Phonetik vom medizinischen Standpunkt.**

Referent verweist auf das bereits in Druck vorliegende und verteilte Referat.

Für die unmittelbare klinische Verwendung eignen sich:

1. Die Messung der Atemgröße und Registrierung des Atemablaufes, wobei man entweder die Muskelbewegungen oder die Luftgeschwindigkeit aufschreiben kann.

2. Die articulatorische Registrierung nach den verschiedenen im Referat geschilderten Methoden.

3. Die Aufnahme des Gesprochenen mit einem Phonographen. Die Möglichkeit ist nicht ausgeschlossen, daß auf diesem Wege in der Zukunft sehr Wichtiges errungen werden wird, aber vorläufig hat die rein akustische Methode nur der Ohrenheilkunde für die Gehörschärfebestimmung mittels Sprache Nutzen gebracht.

Boumann (Amsterdam): Die Durchführung der phonetischen Analyse in der Psychopathologie bietet große Schwierigkeiten. Wollen wir etwas mehr oder weniger Exaktes haben, muß man mit Störungen anfangen, wobei diese Schwierigkeiten nicht obwalten. Die Artikulationsstörungen zum Beispiel kommen in dieser Hinsicht in erster Linie in Betracht. Man findet sie bei Personen, die geistig normal sind, oder bei Paralytikern, die aber in gewissen Stadien der Krankheit ganz gut für das Experiment fähig sind. Versuche wurden angestellt, diese Sprechstörungen mit dem Zwaardemakerschen Apparat zu registrieren, wobei Kiefer-, Lippen- und Mundbackenbewegungen registriert wurden. Bei den Experimenten war der Autor selber Versuchsperson und daneben 22 Kranke aus der Klinik Winklers in Amsterdam. Die meist geläufigen Worte wurden registriert und daneben solche, welche gewöhnlich bei Untersuchungen von Nervenkranken verwendet werden. (Die Namen der Tage, der Monate usw., lange und schwierige Worte.) Die Resultate waren wie folgt: Nicht auffallende Unterschiede wurden gefunden von demjenigen, was schon klinisch bekannt war. Nur bezüglich der Fälle von Aphasie kann eine Ausnahme gemacht werden. Während die Fälle von Bulbärparalyse, multipler Sklerose, auch die von Dementia paralytica Abweichungen in den Kurven zeigten, konnten wir diese in den Fällen von Aphasie nicht nachweisen. Dann und wann waren da nur einige Worte, auch wohl nur ein Wort, das überhaupt

Digitized by Google
Original from UNIVERSITY OF CALIFORNIA
Generated on 2019-10-24 12:32 GMT / http://hdl.handle.net/2027/uc1.b3252758
Public Domain in the United States, Google-digitized / http://www.hathitrust.org/access_use#pd-us-google

gesprochen werden konnte, aber dieses Wort gab, wie die Registrierung anzeigt, keine Abweichungen der Muskelbewegungen. Damit bekommt jene Auffassung eine Stütze, die bei Aphasie eine periphere Affektion ausschließt.

David (Paris): **Therapie der Rhinopharyngitis chronica und speziell der Ozaena durch hochfrequenten Strom.**

Hochfrequente Ströme, in Funkenform appliziert, geben ein bemerkenswertes Resultat bei der Behandlung der Ozaena und der Rhinopharyngitis sicca. Sie üben einen trophischen Einfluß, indem sie eine veritable Exzitation der Zellen verursachen, und dieser Exzitation folgt eine reichliche Proliferation und eine Affluxion von Leukocyten, mit einem Wort, sie üben einen ganz mächtigen Reiz auf das Gewebe aus. Auch mikrobicid wirken diese Ströme durch Koagulierung des Mikrobenprotoplasmas, wie die Salpetersäuredämpfe: ein Teil der baktericiden Wirkung muß auch den ultravioletten Strahlen der Funken beigemessen werden. Die Länge der angewendeten Funken betrug 3 bis 4 *cm*.

Die Dauer einer Elektrisation war 2 Minuten, die Anzahl der Sitzungen im Mittel betrug 30.

Wir haben mit dieser Methode 12 Ozaenakranke und 5 trockene Rhinopharyngitiden behandelt.

Wir haben davon 7 Ozaenakranke geheilt. Geheilt nannten wir sie dann, wenn der fötide Geruch und die Krusten verschwunden waren.

Die 5 Rhinopharyngitiden wurden sämtliche geheilt. Die hoch frequenten Ströme scheinen hier eine vollkommene Rückbildung zur Norm bewirkt zu haben, die Schleimhaut wurde rot, glatt und feucht.

Die Resultate sind so aufmunternd, daß wir uns nicht enthalten können, zu behaupten, daß diese Methode bis jetzt die beste Therapie für die Ozaena und Rhinopharyngitis sicca ist.

Diskussionen:

Brockaert (Gand): Ich glaube, daß die Anwendung von hochfrequenten Strömen, welche Methode noch nicht genügend Zeit gefunden hat, sich zu erproben, überhaupt nicht zu vergleichen ist mit der Elektrolyse, welche ganz unzweideutige Resultate liefert. Man erzielt mit letzterer Besserungen und auch vollkommene Heilung sowohl in der Nase als auch im Nasopharynx in Fällen, bei welchen alle anderen Heilversuche in Stich lassen. Ich für meinen Teil ziehe die Radiumtherapie vor, welche so überraschende Erfolge gibt, wie sie eben nur eine reelle, zielbewußte Methode bieten kann. Ich behalte mir vor, auf die Resultate und Applikationsweise noch einmal zurückzukommen.

Aber auch diese Methode wird keine Dauerheilungen geben, wenn sie nicht kombiniert ist mit Paraffininjektionen, deren Resultate bei allen Fällen, wo sie überhaupt anwendbar, geradezu wunderbare sind, komplett und dauernd: aber nur dann, wenn man eben die Geduld aufbringt, diese Methode mit ihrer ganzen Strenge durchzuführen.

Gutzmann (Berlin): Man kann den beiden Herren Referenten gar nicht dankbar genug dafür sein, daß sie gerade die Mitglieder dieser Sektion des internationalen Kongresses auf die Bedeutung der experimentell phonetischen Untersuchungsmethoden für die Oto-Laryngologie hingewiesen haben. Die Diagnose mit Kehlkopfspiegel ist in sehr vielen Fällen ungenügend, stets ungenügend bei funktionellen Stimmstörungen.

Generated on 2019-10-24 12:32 GMT / http://hdl.handle.net/2027/uc1.b3252758
Public Domain in the United States, Google-digitized / http://www.hathitrust.org/access_use#pd-us-google
Digitized by Google
Original from UNIVERSITY OF CALIFORNIA

Gutzmann macht noch kurz auf das Verfahren von Marbe für die Feststellung der Sprechstimmhöhe aufmerksam und betont, daß die Forrier-sche Analyse auch für die Untersuchung der Stimmstörungen, besonders der Gesangstimme, doch jetzt relativ so leicht zugänglich ist, daß man vor den Formeln nicht mehr zurückzuschrecken braucht.

Gutzmann richtet an Herrn Zwaardemaker die Anfrage, ob und inwieweit die Abague von Roudet ihm Erleichterung bei der Analyse gewährt hat.

Bezüglich des Referates von Boumann weist Gutzmann darauf hin, daß Goldscheider schon 1891 experimentell-phonetische Methoden für die Untersuchung der Sprechstörungen bei Bulbärparalyse verwendete und Gutzmann selbst schon 1892 zum Teil in Gemeinschaft mit Goldscheider dasselbe bei Dialektuntersuchungen und Sprachfehlern getan hat.

Gutzmann schließt mit einem nochmaligen Dank an die beiden Referenten.

Flatau (Berlin): Gegenüber der registrierenden Aufklärungstätigkeit, die aber doch vielfach die Unbewußtheit der stimmsprachlichen Äußerungen anhaftet, ist die therapeutische Ausnutzung der phonischen Vorgänge noch vielfach auf energische Basis gestellt und von einfachen Beobachtungen ausgegangen. Hier ist ein Zusammenwirken mit den bewährten und durchgebildeten Pädagogen nützlich. Das zeigt sich in dem Gesanggebiet wie in der Frage der Taubstummenbildung. Hier ist die Fragestellung und Gebärdensprache nicht oder nicht ganz zutreffend, jene kann wohl überhaupt nicht ausgeschaltet werden. Es ist gewiß auch kein Grund, neben der phonischen Mimik die andere zu verbannen, aber noch weniger sollte man die Gebärdensprache isoliert verwenden, wo eine andere Bildungskombination überhaupt möglich ist. Wie weit die Grenzen gezogen werden können, lehren die Beispiele der bekannten Taubblinden.

Hinsichtlich der Inspirationsstimme möchte ich an die bekannte Beschreibung Grützners vom Tübinger Markt erinnern, ferner an die Verwendung der tönenden Inspiration als Ausdrucksmittel.

Ein interessantes, noch zu bearbeitendes Gebiet sind die vikariierenden Artikulationen. Gutzmann verwendet sie bei Defekten; ich möchte ihre merkwürdige, bewußte Anwendung bei Sängern hervorheben, wie ich sie letzthin beschrieben habe. (Junge Oberlippe bis weitere Zahnfläche.)

Methodische Verwendung, Verknüpfung der verschiedenen Akzentgefühle bei Kindern, die nach der Sprachentwicklung erlaubt sind.

Bei den Untersuchungen an Sängern von Nekat, Barth und anderen sind wohl die Kehlkopfbewegungen zu einseitig und nicht genügend in ihrer Wechselwirkung mit dem artikulatorischen und aspiratorischen Faktor beobachtet worden.

Die Registerfrage kann sicher nicht gelöst werden, wenn man sich auf die optische Registerdiagnose verlegt. Es gibt mehrere Übergangsformen. Hochregister bis cis"" habe ich letzthin beschrieben, seither einen neuen Fall von e"" bei einer Frauenstimme, zufälligerweise mit dem bisher höchsten Tone der Säuglingsstimme übereinstimmend.

Die Verwendung des Phonographen, die ich auch eine Zeitlang zur Fixation und Kontrolle der Behandlungsresultate empfohlen habe, scheitert für viele Probleme daran, daß die Sichtbarkeit und die Abhörbarkeit der Glyphen sehr ungleich sind. Ich konnte oft noch keine sicht- und meßbaren

Digitized by Google
Original from UNIVERSITY OF CALIFORNIA
Generated on 2019-10-24 12:32 GMT / http://hdl.handle.net/2027/uc1.b3252758
Public Domain in the United States, Google-digitized / http://www.hathitrust.org/access_use#pd-us-google

Glyphen sehen, wo sie noch gut abhörbar waren. Um beides zu erreichen, wird also bei der Sprache immer ein größerer Energieaufwand eintreten müssen.

Katzenstein (Berlin) mißt das Atemvolumen mit einem Celluloidhelm, der über den Kopf gestülpt wird und an beiden Seiten Ventile hat. Durch das eine Ventil wird die Luft aufgenommen, durch das zweite nach dem Atmen, Sprechen, Singen abgegeben und in einer Gasuhr gemessen.

Für die klinisch-akustische Untersuchung bevorzugt er Apparate, die mit Lichthebeln arbeiten, vor den Phonographen.

Némai (Budapest): Wenn man dem Tiere die ganze motorische Innervation des Stimmapparates durchschneidet, so braucht es deshalb noch nicht ganz stimmlos zu sein, es kann noch einen quietschenden Ton geben. Die äußeren Halsmuskeln und die Schlundschnürer können noch den Larynx von außen komprimieren rnd dann — zumal wenn das Tier Schmerz empfindet — kann es durch lebhaftes Exspirium einen Schrei erzeugen.

Zwaardemaker (Utrecht): Es herrscht eine große Harmonie zwischen den Herren, die sich unserem Thema heute gewidmet haben, wahrscheinlich weil die experimentelle Phonetik eine junge Wissenschaft ist, denn in der Jugend sind wir immer einig! Dieser Umstand gestattet, daß ich mich auf wenige Worte beschränke. Die Methode Marbes ist wirklich aus Versehen weggelassen worden, denn gerne stimme ich zu, daß sie zur einfachen Auszählung der Schwingungen der Grundtöne vollständig genügt. Roudets Abacus scheint mir keine nennenswerten Erleichterungen zu geben. Die Registrierapparate haben immerhin einen gewissen psychischen Einfluß, sei es auch gar nicht unangenehmer Art. Der Phonograph endlich findet in seiner Anwendbarkeit eine Beschränkung durch die große Intensität, welche bei der Aufnahme die Stimme des Pat. haben muß, wenn die Glyphik in genügender Weise ausmeßbar sein soll.

Zum Schlusse lenkt der Referent noch die Aufmerksamkeit der Versammlung auf das vor kurzem erschienene schöne Buch Gutzmanns „Stimme und Sprache", welches die ganze Disziplin eingehend und erschöpfend behandelt.

Koschier (Wien): **Die operative Behandlung des Larynxcarcinoms.**

Zweck meiner heutigen Ausführungen ist, die Aufmerksamkeit der Laryngologen auf die von mir geübte Methode der Wundversorgung bei Larynxcarcinomoperationen (Laryngofissuren, Laryngektomien und Totalexstirpationen) zu lenken. Nach vollendeter Operation wird die ganze Wundhöhle mit einem Jodoformgazeschleier austapeziert und in denselben nach Art eines Mikuliczstampons ein schmaler Jodoformgazestreifen eingeführt, so daß das ganze Wundcavum exaktest ausgefüllt wird. Der Tampon muß besonders nach unten gegen die Trachea zu genau angelegt werden. Naht wird keine angelegt, der Tampon wird bloß mittelst eines leichten Kompressivverbandes fixiert und so lange als möglich in der Wunde belassen. Vor dem 10. Tage habe ich den Tampon nie entfernt, sehr oft denselben viel länger belassen. Ich habe diese Methode der Wundversorgung bisher bei 30 Fällen von Larynxcarcinom angewendet. Die Verläßlichkeit derselben, besonders in bezug auf die Verhütung der konsekutiven Schluckpneumonie, wird am besten durch die Tatsache illustriert, daß ich einen einzigen postoperativen Todesfall zu

Generated on 2019-10-24 12:32 GMT / http://hdl.handle.net/2027/uc1.b3252758
Public Domain in the United States, Google-digitized / http://www.hathitrust.org/access_use#pd-us-google
Digitized by Google
Original from UNIVERSITY OF CALIFORNIA

verzeichnen habe, der übrigens nicht infolge Insuffizienz des Tampons, sondern durch Nachblutung aus einer arrodierten Vena thyreoidea erfolgte. Nach Operationen gruppiert, habe ich 9 Laryngofissuren, 18 partielle und 3 Totalexstirpationen des Larynx ausgeführt, der Exitus betrifft eine partielle Laryngektomie. In allen Fällen habe ich zur Verhütung nachträglicher Blutungen aus der Schilddrüse den Isthmus derselben präventiv doppelt unterbunden und durchschnitten. Von den 19 Fällen, die vor mehr als 3 Jahren operiert wurden, sind 9 derzeit definitiv, das heißt länger als 3 Jahre geheilt geblieben, 4 Laryngofissuren, 3 Laryngektomien und 2 Totalexstirpationen. Ich möchte die Gelegenheit der Tagung des Internationalen Kongresses benutzen, um den Vorschlag zu machen, in der Laryngologie bezüglich der Statistik des Larynxcarcinoms nach denselben Prinzipien vorzugehen, die nach Winters Vorschlag in der Gynaekologie nunmehr bezüglich des Uteruscarcinom gelten. Vor allem möge man den Ausdruck „relative Heilung“ fallen lassen, weil derselbe das Bild der Statistik nur verwirren kann, und weiters die Anzahl der während einer bestimmten Zeit von einem Operateur beobachteten Fälle ohne Rücksicht darauf, ob sie zur Operation gekommen sind oder nicht, zur Grundlage der Statistik machen, um die absolute Leistungsfähigkeit der Operation herauszubekommen. Ich möchte also, daß man im weiteren nur mit vier Zahlen arbeite:

1. Zahl der beobachteten Fälle;
2. Zahl der operierten Fälle;
3. Zahl der postoperativen Todesfälle.
4. Zahl der nach drei Jahren geheilt gebliebenen Fälle.

Der Vergleich der ersten mit der letzten Zahl gibt dann die absolute Leistung der Operation.

Referate.

I. Allgemeines.

Ein Taschenbesteck für den praktischen Arzt und Militärarzt für Behandlung von Ohren-, Nasen- und Halskrankheiten. Von Hasslauer (München). (Münchener med. Wochenschr., 57. Jahrg., Nr. 20.)

Das Besteck besteht aus einem Metalletui von 18 *cm* Länge, 10 *cm* Breite und 3·5 *cm* Dicke, sein Deckel kann als Eiterbecken dienen; es enthält einen Satz Metallohrtrichter, 1 Ohrsonde, 1 Ohrpinzette, 1 Metallohrspritze, 1 Stimmgabel a^1, 1 Streifendose, 1 Schere, 1 Wattebüchschen, 1 flaches Metalletui mit folgenden Instrumenten: *a)* 1 Universalgriff aus Metall, *b)* 1 Paracentesenmesser, *c)* 1 Furunkelmesser, *d)* 1 Ätzsonde, *e)* 1 Fremdkörperlöffel, *f)* 1 Paukenröhrchen, *g)* 1 Schlingenschnürer. Das Besteck enthält ferner zur Nasen-, Hals- und Kehlkopfuntersuchung 1 Nasenspeculum, 1 Zungenspatel, 1 Rachenspiegel, 1 Kehlkopfspiegel, 1 geriefte Sonde. Es kostet 60 Mk. ohne Stirnspiegel und trägt einen Segeltuchüberzug mit einer Tasche für den Stirnspiegel mit Stirnband. Reinhard.

Digitized by Google
Original from UNIVERSITY OF CALIFORNIA
Generated on 2019-10-24 12:32 GMT / http://hdl.handle.net/2027/uc1.b3252758
Public Domain in the United States, Google-digitized / http://www.hathitrust.org/access_use#pd-us-google

Zur endoskopischen Untersuchung des Nasenrachenraumes und des Kehlkopfes. Von Schmuckert (Freiburg). (Münchener med. Wochenschr., 57. Jahrg., Nr. 12.)

Nach dem Prinzip des Haysschen Pharyngoskops ließ sich Verfasser von Reiniger, Gebbert & Schall ein ähnliches Instrument anfertigen, mit dem er ebenfalls ein klares Bild des Nasenrachenraumes und des Kehlkopfeinganges erhielt; bei ersterem tritt die Gegend der Rachenmandel und der Tubenwülste mit der Tubenmündung am plastischesten hervor, bei letzterem erscheinen die Epiglottis, die aryepiglottischen Falten und die Arygegend mit der Hinterwand besonders groß und hell; auch die Stimmbänder sind hell und scharf, und von der Trachea erhalten die 2—3 obersten Ringe genügend Licht zur Inspektion. Zum Zwecke der Desinfektion ließ er flachovale, auf das Instrument gut passende Glashülsen anfertigen, die leicht auswechselbar und auch auszukochen sind. Reinhard.

A new and satisfactory apparatus for etherization in operations about the face and upper respiratory passages. By Albert M. Miller. (Journ. Amer. med. Assoc., LIII, Nr. 17, pag. 1353—1355.)

Dr. Miller beschreibt einen Apparat zur Äthernarkose, der aus einem Zerstäuber, einer Fußpumpe, einem Mundknebel und Gummiröhren besteht. Der Apparat kann 15 Unzen Äther in der Stunde zerstäuben. Der Knebel stört den Gang der Operation nicht und kann vom Operateur nach seinem Gutdünken angelegt werden. Law.

The use of ethyl chloride as a general anaesthetic for operations on the throat as especially applied to children. By E. Mather Sill. (Med. Record, New-York, XX, Nr. 17, pag. 688—690.)

Dr. Sil befürwortet den Gebrauch von Äthylchlorid als ein allgemeines Anästhetikum bei Entfernung von Tonsillen und Adenoiden besonders bei Kindern. Es ist leicht applizierbar und führt nur selten zu ungünstigen Resultaten; der Pat. kann nach Belieben lang in der Narkose gehalten werden und erholt sich rasch nach Entfernung der Maske. Law.

The plasma solution in affections of the eye nose and throat. By M. McFarlane. (Canad. Practic., XXIV, Nr. 10, pag. 627—629.)

Der Autor beschreibt eine Lösung, die aus einem Gemenge der aktiven osmotischen Salze des Blutes besteht und das dasselbe spezifische Gewicht und denselben osmotischen Index hat wie das Blutplasma. Er empfiehlt dieses Mittel als Spray und Dusche, da es das Gleichgewicht hält zwischen Exosmose und Endosmose. Law.

Die Franziskusheilstätte für vorgeschrittene Lungenkranke in M.-Gladbach-Windberg. (Beitrag zum Ministerialerlaß vom 23. IX. 1909, betreffend die Fürsorge für Kranke mit vorgeschrittener Lungen- und Kehlkopftuberkulose.) Von Dr. J. Blum, Oberarzt. (Zeitschr. f. Tuberkulose, XVI, 2.)

Wie groß auch a priori der Wert der Anstalten für Kranke mit vorgeschrittener Lungen- und Kehlkopftuberkulose für die Bekämpfung der Tuber-

Generated on 2019-10-24 12:32 GMT / http://hdl.handle.net/2027/uc1.b3252758
Public Domain in the United States, Google-digitized / http://www.hathitrust.org/access_use#pd-us-google
Digitized by Google
Original from UNIVERSITY OF CALIFORNIA

kulose erscheint, ebenso schwierig erweist sich die praktische Durchführung dieser Aufgabe, weil eben die Kranken derartige Anstalten als Siechen- und Sterbehäuser betrachten und deshalb meiden. Blum führt nun an der Hand der in der Franziskusheilstätte gemachten Erfahrungen den Nachweis, daß diese berechtigte Scheu der Kranken zu beseitigen ist, wenn in den betreffenden Anstalten nicht bloß auf Absonderung der Kranken Bedacht genommen, sondern das Prinzip der Heilung in den Vordergrund gestellt wird und demzufolge auch leichtere, heilbare Fälle mit den schwereren zusammen untergebracht und behandelt werden. „Unsere Erfahrungen haben gezeigt, daß wir die Schwerkranken durchweg solange in der Anstalt halten, als es uns gelingt, ihnen die Hoffnung auf Heilung oder Besserung ihres Leidens zu erhalten."

Keller.

Seifeninjektionen in der chirurgischen Therapie, speziell bei chirurgischer Tuberkulose. (Aus der chirurgischen Universitätsklinik in Lüttich.) Von Dr. L. Delrez. (Zeitschr. f. Tuberkulose, XV, 6.)

Die von Kappesser im Jahre 1878 zuerst bei Skrofulose, später von anderen Autoren mit ebenfalls günstigem Erfolge bei Gliedertuberkulose angewandten Einreibungen mit grüner Seife sind seit mehr als zwölf Jahren systematisch auf der v. Winiwarterschen Klinik in Lüttich bei der Behandlung der verschiedensten tuberkulösen Affektionen verwendet worden, und ist man dort von der Anwendung in Kataplasmaform (Sapo viridis und Vaseline aa.) bei kalten Abscessen, akuten bacillären Affektionen, infektiösen Eiterungen etc. übergegangen, bis man schließlich noch einen Schritt weiter ging, indem man diese alkoholische Seifenlösung auch in geschlossene tuberkulöse Herde mit Erweichung und Bildung kalter Abscesse injizierte; v. Winiwarter fügt in einem Nachtrag noch hinzu, daß er seit einem Jahre diese Injektionen auch schon im Beginn der Erkrankung bei geschlossenen tuberkulösen Herden und intakter Haut ohne Erweichung und Absceßbildung vornimmt; die Erfolge seien sehr ermutigende. Die Details der interessanten Arbeit sind im Original nachzulesen.

Keller.

Über die Diazoreaktion und ihre prognostische Bedeutung bei der Lungentuberkulose. Von Dr. Neisse (Bern). (Zeitschr. f. Tuberkulose, XV, 6.)

Neisse faßt seine Ausführungen in den Sätzen zusammen, daß, entsprechend der allgemeinen Ansicht der Diazoreaktion keine besondere Bedeutung für die Prognose bei der Lungentuberkulose zuzusprechen sei, da sie in solchen Fällen nur auftrete, wo die schlechte Prognose ohnehin schon feststeht; entgegen den Behauptungen anderer Autoren neigt Neisse der Ansicht zu, daß nicht nur das konstante Fortbestehen der Reaktion auf ungünstigen Verlauf schließen lasse, sondern daß auch ein gelegentliches Auftreten derselben meist von übler Vorbedeutung ist.

Keller.

Generated on 2019-10-24 12:32 GMT / http://hdl.handle.net/2027/uc1.b3252758
Public Domain in the United States, Google-digitized / http://www.hathitrust.org/access_use#pd-us-google
Digitized by Google
Original from UNIVERSITY OF CALIFORNIA

Die Lebensdauer bei Lungentuberkulose in einer Großstadt unter Berücksichtigung von Belastung, Beruf etc. (Aus der medizinischen Universitäts-Poliklinik zu Leipzig.) Von Dr. L. Steiner. (Zeitschr. f. Tuberkulose, XVI, 2.)

Steiner faßt die Ergebnisse seiner statistischen Prüfungen bei 212 Kranken mit positivem Bacillenbefund (unter insgesamt 14.898 Kranken der Poliklinik innerhalb dreier Jahre) in folgendem zusammen: 1. die durchschnittliche Lebensdauer tuberkulöser Arbeiter in einer Großstadt beträgt von den ersten subjektiven Symptomen bis zum Tode etwa drei Jahre; 2. erbliche Belastung von seiten der Eltern ist für den erwachsenen Kranken prognostisch ohne Bedeutung; 3. weibliche Arbeiter erliegen der Tuberkulose früher wie männliche; 4. die Heilstättenbehandlung erhöht die durchschnittliche Lebensdauer um $1^1/_2$—2 Jahre; 5. Arbeiter in staubigen Gewerben haben die geringste Lebensdauer; 6. am widerstandsfähigsten sind tuberkulös Erkrankte vom 14.—17. und vom 30.—49. Jahre; 7. Komplikation mit exsudativer Pleuritis ist prognostisch nicht infaust; 8. kleine Blutungen sind als prognostisch günstig anzusehen; 9. das Vorhandensein von eosinophilen Zellen im Sputum läßt eine längere Lebensdauer erwarten. Keller.

Weiteres über I. K. (Aus dem Auguste Viktoria-Stift zu Lippspringe.) Von Dr. G. Simon. (Zeitschr. f. Tuberkulose, XVI, 2.)

Da frühere Versuche mit dem Mittel keine befriedigenden Resultate ergeben hatten, so war in oben genannter Heilstätte von weiterer Anwendung Abstand genommen worden; auf Veranlassung der Firma Kalle & Cie. wurden gleichwohl die Versuche nochmals aufgenommen, weil nach Mitteilung derselben von dem Erfinder (C. Spengler) ein neues I. K. herausgegeben wäre von erheblich größerer Wirksamkeit. Die bei über 40 Fällen erzielten Resultate lauten im allgemeinen etwas besser wie bisher, insofern sich eine günstige Wirkung bei den Fällen des zweiten Stadiums, nicht nur den leichteren, sondern auch den schwereren, hier und da auch bei denen des dritten Stadiums nicht verkennen ließ. Keller.

Neues Verfahren zur frühzeitigen Diagnose und Verhütung der Lungenblutungen. Von Dr. W. Müller, Lungenheilanstalt Tátraháza. (Zeitschr. f. Tuberkulose, XVI, 1.)

Müller glaubt nach seinen Beobachtungen, daß sich durch Kontrolle des Blutdruckes bei Lungenkranken eine drohende Hämoptoe vorher diagnostizieren und bei zweckmäßiger Behandlung vermeiden lasse. Er konstatierte nämlich große Unterschiede zwischen dem Blutdruck eines Gesunden und demjenigen eines noch niemals bluthustenden oder aber schon früher von Hämoptoe befallenem Lungenkranken; bei ersterem zeigte sich der Blutdruck erniedrigt gegen die Norm, bei letzterem erhöht. Läßt sich nun bei den Lungenkranken mit erniedrigtem Blutdruck eine allmähliche Steigerung bis über die Norm nachweisen, so liegt die Gefahr einer Hämoptoe vor; 1—2tägige Bettruhe, Vermeiden jeder körperlichen und psychischen Aufregung bei gleich-

Digitized by Google
Original from UNIVERSITY OF CALIFORNIA
Generated on 2019-10-24 12:32 GMT / http://hdl.handle.net/2027/uc1.b3252758
Public Domain in the United States, Google-digitized / http://www.hathitrust.org/access_use#pd-us-google

zeitiger Darreichung von Digitalis und Morphin erniedrigt den Blutdruck und beseitigt die Gefahr; nur bei zwei Kranken trat trotzdem Bluthusten auf, doch hatten dieselben die verordnete Bettruhe nicht eingehalten. Eine ständige Kontrolle (zweimal wöchentliche Blutdruckmessung) der Kranken ist daher geboten.

Keller.

Erfahrungen mit Karl Spenglers I. K. Von Direktor Dr. H. Schäfer (Heilstätte M.-Gladbach). (Zeitschr. f. Tuberkulose, XVI, 1.)

Schaefer muß auf Grund weiterer Versuche an seiner abfälligen Beurteilung des I. K. festhalten. Keller.

II. Nase und Nebenhöhlen.

Über die kosmetische und therapeutische Anwendung des Paraffins auf dem Gebiete der Nasenkrankheiten. Von Wassermann (München). (Münchener med. Wochenschr., 57. Jahrg., Nr. 20.)

Verfasser wendet Paraffin in kosmetischer Beziehung mit befriedigendem Erfolg seit 9 Jahren an nach den entstellenden Stirnhöhlenradikaloperationen sowie bei angeborener und traumatischer Sattelnase. Er führt uns von letzteren je ein Dauerresultat von 9jähriger Beobachtung im Bilde vor. In therapeutischer Beziehung verwendet er das Paraffin bei der Behandlung der Stinknase, der Ozaena, indem er dasselbe submucös injiziert. Danach sah er in zahlreichen Fällen die Schleimhaut anschwellen, sie wurde feucht und heller, das Nasenlumen wurde enger, die Borkenbildung und der Geruch hörten auf. Wassermann bedient sich der Lermoyez-Mahuschen Spritze und injiziert ein Paraffin vom Schmelzpunkt 42—45° in starrer Konsistenz.

Reinhard.

Eine Kompressionspinzette zur Stillung von Nasenblutungen. Von Hecht (Linz). (Münchener med. Wochenschr., 57. Jahrg., Nr. 11.)

Bei Septumblutungen, die die häufigste Form der Nasenblutungen bilden, legt Hecht eine Kompressionspinzette an, durch welche dieselben augenblicklich zum Stillstand gebracht werden können. Aus der beigefügten Zeichnung ergibt sich die Anwendung des Instrumentes von selbst. Die vorderen Kompressionsbranchen werden mit Gummibezügen versehen. Der Pat. kann dasselbe auch selbst einführen, falls er einen Eingriff verweigert. Die Firma Bott & Walla in München, Sonnenstraße 20, stellt dasselbe her. Reinhard.

Beitrag zur Behandlung der Nasenenge. Von Eysell (Kassel). (Münchener med. Wochenschr., 56. Jahrg., Nr. 10.)

Um nach Operationen, welche zur Erweiterung der Nase vorgenommen werden, den erweiterten unteren Nasengang auch in der gewünschten Weise bis zur definitiven Heilung offen zu halten, empfiehlt Verfasser trotz seiner Versuche mit der Zenkerschen federnden Metalldoppelschiene von neuem ein einfaches Gummirohr, das je nach dem Alter des Pat. 8—12 *mm* im Durchmesser ist, 1—2 *mm* Wandstärke hat und 4·5—7 *cm* lang ist. Die Vorzüge sind: gleichmäßiger Druck im ganzen unteren Nasengang sowie leichte Steri-

Digitized by Google
Original from UNIVERSITY OF CALIFORNIA
Generated on 2019-10-24 12:32 GMT / http://hdl.handle.net/2027/uc1.b3252758
Public Domain in the United States, Google-digitized / http://www.hathitrust.org/access_use#pd-us-google

lisierbarkeit, die in kochendem Wasser vorgenommen wird. Vor dem Gebrauch bringt Eysell dieselben mittelst eines spatelförmigen Mandrins oder einer sogenannten Tröltschschen Pinzette in die länglich-ovale Form und taucht sie in unverdünntes Wasserstoffsuperoxyd. Reinhard.

Some partial considerations on the sinus maxillaris. By J. P. Schäffer. (Univ. Pennsylv. med. Bull., XXII, Nr. 8, pag. 235—238.)

In dieser Arbeit gibt der Verfasser eine kurze Übersicht über die Anatomie der Kieferhöhle und ihrer Variationen. Die wichtigsten Punkte sind folgende:

1. Der ausgebildete Sinus maxillaris variiert stark in bezug auf die Größe und zeigt oft Verschiedenheiten auf beiden Seiten eines Individuums.

2. Die Öffnung des ausgebildeten Sinus ist nahe dem höchsten Punkte der Höhle und kommuniziert nur indirekt mit dem mittleren Nasengang.

3. Es kann eine direkte Kommunikation zwischen der Stirnhöhle und der Kieferhöhle sichtlich bestehen, wenn diese den größten Teil der lateralen Wand des Infundibulum ethmoidale bildet und dieses wieder zusammenhängt mit dem Ductus nasofrontalis — ein häufiger Zustand.

4. Es besteht oft eine akzessorische Kieferhöhle, die mit dem mittleren Nasengang direkt kommuniziert.

5. Die Beziehung zwischen dem Boden der Kieferhöhle und den Zähnen ist nicht immer gleich, aber meistens besteht die Grenze in der Gegend der 3 Molares.

6. Eröffnung des Sinus an seinem tiefsten Punkte am Alveolarfortsatze muß keine vollständige Drainage ergeben in Anbetracht der Möglichkeit von Rezessen, die durch Ungleichmäßigkeit in der Sinuswand bedingt sind. Eine Öffnung in den unteren Nasengang ist auch oft ungenügend, da in der Mehrzahl der Fälle der Boden der Kieferhöhle tiefer liegt als der Boden des Nasenganges.

7. Das Infundibulum ethmoidale wirkt in vielen Fällen als Rinne, indem es Flüssigkeit von der Stirngegend in den Sinus maxillaris führt. Law.

Sarcoma of the nose, with reports of cases. By J. Price-Brown (Toronto). (Journ. Laryngol., XXIV, Nr. 10, N. Ser., pag. 532—540.)

Beschreibung von 7 Fällen, bei denen Elektrokauterisation mit verschiedenem Erfolge angewendet wurde.

Folgende Punkte seien hervorgehoben:

1. Bei Sarkomen der Nase ist der gewöhnliche Ausgangspunkt das weiche Gewebe und nicht das Knochengewebe, welches sie trägt.

2. Der Beginn geht in Form eines Stieles vor sich, der bald festhaftend wirkt.

3. Die sarkomatösen Massen breiten sich aus und drücken auf das umgebende Schleimhautgewebe, Abschürfungen treten auf, die sich bald in Adhä-

Digitized by Google
Original from UNIVERSITY OF CALIFORNIA
Generated on 2019-10-24 12:32 GMT / http://hdl.handle.net/2027/uc1.b3252758
Public Domain in the United States, Google-digitized / http://www.hathitrust.org/access_use#pd-us-google

sionen verwandeln; diese Adhäsionen dehnen sich im Laufe der Zeit mit der Krankheit selbst aus.

4. Die Adhäsionen erhalten nie die Vitalität und Lebenskraft, die der Stiel besitzt. Wenn sie zerstört wurden, treten sie nicht mehr auf.

5. Rezidiven treten oft in der Stielgegend auf, und deshalb soll diese Region in Beobachtung gehalten werden.

6. Wenn die Nase mit sarkomatösen Massen erfüllt ist, wird jeder Versuch, den eigentlichen Sitz zu finden, zu Blutungen führen. Deshalb soll intranasale Entfernung mit dem Messer nicht versucht werden, sondern schrittweises Abtragen mit dem kaustischen Messer. Law.

The surgical treatment of paroxysmal rhinorrhoea and hay fever. By Eugene S. Yonge. (Med. Chron., LI, Nr. 301, pag. 80—81.)

Dr. Yonge teilt die verschiedenen Behandlungsarten in sechs Hauptgruppen:

1. Die Korrektion von intranasalen Abnormitäten. Er meint, daß diese Behandlungsart, da sie häufig keinen Einfluß auf die Neurose hat, nicht ausgeführt werden soll, außer wenn sie aus anderen Gründen indiziert ist oder wenn die Abnormität sichtlich ein ätiologischer Faktor ist.

2. Die Applikation von Galvanokaustik oder chemischen Brennmitteln. Diese Behandlungsweisen streben an, die Reizbarkeit der Schleimhaut zu verringern, und es kann notwendig sein, diese Therapie lang auszudehnen, um den gewünschten Effekt zu erzielen. Der Autor empfiehlt ein oder zwei lineare Brennschorfe am vorderen Ende jeder unteren Muschel, gefolgt von Kauterisation des vorderen Teiles des Septum, beginnend an oder unmittelbar unter dem vorderen Teil der mittleren Muschel.

3. Alkoholinjektionen in die stärksten intranasalen Nerven. Der Autor beschreibt die Methode Dr. Otto J. Heins zur Injektion von Alkohol in die nasalen Äste des 5. Nerven.

4. Totale Entfernung der Muscheln, die nach des Autors Ansicht nur angewendet werden soll, wenn alles andere versagt, da dieser Eingriff die Entfernung wichtigen Gewebes bedeutet, das zur Beseitigung der Symptome dann fehlen kann.

5. Bilaterale Resektion der nasalen Äste des 5. Nerven. Diese besteht in der Entfernung eines Teiles des Nerven auf jeder Seite, wo er in das vordere Foramen ethmoidale eintritt. Wenn dies auch nur in einigen Fällen Erleichterung bietet, meint der Autor doch, daß diese Behandlungsart sich als wertvoll erweisen wird.

6. Excision des Tuberculums der Nasenscheidewand auf beiden Seiten. Der Autor ist der Ansicht, daß diese Behandlungsart die befriedigendsten Resultate liefert gerade bei paroxysmaler Rhinorrhöe. Er beschreibt 6 Fälle, bei denen sie angewendet wurde.

Generated on 2019-10-24 12:32 GMT / http://hdl.handle.net/2027/uc1.b3252758
Public Domain in the United States, Google-digitized / http://www.hathitrust.org/access_use#pd-us-google
Digitized by Google
Original from UNIVERSITY OF CALIFORNIA

Zur Bedeutung der Nasenhöhle in der Herkunft des Bronchialasthmas. Von Prof. W. N. Nikitin (St. Petersburg). (Russ. Monatsschr. f. Ohren-, Nasen- und Halskrankheiten, 1910, Nr. 2.)

Die Tatsache, daß die Nase und der Nasenrachen öfter als die anderen Organe ein reflektorisches Asthma produzieren, erklärt sich dadurch, daß das Ganglion sphenopalatinum im Zusammenhang mit den Nn. vagus und phrenicus steht. Als eines der wichtigsten Momente, die die Asthmaanfälle hervorrufen, ist die Schwellung der Nasenschleimhaut und das Zusammenpressen der in ihr sich verzweigenden Nerven. Freilich muß die eigentliche Ursache der Herkunft des Asthmas in der erblichen oder erworbenen Abzehrung des Organismus, der unnormalen Erregbarkeit der Nervenzentren und auch in der erhöhten reflektorischen Erregbarkeit der Schleimhaut der oberen Abteilungen der Nasenhöhle gesucht werden. Zur Therapie gebraucht Verfasser außer den gewöhnlichen Mitteln auch tägliche Durchspülungen der Nase mit einer Meersalzlösung von 30—32° R (einen Teelöffel Salz auf ein Glas Wasser).

L. Mekler (Ufa, Rußland).

III. Pharynx und Mundhöhle.

Ein Rachentonsillotom. Von Hubrich (Nürnberg). (Münchener med. Wochenschr., 57. Jahrg., Nr. 12.)

Anlehnend an die Schützsche Guillotine ließ sich Verfasser bei Walb in Heidelberg eine Guillotine bauen, bei der dünne Stahlmesser wie bei den sogenannten Gilette-Rasierapparaten in einem Rahmen von unten nach oben vorgeschoben werden und so die Wucherung durchschneiden. Ersatzmesser sind billig herzustellen und leicht einzusetzen. Das Rachentonsillotom hat sich Hubrich gut bewährt. Reinhard.

Sarcoma of the tonsil. By E. John Summers. (Journ. Amer. med. Assoc., LIII, Nr. 17, pag. 1398—1399.)

Dr. Summers beschreibt einen Fall von Sarkom der Tonsille, in dem die Tonsille den größten Teil des oberen Larynx erfüllte. Der Tumor wurde enukleiert und später eine Crile-Operation ausgeführt. Es bestand doppelseitige Recurrenslähmung, aber jetzt ist der Patient in guter Verfassung und wird sich eventuell erholen. Der Autor führt den Wert frühzeitiger Diagnose in solchen Fällen aus und empfiehlt dringend eine totale und radikale Entfernung des Tumors und der Lymphknoten. Law.

The anatomy of the palatine tonsils. By G. Seccombe Hett and H. G. Butterfield. (Journ. Anat. Physiol. London, XLIV, pag. 35—55.)

In dieser Arbeit berichten die Verfasser über ihre Untersuchungen der Tonsillen, die sowohl eine große Zahl menschlicher als Mammaliatonsillen umfassen.

Mikroskopische Untersuchungen dieser verschiedenen Formen von Tonsillen führen zu dem Ergebnis, daß, so ungleich sie auch in ihrer äußeren

Digitized by Google
Original from UNIVERSITY OF CALIFORNIA
Generated on 2019-10-24 12:32 GMT / http://hdl.handle.net/2027/uc1.b3252758
Public Domain in the United States, Google-digitized / http://www.hathitrust.org/access_use#pd-us-google

Form sind, ihre Verschiedenheiten nur von einer Modifikation der Originalstruktur ausgehen, indem das ganze eine Entwicklungsreihe vorstellt.

Die Verfasser ziehen folgende Schlüsse aus ihren Beobachtungen:

1. Die supratonsilläre Grube des Menschen repräsentiert die Grube des ursprünglichen Divertikels, um das sich die Tonsillen entwickeln; die Grube ist nie extratonsillär, sondern mit der Kapsel der Tonsille umgeben von dem lymphoiden Gewebe der letzteren.

2. Vermöge des exzessiven Wachstums von lymphoidem Gewebe am Ausgang und der äußeren Wand des Tonsillarsackes ist letzterer scheinbar unter der Tonsille.

3. Die verschiedenen Teile und Entwicklungsstufen der menschlichen Tonsillen sind bei verschiedenen Säugetieren repräsentiert — die frühesten fötalen Zustände in den Tonsillen des Leopards, die drei tonsillären Massen beim Fötus des Bären und Ochsen, die Pars triangularis in dem vorliegenden Teil der Tonsille der Katze und des Luchses, während die Plica semilunaris und die Plica triangularis, welche die Umschlagstelle der Schleimhaut bedeuten, beim Tiger und Leopard zu sehen sind.

4. Menschliche Tonsillen können variieren durch: *a)* Überwiegen von einer oder der anderen fötalen Masse, oder *b)* Lymphoidwucherungen an der Plica triangularis und Plica semilunaris.

5. Die Tonsille ist anfänglich vom eingebetteten Typus infolge der Entwicklung der Pars palatina, aber sobald sich das lymphoide Gewebe um die supratonsilläre Grube vermindert, springt die Tonsille mehr vor. Später atrophiert diese vorspringende Portion normalerweise und läßt einen flachen Raum zwischen den Pfeilern des Rachens zurück. Law.

IV. Larynx.

Gonorrhoische Gelenkerkrankung des Larynx. Von Oberarzt Dr. Hans Claus (Berlin). (Passow und Schäfer, Beiträge etc., Bd. III, H. 3.)

Die Affektion bestand in einer gonorrhoischen Arthritis im Cricoarytaenoid-Gelenk. Bondy.

Die binocular-stereoskopische Untersuchung des Larynx, Epipharynx sowie des Trommelfells. Von Prof. Dr. J. Hegener (Heidelberg). (Passow und Schäfer, Beiträge etc., Bd. III, H. 3.)

Beschreibung eines zu diesem Zwecke konstruierten Apparates. Die Beschreibung ist im Original einzusehen. Bondy.

Hysterische Schwerhörigkeit, verbunden mit einer eigenartigen hysterischen Aphonie. Von Oberarzt Dr. Hans Claus (Berlin). (Passow und Schäfer, Beiträge etc., Bd. III, H. 3.)

Kasuistische Mitteilung. Die Aphonie verschwand, wenn Pat. die Gehörgänge fest verschloß. Bondy.

Digitized by Google
Original from UNIVERSITY OF CALIFORNIA
Generated on 2019-10-24 12:32 GMT / http://hdl.handle.net/2027/uc1.b3252758
Public Domain in the United States, Google-digitized / http://www.hathitrust.org/access_use#pd-us-google

Zur Messung der relativen Intensität der menschlichen Stimme. Von Professor H. Gutzmann (Berlin). (Passow und Schäfer, Beiträge etc., Bd. III, H. 3.)

Ausgehend von dem Satze, daß „bei gleichbleibender Tonhöhe und gleichbleibendem Klange, das heißt gleichbleibendem Register und gleichbleibendem Artikulationsrohr, die Intensität der menschlichen Stimme nur abhängig ist von dem Volumverbrauch der Atmung", konstruierte Verfasser einen Atemvolummesser (die genaue Beschreibung des Apparates ist im Original einzusehen), mit dem er eine größere Reihe von Messungen ausführte. Die Ergebnisse seiner Versuche faßt er in folgenden Sätzen zusammen:

1. Wir haben bis jetzt noch kein zuverlässiges Mittel, um die Intensität der Stimme absolut zu messen.

2. Die relative Messung der Stimmintensität durch Messung des Atemvolumverbrauches bei gleichbleibender Tonhöhe und gleichbleibendem Klang gibt ein gutes Bild von der Genauigkeit, mit welcher die einzelnen Kräfte bei der Stimmgebung koordiniert werden.

3. Gute Sänger vermögen die einmal eingenommene Intensität der Stimme innezuhalten mit einem durchschnittlichen Fehler von 8—9% beim Forte und 7% beim Piano. Bondy.

The action of the respiratory muscles in the production of voice. By Hudson Makuen (Philadelphia). (Laryngoscope, XIX, Nr. 9, pag. 671—679).

Der Autor teilt das Atmen in 2 Klassen: passives, das für alle gewöhnlichen Zwecke verwendet wird, und aktives, bei außergewöhnlichen Handlungen, wie Singen und Sprechen. Die Einatmung beim passiven Atmen ist bedingt durch leichte Kontraktion gewisser Muskeln einschließlich des Zwerchfelles, die Ausatmung ist rein passiv und bedingt durch ein Zurücksinken dieser Muskeln. Die Einatmung beim aktiven Atmen kommt durch eine weite Ausdehnung der Thoraxhöhle durch Kontraktion der Rippenheber, wobei sich das Zwerchfell nicht beteiligt. Die Ausatmung besteht in einer Erschlaffung dieser Muskeln und einer Kontraktion der Rippensenker, besonders des Zwerchfells und der Bauchmuskeln. So meint der Verfasser, daß die Tätigkeit des Zwerchfelles bei passiver Atmung inspiratorisch, bei aktiver exspiratorisch sei, indem dabei seine Aktion dem Willen unterworfen ist. Die Verwendung der Respirationsmuskeln beim Singen und Sprechen kann daher durch Übung angeeignet werden. Law.

Disappearance of a laryngeal growth, probably carcinoma, without treatment. By Joseph B. Greene. (Journ. Amer. med. Assoc., LIII, Nr. 19, pag. 1562.)

Dr. Greene beschreibt folgenden Fall: Der Patient, ein Mann von 50 Jahren, beklagte sich über Kopfschmerzen. Bei der Untersuchung wurde keine Drüsenvergrößerung gefunden, jedoch eine starke Deviation der Nasenscheidewand, ein Katarrh des Nasopharynx und ein kleiner Tumor über der Mitte des linken Stimmbandes, festsitzend an seiner oberen und inneren Seite.

Generated on 2019-10-24 12:32 GMT / http://hdl.handle.net/2027/uc1.b3252758
Public Domain in the United States, Google-digitized / http://www.hathitrust.org/access_use#pd-us-google
Digitized by Google
Original from UNIVERSITY OF CALIFORNIA

Die Geschwulst war nicht gestielt, ihre Oberfläche ein wenig uneben und die Basis deutlich rot. Der Tumor nahm an Größe zu und Tuberkulin wurde zu diagnostischen Zwecken injiziert, aber nur durch kurze Zeit. Sechs Monate nach des Autors erster Untersuchung bekam er den Pat. wieder zu sehen. Der Tumor war vollständig verschwunden. Law.

Ein Fall einer deszendierenden Stenose der Atmungswege. Von Priv.-Dozent A. Ivanow (Moskau). (Russ. Monatsschr. f. Ohren-, Nasen- und Halskrankheiten, 1910, Nr. 1.)

Es handelt sich um eine sonderbare Erkrankung des Atmungstraktes. Die 32jährige Pat. litt anfangs an öfteren, aber rasch vorübergehenden Anginen und Heiserkeit. Nach einem Geburtsakt nimmt der Prozeß einen stationären Charakter an: die Erkrankung des Kehlkopfes dauert längere Zeit und führt zur Stenose und Tracheotomie. Die erste Zeit atmet die Kranke durch die Kanüle ziemlich frei; nach einem Jahre aber, während einer neuen Schwangerschaft, wird das Atmen immer schwerer.

Die Kranke tritt in die Klinik ein. Der erste Gedanke bei der Untersuchung war, es handle sich hier um eine Granulationsbildung, die an der Trachealwand in der Gegend des unteren Endes der Kanüle durch den dauernden mechanischen Reiz entstand. Die Tracheoskopie schien diesen Gedanken zu bestätigen. Nach der Entfernung der Granulationsmassen trat eine Erleichterung der Atmung ein. Nach einer kurzen Zeit aber wieder schweres Atmen. Es werden neue Granulationsmassen im unteren Teil der Trachea, über der Bifurkation wiederholt entdeckt und entfernt. Nach jeder Entfernung der Granulationen eine zeitweilige Besserung der Atmung. Später entdeckt die Bronchoskopie keine Granulation, die Atmung wird indessen immer schwerer. Endlich eine Pneumoniekomplikation und Exitus letalis.

Bei der Obduktion scheint die ganze Fläche der geöffneten Trachea und Bronchien von der Schleimhaut entblößt, gleichwie eine Wundfläche. Die Schleimhaut ist nur in den kleineren Bronchien intakt geblieben. Die mikroskopische Untersuchung der Wände der Trachea und der Hauptbronchien ergibt eine Entzündungsinfiltration und den Verlust der Mucosa- und Submucosaschichten. Verfasser meint, es sei hier ein syphilitischer Prozeß vorgekommen. Wunderbar scheint hier nur die Abwesenheit von Narbenveränderungen und die Wirkungslosigkeit der Jodkalitherapie.

L. Mekler (Ufa, Rußland).

V. Trachea, Bronchien, Oesophagus.

Einige Worte zur Extraktion von Fremdkörpern aus dem Oesophagus. Von A. Rydygier (Lemberg). (Gazeta Lek., 1909, Nr. 51.)

Rydygier plädiert für die alten Methoden: Graefeschen Münzenfänger und Weissschen Grätenfänger, die in letzter Zeit mit Unrecht ganz vernachlässigt werden, da man mit ihrer Hilfe manchmal zum gewünschten Ziele gelangen kann in Fällen, in denen die Oesophagoskopie in Stich läßt. Am häu-

Generated on 2019-10-24 12:32 GMT / http://hdl.handle.net/2027/uc1.b3252758
Public Domain in the United States, Google-digitized / http://www.hathitrust.org/access_use#pd-us-google
Digitized by Google
Original from UNIVERSITY OF CALIFORNIA

figsten bleiben Fremdkörper am oberen Teil des Oesophagus stecken, in der Gegend des Ringknorpels, einer für die Oesophagoskopie ungeeigneten Stelle. Eine gute Untersuchungsmethode ist die mit einer elastischen, mit einem Metallknopfe versehenen Sonde, das sicherste diagnostische Mittel die Röntgenphotographie. Das Oesophagoskop eignet sich nur dort, wo es sich nicht um den Anfang der Speiseröhre handelt. Ist ein Fremdkörper in den Oesophagus geraten, dann ist sofortige Hilfe dringend und gewöhnlich keine Zeit, erst um einen Oesophagoskopisten zu schicken, und da können die eingangs erwähnten älteren Methoden vorzügliche Dienste leisten, wovon sich Rydygier in vielen Fällen zu überzeugen Gelegenheit hatte. In dringenden Fällen könnte die Oesophagoskopie unter Umständen sogar schädlich werden.

Rydygier demonstriert einen Pat., der vor 5 Wochen im Schlafe ein künstliches Gebiß verschluckt hatte. Der Fremdkörper konnte wegen der inzwischen entstandenen Granulationen mit dem Oesophagoskop nicht gesichtet werden und wurde mit Hilfe der seitlichen Oesophagotomie extrahiert. Durch 3 Tage Nährklistiere, da die Sonde durch die Nase nicht vertragen wurde, dann konnte Pat. selbständig schlucken. Nach 2 Wochen ist die Wunde fast geheilt.

Spira (Krakau).

Remarks on cicatrical stricture of the oesophagus, with report of a case. By Edward W. Peterson. (Post-Graduate New York, XXIV, Nr. 10, pag. 1012 bis 1016.)

Dr. Peterson beschreibt einen Fall von narbiger Struktur, bedingt durch Schlucken von Salpetersäure. Nach erfolglosen Trennungsversuchen wurde ein Faden durch die Striktur geschwämmt, temporäre Gastrotomie ausgeführt, spindelförmige Drahtbougies nach oben durch den Oesophagus geführt und schließlich wurde nach der Abbéschen Methode eine externe Oesophagotomie ausgeführt.

Aus der Beobachtung dieses und ähnlicher Fälle schließt der Autor:

1. Wenn eine Narbe nicht dehnbar ist, sollen systematisch Bougies durchgeführt werden.

2. Interne Oesophagotomie soll bei Narben verwendet werden, die auf die obige Behandlungsart nicht nachgeben.

3. Wenn ein Instrument nicht passieren, der Pat. aber noch schlucken kann, soll ein Faden bis in den Magen geschwämmt werden.

4. Bei impermeablen Narben soll eine dauernde Gastrotomie ausgeführt werden.

Law.

Für den wissenschaftlichen Teil verantwortlicher Redakteur: Dr. Ernst Urbantschitsch, Dr. Otto Kahler.
Herausgeber, Eigentümer und Verleger: Urban & Schwarzenberg

Druck von Gottlieb Gistel & Cie., Wien, III., Münzgasse 6.

Digitized by Google
Original from UNIVERSITY OF CALIFORNIA
Generated on 2019-10-24 12:32 GMT / http://hdl.handle.net/2027/uc1.b3252758
Public Domain in the United States, Google-digitized / http://www.hathitrust.org/access_use#pd-us-google

MONATSSCHRIFT FÜR OHRENHEILKUNDE
UND
LARYNGO-RHINOLOGIE.

XLIV. Jahrg. 1910. 12. Heft.

Nachdruck verboten.

Laryngo-Rhinologischer Teil.

Original-Artikel.

Aus dem Ambulatorium für Ohr- und Halskrankheiten im Wolaer Krankenhause in Warschau.

Laryngostomie bei Sklerom.

Von Dr. **J. D. Schleifstein,** leitendem Arzt des genannten Ambulatoriums.

Schon seit 40 Jahren beschäftigt sich die Ärztewelt mit einem Leiden, welches, ungeachtet der unzähligen Arbeiten, klinischen, anatomo-pathologischen und biologischen Studien, es bis jetzt noch nicht zu bekämpfen gelang. Alle Mittel, die wir gegen das Sklerom der oberen Luftwege anwenden, können wir nur als provisorische betrachten, die vor Rezidiven nicht schützen. Weder die Biologie noch die Chirurgie gaben uns bis jetzt ein sicheres Mittel, welches für immer die Sklerombacillen sammt den anatomischen Veränderungen, die sie hervorrufen, aus dem Organismus gänzlich entfernen. Durch die ungewöhnlichen Erfolge der Larynxchirurgie ermutigt, ergriff ich die erste Gelegenheit, um auch ein Steinchen zum großen Bauwerk der zahlreichen Palliativmittel gegen Sklerom beizufügen.

Im Herbst des Jahres 1907 wurde mir vom Chefarzt des Wolaer Krankenhauses, Dr. Sadowski, der 33jährige, arbeitslose D. K. zugeschickt. Im Jahre 1896 wurde er beim Militär eingestellt und nachdem er schon vier Jahre im Dienst (in Moskau) gewesen war, ist er heiser geworden. Im Jahre 1901 wurde er vom Dienst als unheilbar krank entlassen. Schon in Moskau suchte der Kranke in der Bazaner Klinik Hilfe, aber ohne Erfolg. Aus Lithauen, seiner Heimat, wohin er zurückkehrte, schickte man ihn nach Warschau, wo er im Jahre 1904 wegen steigender Atemnot im Spital des Kindlein Jesu von Dr. Steiner laryngofissiert wurde. Ein oder zwei Jahre später führte ihm Dr. Borzymowski im Spital des Heiligen Geistes in Warschau eine doppelte Kanüle in die Luftröhre ein. Am Ende des Jahres 1906 traten Erstickungsanfälle auf und er wurde in einem Asyl für unheilbare Kranke interniert und schließlich nach einem Jahre mir zugeschickt. Bei der Untersuchung fand ich

Digitized by Google
Original from UNIVERSITY OF CALIFORNIA
Generated on 2019-10-24 12:32 GMT / http://hdl.handle.net/2027/uc1.b3252758
Public Domain in the United States, Google-digitized / http://www.hathitrust.org/access_use#pd-us-google

folgendes: Der Kranke ist von hohem Wuchs und normalem Körperbau und stellt außer den Veränderungen in den oberen Luftwegen keine anderen sichtbaren Abnormitäten dar. Er atmet schwer (Verengerungsgeräusch); die Sprache ist heiser. Auf der Haut des Halses in der Gegend des Kehlkopfes und des oberen Teiles der Luftröhre befindet sich eine Narbe nach einer Cricothyreotomie. Fast in der Mitte dieser Narbe zwischen dem Schild- und Ringknorpel sehen wir eine kleine Fistel, durch welche man ohne Schwierigkeit mit einer ganz dünnen Sonde in die Luftröhre und den Kehlkopf gelangt. Die Nase ist ziemlich breit, stark nach rechts gekrümmt, mit normaler Haut bedeckt. Die Nasenflügel, und namentlich der rechte, sind außergewöhnlich hart und fast unbeweglich, besonders rechts. Die Nase ist von beiden Seiten undurchgängig und am Vestibulum derart mit einem harten Gewebe verstopft, daß es unmöglich ist, ein Speculum einzuführen. Eine Sonde läßt sich nur durch das rechte Nasenloch durchschieben, durch das linke erscheint dies aber wegen des gekrümmten Septums und Anwesenheit von hartem Gewebe ganz unmöglich. Der Rachen und der Nasenrachenraum sind ohne abnormen Befund. Die Schleimhaut der Epiglottis ist ein wenig gerötet. Die Gestalt der Epiglottis ist nicht verändert und ihre Beweglichkeit gut erhalten. Die aryepiglottischen Falten sind livid, verdickt und geschrumpft; beim Berühren mit der Sonde fühlen sie sich hart an. Die Schleimhaut der Aryknorpel ist ebenfalls livid. Die Aryknorpel sind unbeweglich und beim Betasten hart; außerdem ist die Spitze des rechten Aryknorpels und die rechte aryepiglottische Falte stark nach links geneigt, wodurch der Eingang zum Kehlkopf nicht in der Mittellinie liegt und nicht nach oben, sondern nach der linken Seite gewandt ist. Dieser Eingang ist ungefähr 3 *mm* groß, wir können also das Innere der Larynx nicht besehen. Nach einer Anästhesierung des Kranken mit einer Cocainlösung stößt die durch diese Öffnung eingeführte Sonde auf ein hartes Gewebe und nur mit großer Mühe gelingt es, wie auf einem gekrümmten Wege, in die Luftröhre zu gelangen. Weder die Intubation noch die Einführung sogar der dünnsten Schrötterschen Röhren mißlangen; wir konnten nur mit der Spitze des Instruments durch den verengerten Kehlkopfeingang passieren, die Rima glottidis aber durchzukommen waren wir nicht imstande. Erst nach mehrmaligen Manipulationen mit kleinen, scharfen Löffeln und Zangen gelang es uns, das dünnste Schrötter sche Rohr durch den Kehlkopf in die Luftröhre durchzudrücken. Da wir es mit einem alten, narbenartig veränderten Sklerom zu tun hatten, begannen wir gleichzeitig mit dem Dilatieren versuchsweise jeden zweiten Tag 1 cm^3 10%ige Thyosinlösung unter die Haut des Halses anzuwenden. Diese Therapie blieb ohne Erfolg; ich ließ also den Kranken von Dr. Judt mit den Röntgenstrahlen während mehrerer Wochen bestrahlen. Es trat keine Besserung ein. Da entschloß sich endlich der Kranke zur Operation (Laryngostomie), die ich ihm schon seit längerer Zeit anriet.

Generated on 2019-10-24 12:32 GMT / http://hdl.handle.net/2027/uc1.b3252758
Public Domain in the United States, Google-digitized / http://www.hathitrust.org/access_use#pd-us-google
Digitized by Google
Original from UNIVERSITY OF CALIFORNIA

Eine Art der Laryngostomie übten schon vor 20 Jahren Jawdyński und Jasiński in Warschau aus, wie aus den Protokollen (1) der Warschauer Otolaryngologischen Gesellschaft zu sehen ist. Von einer eigentlichen (sensu strictiori) Stomie des Kehlkopfs erwähnen aber erst spätere Arbeiten in Westeuropa. Hier muß man primo loco Ruggi (2), Jaboulay (3), Canépèle (4), Béco (5), Schiffers (6), Melzi und Cagnola (7), Großmann (8), Sargnon und Barlatier (9), Killian (10) u. a. zitieren.

Bei diesem Verfahren kommen zwei Operationsmethoden in Betracht: die französische und die italienische. Nach diesen zwei Methoden wurden bis jetzt Hunderte von Laryngostomien ausgeführt, und zwar in den meisten Fällen mit gutem Erfolg. [Rochet (11), Garel (12), Rabot (13), Nové-Josserand (14), Durant (15), Thevenet (16), Collet (17), Viannay und Descos (18), Broca (19), Goris (20), Jauquet (21), Cheval (22), Pienionżek (23), Broeckert (24), Gluck (25), Delsaux (26), van den Wildenberg (27), Guisez (28), Ferreri (29), Gradenigo (30), Iwanow (31), de Lens (32), Sieur (33), Vignard (34) u. v. a.]

Die Vorsteher der französischen Schule, Sargnon und Barlatier (l.c.), operieren folgendermaßen bei narbenartigen Kehlkopfstenosen. Der Kranke wird in der Roseschen Position narkotisiert. Der Schnitt wird von der tracheotomischen Kanüle längs der Mittellinie bis zum oberen Rand des Schildknorpels geführt. Der obere Teil der Luftröhre und der Kehlkopf werden von unten nach oben durch ein in die Luftröhre eingeführtes Bistouri boutonné durchgeschnitten. Durch die auf diese Weise gebildete Öffnung wird ein in Cocain-Adrenalinlösung eingetauchter Tampon eingeführt und nach einer Weile werden die Kehlkopfhälften voneinander geschoben und die darin befindlichen Narben von vorn nach hinten durchgeschnitten. Dann wird von beiden Seiten die Haut des Halses zur Schleimhaut des Kehlkopfinnern angenäht, wobei die Naht durch die Muskeln und Knorpel geführt wird. Durch diese so entstandene Spalte führen Sargnon und Barlatier oberhalb der tracheotomischen Kanüle in den Kehlkopf und den oberen Luftröhrenabschnitt gut an ihrem Ende abgerundete, mit Vaselin eingefettete, harte Gummiröhren hinein. Die Gummiröhren dürfen nicht die Aryknorpel übersteigen und, um sie an Ort und Stelle festzuhalten, bindet man an die Röhre von vorne einen dichten Seidenfaden an, welchen man an der tracheotomischen Kanüle anheftet, nachdem man die Wunde von vorne mit gut eingefetteter Gaze austamponiert hat. Der Verband wird zuerst jeden oder jeden zweiten Tag geändert; es werden immer gröbere Gummiröhren hineingeführt und das Verfahren wird 3 bis 6 Monate lang fortgesetzt. Unter dem Einfluß des Druckes unterliegen die Narben samt einem Teile der Kehlkopfschleimhaut der Nekrose. Die Granulationen, die sich dann in der Wunde bilden, bedecken sich mit Epithel, so daß zuletzt das Innere des Kehlkopfs mit dem äußerlichen Überzug des Halses zusammenschmelzt.

Digitized by Google
Original from UNIVERSITY OF CALIFORNIA
Generated on 2019-10-24 12:32 GMT / http://hdl.handle.net/2027/uc1.b3252758
Public Domain in the United States, Google-digitized / http://www.hathitrust.org/access_use#pd-us-google

Nachdem die Narben respektive die Stenose geschwunden sind, entfernt man die Gummiröhre und nach einigen Monaten schreitet man zur plastischen Operation.

Unabhängig von der französischen Schule verfahren die Italiener Melzi und Cagnola (l. c.) bei diesem Leiden etwas anders. Erstens teilen sie den unteren Abschnitt der Luftröhre von dem oberen dicht ab, indem sie die tracheotomische Kanüle mit sterilisierter Gaze umwickeln. Der weitere Unterschied besteht darin, daß Melzi und Cagnola nicht nur, wie die oben genannten Franzosen, die Narben von vorn nach hinten durchschneiden, sondern sie gänzlich ausschneiden. Nachdem sie die Stenose beseitigt haben, stellen sie einen gut abgeschliffenen, durch seidene Faden mit Jodoformgaze umwickelten Holzbolzen in den Kehlkopf und den oberen Teil der Luftröhre ein. Das Ende der einen Ligatur heften sie, gleich den französischen Autoren, an die tracheotomische Kanüle an. So sitzt der Bolzen mit dem einen Ende auf der tracheotomischen Kanüle, während das andere durch den Kehlkopfeingang hindurch geht. Bei der Nachbehandlung bemühen sich immer Melzi und Cagnola, das Kehlkopfinnere auszuglätten und sie am schnellsten zur Heilung zu bringen, indem sie die nachgebliebenen Narben herausschneiden und die Schleimhaut mit Chlorzink tuschieren. Die Haut des Halses wurde von diesen Autoren mit der Kehlkopfschleimhaut nicht vernäht. Die Fistel schließen diese Autoren zwei Monate früher als Sargnon und Barlatier.

Auf diese zwei Methoden der Kehlkopf-Luftröhrenstomiebildung gestützt, suchte ich nun das diffuse Sklerom des Kehlkopfs bei unserem Kranken zu behandeln.

Beiläufig muß ich hinzufügen, daß die Änderungen, die man dann im Operationsverfahren bei Laryngostomie einführte und anzuwenden begann, nicht epochemachend waren, so zum Beispiel Sargnon und Barlatier (36) führen jetzt während der ersten Woche nach der Operation keine Gummiröhre ein, sondern tamponieren den Kehlkopf mit Gaze. Dieses soll Nekrose im Kehlkopfinnern vorbeugen. Auch schneiden sie jetzt die Narben gänzlich aus. Ruggi (37) verwendet jetzt zum Dilatieren des Kehlkopfs nach der Operation mit Gummi umwickelte Gazetampone, und Ferreri (l. c.) trockene, gut zusammendrückbare Wattetampone, die dann in der Wunde aufquellen und so den Kehlkopf dilatieren. Chiari (38) benutzt zu demselben Zweck sogenannte Flügelbolzen aus Metall, und Killian (39) Brüningsche Gummischwammstreifen.

Da ich nicht wußte, wie tief das Sklerom bei unserem Kranken reichte, führte ich unter Lokalanästhesie die Tracheotomia inferior aus und legte eine gewöhnliche tracheotomische Kanüle an. Nach zwei Wochen, am 18. I. 1909, nachdem die Wunde um die Kanüle schon zugeheilt war, führte ich in Tracheotomieposition des Kranken unter Schleichanästhesie (ich gebe immer etwas

Digitized by Google
Original from UNIVERSITY OF CALIFORNIA
Generated on 2019-10-24 12:32 GMT / http://hdl.handle.net/2027/uc1.b3252758
Public Domain in the United States, Google-digitized / http://www.hathitrust.org/access_use#pd-us-google

Adrenalinlösung hinzu) in die in der Halsnarbe sich befindende Fistel ein krummes, an einem Ende abgestumpftes Messer ein und schnitt die Hautnarbe samt dem Schildknorpel von unten nach oben hindurch. Die Blutung war gering. Den Kehlkopf anästhesierte ich sogleich mit 10%iger Cocain-Adrenalinlösung, räumte die Wunde und den Kehlkopf vom Blute aus und verlängerte den Schnitt durch den Ringknorpel bis zur Luftröhre. Nachdem ich die Blutung gestillt und den oberen Teil der Luftröhre bis zur Kanüle mit einem Gazetampon ausgefüllt hatte, schritt ich nun zur Besichtigung des Kehlkopfinnern. Die Taschen- wie die Stimmbänder fehlten gänzlich; die Ventrikeln Morgagni waren auch nicht zu sehen. An ihrer Stelle sahen wir glatte, harte, hohe Gebilde, zwischen denen nur kaum eine ganz schmale Spalte zum Atmen übrig bleiben konnte. Die Luftröhre war ohne Befund; frische Skleromherde fehlten. Die Gebilde des Kehlkopfinnern schnitt ich gänzlich aus und stieß in die Luftröhre und den Kehlkopf durch die gebildete Luftröhre-Kehlkopfspalte einen schon früher vorbereiteten Tampon hinein. Der Kern des Tampons war aus Fliederholz, welches wir oft in der Histologie zur Anfertigung von Celoidpräparaten anwenden. Das bequem schneidbare, elastische, leichte Holz umwickelte ich mit Jodoformgaze, welche ich mit dicker Seide verband. Der so geformte Tampon hatte bis $1^1/_2$ *cm* im Umfang und füllte dicht den Raum von der tracheotomischen Kanüle bis zu den Aryknorpel aus. Ich heftete ihn an die tracheotomische Kanüle an und legte nur eine Hautnaht ganz oben an; die Wunde füllte ich dicht mit Gaze aus und legte einen Verband an. Der postoperative Zustand des Kranken war sehr gut, der Patient klagte nur am zweiten Tage über leichte Schlingbeschwerden. Der Verband wie auch der Bolzen wurden geändert. Bis zum 20. I. fieberte der Kranke nicht. Am 20. I. stieg die Körpertemperatur bis 38·2, wurde aber gleich normal. Während der ersten Woche verband ich den Kranken jeden Tag. Die Schlingbeschwerden verschwanden. Die Stellen, wo ich die Narbe herausschnitt, fingen an, sich mit Epithel zu bedecken. Anstatt mit Jodoformgaze bedeckte ich den Bolzen mit Sterilgaze und salbte ihn mit Pasta Lassari ein. Der so verfertigte Tampon ließ sich viel leichter durch die Kehlkopfspalte hindurchstoßen. Am 13. II. entließ ich den Pat. aus dem Krankenhaus (behandelte ihn aber noch poliklinisch) und am 25. II. stellte ich ihn in der Warschauer Oto-laryngologischen Gesellschaft vor, als den ersten auf solche Weise behandelten Kehlkopfskleromfall. Seither verband ich den Kranken nur einmal wöchentlich. Die Stoma wurde immer enger, die Bänder der Wunde verwuchsen immer mehr miteinander, besonders oben (unten verhinderte das Zusammenwachsen die tracheotomische Kanüle) und immer öfter brachen die Fliederholzbolzen beim Herausziehen am Faden aus dem Kehlkopf. Daher fing ich nun an, anstatt Fliederbolzen solche aus gewöhnlichem Holz anzuwenden. Die Kehlkopfschleimhaut bedeckte sich jetzt in ihrem ganzen Umfang mit Epithel und der Kranke konnte schon ziem-

Generated on 2019-10-24 12:32 GMT / http://hdl.handle.net/2027/uc1.b3252758
Public Domain in the United States, Google-digitized / http://www.hathitrust.org/access_use#pd-us-google
Digitized by Google
Original from UNIVERSITY OF CALIFORNIA

lich gut durch den Mund ohne Tampon atmen, wenn die Kehlkopfspalte bedeckt wurde. Der Kranke nahm sich sogar einmal selbst den Tampon heraus und überzeugte sich, daß er gut atmen kann; nur beim Essen kamen Flüssigkeiten in den Kehlkopf hinein und riefen Husten hervor. Am 8. IV. meldete mir der Kranke, er müßte nach Lithauen fahren, und bat um Entfernung des Tampons. Auf seine Bitte mußte ich leider eingehen und entließ ihn nun drei Monate nach der Laryngostomie ohne Tampon mit einer an der Larynxspalte angelegten Binde. Die Atmung war ganz frei und auch den Auswurf hustete der Kranke sehr gut durch den Mund aus. Die Sprache war sehr leise und undeutlich. Beim Untersuchen fand ich die Epiglottis gänzlich senkrecht (als Konsequenz der Bolzenwirkung am Kehlkopfeingang) und beide Aryknorpel augenscheinlich etwas dünner, nach der Seite geschoben und unbeweglich. Der Kehlkopfeingang ließ mindestens den Zeigefinger hindurch. Die Halsfistel war $3^1/_2$ *cm* lang und 2 *cm* breit. Es war nirgends ein Geschwür oder Infiltrat zu sehen.

Der Pat. kehrte erst am 6. XI. 1909 zurück, das heißt er war während 7 Monate ohne den Kehlkopftampon zu Hause, arbeitete nur mit verbundener Larynxspalte. Die Spalte selbst hat sich sehr zusammengezogen, so daß die größte Weite (in der Mitte) 1 *cm* betrug, die Länge aber 3 *cm*. Die Haut des Halses um die Wunde herum ging unmittelbar in die Schleimhaut des oberen Abschnitts der Luftröhre und des Kehlkopfs über und war ganz glatt, haarlos, wie abrasiert. Oben und unten war die Spalte durch Narben geschlossen. Die Schleimhaut der Luftröhre und des Kehlkopfs war ohne Befund. Oben sah man durch die Fistel an Stelle der ausgeschnittenen Gebilde symmetrische Schleimhautfalten. Die Atmung durch den Mund war sehr leicht, nur wenn von außen her die auseinandergehenden Schildknorpelhälften mit Gewalt zusammengedrückt wurden, wurde die Atmung erschwert.

Die Untersuchung mit dem Kehlkopfspiegel bei verstopfter Fistel ergab folgendes: Die Bewegung beider Aryknorpel, namentlich der rechten, ist etwas eingeschränkt. Der rechte Aryknorpel ist von der inneren Seite etwas dicker als der linke. Der Kehlkopfeingang ist von der Breite einer Zeigefingerkuppe. Von beiden Seiten sieht man die oben genannten rosaartigen Schleimhautfalten, die bei der Phonation Anteil nehmen; sie nähern sich aber nicht gänzlich einander, sondern überlassen eine Spalte von einigen Millimetern Weite. Nähern wir mit Gewalt die durchgeschnittenen Schildknorpelhälften einander, so verkleinert sich die Rima glottidis um die Hälfte, nimmt die Form eines Trapezes an, dessen schmaler Winkel nach vorn gerichtet ist. In diesem Zustande ließ sich nun der Kranke wieder ins Krankenhaus aufnehmen und am 12. XI. schritt ich nun zur Schließung der Halsfistel.

Plastische Luftröhre-Kehlkopffisteloperationen sind nicht so leicht, besonders wenn die Fisteln von größerem Umfange sind. Klassisch ist das Ver-

Digitized by Google
Original from UNIVERSITY OF CALIFORNIA
Generated on 2019-10-24 12:32 GMT / http://hdl.handle.net/2027/uc1.b3252758
Public Domain in the United States, Google-digitized / http://www.hathitrust.org/access_use#pd-us-google

fahren von Schimmelbusch (40), welcher einen Hautknochenlappen vom Manubrium sterni herausschnitt und ihn in die Halsfistel einnähte. Etwas anderes ist das Verfahren von Mangoldt (41), welcher in die Hautlappen Knorpelstücke samt dem Perichondrium aus der achten Rippe verpflanzte. Wieder andere, wie zum Beispiel Navratil (42), nahmen zu demselben Zweck Knochenstücke aus dem Oberschenkel. Iwanow (l. c.) benutzte den Knorpel samt Perichondrium aus der Nasenscheidewand, aber ohne Erfolg. König (43) wandte einen Lappen aus dem Schildknorpel an und Kuzniecow (44) einen hautperiostalen Lappen vom Schlüsselbein. Alle diese Methoden waren in unserem Falle meiner Meinung nach nicht anwendbar und zu viel kompliziert. Dasselbe kann ich von den Hautlappenmethoden von Trnka (45), Baracz (46), Berger (47) und Gluck (l. c.) sagen. Wir hatten es mit einem ziemlich weiten Kehlkopf zu tun, und es schien uns ratsam, folgendermaßen zu verfahren. Von der Tiefe anzufangen und etagenweise die Schleimhaut des Kehlkopfes und der Luftröhre, dann den Schildknorpel und schließlich die Haut zuzunähen. Wenn wir nicht so verfuhren, so liegt der Grund erstens darin, daß wir es mit einem Skleromkranken zu tun hatten, bei dem ein Rezidiv leicht vorkommen kann; zweitens waren die beiden Schildknorpelhälften nur mit Gewalt zusammen zu bringen, und das Kehlkopfinnere verengerte sich bedeutend dabei. So operierte ich nun folgenderweise. Unter Lokalanästhesie führte ich einen Hautschnitt rings um die Fistel, $^3/_4$—1 *cm* von ihr ab, herum. Dann separierte ich den inneren Hautlappen in seinem ganzen Umfange ab, führte die glatte Oberfläche in die Luftröhre und den Kehlkopf ein, und die blutende Oberfläche nähte ich längs der Fistel mit Catgut zu. Ich bildete nun auf diese Weise die vordere Wand des Kehlkopfes und des oberen Abschnittes der Luftröhre teils durch glatte, haarlose Haut, teils aus der Schleimhaut. Über diese Wand nähte ich die Wunde mit Silkworm zusammen. Wie zu sehen ist, vereinigte ich die beiden Schildknorpelhälften nicht.

Nach der Operation atmete der Kranke ohne Beschwerden. Nach fünf Tagen legte ich einen feuchten Verband an, weil sich der obere Rand der Wunde gerötet hat und ein wenig trübe Flüssigkeit aus der Wunde sich zeigte. Am 17. XI. nahm ich einen Teil der Nähte heraus. Am 18. XI., bei befriedigender Atmung, empfand der Kranke leichte Schmerzen beim Schlingen. Mit dem Kehlkopfspiegel sah man, daß der Kehlkopf von fingerbreiter Weite war. Die Bewegung der Aryknorpeln war, wie auch früher, bei der Phonation beschränkt. Oben gingen die Wundränder ein wenig auseinander und es ließ sich zwischen ihnen etwas Eiter sehen. Ich nahm die übrig gebliebenen Nähte heraus. Am 21. XI. sind die Wundränder in den unteren 3 Vierteln per primam zusammengewachsen, oben eiterte es noch. Die Schmerzen beim Schlingen sind verschwunden. Am 25. XI. entließ ich den Kranken mit gut zugeheilter Wunde und an demselben Tage stellte ich ihn in der Warschauer oto-laryngologischen

Generated on 2019-10-24 12:32 GMT / http://hdl.handle.net/2027/uc1.b3252758
Public Domain in the United States, Google-digitized / http://www.hathitrust.org/access_use#pd-us-google
Digitized by Google
Original from UNIVERSITY OF CALIFORNIA

Gesellschaft vor. Mit der Publikation des Erfolges dieser doppelten Operation beeilte ich mich aus ganz verständlichen Gründen nicht. Ich behielt immer im Gedächtnis, daß ich es in diesem Falle mit einem Sklerom zu tun hatte, das sehr leicht rezidivieren und den Kehlkopf verstopfen kann, obwohl ich ihn, dank der Laryngostomie und der ihr nachfolgenden Plastik ad maximum erweitert habe. Ich wollte auch diese Methode noch an anderen Skleromfällen versuchen. Am 25. VII. 1910, das heißt $1^1/_2$ Jahre nach der Laryngostomie und 8 Monate nach der Plastik, erhielt ich vom Kranken aus Lithauen einen Danksagungsbrief. Der Kranke ist wieder arbeitsfähig und zwar zur schweren Feldarbeit, atmet gut, spricht aber leise und hat eine verstopfte Nase. Diese Nachricht bewog mich nun, den Kollegen davon Mitteilung zu machen. Ich kann dreist die Laryngostomie bei Kranken mit diffusem, chronischem Larynxsklerom, denen die Atemnot den Erwerb erschwert oder, wie in unserem Falle, arbeitsunfähig macht, empfehlen; sogar Veränderungen im unteren Teil der Luftröhre oder in den Bronchien sind keine Kontraindikation für diese Operation. Im Gegenteil, durch die gebildete Laryngotrachealfistel kann man leicht das Bronchoskop einführen, die auskratzbaren Teile entfernen, die narbenveränderten Stellen dilatieren.

Auf der Klinik von Prof. Pienionżek werden Kehlkopfkrankheitsfälle analog dem unserigen oben beschriebenen, wie man aus dem Artikel von Pachonski (48) ersehen kann, folgendermaßen behandelt. Bei stark nach hinten herabhängendem Kopfe wird unter Lokalanästhesie (2%ige Cocainlösung) die Laryngofissur ausgeführt, die Schildknorpelhälften auseinandergerückt und die Sklerommassen im ganzen entfernt. In diese so gebildete Höhle wird ein Xeroformgazetampon in der Form eines Bolzens hineingeführt und der Kehlkopf zusammengenäht. Der Tampon wird schon nach 8 Tagen durch den Mund herausgezogen und, ohne die tracheotomische Kanüle zu entfernen, werden Schröttersche Röhren oder Zinkbolzen oder Thostsche Bolzen oder sogar Gummiröhren angewandt. Trotzdem ich den Wert dieses Verfahrens hochschätze, bin ich doch der Meinung, daß eine Laryngostomie mit der nach beschriebener Methode ihr nachfolgenden Plastik dem Krankheitsorte einen größeren Zutritt bietet, das Entfernen des Skleromgewebes erleichtert und dies nicht mit einemmal, sondern während mehrerer Monate; außerdem erlaubt diese Methode die unmittelbare und langdauernde Behandlung der Kehlkopfschleimhaut mit Röntgenstrahlen, welche jetzt von Rydygier (49), Fittig (50), Skrypt (51), Freund (52), Mayer (53), Alexander (54) u. a. so gelobt wird. Dank dem Umstand nun, daß wir nicht sogleich den Schildknorpel bei der Plastik zusammennähen, ist die Weite des Kehlkopfes viel größer als nach einer gewöhnlichen Laryngofissur, und dieser Umstand schützt den Kranken besser in der Zukunft vor Atemnot im Falle eines Rezidivs.

Generated on 2019-10-24 12:32 GMT / http://hdl.handle.net/2027/uc1.b3252758
Public Domain in the United States, Google-digitized / http://www.hathitrust.org/access_use#pd-us-google
Digitized by Google
Original from UNIVERSITY OF CALIFORNIA

Wie mir aus der Literatur bekannt ist, wurde die Laryngostomie bis jetzt nur bei Stenosen von syphilitischer, diphtheritischer Herkunft, bei Papillomen des Kehlkopfes, bei malignen Kehlkopftumoren, bei Tuberkulose, Lupus und Posticuslähmungen ausgeführt. Iwanow (l. c.) wandte sie in Fällen von nachtyphöser Perichondritis laryngea an. Nach Gluck und Broeckert (55) soll man eine explorative Laryngostomie bei Stenosen unbekannter Herkunft anwenden. Unser Skleromfall ist wahrscheinlich der erste, der nach dieser Methode operiert wurde, und in Anbetracht der wiederholt ausgeführten Laryngofissur mit einem unerwartet guten Erfolg.

Herren DDr. Borsuk und Kozicki sowie Frau Dr. Pożaryska spreche ich hier meinen Dank aus für ihre mir bei der Operation geleistete Hilfe.

Literatur: 1. Sitzung der Warschauer oto-laryngologischen Gesellsch. vom 29. I. 1909. Medycyna i Kronika Lekarska, 1909. — 2. Carlo Nasi, Contribuzione alla laryngofissura. La Clinica Chirurgica, 1899, Nr. 4. — 3. Jaboulay, Rétrécissement syphilitique du larynx. Chirurgie des Centres nerveux et des Viscères, 1902, Bd. II, pag. 246. — 4. Canépèle, Congresso della Societa Italiana Laryngologica. Roma, Octobre 1907. — 5. Béco, Papillome diffus du larynx et de la trachée. Société de Laryng. belge, 1901, Juin. — 6. Schiffers, Intubation et trachéotomie. Soc. de Laryng. belge, 1905, Juin. — 7. Melzi und Cagnola, Sitzung der italienischen laryngologischen Gesellschaft (l. c.). — 8. Grossmann, Un cas de cancer du larynx etc. Congrès de Lisbonne, 1906. — 9. Sargnon und Barlatier, De la Laryngostomie. La Presse médicale, 1908, Mars. — 10. Killian, T-Gummikanülen zur Behandlung von Luftröhren- und Kehlkopfstenosen. Kongreß der süddeutschen Laryngologen vom 4. VI. 1906. — 11. Rochet, zit. nach Sargnon und Barlatier. — 12. Garel, Barlatier, Bonnamour, Ilon, Sargnon und Vignard, La laryngostomie dans le traitement des rétrécissements cicatriciels du larynx. Soc. des Sciences médical. 1907, pag. 898. — 13. Rabot, Sargnon und Barlatier, *a)* Soc. des Sciences médicales de Lyon, 1909, 9 Mai; Lyon médicale, pag. 19; *b)* Rétrécissement du larynx et de la trachée, 1908. — 14. Nové-Josserand, zit. nach Sargnon und Barlatier. — 15. Durand, zit. nach Sargnon und Barlatier. — 16. Thévenot, zit. nach Sargnon und Barlatier. — 17. Collet, *a)* Traitement chirurgical des sténoses laryngées consécutives à l'intubation. Congrès de Laryngologie, Paris 1907, pag. 57; *b)* Sténose laryngo-trachéale postdiphtéritique. Lyon médicale, 1907, pag. 219. — 18. Descos, Viannay und Manday, Un cas de sténose laryngée traitée par la laryngostomie. Loire médicale, 1908. — 19. Broca, zit. nach Sargnon und Barlatier. — 20. Goris, Cure radicale de papillomes diffus du larynx. Annales des malad. de l'oreille etc., 1909, 9, pag. 379. — 21. Jauquet, Laryngo-tracheostomie. La Clinique belge, 1907, 16 et 30 Novembre. — 22. Cheval, zit. nach Sargnon und Barlatier. — 23. Pienionżek, zit. nach Sargnon und Barlatier. — 24. Broeckert, zit. nach Sargnon und Barlatier. — 25. Gluck, Internat. laryng. Kongreß in Wien, 1908. — 26. Delsaux, Un cas de laryngostomie. Soc. belge de Chir., 1908, Janvier. — 27. Van den Wildenberg, Du traitement appliqué à 4 enfants atteints de papillomes du larynx et de la trachée. Archives internat. de laryngol., d'otol. et de rhinol., 1909, Mars—Avril,

Digitized by Google
Original from UNIVERSITY OF CALIFORNIA
Generated on 2019-10-24 12:32 GMT / http://hdl.handle.net/2027/uc1.b3252758
Public Domain in the United States, Google-digitized / http://www.hathitrust.org/access_use#pd-us-google

pag. 490. — 28. Guisez. Laryngostomie pour sténose chondro-cicatricielle du larynx. Annales des malad. de l'oreille etc., 1910, 3, pag. 269. — 29. Ferreri, Sur la technique de la laryngostomie. Archives internat. de laryngol., d'otol. et de rhin., 1908. Novembre—Décembre, pag. 687. — 30. Gradenigo, Sur la laryngostomie et la laryngo-fissure et sur la tracheostomie. Annales des malad. de l'oreille, 1909. 10, pag. 463. — 31. Iwanow, Laryngostomie bei Perichondritis laryngea und Weitere Beobachtungen über Laryngostomie. Jeschemiesiatschnik uschnych, nos. i gor. bolez., 1909-2 und 1910-3. — 32. de Lens, Protokoll der Jahressitzung der Petersburger laryngologischen Gesellschaft. Jeschemiesiatschnik uschnych, nos. i gor. bolez., 1909-1. — 33. Sieur, Deux cas de Laryngostomie. Bull. de la Soc. de Chir., 1908, 9 Juin. — 34. Vignard und Sargnon, Laryngostomie pour sténose du larynx. Lyon médicale, 1907, 15 Septembre. — 35. Melzi und Cagnola, Quatre cas de sténoses chroniques laryngo-trachéales guéris par la laryngo-trachéostomie. Annales des maladies de l'oreille etc., 1908, 11, pag. 536. — 36. Sargnon und Barlatier, De la laryngostomie et des divers modes de dilatation externe du larynx. La Semaine médicale, 1909, 21. — 37. Ruggi, Le traitement des sténoses du larynx par la laryngostomie avec dilatation. Semaine médicale, 1909, pag. 77, 78. — 38. Chiari. XVI. internat. medizinischer Kongreß, 1909. Monatsschr. f. Ohrenheilk., 1910, 8. — 39. Killian, ibidem. — 40. Schimmelbusch, Zur Deckung von Trachealdefekten. Verhandlungen der deutschen Gesellsch. f. Chirurgie, XXII. Kongreß. — 41. Mangoldt, Über die Einpflanzung von Rippenknorpeln in den Kehlkopf. Arch. f. klin. Chir., 1899, Bd. 59, pag. 996. — 42. Navratil, Zentralbl. f. Laryng., 1903, pag. 201. — 43. Koenig, Zur Deckung der Defekte in der vorderen Trachealwand. Berliner klin. Wochenschr., 1896, Nr. 51. — 44. Kuzniecoff, Die chirurgische Behandlung der Kehlkopf- und Luftröhrendefekte und -Stenosen. Klinitscheskia Monographii. Oktober 1900. — 45. Trnka, Tracheoplastik mit gedoppelten Hautlappen. Zentralblatt f. Chir., 1900. — 46. Baroncz, Ein Beitrag zur Tracheoplastik. Wiener klin. Wochenschr., 1901, Nr. 43. — 47. Berger, zit. nach Sargnon und Barlatier in La Presse médicale (l. c.). — 48. Pachoński, 273 Fälle von Sklerom. Przegl. Lekarski, 1910, Nr. 23—30. — 49. A. Rydygier, Weitere Erfahrungen über die Behandlung des Rhinoskleroms mit Röntgenstrahlen. Berliner klin. Wochenschr., 1909. Nr. 4. — 50. Fittig, Über einen mit Röntgenstrahlen behandelten Fall von Rhinosklerom. Beiträge z. klin. Chir., Bd. 39. — 51. Skrypt, Über einige mit Röntgenstrahlen behandelte Fälle von Sklerom. Jeschemiesiatschnik uschnych, nos. i gor. bolez., 1909, 3. — 52. Freund, zit. nach Skrypt. — 53. Mayer, ibidem. — 54. Alexander, ibidem. — 55. Gluck und Broeckert, XVI. intern. medizinischer Kongreß, 1910 (l. c.).

Vereinsberichte.

Münchener laryngo-otologische Gesellschaft.

51. Sitzung vom 26. Juli 1909.

1. Prof. Neumayer: **Über dynamometrische Untersuchungen am Kehlkopf.**

Digitized by Google
Original from UNIVERSITY OF CALIFORNIA
Generated on 2019-10-24 12:32 GMT / http://hdl.handle.net/2027/uc1.b3252758
Public Domain in the United States, Google-digitized / http://www.hathitrust.org/access_use#pd-us-google

Ein für die vorliegenden Verhältnisse konstruiertes Dynamometer wird nach Anästhesierung des Kehlkopfes zwischen die Stimmbänder in der Gegend des Processus vocales eingeschoben. Der Kraftaufwand, den die Schließmuskulatur des Kehlkopfes bei verschiedenen Funktionen (Stimmbildung, Pressen, Husten) leistet, kommt auf das Dynamometer zur Einwirkung, wird nach außen auf ein Manometer übertragen und in *mm* Quecksilberdruck abgelesen.

Versuche, welche am normalen Kehlkopf bei erwachsenen Personen angestellt wurden, ergaben, daß die Kraftentfaltung, welche der Kehlkopf bei Bildung der Sprechstimme aufzubringen hat, sehr gering ist. Je nachdem mit geringerer oder größerer Kraft intoniert wurde, konnten Werte abgelesen werden, die zwischen wenigen Millimetern bei gewöhnlicher Sprechstimme und 20—30 *mm* Quecksilberdruck bei sehr lauter Phonation schwankten.

Sehr viel größere Kraftleistungen ergaben die Messungen beim Pressen und Husten. Beim Pressen konnten Werte bis zu 220 *mm* Quecksilberdruck und darüber beobachtet werden.

Bei Versuchen, die an Personen mit Motilitätsstörungen des Kehlkopfes vorgenommen wurden, war eine deutliche Verminderung der Kraftleistung mit Hilfe des Dynamometers zu konstatieren. Der Ausfall trat in diesen Fällen dann besonders auffällig in die Erscheinung, wenn ein großer Kraftaufwand, wie er zum Beispiel beim Pressen notwendig wird, gefordert wurde.

Bei einseitiger Rekurrenslähmung zum Beispiel wurden beim Pressen Werte beobachtet, die annähernd nur die Hälfte des Quecksilberdruckes erreichten, der am normalen Kehlkopf erzielt wurde.

Hoffmann: **Über Thyreoidea accessoria intratrachealis.**

25jähriges Mädchen, das seit dem 5. bis 6. Lebensjahr an Atembeschwerden leidet, die mit dem Eintritt der Menstruation sich verstärkten. In letzter Zeit Erstickungsanfälle. Herz, Lunge und Mediastinum ohne Besonderheiten. Thyreoidea nicht vergrößert. (Mutter und 2 Schwestern leiden an Atemnot infolge Struma.) Larynx bezüglich Konfiguration, Farbe und Motilität der Norm entsprechend. Subglottisch sitzt auf der Rückwand, anscheinend in der Höhe des ersten und zweiten Trachealringes, ein breitbasiger, gleichmäßig halbkugelig geformter, anscheinend derber Tumor, der die Trachea bis auf einen schmalen, halbmondförmigen Spalt an der Vorderwand ausfüllt. Die Schleimhaut über der Geschwulst ist etwas röter als die der Trachea. Keine Ulceration, keine Glandulae. Das Röntgenbild (seitliche Aufnahme) zeigt den Tumor in deutlichster Weise. Die Diagnose Thyreoidea accessoria intratrachealis wird durch die histologische Untersuchung des durch Crico-Tracheotomie gewonnenen Tumors bestätigt. Heilung. (Ausführlich in Zeitschrift für Ohrenheilkunde, November 1909.)

Herzog: **Über das Fistelsymptom.**

Vortragender bespricht in Kürze Art und Bedeutung des Fistelsymptoms und berichtet ausführlich über eine klinische Beobachtung, bei der sich aus dem positiven Ausfall des Kompressions- beziehungsweise Aspirationsnystagmus im Verein mit der funktionellen Hörprüfung eine genauere Lokalisation der Fistel (Foramen ovale) zu ergeben schien. (Der Vortrag erscheint in der Monatsschrift für Ohrenheilkunde.)

Diskussion.

Nadoleczny bestätigt die Beobachtung von Herzog über das Ausbleiben des Fistelsymptoms bei Residuen von chronischer Mittelohreiterung.

Digitized by Google
Original from UNIVERSITY OF CALIFORNIA
Generated on 2019-10-24 12:32 GMT / http://hdl.handle.net/2027/uc1.b3252758
Public Domain in the United States, Google-digitized / http://www.hathitrust.org/access_use#pd-us-google

Herzog (Schlußwort): Bei dem Fall von Herrn Kollegen v. Ruppert handelte es sich ja wohl auch um einen Labyrinthwanddefekt. Dabei möchte ich nochmals betonen, daß nur dann von einem Fistelsymptom gesprochen werden darf, wenn die Richtung des bei Aspiration entstehenden Nystagmus der Richtung des bei Kompression entstehenden entgegengesetzt ist. Erscheinen nur nach Kompression Augenbewegungen oder nur bei Aspiration, so sind wir nicht berechtigt, einen Knochendefekt anzunehmen. Diese Reaktion des Vestibularis kann auch kalorisch bedingt sein.

Demonstrationen. Neumayer: **Ein mit Ethmoidalisresektion behandelter Asthmapatient.**

Wanner: **Fangvorrichtung am Barthschen Adenotom.**

Hoffmann: **Totaldefekt des Vomers bei Lues.**

52. Sitzung vom 25. Oktober 1909.

Wanner: **Referat über den Verlauf der Verhandlungen der otologischen Abteilung des Internationalen Kongresses zu Budapest.**

Scheibe fragt an, ob durch den Neumannschen Apparat die hohen Galtonpfeifentöne ausgelöscht würden.

Wanner bejaht dies.

Hecht bespricht die rhino-laryngologischen Ergebnisse desselben Kongresses. Es entspinnt sich eine Diskussion über den Wert der Anästhesierung vor der Adenotomie und über die Nachblutung.

Nadoleczny: **Referat über Privatgebührenordnung.**

Diskussion.

Hecht: Die Mitteilungen Ruprechts sollten doch Veranlassung geben, seine Methode der Alypin-Suprareninanästhesie behufs Adenotomie in weiteren Kreisen nachzuprüfen; vielleicht gelingt es dann auch, die von manchen Kollegen als Regel angewandte Narkose bedeutend einzuschränken. Die Infiltrationsanästhesie behufs Tonsillotomie und Tonsillektomie habe ich schon lange Zeit angewandt und bin mit ihrer Wirkung recht zufrieden. Anfangs fürchtete ich auch eine möglicherweise auftretende starke Nachblutung; ich bestellte deshalb anfangs die vormittags operierten Pat. nachmittags nochmals zur Revision des Operationsgebietes. Ich konnte niemals eine Nachblutung auf Grund der Patientenmitteilung konstatieren, bei Kontrolle sah das Operationsfeld reaktionslos und gut aus. Die Gefahr der Suprareninnachblutungen wird meines Erachtens überschätzt. Wir haben doch bereits genügende Erfahrungen über die Suprareninwirkung und -Nachwirkung im Gebiete der Nasenschleimhaut. Ich operiere stets unter Cocain (10%)Suprarenin(1:4000)wirkung: die Muschelhypertrophien trage ich mit der Schere, die hinteren Enden mittelst kalter Schlinge ab, tamponiere nie und habe nur selten Veranlassung, infolge stärkerer Nachblutung noch nachträglich die operierte Nase zu tamponieren.

Hoffmann hält die Wirkung der Rachenmandelanästhesierung für eine rein psychisch bedingte und weist darauf hin, wie viele Kinder auffallend gering auf die Adenotomie ohne Anästhesierung reagieren, durch welche die doch recht tief unter der Oberfläche liegende, schmerzende Schnittfläche kaum wesentlich erreicht werden dürfte. Hoffmann schlägt vor, eine Hälfte der Kinder mit Wasser statt mit Cocain vorzubehandeln und die Resultate zu vergleichen.

Digitized by Google
Original from UNIVERSITY OF CALIFORNIA
Generated on 2019-10-24 12:32 GMT / http://hdl.handle.net/2027/uc1.b3252758
Public Domain in the United States, Google-digitized / http://www.hathitrust.org/access_use#pd-us-google

53. Sitzung vom 29. November 1909.

Vorsitzender: Prof. Neumayer.

Scheibe: **4 Fälle von chronischer Mittelohreiterung mit Vernarbung einer wandständigen Perforation und zeitweise auftretendem rostbraunen Ausfluß.**

Scheibe stellt einen Fall von chronischer Mittelohreiterung vor, bei dem es zum Verschluß einer wandständigen Perforation hinten oben gekommen war. Von Zeit zu Zeit wird die Narbe ohne äußere Veranlassung und ohne Schmerzen von einer schmierig-blutigen Flüssigkeit vorgewölbt und perforiert. Die Vorwölbung sieht ähnlich wie eine Blutblase aus. Das rostbraune Sekret enthält braune Körnchen, Plattenepithelien, Cholestearintafeln und Körnchenzellen, jedoch weder Blutkörperchen noch Leukocyten. Nach kürzerer oder längerer Dauer des rostbraunen Ausflusses schließt sich die Narbe wieder und sinkt ein. Perforationsgeräusch ist nie zu erzielen.

Der Pat. steht seit 9 Jahren in Behandlung, so daß der gleiche Vorgang mit dem gleichen otoskopischen Bild und dem gleichen Sekret ziemlich oft beobachtet werden konnte.

Der Vortragende hat unter zirka 1200 chronischen Mittelohreiterungen noch 3 weitere Fälle mit dem gleichen eigentümlichen Verlauf beobachtet, darunter einen schon seit 15 Jahren. Bei dem letzteren sind die Rezidive seit 7 Jahren ausgeblieben. Seitdem bleibt die wandständige Narbe immer eingesunken. Bei diesem Falle hatte das Sekret gegen Ende des letzten Rezidivs seine rostbraune Farbe verloren und es entleerten sich nur mehr einige Tropfen bernsteingelben Serums, wie bei Tubenabschluß.

Scheibe erklärt den eigentümlichen Verlauf folgendermaßen: Durch die wandständige Perforation wächst die Epidermis des Gehörganges eine Strecke weit auf die Schleimhaut der oberen Mittelohrräume. Nun tritt das seltene Ereignis ein, daß sich die wandständige Öffnung verschließt. Da der Hammergriff mit der Innenwand verwachsen, die Kommunikation mit der Tube also aufgehoben ist, entsteht durch Resorption der Luft Hyperaemia ex vacuo. Da die Schleimhaut teilweise epidermisiert ist, wird nicht einfaches Serum, sondern das rostbraune Sekret ausgeschieden. Da es zu Überdruck und zur Perforation führt, muß vorausgesetzt werden, daß in der Epidermismatrix noch leichte, entzündliche Vorgänge spielen. Heilen dieselben, so hören die Rezidive auf, wie in dem zuletzt erwähnten Falle, und es bildet sich nur mehr einfaches Transsudat, das, wie wir vom Tubenkatarrh her wissen, niemals perforiert.

In der Literatur finden sich ähnliche Fälle nicht mitgeteilt. Dagegen besteht eine gewisse Ähnlichkeit mit den bereits von anderer Seite beschriebenen blauen Cysten in Radikaloperationshöhlen, deren Entstehung vielleicht auf die gleiche Weise zu erklären ist.

Zum Schluß zieht der Vortragende den Luftabschluß zur Erklärung der spontanen Ausstoßung von Cholesteatommassen heran, wie sie bei der konservativen Behandlung nicht selten zu beobachten ist, ohne daß äußere Einflüsse, wie Eindringen von Badewasser oder Katarrh, als ursächliche Momente in Betracht kommen. Wenn die Cholesteatommassen die Höhle nicht vollständig ausfüllen, also Luft noch vorhanden ist, und wenn ferner die Schleimhaut der oberen Mittelohrräume nicht in toto epidermisiert ist, so sind bei Verschluß der Öffnung durch einen Epidermispfropf alle Bedingungen zur Resorption der Luft und zur Aufquellung der Epidermismassen durch Transsudat gegeben.

Generated on 2019-10-24 12:32 GMT / http://hdl.handle.net/2027/uc1.b3252758
Public Domain in the United States, Google-digitized / http://www.hathitrust.org/access_use#pd-us-google
Digitized by Google
Original from UNIVERSITY OF CALIFORNIA

Diskussion.

Grünwald, Herzog, Hoffmann, Wanner, Nadoleczny.

Scheibe: **Fall von chronischer Mittelohreiterung mit Labyrinthreizung und auffallendem Mißverhältnis des Gehörs für Stimmgabel a^1 und Sprache.**

Spontane Ausstoßung von fötiden Cholesteatommassen. Schwindel, Erbrechen, Nystagmus erst nach der kranken, dann nach der gesunden Seite. Rapider Sturz des Gehörs mit Taubheit für a^1 und für Sprache. Kein Fistelsymptom. Kalorischer Nystagmus erhalten.

Es trat jedoch nicht absolute Taubheit ein. Die noch vorhandenen Hörreste nahmen im Gegenteil in wenigen Tagen wieder zu und Pat. hört jetzt Flüsterzahlen 40 *cm* weit. Scheibe schließt Labyrintheiterung aus und nimmt Paralabyrinthitis an.

Dieser Fall ist die erste wirkliche Ausnahme des bekannten Bezoldschen Satzes (Verhandl. d. deutschen otolog. Gesellsch., 1903), der demnach jetzt folgendermaßen zu formulieren ist: „Wenn im Verlaufe einer Mittelohreiterung das Gehör für a^1 zu Verlust geht, so ist in der Regel absolute Taubheit und somit Labyrintheiterung anzunehmen. Da aber Ausnahmen vorkommen können (bisher nur der mitgeteilte Fall), so ist es notwendig, der Untersuchung mit a^1 die Aufnahme des Hörreliefs beider Seiten anzuschließen."

Scheibe gibt dem Bezoldschen Satz auf Grund seiner 20jährigen Erfahrung auch eine positive Formulierung, welche lautet: „Wird von einem Pat. mit Mittelohreiterung der Ton der unbelasteten Stimmgabel a^1 (normale Hördauer 82—90 Sekunden) gehört, so ist Taubheit ausgeschlossen, vorausgesetzt, daß nicht eine Radikaloperationshöhle vorliegt (Resonanz)."

Die a^1-Methode besitzt zwar seit Einführung der Lärmmethode durch Bárány und Voss nicht mehr die große Bedeutung wie früher, wird aber auch in Zukunft unentbehrlich sein.

Je ein Exemplar des Bárányschen Lärmapparates und der Neumannschen Modifikation wurde an einer Anzahl von Pat. mit anderweitig konstatierter Taubheit probiert, sie befriedigten aber nicht, da sie das armierte Ohr nicht vollständig vom Hörakt ausschlossen. Eine gewisse praktische Brauchbarkeit besitzen sie aber schon jetzt, auch wenn es nicht gelingen sollte, sie zu vervollkommnen.

Aus der Krankengeschichte des mitgeteilten Falles ist noch das exorbitante Mißverhältnis zwischen dem Gehör für a^1 und für Sprache hervorzuheben. Als die Labyrinthsymptome zurückgingen und Flüsterzahlen bereits 20 *cm* weit verstanden wurden, wurde a^1 immer noch nicht gehört! Eine Täuschung erscheint schon deshalb ausgeschlossen, weil Pat. auf dem anderen Ohr Flüsterzahlen nur 15 *cm* weit hörte. Eine Erklärung hierfür kann vorläufig nicht gegeben werden.

Diskussion verschoben.

54. Sitzung am 17. Jänner 1910.

Diskussion zu den Vorträgen Scheibes in der letzten Sitzung.

Grünwald fragt, ob der Ausfluß auf Hämoglobin geprüft worden ist; der Mangel an Blutkörperchen beweist nichts gegen den hämatogenen Ursprung der braunen Farbe.

Die Transsudation ex vacuo, wie sie Vortragender hier zur Stütze seiner Erklärungen angeführt hat, ist noch nie einwandfrei bewiesen worden: es ist

Digitized by Google
Original from UNIVERSITY OF CALIFORNIA
Generated on 2019-10-24 12:32 GMT / http://hdl.handle.net/2027/uc1.b3252758
Public Domain in the United States, Google-digitized / http://www.hathitrust.org/access_use#pd-us-google

nur eine Annahme. An den überreichen Räumen des Ohres wird niemals untersucht werden können, ob etwa irgendwo ein Abschluß besteht, hinter dem möglicherweise Zellen ohne flüssigen Inhalt sitzen. Die Untersuchung muß daher auf andere Körperteile ausgedehnt, vor allem aber mit physikalischen Erwägungen der Frage zu Leibe gegangen werden. Wenn ein Hohlraum, wie zum Beispiel das Mittelohr, plötzlich oder allmählich nach außen abgeschlossen wird, besteht zunächst weder ein Vakuum noch ein negativer Druck. Diese könnten nur entstehen, wenn die abgesperrte Luft irgendwie abgesaugt würde. Das geschieht aber in vivo gar nicht. Vielmehr findet ein Austausch der Bestandteile der eingeschlossenen Luft gegen die gasförmigen Bestandteile des Blutes statt, nach den Gesetzen der Diffusion. Da es sich aber um ein lebendes Filter handelt und das Blut starke Sauerstoffacidität besitzt, bleibt als Residuum in dem abgeschlossenen Raum Stickstoff von derselben Volummenge, wie die eingesperrte Luft besaß, zurück; eine vom Pneumothorax her bekannte Tatsache, die auch zu der Konsequenz geführt hat, bei der Erzeugung eines künstlichen Pneumothorax zu therapeutischem Zweck sofort Stickstoff einzuführen. So wenig aber beim Pneumothorax dann eine Resorption des Gases und damit ein durch Flüssigkeit ersetzbares Vakuum entsteht, so wenig am Ohr und so wenig auch an jenen allseitig knöchern umschlossenen pneumatischen Räumen, wie sie nur im Nebenhöhlensystem der Nase vorkommen. Zuckerkandl hat zwar, ebenfalls nur auf Grund vorgefaßter Meinung, bestritten, „daß ein längere Zeit bestandener Verschluß des Sinus maxillaris ohne Reaktion auf seine Schleimhaut bliebe", doch habe ich schon im Jahre 1895 (2. Auflage der Naseneiterungen) 3 gegenteilige Beobachtungen (von Meckel, Stromeyer und Engelmann) anführen können und neuerdings in 11 autoptischen Fällen das Vorkommen (teils genetisch, teils erworben) völlig abgeschlossener Räume festgestellt, in denen absolut keine Spur irgendwelcher Flüssigkeit sich vorfand: Kieferhöhle, intermediäre, blinde Siebbeinzellen verschiedener Lagerung, ganz besonders aber das klassischeste Beispiel, an das eigentlich auch Zuckerkandl hätte denken müssen: die Cellula Halleri. In seltenen Fällen stellt diese eine hohle Knochenblase ohne irgendwelchem sichtbaren Inhalt und mit spiegelnder Innenwand dar. Während der Dauer ihres Daseins, das in den ersten Lebensjahren einsetzt, hätte diese Zelle wahrlich Zeit genug zur Erzeugung eines Transsudats ex vacuo gehabt — wenn es ein solches überhaupt gäbe.

Zur Begründung der physikalischen, nicht entzündlichen Entstehung von Transsudaten ex vacuo hat man auch deren Bakterienfreiheit angeführt. Sterile Exsudate, sogar von rein eitriger Beschaffenheit, trifft man aber auch sonst im Körper, speziell in der Bauch- und Pleurahöhle, an, wo nach Ablauf der originären Entzündung die Bakterien abgestorben und zerfallen sind, aus irgendwelchen Gründen aber keine Resorption stattgefunden hat.

(Nachträgliche Anmerkung: Ein mir wohlbekannter Fall der Bezoldschen Klinik von syphilitischem Tubenverschluß, bei dem sich, nach immer wieder auftretender Neubildung des excidierten Trommelfells, jedesmal die entleerte Flüssigkeit neu sammelte, beweist auch nichts für die Vakuumtheorie. Es ist nicht erstaunlich, noch alleinstehend, daß nach schweren syphilitischen Prozessen Dauerveränderungen der Gefäße und auch der Schleimhaut selber bestehen bleiben, die zu Absonderung Anlaß geben. Solange die fragliche Fläche dem austrocknenden Einflusse der Luft überlassen ist, hört die im ganzen geringfügige Sekretion scheinbar vollständig auf. Wenn, wie im besprochenen

Generated on 2019-10-24 12:32 GMT / http://hdl.handle.net/2027/uc1.b3252758
Public Domain in the United States, Google-digitized / http://www.hathitrust.org/access_use#pd-us-google
Digitized by Google
Original from UNIVERSITY OF CALIFORNIA

Falle, der austrocknenden Luft durch Neuverwachsung des Trommelfells der Zutritt benommen ist, wird die Sekretion stärker, muß sich aber jedenfalls auch bei minimalster Menge hinter dem Verschluß allmählich wieder aufstauen. Aber auch zur Erklärung dieses seltenen Vorkommnisses bedürfen wir nicht der Umstoßung physikalischer Gesetze.

Scheibe (Schlußbemerkung): Ich halte doch die Auffassung, daß die Flüssigkeitsansammlung im Mittelohr bei Tubenabschluß einfaches Transsudat infolge negativen Druckes ist, für mehr als einen bloßen Lieblingsgedanken, wie es Grünwald nennt. Daß ein negativer Druck vorliegt, zeigt nicht nur die Einsenkung des Trommelfells, sondern wir können es bei der Paracentese auch direkt beobachten. Wenn die Luftdusche nicht vorausgegangen ist, so sehen wir nämlich nach dem Einschnitt niemals etwas heraus-, wohl aber etwas hineintreten, nämlich Luftblasen.

Gegen einen entzündlichen Vorgang spricht überdies verschiedenes. Erstens wölbt die Flüssigkeit das Trommelfell niemals, auch nicht nach jahrelangem Bestehen, vor und durchbricht nie dasselbe. Es kann zwar interkurrent eine Entzündung des Mittelohres mit eitrigem Ausfluß vorkommen, aber nach Ablauf der Entzündung sehen wir wieder die Einsenkung des Trommelfells und die Ansammlung der grüngelben Flüssigkeit eintreten, genau wie vorher. Diese Fälle sind es gerade, welche zu der irrigen Annahme geführt haben, daß der Prozeß aus einer Entzündung hervorgehen könne. Gegen Entzündung spricht zweitens das normale Gehör nach Entleerung der Flüssigkeit, drittens das Ausbleiben einer Wiederansammlung, so lange die Trommelfellperforation offen bleibt (Walt), und viertens die Sterilität der Flüssigkeit (Scheibe, Brieger).

Tierexperimente liegen bis jetzt nicht vor, aber wir haben in der Bezoldschen Klinik einen Fall von doppelseitiger Narbenatresie des pharyngealen Tubenostiums jahrelang verfolgen können, der dem Experiment einer Unterbindung gleichkommt. Solange die Paracentese eine Kommunikation mit dem Gehörgang herstellte, blieb die Flüssigkeitsansammlung aus. Sobald die Paracentesenöffnung sich aber schloß, sahen wir jedesmal wieder das bernsteingelbe Serum durchscheinen. Und diesen Vorgang konnten wir viele Male immer in der gleichen Weise beobachten.

Eine Resorption des Transsudates habe ich, solange der Tubenabschluß, also noch negativer Druck bestand, entgegen der Anschauung Hoffmanns, niemals beobachten können.

Die von Herzog angeführten wandständigen, sogenannten Narben sind durchaus nicht immer geheilte Perforationen, sondern wahrscheinlich meist nur atrophische Stellen, nach Bezolds Cholesteatomtheorie die Vorstadien der Perforation. Daß unter unseren Augen eine wandständige Perforation sich schließt wie bei dem vorgestellten Patienten — und diese Fälle sind allein für diese Frage zu verwerten —, ist, daran muß ich festhalten, außerordentlich selten.

Wenn Herzog das Hervordrängen von Cholesteatommassen aus der Perforation selten beobachtet hat, so sehe ich das bei der konservativen Behandlung im Gegenteil ziemlich häufig, und das hat mich gerade auf meine Erklärung des Vorganges hingewiesen.

Daß das blutige Sekret in den 4 beobachteten Fällen durch Manipulationen von Seite der Patienten hervorgerufen sei, wie Wanner glaubt, ist schon deshalb ausgeschlossen, weil es sich ja gar nicht um Blut handelt, wenn auch das rostbraune Sekret aus dem Blute hervorgegangen sein mag.

Grünwald: Gibt es eine Cholesteatomfrage?

Generated on 2019-10-24 12:32 GMT / http://hdl.handle.net/2027/uc1.b3252758
Public Domain in the United States, Google-digitized / http://www.hathitrust.org/access_use#pd-us-google
Digitized by Google
Original from UNIVERSITY OF CALIFORNIA

Diskussion.

Scheibe: *A.* Wir dürfen einen Fall von Cholesteatom der Mittelohrräume nur dann als primär bezeichnen, wenn im Trommelfell sich keine Perforation findet. Auch eine Narbe muß ausgeschlossen sein, da wir in Bezolds Klinik einen Fall von Cholesteatom mit wandständiger Perforation beobachtet haben — er ist in einer Dissertation veröffentlicht worden —, bei dem ausnahmsweise die Perforation sich geschlossen hat und später Epidermismassen hinter der Narbe sich ansammelten. Die wenigen bisher veröffentlichten Fälle von primärem Cholesteatom in den Mittelohrräumen (Schwartze, Körner) erfüllen diese Vorbedingung, soviel ich mich erinnere, nicht. Der Fall des Vortragenden aber war ein Dermoid und kein Cholesteatom. Ich selbst habe ebensowenig wie Politzer je ein primäres Cholesteatom gesehen.

Dafür, daß für die Entstehung der überwiegenden Mehrzahl der Mittelohrcholesteatome die Habermann-Bezoldsche Erklärung zutrifft, spricht vor allem das regelmäßige Vorhandensein und die typische Lage der Trommelfellperforation. Letztere liegt bei Cholesteatom fast ausnahmslos wandständig. Bei dieser Gelegenheit möchte ich aber doch einen Fall von Cholesteatom mit sicher zentraler Perforation mitteilen, den ich vor einigen Jahren beobachtet habe. Hier muß wohl die Epidermis des Trommelfells zunächst auf die des Epithels entblößte Innenfläche desselben und dann auf die übrigen Wände der Paukenhöhle gewachsen sein. Es ist nur zu verwundern, daß dies nicht öfters vorkommt. Jedenfalls ist dieser Fall eine ganz seltene Ausnahme von der eben erwähnten Regel.

B. Nach der Erwiderung Grünwalds:

Ich möchte nur noch bemerken, daß ich die Möglichkeit des Vorkommens eines primären Cholesteatoms innerhalb der Mittelohrräume natürlich nicht leugnen will. Im pathologischen Institute habe ich zwei Fälle von primärem Cholesteatom der weichen Hirnhäute gesehen, warum soll nicht auch einmal ein solches im Mittelohr vorkommen? Auf jeden Fall aber sind sie so außerordentlich selten, daß sie gegenüber den sekundären Cholesteatomen an Zahl ganz verschwinden.

Auf die Auffassung, daß die Epidermis des äußeren Ohres das intakte Epithel des Mittelohres überwuchern soll, hat Bezold kein besonderes Gewicht legen wollen; er teilte vielmehr, wie ich weiß, später den Standpunkt Habermanns, daß die Mittelohrschleimhaut zuvor ihr Epithel verloren haben muß. Tritt dann die Vernarbung des Oberflächendefektes ein, so wächst die Epidermis schneller auf die Wundfläche als das Schleimhautepithel.

Grünwald (Schlußwort): Die Bemerkungen Scheibes beziehen sich auf den früheren Stand der Cholesteatomfrage, über die eine Diskussion schon im Vortrage als unfruchtbar bezeichnet wurde, so lange nicht von irgend einer Seite neue Tatsachen vorgebracht würden.

Eben solche neue Tatsachen stellen die im Vortrage gewürdigten zwei Fälle (Erdheim II und Grünwald) dar, derengleichen nicht, wie Herzog meinte, bisher existierten, da die Existenz kongenitaler Epidermoide im Mittelohr bisher immer, mit mehr oder weniger Recht, von einzelnen Seiten bestritten worden ist.

Die Frage, ob ortsfremde Plattenepithelien durch Metaplasie zustande kommen, wird nicht durch ihren Befund allein gelöst. Die umfassenden Untersuchungen von Eichholz sprechen direkt dagegen.

Generated on 2019-10-24 12:32 GMT / http://hdl.handle.net/2027/uc1.b3252758
Public Domain in the United States, Google-digitized / http://www.hathitrust.org/access_use#pd-us-google
Digitized by Google
Original from UNIVERSITY OF CALIFORNIA

Die Annahme entzündlicher Vorgänge als Ursache der Desquamation stammt bereits von Habermann. Bei den im Vortrage angeführten Desquamationsvorgängen aber, speziell innerhalb der endocephalen Epidermoide und auf reizlosen Narben, spielen Entzündungen gar keine Rolle, und gerade für diese wurde die Ursache in mangelhafter Ernährung gesucht.

Nadoleczny: **Adenotomie und Sprachstörungen.**

Von Sprachfehlern kann und soll nur die Rhinolalia clausa durch Adenotomie beseitigt werden, dem sich eventuell eine sprachärztliche Behandlung anzuschließen hat. Bei Stammeln und Stottern ist die Operation durch die Sprachstörung allein nicht indiziert. Die Sprachstörungen bleiben wie deren geistiger Zustand durch die Adenotomie unbeeinflußt. Bei den verschiedenen Formen des offenen und gemischten Näselns führt die Operation zu einer Verschlimmerung des Sprachfehlers. (Ausführlich publiziert in Münchener med. Wochenschrift, 1910, Nr. 3.)

Scheibe: Auch für mich ist von den Sprachstörungen nur die Rhinolalia clausa Indikation zu operativen Eingriffen. Bei den anderen Sprachstörungen sollten adenoide Vegetationen nur abgetragen werden, wenn an und für sich die Indikation zu ihrer Abtragung gegeben ist. Ich möchte ebenfalls davor warnen, diese so segensreiche Operation dadurch in Mißkredit zu bringen, daß sie ohne scharfe Indikationsstellung vorgenommen wird.

Grünwald: Ein Einfluß der Rachentonsille auf den Lymphstrom im Schädel besteht nicht. Eine Kommunikation subduraler Lymphräume mit solchen der Nase besteht nach den Untersuchungen von Cunéo und André nur in den ersten Lebensjahren und da nur in ganz beschränktem Umfange. Im übrigen fließen die Lymphwege der Nase in Stämmchen vor dem Tubenwulst zusammen, also ganz unabhängig von der Rachenmandel, deren folliculäre Bildungen, wie alle übrigen im Körper, außerdem nur Anhängsel der Lymphwege sind, ohne in sie direkt eingeschaltet zu sein.

Böhm: Auch ich habe Fälle in meiner Praxis zu verzeichnen, bei denen sich das Stottern nach Adenotomie nicht besserte. Trotzdem bin ich der Ansicht, man müsse in Anbetracht der ziemlichen Anzahl Fälle in der Literatur, die das Gegenteil beweisen, auch bei den Stotterern operieren, die sonst keine besonderen Störungen des Gehörs oder der Atmung von seiten ihrer adenoiden Vegetationen haben. Da die adenoiden Vegetationen in der Hauptsache ein entzündlich hyperplastisches Gewebe darstellen, so kann man sich wohl denken, daß bei der Nähe des Gehirns und dem innigen Kontakt der beiderseitigen Lymphbahnen eine Schädigung des Sprachzentrums durch pathologische Produkte aus der Rachenmandel eintreten könne.

Nadoleczny (Schlußwort): Die Ausführungen des Herrn Böhm widersprechen dem leitenden Gedanken meines Vortrages. Ich kann mich mit Herrn Böhm nicht einverstanden erklären. Was zunächst die Heilungen von Stottern durch Adenotomie betrifft, so handelt es sich um seltene Fälle, und auch in diesen nehmen die einzelnen Autoren, wie ich schon hervorhob, einen indirekten Einfluß der Operation an. Fälle aus der älteren Literatur, welche noch keine exakte Diagnose beziehungsweise Terminologie der Sprachstörungen kannte, kommen nicht in Betracht. Die Hypothese der Lymphstauungen in der Schädelhöhle ist durch nichts bewiesen, sie widerspricht aber unserem ganzen physiologischen und pathologischen Denken und verdient daher in Vergessenheit zu geraten. An eine entzündliche Entstehung der Rachenmandelhyperplasie kann ich ebensowenig glauben. Fehlen also die bekannten Erscheinungen,

Digitized by Google
Original from UNIVERSITY OF CALIFORNIA
Generated on 2019-10-24 12:32 GMT / http://hdl.handle.net/2027/uc1.b3252758
Public Domain in the United States, Google-digitized / http://www.hathitrust.org/access_use#pd-us-google

welche die Adenotomie indizieren, so kommt die Sprachstörung nicht in Betracht. Eine große Rachenmandel, die keine Beschwerden macht, schadet nichts, ihre Entfernung nützt nichts.

XVI. internationaler medizinischer Kongreß (Budapest: August-September 1909).

Sektion XV: Laryngologie, Rhinologie.

IX. Sitzung, Freitag den 3. September 1909, vormittags.

Präsidenten: Navratil, Hudson-Makuen.

Bericht.

Brockaert (Gand): **Über die Recurrensparalyse cerebralen und bulbären Ursprunges.**

I. Die Recurrensparalyse cerebralen Ursprunges.

Es wurden vereinzelte Beobachtungen von einseitiger Stimmbandparalyse auf Grund einer Gehirnaffektion publiziert. Bei der Beurteilung dieser Fälle muß man sich vor Augen halten, daß die Paralyse dreifachen Charakter haben kann: einseitig, gekreuzt und komplett; das der Gehirnläsion entgegengesetzte Stimmband ist unbeweglich in Kadaverstellung; nach anderen Beobachtungen ist das paralytische Stimmband fixiert in Medianstellung — die Paralyse ist inkomplett. Demgegenüber haben alle experimentellen Versuche gezeigt, daß auch die ausgedehntesten Zerstörungen des laryngealen Zentrums im Gehirn nur die willkürliche Bewegung der Stimmbänder sistiert und die reflektorischen Bewegungen derselben intakt läßt. Es ist beim Tierversuch absolut unmöglich, durch Gehirnläsion eine unilaterale oder bilaterale, eine komplette oder inkomplette Larynxparalyse zu erzeugen; selbst nach der Abtragung beider Hemisphären bleiben respiratorische Bewegungen der Stimmbänder erhalten wie im normalen Zustande, und die Adduktion der Stimmbänder geht vollständig unter einem reflektorischen Einfluß vor sich. Die Forschungen der letzten Jahre haben ergeben, daß beim Hund in jeder Hemisphäre, an der Oberfläche der vorderen äußeren Partie der „circonvolution précruciale“ ein Zentrum existiert, welches die verschiedenen Bewegungen der Stimmbänder bewirkt. Die elektrische Reizung dieses Zentrums hat in der Norm einen bilateralen Effekt zur Folge. Ausnahmsweise kann man nur eine einseitige Kontraktion beobachten, und zwar am häufigsten am entgegengesetzten Stimmband. Dieses Zentrum stellt, um mich deutlich auszudrücken, nicht das Phonationszentrum dar, sondern das Zentrum der vokalischen Akkommodation, ein notwendiger Akt zum Zustandekommen der Phonation. Nach Katzenstein ist das Zentrum der Lautgebung die „Lautgebungsstelle“, in der Nachbarschaft des Zentrums der willkürlichen Stimmbandbewegung und des Zentrums der Respiration gelegen. Das Bellzentrum entspricht dem Wortzentrum des Menschen; zerstört man es, so macht man das Tier aphasisch. Zerstört man das Zentrum, welches die Stimmbandbewegungen beherrscht, macht man das Tier aphonisch.

II. Recurrensparalysen bulbären Ursprunges.

Man ist seit langer Zeit bemüht, auf experimentellem Wege die Beziehungen der bulbären Kerne zu den Larynxnerven zu ermitteln. Es scheint

Digitized by Google
Original from UNIVERSITY OF CALIFORNIA
Generated on 2019-10-24 12:33 GMT / http://hdl.handle.net/2027/uc1.b3252758
Public Domain in the United States, Google-digitized / http://www.hathitrust.org/access_use#pd-us-google

erwiesen, besonders durch die Schule Louvains, daß der Kern der motorischen Larynxinnervation gegenüber der alten Meinung im dorsalen Kern des Vaguskernes gelegen sei. Wenn sich diese Tatsachen bewahrheiten, so ist die bulbäre Recurrensparalyse die Folge einer Läsion dieses dorsalen Kernes. Es ist jedenfalls bedauernswert, daß alle anatomisch-pathologischen Aufzeichnungen, welche wir in der Literatur auffinden konnten, ganz ungenügend sind, diese Verhältnisse aufzuklären. Die wichtigsten Symptome einer Laryngoplegie bulbären Ursprunges sind folgende: 1. Ob einseitig oder zweiseitig, die Laryngoplegie zeigt sich immer auf derselben Seite wie die bulbäre Läsion. 2. Diese Paralyse ist eine komplette oder inkomplette. 3. Die paralytischen Muskeln atrophieren und verlieren ihre elektrische Erregbarkeit. 4. Die Paralyse ist häufig von Anästhesie begleitet.

Es ist wohl möglich, daß die Paralyse der Dilatatoren die häufigste ist, man kann die verschiedensten Variationen bei motorischen Affektionen des Larynx beobachten: Die isolierte Paralyse der Konstriktoren wurde öfters beobachtet. Das Semonsche Gesetz, welches sagt, daß alle akuten oder chronischen, alle zentralen oder peripheren Erkrankungen der motorischen Larynxbahnen sich sofort dokumentieren durch das isolierte Ergriffensein der Adduktorengruppe, steht mit den Tatsachen, wie wir sie nach bulbären Läsionen beobachten, doch wohl häufig in Widerspruch.

Katzenstein (Berlin) **Über Phonationszentren.**

Daß nach Durchschneidung aller vier Kehlkopfnerven Stimmbildung durch Wirkung der äußeren Kehlkopfmuskeln und der Muskeln des Pharynx oder infolge des Stellungsreizes nach R. du Bois-Raymond und Katzenstein möglich ist, ist lange bekannt.

Die Stimmbildung ist im Experiment oder bei menschlichen pathologischen Fällen möglich von den sogenannten subcerebralen Zentren; die bewußte normale Lautgebung des Tieres ist aber nur von dem Lautgebungszentrum der Rinde erzeugt. Die Pathologie der zentralen menschlichen Lautgebung wird durch die Tierexperimente nicht berührt.

Die Erzeugung unilateraler Stimmlippenbewegungen ist durch die Untersuchungen Masinis, Katzensteins, Broeckaerts, Lewandowskis einwandfrei erwiesen.

Diskussion.

Finder (Berlin).

Lautmann (Paris): Es ist besser, statt Adduktoren und Abduktoren die Worte Konstriktoren und Dilatatoren zu gebrauchen; so werden viele Irrtümer vermieden werden, die sich sonst bei Vorträgen nur zu häufig ergeben.

Das Semonsche Gesetz stößt deshalb so viel auf Widerspruch, weil es scheinbar dem Recurrens eine ganz spezielle Eigenschaft beimißt. Ohne in die Diskussion eindringen zu wollen, will ich dieses Gesetz von der speziellen Eigenschaft zu erklären versuchen. Ich lenke Ihre Aufmerksamkeit zuerst auf die Tatsache, daß der Recurrens nicht der alleinige Nerv ist, der diese Eigenschaft besitzt; die Ophthalmologen kennen die geringe Resistenzfähigkeit der maculopapillären Fasern des Nervus opticus bei Paralysen dieses Nerven. Beim N. acusticus müssen wir annehmen, daß diejenigen Fasern, welche zur Aufnahme hoher Töne bestimmt sind, viel weniger resistent sind als die übrigen Fasern dieses Nerven, da ja bei nervöser Taubheit es immer die höhere Tongrenze ist, welche zuerst geschädigt wird. Endlich hat auch Körner darauf

Generated on 2019-10-24 12:33 GMT / http://hdl.handle.net/2027/uc1.b3252758
Public Domain in the United States, Google-digitized / http://www.hathitrust.org/access_use#pd-us-google
Digitized by Google
Original from UNIVERSITY OF CALIFORNIA

aufmerksam gemacht, daß bei einer — sei es nukleären, sei es peripheren — Paralyse eines motorischen Nerven, zum Beispiel beim Oculomotorius, nicht alle von ihm versorgten Muskeln zugleich geschädigt werden, sondern daß es am häufigsten der Augenlidheber ist, welcher die Paralysen der ganzen Muskelgruppe einleitet.

Onodi (Budapest) betont die Verdienste der Herren Referenten bezüglich der experimentellen Forschungen, muß sich aber Semons Ausspruch anschließen, den experimentellen Ergebnissen keine allzu große Bedeutung beizumessen. Seine experimentellen Ergebnisse sind, daß sowohl beim Tier als bei Anencephalen und menschlichen perforierten Neugeborenen die Phonation und die Bewegung der Stimmbänder aufrecht erhalten werden könne, wenn das Gebiet des medullären Atmungszentrums intakt ist. Dies haben die Referenten bestätigt, der Unterschied besteht nur in der Erklärung; Katzenstein nimmt eine reflektorische Phonation durch das Atmungszentrum und durch die Exspiration an. Dieser Schluß steht in gar keinem Einklang mit der klinischen Erfahrung, da bei zentralen Lähmungen der Stimmbänder, trotzdem das Atmungszentrum und Respiration intakt sind, die Stimmbänder doch unbeweglich bleiben und beim Tier bei der Entfernung des Gehirns bis zum medullären Atmungszentrum die Phonation und Stimmbandbewegung doch besteht. Es muß daher das Hauptgewicht auf die klinischen Beobachtungen und auf die pathologisch-anatomischen und histologischen Untersuchungen gelegt werden, um die ganz dunkle Pathologie der kortikalen und zentralen Stimmbandlähmungen aufklären zu können.

Gleitsmann (New-York) wünscht auf zwei Punkte zurückzukommen, die ihm bei diesem Gegenstand von großer Wichtigkeit zu sein scheinen.

Broeckaert hat in seinem Referat die Fälle zitiert, bei denen im Gefolge einer einseitigen cerebralen Affektion eine unilaterale Lähmung des Recurrens oder Abduktors beschrieben worden ist. Die meisten derselben sind bereits von Semon in Heymanns Handbuch analysiert und nicht einwandfrei befunden worden, da entweder mangelhafte Anamnese, Beobachtung oder keine Sektion stattgefunden hat. Demzufolge dürften sie wohl nicht der Behauptung widersprechen, daß kortikale Affektionen keine unilateralen Lähmungen im Gefolge haben.

Der zweite und wichtigste Punkt, der, wenn zum Abschluß gekommen, die ganze, immer wieder auftauchende Kontroverse der einseitigen kortikalen Lähmungen begraben würde, betrifft die äußerst interessanten und wertvollen Experimente Katzensteins, der berichtet, eine kortikale Stelle gefunden zu haben, die bei unipolarer Reizung einseitige Lähmung im Larynx hervorzurufen imstande ist.

Redner ersucht Herrn Katzenstein und seine Mitarbeiter, diese Experimente in der Weise fortzuführen, daß bei deren, auch von ihren Gegnern dazu gezwungenen Adoption diese wichtige Frage definiert, gelöst und erledigt ist.

Broeckaert (Gand): Ich will mich sehr kurz fassen, denn ich muß nur sagen, daß das Semonsche Gesetz mit dieser Diskussion, die sich nur mit Recurrensparalysen cerebralen und bulbären Ursprunges befaßt, nichts zu tun hat. Ich will weder Herrn Lautmann noch Herrn Semon widersprechen. Ein Wort noch an Katzenstein: Ich wollte es nie recht glauben, daß er eine Stimmbandlähmung nach Zerstörung des cerebralen Larynxzentrums beobachtet hat. Es werden wohl nur einfache Motilitätsstörungen, sogenannte „atonische Störungen“ gewesen sein.

Digitized by Google
Original from UNIVERSITY OF CALIFORNIA
Generated on 2019-10-24 12:33 GMT / http://hdl.handle.net/2027/uc1.b3252758
Public Domain in the United States, Google-digitized / http://www.hathitrust.org/access_use#pd-us-google

Ich sagte, die Exstirpation der Krauseschen Zentren nimmt dem Tier die Fähigkeit willkürlicher Bewegung der Stimmbänder, ein Faktor, der aber zur Phonation nötig ist; es nimmt die Fähigkeit der willkürlichen Akkommodation der Stimmbänder, dieses notwendigen Aktes, zur Phonation.

Jetzt sind wir wohl einig. Ich danke endlich Herrn Prof. Onodi für die liebenswürdigen Worte, sie sollen uns aufmuntern, auf der eingeschlagenen Bahn fortzuschreiten.

Um Herrn Prof. Onodi und Gleitsmann zu antworten, wiederhole ich nochmals, daß ich für meinen Teil es für unmöglich halte, daß es a priori eine komplette Stimmbandparalyse zentralen Ursprunges gibt, ich will auch noch hinzufügen, daß eine solche noch nie beobachtet wurde.

Flatau (Berlin): **Bedeutung und Grenzen der phonetischen Therapie.**

Unter phonetischer Therapie verstehen wir alle diejenigen Systeme der Behandlung, die, auf der Physiologie der Stimm- und Sprachwerkzeuge aufgebaut, als funktionelle oder Übungsbehandlung, eine Erweckung, Veränderung, Erhöhung der Funktion bezwecken.

Jeder einzelne Faktor der Stimm- und Spracherzeugung kann besonders für die Funktion und in der Funktion behandelt werden, ebenso können sie zu besonderen stimmsprachlichen Koordinationen zusammengelegt werden.

Die phonetische Therapie kann Platz greifen:

1. bei organischen Veränderungen in irgend einem Teil des Apparates, wobei auch die dazugehörigen Bezirke des Zentralnervensystems unter diesem Begriff mißverstanden werden sollen. Hier wäre als typisches Beispiel zu nennen die Stimmgymnastik bei der Zerstörung, operativen Entfernung von Teilen oder der Gesamtheit des Phonationsorganes, oder die Funktionstherapie bei Lähmungen auf organischer Basis. Ebenso gehört hierher die stimmsprachliche Bewegungstherapie bei Aphasischen nach Apoplexie und bei der Bulbärparalyse. Bei Zerstörungen und Hemmungen, Lähmungen der Bewegung innerhalb des Artikulationsapparates selbst ist zu nennen der Wiederaufbau der sprachlichen artikulatorischen Elemente durch Beschaffung und Einübung von vikariierenden Artikulationsstellen.

2. Das zweite Hauptgebiet der phonetischen Therapie bildet die Herstellung einer normalen, idealen, neutralen Koordination, bei deren Störung ohne primäre kausale mechanische Veränderungen. Hierher gehört die Behandlung der Sprachgebrechen, das Stammeln in der Fülle seiner Einzelerscheinungen, das Stottern, wobei ebenfalls Herstellung der Gesamtkoordination auf dem Wege der Übungstherapie Ziel und Zweck ihrer Einwirkung bildet und ein jüngster bedeutsamer Zweig, die mechanotherapeutische Behandlung der Berufsneurosen der Stimme als schwierigste, wichtigste, interessanteste Form mögen hier die Störungen der Singstimme genannt werden.

Während die Sprachstörungen insbesondere von A. und H. Gutzmann und deren Schülern aufgebaut sind, so hat das Gebiet der stimmgymnastischen Therapie in den verschiedenen Formen der Stimmschwäche, der Intonationsstörungen, der gesamten Pathologie der Gesangs-, Rede- und Ruffunktion einen erheblichen Aufschwung genommen, seitdem es mir gelungen ist, auf seine Eigenart in diagnostischer und therapeutischer Beziehung aufmerksam zu machen und einen immer mehr wachsenden Kreis von Kollegen für die wissenschaftliche Arbeit des Gebietes zu interessieren.

Generated on 2019-10-24 12:33 GMT / http://hdl.handle.net/2027/uc1.b3252758
Public Domain in the United States, Google-digitized / http://www.hathitrust.org/access_use#pd-us-google
Digitized by Google
Original from UNIVERSITY OF CALIFORNIA

3. Ein drittes Gebiet der phonetischen Therapie ist zu konstruieren, wenn man als erwiesen annimmt, daß durch die Gesamtheit der Faktoren der stimmgymnastischen Therapie auch eine Rückwirkung auf Abweichungen der Form und gewisse funktionshemmende pathologische Bildungen überhaupt vollzogen werden kann.

Diesen Beweis sehe ich als geführt an, nachdem es mir in einer großen Reihe von Fällen gelungen ist, pseudo-katarrhalische Erscheinungen, Trübungen, Schwellungen, knötchenförmige Prominenzen, Unregelmäßigkeiten des freien Randes in verschiedener, meist sägeförmiger Gestalt lediglich auf dem Wege einer systematisch vorgehenden stimmgymnastischen Therapie zur Rückbildung zu bringen.

Es darf nicht verhehlt werden, daß gerade auf diesem Untergebiet lange und sorgfältige Beobachtungen notwendig sind, um Täuschungen und Fehlerquellen auszuschließen.

4. Die phonetische Therapie bei Sinnesdefekten.

Handelt es sich auch bei diesem Teil der phonetischen Therapie um mechanische Störungen, so ist doch die Form ihrer Einwirkung so eigenartig, daß die Aufstellung eines besonderen Hauptteiles an dieser Stelle sich empfiehlt. Bei vorgeschrittener Schwerhörigkeit und bei vollendeter Ertaubung ist stimmsprachliche Behandlung nach zwei Richtungen notwendig. Einmal leidet, und zwar an höherem Prozentsatz, als bisher angenommen war, die Stimm- und Sprachfunktion bei diesen Pat. in besonderer Weise. Neben dem sonstigen Rüstzeug der phonetischen Therapie, koordinativer Einwirkung auf den Phonations- und Artikulationsapparat, bedarf es bei dem Therapeuten noch speieller Formen der Einwirkung, um systematisch gegen den Akzentverlust vorzugehen

Ferner muß bei erhaltenem Sehvermögen und verloren gegangenem Gehör auch die impressive Seite der Sprachfunktion durch kompensative Beanspruchung der noch erhaltenen Sinneswahrnehmungen gepflegt werden. In vielen Fällen, besonders in jugendlichem Alter, muß diese Form der Therapie unmittelbar an den Sinnesverlust anknüpfen, um die noch vorhandene Menge der Sprachbewegungen, Vorstellungen und Begriffe der plötzlich drohenden überschnellen Einschmelzung zu entziehen. Es muß also der Phono-Therapeut mit der Klinik zusammen tätig sein. Daß und wie das geschehen kann, ist in einer besonderen Arbeit dargelegt, nachdem seit dem Jahr 1906 in der königlichen Charité-Ohrenpoliklinik des Herrn Geh. Rates Passow in einer besonderen phonetischen Abteilung der Beweis der Fruchtbarkeit eines solchen Zusammenwirkens erbracht worden ist.

Alle Gebiete der phonetischen Therapie haben gemeinsam, daß sie erst allmählich und in neuerer Zeit aus der Laienhand in die des speziell phonetisch vorgebildeten Arztes übergeleitet werden. In dem Maße, als diese Bewegung fortschreitet, werden die Behandlungsmethoden, die zum Teil vorher als Zunftgeheimnis bewahrt wurden, für die Allgemeinheit aufgeschlossen. Sie zeigen neue, der Bebauung noch harrende Felder für die phonetisch-physiologische, nicht zum wenigsten auch für die psycho-physiologische Durchforschung.

Je mehr es gelingen wird, für das Sondergebiet interessierte Ärzte heranzuziehen, desto freundlicher wird sich auch die gemeinsame Arbeit mit den verschiedenen pädagogischen Vertretern der einzelnen Bezirke gestalten.

Für unser Gebiet kommen, wenn ich mit einem Ausblick auf die Zukunft schließen darf, bei der schnell wachsenden Ausdehnung des therapeuti-

Generated on 2019-10-24 12:33 GMT / http://hdl.handle.net/2027/uc1.b3252758
Public Domain in the United States, Google-digitized / http://www.hathitrust.org/access_use#pd-us-google
Digitized by Google
Original from UNIVERSITY OF CALIFORNIA

schen Gebietes zwei Fragen, mit deren Aufwerfung dieser Bericht beendet werden soll, zum Vorschein.

Die erste ist eine solche der Organisation. Zusammenfassung der Erfahrungen und einheitliche Arbeit wird sich in fruchtbarer Form ergeben, wenn aus den geschilderten Anfängen Institute für die gesamte phonetische Therapie entstehen, die in großen Zentren einer Spezialklinik und an kleineren Universitäten einer der medizinischen Kliniken angegliedert werden sollten.

Die zweite Frage wäre die Regelung dieser Organisation über die Grenze des einzelnen Sprachgebietes hinaus. Daher beabsichtige ich vorzuschlagen, daß bei diesem Internationalen Kongreß ein vorbereitendes Komitee für die gesamten Fragen der phonetischen Therapie in ihren internationalen Beziehungen gebildet werden möchte, dessen Aufgabe es sein soll, bis zum nächsten Internationalen medizinischen Kongreß die Erfahrungen mit den Sprachbezirken anderer Kulturländer zu ermitteln und gegeneinander auszutauschen.

Gutzmann (Berlin): **Über die Stimme und Sprache der Taubstummen.**

Diskussion.

Katzenstein (Berlin) demonstriert eine Staubinde und einen Apparat zur direkten Massage der Stimmlippen.

Flatau (Berlin): Bei den Stimmstörungen der Sänger haben mir die Versuche mit den elektromagnetischen Stimmgabeln keinen Erfolg gebracht, wohl aber, wo in der Idee, systematische Tonübungen anzustellen, eine beliebig fortzusetzende Einwirkung in bestimmter Höhe und Stärke wünschenswert ist.

Bei den Taubstummen, die in unserer Abteilung allerdings nur ausnahmsweise vorkommen, hat die bewußte Ausübung der Atemgymnastik den besten Einfluß auf die Sprachbesserung gezeitigt.

Von gutem Nutzen ist bei der häufigen Hypokinesis laryngealis der Taubstummen die stimmgymnastische Behandlung mit meinem stellbaren Vibrator, den ich im vorigen Jahre in Wien gezeigt habe.

Zur Vermittlung des Gefühls für die Höhe und Tiefe der Stimme verwende ich regelmäßig und bewußt die objektiv wahrnehmbaren Resonanzerschütterungen, die — wie ich mit Koll. Gutzmann zusammen festgestellt habe — durch das Getaste am feinsten, besser als durch die rußende Flamme zur Wahrnehmung gebracht werden.

Gutzmann (Berlin) geht kurz auf die vikariierenden Artikulationen bei Defekten ein und zeigt, wie selbst bei großen Defekten (zum Beispiel bei totalem Zungendefekt, bei kompletter Facialislähmung) die Artikulation nicht zu leiden braucht. Andrerseits möchte er aber wünschen, daß sich die Rhino-Laryngologen doch eingehender mit der Lautphysiologie beschäftigen, da es nicht selten vorgekommen ist, daß eine gute Sprache durch eine Nasenrachenoperation schlecht wird und daß eine mit vieler Mühe nach Gaumenspaltenoperation und monatelanger Übung hergestellte gute Sprache durch eine kleine Nasenoperation, die aber zu viel fortnahm, mit einem Schlag völlig und dauernd verloren ging.

Bezüglich der Einreihung der phonetischen Therapie in otologische und rhinologische Institute weist Gutzmann darauf hin, daß die Lehre von den Sprachstörungen in so viele andere Gebiete eingreift, daß es wohl immer nur aus rein praktischen Gründen richtig wäre, die Sprachheilkunde an ein engeres Spezialfach anzugliedern, während aus inneren Gründen eine mehr selbständige Stellung wünschenswerter wäre.

Generated on 2019-10-24 12:33 GMT / http://hdl.handle.net/2027/uc1.b3252758
Public Domain in the United States, Google-digitized / http://www.hathitrust.org/access_use#pd-us-google
Digitized by Google
Original from UNIVERSITY OF CALIFORNIA

Hudson-Makuen (Philadelphia): **Parese des weichen Gaumens und anderer Sprechorgane.**

Stern (Wien): **Die Beziehungen der Laryngologie zu den Sprachstörungen.**

Fast mit allen Spezialfächern der Gesamtmedizin haben die Sprachstörungen viele Beziehungen, aber nirgends sind sie so eigenartige und so enge wie mit der Rhino-Laryngologie. Läßt es sich schon beim Stammeln (Bläsitas) nachweisen, daß durch operative Beseitigung gewisser Hindernisse im Nasenrachenraum die Übungstherapie rascher zum Ziel führt, so wissen wir, daß das Stottern (Balbuties) oft in mechanischen Hindernissen von Seite der Respirationsorgane (Adenoide, Polypen, vergrößerte Muscheln etc.) seine Prädisposition hat, daß es durch dieselben unterhalten wird, daß die Übungstherapie beim Fortbestehen derselben wesentlich erschwert ist und daß schließlich diese Nasen- und Halsaffektionen die Ursache von Rezidiven sind. Man darf aber daraus nicht den Schluß ziehen, daß zum Beispiel die adenoiden Vegetationen an sich Stottern erzeugen und andrerseits die Entfernung derselben Stottern heile, es sind wohl mehrere Faktoren (reflektorische Wirkung, mechanische Behinderung, psychischer Einfluß etc.), die da in Betracht kommen und durch deren Entfernung der günstige Einfluß der Operation zu erklären ist. Ähnliche Momente kommen bezüglich der Indikationsstellung der Operation auch für die Hörstummheit (Audi-Mutitas) und die Taubstummheit (Surdi-Mutitas) in Betracht. Bei Fällen von Rhinolalia aperta (bei unoperiertem Wolfsrachen und auch nach der Operation) müssen die Indikationen für alle rhino-pharyngologischen Eingriffe auf das äußerste eingeschränkt werden, weil selbst durch eine ganz kleine und unbedeutende Operation die Sprache eine erhebliche Verschlechterung erfahren kann. Nicht genug gewürdigt sind bisher die Sprach- und Stimmstörungen bei chronischer Tonsillitis (Winkler in Bremen hat dieselben sehr schön beschrieben), welche einerseits aus den Beziehungen der Gaumenmandeln zu den wichtigen Muskeln des Ansatzrohres, andrerseits aus direkten Reizzuständen (an der hinteren Rachenwand, Kehlkopfeingang etc.) resultieren und eine gründliche Behandlung seitens des Laryngologen erheischen. Auf dem Gebiete der mechanischen Dyslalien ist in den letzten Jahren besonders durch die Erfolge, welche die Chirurgie bei der Totalexstirpation des Larynx erzielt hat, dem Spracharzt Gelegenheit gegeben worden, in erfolgreicher Weise übungstherapeutisch (Stimme und Sprache ohne Kehlkopf, „Pharynxstimme") einzugreifen. Wir sehen also, daß nicht nur in ätiologischer, sondern auch in therapeutischer Beziehung ein enges Verhältnis zwischen der Rhino-Laryngologie und den Sprachstörungen besteht.

Tóvölgyi (Budapest): **Die Therapie der Sängerkehlköpfe.**

Diskussion.

Flatau (Berlin): Vor den endolaryngealen mechanischen Eingriffen an den Stimmlippen des Sängers sind die anderen von mir in meinem kleinen Buche über die funktionelle Stimmschwäche angegebenen stimmgymnastischen Methoden der Therapie anzuwenden. Ich habe dazu inzwischen noch die Anwendung der Stauung, aber als Bewegungsagens beschrieben und empfehle als anregendes Mittel die Warmluftdusche (milde „Vaporisation").

Kollege Wanner wird nach seinen interessanten Ausführungen meinem Antrag auf Bildung einer internationalen Kommission und Ansetzung eines Referates über die Organisation der phonetischen Therapie gewiß gern bei-

Generated on 2019-10-24 12:33 GMT / http://hdl.handle.net/2027/uc1.b3252758
Public Domain in the United States, Google-digitized / http://www.hathitrust.org/access_use#pd-us-google
Digitized by Google
Original from UNIVERSITY OF CALIFORNIA

stimmen, damit wir Erfahrungen austauschen und mit einer gewissen Einheitlichkeit arbeiten.

Proposition.

Flatau (Berlin): **Die Organisation der phonetischen Therapie auf die Tagesordnung der laryngologischen Sektion des nächsten internationalen Kongresses zu setzen,** wird einstimmig angenommen.

X. Sitzung, Freitag den 3. September 1909, nachmittags.

Präsidenten: Irsay, Cisneros, Flatau, Gradenigo, Navratil.

Vorträge.

Vansant (Philadelphia): **Die Trocken-Heißluftbehandlung der katarrhalischen Entzündungen der Nase und des Ohres.** (Mit Demonstration von Instrumenten.)

Moskovitz (Budapest): **Die schädlichen Folgen der Nasenmuschelresektionen für den Organismus.**

Die physiologische Bedeutung der Nasenmuschel ist durch die Eigenart ihrer Struktur und durch die besondere Beschaffenheit des ihre Mukosa auskleidenden Epithels bedingt, durch welche bei den Elementen der Effekt erzielt wird, daß die eingeatmete Luft genügend erwärmt, feucht und gereinigt in die Luftwege gelangen kann. Die beiden Nasenmuscheln bilden gleichsam die Vorposten zur Sicherung der Integrität der Respirationsorgane, die allerlei Erkrankungen leicht ausgesetzt sind, wenn die Funktion der ersteren behindert oder im Falle von Resektion gänzlich aufgehoben ist.

Die häufigen Volumsänderungen der Nasenmuschel sind stets von teils allgemeinem, teils lokalem Nervenreiz abhängig. Zum Beweis dieser Tatsache genügt der Hinweis, auf die rasche, fast plötzlich eintretende Volumszunahme und ebenso raschen und unvermittelten Abschwellungserscheinungen, die in schneller, nach Stunden oder wenigen Tagen zählender Aufeinanderfolge den nervösen Ursprung deutlich verraten. Man kann sich von der Menge und Mannigfaltigkeit der verschiedensten samt und sonders nervösen Reizungen, die mit Volumsänderungen der Nasenmuschel einhergehen, erst dann eine richtige Vorstellung bilden, wenn man die zahlreichen, fast bis zum Umfang einer Literatur anwachsenden Referate über das merkwürdige Phänomen gastraler Reflexwirkung auf die Nasenmuschel und vice versa überblickt. Eine ähnliche Wechselwirkung gastro-intestinaler Vorgänge und selbst von anderen Punkten des Organismus auf die oberen Respirationswege kann gleichfalls, besonders bei nervös veranlagten Individuen, häufig beobachtet werden.

Bei solcher Bewandtheit der kausalen Indikation erscheint es unvergleichlich rationeller, die krankhafte Irritation der Nasalnerven durch geeignete Verfahren zu beseitigen, als zu dem brutalen Eingriff der Resektion Zuflucht zu nehmen, die den Organismus eines wichtigen Organes berauben, wodurch den verschiedensten Erkrankungen der Atmungsorgane Tür und Tor geöffnet wird.

Die offensichtlichen Nachteile der Resektion springen besonders deutlich in die Augen, wenn dieselbe einseitig vorgenommen wurde, indem die Klagen und Beschwerden der Pat. trotz der Exstirpation an der betreffenden Seite nicht aufhören, was augenscheinlich darauf zurückzuführen ist, daß der Nervenreiz, welcher die Schwellung hervorgerufen hat, auch nach der Operation fortbesteht. Dazu gesellen sich noch die weit schlimmeren Folgen des verursachten Defektes auf die Respirationsorgane.

Digitized by Google
Original from UNIVERSITY OF CALIFORNIA
Generated on 2019-10-24 12:33 GMT / http://hdl.handle.net/2027/uc1.b3252758
Public Domain in the United States, Google-digitized / http://www.hathitrust.org/access_use#pd-us-google

Die häufigste Ursache der Nasenverstopfungen bilden bekanntlich katarrhalische Affektionen. Bei solchen zur Resektion, also zum radikalsten Eingriff zu schreiten, ist ein folgenschwerer Kunstfehler, um so mehr, da in solchen Fällen durch allgemeine und lokale Behandlung glänzende Heilresultate erzielt werden und ein blutiger Eingriff dem hilfesuchenden Pat. statt Hilfe nur bleibenden Schaden bringen kann.

E. Tóvölgyi (Budapest): **Über eine neue Operationsmethode bei Septum spina crista und Nasenmuschelhypertrophien.**

Mit meinem Handgriff kann man mit der geraden Schere nicht nur Muschelhypertrophien, sondern sämtliche Nasenoperationen vollführen. Zum Beispiel beim Septum cristae und Spinaloperationen kann man viel schneller und schöner mit der geraden Schere operieren wie mit Meißel oder irgend welchem anderen Instrument. Die Operation kann man in 5—8 Sekunden vollführen. Ich bitte die hochgeehrten Herren Kollegen, meine Methode gründlich auszuprobieren und erst nach mehrfachen Versuchen einer unbefangenen Kritik zu unterziehen. Ich bin in dem festen Glauben, daß mein Verfahren der Verbreitung in größerem Kreise wert ist.

Diskussion.

Flatau (Berlin): Ich empfehle, wenn überhaupt reseziert werden soll, das im Nasenwinkel abgebogene Konchotom mit Schutzknopf, das sehr schnell und kräftig arbeitet. Die elektrische Strichelung bei jungen Personen wirkt oft als Wachstumsreiz und zwingt nach einiger Zeit der Erleichterung zur Resektion des reichlich angewachsenen Knochengewebes.

Im ganzen wird zu viel und zu schnell reseziert.

Morelli (Budapest): **Fistula colli congenita bilateralis totalis.**

Poli (Genova): **Trockene Inhalationen nach der Methode Körting.**

Die verschiedenen therapeutischen Inhalationsmethoden waren bis in die letzten Jahre darauf beschränkt, dem Respirationstrakt verschiedene Medikamente, aber immer nur in Gas- oder Dampfform, zuzuführen.

In den letzten Jahren (1907) hat Ingenieur Körting eine Methode ersonnen, mittelst welcher er die Luft eines Zimmers mit trockenen Salzen (ohne Anwendung eines Lösungsmittels) in verschiedenen Graden sättigen kann. Diese neue „Trockeninhalationsmethode“ wird nun auch therapeutisch angewendet.

Der dazu gehörige Apparat besteht im wesentlichen aus einem Pulverisator und einem Heißluftventilationssystem, welche so miteinander verbunden sind, daß man den Grad der Pulverisation regulieren kann — das Lösungsmittel wird verdampft und so das Salz in Form eines sehr feinen und trockenen Pulvers in die Luft suspendiert.

Durch diese Art der Pulverisation ist es möglich, eine viel feinere und gleichmäßige Zerteilung des Medikamentes zu erhalten wie durch alle anderen physikalischen Mittel. Dieser feine Salzstaub kann erstens sehr leicht in der Luft suspendiert erhalten werden, andrerseits ist er auch geeignet, sehr tief in die feinsten Verzweigungen des Bronchialbaumes einzudringen, es ist derselbe Vorgang, wie wir ihn in der Pathologie als Pneumoconiosis bezeichnen. Die Erfahrung hat uns bereits gezeigt, daß der Respirationstrakt eine große Toleranz gegenüber diesen Salzmischungen zeigt; in bestimmten Fällen hat man auch bereits eine genaue therapeutische lokale und allgemeine Indikation.

Die lokale Einwirkung bei akuten und chronischen Erkrankungen des Respirationstraktes und bei Asthma bronchiale mit Appetit- und Gewichtsver-

Generated on 2019-10-24 12:33 GMT / http://hdl.handle.net/2027/uc1.b3252758
Public Domain in the United States, Google-digitized / http://www.hathitrust.org/access_use#pd-us-google
Digitized by Google
Original from UNIVERSITY OF CALIFORNIA

mehrung wurde bereits von Schultze aus dem Inhalatorium von Körting in Kösen berichtet (Versammlung der deutschen Ärzte in Cöln, September 1908). In Kösen verwendet man hauptsächlich 10—20%ige Chlornatriumlösungen.

In allerletzter Zeit (Mai 1909) hat Herr Dr. A. Peri de Sestri Ponente (Genf) die Aufmerksamkeit sowohl auf die lokale Einwirkung, aber viel mehr noch auf die allgemeine Beeinflussung des Organismus durch Resorption des inhalierten Salzes von den Respirationswegen aus gelenkt. Auf Grund dieser Versuche hat man denn auch alkalische Mischungen angewandt, so zum Beispiel Natrium boratium, Na benzoicum und Jodsalze.

Durch die alkalischen Inhalationen hat man sehr gute Erfolge bei allen Erkrankungen des Lymphsystems erzielt, auch bei gastrischen Störungen hat es sich gezeigt, daß infolge der Inhalationen die Speisen viel prompter und vollständiger verdaut werden, so daß man einem solchen Pat. während dieser Zeit mehr Nahrung zuführen muß. Bei Arteriosklerotikern (ohne Myokarditis und ohne Klappenaffektion) bewirken diese Inhalationen eine Pulsregulierung und Verminderung des Arteriendruckes.

Meine Beobachtungen erstrecken sich auf eine Periode von 5 Monaten, welche ich teils in Sestri Ponente unter der Leitung des Herrn Dr. Peri und teils in Genf unter Leitung des Herrn Dr. Bonetti gesammelt habe.

Bei letzterem wurden hauptsächlich Inhalationen mit Salsomaggiorewasser angewandt; es stellt dies eine wässerige Lösung von Natrium-, Brom- und Jodsalzen dar. Der feste Rückstand dieses Wassers, der hauptsächlich von Chlornatrium gebildet wird, beträgt 17·3 *g* pro Kilogramm Wasser.

Ohne auf die näheren Details der zahlreichen Fälle von Affektionen des Respirationstraktes und der Ohren eingehen zu wollen, will ich nur kurz die Wirkungsweise dieser Inhalationen auf diese Organe schildern.

Diese Behandlungsmethode ist dann angezeigt, wenn es notwendig erscheint, ein Medikament in besonders fein zerteilter Form auf die Schleimhaut zu bringen. Hier kommt vor allem die Nasenhöhle mit ihren Windungen und Buchten in Betracht, welche man mit anderen Mitteln, wie Irrigationen, Einstäubungen und Pinseln, nicht erreichen kann.

Durch die Untersuchungen von Paulsen und Kaiser weiß man, daß der Luftstrom bei der Respiration hauptsächlich durch den mittleren Nasengang geht, daß aber alle Buchten und sogar die Nebenhöhlen infolge der Luftdruckdifferenzen einer fortwährenden Lüftung unterliegen.

Ferners weiß man auch, daß das Chlornatrium, sobald es mit der Schleimhaut in Kontakt kommt, durch Wasserentziehung eine relativ starke Hyperämie hervorruft und dadurch bei trockenen Katarrhen die Drüsenfunktion erhöht und bei hyperplastischen Formen die Reabsorption begünstigt.

Nach feststehenden Indikationen angewandt, hat sich diese Behandlung sehr erfolgreich erwiesen bei diffusen Katarrhen des Siebbeinlabyrinths mit Krustenbildung und Anosmie. Bei Erkrankungen, welche mit Schleimhauthypertrophien einhergehen, hat sich diese Methode sehr nützlich erwiesen, um die Drainagebedingungen der Nebenhöhlen zu verbessern. Von sehr glücklichem Erfolg sind auch die trockenen Inhalationen bei Hypertrophien der unteren Muschel mit Verschluß der Nasenhöhle begleitet gewesen.

Die mechanische Behandlung der Tubenkatarrhe wird in manchen Fällen unmöglich durch einen katarrhalischen Prozeß der Nase, auch in diesen Fällen schafft die trockene Jodsalzinhalation Abhilfe.

Digitized by Google
Original from UNIVERSITY OF CALIFORNIA
Generated on 2019-10-24 12:33 GMT / http://hdl.handle.net/2027/uc1.b3252758
Public Domain in the United States, Google-digitized / http://www.hathitrust.org/access_use#pd-us-google

Eine andere Indikation ist die Erkrankung des Lymphsystems mit Hyperplasien im Pharynx, mit Blepharoconjunctivitis und Polyadenitis cervicalis (bei welchen ein chirurgischer Eingriff ungenügend und sogar kontraindiziert wäre). Diese Erkrankungen gehen nach trockener Jodsalzinhalation zurück. Eine mächtige Unterstützung erfährt diese Rückbildung dadurch, daß sich schon nach wenigen Inhalationen der Appetit hebt und das Allgemeinbefinden des Pat. ein besseres wird.

Die katarrhalischen Formen der Laryngotracheobronchitiden werden erfolgreich mit trockenen Jodsalzinhalationen bekämpft. Die Wirksamkeit dieser Therapie beruht auf der feinen Verteilbarkeit des Medikamentes und auf seiner vollkommenen Unschuldigkeit.

Unsere Kenntnisse über die Kraft und über den Grad der Absorptionsfähigkeit der Schleimhaut sind noch zu jung und noch zu wenig sicher, als daß man daraus sichere Schlüsse ziehen könnte, wie das Medikament bei der trockenen Inhalation dem Organismus einverleibt wird. Aber wir können bereits so viel sagen, daß die Trockeninhalation eine neue Therapie vorstellt, deren volle, ausgebreitete Wirksamkeit erst durch weitere Beobachtungen präzisiert werden kann.

Pollaczek (Budapest): **Die Behandlung der Kehlkopftuberkulose.**

Das Material rekrutiert sich teilweise aus in Sanatoriumbehandlung stehenden Pat., teils im hiesigen Dispensaire ambulatorisch behandelten Fällen. Im Elisabeth-Sanatorium in Budapest habe ich bis jetzt zirka 800 mit Lungentuberkulose behaftete Pat. laryngologisch untersucht, und im Dispensaire 1400 Fälle von Kehlkopftuberkulose, dazu kommen die Fälle, die ich noch unter Leitung meines verehrten Chefs, Prof. v. Irsay, gesehen habe.

Die Resultate folgen:

1. Ich habe 3 Fälle von Spontanheilung von Kehlkopftuberkulose beobachtet (zweimal hintere Wand, eine Stimmlippe).

2. Beobachtete bei allgemeiner Behandlung mit Alttuberkulose, Koch lokale Reaktion bei Veränderungen des Kehlkopfes.

3. Gedeckte Infiltrate haben sich bei derselben Behandlung verkleinert.

4. Bei allgemeiner Behandlung mit Marmorekserum habe ich weder lokale Reaktion noch Besserung gesehen.

5. Die weitbesten Resultate erzielte ich auf operativem Wege. (Siehe meinen Aufsatz im Bericht vom Tuberkulosenkongreß in Washington.)

Bei 210 operierten Fällen kann ich folgendes zusammenfassen:

1. Die Kehlkopftuberkulose muß als eine heilbare Erkrankung betrachtet werden.

2. Bei Eingriffen soll womöglich alles Krankhafte entfernt werden.

3. Reihenfolge: *a)* hintere Wand, *b)* Epiglottis, *c)* Stimmlippen, *d)* Taschenbänder.

Rupprecht (Bremen): **Demonstration eines neuen oto-rhino-laryngologischen Taschenbestecks.**

Für den Ohren-, Nasen- und Halsarzt ist es eine Notwendigkeit, die zahlreichen kleinen Instrumente, welche er zu seinen Untersuchungen braucht, so beisammen zu haben, daß er sie mit einem Griff in die Tasche schieben kann. Einmal kommt er dann nicht in die unangenehme Lage, in der Wohnung des Pat. dies oder jenes Instrument zu vermissen; sodann aber vermeidet er den wenig zeitgemäßen Eindruck, den es macht, wenn der Arzt sich seine Instrumente aus allen. 12—16 Taschen seiner Kleidung zusammensuchen muß.

Generated on 2019-10-24 12:33 GMT / http://hdl.handle.net/2027/uc1.b3252758
Public Domain in the United States, Google-digitized / http://www.hathitrust.org/access_use#pd-us-google
Digitized by Google
Original from UNIVERSITY OF CALIFORNIA

Das Besteck enthält alle Instrumente, welche zur einfachen Untersuchung des Kehlkopfes, der Nase und der Ohren erforderlich sind, nämlich:

1. einen Kehlkopfspiegel mit Griff,
2. ein Beckmannsches Nasenspekulum,
3. fünf Ohrenspiegel von 3—8 *mm* Außenmaß,
4. einen Mundspatel,
5. eine gerade Watteträgersonde zum Bepinseln der Nasenschleimhaut und zum Tuschieren im Rachen,
6. eine Kniepinzette, groß genug für die Nase und grazil genug für das Ohr,
7. ein Griff für Ohrinstrumente,
8. zu diesem Griff wie auch zu den geraden Griffen des Kehlkopfspiegels und des Kehlkopfpinsels passend: zwei Sonden, gerade und abgebogen, eine Parazentesennadel, ein Sichelmesser und ein Fremdkörperhäkchen,
9. einen Watteträger für Kehlkopfpinselungen,
10. eine gerade Pinzette,
11. eine gerade Schere.

Dieses Besteck ermöglicht es somit, nicht nur alle außerhalb des Sprechzimmers vorkommenden Untersuchungen, sondern auch kleinere Eingriffe, Pinselungen, Parazentesen, Fremdkörperentfernungen u. dgl. sowie auch etwaigen Verbandwechsel bei Aufgemeißelten und Radikaloperierten vorzunehmen, wenn dies sein muß.

Die Außenmaße des Besteckes sind 15 × 8 × 2·3 *cm* bei einem Gesamtgewicht von zirka 400 *g*. Am besten und unmerklichsten trägt es sich aber in einer Brusttasche der Weste.

Gross (Pittsburg): **Luetische Periostitis und Sinus frontalis-Eiterung.**

Bücherbesprechungen.

Die Syphilis der Nase, des Halses und des Ohres. Von P. H. Gerber. Karger, Berlin 1910, 2. Auflage.

Weniger die Entdeckung der Spirochaeta pallida und der Serumreaktion, als die Fortschritte des ganzen Gebietes der Rhinolaryngotologie im letzten Dezennium erheischten, wie Gerber in der Vorrede sagt, eine Neuauflage und wesentliche Umänderung der geschätzten Monographie über die Syphilis dieser Gebiete. Die Vorzüge der Gerberschen Monographien, eine umfassende, streng wissenschaftliche Bearbeitung des betreffenden Gebietes, verbunden mit einer anregenden, lebhaften, der persönlichen Note nicht entbehrenden Darstellung nicht zuletzt die höchst sorgfältige Literaturbearbeitung und -Zusammenstellung, machen das Buch einerseits zu einem wertvollen, verläßlichen Nachschlagewerk, andrerseits zu einer bedeutenden, vom Leser mit Vergnügen bis zur letzten Seite verfolgten literarischen Arbeit. Die fast auf jeder Seite in die sachlich ernste Stoffbearbeitung eingestreuten, mit der Frische des persönlichen Erlebnisses wirkenden, eigenen Beobachtungen zeugen von der reichen Erfahrung des Autors, der es nicht zu scheuen braucht, literarische Angaben aus eigener Beobachtung kritisch zu modifizieren, bringen aber auch in die streng wissenschaftliche Arbeit angenehme Unterbrechungen.

Generated on 2019-10-24 12:33 GMT / http://hdl.handle.net/2027/uc1.b3252758
Public Domain in the United States, Google-digitized / http://www.hathitrust.org/access_use#pd-us-google
Digitized by Google
Original from UNIVERSITY OF CALIFORNIA

Aus dem in gedrängter Kürze aufgespeicherten, enormen wissenschaftlichen Material seien besonders hervorgehoben die Ausführungen über Sekundärerscheinungen der inneren Nase, die Coryza neonatorum, die Besprechung der Sattelnase gegenüber den anderen fälschlich unter dieser Bezeichnung laufenden Formen, wie die nez en lorgnette Fournier, die Lues der Nebenhöhlen und der Nasenrachenschanker. Ferner die Statistik über Mund- und Rachensklerosen (auffallend die große Zahl der schon beobachteten Tonsillarsklerosen, welche keine Rarität mehr sind!), die Bearbeitung der Lues der Speicheldrüsen, der Infiltrate sekundärer und tertiärer Periode im Larynx, die Aufstellung von sieben Formen luetischer Kehlkopfstenose, die Syphilis der Trachea und der Bronchien.

Im Abschnitt, der über das Ohr handelt, dürften besonderes Interesse beanspruchen unter anderen Beobachtungen über Papeln am Trommelfell, die durch Perforation zum Ausgangspunkt einer eitrigen Mittelohrentzündung werden können, die pathologische Anatomie des Mittelohres, die verschiedenen klinischen Bilder derselben, worunter Gerber drei Formen unterscheidet: seröser Katarrh mit häufigen Rezidiven, Eiterung mit mehr oder minder ausgedehnter Karies des Knochens, oder durch die periostitischen Prozesse bedingten Hyperostosenbildung und Krankheitsbilder der Sklerose. Interessant ist ferner die Häufigkeit positiver Serumreaktion bei Otosklerose und nervöser Schwerhörigkeit, die Labyrintherkrankungen (die häufigste Form der tertiären Ohrsyphilis), die Acusticusaffektionen, in der späteren Periode meist durch basale, gummöse Meningitis bedingt. Besondere Würdigung findet die kongenitale Syphilis des Ohres.

Eine Anzahl von, wenigstens was die Farben anbelangt, leidlich gelungenen Bildern sind der Monographie beigegeben und vervollständigen das in jeder Beziehung empfehlenswerte Buch. Marschik.

Fünfzig Jahre laryngologische Arbeit auf dem Gebiete der Kehlkopftuberkulose. Von Dr. R. Imhofer (Prag). Sammlung zwangloser Abhandlungen aus dem Gebiete der Nasen- und Halskrankheiten. Halle a. d. S. 1909, Karl Marholds Verlagshandlung.

Der „Geschichte der Kehlkopftuberkulose vor Erfindung des Kehlkopfspiegels“ hat Verfasser ein zweites Heft folgen lassen, das die Geschichte der Kehlkopftuberkulose bis zum heutigen Tage darstellen soll. Wie der erste Teil der historischen Monographie, so wird auch der zweite Teil allgemeines Interesse erregen. Zunächst werden die Beobachtungen der ersten Laryngoskopiker eingehend besprochen. Vermutlich ist bereits der erste von Czermak veröffentlichte Fall eine Kehlkopftuberkulose gewesen. Türck spricht in seinem Lehrbuch von den mit Lungentuberkulose in Zusammenhang stehenden Kehlkopfkrankheiten und rechnet dazu den Katarrh, die Entzündung der Schleimhaut und des submucösen Bindegewebes, das Ödem, die Geschwüre, die chronische Entzündung der Stimmbandmuskeln, die Perichondritis, die Kehlkopftuberkulose und die paralytische Aphonie. Auch die Ansichten Rühles, Semelеders, Tobolds u. a. sind besprochen. Das zweite Kapitel ist der pathologischen Anatomie gewidmet. Hier werden auch die verschiedenen Ansichten über den Mechanismus der Infektion besprochen. Diagnose, Prognose und Therapie, speziell der lange hin und her wogende Kampf über die Berechtigung der operativen Eingriffe bei der Kehlkopftuberkulose werden eingehend geschildert. Das Schlußkapitel der interessanten Monographie schildert

Generated on 2019-10-24 12:33 GMT / http://hdl.handle.net/2027/uc1.b3252758
Public Domain in the United States, Google-digitized / http://www.hathitrust.org/access_use#pd-us-google
Digitized by Google
Original from UNIVERSITY OF CALIFORNIA

die nächsten Aufgaben der Laryngologie hinsichtlich der Larynxtuberkulose. Von pathologisch-anatomischen Fragen ist die der Infektionswege noch zu lösen, auch die sogenannten Mackenzieschen Geschwüre sind noch des Studiums wert. Mit Recht empfiehlt Verfasser warm die Aufnahme der Versuche mit Tuberkulininjektionen, da ja schon einige Autoren über günstige Erfolge mit dieser Therapie berichtet haben. Von der Gründlichkeit des Autors zeigt das Literaturverzeichnis am Schluß der interessanten Broschüre. Es umfaßt nicht weniger als 25 Nummern. Kahler.

Referate.

I. Allgemeines.

Chronic glanders in man with reference to an unusal type affecting the upper respiratory tract. By O. L. Addison and G. Seccombe Hett. (Lancet, 1909, II, Nr. 17, pag. 1201—1204.)

Diese Schrift berichtet über einen Fall von chronischem Rotz, bei dem das hervorstechendste Zeichen die Ulceration der oberen Luftwege war. Der Pat., ein Kutscher, lenkte ein Pferd, von dem er glaubte, daß es an Rotz litt. Im August 1907 erkrankte er an einer fieberhaften Attacke, die allmählich schwächer wurde, während sich ein Absceß auf dem Rücken seines linken Vorderarmes entwickelte. Der Fall wurde als Influenza mit intramuskulärem Absceß erklärt. Im Jahre 1908 war er neuerdings in Behandlung wegen Ulcerationen des Nasopharynx und der Tonsillen, die für syphilitisch gehalten wurden. Im August 1908 wurde er ins University College Hospital gesendet. Es wurde eine Impfung mit einer Kultur des Eiters auf ein Meerschweinchen vorgenommen. Das Tier bekam eine Hodenentzündung, doch bot diese kein klares Bild von Rotz. Der Pat. wurde, nachdem sein Zustand untersucht worden war, im Oktober 1908 zur ambulatorischen Behandlung entlassen. Im Juni 1909 wurden 2 Abscesse an ihm konstatiert, während die Geschwürsbildung am weichen Gaumen beträchtliche Fortschritte gemacht hatte. Es wurden neuerdings vom Eiter Kulturen abgenommen und die mikroskopische Untersuchung ergab die Anwesenheit von Bazillen mit dem morphologischen Charakter von Rotzbazillen. Die Temperatur des Pat. schwankte von 102° bis 97·4°, stieg alle 2—3 Tage und fiel gewöhnlich in 12 Stunden. Aus dem Studium dieses und anderer Fälle zieht der Verfasser folgende Schlüsse:

1. Rotzkrankheit beim Menschen ist sehr selten, wird aber oft wegen ihrer Ähnlichkeit mit Syphilis nicht diagnostiziert.

2. Die Infektion findet in der Regel durch eine Wunde oder Hautabschürfung statt, kann aber gelegentlich auch durch die Mund- oder Nasenschleimhaut gehen.

3. Die Inkubationszeit scheint zwischen wenigen Stunden und einem Jahr zu schwanken.

Generated on 2019-10-24 12:33 GMT / http://hdl.handle.net/2027/uc1.b3252758
Public Domain in the United States, Google-digitized / http://www.hathitrust.org/access_use#pd-us-google
Digitized by Google
Original from UNIVERSITY OF CALIFORNIA

4. Lange Perioden ohne jedes Krankheitszeichen sind auffallende Zeichen für chronischen Rotz.

5. Die klinischen Zeichen sind sehr verschieden.

6. Die Dauer der Krankheit kann 2 oder 3 Jahre betragen, aber ein großer Teil stirbt in wenigen Monaten.

7. Die Schätzung, daß 60% genesen, ist wahrscheinlich zu hoch.

8. Es gibt jetzt noch keine Behandlung. Law.

Die Inhalationstherapie bei Lungen- und Kehlkopftuberkulose. Von J. Kopylow. (Russ. Monatsschr. f. Ohren-, Nasen- und Halskrankheiten, 1910, Nr. 2.)

Verfasser empfiehlt warm die Inhalationstherapie bei den verschiedensten Formen der Kehlkopftuberkulose, da sie die Expektoration und somit die Entfernung des infizierenden Materials fördert, und da sie durch ihre zarte vorsichtige Wirkungsweise die verschiedenen Manipulationen wie Bepinselungen, Injektionen u. dgl. übertrifft. Außerdem dient die Inhalation als eine vorzügliche Atmungsgymnastik. Zur Inhalation empfiehlt Verfasser die folgende Mischung: Kreolin, Bals. Peruviani aa. 1,0 (2,0), Menthol 3,0, Tct. Myrrhae 0,5, Ol. Bergamotti gtt. 5—8, Ol. Cassiae cinnam. gtt. 5—10 (20), Alkohol. absol. 50,0; 1—12 Tropfen auf 100 cm^3 Mineral- oder Alkaliwasser.

L. Mekler (Ufa, Rußland).

Die Laryngologie und Rhinologie vom allgemein-medizinischen Standpunkt. Unterricht und Prüfung in den verschiedenen Staaten. Referat, erstattet auf dem Laryngo-Rhinologenkongreß in Wien. Von Dr. B. Fränkel (Berlin). (Archiv f. Laryng., Bd. XXI, H. 1.)

In einem geschichtlichen Überblick über die Entwicklung der Laryngologie hebt Fränkel die markanten Ereignisse seit Garcias Erfindung hervor. Er schildert die Stellung, welche die Laryngologie im allgemeinen medizinischen Leprplan in den europäischen Staaten einnimmt und spricht sich für die Berechtigung der Rhino-Laryngologie aus, als wissenschaftliche Spezialdisziplin zu gelten. R. Hoffmann.

Behandlung der Tuberkulose der oberen Luftwege. Von Dr. W. Gleitsmann (New-York). (Archiv f. Laryng., Bd. XXI, H. 1.)

Das vom Verfasser auf dem Internationalen Laryngo-Rhinologenkongreß in Wien (April 1908) erstattete Referat schildert die gebräuchlichen chirurgischen Eingriffe, die Applikation der Milchsäure, die Anwendung der Galvanokaustik; es erwähnt von neueren Methoden unter anderem Holländers Heißluftkauterisation, die verschiedenen Arten der Strahlenbehandlung (Finsenlicht, Sonnenstrahlen mit und ohne fluoreszierende Mittel, Röntgenstrahlen).

Bei Vergrößerungen der Rachenmandel ist auf latente Tuberkulose zu fahnden und, falls sie vorhanden, eine Nachbehandlung der Wunde, zum Beispiel durch Kauterisation, einzuleiten. R. Hoffmann.

Digitized by Google
Original from UNIVERSITY OF CALIFORNIA
Generated on 2019-10-24 12:33 GMT / http://hdl.handle.net/2027/uc1.b3252758
Public Domain in the United States, Google-digitized / http://www.hathitrust.org/access_use#pd-us-google

II. Nase und Nebenhöhlen.

Suppurative accessory sinus diseases in which an intranasal operation is indicated. (Endonasale Eingriffe bei eitrigen Nebenhöhlenerkrankungen.) By Hanau W. Loeb. (Journ. Amer. med. Assoc., Nr. 13, pag. 1014 bis 1019.)

Dr. Loeb bespricht die Bedingungen, unter denen Eiterungen der Nebenhöhlen sich für intranasale Eingriffe eignen. Er ist der Ansicht, daß diese Behandlungsart immer bei unkomplizierten Keilbein- und Siebbeineiterungen angewendet werden soll, und empfiehlt sie bei unkomplizierten Kieferhöhleneiterungen, bei denen keine Zahnursache vorliegt, und ferner bei gewissen Fällen von Stirnhöhleneiterung, wenn auch diese letztere manchmal keine so befriedigenden Resultate liefern. Law.

Acute inflammations of the accessory sinuses, symptomes, diagnosis and treatment. (Symptome, Diagnose und Behandlung der akuten Nebenhöhlenentzündungen.) By D. Braden Kyle. (Journ. Amer. med. Assoc., LIII, Nr. 14, pag. 1020—1022.)

Der Autor ist der Ansicht, daß diese selten primär sind und oft herbeigeführt werden durch unregelmäßige Formation der Nasenlöcher und der intranasalen Gewebe. Er bespricht verschiedene Gründe, welche zu Verengerungen der Nase führen, und führt Symptome an, zu denen Entzündungen der Nebenhöhlen Veranlassung geben können. Er besteht auf der Verwendung von X-Strahlen zur Diagnose und empfiehlt eine Behandlungsmethode, bei der das Gewebe über der Öffnung der Nebenhöhlen schrumpft, was eine Verödung der Höhlen bedeutet. Der Autor gibt dann eine nähere Beschreibung dieser Behandlungsart nebst einer Krankengeschichte. Law.

Die Frühformen der Ozaena. Von Dozenten Dr. Egmont Baumgarten. (Orvosi Hetilap, 1910, Nr. 5.)

Die Arbeit ist im Archiv für Laryngologie erschienen.

Baumgarten.

Epipharyngoscopia, Salpingoscopia et Rhinoscopia posterior directa. Von Doktor Arpád Gyergyai (Klausenburg). (Orvosi Hetilap, 1910, Nr. 9.)

Pat. wird mit herabhängendem Kopfe mit dem Brüningsschen Elektroskop mit 8—10 *cm* langen und 4—12 *cm* breiten Metallröhren untersucht, wodurch die Nasenhöhlengebilde direkt sichtbar sind und Eingriffe direkt ausgeführt werden können. In erster Reihe kann die untere Wand der Keilbeinhöhle eröffnet werden, ferner kann nach Erweiterung derselben die Hypophysis cerebri zugänglich werden. Alle anderen Operationen im Nasenrachenraum können ebenfalls ausgeführt werden. Baumgarten.

Von den Nasenblutungen. Von Dr. Alexander Reptö. (Budapesti Orvosi Ujság, 1910, Nr. 3.)

Einige praktische Winke zu Behandlung. Baumgarten.

Extra- und intranasale Paraffintechnik. Von Dr. D. v. Navratil. (Budapesti Orvosi Ujság, 1910, Nr. 13.)

Bei der intranasalen Paraffininjektion mit Broeckaertscher Spritze werden nur diejenigen Ozaenakranken behandelt, bei denen noch gute Kon-

Digitized by Google
Original from UNIVERSITY OF CALIFORNIA
Generated on 2019-10-24 12:33 GMT / http://hdl.handle.net/2027/uc1.b3252758
Public Domain in the United States, Google-digitized / http://www.hathitrust.org/access_use#pd-us-google

traktion der Schleimhaut vorhanden ist. Verfasser macht auch Schnitte in die Schleimhaut bis zum Knorpel oder Knochen, und gelingt es ihm dann, 6 bis 8 Tuben Paraffin in eine Stelle zu injizieren. (Referenten ist dies nie gelungen.) Die Injektionen werden in die konkave Seite des Septums und in die untere Muschel gemacht. Baumgarten.

Sehstörungen, durch die Nase bedingt. Von Dozenten Dr. Egmont Baumgarten. (Gegészet, 1910, Nr. 1.)

Erscheint in extenso in dieser Monatsschrift.

Seef-retaining submucous Speculum. By Samuel H. Higgins (Milwaukee, Wis.) (Laryngoscope, XIX, Nr. 9, pag. 705—706.)

Dr. Higgins beschreibt zwei Formen von selbsthaltenden Specula, mit deren Hilfe der Chirurg die Membran zurückziehen kann, wenn er eine submuköse Resektion der Nasenscheidewand ohne Hilfe eines Assistenten ausführt. Law.

Interpretation of the radiograms of the nose and its accessory sinuses and of the mastoid region. (Deutung von Radiogrammen der Nase, Nebenhöhlen und des Warzenfortsatzes.) By Joseph C. Beck (Technique by Dr. Frances Turley). Laryngoscope, XIX, Nr. 9, pag. 707—720.)

In einer Versammlung der Laryngologischen und otologischen Gesellschaft in Chicago bespricht der Autor die Deutung von Radiogrammen der Nasennebenhöhlen und des Warzenfortsatzes. Er meint, die Röntgenaufnahmen seien von entschiedenem Wert bei Erkrankungen dieser Hohlräume, aber nur in Verbindung mit genauer klinischer Untersuchung, da die Diagnose durch das Radiogramm allein unbefriedigend sei. Bei seinen Arbeiten über den Warzenfortsatz war er in der Lage, die Fortschritte in der Entwicklung bei akuten Eiterungen des Processus mastoideus an der Hand von Röntgenaufnahmen zu studieren.

Dr. Beck zeigte eine große Zahl von Radiogrammen von gesunden und kranken Nebenhöhlen, führte die Verhältnisse in bezug auf die Diagnose aus und lenkte die Aufmerksamkeit auf mögliche Irrtümer. Law.

Adenoid operation. By Francis R. Packard (Chicago). (Journ. Amer. med. Assoc., LIII, Nr. 9, pag. 695—697.)

Dr. Packard bespricht die Vorteile von allgemeiner und lokaler Anästhesie bei Adenoidenoperationen. Er meint, Äther sei das beste Anästheticum. Law.

Clinical manifestations of adenoids in adults. By Olis Orendorff. (Journ. Amer. med. Assoc., LIII, Nr. 13, pag. 1013—1014.)

Der Autor sagt, daß Fälle von Adenoiden bei Erwachsenen nicht selten lokal behandelt werden, statt operativ entfernt zu werden, und zwar wegen ungenügender Diagnose. Die hervorstechendsten Zeichen sind: Vergrößerung der Zungenpapillen und Knoten an der hinteren Grenze, zugleich mit dem „Adenoidenraum“ oder dessen Resten am Gaumen und eine klebrige Schleimhaut des Schlundes und des Pharynx. Law.

Digitized by Google
Original from UNIVERSITY OF CALIFORNIA
Generated on 2019-10-24 12:33 GMT / http://hdl.handle.net/2027/uc1.b3252758
Public Domain in the United States, Google-digitized / http://www.hathitrust.org/access_use#pd-us-google

Die operative Behandlung der malignen Tumoren der Nase. Von Prof. Doktor Alfred Denker (Erlangen). (Archiv f. Laryng., Bd. XXI, H. 1.)

Nach Schilderung der älteren Operationsmethoden, die mit einer Kontinuitätstrennung der Haut des Gesichtes einhergehen und eine mehr oder minder hervortretende Entstellung im Gefolge haben, beschreibt Denker sein orales Verfahren, wie es aus der von ihm geübten Radikaloperation veralteter Kieferhöhlenempyeme hervorgegangen ist. Der Schleimhaut und Periost durchdringende Weichteilschnitt verläuft in der Umschlagsfalte der Oberlippe horizontal von der Gegend des Weisheitszahnes nach vorn über die Mittellinie hinaus, 2—3 *cm* zur anderen Seite hinüber. Die Superficies facialis des Oberkiefers, die Apertura pyriformis, die untere Partie des Nasenbeines und des Proc. nasalis des Oberkiefers, ferner die laterale Nasenwand im Bereiche des unteren und mittleren Nasenganges werden skelettiert und reseziert. Wenn dies geschehen, liegen die Nase und ihre Nebenhöhlen, besonders das Siebbeinlabyrinth, übersichtlich zur Exstirpation maligner Tumoren frei. Das kosmetische Resultat wird als ideal bezeichnet. Verfasser hat die Methode an 7 Fällen durchgeführt. Hoffmann.

Adenome der Nase. Von Dr. F. Auerbach (Detmold). (Archiv f. Laryng., Bd. XXI, H. 1.)

Drei klinisch und anatomisch gutartige epitheliale Neubildungen der Nase. Ihren Ausgangspunkt bildet nach Verfasser das Drüsengewebe der Schleimhaut, das in jedem der 3 Fälle eine andere pathologische Massenzunahme erlitt. R. Hoffmann.

Über die eigentliche Ursprungsstelle und die Radikaloperation der solitären Choanalpolypen. Von Prof. Dr. Ino Kubo (Fukuoka, Japan). (Archiv f. Laryng., Bd. XXI, H. 1.)

Verfasser schildert 4 Fälle von Choanalpolypen, bei denen er die Ursprungsstelle derselben durch das erweiterte Ostium accessorium bis in die Kieferhöhle verfolgen und nach Eröffnung der Kieferhöhle von der Wangenschleimhaut aus einwandfrei vor Augen führen konnte. Er entfernte jedesmal den gesamten Schleimhautsack des Antrum in toto samt den Polypen.
R. Hoffmann.

Über primäre akute Osteomyelitis des Oberkiefers. Von Dr. K. M. Menzel (Wien). (Archiv f. Laryng., Bd. XXI, H. 1.)

Verfasser schildert einen Fall von akuter, infektiöser, zur Nekrose führender Erkrankung der knöchernen lateralen Nasenwand im Bereiche des mittleren Nasenganges bei einem Erwachsenen. Sekundäre, stark fötide Kieferhöhleneiterung. Eröffnung der Kieferhöhle von der Fossa canina aus und Extraktion des Sequesters. Heilung. R. Hoffmann.

Generated on 2019-10-24 12:33 GMT / http://hdl.handle.net/2027/uc1.b3252758
Public Domain in the United States, Google-digitized / http://www.hathitrust.org/access_use#pd-us-google
Digitized by Google
Original from UNIVERSITY OF CALIFORNIA

Die Röntgenuntersuchung der Nasennebenhöhlen. Von Dr. Alfred Peyser (Berlin). (Archiv f. Laryng., Bd. XXI, H. 1.)

Verfasser schildert an der Hand von Krankengeschichten die Bedeutung des Röntgenbildes als eines schätzbaren Bestätigungsmittels neben den übrigen bei Nebenhöhlenerkrankungen angezeigten Untersuchungsmethoden.

R. Hoffmann.

Über Stirnhöhlendurchleuchtung vom Orbitaldach. Von Dr. Warnecke (Hannover). (Archiv f. Laryng., Bd. XXI, H. 1.)

Verfasser führt das Lämpchen des Valentinschen Salpingoskops oberhalb des Bulbus oculi mit der gefaßten Hautfalte nach oben, bis der knöcherne Widerstand des Orbitaldaches gefühlt wird. R. Hoffmann.

III. Pharynx und Mundhöhle.

Palatopharyngeale Adhäsionen. Von J. O. Roe. (M. D. Journ. A. m. A., 15. Jänner 1910, Rochester, New-York.)

Dr. Roe gibt eine plastische Operation an, die bei größeren Adhäsionen anzuwenden ist oder wo die Methode nach Nichols (New York med. Journ., 1890, Ci 219) nicht ausreichend ist. Nichols Methode ist der Operation von Rudtorffer für Syndaktylie ähnlich.

Roe nimmt die Schleimhaut mit genügendem submukösen Bindegewebe vom weichen Gaumen und beiden Backen für Lappen, die breit genug sind, den Defekt zu decken, und lang genug, um den freien Rand des weichen Gaumens zu umwinden. Dies gibt dem weichen Gaumen dann einen Rand, der sich nicht an die Pharynxhinterwand anklebt. Gundelach.

Vincents Angina und Diphtherie. Von Frederick Graley. (A. B. m. D., Philadelphia, Journ. A. m. A., 7. Mai 1910.)

Vincents Angina als primäre Krankheit ist gewöhnlich ungefährlich, als sekundäre oder komplizierende Krankheit kann sie einen malignen Charakter annehmen. Geringe Steigerung der Temperatur, beschleunigter, schwacher Puls, höchste Erschöpfung, Reizbarkeit, Tremor und manchmal im letzten Stadium Facies Hippokratica sind die Symptome. Der Tod tritt oft in kurzer Zeit infolge Toxämie oder Erschöpfung ein. Der Foetor ex ore ist charakteristisch mit Speichelfluß und mäßiger Anschwellung des Halses. In manchen Fällen ähnelt das Bild dem des Skorbut. Gundelach.

Bronchial Vincents Angina. By J. H. Roshwell. (M. D. Journ. A. m. A., 4. Juni 1910.)

Roshwell berichtet über zwei Fälle mit folgenden Symptomen: Schüttelfrost, hohe Temperatur, heftige Schmerzen, andauernder Husten mit profus wässerig-blutigem Sputum und ein beklemmendes, zum Ersticken drohendes Gefühl in dem oberen Teil der Brust. Atmung und Husten wie bei Asthma oder Krupp. Befund der Zunge und Hals negativ. Ein Strichpräparat des Sputums zeigte massenhaft Vincents Spirillen und Bacilli fusiformes.

Gundelach.

Generated on 2019-10-24 12:33 GMT / http://hdl.handle.net/2027/uc1.b3252758
Public Domain in the United States, Google-digitized / http://www.hathitrust.org/access_use#pd-us-google
Digitized by Google
Original from UNIVERSITY OF CALIFORNIA

Mischgeschwulst des harten Gaumens. Von Dr. E. Makai. (Orvosi Hetilap, 1910, Nr. 18.)

Große Geschwulst am harten Gaumen, Operation in Kuhnscher peroraler Narkose. Sehr selten ist der mikroskopische Befund, denn die Geschwulst muß nach Krompeder als Carcinoma basocellulare lipohyalomyxomatodes bezeichnet werden. Es ist der Tumor ein Basalzellencarcinom, dessen Stroma verschiedene Gewebe der Bindegewebeklasse repräsentieren. Baumgarten.

Die Indikationen und Methoden der chirurgischen Entfernung der kranken Tonsillen. Von Dr. Alexander Reptö. (Orvosi Hetilap, 1910, Nr. 5.)

Die Vorteile der Tonsillektomie gegenüber der Tonsillotomie werden hervorgehoben, die Operation der ersteren mit Messer, Schere und Morcellement oder Zangen besprochen und die Methoden der Blutstillung angegeben.

Baumgarten.

Extragenitale Syphilisinfektion. Von Dr. Ernst Iványi. (Budapesti Orvosi Ujság, 1910, Nr. 15.)

Von 157 Fällen war die primäre Sklerose an den Lippen 62mal (26 Männer, 34 Frauen), an den Tonsillen 32mal (19 Männer, 13 Frauen), an der Zunge 2mal (Männer), im Ohr 1mal, die anderen an verschiedenen Orten.

Baumgarten.

Pemphigus of the throat. Von Lee Maidment Hurd (New-York). Laryngoscope, XIX, Nr. 9, pag. 684.)

Der Autor beschreibt einen Fall von Pemphigus des Pharynx in Verbindung mit Pemphigus der Conjunctiva des linken Auges, während keine Erkrankung der Haut bestand. Law.

Anatomy and physiology of the tonsil. Von Charles M. Robertson (Chicago). (Journ. Amer. med. Assoc., LIII, Nr. 9, pag. 684—689.)

Dr. Robertson gibt eine genaue Übersicht über die Anatomie und anatomischen Beziehungen der Tonsillen. Er meint, es sei sehr wahrscheinlich, daß die Funktion der Lymphe der Nase, des Nasopharynx und des Oesophagus mit der Entwicklung zusammenhänge. Nach dieser Zeit atrophieren die Tonsillen in der Regel. Im späteren Lebensalter sind die Tonsillen schädlich, da sie die Eingangspforte für die verschiedensten Infektionserreger sein können. Law.

Conditions of the faucial tonsil which call for operative interference. Von Emil Mayer. (Journ. Amer. med. Assoc., CIII, Nr. 9, pag. 689—692.)

Dr. Mayer bespricht: 1. Gewöhnliche Hypertrophie, die die Atmung behindern. 2. Krankhafte Zustände der Tonsillen, die selbst lokale oder allgemeine Infektionen erzeugen.

Er sagt, daß ungewöhnliche Hypertrophien, Rezidiven von Entzündungen, einschließlich benigner Geschwülste oder sichtlich krankhafte Veränderungen

Digitized by Google
Original from UNIVERSITY OF CALIFORNIA
Generated on 2019-10-24 12:33 GMT / http://hdl.handle.net/2027/uc1.b3252758
Public Domain in the United States, Google-digitized / http://www.hathitrust.org/access_use#pd-us-google

der Tonsillen, die der Gesundheit schaden können, den Arzt zur Entfernung der Tonsillen verpflichten. Law.

Removal of the tonsils. Von Norval H. Pierre (Chicago). (Journ. Amer. med. Assoc., LIII, Nr. 9, pag. 692—695.)

Dr. Pierce bespricht die verschiedenen Arten der Entfernung von Tonsillen. Er empfiehlt totale Entfernung, wenn dies möglich ist, und beschreibt verschiedene Instrumente zur Verwendung bei kalten Operationen. Law.

Postoperative tonsillar bleeding. Von Lee Cohen. (Journ. Amer. med. Assoc., LIII, Nr. 9, pag. 698—701.)

Dr. Cohen beschreibt die Gründe, die zu exzessiven Blutungen führen, und empfiehlt die Unterbindung der blutenden Gefäße. Law.

Beiträge zur Pathologie der Mandeln. 7. Über Blutungen nach Excision der Rachenmandel. Von Dr. Haymann (Breslau). (Archiv f. Laryng., Bd. XXI, H. 1.)

Verfasser unterscheidet zwischen Blutungen, die in kontinuierlichem Zusammenhang mit der Operation stehen, und solchen, die nach anfänglichem Zessieren der Blutung nach ungefähr 24 Stunden oder später erneut auftreten (Nachblutungen).

Als ursächliche Momente des ersten Typus kommen konstitutionelle Zustände (Hämophilie, Leukämie, Nephritis, Herzfehler, Menstruation) oder Nebenverletzungen in Betracht. Verfasser berichtet aus eigener Beobachtung über einen Todesfall durch Verblutung nach Excision aller 3 Mandeln; nach Ausschluß anderer Möglichkeiten nimmt Verfasser Hämophilie als vorliegend an. Die Nebenverletzungen betreffen die Tubenknorpel, den hinteren freien Rand des Septums und die hinteren Muschelenden, in einem Falle Schmiegelows die durch Drüsentumoren verlagerte Carotis interna.

Nachblutungen sind im Beobachtungsmaterial des Verfassers (zirka 3000 Fälle) in noch nicht 1% der Fälle vorgekommen. Es handelt sich nach Haymann fast immer um venöse Blutungen. Die Annahme, daß sie durch Gefäßveränderungen bedingt seien, weist Verfasser zurück; er nimmt vielmehr als häufigste Ursache der Nachblutung die „hängenden Stückchen“ an, in denen der venöse Abfluß nach eintretender Stieldrehung erschwert ist und die außerdem zu Würgbewegungen Anlaß geben. In anderen Fällen, insbesondere bei mehreren Tagen nach der Operation eintretenden Nachblutungen ist eine vorzeitige Abstoßung des Wundschorfes anzunehmen. Über deren Gründe ist nichts Sicheres bekannt. R. Hoffmann.

Eine neue plastische Operationsmethode bei Verwachsungen des Nasenrachenraumes. Von Dr. E. N. Maljutin (Moskau). (Archiv f. Laryng., Bd. XXI, H. 1.)

Benützung der Uvula zur Verhinderung des abermaligen Verwachsens der frisch durchschnittenen Narbenstränge. R. Hoffmann.

Digitized by Google
Original from UNIVERSITY OF CALIFORNIA
Generated on 2019-10-24 12:33 GMT / http://hdl.handle.net/2027/uc1.b3252758
Public Domain in the United States, Google-digitized / http://www.hathitrust.org/access_use#pd-us-google

Klinisch-statistischer Beitrag zur Frage der lateralen Korrespondenz zwischen Kehlkopf- und Lungentuberkulose und zur Frage, auf welchem Wege die Tuberkulose in den Kehlkopf eindringt. Von Dr. Ladislaus Laub (Budapest). (Archiv f. Laryng., Bd. XXI, H. 1.)

Nach den in der Lungenheilstätte Wilhelmsheim gewonnenen statistischen Beobachtungen an 114 Larynxtuberkulosen, die sich unter 1800 Lungenkranken fanden, kann die laterale Korrespondenz der Erkrankung an beiden Organen nicht als Regel betrachtet werden. Die Infektion des Kehlkopfes kommt bei einem Lungenkranken vorwiegend durch das bacillenhaltige Sputum zustande.
R. Hoffmann.

Gaumenspalten. Von Prof. Dr. Warnekros (Berlin). (Archiv f. Laryng., Bd. XXI, H. 1.)

Verfasser begründet mit klinischen und anatomischen Beobachtungen seine Behauptung, daß die Lippen- und Gaumenmißbildungen durch Spaltbildungen im Zwischenkiefer selbst entstehen, und zwar werde sie stets durch die Anlage eines überzähligen Zahnes in den engen Raumverhältnissen des noch nicht völlig verknöcherten Zwischenkiefers veranlaßt.

Ein vom Verfasser angegebener Obturator für Säuglinge ermöglicht selbst bei ausgedehnten Spaltbildungen ein unbehindertes Saugen. Der Apparat besteht aus einer Gummiplatte mit angebogenem Rand für den Alveolarfortsatz.

Unter den chirurgischen Behandlungsmethoden erwähnt Warnekros ausführlich Brophys Methode, die getrennten Kieferteile einander zu nähern und die Spalträander dann zu vereinigen.

Der letzte Teil der Ausführungen des Verfassers betont die Bedeutung des Passavantschen Wulstes für die normale Sprachbildung und für die Verschmälerung der Gaumendefekte. R. Hoffmann.

IV. Larynx.

Anastomose des Nervus laryngeus inferior und des Ramus descendens nervi hypoglossi durch Nervennaht. Von Dr. Desider Navratil. (Orvosi Hetilap, 1910, Nr. 14.)

Diese Naht wurde an 4 Hunden nach Foramitti ausgeführt, mit einer Kalbsarterie vereinigt. Mikroskopischer Befund an einem sezierten Hund zeigte an der Stelle Neurofibrillen. Baumgarten.

Laryngostomy. By Chevalier Jackson (Pittsburg, Pa.) (Laryngoscope, XIX, Nr. 9, pag. 690—709.)

In dieser Arbeit beschreibt Dr. Jackson die als „Laryngostomie" bekannte Operation, welche in einem Öffnen des Larynx von vorne besteht. Die Öffnung bleibt für eine längere Behandlungsperiode offen. Die Indikation dafür bieten chronische Laryngealstenosen, ohne zu große Deformitäten der Knorpelhülle.

Die Operation besteht aus folgenden Akten: 1. Öffnen des Larynx. 2. Incision der hinteren Wand. 3. Naht der Schleimhaut an die äußere Haut. 4. Anbringen der erweiternden Tube und Verband.

Digitized by Google
Original from UNIVERSITY OF CALIFORNIA
Generated on 2019-10-24 12:33 GMT / http://hdl.handle.net/2027/uc1.b3252758
Public Domain in the United States, Google-digitized / http://www.hathitrust.org/access_use#pd-us-google

Der erste Teil besteht im Einführen der unteren Schneide eines umgekehrten Turbinotoms in die Trachealfistel und Spaltung des ganzen Teiles darüber.

Der zweite Teil wird am besten mit einem scharfen Skalpell vertikal genau in der Mitte ausgeführt. Seitliche Narben werden nicht inzidiert, sondern ihre Beseitigung wird dem postoperativen Verfahren überlassen.

Der vierte Akt: Der erweiternde Gummidrain soll sich nach oben so hoch als möglich ausdehnen, ohne mit dem Epiglottisschluß zu kollidieren, und nach unten so weit als die Kanüle. Das obere Ende wird mit Gaze verstopft. Eine feste Rolle von Gaze, die mit steriler Vaseline beschmiert ist, wird in die Wunde gedrückt, um sie offen zu halten, und der Verband wird alle drei Tage gewechselt. Die Behandlung soll von 3 bis 6 Monate dauern und in befriedigenden Fällen soll das neue Lumen des Kehlkopfes eventuell mit Epidermis bedeckt werden.

Der Autor beschreibt dann 7 Fälle von Laryngostomie, bei denen 6 erfolgreich waren, während der siebente noch in Behandlung steht. Law.

Cyst of the epiglottis. Von Joseph C. Beck (Chicago). Laryngoscope, XIX, pag. 704.)

Der Autor beschreibt einen Fall von Epiglottiscyste der linken Seite der Fossa piriformis. Nach der Operation war eine Rezidive der Cyste, die endgültig durch eine äußere Pharyngotomie beseitigt wurde. Law.

Über traumatische Arytänoidknorpelaffektionen. Kurze Mitteilungen über Larynxdurchleuchtung. Von Dr. Felix Börnstein (Königsberg i. Pr.). (Archiv für Laryng., Bd. XXI, H. 1.)

Mitteilung eines beobachteten Falles von Trauma des Kehlkopfes durch Hufschlag. Bei der Laryngotomie wurde der rechte Aryknorpel luxiert gefunden, hin und her flottierend. Er wurde entfernt. Der Fall zeigt, daß auch ohne schwere Kehlkopffrakturen Aryknorpelluxationen vorkommen können. Eine Frühdiagnose der Knorpelverletzungen ist nach Verfasser bisweilen durch die Röntgenuntersuchung zu stellen. R. Hoffmann.

Über die Vernarbung von Schnittwunden des Kehlkopfes und der Luftröhre. Von Dr. H. Streit (Königsberg i. Pr.). (Archiv f. Laryng., Bd. XXI, H. 1.)

Mitteilung der histologischen Befunde, die Verfasser an einem Präparat eines Erwachsenen erhoben hat, bei dem die Laryngotomie vor längerer Zeit vorgenommen worden war, und Vergleich derselben mit den Resultaten Pagets, Binders und Citellis. Zu einem kurzen Referat sind die Ausführungen nicht geeignet. R. Hoffmann.

Die Bedeutung der Anästhesie in der Entzündungstherapie und ihre Nutzanwendung speziell bei der Behandlung der Kehlkopftuberkulose. Von Professor Dr. G. Spiess (Frankfurt a. M.). (Archiv f. Laryng., Bd. XXI, H. 1.)

Verfasser hält die Reizung sensibler Nerven für das Primäre am Entzündungsvorgang; reflektorisch entstehen Rubor, Kalor und Tumor. Bei der Behandlung der Kehlkopftuberkulose hat er durch Kombination chirurgischer

Generated on 2019-10-24 12:33 GMT / http://hdl.handle.net/2027/uc1.b3252758
Public Domain in the United States, Google-digitized / http://www.hathitrust.org/access_use#pd-us-google
Digitized by Google
Original from UNIVERSITY OF CALIFORNIA

Methoden mit einer systematischen Anästhesierung des Entzündungsgebietes wesentlich bessere Resultate erzielt als früher. Die Anästhesierung geschieht am besten durch submucöse Injektion von 1—2 cm^3 einer 2—5%igen wässerigen Novocainlösung, 1—2mal täglich, bei Schluckschmerzen häufiger.

R. Hoffmann.

V. Trachea, Bronchien, Oesophagus.

Neuere Daten zum praktischen Wert der Laryngotracheoscopia directa und Bronchoskopie. Von Dozenten Dr. Winternitz und Dr. M. Paunz. (Orvosi Hetilap, 1910, Nr. 23.)

Es wurden operiert 2 Fälle von Kehlkopfpapillomen bei Kindern, ferner extrahiert durch das Brüningssche Instrument: ein Knochen aus dem Kehlkopf, Schuhknopföse aus dem linken Bronchus bei Bronchopneumonie, Bohne vom rechten Bronchus, Bohne aus dem rechten Bronchus, alle mit Tracheoscopia superior. Mit Tracheobronchoscopia inferior nach Tracheotomie Bohne vom rechten Bronchus, Kürbiskern vom linken Bronchus und einen Kürbiskern vom rechten und endlich ein abgebrochenes Korallenstück aus dem linken Bronchus bei Erweiterung der Trachealfistel. Baumgarten.

Bronchoscopy and Oesophagoscopy. By Chevalier Jackson. (Journ. Amer. med. Assoc., LIII, Nr. 13, pag. 1009—1013.)

Dr. Jackson bespricht die Vorteile der Bronchoskopie und Oesophagoskopie für die Entfernung von Fremdkörpern aus den Luft- und Ernährungswegen zugleich mit der Technik. Law.

Notizen und Personalien.

Einladung der Otologen und Laryngo-Rhinologen zu einem gemeinschaftlichen internationalen Kongreß nach Kopenhagen im Jahre 1915. Die Dänische Oto-Laryngologische Gesellschaft hat durch das internationale Komitée für die Laryngo-Rhinologenkongresse zu Handen von O. Chiari den internationalen Laryngo-Rhinologenkongreß für 1915 nach Kopenhagen eingeladen.

Eine gleiche Einladung ist an den Präsidenten des IX. internationalen Otologenkongresses, Herrn Prof. Dr. Blake in Boston, abgesandt worden.

Der Laryngo-Rhinologenkongreß soll Freitag und Samstag den 27. und 28. August 1915 stattfinden, während der Otologenkongreß Montag und Dienstag, den 30. und 31. August 1915 tagen würde.

Es ist zu hoffen, daß der internationale Otologenkongreß und der internationale Laryngo-Rhinologenkongreß dieser Einladung Folge leisten werden.

Wien, Dezember 1910. O. Chiari.

Bitte des Redakteurs: Mit dem Referate über direkte Laryngoskopie, Tracheoskopie und Bronchoskopie für den III. internationalen Laryngo-Rhinologenkongreß betraut, ersuche ich alle Kollegen, mir ihre einschlägigen Separata zukommen zu lassen, auch für die Mitteilung nicht publizierter Fremdkörperfälle wäre ich sehr dankbar.

Privatdozent Dr. Otto Kahler,
Wien, IX., Alserstraße 26.

Generated on 2019-10-24 12:33 GMT / http://hdl.handle.net/2027/uc1.b3252758
Public Domain in the United States, Google-digitized / http://www.hathitrust.org/access_use#pd-us-google
Digitized by Google
Original from UNIVERSITY OF CALIFORNIA

Otologischer Teil.

Original-Artikel.

Aus der Universitäts-Poliklinik für Hals-, Nasen- und Ohrenkrankheiten Gießen (interim. Direktor: Privatdozent Dr. Nuernberg).

Beiträge zur Bedeutung der Wassermannschen Reaktion in der Otologie.

Von Dr. **Arthur Marum**, Assistent der Klinik.

Während die Kasuistik der sogenannten Wassermannschen Reaktion in den meisten Gebieten der Medizin zu einer recht ansehnlichen Zahl herangewachsen ist, sind die Mitteilungen über Erfahrungen mit dieser in der Otiatrie bisher sehr spärlich. Über die ersten Fälle berichtete Busch aus der Brühlschen Poliklinik (Passowsche Beiträge, Bd. III, H. 1—2). Er untersuchte Erkrankungen an nervöser Schwerhörigkeit von ungeklärter Ätiologie und fand bei 52% positiven Ausfall der Reaktion. Ferner wurde bei den Otosklerosen das serologische Verhalten beobachtet und hier 23·5%, mit den Fällen, die schwach positive Reaktion aufwiesen, gar 76% mit positivem Resultat angegeben. Arzt (Arch. f. Ohrenheilk., Bd. 81, pag. 180), der die Fälle der Wiener Poliklinik beschrieb, fand bei 4 Patienten mit Affectio nervi acustici 3 mit positivem Ausfall der Reaktion, jedoch zeigte von den 21 Otosklerosen, die serologisch geprüft wurden, keine einzige irgendwelche Hemmung. Auf die von ihm bei anderen Erkrankungen des Ohres gewonnenen Ergebnisse gehen wir nicht ein, da sie von geringerem Interesse sind. Beck (Wien) berichtet in 2 Arbeiten (Monatsschr. f. Ohrenheilk., 1910, H. 1, ebendaselbst 1910, H. 5) über die Erfahrungen der Wiener Klinik. In der ersten fand er bei 32% der Kranken mit labyrinthärer Schwerhörigkeit positiven Ausfall der Reaktion, obwohl, wie er angibt, klinisch und anamnestisch kein Anhaltspunkt für Lues bestand. In der zweiten Arbeit, in der die Sklerosen behandelt wurden, wurde in 4·8% der Fälle, mit Hinzuziehung der mittelstark positiv reagierenden, in 11·9% (nach unserer Berechnung) positiver Ausfall konstatiert. Heimann (Die Otosklerose, XVI. internationaler med. Kongreß, Budapest 1909) fand 6mal = 2·7% Lues bei Otosklerose. Beck (Heidelberg) (Zeitschrift f. Ohrenheilk., Bd. 60, pag. 217), der 100 taubstumme Kinder untersuchte, hatte in 3 Fällen positive Reaktion. Brunetti (Vortrag: Der diagnostische Wert der Wassermannschen Reaktion bei Krankheiten des Ohres und der oberen Luftwege, ref. nach dem Internat. Zentralbl. f. Otologie) hat die Blutuntersuchung in 80 Fällen ausgeführt. Von diesen betrafen 19 das Ohr, 32 Nase und Rachen, 29 den Larynx. In 28 Fällen, bei denen Lues sicher bestand, reagierten 27 positiv. In 23 Fällen, bei denen die Diagnose zweifel-

Digitized by Google
Original from UNIVERSITY OF CALIFORNIA
Generated on 2019-10-24 12:33 GMT / http://hdl.handle.net/2027/uc1.b3252758
Public Domain in the United States, Google-digitized / http://www.hathitrust.org/access_use#pd-us-google

haft war, wurde 14mal positive Reaktion festgestellt. Abgeseben von den Erscheinungen an Ohren, Nase, Hals, bestanden sonst keine Zeichen von Lues. Bei 12 wurde durch spezifische Behandlung Besserung oder Heilung erzielt. Außerdem existiert noch eine italienische Arbeit von Caldera „Über die Bedeutung der Wassermannschen Reaktion zur Diagnose der syphilitischen Erkrankungen von Nase, Hals und Ohr“ (Archivo Italiano di Otologica, 1909, Bd. 20), die uns leider nicht zugänglich war.[1]) Wir haben mit der Untersuchung unserer Fälle bereits vor Veröffentlichung der ersten erschienenen Arbeit begonnen, da jedoch Otosklerose eine relativ seltene Erkrankung in der hiesigen Gegend darstellt, so konnten wir erst jetzt mit einer hinreichenden Anzahl zur Publikation vortreten. Im ganzen sind es 24 Fälle. 4 betrafen Erkrankungen an labyrinthärer Schwerhörigkeit von sonst dunkler Ätiologie, Berufsschwerhörigkeit, Presbyakusis, Schwerhörigkeit nach Infektionskrankheiten waren auszuschließen, bei einem Pat. bestand dabei Taubheit auf einem Ohr. Dazu kamen 3 Fälle mit Menièreschem Symptomenkomplex, im übrigen Otosklerose. Von den ersten wiesen 2, bei völlig negativer Anamnese, positive Reaktion auf, die zweite Gruppe zeigte keine Komplementbildung, von den 18 Sklerosen hatten 6 positives Resultat der serologischen Untersuchung. Lues wurde niemals bejaht, doch ergab die Anamnese in einem Falle das Bestehen von Geschwüren am Körper vor Jahren, allerdings ausdrücklich nicht am Membrum, außerdem hatte Pat. Sattelnase und eine Ozaena. Ein Kind desselben wies die gleichen Veränderungen der Nase auf, das Gehör war jedoch normal. Also mit Wahrscheinlichkeit Zeichen einer durchgemachten Lues. Eine andere Patientin hatte mehrere Aborte erlitten, von 5 Kindern waren 4 früh gestorben. Mithin auch auf Lues höchst verdächtige Symptome. Ein dritter Fall hatte als kleines Kind Keratitis parenchymatosa durchgemacht, die Mutter desselben hatte Fehlgeburten gehabt und war im Alter von 35 Jahren an Gehirnerweichung gestorben. Es bestand demnach hier Lues hereditaria. Der Fall ist deswegen bemerkenswert, da Pat. wegen seines Ohrenleidens zweimal bei uns eine Inunktionskur durchmachte, allerdings quoad auditum mit negativem Resultat (es hatte sogar im Zeitraum zwischen beiden Kuren eine Hörverschlechterung stattgefunden), nur die Ohrgeräusche hatten nach der Behandlung in ihrer Intensität nachgelassen und der Kranke fühlte sich subjektiv

[1]) Anmerkung bei der Korrektur: Neuerdings sind noch zwei Arbeiten über den Gegenstand erschienen. E. Urbantschitsch (Monatsschr. f. Ohrenhk., 1910, H. 7) fand bei der Untersuchung von Taubstummen und deren Angehörigen, im ganzen 155 Fälle, 7·2% mit fast oder völlig komplett positivem Ausfall der Reaktion. Ätiologisch betrachtet er aus anderen Folgerungen die Lues ebenfalls in 7·2% als Ursache der Taubstummheit. — Beck, Heidelberg (Münchener med. Wochenschr., 1910, Nr. 40) berechnet unter 103 untersuchten taubstummen Kindern 8·7% Wassermann positiv.

Digitized by Google
Original from UNIVERSITY OF CALIFORNIA
Generated on 2019-10-24 12:33 GMT / http://hdl.handle.net/2027/uc1.b3252758
Public Domain in the United States, Google-digitized / http://www.hathitrust.org/access_use#pd-us-google

wohler. Der oben erwähnte Fall mit Ozaena und Sattelnase hatte ebenfalls wegen zunehmenden, recht quälenden Ohrgeräuschen und objektiv nachweislich fortschreitender Hörverschlechterung eine Schmierkur ohne irgend welchen Erfolg durchgemacht. Es braucht wohl nicht betont zu werden, daß in diesen beiden Fällen außerdem noch Jodkali gegeben wurde. Der dritte Pat. entzog sich unserer Beobachtung und Behandlung. Bei allen übrigen war die Anamnese völlig negativ. In einem Falle soll beim Vater und Großvater des Pat. ebenfalls Schwerhörigkeit bestanden haben, bei diesem Kranken war auch das Kitzelgefühl auf dem schwerer betroffenen Ohre stärker herabgesetzt als auf dem anderen. Dieses von Fröschels (Monatsschr. f. Ohrenheilk., 1910, Nr. 1) für Sklerose typisch beschriebene Symptom haben wir in einigen Fällen geprüft; bei manchen fanden wir deutliche Differenz zwischen beiden Ohren, bei anderen indessen auch nicht, doch sind unsere Erfahrungen darüber zu gering, um uns ein abschließendes Urteil bilden zu können. Bei einer Kranken fiel die Reaktion positiv aus, während sie bei dem Vater der Pat., welcher ebenfalls an Sklerose litt, negativ war. Das Bestehen einer akquirierten Lues (es handelte sich um ein 15jähriges Mädchen, das stets im Vaterhause gewesen war) war mit größter Wahrscheinlichkeit auszuschließen. Rechnen wir die 3 Fälle, bei denen sicher oder mit größter Wahrscheinlichkeit erworbene respektive hereditäre Lues bestand, zunächst ab, da man vielleicht ein zufälliges Zusammentreffen der Syphilis mit Otosklerose annehmen könnte, so ergibt sich eine Zahl von 16·6% mit positivem Ausfall der Reaktion, die bei Hinzufügen der anderen drei sogar auf 33·3% steigt. Daß es sich bei den drei nicht auf Lues verdächtigen Fällen um erworbene Lustseuche handelt, möchten wir bei der hier vorwiegenden Landbevölkerung, bei der die Syphilis eine seltene Erkrankung bildet, verneinen. Bei der oben erwähnten Patientin, dem 15jährigen Mädchen, dürfte es sich wohl um hereditäre Erkrankung handeln, obwohl merkwürdigerweise bei dem gleichfalls an Sklerose leidenden Vater die Reaktion negativ war. Wahrscheinlich war bei diesem die Syphilis unterdessen ins Latenzstadium getreten, während das Virus bei der Tochter noch wirksam war. Wie die beiden anderen Fälle zu erklären sind, ist zweifelhaft; da es sich in dem einen um ein 24jähriges Mädchen mit vorgeschrittener Sklerose handelt, ist die Annahme einer Lues hereditaria vielleicht auch nicht unwahrscheinlich. Habermann (Zur Pathologie der sogenannten Otosklerose; Arch. f. Ohrenheilkunde, Bd. 60) hält ätiologisch die Lues für die Hauptursache der Otosklerose, die er in Analogie anderer syphilitischer Erkrankungen für eine chronisch verlaufende Ostitis anspricht. Gradenigo (Arch. Ital. Otologica, Bd. 2, pag. 478) hält sie geradezu für eine Äußerung der Lues hereditaria tarda, im Sinne einer meta- oder parasyphlitischen Erkrankung nach Fournier. Heimann (l. c.) glaubt, daß, abgesehen von Tuberkulose bei konstitutioneller und hereditärer Lues, die Otosklerose einen besonders rapiden Verlauf nehme, was doch auch

Digitized by Google
Original from UNIVERSITY OF CALIFORNIA
Generated on 2019-10-24 12:33 GMT / http://hdl.handle.net/2027/uc1.b3252758
Public Domain in the United States, Google-digitized / http://www.hathitrust.org/access_use#pd-us-google

möglicherweise für eine Beteiligung derselben an der Erkrankung spricht. Hierzu liefern vielleicht unsere beiden, bereits mehrfach erwähnten Fälle einen Beitrag, als bei diesen in weniger als Jahresfrist eine Verschlechterung des Hörvermögens eintrat. Beck (Heidelberg) kommt in seiner Arbeit über die Untersuchung der taubstummen Kinder zu dem Schluß, daß bei Lues hereditaria Taubheit ohne weitere manifeste Erscheinung vorkomme. Da nach Hammerschlag (Zeitschr. f. Ohrenheilk., Bd. 59) zwischen Otosklerose und kongenitaler Taubheit insofern ein Zusammenhang besteht, als der für Sklerose typische pathologische Befund am Knochen im Labyrinthe sich auch in manchen Fällen von Taubheit findet, so wären vielleicht aus weiteren Untersuchungen nach dieser Richtung hin, unter Zuhilfenahme der Wassermannschen Reaktion, wertvolle Resultate über den Zusammenhang zwischen Lues und Otosklerose zu gewinnen. Beck (Wien) verwendet seine Resultate gegen einen Zusammenhang zwischen Syphilis und Sklerose. Aus unseren Beobachtungen ergibt sich in Übereinstimmung mit anderen Autoren, daß sich bei einem Teil von an Otosklerose Erkrankten ein Zusammenhang mit akquirierter oder hereditärer Lues finden kann. Ob dieser Zusammenhang ätiologisch zu verwerten ist, müssen weitere Untersuchungen erweisen. Daß die Syphilis eine verhängnisvolle Rolle bei der Otosklerose spielen kann, sehen wir aus dem rapiden Fortschreiten der Erkrankung in zwei unserer Fälle. Daß es sich dabei etwa um zwei Prozesse, Otosklerose + Labyrinthlues, handelt, ist aus dem Grunde unwahrscheinlich, als bei beiden Fällen die obere Grenze des Hörvermögens nicht wesentlich herabgesetzt war. Es ist ja auch nichts Befremdliches in der Annahme, daß die Lues ähnliche Prozesse im Knochen zu erzeugen vermag, wie sie bei Sklerose gefunden werden, da Ostitis und Periostitis bei Syphilis keine seltenen Erscheinungen sind. Leider verhalten sich selbst die Fälle von Otosklerose, bei denen ein rascheres Fortschreiten der Erkrankung auf noch bestehende Lues hinweist, der Therapie gegenüber refraktär. Vielleicht vermag das neue, so wunderbar wirkende Heilmittel der Syphilis, Ehrlich-Hatas Arsenobenzol, uns in der Frage des ätiologischen Zusammenhangs zwischen Lues und Sklerose aufzuklären, als, im Falle durch dieses Medikament Dauerheilung der Lues und hiermit Abnahme der postsyphilitischen Erkrankungen erfolgt und die Otosklerose in der Tat ätiologisch mit der Lustseuche verknüpft ist, sie im Laufe der Zeit dann recht selten werden dürfte. Möglicherweise vermag das Ehrlichsche Präparat vielleicht auch bei bestehender Otosklerose bessere Erfolge zu erzielen, als bei der bisherigen Behandlung dies der Fall war.

Da wir auch bei labyrinthärer Schwerhörigkeit von sonst ungeklärter Ätiologie, in Übereinstimmung mit anderen Autoren, die Lues oft als Ursache fanden, so dürfte es sich jetzt als Regel ergeben, in solchen Fällen die Reaktion anzustellen, besonders in Hinsicht auf die jetzt so aussichtsvoll sich gestaltende Therapie. Bei Menièreschem Symptomenkomplex fanden wir die

Digitized by Google
Original from UNIVERSITY OF CALIFORNIA
Generated on 2019-10-24 12:33 GMT / http://hdl.handle.net/2027/uc1.b3252758
Public Domain in the United States, Google-digitized / http://www.hathitrust.org/access_use#pd-us-google

Reaktion immer negativ, es dürfte sich mithin um nicht luetische Prozesse im Labyrinth und dessen Blutgefäßen handeln. Was die Ausführung der Reaktion betrifft, so wurden sämtliche Untersuchungen von Dr. Meirowsky in Cöln, dem wir für seine große Mühe zu Dank verpflichtet sind, ausgeführt, in verschiedenen Fällen wiederholt. Nach Mitteilung desselben an uns wurde die Reaktion in seinem Institute nach der alten Wassermannschen Methode ausgeführt (cf. Med. Klinik, 1910, Nr. 24: Über paradoxe Erscheinungen bei der Wassermannschen Reaktion, von Dr. Meirowsky.)

Statistik.

I. Labyrinthäre Schwerhörigkeit.

Geschlecht	Alter	Trommelfellbefund	Wassermann	Bemerkungen
Männlich . . .	17 J.	o. B.	+	l. Taubheit
Weiblich . . .	49 „	„ „	+	—
Männlich . . .	16 „	„ „	—	—
„ . . .	32 „	„ „	—	—
	II. Menièrescher Symptomenkomplex.			
Männlich . . .	27 J.	o. B.	—	—
„ . . .	42 „	„ „	—	l. Taubheit
„ . . .	49 „	leicht eingezogen	—	—
	III. Otosklerosen.			
Männlich . . .	18 J.	o. B.	—	—
„ . . .	38 „	leicht eingezogen	+	Sattelnase, Ozaena
Weiblich . . .	48 „	o. B.	+	Mehrere Aborte, 4 Partus gestorben
„ . . .	53 „	wenig eingezogen	—	Ozaena, Kataracta senilis
„ . . .	22 „	Promontorium rötl. durchschimmernd	—	—
Männlich . . .	37 „	leicht getrübt	—	Vater und Großvater schwerhörig
Weiblich . . .	24 „	o. B.	+	—
Männlich . . .	20 „	leicht eingezogen	—	—
„ . . .	58 „	o. B.	—	—
„ . . .	17 „	„ „	+	Keratitis parenchymatosa, Mutter an Paralyse gestorben
Weiblich . . .	28 „	„ „	—	—
„ . . .	17 „	„ „	—	—
Männlich . . .	25 „	„ „	—	—
„ . . .	40 „	„ „	—	—
Weiblich . . .	15 „	„ „	+	Tochter des vorigen
Männlich . . .	57 „	„ „	—	—
„ . . .	10 „	Promontorium rötl. durchschimmernd	—	—

Digitized by Google
Original from UNIVERSITY OF CALIFORNIA
Generated on 2019-10-24 12:33 GMT / http://hdl.handle.net/2027/uc1.b3252758
Public Domain in the United States, Google-digitized / http://www.hathitrust.org/access_use#pd-us-google

Aus der k. k. Universitäts-Ohrenklinik in Wien. (Vorstand: Prof. Urbantschitsch.)

Über Taubstumme und Hörstumme.

Praktische Vorlesungen von Dr. **Emil Fröschels**, Assistenten der Klinik.

(Fortsetzung und Schluß.)

6. Vorlesung (Motorisch-Hörstumme).

Die Hörstummheit kann motorisch oder sensorisch bedingt sein. Die motorischen Formen zeichnen sich dadurch aus, daß diese Kinder hören und das Gesprochene verstehen, ohne aber selbst in der Lage zu sein, artikuliert zu sprechen. Die Ursachen der motorischen Hörstummheit können peripher oder zentral liegen. Die peripheren Gründe sind pathologisch-anatomischer Natur. Dazu gehören die angewachsene Zunge, der Wolfsrachen und andere schwere Mißbildungen in den Sprachorganen und die adenoiden Vegetationen.

Die angewachsene Zunge besteht meist aus einem nach vorne verlängerten, eventuell im ganzen verdickten Zungenbändchen, durch welches der Zungenkörper bis zur Spitze mit dem Mundboden verbunden ist. Dieser Zustand wird sowohl in bezug auf seine Häufigkeit als auch scheinbar in bezug auf seine Bedeutung wesentlich überschätzt. Im Volksglauben wird jede Stummheit mit der Annahme der angewachsenen Zunge motiviert und der Grund dafür liegt hauptsächlich bei den Hebammen, welche bei armen Leuten meist vor dem Arzte konsultiert werden und diese Diagnose stellen. Häufig begnügen sie sich nicht mit der Diagnose allein, sondern sie „lösen" auch die Zunge des Kindes, indem sie dem normalen Frenulum linguae einen Scherenschnitt versetzen. Ich habe derartige anamnestische Angaben wiederholt gehört: sie haben glücklicherweise in der Regel keine Bedeutung, schon deshalb, weil das normal entwickelte Zungenbändchen ein nicht zu dünnes Gebilde ist, dessen beide Wundflächen bald wieder verheilen. Aber auch ein dauernder Defekt würde die Sprache nicht beeinflussen. Es bestehen also bei dieser Manipulation nur Gefahren vom Gesichtspunkte der Asepsis.

In der Tat ist die angewachsene Zunge ein sehr seltenes Vorkommnis. Ich habe unter nahezu 1000 Sprachkranken nur zweimal diesen Befund erhoben, und unter diesen beiden Fällen war nur einmal das vergrößerte Zungenbändchen an dem Zustande schuld. Das zweite Mal — es handelte sich um ein 13jähriges Mädchen — lag ein ganz auffallender Befund vor. Der Zungenkörper war überaus schmal und war von allen Seiten durch dicke, narbenähnliche Schleimhautstränge mit dem Mundboden verwachsen, welche am äußersten Rande der ganzen Zunge ansetzten und sich beim Heben derselben wie Stricke anspannten. In den Schleimhautsträngen verliefen dicke Blutgefäße und das Ganze sah wie ein Entzündungsprodukt aus. Der Vater gab jedoch

Digitized by Google
Original from UNIVERSITY OF CALIFORNIA
Generated on 2019-10-24 12:33 GMT / http://hdl.handle.net/2027/uc1.b3252758
Public Domain in the United States, Google-digitized / http://www.hathitrust.org/access_use#pd-us-google

an, daß eine solche nicht vorausgegangen war. Das Kind habe mit 11 Monaten zu laufen begonnen, die Dentition war regelmäßig und auch die Sprache stellte sich am Ende des ersten Lebensjahres ein. Am Anfang war sie sehr unverständlich und es ging sehr langsam weiter. Erst mit 3 Jahren hatte er das Kind so weit gebracht, daß es halbwegs verständlich sprechen konnte. Die Kleine habe damals schon Sätze gesprochen und der Vater betonte ausdrücklich, daß die Eltern sie sehr gut verstanden, ebenso wie das Kind vollkommen intelligent war und alles begriff. Nur für fremde Leute war die Sprache schwer zu verstehen, weil sie eben so undeutlich war. Im Laufe der Zeit jedoch besserte sich dieser Zustand so weit, daß das Mädchen rechtzeitig in die Schule aufgenommen wurde und auch sehr gute Fortschritte machte. Zur Zeit der Untersuchung sprach die Pat. sehr verständlich, nur ein wenig stammelnd. Die Vokale klangen fast normal; alle Konsonanten wurden richtig gebildet mit Ausnahme des R und L. Das R ähnelte dem hinteren ch; es war offenkundig, daß die Zunge nicht imstande war, die für das R nötigen Vibrationen auszuführen, so daß einfach der Reibelaut der dritten Artikulationsstelle auftrat. Das L wurde lateral gebildet. Der linke vordere Seitenrand der Zunge wurde an die Wange gepreßt und die Luft teilte sich an dieser Stelle in zwei Ströme, von denen der eine über dem Zungenrücken, der andere unten entlang den Schleimhautsträngen lief, die dann vereint im linken Mundwinkel austraten. Es war zu entscheiden, ob man in diesem Falle operativ oder sprachärztlich vorgehen soll: in Anbetracht des Umstandes, daß die Operation keineswegs einfach, wenn überhaupt durchführbar war und sich dann wahrscheinlich noch eine sprachärztliche Behandlung hätte anschließen müssen, riet ich dem Vater, das Kind einfach zu einer Übungstherapie in das Ambulatorium zu bringen. Doch scheint er sich dazu in Anbetracht der vorangesagten langen Behandlungsdauer nicht entschließen gekonnt zu haben, denn das Kind blieb seither aus.

Für uns ist die Tatsache wichtig, daß das Kind trotz der so schwer beweglichen Zunge sprach. Die undeutliche Sprache, welche anfangs auftrat, war die Folge der großen motorischen Schwierigkeiten — aber das Mädchen sprach trotzdem.

Auch der zweite Pat., den ich oben erwähnte, nämlich der mit verlängertem Zungenbändchen, konnte sprechen. Er war 10 Jahre alt und hatte seit jeher eine fast normale sprachliche Entwicklung durchgemacht. Sein einziger Sprachfehler war, daß er das Zungen-R nicht bilden konnte, und da er ein Tscheche war, wirkte das störend. Ein Schnitt in das Frenulum wäre in diesem Falle zu wenig gewesen, da es sehr dick war und sicherlich wieder verheilt wäre. Deshalb exzidierte ich ein keilförmiges Stück und 14 Tage später hatte der Knabe den fehlenden Laut erlernt.

Es ist mir demnach noch nie ein Fall von Hörstummheit mit Ankyloglossum vorgekommen und in Anbetracht der beiden eben beschriebenen

Digitized by Google
Original from UNIVERSITY OF CALIFORNIA
Generated on 2019-10-24 12:33 GMT / http://hdl.handle.net/2027/uc1.b3252758
Public Domain in the United States, Google-digitized / http://www.hathitrust.org/access_use#pd-us-google

Sprachstörungen, die trotz angewachsener Zunge nur geringgradig waren, glaube ich, daß diesem Befunde allein eine Rolle in der Pathologie der Stummheit überhaupt nicht zuzuschreiben ist.

Unter Wolfsrachen (Uranoschisma) verstehen wir bekanntlich verschiedene Zustände. Es gibt ein Uranoschisma unilaterale dextrum oder sinistrum und ein Uranoschisma bilaterale. Der Oberkiefer entwickelt nämlich durch Zusammenwachsen des Zwischenkiefers mit den beiden Oberkieferhälften, da im embryonalen Leben der vom Stirnfortsatze herunterkommende Zwischenkiefer isoliert in der Mittellinie liegt, während die vom ersten Kiemenbogen stammenden Oberkieferteile von beiden Seiten her gegen die Mitte wachsen. Vereinigt sich nur einer der beiden Oberkieferteile mit dem Zwischenkiefer, so bleibt auf der anderen Seite ein Spalt; dieser heißt Uranoschisma unilaterale. Wächst keiner der beiden mit dem Zwischenkiefer zusammen, so entsteht das Uranoschisma bilaterale. Besteht nur hinten ein Defekt, indem die vorderen Teile sich vereinigt haben, so nennt man das ein Uranocoloboma anticum; der umgekehrte Zustand heißt Uranocoloboma posticum.

Daß bei einem solchen Gebrechen die Bildung einer artikulierten Sprache sehr erschwert ist, liegt auf der Hand. Sie wird daher entweder gar nicht oder, was das häufigere ist, nur sehr unvollkommen gebildet. Die Deckung des Defektes durch einen operativen Eingriff oder durch einen Obturator wird es ermöglichen, daß unter einer sprachärztlichen Therapie eine allen Anforderungen entsprechende Artikulation erzeugt werde.

Unter Umständen kann der Wolfsrachen nur eine Teilerscheinung einer allgemeinen Minderwertigkeit des Individuums sein und wir können dann auch eine sensorische Komponente der Stummheit finden.

Andere schwere Mißbildungen in den Sprachorganen werden ein oder das andere Mal als Grund für Hörstummheit vorkommen.

Nun zu den adenoiden Vegetationen. Diese sind Hypertrophien der Rachenmandel und verlegen je nach ihrer Größe die Choanen mehr oder weniger. Das ergibt eine Behinderung der Nasenatmung, die wieder verschiedene Grade erreichen kann. Ist der Luftweg durch die Nase auf diese Weise stark verlegt, so ist das betreffende Individuum auf die Mundatmung angewiesen. Es wird bei Tag und Nacht den Mund offen halten und wird des Nachts schnarchen.

Hermann Gutzmann schreibt nun, wie erwähnt, diesen Wucherungen große Bedeutung für das Entstehen der Hörstummheit bei. Er meint, es entwickle sich bei der großen Nähe zwischen Rachendach und Gehirn eine Art Stauung, welche die Übertragung des akustischen Reizes auf das Sprachzentrum verhindert. Nach dieser Meinung würde durch die adenoiden Vegetationen eine sensorische Hörstummheit entstehen, worunter wir alle Schäden der Sprachbahn bis zum motorischen Gebiet exklusive verstehen.

Generated on 2019-10-24 12:33 GMT / http://hdl.handle.net/2027/uc1.b3252758
Public Domain in the United States, Google-digitized / http://www.hathitrust.org/access_use#pd-us-google
Digitized by Google
Original from UNIVERSITY OF CALIFORNIA

Der Gutzmannschen Ansicht stehen die Coëns, Liebmanns und anderer gegenüber. Auch ich habe nur einen Grenzfall von Hörstummheit und Stammeln gesehen, bei dem die Entfernung der hypertrophischen Rachenmandel die Ausbildung der Sprache begünstigte. Sie werden die betreffende Patientin noch kennen lernen.

Ich glaube, daß es Fälle von Hörstummheit gibt, bei denen sich die Sprache durch hochgradige Behinderung der nasalen Atmung nicht normal entwickelt, und möchte das eben erwähnte Kind in diese Gruppe rechnen. Die Entfernung der hypertrophischen Rachenmandel empfehle ich daher vom Standpunkte des Spracharztes nur bei deutlicher Erschwerung der Respiration und dann, wenn von seiten des Ohres Erscheinungen von Schwerhörigkeit bestehen, welche dieselbe indizieren.

Es gibt auch Krampfzustände im Gebiete der motorischen Sprachwerkzeuge, welche die Sprache unmöglich machen; hierher gehört vor allem die Chorea, und zwar besonders die postencephalitische. Wir zählen jedoch derartige Erkrankungen nicht zur Hörstummheit, sondern bezeichnen sie nach dem Grundübel.

Wir beschließen die motorische Gruppe mit der Besprechung derjenigen Patienten, welche keine anatomischen Ursachen für die Hörstummheit zeigen und bei denen der Sprachdefekt nur durch Ungeschicklichkeit der Sprachwerkzeuge oder durch Mangel an Willen zum Sprechen bedingt ist. Eine Hauptforderung ist dabei, daß sie unsere Sprache soweit verstehen, als es ihrem Alter angemessen ist.

Was die Zahl dieser Fälle anbelangt, so bin ich zur Überzeugung gekommen, daß sie nicht so groß ist, als allgemein angenommen wird. Wir finden nur zu häufig auch mehr oder minder starke Lücken im Sprachverständnis, so daß wir genötigt sind, öfter die Diagnose auf sensorische als auf motorische Hörstummheit zu stellen. Man kann, wie dies Liebmann tut, auch eine dritte Gruppe bilden, welche die Kinder umfaßt, die bei nicht ganz intaktem Sprachverständnis ungeschickte Sprachwerkzeuge haben. Liebmann nennt sie motorisch-sensorisch. Diese Gruppe ist unter den Hörstummen nach dem eben Gesagten reichlich vertreten.

Ich will Ihnen nun die Krankengeschichte eines exquisit motorischen Falles berichten. Im März d. J. kam ein fünfjähriger Knabe in das Ambulatorium, der nichts sprach. Er stammte von gesunden Eltern und ist ihr einziges Kind. In der Familie war angeblich nie ein Sprachfehler. Das Kind hat keine schwere Krankheit mitgemacht. Es lernte erst mit $1^1/_2$ Jahren gehen und spricht fast nichts. Die Mutter gibt an, daß es sonst sehr klug sei und alles verstehe. Kein Schnarchen.

Digitized by Google
Original from UNIVERSITY OF CALIFORNIA
Generated on 2019-10-24 12:33 GMT / http://hdl.handle.net/2027/uc1.b3252758
Public Domain in the United States, Google-digitized / http://www.hathitrust.org/access_use#pd-us-google

Die somatische Untersuchung ist vollkommen negativ. Das Kind ist seinem Alter entsprechend groß, geht sicher, atmet mit geschlossenem Munde und steht ruhig vor uns. Auf Geheiß der Mutter verbeugt es sich, reicht mir die Hand und befolgt alle Aufforderungen prompt. Die Frage „Wo ist der Schlüssel zu dem weißen Kasten?“ wird, wie im Protokoll verzeichnet ist, damit beantwortet, daß es auf das Schlüsselloch zeigt, in dem er steckte. Wenn man dem Kinde einen Laut vorspricht, so bemüht es sich sichtlich, ihn nachzuahmen, doch gelingt es ihm nur sehr selten. Die Vokale werden alle als „A“ hervorgebracht und von Konsonanten bringt er nur das B zustande. In Anbetracht des guten Sprachverständnisses und des deutlichen Willens zum Sprechen wurde die Diagnose auf motorische Hörstummheit gestellt. Die Therapie ist ähnlich wie bei Taubstummen, nur noch etwas schwieriger. Ich mußte jeden Laut künstlich bilden, indem ich die Artikulationswerkzeuge in die richtige Stellung brachte und das Kind die entsprechende Tätigkeit der Luft fühlen ließ. Nachdem im Verlaufe von 3 Monaten alle Laute halbwegs sicher gebildet wurden, begann ich mit einfachen Lautverbindungen und den übrigen Artikulationsübungen. Nach sechsmonatlicher Behandlung war das Kind so weit, um Worte zu sprechen, und begann sich auch schon mit Sätzen zu versuchen. In diesem Stadium entließ ich das Kind aus der Behandlung, da mit Sicherheit anzunehmen ist, daß sich jetzt keine Schwierigkeiten mehr für eine spontane Weiterentwicklung finden werden.

Einen zweiten zentral-motorischen Typus stelle ich Ihnen jetzt in diesem Knaben vor. Derselbe ist 4 Jahre alt, war immer gesund, fing mit $1^1/_4$ Jahren zu gehen an und sprach bis vor kurzem nichts. Er versteht, was man zu ihm sagt. Die Familienanamnese ist belanglos.

Sie sehen ein kräftiges Kind vor sich, das mit seinem ganzen Gehaben einen trägen Eindruck hervorruft. Es sitzt ruhig vor Ihnen, hält die Hände im Schoß und sieht Sie an. Wenn Sie es auffordern, Ihnen die Hand zu reichen, so tut es das. Auch Ihre Uhr nimmt es aus der Tasche, wenn Sie das verlangen. Es ist also ein genügendes Sprachverständnis vorhanden. Fordern Sie hingegen den Pat. auf, ein Bild zu bezeichnen oder Ihnen etwas nachzusprechen, so werden Sie nicht immer ein Resultat erreichen. Vor 5 Wochen, als er zum ersten Mal bei uns erschien, war er überhaupt stumm. In Hinsicht auf das gute Sprachverständnis war die Diagnose auf motorische Hörstummheit zu stellen. Das träge Wesen des Knaben und der Umstand, daß er auch auf Geheiß keinerlei Anstrengungen machte, nun zu sprechen, ließen mich den Grund der Sprachlosigkeit in einem Willensdefekt suchen. Dieser letzte Teil der Diagnose ist von großer Bedeutung. Würden Sie einen solchen Fall als bloße motorische Ungeschicklichkeit deuten und mit systematischen Lautübungen beginnen, so würden Sie am ehesten Schaden stiften. Vergessen Sie nicht daran, daß das Erlernen der Sprache sowohl in sensorischer als auch in motorischer

Digitized by Google
Original from UNIVERSITY OF CALIFORNIA
Generated on 2019-10-24 12:33 GMT / http://hdl.handle.net/2027/uc1.b3252758
Public Domain in the United States, Google-digitized / http://www.hathitrust.org/access_use#pd-us-google

Beziehung eine große Leistung für ein Kind bedeutet und daß nur der angeborene Wille zum Sprechen es erklärlich macht, daß sich normale Kinder dieser Arbeit unterziehen. Fehlt jedoch die Intention, so wird man durch Zwang nichts erreichen können. Die systematischen Lautübungen aber bedeuten ein Training, einen Zwang und würden bei unserem Falle nur zur Folge haben, statt mangelnden Willen des Kindes Widerwillen zu erzeugen. Sie müssen ihm vielmehr mit Bildern kommen, die das Kind interessieren, und zu jedem Bilde klar und deutlich den Namen sprechen. Jedes dieser Bilder soll ihm einzeln gezeigt werden, damit seine Aufmerksamkeit nicht zu sehr von dem Worte, welches Sie dazu sagen, abgelenkt wird. Auf diese Weise werden Sie den Pat. manchmal in überraschend kurzer Zeit zum Sprechen bringen. Unser Knabe ist mit der einfachen Behandlungsart heute, also 5 Wochen nach Eintritt in das Ambulatorium, so weit, daß er vieles nachspricht; seine Spontansprache ist noch sehr mangelhaft; nur ab und zu bringt er ein Wort hervor. An seiner deutlichen Artikulation erkennen Sie, daß unsere Diagnose richtig war; es handelte sich nicht um motorische Ungeschicklichkeit. Es wird gut sein, in kurzer Zeit von den Bildern zu Bilderbüchern mit Geschichten überzugehen. Aber Sie dürfen bei Hörstummen überhaupt nicht die gangbaren Bilderbücher verwenden, welche nebst komplizierten Szenen auch sehr schwere Sätze enthalten. Sie müssen sich vielmehr zu diesem Zwecke eigene Bücher anfertigen, indem Sie sich Geschichten in Bilderbogen kaufen; Sie schneiden die Bilder einzeln aus und picken sie in ein Schreibheft und sagen zu jedem einen einfachen Satz, der wirklich der Szene entspricht. Derartige Bücher können Sie auch bei Taubstummen gut verwenden, und wenn diese schon lesen können, werden Sie den Satz in einfacher Form neben das betreffende Bild schreiben. Der Pat. wird das Sprechen allmählich lieb gewinnen, wenn er erkennt, daß Sie ihm so vieles, was ihn im Bilde interessiert, mit Namen nennen. Dazu ist es aber notwendig, daß Sie nicht komplizierte Sätze mit schwer verständlichen Worten gebrauchen, welche dem Kind Schwierigkeiten bereiten. Sie müssen vielmehr immer so vorgehen, daß Sie fast jedes Wort, welches Sie sprechen, auf dem Bilde zeigen können. Nur so entsprechen Sie der Absicht, dem Kinde die Sprache dadurch zu entlocken, daß jedes Wort mit einer Freude, nämlich einem Gegenstande auf dem Bilde, verknüpft ist.

7. Vorlesung (Motorisch-sensorische Fälle; Kretinismus).

Die heutige Vorlesung soll sich mit den Mischformen befassen, welche motorische und sensorische Gründe für die Hörstummheit aufweisen.

Es betrifft dies hauptsächlich Kinder, die sich durch große Unruhe auszeichnen und bei denen es nur schwer möglich ist, sie einen Augenblick zu fesseln. In solchen Momenten kann es uns dann gelingen, ein oder das andere Wort aus dem Pat. herauszubekommen, sei es, daß er uns nachspricht oder

Digitized by Google
Original from UNIVERSITY OF CALIFORNIA
Generated on 2019-10-24 12:33 GMT / http://hdl.handle.net/2027/uc1.b3252758
Public Domain in the United States, Google-digitized / http://www.hathitrust.org/access_use#pd-us-google

sei es, daß er sogar einen Gegenstand spontan bezeichnet. Gehen wir aber genauer auf sein Sprachverständnis und auf seine Sprachkenntnisse ein, was in der Regel nur bei mehreren Sitzungen möglich sein wird, so sehen wir, daß er nur sehr wenig versteht und sein Wortschatz sehr gering ist.

Das auffallendste Merkmal ist oben die erwähnte motorische Unruhe. Diese Kinder laufen im Zimmer auf und ab, schreien und weinen, dann beginnen sie wieder zu lachen und bleiben für einen Augenblick stehen. Nicht selten kommt es vor, daß sie sich selbst oder andere heftig schlagen. Sie machen fast einen geisteskranken Eindruck, bis sich plötzlich die Unruhe legt und das Kind zutraulich wird, sich mit den Bildern spielt und ein oder das andere Wort spontan oder aufgefordert mehr oder weniger deutlich hervorbringt. Die Ruhelosigkeit ruft manchmal den Eindruck einer Manie hervor und ähnelt ein andermal wieder der Idiotie. Sie werden später Gelegenheit haben, eine Pat. zu sehen, die sich äußerlich fast genau so benimmt wie die Kinder dieser Gruppe, welche aber auf den ersten Blick erkennen läßt, daß hier eine allgemeine geistige Schwäche, ein leichter Grad von Idiotie neben der Sprachstörung vorliegt. Das am ehesten verläßliche Moment, welches für oder gegen Idiotie spricht, ist, wie ich glaube, der Gesichtsausdruck. Wenn Sie klare Kinderaugen zu sehen bekommen, so werden Sie sich nicht entschließen können, Blödsinn zu diagnostizieren; ein starrer, glotzender Blick wird Sie eher zu dieser Diagnose verleiten. Doch gilt das nur für die Regel der Fälle; es können Ihnen auch reine Sprachstörungen unterkommen, bei denen vielleicht durch die lange Dauer dieses Zustandes der Blick des Kindes einen leeren Ausdruck angenommen hat. Jedenfalls darf man sich auf den Gesichtsausdruck allein nicht verlassen, man kann ihn aber immer als unterstützendes Moment heranziehen.

Ich bitte Sie, das alles bei dem Knaben zu berücksichtigen, welchen ich Ihnen heute vorführe. Sie sehen ein $4^1/_2$jähriges Kind, welches für sein Alter entschieden zu klein ist. Er zerrt seine Mutter an der Hand, weil er sich frei machen will. Kaum ist ihm das gelungen, so hüpft und läuft er im Zimmer umher, bleibt da und dort stehen, grinst eine Person oder eine Sache an und läuft dann wieder weiter. Er steigt plötzlich auf einen Sessel, um sofort wieder herunterzuhüpfen, kriecht dann unter den Tisch, und so werden Sie, je länger Sie ihn beobachten, um so mehr Absonderliches an seinem Treiben sehen.

Die Mutter erzählt Folgendes: Beide Eltern des Knaben sind gesund. In der Familie war nie ein Sprachfehler oder ein Nervenleiden vorhanden. Er hat drei Geschwister im Alter von 12, 9 und 2 Jahren. Diese sprechen alle und sind vollkommen normal. Im fünften Monat der Schwangerschaft bei unserem Pat. erkrankte die Mutter an einer Nephritis und hatte wiederholt bis zur Geburt eklamptische Anfälle. Die Geburt war jedoch rechtzeitig und nicht schwer. Das Kind wurde, da man der Mutter das Stillen verbot, mit

Digitized by Google
Original from UNIVERSITY OF CALIFORNIA
Generated on 2019-10-24 12:33 GMT / http://hdl.handle.net/2027/uc1.b3252758
Public Domain in the United States, Google-digitized / http://www.hathitrust.org/access_use#pd-us-google

Kuhmilch ernährt. Es setzte sich bis zu seinem dritten Lebensjahr nicht auf und konnte um so weniger stehen oder gehen. Das Kind hörte sichtlich, sprach aber erst am Ende des zweiten Lebensjahres. Seine Sprache war jedoch sehr armselig. Ab und zu sagte er etwas nach und selten einmal bezeichnete er etwas spontan. Am Ende des dritten Lebensjahres bemerkte die Mutter deutliche Zeichen von Sprachverständnis und sie sagt, daß er zu Hause alles verstehe. Zur selben Zeit begann er zu gehen, aber er konnte nur wenige Schritte machen und war dabei sehr unsicher. Allmählich besserte sich das, doch war er im allgemeinen sehr schwach und mager. Im Februar d. J. erkrankte er an Diphtherie; nach seiner Genesung war er derart heruntergekommen, daß er neuerdings nicht einmal sitzen konnte. Durch Steinsalzbäder, Essigwaschungen und längeren Landaufenthalt brachte ihn die Mutter in die Höhe. Er fing nicht nur zu gehen an, sondern er geht jetzt, wie Sie sehen, sehr sicher und ist sehr andauernd. Schon in seinem zweiten Lebensjahr, also zu einer Zeit, in der er sich kaum bewegen konnte, zeigte er große Unruhe. Er weinte und lachte in rascher Abwechslung und fuchtelte mit den Händen in der Luft herum. Dieser Zustand blieb bis heute bestehen, nur daß er infolge seiner größeren Beweglichkeit um so deutlicher zur Geltung kommt. Manchmal soll er zu Hause seinen Teller mit Speisen auf die Erde werfen. Wenn er so unruhig ist, kann man bei ihm nichts erreichen; zu Zeiten der Ruhe aber befolgt er alles, was man von ihm verlangt. Er bringt, was man ihm aufträgt, und ist dabei geschickt.

Die somatische Untersuchung ergibt nicht viel Positives. Das Kind ist, wie erwähnt, kleiner, als es sein sollte. Bei Inspektion des Rachens sieht man, daß beide Tonsillen mäßig vergrößert sind. Die Nasenatmung ist vollkommen frei und die Gesichtsbildung erweckt auch keinen Verdacht auf adenoide Vegetationen.

Sie werden nun sehen, wie ich den Knaben allmählich an mich heranziehe. Ich nehme meine großen Bilder und sehe mir sie an, ohne auf ihn zu achten, wobei ich deutliche Zeichen des Staunens erkennen lasse. Er stellt allmählich seine ruhelosen Wanderungen ein und nähert sich mir immer mehr. Endlich steht er knapp neben mir und sieht sich das Bild mit mir an. Ich wechsle nun die Bilder rasch hintereinander und so bringe ich es zustande, ihn durch längere Zeit zu fesseln. Dann ergreife ich seine Hand, zeige auf die vor mir liegende Zeichnung und sage den Namen dazu. Und so gelingt es mir schon in einigen Sitzungen, ihm selbst Worte zu entlocken, die allerdings unklar hervorgebracht werden. Er beherrscht nur die Vokale und die Konsonanten b, p, d, t, f, m, n und l. Wenn man sich so längere Zeit mit ihm abgegeben hat, sagt er auch ein spontanes Wort, das sich auf einen Gegenstand im Zimmer oder auf eine Handlung bezieht.

Generated on 2019-10-24 12:33 GMT / http://hdl.handle.net/2027/uc1.b3252758
Public Domain in the United States, Google-digitized / http://www.hathitrust.org/access_use#pd-us-google
Digitized by Google
Original from UNIVERSITY OF CALIFORNIA

Charakteristisch für unseren Pat. ist demnach seine zeitweilig hochgradige Unruhe respektive Unaufmerksamkeit und sein mangelnder Wille zum Sprechen. Denn selbst wenn er schon seine Unruhe überwunden und Interesse für die Bilder aufgebracht hat, spricht er noch immer so lange nichts, bis er Lust dazu hat. Das bedeutet aber ein Gemisch von motorischen (mangelnder Wille) und sensorischen (mangelnde Aufmerksamkeit) Komponenten.

Die Therapie ist mit Schwierigkeiten verbunden. Sie besteht vorerst in immerwährender täglicher Wiederholung der Szene, welche Sie früher gesehen haben. Wir müssen nämlich den Knaben an uns heranlocken und ihm auf dem Umweg über die optische Sphäre (Zeigen von Bildern) zu Sprechimpulsen bewegen. Allmählich wird das Sprechen auf diese Weise enge mit dem Sehen anziehender Dinge verknüpft und tritt dann auf, wenn den Knaben etwas interessiert — das aber ist für Kinder physiologisch.

Sie dürfen jedoch auch die Nervosität des Pat. nicht übersehen und dieselbe zweckentsprechend behandeln. Ich würde in diesem Falle eine leichte Kaltwasserkur und eventuell Brom in mäßigen Dosen ($^1/_4$—$^1/_2$ *g* pro die) empfehlen.

Ich kann mich an Fälle erinnern, welche die Sprache halbwegs gut verstanden, ohne aber zu sprechen. Diese Kinder, drei an der Zahl, wiesen eine eigentümliche Gesichtsbildung auf, die man mongoloid nennt. Bei dieser ist die Nase an der Wurzel breit und flach und es zieht eine Hautfalte von oben nach unten über den inneren Augenwinkel. Diese Pat. sind meist klein und haben oft eine eigentümlich trockene Haut. Die Mongoloide sind sehr oft Idioten, das heißt ihre geistige Sphäre ist auf einem fast tierisch niedrigen Niveau und in mancher Beziehung weisen sie nicht einmal die Zweckmäßigkeit in ihrem Wesen auf, die wir bei gesunden Haustieren finden. Über die Beziehungen der Idiotie zur Stummheit werden Sie später informiert werden. Die jetzt erwähnten Pat. waren aber keine Idioten, sondern sie waren hörstumm und wiesen nur einen Grad geistiger Minderwertigkeit auf, wie wir ihn auch sonst häufig bei Hörstummen sehen. Bei zweien dieser Kinder wurde eine Übungstherapie, wie sie oben geschildert wurde, eingeleitet. An dem dritten Pat. fühlte man deutlich eine Hypoplasie der Schilddrüse und er wurde daher nur mit Schilddrüsentabletten behandelt; er steht noch heute unter meiner Kontrolle und hat seither, das ist im Verlaufe zweier Monate, zu sprechen begonnen, wenn auch seine Sprache noch sehr arm ist.

Dieser letzte Fall führt uns in das Gebiet der Organotherapie, soweit dieselbe für die Sprachheilkunde in Betracht kommt. Organotherapie heißt das Überführen tierischer Organe oder deren integrierender Bestandteile zu Heilzwecken in den Körper von Pat. und wird dann angewendet, wenn man Grund zu der Annahme hat, daß eines seiner wichtigen Organe nicht oder ungenügend funktioniert. Diese Therapie kann durch Transplantation, durch Injektion oder durch Verfütterung stattfinden.

Generated on 2019-10-24 12:33 GMT / http://hdl.handle.net/2027/uc1.b3252758
Public Domain in the United States, Google-digitized / http://www.hathitrust.org/access_use#pd-us-google
Digitized by Google
Original from UNIVERSITY OF CALIFORNIA

Wichtig für die Sprachheilkunde ist von diesem Gesichtspunkte aus die Schilddrüse. Es kommen vornehmlich zwei Krankheitsbilder in Betracht, nämlich der endemische und der sporadische Kretinismus. Der endemische zeichnet sich dadurch aus, daß er in einzelnen Gegenden gehäuft auftritt; in diesen Gegenden ist dann immer auch der Kropf sehr verbreitet, doch sind keineswegs alle Kropfträger dortselbst Kretins. Der sporadische Kretinismus oder, wie er auch genannt wird, die Idiotie mit Myxödem, wird verschieden gedeutet. Er ist äußerlich vor allem dadurch charakterisiert, daß diese Kinder eine eigentümliche Beschaffenheit der Haut aufweisen. Sie ist trocken und fühlt sich ödematös an; an einzelnen Körperteilen bilden sich starke Wülste; das Unterhautzellgewebe ist außerordentlich zellreich und enthält viel Schleim. Meistens bleiben die sporadischen Kretins im Wachstum zurück, weisen aber außer lange offenstehenden Fontanellen keine abnorme Schädelbildung auf. Die Nähte verwachsen nicht. Die frühzeitige Synostose der Schädelbasisknochen, wie sie nach Ewald bei den anderen Kretins eintritt, ist hier nicht zu konstatieren. Die Zunge ist sehr dick und findet oft im Munde nur schwer Platz. Nach zahlreichen Beobachtungen fehlt bei dem infantilen Myxödem in einem überwiegend großen Prozentsatz die Schilddrüse. Nach Ewald unterscheidet sich der sporadische Kretinismus von der Idiotie dadurch, daß bei jener keine körperlichen Veränderungen bestehen. Die myxödematösen Kinder sind in der Regel stumm. Das eben Angeführte ist der bekannten Ewaldschen Arbeit entnommen. v. Wagner hingegen vertritt einen ganz anderen Standpunkt.

Nach der Ansicht dieses Autors, heute wohl des besten Kenners des endemischen Kretinismus, beständen zwischen diesem und dem infantilen Myxödem nicht die Unterschiede, welche Ewald aufgestellt hat. Denn, wie auch Langhans behauptet, ist die vorzeitige Verknöcherung der Knorpelfugen noch in keinem Falle von Kretinismus nachgewiesen worden. Langhaus rechnet die beschriebenen einschlägigen Befunde vielmehr zur Chondrodystrophie. v. Wagner vertritt den Standpunkt, daß auch diese letzte Scheidung willkürlich sei, und glaubt auch die Chondrodystrophie mit den beiden Formen des Kretinismus ätiologisch vereinigen zu müssen. Daß die prämature Verknöcherung nicht eintritt, hat Hofmeister röntgenologisch nachgewiesen. Ein anderes Unterscheidungsmerkmal zwischen endemischem und sporadischem Kretinismus, das Ewald aufstellt, nämlich daß jenem das Myxödem fehle, bestreitet v. Wagner auf Grund seiner Erfahrung. Es kommen vielmehr unter den endemischen Kretins reichlich Fälle von Myxödem vor und dieses ist sogar oft ganz enorm entwickelt. Ewald sagt ferner, daß sporadische Kretins nie älter als 30 Jahre werden, während endemische oft ein viel höheres Alter erreichen. Diese scheinbar prinzipielle Differenz erklärt v. Wagner damit, daß die sporadischen Myxödeme einen höhergradigen Ausfall der Schilddrüsen aufweisen als die endemischen.

Digitized by Google
Original from UNIVERSITY OF CALIFORNIA
Generated on 2019-10-24 12:33 GMT / http://hdl.handle.net/2027/uc1.b3252758
Public Domain in the United States, Google-digitized / http://www.hathitrust.org/access_use#pd-us-google

Was nun die Sprache und das Gehör betrifft, so weist v. Wagner mit Recht darauf hin, daß diesbezügliche Studien nur in sehr geringer Zahl und in sehr mangelhafter Gründlichkeit vorliegen. Das Ausbleiben der Sprache führt er auf das mangelnde oder fehlende Gehör zurück und dieses wieder glaubt er nach Habermann auf eine im Mittelohr und in der Tube sitzende spezifisch myxödematöse Veränderung der Schleimhaut beziehen zu können. Andrerseits gibt v. Wagner die Möglichkeit zu, daß das knöcherne Labyrinth in seiner Entwicklung geschädigt ist.

Sie müssen vor allem zwischen den Fällen unterscheiden, welche nur schwerhörig sind, und denen, welche nichts hören. Die Schwerhörigkeit kann wohl durch Veränderungen in der Tuben-Mittelohrschleimhaut entstehen; die Mißbildungen des knöchernen Labyrinths dürften für diese Gruppe jedoch nicht herangezogen werden können, da sie wohl totale Taubheit oder zumindest Taubheit in praktischem Sinne bedingen würde.

Die Kretins, welche nicht hören, bedürfen einer eingehenden Besprechung. Für diese kommen myxödematöse Veränderungen der Schleimhaut nicht in Betracht. Denn ein derartiger Zustand kann nur einen Tubenmittelohrkatarrh erzeugen und dieser führt nie zur Taubheit. Es könnten schwere Mißbildungen vorliegen, sei es im Sinne der mangelhaften knöchernen Labyrinthbildung nach Habermann-v. Wagner oder seien es kongenitale Mißbildungen, wie diese andere Taubstumme aufweisen.

Es liegt jedoch auf der Hand, daß diese Zustände nicht rückbildungsfähig sind, da ja bei jeder schwereren Schädigung der knöchernen Hülle des Labyrinths dessen häutiger Inhalt, der funktionelle Teil, dauernd vernichtet wird. Handelt es sich aber um Verbildungen im Mittelohr, so wird, wenn sie leicht sind, daraus bloß eine leichte Schwerhörigkeit resultieren, während schwere Schädigungen (Fixation des Steigbügels, Defekte im Promontorium etc.) bleibende Taubheit herbeiführen werden.

Nun habe ich aber ein Kind gesehen, das schwer myxödematös war, nichts hörte und nichts sprach und das auf Schilddrüsentherapie hin zu hören und zu sprechen begann. Wir können uns diesen Vorgang nur so erklären, daß neben den anderen geistigen Funktionen auch die zum Hören nötige Gehirnarbeit fehlte. Wie Sie an anderer Stelle noch ausführlich erfahren werden, gibt es Kinder, die, ohne kretinisch zu sein und ohne Erkrankung der Schilddrüse, nicht hören, obwohl ihr schalleitender und ihr schallempfindender Apparat intakt ist. Sie haben einen Defekt in jenem Teil des Gehirns, den ich als „schallerfassenden“ Apparat bezeichnen möchte; sie sind nämlich, wenn ein Schall auf sie einwirkt, nicht imstande, den Schluß zu ziehen, daß diesem Reizzustand des Nervus acusticus und seines Zentrums ein Reiz in der Außenwelt adäquat sein muß. Erst der Nervenreiz plus dieser Gedankenarbeit ist, wie ich bei jeder Gelegenheit erwähne, Hören im praktischen Sinne.

Digitized by Google
Original from UNIVERSITY OF CALIFORNIA
Generated on 2019-10-24 12:33 GMT / http://hdl.handle.net/2027/uc1.b3252758
Public Domain in the United States, Google-digitized / http://www.hathitrust.org/access_use#pd-us-google

Wenn wir also, wie einwandfrei bewiesen ist, schon geistig gut entwickelte Kinder kennen, die nicht hören, obwohl sie nicht körperlich, sondern nur seelisch taub sind, so werden wir es um so eher verstehen können, daß ein kretinisches Kind auch an einem derartigen Zustand akustischer Reaktionslosigkeit leiden kann. Damit wird dann auch erklärlich, daß eine derartige „Taubstummheit", wie sie fälschlich benannt wird, auf einmal ins Gegenteil umschlägt.

Ich bin überzeugt, daß viele Besserungen von derartiger „Taubheit" oder hochgradiger Schwerhörigkeit nur einer Änderung im Geistesleben des Pat. zuzuschreiben sind.

Diese Frage wird aber nur durch zahlreiche Untersuchungen zu lösen sein.

Daß die Sprache bei Kretinen nicht aufzutreten pflegt, kann dreierlei Gründe haben. Erstens kann eine Unlust zum Sprechen vorliegen, wie ja diese Kinder überhaupt motorisch sehr träge sind. Zweitens kann wirkliche Taubheit vorliegen, so daß wir eine Kombination von Kretinismus mit Taubstummheit vor uns haben und drittens kann akustische Reaktionslosigkeit bestehen, die, wie Sie auf Grund unserer ersten Vorlesung leicht begreifen, auch die Entwicklung der Sprache unmöglich macht.

Jedenfalls haben wir allen Grund, bei Kretinismus, sei es endemischen oder sporadischen und auch bei Mongoloismus mit Myxödem die Schilddrüsentherapie einzuleiten.

Die heute gebräuchliche Art dieser Therapie ist die Verabreichung von Tabletten, die à 0·1 und 0·3 *g* in den Handel kommen. Am verläßlichsten sind die englischen Präparate. Es ist sehr auf den Allgemeinenzustand des Pat. zu achten, da manche Kinder unter dieser Behandlung abmagern und eventuell sogar Zeichen von Hyperthyreoidismus, besonders Herzklopfen, aufweisen. Die Dosierung wird sich weniger nach dem Alter des Pat. als eben nach seiner Empfindlichkeit für das Präparat richten, doch ist jedenfalls mit ganz kleinen Gaben (0·1—0·2 pro die) zu beginnen. Durch eine gleichzeitige leichte Arsenkur können sie eventuell die schädigende Wirkung der Schilddrüsentabletten aufheben.

Die Dauer der Therapie richtet sich nach dem Erfolge. Sie werden nur in den seltensten Fällen genötigt sein, direkt sprachärztlich einzugreifen und werden meist mit der Organotherapie zum Ziele kommen. Wo das nicht der Fall ist, gibt, wenn sicherer Kretinismus vorliegt, auch die Übungstherapie eine ungünstige Prognose.

8. Vorlesung.

Meine Herren! Der Pat., den ich Ihnen heute zeige, verdient Ihr Interesse in ganz besonderem Maße. Denn abgesehen von dem Resultate, welches die Untersuchung zeitigen wird, ist dieser Pat. schon deshalb be-

Digitized by Google
Original from UNIVERSITY OF CALIFORNIA
Generated on 2019-10-24 12:33 GMT / http://hdl.handle.net/2027/uc1.b3252758
Public Domain in the United States, Google-digitized / http://www.hathitrust.org/access_use#pd-us-google

merkenswert, weil bis jetzt nur sehr vereinzelte derartige Befunde in der Weltliteratur verzeichnet sind.

Die Anamnese ergibt Folgendes: Der 13jährige Knabe kam rechtzeitig zur Welt, erhielt durch 6 Monate Brustnahrung und hat 5 ältere, gesunde Geschwister. In der Familie kamen angeblich nie Sprachfehler vor. In seinem ersten Lebensjahre hatte er eine schwere Krankheit, in deren Verlauf er rechts erblindete. Die Schilderung der damaligen Erkrankung durch die Mutter machte es zweifellos, daß es sich um Meningitis handelte. Hohes Fieber, Bewußtlosigkeit durch eine Woche, zurückgebogener Kopf und der Umstand, daß gleichzeitig mehrere Kinder im Orte unter denselben Erscheinungen erkrankten, all das spricht für Meningitis. Bis zu dieser Zeit habe sich der Knabe wie ein normales Kind aufgeführt. Mit 10 Monaten machte er die ersten Gehversuche; die Dentition begann rechtzeitig. Ob das Kind vor der Meningitis schon sprach, kann die Mutter nicht angeben. Ich muß wohl nur auf die früheren Vorlesungen verweisen, um Sie daran zu erinnern, daß dieses letzte Moment für uns von großer Wichtigkeit ist. Wäre die Mutter in der Lage, mit Bestimmtheit zu behaupten, daß der Knabe vor der erwähnten Krankheit schon einiges sprach, so könnten wir den jetzigen pathologischen Zustand auf die Meningitis zurückführen. Würden wir hingegen hören, daß das Kind in der fraglichen Epoche stumm war, so könnten wir mit Recht annehmen, daß seine jetzige Verfassung auf einen angeborenen Mangel zurückzuführen ist, sowie wir das bisher bei den meisten Fällen tun konnten.

Folgen wir nun den Angaben der Mutter weiter. Sie erzählt, daß das Kind bis zur Schulzeit kein Wort sprach. Auch auf mündliche Aufforderungen reagierte es nicht, oder besser, es führte sie nicht aus. Denn wenn man mit ihm sprach, sah er den Sprecher an, wußte aber sichtlich nicht, was man von ihm wollte. Ganz anders benahm er sich, wenn man ihn auf den Gegenstand hinwies, den er zum Beispiel bringen sollte; dann kam er dem Wunsche sofort nach und „benahm sich dabei immer sehr geschickt".

Ich möchte Sie besonders darauf aufmerksam machen, daß die Mutter des Kindes eine außergewöhnliche Beobachtungsgabe damit verriet, daß sie genau unterschied zwischen dem Verhalten des Kindes bei mündlichen Aufforderungen und bei Zeigen auf einen Gegenstand. Ich erinnere Sie bei dieser Gelegenheit nochmals daran, daß wir in der Regel das Gegenteil wahrnehmen. Die Umgebung eines stummen Pat. gibt meistens an, dieser verstehe fast alles, was man zu ihm sagt, und vergißt daran, daß oft nur der Hinweis auf den gewünschten Gegenstand, und sei es auch nur mit einem Blick, das aufmerksame Kind aufklärt; wir finden dann oft im Gegensatze dazu eine mehr minder hochgradige Verständnislosigkeit für die Sprache.

Unser Pat. besuchte seit seinem sechsten Lebensjahre die Schule und hat sich nach Angabe der Mutter im Laufe der langen Zeit, die seither ver-

Digitized by Google
Original from UNIVERSITY OF CALIFORNIA
Generated on 2019-10-24 12:33 GMT / http://hdl.handle.net/2027/uc1.b3252758
Public Domain in the United States, Google-digitized / http://www.hathitrust.org/access_use#pd-us-google

flossen ist, insofern gebessert, also er doch hie und da ein Wort spricht. So sage er Mutter und Vater, Hut, Türe und Tisch; wenn er diese Worte hört, so sieht er nach der betreffenden Person oder Sache. In der Schule blieb er 4 Jahre in der ersten Klasse und ist seither in der zweiten. Ich bitte Sie, auf diese Angabe besonders zu achten. Denn sie scheint mir dafür zu sprechen, daß die Lehrer, wenn sie auch die Krankheit des Knaben nicht verstehen, sich doch sagen, daß sie nicht das Bild des Blödsinnes gebe und daß sie, um ihr Gewissen nicht zu belasten, das Kind nicht ohne weiteres nach Hause schicken. Am besten, so gibt die Mutter ferner an, geht es ihm im Leseunterricht, wo er doch wenigstens etwas leiste. Beim Turnen tut er fleißig mit und entspreche vollkommen den Anforderungen.

Wenn wir nun den Pat. betrachten, so fällt uns vor allem auf, wie hilflos er mit dem Hute in der Hand vor uns steht. Er ist ein kräftiger, seinem Alter entsprechend entwickelter Knabe und streckt mir, wenn ich ihm die Hand reiche, seine Rechte entgegen. Sie sehen, daß sein rechter Bulbus klein ist, respektive tief in der Orbita liegt. Eine große, fast die ganze Cornea ersetzende Narbe deutet auf einen überstandenen Entzündungsprozeß. Sie sehen, daß die rechte Pupille unregelmäßig geformt ist und auf Licht nicht reagiert. Das deutet auf Verwachsungen hin. Es ist gut möglich, daß diese Augenaffektion während der Meningitis auftrat, jedenfalls haben wir keinen Grund, eine angeborene Mißbildung anzunehmen. Die Trommelfelle sind normal. In der Nasenhöhle bestehen keine pathologischen Veränderungen. Das ruhige Kind läßt sich auch die Laryngoskopie gefallen und diese ergibt normale Verhältnisse. Auch sonst finden wir am Körper des Pat. nichts Auffallendes.

Ich will Ihnen nun sofort ein Symptom vorführen, welches allein die Diagnose schon fast sichert. Ich sage zu dem Knaben: „Zeig mir die Lampe!“ — Sie hörten, wie der Knabe den Satz, wenn auch ein wenig ungeschickt, wiederholte, ohne aber meiner Aufforderung nachzukommen. Wir sagen ihm nun einen zweiten Satz: „Wo liegt das Bilderbuch?“ — Sie hörten neuerdings das Echo aus seinem Munde. „Wie viel Uhr ist es?“ führt zu demselben Resultat und so könnte ich Ihnen fast alle möglichen Sätze mit dem Echo aus dem Munde des Pat. vorsprechen, ohne daß er das tun würde, was ich von ihm verlange. Übersehen Sie dabei nicht die angestrengte Aufmerksamkeit, mit welcher das Kind mich beobachtet. Wenn ich nun zum Beispiel den Satz „Wo liegt das Bilderbuch?“ wiederhole und nur einen Blick auf das Buch werfe, so werden Sie sehen, wie der Knabe sofort darauf zeigen wird. Das Zutreffen meiner Voraussage erklären wir uns eben mit der oben erwähnten Tatsache, daß derartige Kinder häufig sehr aufmerksam beobachten und in der Lage sind, jede Beobachtung richtig zu deuten und zu verwerten, wenn es sich nicht um etwas Gesprochenes handelt.

Digitized by Google
Original from UNIVERSITY OF CALIFORNIA
Generated on 2019-10-24 12:33 GMT / http://hdl.handle.net/2027/uc1.b3252758
Public Domain in the United States, Google-digitized / http://www.hathitrust.org/access_use#pd-us-google

Stellen wir also fest, was wir bisher an der Sprache konstatiert haben: Nachsprechen möglich, Sprachverständnis fehlend; was die Spontansprache anbelangt, so hörten wir schon von der Mutter, daß das Kind fast nichts spricht. Sie wissen bereits, daß die spontane Sprache aus verschiedenen Gründen fehlen kann. Erstens aus rein motorischen Gründen, wie wir das in der 6. Vorlesung sahen, ferner durch gewisse Hemmungen, wie dies ein mir bekannter Fall beweist, der plötzlich, ohne vorher ein Wort gesprochen zu haben, einen ganzen Satz aussprach. Einen weiteren Grund gibt, wie im Kapitel Taubstummheit auseinandergesetzt wurde, mangelndes Gehör, wodurch das Kind nicht in der Lage war, Worte zu erlernen und daher auch keine reproduzieren kann. Ich glaube, Sie werden mir Recht geben, wenn ich ferner behaupte, auch ein schlechtes Gedächtnis müsse die spontane Sprache beeinflussen. Denn für jedes die Sprache lernende Kind ist auch seine Muttersprache eine fremde Sprache und wie viele unter uns hatten wenigstens zu Beginn des Erlernens zum Beispiel des Französischen Schwierigkeiten in der Konversation, weil sie viele Worte noch nicht kannten, obwohl sie dieselben schon wiederholt gehört hatten. Ein schlechtes Gedächtnis in diesem Umfange ist physiologisch. Wie aber nun, wenn die Schwäche des Merkvermögens diese Grenze übersteigt? Dann ist eben das Erlernen einer fremden Sprache mehr minder unmöglich, wie es denn auch genug Leute „ohne jegliches Sprachentalent“ gibt.

Wir wollen nun unseren Pat. daraufhin prüfen, wie viel Gegenstände er zu benennen vermag. — Ich zeigte ihm, wie Sie sahen, unsere kleinen Bilder, eines nach dem anderen, und er hat nur ein einziges von zwanzig zu benennen gewußt, obwohl alle dem Alltagsleben angehörten. Seine Spontansprache ist also fast gleich Null.

Ich lege nun sechs Bilder nebeneinander und benenne eines, wobei ich dem Knaben durch Zeichen verständlich mache, daß er das betreffende auswählen soll. Sie sehen, er ergreift ein falsches. Es entspricht dies dem oben bereits konstatierten Mangel an Sprachverständnis.

Seine Sprache ist also auf das Nachsprechen beschränkt, die Spontansprache und das Sprachverständnis fehlen.

Interessant ist ferner die Schrift des Pat. Er schreibt auf Diktat alle Buchstaben korrekt; Worte werden nur zuwege gebracht, wenn sie einsilbig sind, doch finden sich auch da orthographische Fehler; mehrsilbige Worte ist der Knabe nur imstande zu schreiben, wenn man jede Silbe einzeln diktiert. Hingegen liest er, ohne zu buchstabieren, Schrift und Druck. Er schreibt auf Kommando jede Ziffer, auch die Zeichen $+$, $-$, $\times$, $:$, kann aber selbst die einfachste Addition nicht ausführen.

Aus der exakten Art, mit der er die gleichen Figuren aufeinander legte, erkennen wir, daß er ein gutes Sehvermögen hat und auch zu fixieren im-

Digitized by Google
Original from UNIVERSITY OF CALIFORNIA
Generated on 2019-10-24 12:33 GMT / http://hdl.handle.net/2027/uc1.b3252758
Public Domain in the United States, Google-digitized / http://www.hathitrust.org/access_use#pd-us-google

stande ist. Dies erwähne ich deshalb, weil manchen Kindern auch diese Fähigkeit abgeht, weshalb sie kleine Gegenstände nicht sehen.

Mit der Prüfung seiner übrigen Fähigkeiten will ich Sie nicht lange aufhalten. Der Knabe steht bereits seit 3 Wochen in meiner Behandlung und ich bin daher über ihn soweit informiert, daß ich Ihnen Auskunft geben kann. Er ist imstande, Farben zu unterscheiden, er erkennt die verschiedensten Formen, er hat ein sehr gutes Tastvermögen. Sein Geruchsinn ist intakt und sein Gehör normal. Die Stimmgabeln werden bis zum Verklingen gehört und der Knabe ist in der Lage, die Schallrichtung soweit anzugeben, als dies ein Normaler vermag.

Es erübrigt noch, zu untersuchen, ob er den Wert der Dinge kennt. Sie sehen, er nimmt ein Zündholz aus der Schachtel und zündet es an, er nimmt ein Geldstück aus der Börse, er versucht, zu welchem Kasten dieser Schlüssel gehört, er bläst in die Trompete und zerschneidet mit der Schere ein Stück Papier; sein „Wortverständnis" ist also sicher nicht grob geschädigt.

Unsere Diagnose lautet also auf eine exquisite Sprachkrankheit, klinisch charakterisiert durch mangelndes Sprachverständnis und geringe Spontansprache.

Wenn wir nun die Ätiologie dieses Übels ergründen wollen, so kommen uns die oben gemachten Äußerungen über das schlechte Gedächtnis zu Hilfe. Wenn wir dieses bei unserem Pat. annehmen, so läßt sich alles daraus erklären. Wir wissen ja, daß Kinder durch Nachahmung dessen sprechen lernen, was ihre Umgebung spricht. Für Kinder mit normal gutem Gedächtnis genügt es, wenn sie die einzelnen Worte hin und wieder hören, und wenn sie bei diesen Gelegenheiten sehen, was mit diesen Worten gemeint ist. Fehlt jedoch das gute Merkvermögen, so wird das gelegentliche Auftauchen eines Ausdruckes nicht hinreichen, damit das Kind ihn festhalte. Es wird vielmehr nötig sein, ihm einen und denselben Gegenstand wiederholt zu benennen und nicht zu viel auf einmal von ihm zu verlangen. Ich habe Sie früher auf die angestrengte Aufmerksamkeit unseres Patienten besonders hingewiesen, weil ich akustische Unachtsamkeit und Oberflächlichkeit als den Grund seines Sprachübels damit ausschließen will. Auch die Mutter gibt an, daß er immer einen sehr achtsamen Eindruck hervorrief. Wäre dies nicht der Fall, so könnten Sie mit Recht behaupten, daß meine Erklärung für die vorliegende Sprachstörung falsch wäre. Und es existiert auch tatsächlich ein von Liebmann beschriebener Fall, der in das Gebiet der Unaufmerksamkeit gehört, und auch Sie werden nächstens Gelegenheit haben, einen derartigen Pat. zu sehen.

Hier aber mußte ich die oben auseinandergesetzte Ätiologie annehmen und die bisherigen Erfahrungen und Resultate an unserem Knaben haben mir Recht gegeben.

Ich habe hier ein zweites Päckchen kleiner Bilder. Es sind diejenigen, welche ich mit dem Pat. durchgeübt habe und die er sich auch immer nach

Digitized by Google
Original from UNIVERSITY OF CALIFORNIA
Generated on 2019-10-24 12:33 GMT / http://hdl.handle.net/2027/uc1.b3252758
Public Domain in the United States, Google-digitized / http://www.hathitrust.org/access_use#pd-us-google

Hause mitnimmt. Es sind gegen 60 Stück und sie alle weiß er zu benennen, wie ich Ihnen jetzt vorführe. Ich bitte Sie, auf die exakte Aussprache zu achten. Der Pat. beherrscht alle Laute mit Ausnahme des r. Es bedeutet dies eine erstaunliche sensorische und motorische Leistung seinerseits, wenn man die großen Schwierigkeiten in Betracht zieht, unter denen dem Kinde das Erfassen des von anderen Gesprochene bisher zugänglich war. Diese Laute hat er schon früher gekannt und nicht erst bei mir gelernt. Er ist auch imstande, alle Bilder, die er mit Namen kennt, nach ihrem Namen aus einer großen Anzahl auszuwählen. Das heißt also, er beherrscht die betreffenden Dinge sprachlich bis zu einem hohen Grade. All das wurde einfach damit erreicht, daß ich ihm jedes dieser Bilder vor die Augen hielt und zwei- bis dreimal den Namen dazu sagte. Daraufhin wiederholte er ihn und übte in gleicher Weise mit seinen Angehörigen zu Hause.

Es wäre nun allerdings traurig, wenn wir ihm alle Ausdrücke auf diese mühevolle Weise beibringen müßten. Das ist aber nicht notwendig. Es handelt sich nur darum, die betreffenden Wege im Gehirn auszufahren, dann geht es immer leichter und schließlich wird es von selbst gehen. Tatsächlich bin ich jetzt schon in der Lage, mit dem Knaben während einer Sitzung zahlreiche Bilder durchzuüben, ohne daß er am Schlusse der Ordination eines der neuen Wörter vergessen hätte. Und das alles wurde in 10 Ordinationen erreicht.

Die weitere Behandlung wird darin bestehen, daß er nach Erreichen eines reichen Wortschatzes in die grammatikalischen Begriffe eingeführt wird. Es geschieht dies an der Hand der Ihnen bekannten Bilderbücher, die zu diesem Zwecke gemacht wurden und wo zu jedem Bilde nur ein einfacher Satz gehört, so daß ihm auch da jedes Wort demonstriert werden kann. Hand in Hand damit werden Diktatübungen vorgenommen und das Rechnen geübt.

Gestatten Sie, daß ich Sie schließlich noch daran erinnere, daß unser Pat. schon mit der Kenntnis aller Ziffern in die Ambulanz kam. Es gibt bekanntlich nur 10 Ziffern und deshalb hat er sie erlernt, auch ohne daß der Lehrer wußte, wieso er sie ihn beibrachte. Zehn Worte zu zehn Zeichen, die immer wieder vorkommen, das war dem Knaben zugänglich.

Die gesamte Therapie dieses Falles wird wohl ein halbes Jahr nicht übersteigen. Dann wird er allerdings erst die Schulfähigkeit eines Sechsjährigen erreicht haben, aber es wird von da ab glatt weiter gehen.

9. Vorlesung (Seelentaubheit).

Ich bin heute in der Lage, Ihnen neuerdings einen Fall vorzustellen, welcher ein ganz besonderes Interesse beansprucht. Es handelt sich um ein zweijähriges Mädchen, das von seiner Mutter in das Ambulatorium der Ohrenklinik gebracht wurde, damit man es auf sein Gehör untersuche.

Digitized by Google
Original from UNIVERSITY OF CALIFORNIA
Generated on 2019-10-24 12:33 GMT / http://hdl.handle.net/2027/uc1.b3252758
Public Domain in the United States, Google-digitized / http://www.hathitrust.org/access_use#pd-us-google

Die Anamnese ergibt, daß das Kind rechtzeitig und leicht geboren wurde, daß es durch sechs Monate Brustnahrung erhielt und sich bis zu dieser Zeit von einem gesunden Säugling nicht unterschied. Später beobachtete die Mutter, daß es viel mit dem Kopfe auf dem Polster wetze und sich nicht aufstellte oder aufsetzte. Die Dentition begann erst mit 14 Monaten. Von schweren Erkrankungen blieb das Kind verschont. Je älter es wurde, desto mehr fiel der Mutter auf, daß es nicht hörte. Man konnte es rufen oder hinter ihm Spektakel machen, es drehte sich nicht um. Wenn eine Drehorgel im Hofe spielt, so macht das auf das Mädchen keinerlei Eindruck. Das alles nebst hundert anderen Beobachtungen, welche die geängstigte Mutter anstellte, brachte sie zur Überzeugung, daß ihr Kind taub sei. Nur ab und zu stiegen der Mutter Zweifel auf, wenn sie sah, daß die Kleine sich plötzlich umdrehte, wenn die Weckuhr läutete oder der Vater ein Lied pfiff, doch der Umstand, daß viel lautere Geräusche ohne Eindruck abliefen, ließ die Mutter glauben, daß es sich nur um ein zufälliges Umwenden handle. An Bildern zeigte das Kind Freude und beschäftigte sich überaus lang mit jedem. Sie spricht keinen Laut. Sonst macht sie keinen dummen Eindruck; sie esse allein und mache sich nicht naß oder schmutzig. Mit anderen Kindern spielt sie nicht. Ihr Gehvermögen hat sich gebessert, sie ist imstande, zu stehen und zu laufen. Ab und zu schnarche sie des Nachts. Kein Aufschrecken.

Die Familienanamnese ist negativ. Kein Sprachfehler und keinerlei Nervenkrankheiten weit und breit. Die Mutter, eine 26jährige Frau, hat nie abortiert. Die Pat. ist das einzige Kind ihrer Eltern.

Sie sehen ein Kind vor sich, das ruhig auf dem Arme seiner Mutter sitzt und Ihnen ins Gesicht sieht. Wenn man ihm die Hand entgegenstreckt, so verbirgt es seinen Kopf bei der Mutter. Es ist anämisch und vielleicht etwas kleiner als es sein sollte. Der Kopf ist ziemlich groß und beide Fontanellen offen. Die Beine sind O-förmig krumm, es besteht eine Andeutung von Hühnerbrust. Das Kind ist also rachitisch. Sonst ist somatisch außer geringen adenoiden Vegetationen, welche ich bei dem braven Kinde ausnahmsweise untersuchen konnte und die etwa das obere Drittel der Choanen bedecken, nichts Abnormes zu finden. Was speziell die Ohren betrifft, so sehen Sie normale Trommelfelle und äußerst lebhaften Kitzelreflex.

Dieses letzte Symptom war der einzige Anhaltspunkt, der mich veranlaßte, die Diagnose auf Hörstummheit zu stellen.

Verschiedenen Kollegen gegenüber, welche sich für die Richtigkeit meiner Diagnose interessierten, war ich damals nicht in der Lage, den Beweis dafür einwandfrei zu erbringen. Ich habe mit allen uns zur Verfügung stehenden Hilfsmitteln auf das Gehör des Kindes einzuwirken gesucht, jedoch umsonst. Laut tönende Trompeten und Pfeifen wurden nicht beachtet. Die Urbantschitschsche Harmonika und stark schwingende Stimmgabeln waren

Digitized by Google
Original from UNIVERSITY OF CALIFORNIA
Generated on 2019-10-24 12:33 GMT / http://hdl.handle.net/2027/uc1.b3252758
Public Domain in the United States, Google-digitized / http://www.hathitrust.org/access_use#pd-us-google

nicht imstande, die Aufmerksamkeit des Kindes zu fesseln. Nur einmal schien es, als ob sich die Pat. in dem Moment umdrehte, wo ich die c^4-Gabel angeschlagen hatte. (Ich brauch wohl nicht zu erwähnen, daß alle diese Hörprüfungen hinter dem Mädchen ausgeführt wurden und streng darauf gesehen wurde, daß keine Fehlerquelle unterlief.) In die Hände klatschen blieb ebenso ohne Erfolg wie, und ich bitte, dies besonders zu beachten, Aufstampfen mit den Füßen.

Ich kann Ihnen auch heute noch, nachdem das Kind drei Wochen in meiner Behandlung steht, alle diese Experimente mit dem gleichen Resultat vorführen.

Mittlerweile ist es mir aber gelungen, ein Instrument zu finden, auf welches das Kind mit Sicherheit reagiert. Es ist das dieses vor Ihnen stehende „Autophon", ein automatisches Werkel, das auf einen leichten Druck auf diesen Knopf hin mit sanften, klimpernden Tönen zu spielen beginnt. Jedesmal, wenn diese Musik anfängt, horcht das Kind auf und wendet sich nach der Schallquelle um. Ich kann Ihnen das, wie Sie sich überzeugen, mit automatischer Sicherheit vorführen. Doch das ist erst eine Errungenschaft der letzten Tage, während das Kind früher nur hie und da auf diesen Reiz antwortete. Während dieser drei Wochen hat auch die Mutter, welcher ich riet, verschiedene tönende Spielereien zu kaufen, einige Glocken gefunden, welche seine Aufmerksamkeit erregen.

Ganz auffallend ist das Verhalten des Kindes gegen laute Geräusche, bei denen Normale zusammenfahren; wenn ich zum Beispiel hinter ihm ein Glas zerbreche oder eine Knallpistole abfeuere, so dreht es sich sofort um, ohne jedoch zu erschrecken.

Im Gegensatze zu dieser akustischen Untererregbarkeit steht das auffallende Vergnügen, welches das Kind interessanten optischen Vorgängen entgegenbringt. Sie bemerken, daß es jedes ihm vorgehaltene Bild sofort betrachtet und, wie die Mutter ganz richtig angab, auffallend lang dabei bleibt. Es ist das ein Pickenbleiben an optischen Eindrücken, und wenn das eintritt, so gelingt es nicht einmal mehr, mit dem Autophon auf das Kind einzuwirken.

Die übrigen Sinne bei ihm zu prüfen, hätte keinen Zweck, da man in diesem Alter auch bei normalen Individuen damit nicht weiterkommt.

Es ist jedenfalls sehr auffallend, daß das Kind während der ganzen Besprechungen keinen Laut von sich gab, und es gelingt, wie ich mich wiederholt überzeugte, nicht, es zu irgend einer sprachlichen Leistung zu veranlassen. Wir können der Mutter glauben, daß die Kleine stumm ist.

Wir kehren jetzt neuerdings zu ihrem Gehör zurück und fragen uns, ob dasselbe vielleicht nur für einzelne Töne bestehe und ob gerade diese in dem Autophon und den Glocken enthalten sind. Das ist nicht der Fall. Wenn

Generated on 2019-10-24 12:33 GMT / http://hdl.handle.net/2027/uc1.b3252758
Public Domain in the United States, Google-digitized / http://www.hathitrust.org/access_use#pd-us-google
Digitized by Google
Original from UNIVERSITY OF CALIFORNIA

Sie die den Glocken entsprechenden Stimmgabeln anschlagen, so reagiert das Kind nicht. Das heißt also, nicht die Höhe des Tones, sondern seine übrige Beschaffenheit, seine Klangfarbe ist das Maßgebende.

Aus all dem können wir den Schluß ziehen, daß wir es mit einem Individuum zu tun haben, dessen akustischer Defekt nicht im schalleitenden Apparate und nicht im Akusticus bedingt ist, sondern dessen akustische Aufmerksamkeit lange nicht zu erwecken war und auch jetzt noch sehr schwer zu erwecken ist. Die akustische Aufmerksamkeit ist ein Denkvorgang, wie wir schon in der ersten Vorlesung gehört haben. Der Mensch muß, wenn sein Akusticus einen Reiz bis zum Akusticuszentrum leitet, den Schluß ziehen, daß diesem Reize ein Ereignis in der Außenwelt, nämlich die Luftschwingungen respektive die Bewegung des betreffenden Instrumentes adäquat ist; geschieht das nicht, so läuft der Nervenreiz ohne sichtliches Ergebnis ab. Einen derartigen Zustand nennen wir Seelentaubheit und Sie lernen darin einen neuen Teilbegriff der Gruppe Hörstummheit kennen.

Daß Sie von einem seelentauben Kinde keine Sprache verlangen können, liegt auf der Hand.

Der vorliegende Fall bot während der ersten Sitzungen das kompletteste Bild dieser Krankheitsform dar. Daß wir dieses Stadium zu schen bekamen, schreibe ich dem Umstande zu, daß die Mutter verhältnismäßig bald mit dem Kinde zu uns kam. Hätte sie sich noch 2 bis 3 Jahre Zeit gelassen, so wäre das hervorstechendste Merkmal vielleicht schon abgeblaßt gewesen; das Kind wäre vielleicht durch die täglichen akustischen Einwirkungen aus seiner Stumpfheit erwacht und hätte schon häufig reagiert. Wir hätten dann eventuell ein ähnliches Bild zu sehen bekommen, wie es uns der Knabe, den ich Ihnen noch heute zeigen werde, darbietet, nämlich fast vollkommene Verständnisloeigkeit für die Sprache bei nur mangelhafter akustischer Aufmerksamkeit. Denn daß ein derartiges Kind von selbst keine normale Entwicklung der Sprache erreicht, glaube ich mit Bestimmtheit annehmen zu können.

Mit dem frühzeitigen Erscheinen der Pat. bei uns erkläre ich mir also, daß wir ein so vollständiges Bild der Seelentaubheit zu sehen Gelegenheit haben, wie ich nur ein anderes in der Literatur finden konnte (Gutzmann, Die Deutsche Klinik, Bd. VI, 1). Einen schon abgeblaßten ähnlichen Fall beschrieb Liebmann in der Allgem. med. Zentralzeitung im Jahre 1898. Ich habe nicht versäumt, unsere Pat. in der Gesellschaft der Ärzte in Wien zu demonstrieren.

Die Therapie wird mit Schwierigkeiten verbunden sein, doch glaube ich, daß die Jugend des Kindes uns auch in dieser Hinsicht unterstützen wird. Was vor allem die adenoiden Vegetationen betrifft, so ist eine momentane Entfernung nicht zu empfehlen. Das ohnehin schwächliche, rachitische Kind könnte unter der Operation mehr leiden, als es von ihr profitiert. Die Rachenmandel

Digitized by Google
Original from UNIVERSITY OF CALIFORNIA
Generated on 2019-10-24 12:34 GMT / http://hdl.handle.net/2027/uc1.b3252758
Public Domain in the United States, Google-digitized / http://www.hathitrust.org/access_use#pd-us-google

ist ja auch nicht sehr hypertrophisch, sie behindert die Atmung nur in sehr geringem Maße und sie hat auch zu keinen Veränderungen im Mittelohre geführt. Außerdem haben wir ja trotz der kurzen Behandlungszeit schon deutliche Erfolge, indem das Kind auf einzelne Töne schon regelmäßig reagiert. Ich würde mit der Entfernung der adenoiden Wucherungen warten, bis es kräftiger ist.

Unser Behandlungsweg wird folgender sein. Wir werden die das Kind erregenden Schalleindrücke sehr oft des Tages einwirken lassen. Die Mutter soll eine größere Anzahl Glocken kaufen und sie dem Kinde teils zum Spielen geben, teils sie selbst dazu benutzen, um gelegentlich hinter dem Kinde zu läuten, um es auf diese Weise aufmerksam zu machen. Es wird uns sicherlich in absehbarer Zeit gelingen, dem Kinde auch die Töne der Urbantschitschschen Harmonika zu Bewußtsein zu bringen. Dann werden wir trachten, mit Geräuschen aus unserem Munde das Kind zu fesseln. Es wäre falsch, dabei gleich mit der artikulierten Sprache zu beginnen; wir werden vielmehr unter theatralischen Bewegungen einen Ton rufen, etwa so, daß wir einen farbenprächtigen Gegenstand vor das Kind legen und unter deutlichen Zeichen des Staunens „Aaa" ausrufen. Wir werden uns selbst einen Schlag versetzen und dabei einen Schmerzenslaut ausstoßen. Kurz, wir müssen die gut entwickelte optische Aufmerksamkeit des Mädchens dazu benutzen, um immer mit dem betreffenden Gesichtseindruck auch einen Gehörseindruck zu erwecken.

Erst wenn wir deutlich sehen, daß die Pat. sich immer von dem Gesichtseindruck losreißt und uns ansieht, wenn wir den betreffenden Ton rufen, können wir versuchen, von dem optischen Hilfsmittel abzusehen und einfach dem Kinde einen Laut in das Ohr zu sagen; so werden wir allmählich zu Lautverbindungen kommen und werden schließlich damit anfangen, zu Bildern das entsprechende Wort laut und deutlich zu nennen. Im Laufe dieser Zeit wird das Kind vielleicht schon selbst damit beginnen, Laute zu rufen. Ist das nicht der Fall, dann müssen Sie sich ebenso abwartend verhalten, wie ich Ihnen das bei den Fällen von mangelndem Sprachwillen ans Herz gelegt habe. Jeder Zwang würde schaden! Sie müssen fortfahren, dem Kinde täglich während einer etwa halbstündigen Ordination zu Bildern und anderen interessanten Gegenständen Worte zu sagen und müssen immer möglichst anregend vorgehen. Kein strenger Ernst, keine Lehrermiene, sondern immer wieder ein Scherz, gepaart mit großer Geduld, wird Sie zum Ziele führen.

Sie werden schließlich, voraussichtlich in einem halben Jahre, ein ganz anderes Individuum vor sich haben, welches dann eventuell Defekte in anderen Sphären deutlicher erkennen lassen wird. Dann ist die Therapie für die einzelnen Sinne und Fertigkeiten am Platze.

Der zweite Pat., den ich Ihnen vorführe, ein 11jähriger Knabe, erinnert sehr an den in der vorigen Vorlesung demonstrierten. Es besteht jedoch ein prinzipieller Unterschied zwischen beiden, wie Sie bald erfahren werden.

Digitized by Google
Original from UNIVERSITY OF CALIFORNIA
Generated on 2019-10-24 12:34 GMT / http://hdl.handle.net/2027/uc1.b3252758
Public Domain in the United States, Google-digitized / http://www.hathitrust.org/access_use#pd-us-google

Die Familienanamnese ist vollkommen belanglos und aus der Anamnese ist nur das bedeutsam, was sich auf die Sprache und die motorische Entwicklung des Kindes bezieht. Diese setzte nämlich rechtzeitig ein und machte normale Fortschritte. Das ist eine seltene Angabe bei Hörstummen, welche in der Regel nebst ihrem Sprachdefekt auch andere Zeichen von Minderwertigkeit, speziell was die motorische Sphäre anbelangt, aufweisen. Die Sprache trat erst im neunten Lebensjahre auf, sie beschränkt sich jedoch heute noch auf wenige Worte. Der Knabe ist fast ganz verständnislos, wenn man ihn mündlich zu etwas auffordert, und versteht nur die wenigen Ausdrücke, welche er auch spricht. Sätze erfaßt er nicht, auch wenn sie ganz kurz sind. Die Eltern wußten in seiner frühen Jugend nicht, ob er höre, doch von seinem vierten oder fünften Jahre an zeigte sich sein Gehör immer deutlicher. Er sitzt in der zweiten Volksschulklasse. Am besten gehe es ihm noch im Rechnen, doch sei er auch da sehr mangelhaft beschlagen. Im allgemeinen sei er gutmütig, setze jedoch jedem Versuch, ihm Worte beizubringen, einen großen Widerwillen entgegen.

Die somatische Untersuchung ist vollkommen negativ. Der Pat. verhält sich in seinen sprachlichen Leistungen fast genau so wie der in der vorigen Vorlesung demonstrierte. Er plappert nach, was man ihm sagt, ohne den Sinn dessen zu verstehen. Vorgehaltene Bilder werden fast ausnahmslos nicht benannt. Wenn er eines nennt, so stammelt er ebenso wie beim Nachsprechen, das heißt er bildet gewisse Laute überhaupt nicht und läßt sie entweder ganz aus oder ersetzt sie durch andere. Die genaue Lautanalyse ergibt, daß er die Vokale und Umlaute beherrscht sowie die Konsonanten b, t, m, p, s und sch. Das s wird falsch gesprochen, indem er die Zungenspitze tiefer im Munde hält, als dies bei der richtigen s-Bildung der Fall ist. Alles übrige fehlt, die Zwielaute mit inbegriffen. Nur sehr wenige Bilder werden nach ihrem Namen richtig ausgewählt. Demgegenüber steht sein Verständnis für den Wert gebräuchlicher Gegenstände. Er schreibt ferner gewisse Buchstaben, und zwar ist es höchst auffallend, daß gerade diejenigen Buchstaben sicher getroffen werden, deren Laute er sprechen kann. Umgekehrt liest er alle Buchstaben mit den ihm geläufigen Lauten, zum Beispiel wird t als b, k als p gelesen. Worte kann er auf Diktat nicht schreiben, ist jedoch imstande, sie mit einer gewissen Geschicklichkeit abzuschreiben. Er schreibt und liest alle Ziffern und zweistelligen Zahlen. Seine Additionskenntnisse erstrecken sich auf das kleine Einmaleins und er ist auch imstande, im selben Rahmen zu multiplizieren. Er hat ein sehr feines Tastgefühl und erkennt Formen, Farben und Gerüche. Für Bilder und Spiele hat er großes Interesse.

Unsere Diagnose wird demnach lauten: Hörstummheit, charakteristisch durch sehr mangelhaftes Sprachverständnis und mangelhafte Spontansprache.

Forschen wir nun nach der Ätiologie dieses Falles, so haben wir vor allem das Stammeln des Knaben zu beachten. Sie erinnern sich daran, in der Vor-

Digitized by Google
Original from UNIVERSITY OF CALIFORNIA
Generated on 2019-10-24 12:34 GMT / http://hdl.handle.net/2027/uc1.b3252758
Public Domain in the United States, Google-digitized / http://www.hathitrust.org/access_use#pd-us-google

lesung gehört zu haben, daß wir die korrekte Aussprache als ein gutes Zeugnis für die allgemeine geistige Leistungsfähigkeit des Kindes angesehen haben. Doch darf man diesen Satz nicht umkehren und aus dem Gegenteil auf Idiotie schließen. Es kann Stammeln sehr häufig nur auf motorische Ungeschicklichkeit zurückgeführt werden. Manchmal allerdings begegnet man Fällen, bei denen Begleitumstände den Gedanken nahe legen, daß die mangelhafte Aussprache nur auf Unaufmerksamkeit des Kindes zurückzuführen ist. Und das trifft auch bei unserem Pat. zu. Der Widerwille, den er zu Hause bei allen sprachlichen Anforderungen aufweist, läßt uns schließen, das ihm jedes Interesse daran mangelt. Interesselosigkeit und Unaufmerksamkeit jedoch gehen in der Regel Hand in Hand, und so ist es auch bei unserem Knaben. Es wird daher richtig sein, wenn wir die akustisch-sprachliche Unaufmerksamkeit als den ursprünglichen Grund seines ganzen Sprachfehlers zurückführen. Ich behandle ihn auf dieselbe Weise wie den anderen „sensorischen" Hörstummen[1]) (8. Vorlesung), nur daß ich noch das Stammeln durch systematische Lautbildung zu beseitigen suche. Doch habe ich keineswegs denselben Erfolg. Wohl macht auch er Fortschritte, aber es geht viel langsamer; seine Mutter berichtet, daß er durch jede Kleinigkeit von den Übungen abgelenkt wird, und auch in der Ordination sieht er gerne in der Luft herum.

Aber all das wird die Heilung nur verzögern, keineswegs aber unmöglich machen.

Das prinzipiell Verschiedene zwischen den beiden sich ähnelnden Fällen ist demnach der Grad ihrer akustischen Aufmerksamkeit. Und in dieser Hinsicht reiht sich unser heute demonstrierter Pat. dem seelentauben Kinde an, von dem wir sagten, daß es vielleicht im Laufe der Zeit dasselbe Bild geboten hätte wie eben dieser Knabe.

10. Vorlesung **(Grenzfälle).**

Sie hatten schon einmal Gelegenheit, einen Hörstummen zu sehen, welcher imstande war, einzelnes stammelnd hervorzubringen. Sie erinnern sich auch daran, daß wir Stammeln als einen Sprachfehler erklärten, bei dem ein Laut oder mehrere entweder nur falsch oder gar nicht gebildet werden kann. Wenn zum Beispiel ein Kind statt Kaffee „Affee" sagt, gehört es in diese Gruppe. Ein anderes Kind, welches ebenfalls das K nicht bilden kann, wird Taffee sagen; es ersetzt nämlich den fehlenden Laut durch einen ihm geläufigen. Sie werden auch Fällen begegnen, welche imstande sind, einen Laut in der Mitte eines Wortes zu bilden, welchen sie am Beginne desselben nicht aussprechen

[1]) Ich vermeide das Wort „Aphasie", da Gutzmann mit Recht davor warnt, die angeborenen Zustände von Sprachlosigkeit mit den erworbenen unter einen Namen zusammenzufassen.

Digitized by Google
Original from UNIVERSITY OF CALIFORNIA
Generated on 2019-10-24 12:34 GMT / http://hdl.handle.net/2027/uc1.b3252758
Public Domain in the United States, Google-digitized / http://www.hathitrust.org/access_use#pd-us-google

können. So wird zum Beispiel das Wort „lila“ als „ila“ produziert. Endlich kommt es vor, daß ein Kind scheinbar ganz willkürlich im Verlaufe eines Satzes denselben Laut wiederholt sagt und wiederholt ausläßt. Bei dieser letzten Form des Stammelns springt die Unaufmerksamkeit des Pat. als Grund des Sprachfehlers besonders ins Auge. Doch auch bei den anderen Arten besteht oft dieselbe Ursache; häufig hingegen ist motorische Ungeschicklichkeit das vorherrschende Moment. Sie können daraus leicht die Beziehungen erraten welche zwischen Stammeln und Hörstummheit, und zwar sowohl den sensorischen als den motorischen Gruppen bestehen. Sie begreifen, daß wir demnach Grenzfällen begegnen können, die man der einen oder der anderen Sprachkrankheit zurechnen darf.

Was die motorischen Grenzfälle betrifft, so wird dabei die Zeit, wo Sie den Pat. sehen, insofern eine Rolle spielen, als dasselbe Kind nach einem Jahr vielleicht nur mehr das Bild des Stammelns bieten würde. Ich meine damit, daß ein motorisch hörstummes Kind, wenn es ihm einmal von selbst gelingt, einen Laut zu bilden, allmählich auch andere, wenn auch mit großer Mühe erlernen wird, und daß ihm schließlich nur mehr wenige Laute fehlen werden. Allerdings muß ich hervorheben, daß ich die rein motorischen Formen des Stammelns, wofern es sich nicht nur auf vereinzelte Laute bezieht, für sehr selten halte. In der Regel wird man bei größeren fehlenden Lautgruppen eine mehr minder starke sensorische Komponente finden. Ich kann mich aus dem letzten Jahr nur an 2 Pat. erinnern, welche motorische Grenzfälle zwischen Stammeln und Hörstummheit vorstellten. Der eine, ein Knabe von fünf Jahren, war sehr aufmerksam, sprach alles nach und bezeichnete auch jedes Bild. Doch war seine Sprache fast lediglich auf die Vokale beschränkt, von Konsonanten beherrschte er nur das b, p, f und w. Es fand sich sonst nichts Abnormes bei ihm, er verstand alles und benahm sich verständig und nicht ungeschickt. Durch systematische Einübung der fehlenden Laute nach dem Schema, das Sie bei Besprechung der Taubstummheit kennen lernten, gelang es in 3 Monaten, dem Kind eine exakte, wenn auch noch langsame Sprache beizubringen. Der zweite Fall betrifft dieses 6jährige Mädchen, welches ich Ihnen hier vorstelle. Dieses auffallend hübsche, etwas kleine Kind kam vor $^3/_4$ Jahren in die Ambulanz. Die Familienanamnese und die Anamnese in bezug auf Geburt, schwerere Krankheiten etc. ergaben nichts Bemerkenswertes. Die Mutter gab hingegen an, daß das Mädchen mit offenem Munde schlafe und stark schnarche und daß es beständigen Speichelfluß habe. Es sei auch erwähnt, daß die Mutter mich mit Tränen in den Augen fragte, ob das Kind wirklich ein Idiot sei, wie alle Nachbarsleute behaupteten.

Somatisch war außer starken adenoiden Vegetationen und hypertrophischen Tonsillen nur noch der Speichelfluß auffallend. Dieser war wohl auf den Umstand zurückzuführen, daß das Kind infolge der verlegten

Digitized by Google
Original from UNIVERSITY OF CALIFORNIA
Generated on 2019-10-24 12:34 GMT / http://hdl.handle.net/2027/uc1.b3252758
Public Domain in the United States, Google-digitized / http://www.hathitrust.org/access_use#pd-us-google

Nase den Mund beständig offen hielt; vielleicht war auch der Abfluß nach hinten durch die großen Tonsillen erschwert. Die Hände des Kindes waren ein wenig ungeschickt. Die Sprache war auf die Vokale und auf b, p, d, t, f, w und m beschränkt. Das Kind verstand alles und führte Aufforderungen prompt aus. Die vorgehaltenen Bilder wurden stammelnd benannt und die richtigen auf Geheiß aus einer größeren Anzahl ausgewählt.

Ich zögerte, da Winter war, mit der Entfernung der Rachenmandel und der Tonsillen und begann mit systematischen Sprachübungen. Doch gingen diese nur sehr schwer vonstatten und es dauerte lang, bis ein Laut erlernt war. Deshalb ließ ich im Frühjahr die 3 Mandeln entfernen und von da ab ging es wie mit einem Schlage besser. Sie hören, daß das Kind heute, vier Monate nach der Operation, alles korrekt spricht, mit Ausnahme des S, welches falsch gebildet wird. Doch auch dieses wird, wenn wir uns an seine Behandlung heranmachen, in kurzer Zeit richtig produziert werden.

Im Gegensatz zu der Seltenheit der motorischen Grenzfälle sind die sensorischen häufiger. Ich verstehe, wie auch in den früheren Auseinandersetzungen unter motorisch nur die Fälle, welche entweder anatomische Hindernisse für die Sprache oder deutliche Zeichen motorischer Ungeschicklichkeit der Sprachorgane oder von Willenlosigkeit bei genügendem Sprachverständnis und genügender Aufmerksamkeit zeigen. Wo entweder das Sprachverständnis oder die Aufmerksamkeit mangelhaft sind, glaube ich dieses Moment als den Grund der Sprachstörung deuten zu können, und rechne diese Art in das sensorische Gebiet.

Die sensorischen Grenzfälle, welche zwischen Hörstummheit und Stammeln stehen, sind, wie erwähnt, nicht selten. Es handelt sich da um Kinder, welche über einige Laute verfügen und mit diesen einige Worte plappern, die meist nicht verständlich sind. Sie reagieren auf einige einfache kurze Aufforderungen, wie: Gib mir die Hand, wo ist dein Hut. Dabei ist zu bemerken, daß es wohl in der Regel nur das eine Hauptwort ist, welches sie verstehen, und daß sie vom Satzbau keine Ahnung haben. Sie verraten meist hochgradige Unaufmerksamkeit und Ablenkbarkeit und können demnach sowohl zur Hörstummheit als zum Stammeln gerechnet werden. Die Therapie derartiger Fälle deckt sich mit der Behandlung der sensorisch Hörstummen.

Eine zweite Grenze läuft zwischen der Hörstummheit und der Idiotie und wir werden auch diese Grenze nach Fällen absuchen müssen und nach genauer Untersuchung entscheiden, ob es möglich ist, sie in eines der beiden Gebiete zu verweisen.

Bei dieser Gelegenheit möchte ich Sie darauf aufmerksam machen, welche Gefahren in geistiger Beziehung den Hörstummen drohen. Erinnern Sie sich daran, welch große Summe von Kenntnissen sich ein normales Kind aneignet, indem es immer wieder ältere Menschen sprechen hört und indem es

Digitized by Google
Original from UNIVERSITY OF CALIFORNIA
Generated on 2019-10-24 12:34 GMT / http://hdl.handle.net/2027/uc1.b3252758
Public Domain in the United States, Google-digitized / http://www.hathitrust.org/access_use#pd-us-google

was ja ein für das frühe Kindesalter charakteristisches Merkmal ist, bei jeder Gelegenheit nach allem Möglichen fragt. Es erlernt vor allem eine neue Sprache, seine Muttersprache, die es mit einer Gewandtheit gebraucht, wie das wohl nur selten bei später erlernten fremden Sprachen der Fall ist. Abgesehen davon, daß vielleicht gewisse angeborene Fähigkeiten gerade das Lernen der Muttersprache erleichtern, bedeutet das eine gewaltige Leistung. Diese wird im Vergleich zum späteren Studium fremder Sprachen dadurch vergrößert, daß das Kind ja erst den Wert einer Sprache überhaupt erfassen muß, nämlich die geistige Verbindung zwischen Begriff und Wort. Daß eine solche Arbeit den Geist schärfen und den Ablauf geistiger Funktionen beschleunigen hilft, liegt auf der Hand. Dem Hörstummen hingegen bleibt, selbst wenn er die Sprache seiner Umgebung vollkommen versteht, was sehr selten zutrifft, das Lernen durch Fragen verschlossen und er läuft Gefahr, sich selbst das ihn Interessierende falsch zu erklären. Das allein schon kann im Laufe der Zeit zu ungeheurer Verwirrung führen. Nun versetzen Sie sich aber noch in die Lage eines Pat., der auch kein Sprachverständnis hat. Daß der sich eine eigene Welt aufbaut, ist selbstverständlich. Zu all dem kommt noch, daß wir mit Grund annehmen, daß derartige Individuen, ohne idiotisch zu sein, dennoch häufig minderwertige Geistesanlagen haben.

Es wird Sie also nicht wundern, wenn ich behaupte, daß Hörstummheit bei langer Dauer ein trauriges Bild intellektueller Verfassung zeitigen kann.

Deshalb wird es oft nicht leicht sein, zu entscheiden, wo eigentlich der primäre Herd sitzt: im Intellekt oder im Sprachgebiet. Die Erfolge, welche man in der großen Mehrzahl der Fälle erreicht, lehren jedoch, daß sehr häufig der Sprachbezirk das Grundübel birgt, da sich die Kinder nach entsprechender Therapie geistig sehr gut entwickeln. (Ob einmal aus einem Hörstummen ein großer Geist werden kann, das müßte allerdings erst bewiesen werden.)

Kompliziert wird die Frage noch dadurch, daß Idiotie begreiflicherweise auch die Entwicklung der Sprache hemmt. Denn wo die ganze geistige Sphäre darniederliegt, wird auch nur ein geringes Sprachinteresse und eine mangelnde Sprachbildungsmöglichkeit bestehen. Es gibt allerdings Idioten, die das unsinnige Zeug, das sie denken, mit genügender Geschicklichkeit hervorbringen. Aber eine rechtzeitige Sprachentwicklung machen sie nach aller Erfahrung nicht durch. Nun existieren bekanntlich verschiedene Grade dieser Blödsinnsform und wenn wir uns eine nicht stark prononzierte Idiotie mit Stummheit kombiniert vorstellen, so gelangen wir zu den Grenzfällen, welche zwischen der Idiotie und der Hörstummheit existieren.

Die Diagnose solcher Fälle ist schwer. Ich führe Ihnen ein 8jähriges Mädchen vor, das uns als Beispiel dienen soll. Dieses Kind kam rechtzeitig zur Welt und wurde bei Kuhmilch aufgezogen. Es litt vom sechsten Monat bis in sein fünftes Lebensjahr an häufig auftretenden Fraisen. Sonst war es

Generated on 2019-10-24 12:34 GMT / http://hdl.handle.net/2027/uc1.b3252758
Public Domain in the United States, Google-digitized / http://www.hathitrust.org/access_use#pd-us-google
Digitized by Google
Original from UNIVERSITY OF CALIFORNIA

immer gesund. Während der Zeit der Fraisen hofften die Eltern selbst nicht auf die geistige Entwicklung und den Eintritt der Sprache. Da nun aber schon seit 3 Jahren keine Krämpfe mehr auftraten, hielten sie wiederholt Umfrage bei Ärzten. Im vorigen Jahr wurden dem Kinde Wucherungen aus der Nase entfernt. Sie spricht einiges nach, sagt jedoch fast nichts spontan. Das Sprachverständnis, so gibt der Vater an, sei nicht schlecht; sie tue, was man von ihr verlangt.

Aus der Familienanamnese ist zu erwähnen, daß der Vater des Kindes 56 Jahre zählt und nach seinem Äußeren Alkoholiker ist. Er ist sehr geschwätzig. Die Mutter hat nie abortiert und hat vor diesem Kinde dreimal geboren. Das älteste starb mit 3 Monaten an Pneumonie, die beiden anderen sind gesund.

Der somatische Befund ist im allgemeinen negativ. Nur bemerkt man an der Pat. choreatische Zuckungen, welche mit Verlegenheitsbewegungen vermischt sind. Über das Bestehen eines akuten Veitstanzes weiß der Vater nichts zu berichten. Der Nervenbefund ergibt sonst nichts Pathologisches. An dem Wesen des Kindes fällt Ihnen eine hochgradige Unruhe auf; es läuft im Zimmer umher, greift bald diesen, bald jenen Gegenstand an; dann bleibt es stehen, fährt mit den Händen über sein Kleid, lächelt und läuft wieder weiter. Wenn man es auffordert, die Hand zu reichen, so tut es das mit steifen Bewegungen, zieht die Hand jedoch schnell wieder zurück und beginnt wieder hin und her zu wandern. Plötzlich sehen Sie, wie das Mädchen, welches eben noch lachte, zu weinen anfängt, um ebenso rasch wieder ins andere Extrem umzuschlagen. Geben Sie dem Kind eine Börse in die Hand, so öffnet es dieselbe, nimmt mit linkischer Bewegung eine Münze heraus und wirft dann alles weg. Dasselbe können Sie bei anderen gebräuchlichen Dingen sehen, nur manchmal nimmt sie das betreffende Ding in die Hand und ist nicht zu bewegen, damit eine zweckentsprechende Handlung auszuführen. Das Kind verlangt durch Zeichen, vom Vater auf den Abort geführt zu werden, was es, wie der Vater behauptet, nur deshalb tut, um die ihm unangenehme Situation los zu werden.

Sprachlich ist recht wenig vorhanden. Wenn der Vater ihr zuredet, sie möge ihren Namen nennen und ihr denselben vorsagt, so wiederholt sie mit Mühe und gleichsam steifen Bewegungen der Sprachwerkzeuge das Wort Teffi (Steffi). Bilder benennt sie nicht und das entspricht auch der Angabe ihres Vaters, daß sie so gut wie nichts spontan spreche und nur hie und da etwas nachsagt. In Anbetracht der choreatischen Zuckungen ihres Körpers haben wir besonders darauf zu achten, ob sich derartige Bewegungen nicht auch im Sprachgebiete während des Sprechens zeigen und ob nicht die Sprechbewegungen durch choreatische Krämpfe verhindert werden. Das Charakteristische am Veitstanz der Sprache sind die falschen Bewegungen der Sprachwerkzeuge, indem

Digitized by Google
Original from UNIVERSITY OF CALIFORNIA
Generated on 2019-10-24 12:34 GMT / http://hdl.handle.net/2027/uc1.b3252758
Public Domain in the United States, Google-digitized / http://www.hathitrust.org/access_use#pd-us-google

diese nicht sofort in der Lage sind, die für den betreffenden Laut nötige Stellung einzunehmen. Einen derartigen Vorgang können wir beim Sprechen des Kindes nicht beobachten.

Es handelt sich also um eine Form von Hörstummheit, die, wie wir aus dem Verhalten des Kindes schließen können, mit einer leichten Idiotie verbunden ist.

Ich muß Sie bei dieser Gelegenheit warnen, die Diagnose einer idiotischen Komponente zu leicht zu stellen. Ich erinnere mich eines 12jährigen, komplett hörstummen Knabens, welcher sich ähnlich benahm wie unser Kind, und trotzdem konnte ich mich damals zur Diagnose idiotische Stummheit nicht entschließen, da der Blick des Kindes so klar war. Ich halte den Ausdruck der Augen für den wichtigsten Anhaltspunkt, da uns dieser, wenn auch schon durch die jahrelange geistige Abgeschiedenheit manches Absonderliche im Verhalten des Pat. zum Ausdruck kommt, doch noch den guten Kern durchleuchten läßt.

Die Therapie kann auch bei idiotischer Komponente viel leisten. Wenn man mit großer Geduld dem Kinde Begriffe und Worte beibringt, indem man zuerst seine Aufmerksamkeit wieder durch theatralisch krasse und scherzhafte Handlungen erweckt und seine verminderten Fähigkeiten übt, so wird man manch schönes Resultat zeitigen.

11. Vorlesung **(Theorie der Hörstummheit).**

Wir werden uns heute mit der Frage befassen, ob den verschiedenen Arten der Hörstummheit etwas Gemeinsames zugrunde liegt, was das Entstehen dieser Sprachstörung erklärt, so wie wir bei der Taubstummheit das Fehlen des Gehörs als die Ursache der Stummheit erkannten.

Ich werde mich in meinen Ausführungen streng an die Ansicht Liebmanns halten, die er im dritten Heft seiner Vorlesungen niedergelegt hat. Er erinnert vor allem daran, daß es in bezug auf die Sprache Menschen mit verschiedenen Gedächtnistypen gibt. Der eine sieht die Worte, welche er spricht, in Buchstaben vor seinen Augen. Das entspricht dem Gesichtstypus. Ein anderer hört seine eigenen Worte, bevor er sie hervorbringt, im Ohr. Er muß sich ein Gedicht, um es auswendig zu lernen, Wort für Wort laut vorsprechen, während es dem Menschen mit prävalierendem Gesichtsgedächtnis genügt, wenn er es stumm liest. Für den motorischen Typus ist die Erinnerung an die Bewegungen seiner Sprachwerkzeuge die Stütze, der er bedarf, um etwas sprachlich zu wiederholen. Er wird sich ein zu erlernendes Gedicht leise vorsprechen. In diese Gruppe gehören diejenigen Leute, welche, wenn sie zum Beispiel eine Zeitung lesen, ihre Sprachwerkzeuge still mitbewegen. Unter Blinden findet man den sonst sehr seltenen Tasttypus. Diese Leute entsinnen sich eines Lese-

Digitized by Google
Original from UNIVERSITY OF CALIFORNIA
Generated on 2019-10-24 12:34 GMT / http://hdl.handle.net/2027/uc1.b3252758
Public Domain in the United States, Google-digitized / http://www.hathitrust.org/access_use#pd-us-google

stückes, indem sie sich an den Tasteindruck erinnern, den sie beim Lesen der Blindenschrift bekommen haben.

Aus den bisherigen Auseinandersetzungen folgt, daß wir vielerlei Gedächtnisse haben: ein optisches, akustisches, taktiles etc. Manche Leute haben wieder ein gutes Geruchsgedächtnis; sie erinnern sich durch einen Geruchseindruck sofort einer Situation, in welcher sie sich einmal befunden haben. Es wird demnach nicht gleichgültig sein, welcher Sinn angeregt wird, damit sich die Aufmerksamkeit einstellt, und es wird andrerseits in einer und derselben Lage und bei vorhandener allgemeiner Aufmerksamkeit nicht jedes Individuum einen gleichen, bleibenden Eindruck zurückbehalten.

Bei normalen Menschen sind nebst dem prävalierenden Sinn in dem entsprechenden Gedächtnis auch die übrigen Sinne genügend entwickelt und es wird gegebenenfalls einer von ihnen den prävalierenden vertreten können, wenn es auch einer größeren Anstrengung respektive Aufmerksamkeit bedarf.

Bei Hörstummen besteht oft ein Mißverhältnis zwischen dem hervorstechenden und den übrigen Sinnen zu deren Nachteil. Wir können im Verlaufe der Therapie finden, daß sie besonders leicht von einem Sinne aus zu beeinflussen sind. Mancher, der durch das Vorsprechen nur sehr schwer zu fördern ist, macht gute Fortschritte, wenn wir ihm das Lesen beibringen und ihm die Worte, welche er sich merken soll, aufschreiben. Auch das schnelle Erlernen der Schrift, welches wir manchmal erzielen, ist ein Beweis für das gute optische Gedächtnis. Ein solches Kind hat eben nicht sprechen gelernt, weil sein prävalierender Sinn unter gewöhnlichen Umständen keine genügende Anregung bekam respektive weil er für das spontane Sprechenlernen nicht verwertbar ist.

Manchmal finden wir allerdings keinen besonders entwickelten Sinn, es liegt vielmehr alles gleich darnieder. Es ist nichts als eine Homologie, wenn ich weiters sage, daß das Kind höchst unaufmerksam ist. Wenn eben kein Sinn leicht zu erregen ist, so ist auch die Aufmerksamkeit nur schwer zu erzielen. Und es ist eine logische Folgerung, daß sich dann auch kein Gedächtnis gut entwickeln kann; denn Gedächtnis ist ein Erinnern an einen Vorgang und dazu mußte der Vorgang erst genügend erfaßt worden sein.

Liebmann sagt in Übereinstimmung mit Treitel, Mangel an Aufmerksamkeit und Gedächtnis sind der Grund der Hörstummheit.

Ich möchte in Anbetracht der Fälle, die dem Ihnen vorgestellten Knaben mit der großen Aufmerksamkeit homolog sind, den Satz ein wenig modifizieren und sagen: Mangel an Aufmerksamkeit oder an Gedächtnis bilden den Grund für die sensorische Hörstummheit.

Es lassen sich aus dieser Theorie alle uns bekannten Formen erklären. Einmal fehlt besonders die akustische Aufmerksamkeit, ein andermal vielleicht

Digitized by Google
Original from UNIVERSITY OF CALIFORNIA
Generated on 2019-10-24 12:34 GMT / http://hdl.handle.net/2027/uc1.b3252758
Public Domain in the United States, Google-digitized / http://www.hathitrust.org/access_use#pd-us-google

das optische Beobachten der Mundstellung oder es ist ein abnorm schlechtes Gedächtnis für Worte vorhanden.

Die motorisch Hörstummen erlernen die Sprache aus verschiedenen Gründen nicht: Entweder es besteht ein anatomisches Hindernis oder aber hochgradige motorische Ungeschicklichkeit, die dann wieder entweder allgemein oder nur auf die Sprachwerkzeuge lokalisiert ist oder es fehlt an Willen.

Diesen Theorien entsprechen auch die verschiedenen Arten der Therapie. Haben wir mangelnde Aufmerksamkeit, besonders im akustischen Gebiet, als Ursache erkannt, so bemühen wir uns durch theatralische Handlungen, die jedoch immer mit einem entsprechenden Ausruf oder Wort verbunden sein müssen, das Kind zu fesseln. Wir gehen dann zu Bildern über, die wir immer klar und deutlich benennen, da wir meinen, daß das Kind durch die regelmäßige Verbindung des Bildes mit dem Worte daraufkommt, daß das Hören respektive Sprechen nichts so Nebensächliches sei, als es bisher glaubte. Es erkennt vielmehr, daß das Hören zu den ihm so lieben Bildern in enger Beziehung steht, und das macht ihm das Hören sympathischer. Das Sprechen kommt auf gleiche Weise in den Interessenkreis des Pat., indem er die innige Zusammengehörigkeit zwischen dem Bild und dessen Bezeichnung erfaßt und dem Bild zuliebe dessen Namen gern ausspricht, ähnlich wie wir alle an dem Namen einer geliebten Person hängen.

Es kommen aber genügend Hörstumme in unsere Behandlung, welche auch für die Bilder kein Interesse zeigen und die nur mit Mühe zu bewegen sind, ein solches zu fixieren. Diesen Pat. mangelt auch die optische Aufmerksamkeit und wir werden eine doppelt schwere Aufgabe haben, um bei ihnen eine genügende Sprachaufmerksamkeit zu erwecken.

Steht das schlechte Wortgedächtnis im Vordergrund, so helfen wir nach, indem wir die Worte einüben. Doch dürfen wir auch dabei nicht vergessen, daß es ein wichtiger Teil der Behandlung ist, das Interesse des Pat. wachzuhalten. Wir werden uns deshalb auch hier unserer Bilder bedienen, denn diese sind bei Kindern sehr beliebt.

Eine einfache Überlegung sagt uns, daß wir eventuell auch einem hörstummen Kinde begegnen können, bei dem unter anderem das taktile Gedächtnis mangelhaft entwickelt ist und so können wir noch auf manche Variante rechnen.

Um dies zu erkennen, müssen wir sehr genau untersuchen. Wir dürfen uns nie mit der Diagnose „Hörstummheit" zufrieden geben, sondern immer auch die Unterabteilung feststellen. Es wird uns bei einem derartig gewissenhaften Vorgang auch manchmal gelingen, andere nicht zur Sprache gehörende Zeichen der Degeneration festzustellen, wodurch wir wieder einen neuen ätiologischen Ausblick erhalten. Wir werden aber auch nur bei diesem Verfahren in der Lage sein, eine spezifische Therapie einzuschlagen und so den Erfolg

Generated on 2019-10-24 12:34 GMT / http://hdl.handle.net/2027/uc1.b3252758
Public Domain in the United States, Google-digitized / http://www.hathitrust.org/access_use#pd-us-google
Digitized by Google
Original from UNIVERSITY OF CALIFORNIA

zu erzielen, den Stummen aus seiner hilflosen und gefährlichen Situation zu befreien.

Vereinsberichte.

Österreichische Otologische Gesellschaft.

Sitzung vom 28. November 1910.

Vorsitzender: Politzer. — Schriftführer: Bondy.

Politzer schlägt vor, die nächste Sitzung am 19. XII. abzuhalten und nach Erledigung der Hauptsitzung (Erstattung des Jahresberichtes etc.) entsprechend dem Antrage von E. Urbantschitsch die wissenschaftliche Sitzung bloß der Diskussion über das Unfallreferat zu widmen. (Angenommen.)

I. Oskar Bénesi: **Paralabyrinthitis mit Bogengangsfistel** (mit Demonstration von 3 Fällen).

Im Vorjahre hatte ich Gelegenheit, einen Fall von Paralabyrinthitis mit Bogengangsfistel aus der Ohrenabteilung Prof. Alexanders vorzustellen. Ich erlaube mir, das Wichtige nochmals in Erinnerung zu rufen. Es handelte sich um eine linkseitige chronische Eiterung bei einer 43jährigen Pat., bei der in der letzten Zeit plötzlich Drehschwindel mit Erbrechen auftrat.

Funktionsprüfung links: absolut taub (Hörschlauch, Stenger), Vestibularapparat: kalorisch, galvanisch und nach Drehung normal erregbar. Fistelsymptom +.

Spontannystagmus rotatorisch nach rechts bei Blick nach rechts. Hochgradige Gleichgewichtsstörungen.

Die am 10. XI. 1909 vorgenommene Radikaloperation ohne Labyrinthoperation bestätigte die klinische Diagnose.

Über den Effekt der Operation kann ich Ihnen nach Ablauf eines Jahres seit der Operation mitteilen, daß sich unsere Erwartungen bezüglich des günstigen Ausganges für die Pat. erfüllt haben: Die Pat. ist von der Eiterung, vom Schwindel und von den Gleichgewichtsstörungen vollkommen befreit.

Heute erlaube ich mir, neuerlich 3 Fälle von Paralabyrinthitis mit Fistelbildung aus der Ohrenabteilung meines Chefs, des Herrn Prof. Alexander, vorzustellen.

1. Fall. K. B., 16jähriger junger Mann, kam am 27. IX. auf die Abteilung. Eiterung rechts seit Kindheit; Hörvermögen schon in der Schule schlecht; schon als Kind zuweilen an Schwindel gelitten. Vor 4 Wochen (August) angeblich das erste Mal stechende Schmerzen und kurz darauf übelriechender stärkerer Ausfluß; seit 14 Tagen Augenträufeln rechts; seit dieser Zeit bemerkt er ein „Schiefwerden“ des Gesichtes.

Status: Linkes Ohr: Retraktion. Rechtes Ohr: Gehörgang verengt; Trommelfell bis auf einen Rest oben zerstört; Polypen in der Promontorialgegend; fötide Eiterung; Cholesteatom.

Facialisparese in allen den Ästen. Leichte Abducensparese rechts.

Funktionsprüfung. Rechtes Ohr: Absolute Taubheit (Hörschlauch, Stenger). Vestibularis: Herabgesetzte Erregbarkeit nach Drehung und kalorisch. Fistelsymptom +. Beiderseits Spontannystagmus, Gleichgewichtsstörungen.

Digitized by Google
Original from UNIVERSITY OF CALIFORNIA
Generated on 2019-10-24 12:34 GMT / http://hdl.handle.net/2027/uc1.b3252758
Public Domain in the United States, Google-digitized / http://www.hathitrust.org/access_use#pd-us-google

Diagnose: Otit. med. supp. chron. d.; Cholesteatom; Degeneration der Schnecke mit Taubheit; suppurative Paralabyrinthitis mit Fistel mit herabgesetzter, jedoch erhaltener physiologischer und experimenteller Erregbarkeit des Vestibularis.

Operation, 30. IX. (Prof. Alexander): Typische Radikaloperation. Knochen sklerotisch, Sinus vorgelagert; in der Paukenhöhle ein großes Cholesteatom, welches in den Attik und ins Antrum hineinreicht; Tegmen durch das Cholesteatom teilweise zerstört; das Tegmen wird größtenteils entfernt; Dura intakt. Am horizontalen Bogengang eine breite Fistel, die ein Drittel des Bogenganges (ampullares Ende) zerstört hat und auch den Facialis in einer Länge von 2 *cm* (über dem ovalen Fenster) freigelegt hat. Promontorium mit Cholesteatom bedeckt und intakt.

Aus dem Decursus erwähne ich, daß der spontane Nystagmus allmählich zur gesunden Seite stärker wurde im Verhältnjs zur kranken Seite; der Schwindel wurde immer schwächer und derzeit ist der Pat. schwindelfrei und erfreut sich eines allgemeinen Wohlbefindens.

2. Fall. F. Sch., 29jähriger Pat., 15. X. 1910.

Pat. wurde im Jahre 1908 wegen akuter Mittelohrentzündung und Mastoiditis anterotomiert. Die Eiterung aus dem Ohr besteht derzeit fort. Vor 3 Wochen bekam Pat. einen heftigen Schwindelanfall und stürzte nach rechts zu Boden. Der Schwindel wurde durch Berühren des Ohres ausgelöst, und diese Erscheinung trat von nun an jedesmal bei Berührung des Tragus auf. Außerdem litt Pat. auch ohne besondere Ursache häufig an Schwindelanfällen, so daß er diese Zeit liegend zu verbringen gezwungen ist. Vor 6 Tagen trat eine schmerzhafte Geschwulst hinter dem linken Ohr auf, die am 16. X., dem Tage der Untersuchung, spontan zum Durchbruch kam.

Status: Rechts annähernd normale Verhältnisse. Links: absolut taub (Hörschlauch, Stenger). Spontaner Nystagmus, stark wechselnd, manchmal stärker zur gesunden Seite, rotatorisch, grobschlägig bei Blick nach links, horizontal, kleinschlägig bei Blick nach rechts. Starke Gleichgewichtsstörungen. Auf Drehung und kalorisch links erregbar, etwas herabgesetzt, rechts normal. Fistelsymptom +, besonders kräftig durch leichten Druck auf die Durchbruchsöffnung des Abscesses auszulösen. Interner Befund: Linkseitige Spitzenaffektion.

Diagnose: Otit. med. supp. chron. sin.; suppurative Paralabyrinthitis mit Fistel.

Operation 17. X.: Schnitt in der alten Narbe; Warzenfortsatz vollkommen mit Eiter und schlaffen Granulationen erfüllt; keine Knochendegeneration; Tegmen sowie hintere Gehörgangswand vollkommen erweicht; am horizontalen Bogengang eine zirka 3 *mm* lange Fistel, deren Inneres Granulationsgewebe zeigt: Promontorium vollkommen durch Granulationen substituiert; Facialis nirgends frei. Wundversorgung. Derzeit ist Pat. schwindelfrei.

3. Fall. J. M., 31jähriger Pat. aus Albanien. 30. IX. 1910.

Vor 3 Monaten bekam Pat., der immer ohrgesund war, Schmerzen im linken Ohr, 14 Tage darauf Schmerzen in der linken Schläfe und nach weiteren 6 Tagen Facialislähmung. Pat. suchte in Belgrad das Spital auf, woselbst an ihm nach 8tägiger erfolgloser konservativer Behandlung und da noch Schwindelanfälle dazukamen, eine Operation in Narkose vorgenommen wurde. Nach der Operation ließen die Schmerzen im Ohr etwas nach, der Schwindel wurde aber immer heftiger und auch die Kopfschmerzen behielten ihre Intensität.

Generated on 2019-10-24 12:34 GMT / http://hdl.handle.net/2027/uc1.b3252758
Public Domain in the United States, Google-digitized / http://www.hathitrust.org/access_use#pd-us-google
Digitized by Google
Original from UNIVERSITY OF CALIFORNIA

Pat. wurde nach zirka 3 Wochen abermals operiert; nach dieser Operation ließen Schwindel und Kopfschmerzen nach, die Eiterung blieb aber bestehen. Pat. kam hierauf nach Wien, um von der Eiterung und den zeitweilig auftretenden Kopfschmerzen befreit zu werden.

Funktionsprüfung: Rechts normale Verhältnisse. Links: C.-Sp. 8 *m*; Fl.-Sp. 1 *m*; Acc. $^1/_2$ *m*; Hörschlauch C. S. ohne Fehler, Stenger +. Weber zur kranken Seite; Schwabach wenig verkürzt; Rinne — M. +. Spontaner Nystagmus rotatorius nach beiden Seiten. Nach Drehung und kalorisch erregbar, aber herabgesetzt. Kein Fistelsymptom. Geringe Gleichgewichtsstörungen. Facialisparese in allen 3 Ästen.

Diagnose: Otit. med. supp. subacuta; Mastoiditis. Fistel gegen die Dura. Seröse Labyrinthitis.

Operation 30. X. 1910: Hautschnitt durch die alte Narbe: unmittelbar unter der Haut, mit ihr verwachsen, die Dura der mittleren Schädelgrube. Nach Ausräumung der alten Operationshöhle, die mit Granulationen erfüllt ist, zeigt sich ein Rest der Brücke, der entfernt werden muß, auch mußte die Knochenhöhle allenthalben erweitert werden, da der Knochen in ziemlicher Ausdehnung erweicht war; der Sinus wird in Bohnengröße bloßgelegt und zeigt normale Verhältnisse. Am horizontalen Bogengang zeigte sich eine hirsekorngroße, schwarz verfärbte Fistel; durch Druck auf dieselbe läßt sich kein Nystagmus auslösen.

Decursus: Aus dem Krankheitsverlauf möchte ich erwähnen, daß die Kopfschmerzen allmählich nachließen und nie Schwindel aufgetreten ist; objektiv war zu konstatieren, daß der spontane Nystagmus, der in den ersten Tagen zur kranken Seite ging, sukzessive zur gesunden Seite umschlug. In der ersten Zeit zeigte die laterale Labyrinthwand eine graugrüne Verfärbung; schließlich bedeckte sich die ganze Wundhöhle mit festen Granulationen und zeigt jetzt einen günstigen Heilungsverlauf. Derzeit ist Pat. schwindelfrei und ohne Kopfschmerzen.

Was die beiden ersten Fälle betrifft, so zeigen sie ganz analoge Verhältnisse wie der im Vorjahr demonstrierte Fall; auch in diesen Fällen kam es auf Grund einer chronischen Eiterung zu einem degenerativen Prozeß, der zur Ertaubung führte, ähnlich den von Prof. Alexander zuerst beschriebenen und später von Dr. Brown auf der Abteilung Alexander ausführlich behandelten postoperativen Ertaubungen.

Histologisch wurde meines Wissens nur ein Fall von Degeneration nach chronischer Eiterung von Panse beschrieben.

Die Therapie war auch in diesen Fällen trotz Ertaubung nur ohne Labyrinthoperation.

Die Prognose für diese beiden Fälle ist nach den Erfahrungen dahin zu stellen, daß schließlich auch der statische Apparat der Degeneration verfallen und vollständig unerregbar werden wird, was aber den günstigen Effekt für die Pat. nicht beeinträchtigt.

Der dritte Fall nimmt aber eine Ausnahmsstellung insofern ein, als die Therapie, nämlich die Radikaloperation in diesem akuten Fall durch den anatomischen Befund bei der Operation erzwungen wurde. Während wir sonst bei akuten Fällen mit Paralabyrinthitis und Fistelbildung uns mit der einfachen Antrotomie begnügen und Heilung erzielen, machen wir in chronischen Fällen die Radikaloperation. Das Resultat ist uns auf beiden Seiten bekannt: Die akuten Fälle heilen mit erhaltener Funktion im cochlearen und vestibularen

Generated on 2019-10-24 12:34 GMT / http://hdl.handle.net/2027/uc1.b3252758
Public Domain in the United States, Google-digitized / http://www.hathitrust.org/access_use#pd-us-google
Digitized by Google
Original from UNIVERSITY OF CALIFORNIA

Teil des Labyrinthes aus; bei den chronischen Fällen kommt im Laufe der Zeit zu der Ertaubung noch die Degeneration des statischen Apparates.

Es ist nun fraglich, wie der Ausgang in dem dritten von mir beschriebenen Fall sein wird, in welchem wir trotz der kurzen Dauer der Eiterung die Radikaloperation vornehmen mußten; ob nämlich eine Degeneration des Labyrinths eintreten oder ob die Erregbarkeit erhalten bleiben wird.

Diskussion.

Ruttin: Ich möchte nur auf das Wort des Kollegen Bénesi zurückkommen, daß die chronischen Fälle mit Fistelsymptom später ertauben und auch eine Degeneration der Vestibularis bei ihnen eintritt. Das kann man nicht in so allgemeiner Form sagen. Wir haben bestimmt eine Reihe auch chronischer Fälle beobachtet, die nicht ertaubt sind und später auch Vestibulariserregbarkeit aufwiesen. Histologisch sind weder die einen noch die anderen Fälle untersucht worden.

Bénesi möchte erwidern, daß sich das nicht verallgemeinern lasse, daß aber wenigstens die meisten bisher beobachteten Fälle von Paralabyrinthitis später Unerregbarkeit des Vestibularis gezeigt haben.

Frey: Ich kann mich der Meinung des Vortragenden nicht anschließen. Mir ist zum Beispiel gerade ein Fall gegenwärtig, bei dem eine alte, chronische Eiterung mit Cholesteatom Anlaß zur Radikaloperation war. Nach der Operation traten die Erscheinungen einer Paralabyrinthitis auf, Schwindel, Nystagmus, hochgradige Schwerhörigkeit. Seither sind Jahre vergangen. Pat. ist auf dem Ohr taub, sein Vestibularapparat ist aber noch so erregbar, daß er bei kühler Witterung oder Wind sofort Schwindel bekommt, als Ausdruck seiner kalorischen Erregbarkeit. Die Wunde ist natürlich längst verheilt.

II. Konrad Stein: **Endarteriitische Erkrankung der Cerebralgefäße.**

Stein stellt aus der Ohrenabteilung der Poliklinik einen 28jährigen Wagenschlosser vor, der seit zirka 4 Jahren, insbesondere in den letzten Monaten, eine Abnahme seiner Hörschärfe bemerkt.

Die Untersuchung des Gehörapparates ergibt beiderseits normale Gehörgänge, leicht getrübte und etwas retrahierte Trommelfelle. Stimmgabelprüfung: Weber unbestimmt, Rinne positiv, Schwabach leicht verkürzt. Luftleitung für alle Stimmgabeltöne, für die tiefen mehr wie für die hohen verkürzt. Hörschärfe in geringem Grade reduziert. Kein spontaner Nystagmus. Die Untersuchung des Vestibularapparates ergibt eine abnorme Untererregbarkeit für Dreh- und kalorische Reize beiderseits. Gang bei geschlossenen Augen unsicher und torkelnd. Bei Drehung mit geschlossenen Augen starkes Schwanken. Peripheres und zentrales Nervensystem normal. Interner Befund: Systolisches Geräusch am Herzen, akzentuierter zweiter Pulmonalton, Rigidität und Schlängelung der peripheren Arterien. Wassermannsche Reaktion positiv.

Stein zieht zur Erklärung der Funktionsherabsetzung im Bereiche des inneren Ohres die übrigen subjektiven Beschwerden des Pat. (Kopfschmerzen, geistige und körperliche rasche Ermüdbarkeit, Abnahme des Gedächtnisses, Schlafstörungen) und den erhobenen internen Befund (Rigidität und Schlängelung der peripheren Arterien) heran und glaubt, daß es sich in dem vorgestellten Falle um eine durch den Nachweis der objektiven Symptome seitens des inneren Ohres sichergestellte endarteriitische Erkrankung der Cerebralgefäße handle.

Digitized by Google
Original from UNIVERSITY OF CALIFORNIA
Generated on 2019-10-24 12:34 GMT / http://hdl.handle.net/2027/uc1.b3252758
Public Domain in the United States, Google-digitized / http://www.hathitrust.org/access_use#pd-us-google

Stein weist darauf hin, daß die Berücksichtigung der Ohrsymptome für die Diagnose der Anfangsstadien der cerebralen Arteriosklerose Wertvolles zu bieten vermag und daß Ausfallserscheinungen im Bereiche des inneren Ohres die Bedeutung objektiv feststellbarer und daher um so wichtigerer Symptome dieser Erkrankung besitzen. Während sonst der akustische Apparat Zirkulationsstörungen gegenüber der vulnerablere ist, erscheint in dem besprochenen Falle der vestibulare Apparat als der stärker affizierte. Erst das Untersuchungsergebnis im Bereiche des letzteren bot die Direktive für die Diagnose. Die Gefäßerkrankung selbst dürfte auf luetischer Basis entstanden sein.

Diskussion.

Ruttin: Ich erinnere mich an einen Fall, der einen Kollegen betraf, der mich wegen heftigen Schwindels konsultierte. Ich fand spontanen Nystagmus und Unerregbarkeit des Vestibularapparates bei gutem Gehör. Eine Ursache für diese Erkrankung war nicht auffindbar. Der Kollege negierte anfangs die Möglichkeit einer Intoxikation, bis er später selber mir mitteilte, daß er durch Monate Chologen, also ein bleihaltiges Präparat, genommen habe. Es scheint sich also in diesem Falle um eine Bleineuritis des Vestibularnervs gehandelt zu haben.

III. Bárány demonstriert seine **neue Methode der Prüfung des Zeigeversuches** mittelst eines von ihm konstruierten einfachen Meßinstrumentes. Dasselbe besteht aus einer 5 *cm* breiten und 50 *cm* langen Blech- oder Holzplatte von 2—3 *mm* Dicke, die entsprechend dem Halbmesser eines Kreises von der Länge des Armes, also von zirka 80 *cm*, gekrümmt ist. Diese Platte ist fest mit einer Handhabe verbunden. Auf der oberen und unteren Seite der Platte ist in je 5 *cm* Entfernung eine Marke angebracht. Bei der Prüfung der Zeigebewegungen der oberen und unteren Extremitäten in der Horizontalebene wird die Platte horizontal vor den Pat. gehalten, dann bringt man den Zeigefinger oder die große Zehe des Pat. zuerst mit dem Nullpunkt der Platte in Berührung und fordert ihn auf, bei geschlossenen Augen Arm oder Fuß zu senken und wieder mit demselben Punkt in Berührung zu bringen. Statt der Senkung kann man natürlich auch den Arm ganz in die Höhe heben und auf denselben Punkt wieder herabsenken lassen. Das Ausmaß des Vorbeizeigens kann in Zentimetern abgelesen werden. Stützt man den das Instrument haltenden Arm gegen einen festen Körper, zum Beispiel gegen eine Sessellehne, so ist die Unverschieblichkeit des Meßinstrumentes während der Dauer des Versuches gewährleistet.

Fig. 1.

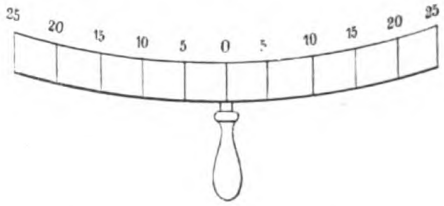

Man kann auch die Abweichungen in vertikaler Richtung, zum Beispiel während des Bestehens eines vertikalen Nystagmus (bei aufrechter Kopfstellung) messen. Man braucht dazu die Platte nur senkrecht zu halten und den Pat. den Arm von der Seite her in horizontaler Richtung bewegen zu lassen. Zur Untersuchung des Vorbeizeigens beim rotatorischen Nystagmus (bei aufrechter Kopfstellung) hält man die Platte senkrecht an der Seite des Pat. und der Pat. bewegt den Arm in horizontaler Richtung von vorn her nach

Digitized by Google
Original from UNIVERSITY OF CALIFORNIA
Generated on 2019-10-24 12:34 GMT / http://hdl.handle.net/2027/uc1.b3252758
Public Domain in the United States, Google-digitized / http://www.hathitrust.org/access_use#pd-us-google

der Seite zu. Besteht rotatorischer Nystagmus nach rechts, so wird der rechte Arm nach aufwärts, der linke nach abwärts vorbei zeigen.

Die Prüfung der Zeigebewegungen kann man sowohl nach Drehung als auch während des Ausspritzens vornehmen. Bei Normalen ergeben sich meist identische Resultate. Öfters gibt das Ausspritzen keine so starke Reaktion als das Drehen. Dafür kann man aber die Reaktion unbeschränkt lange prüfen.

Als von großer Wichtigkeit hat sich die Prüfung der Zeigebewegungen im Handgelenk herausgestellt. Man nimmt diese Prüfung so vor, daß man den Unterarm des Pat. über eine Sessellehne legt und dadurch fixiert. Das Handgelenk bleibt dabei frei und die Zeigebewegungen beschränken sich jetzt lediglich auf dieses Gelenk. Man hat dabei die Bewegungen sowohl mit dem Handrücken nach aufwärts als auch mit der Handfläche nach aufwärts vorzunehmen.

Von wesentlicher Bedeutung ist ferner die Prüfung der Zeigebewegungen sowohl bei aufrechter Kopfstellung als auch bei rechts geneigter und links geneigter Kopfstellung. Um den Kopf mit Sicherheit in diesen Stellungen fixieren zu können, habe ich einen Kopfhalter anfertigen lassen, der in allen Richtungen des Raumes beliebig verschiebbar ist und jede ihm gegebene Stellung unverrückt festhält. Der Kopfhalter wird an der Eisenstange des Drehstuhls angeschraubt. Er ist von H. Reiner zu beziehen.

Soviel zur Methodik. Über die theoretische Begründung der verschiedenen Versuche will ich heute nicht sprechen. Das würde den Rahmen der heutigen Demonstration überschreiten.

Bárány demonstriert hierauf einen Pat., bei welchem er fast ausschließlich auf Grund der neuen Versuche die Diagnose eines rechtseitigen Kleinhirnabscesses stellte, den Absceß eröffnete und den Pat. der Genesung zuführte. Vor der Operation zeigte Pat. mit der rechten Hand bei Bewegungen des ganzen Armes spontan stets nach rechts vorbei. Beim Ausspritzen links kalt wich die linke obere Extremität stark, die rechte nur wenig nach links ab. Beim Ausspritzen rechts kalt normales Verhalten. Nach der Operation war noch einen Tag lang der spontane Fehler beim Zeigen der rechten oberen Extremität nachweisbar. Dann verschwand der spontane Fehler vollkommen. Dagegen war nun bei Ausspritzen links kalt keinerlei Abweichung der rechten oberen Extremität nach links zu erzielen. Es wurde beim stärksten Nystagmus stets richtig gezeigt. Die linke obere Extremität und die beiden unteren Extremitäten zeigten dagegen stets den typischen Fehler (Abweichen nach links). Während der Zeit des Fehlens der Zeigereaktion bei Bewegungen des rechten Armes war auch cerebellare Ataxie dieses Armes nachweisbar und es bestanden Nystagmusanfälle bei Kopfbewegungen. Mit Ausheilung des Abscesses verschwanden die Nystagmusanfälle, die cerebellare Ataxie und es kehrte die Zeigereaktion in den Bewegungen des rechten Armes zurück. Spritzt man jetzt den Pat. links kalt aus, so zeigt auch der rechte Arm wieder — wie normal — nach links vorbei. Eine Reaktion ist aber — wie es scheint — dauernd ausgefallen, und das ist das Vorbeizeigen im rechten Handgelenk nach links. Während die linke Hand beim Nystagmus nach rechts, bei Prüfung der Bewegungen im Handgelenk typisch nach links vorbeizeigt, fehlt das Vorbeizeigen nach links bei den Bewegungen des rechten Handgelenkes. Es scheint also durch den Absceß gerade das Zentrum für die Bewegungen des rechten Handgelenkes nach links (bei vestibulärem Reiz) zerstört zu sein. Das Fehlen der Reaktion läßt sich sowohl beim Ausspritzen mit kaltem Wasser links, mit

Digitized by Google
Original from UNIVERSITY OF CALIFORNIA
Generated on 2019-10-24 12:34 GMT / http://hdl.handle.net/2027/uc1.b3252758
Public Domain in the United States, Google-digitized / http://www.hathitrust.org/access_use#pd-us-google

heißem Wasser rechts, als auch beim Drehen in allen Kopfstellungen konstatieren. Es zeigt also den Typus des Rindenausfalles. Würde bei der einen Reaktion ein Ausfall, bei der anderen kein Ausfall zu konstatieren sein, so würde ich den Rindenausfall ausschließen und an eine Läsion von Bahnen im Mark des Cerebellum denken. Sehr interessant ist auch, daß sowohl mit Handrücken nach aufwärts, als auch mit Handfläche nach aufwärts nicht nach links vorbeigezeigt wird, während beim Nystagmus nach links das Abweichen nach rechts bei beiden Handstellungen typisch erfolgt. Da somit dieselben Muskelgruppen einmal cerebellar innerviert werden, einmal nicht, so muß daraus auf eine mindestens doppelte Vertretung der bewegenden Muskeln des Handgelenkes in der Kleinhirnrinde geschlossen werden. Eine ausführliche Publikation des hier kurz beschriebenen Falles behalte ich mir vor.

Bárány demonstriert ferner ein 12jähriges Mädchen, welches wegen Cholesteatom des linken Ohres im August 1910 von ihm operiert wurde. Die Höhle ist vollkommen ausgeheilt. Einige Zeit nach der Operation wurde eines Tages das Kind auf die Klinik gebracht, weil es zu Hause plötzlich bewußtlos umgefallen war und dann erbrochen hatte, sowie über heftige Kopfschmerzen klagte.

Die Untersuchung ergab: Temperatur 38·7, Puls 144, Nystagmus nach rechts r.↻ und ↺l. ziemlich stark, Spur vertikalen Nystagmus nach oben. Linke obere und untere Extremität Spur ataktisch. Spontanes Vorbeizeigen der linken oberen Extremität nach rechts. Kopfschmerz in der Stirn. Da die Wunde tadellos aussah, wurde ein Tag abgewartet. Am nächsten Tag waren alle pathologischen Erscheinungen verschwunden. Der Zeigeversuch beim Ausspritzen wurde nicht geprüft.

Vor 8 Tagen kam die seit Ende September geheilte Pat. wieder mit der Klage über Kopfschmerzen. Die Untersuchung ergab einen kompletten Ausfall der Zeigereaktion der linken oberen Extremität beim Nystagmus nach links, sowohl im Arm als auch im Handgelenk. Etwas spontaner Nystagmus nach links, keine sonstigen Störungen nachweisbar, insbesondere keine Ataxie und Adiadokokinese der linken oberen Extremität. Mit Rücksicht auf tuberkulöse Antecedentien der Pat. würde die Diagnose eines Tuberkels in der linken Hemisphäre am nächsten liegen. Vielleicht bringt die weitere Beobachtung Aufschluß.

IV. Ernst Urbantschitsch: **Plötzliche Wiedererlangung des Hörvermögens durch Niesakt bei verschlossener Nase.**

Die 71jährige Pat. J. K. leidet über 30 Jahre an Schwerhörigkeit und Ohrensausen. Vor 6 Jahren trat eine derartige Verschlimmerung ihres Ohrenleidens auf, daß eine Verständigung nur mehr mittelst Hörrohres rechterseits möglich war, links hörte die Pat. auch mit dem Hörrohr nichts. Eine damals eingeleitete Behandlung (Lufteinblasungen, Massage etc.) blieb ganz erfolglos, so daß Pat. jeden weiteren Versuch der Wiedererlangung ihres Gehörs aufgab und sich mit ihrem Unglück abfand. Am 6. X. 1910 verspürte Pat. einen Kitzel in ihrer Nase, sie drückte deshalb beide Nasenflügel fest zu, mußte aber plötzlich (bei noch verschlossener Nase) außerordentlich heftig niesen, wobei sie einen heftigen Knall im Ohr hörte, worüber sie sehr erschrak. Von diesem Moment an hört Pat. aber wieder die Stimmen (ohne Hörrohr), und zwar hört sie laute Konversationssprache rechts 75—100 *cm*, links 10 *cm*. Durch Lufteinblasungen, Massage und Elektrizität suchte ich das wiedergewonnene Gehör zu erhalten, und tatsächlich ist im Laufe dieser 7—8 Wochen

Generated on 2019-10-24 12:34 GMT / http://hdl.handle.net/2027/uc1.b3252758
Public Domain in the United States, Google-digitized / http://www.hathitrust.org/access_use#pd-us-google
Digitized by Google
Original from UNIVERSITY OF CALIFORNIA

kein Rückgang des Hörvermögens eingetreten. Das otoskopische Bild entspricht dem eines chronischen Adhäsivprozesses; Rinne bilateral negativ, Schwabach verlängert, Weber im Kopf.

Es dürfte kaum einem Zweifel unterliegen, daß durch den Niesakt intratympanale Adhäsionsmembranen gesprengt wurden, und zwar bedurfte es einer so explosiven Wirkung, wie dies beim Niesen bei verschlossener Nase der Fall ist, um diesen Erfolg zu zeitigen, während die üblichen Lufteinblasungen erfolglos geblieben waren. Dieser Fall regt an, in manchen so verzweifelten Fällen von chronischem Adhäsivprozeß, die durch gewöhnliche Behandlung nicht gebessert werden können, mehr als bisher sein Glück mit intratympanalen operativen Eingriffen zu versuchen.

Diskussion.

Bondy: Ich habe einen Fall beobachtet — es handelte sich um einen ungefähr 9jährigen Knaben —, der lange Zeit vergeblich mit Luftdusche behandelt wurde. Nach der Untersuchung mit dem Siegleschen Trichter trat eine bleibende Hörverbesserung auf, die ich ebenfalls mit der Zerreißung von Adhäsionen erklärte.

Ruttin: Ich wollte das demonstrieren, was ich jetzt sagen werde, aber die Pat. ist nicht gekommen. Ich habe einige Fälle mit hochgradigen chronischen Katarrhen gesehen, bei denen eine Verdickung und maximale Retraktion des Trommelfells bestand. Diese Fälle waren durch Politzersches Verfahren, Katheterismus oder Massage, nicht oder nur minimal zu bessern. Dabei ist vor allem zu bemerken, daß das Trommelfell bei Anwendung des Siegleschen Trichters in seiner maximalen Retraktion unverändert blieb. Ich habe da auf ein vielleicht nicht ganz neues Verfahren zurückgegriffen, das nicht so ausgeführt wurde, wie ich es jetzt mache. Ich gehe mit einem kleinen geraden Häkchen durch das Trommelfell und ziehe den Hammer am Processus brevis hervor. Der Effekt ist oft ein ganz überraschender. Schon Lucae hat etwas ähnliches versucht und ein eigenes Instrument dazu angegeben, auch Grunert hat etwas ähnliches gemacht, jedoch, wie ich glaube, nur bei Durchschneidung der hinteren Falte. In dieser einfachen Weise ist es bis jetzt nicht gemacht worden. Das Resultat ist in den von mir bisher so behandelten Fällen ein vorzügliches. Da das Verfahren sehr einfach ist, kann es beliebig oft wiederholt werden.

V. H. Neumann: **Laesio auris int. luetica.**

Neumann demonstriert einen Pat., der Ende Februar 1910 Lues am Frenulum akquiriert hat. Mitte März unterzog sich Pat. einer antiluetischen Behandlung. Diese bestand in Hydrargyrum-Succinimidinjektionen. In der Nacht nach der 15. Injektion erwachte Pat. wegen sehr starken Sausens im rechten Ohr und kurz darauf stellte sich ein heftiger Drehschwindel ein, begleitet von Erbrechen, kaltem Schweiß und Vernichtungsgefühlen. Diese sehr akuten Vestibularerscheinungen dauerten einige Tage, nachher klagte Pat. über Schwindel bloß bei brüsken Kopfbewegungen. In der Annahme, daß Lues die Ursache dieser Erscheinungen sei, wurde vom Syphilidologen die Injektionskur fortgesetzt und neuerlich 17 Injektionen verabreicht. Anschließend an diese Injektionen bekam Pat. plötzlich eine Abducenslähmung derselben Seite, und der behandelnde Dermatologe sah sich veranlaßt, eine Arsenobenzol(606)injektion zu verabreichen, und zwar 0·45 *g*. Auch dieser therapeutische Eingriff blieb er-

Digitized by Google
Original from UNIVERSITY OF CALIFORNIA
Generated on 2019-10-24 12:34 GMT / http://hdl.handle.net/2027/uc1.b3252758
Public Domain in the United States, Google-digitized / http://www.hathitrust.org/access_use#pd-us-google

folglos. 8 Tage nach dieser Injektion hatte ich Gelegenheit, beim Pat. folgenden Ohrbefund zu erheben:

Rechts: Flüstersprache, mit Lärmapparat geprüft, 1 *m*.

Links: Flüstersprache, mit Lärmapparat geprüft, Z. W.

Weber nach links.

Rinne positiv.

Kopfknochenleitung verkürzt, hohe Töne etwas verkürzt.

Spontaner Nystagmus; einige Schläge bei Intention.

Bei Drehung nach links Drehempfindung nach rechts und kein Nystagmus.

Bei Drehung nach rechts Drehempfindung nach links, spontaner Nystagmus nach links.

Bei Drehung nach links starkes Abweichen der rechten Extremität nach links.

Bei Drehung nach rechts weicht linke Extremität stark nach rechts ab.

Kalorisch rechts 16°, 1½ Minuten fließen gelassen; schwacher rotatorischer Nystagmus nur am linken Auge. Bei geschlossenen Augen deutliche Fallrichtung nach links.

Kopf nach vorn. Drehung nach links, deutlicher Nystagmus nach rechts im linken Auge, im rechten Auge Drehbewegung nach rechts.

Kopf nach vorn. Drehung nach rechts, deutlicher rotatorischer Nystagmus nach links.

Bei querer Durchleitung der Elektrizität: Kathode am kranken Ohr, 5 Milliampère, rotatorischer Nystagmus mit dem linken Auge zur kranken Seite. Mit dem rechten Auge einige Schläge.

Bei querer Durchleitung der Elektrizität: Anode am kranken Ohr, Nystagmus zur kranken Seite mit beiden Augen. Bei unipolarer Anordnung Kathode am kranken Ohr, Anode in der Hand derselben Seite, Nystagmus zur kranken Seite, mit dem kranken Auge bloß Drehbewegungen.

Anode im kranken Ohr, Nystagmus zur anderen Seite.

Anschließend an diesen Fall demonstriert H. Neumann ein Kaninchen mit sehr starken vestibulären Erscheinungen. Dasselbe hat auch ein Luesrezidiv, und zwar Gummen am Hoden. Es läßt sich gegenwärtig nicht mit Sicherheit entscheiden, ob die Vestibularsymptome, die das Tier zeigt, die Folge der Lues oder die Folgen einer Labyrinthentzündung sind. Vortragender glaubt jedoch mit Rücksicht auf das Krankheitsbild, das er als erster an einer größeren Anzahl von Nagetieren zu statuieren Gelegenheit hatte, ebenso mit Rücksicht auf den Umstand, daß das Tier 10 Tage vorher eine starke Rhinitis durchgemacht hat, diese Symptome eher als Folge einer Labyrinthentzündung auffassen zu können.

VI. O. Beck: **2 Fälle von Lues hereditaria mit Ehrlich 606 behandelt.**

Der 14jährige Pat. K. M. zeigte seit 2 Jahren eine Abnahme seines Hörvermögens. Eine mit dem Lärmapparat vorgenommene Untersuchung ergab für das rechte Ohr 25 *cm* Konversationssprache, für das linke 4 *m*. Es bestand kein spontaner Nystagmus, normaler Labyrinthbefund. Beiderseits Keratitis parenchymatosa, schwere, luetische Veränderungen im Rachen und im Larynx. Am 3. Tage nach der Injektion war das Gehör rechts auf 2½ *m*, links auf 9 *m* gestiegen und hielt sich bisher auf dieser Höhe.

Der 2. Fall betrifft eine 29jährige Tänzerin mit Keratitis parenchymatosa und einer seit 2 Jahren bestehenden Taubheit. Der otologische Befund ergab

Digitized by Google
Original from UNIVERSITY OF CALIFORNIA
Generated on 2019-10-24 12:34 GMT / http://hdl.handle.net/2027/uc1.b3252758
Public Domain in the United States, Google-digitized / http://www.hathitrust.org/access_use#pd-us-google

beiderseits komplette Taubheit und totale Ausschaltung des Vestibularapparates für alle Reize. Der Zustand wurde durch die Injektion nicht im mindesten beeinflußt.

Bei dem ersten Kranken hat das Ehrlichsche Präparat in einer geradezu verblüffenden Weise gewirkt, wie es sonst kein anderes Mittel vermag. Bei der zweiten Kranken handelte es sich offenbar um einen totalen Untergang des Gehörorganes und einer Degeneration sämtlicher nervösen Elemente.

Daher mag sich der Unterschied in der Wirkungsweise ergeben.

VII. O. Beck: **Spät einsetzende Schädigung des Cochlear- und Vestibularapparates bei 2 syphilitischen Kranken mit vorher normalem Gehörorgan nach Injektion von Ehrlich 606.**

Fall I. Am 5. VIII. wegen Initialsklerose Injektion mit Ehrlich. Hernach vollkommen beschwerdefrei. Am 25. X., also 65 Tage später, ganz plötzlich auftretende Schwerhörigkeit und Schwindel, der sich besonders bei rascheren Bewegungen des Kopfes, beim Bücken und Gehen äußert.

Ohrbefund: Weber im Kopfe, Rinne beiderseits positiv bei starker Verkürzung der Luft- und ganz besonders der Kopfknochenleitung. Hörweite beiderseits 1 *m* Konversationssprache (mit Lärmapparat geprüft).

Die kalorische Reaktion ist auf beiden Ohren sehr schwer auslösbar. Erst nach Spülung von 2 Irrigatoren ganz kalten Wassers tritt ein schwacher, aber deutlicher Nystagmus auf. Die galvanische Reaktion ist rechts bei 5 M.-A., links bei 7 M.-A. auszulösen. Es besteht ein spontaner Nystagmus $\xrightarrow{\Omega}$. Während einer vierwöchentlichen Beobachtungszeit keine Änderung des Zustandes.

Der zweite Fall ist deshalb interessant, weil sich die Symptome einer **Polyneuritis cerebralis menieriformis (Frankl-Hochwart)** entwickelten.

Die Kranke wurde wegen Initialsklerose am 25. VIII. an der Klinik Finger injiziert.

7 Wochen später stellte sich plötzlich Schwerhörigkeit und Reizerscheinungen von seiten des Vestibularapparates ein. Die am 3. XI. vorgenommene Untersuchung ergab, daß das Hörvermögen links auf $2^1/_2$ *m*, rechts auf 1 *m* Konversationssprache reduziert war im Sinne einer verminderten Perzeptionsfähigkeit des Cochlearapparates. Mittelohr intakt. In den nächsten acht Tagen stieg das Gehör links auf 9 *m*, rechts sank es auf 20 *cm*. Bei der ersten Untersuchung am 3. XI. waren beide Labyrinthe kalorisch sehr schwer, aber sicher erregbar. Nach 8 Tagen zeigte der linke Vestibularapparat normale Reaktion, rechts war die kalorische Prüfung (kalt und warm) nicht sicher auslösbar. Es bestand geringer spontaner Nystagmus nach links. Dieser Zustand blieb bis zum 29. XI. unverändert. An diesem Tage — Pat. wurde täglich untersucht — trat rechts eine alle 3 Äste betreffende Facialisparese auf. Am rechten Ohre wird nur — selbst bei lautestem Schreien — der bloße Schall gehört, die Probeworte können nicht nachgesprochen werden. Der Vestibularapparat ist nicht sicher erregbar.

Nervenbefund (Dr. Biach): Lähmung aller 3 Äste des Facialis. Druckempfindlichkeit der rechten Trigeminusäste. Das rechte Gaumensegel beim Intonieren weniger gehoben als das linke. Extremitäten frei, bis auf Reflexsteigerung, die vielleicht rechts stärker ist als links. Störungen der Sensibilität fehlen.

Digitized by Google
Original from UNIVERSITY OF CALIFORNIA
Generated on 2019-10-24 12:34 GMT / http://hdl.handle.net/2027/uc1.b3252758
Public Domain in the United States, Google-digitized / http://www.hathitrust.org/access_use#pd-us-google

Da in diesem Falle der Vestibularis, Cochlearis, Facialis und Trigeminus derselben Seite ergriffen erscheinen, stellte ich die Diagnose: Polyneuritis cerebralis menieriformis (Frankl-Hochwart).

Interessant ist, daß durch die Injektion von 606 die Lues coupiert wurde und bis jetzt keine Manifestationen von sekundärer Lues aufgetreten sind. Der Wassermann war bis vor 3 Tagen negativ, jetzt positiv.

Da derartige Erscheinungen — wenn auch selten — bei Lues beobachtet wurden, so lasse ich die Frage offen, ob die Lues als solche oder das Ehrlichsche Präparat für diese Veränderungen beschuldigt werden können.

VIII. O. Beck: **Isolierte Ausschaltung des Vestibularnerven bei bereits abgeklungenen subjektiven Symptomen. Chorioiditis peripherica derselben Seite.**

Am 9. VIII. wurden wegen Papeln 0·4 *g* 606 an der Klinik Finger injiziert. In der 5. Woche nach der Injektion trat Schwindel und Erbrechen auf, die stetig an Intensität zunahmen und in der letzten Zeit allmählich abklingen. Der Pat. zeigte bei der Untersuchung am 22. XI. einen nur spurweise angedeuteten spontanen Nystagmus, keine Gleichgewichtsstörungen und ein Gehör von 7 *m* Flüstersprache beiderseits.

Der Vestibularapparat der rechten Seite war für alle ihm zugeführten Reize unerregbar. Bisher ist der Zustand unverändert. Der Kranke hat bereits keine subjektiven Beschwerden von seiten seines ausgeschalteten N. vestibularis. Da die Ausschaltung 5 Wochen nach der Injektion einsetzte, kann von einer Herxheimerschen Reaktion, wie sie bei den in der letzten Sitzung demonstrierten Fällen angenommen wurde, keine Rede sein. Es könnte sich bei diesem Falle um ähnliche Veränderungen im Vestibularisgebiet handeln, wie sie Röthig bei den Arsacetinmäusen nachgewiesen hat.

Dieser Pat. verhält sich in bezug auf seinen Vestibularapparat ähnlich so wie Labyrinthoperierte, wenn bereits eine zentrale Akkommodation eingetreten ist.

IX. Hugo Frey: **Demonstration einer Stimmgabel zur Prüfung der Knochenleitung und Modifikation ihrer Untersuchung.**

Meine Herren! Schon in der vorigen Sitzung habe ich erwähnt, daß ich die Prüfung der Knochenleitung jetzt anders vornehme, als es bisher üblich war. Vor allem benutze ich dazu die vorgewiesene Stimmgabel (a_1), die infolge ihrer Konstruktion gar keine oder nur sehr wenig taktil fühlbare Vibrationen haben. Insbesondere gegen das Ende der Schwingungsdauer zu sind fühlbare Schwingungen gar nicht vorhanden, wenn sie auch noch sehr gut gehört werden. Die Untersuchung der Knochenleitung ist dabei gewiß erleichtert. Ich nehme diese nun so vor, daß ich die Stimmgabel, wenn sie in der gewöhnlichen Weise am Knochen des betreffenden Pat. abgeklungen ist, mit den Branchen vor mein normales Ohr bringe und die Zeit messe, die sie noch in der Luft schwingt. Aus theoretischen Gründen, auf die ich hier nicht näher eingehen will, erhalte ich auf diesem Wege eine Zahl, die ich vorläufig nur als meine Differenzzahl bezeichne und aus welcher ich die Verkürzung oder Verlängerung der Knochenleitung in derselben Größe ausdrücken kann, in welcher ich auch die Verkürzung der Luftleitung bestimme.

Diese Zahl erlaubt auch ohneweiters die rechnerische Bestimmung des Ausfalls und der Größe beim Rinneschen Versuch. Dieser berechnete oder, wie ich ihn nennen möchte, rektifizierte Rinne stimmt nun freilich nicht immer genau mit dem tatsächlich gemessenen Rinne überein, aus Gründen, die ich

Digitized by Google
Original from UNIVERSITY OF CALIFORNIA
Generated on 2019-10-24 12:34 GMT / http://hdl.handle.net/2027/uc1.b3252758
Public Domain in the United States, Google-digitized / http://www.hathitrust.org/access_use#pd-us-google

noch auszuklären hoffe. Jedenfalls erscheint mir diese Prüfung genauer als die bisherige Methode und ich will mir demnächst erlauben, im Zusammenhange darüber zu berichten.

Ich möchte nur jetzt schon erwähnen, daß ich mittelst dieser Methode imstande bin, die Beziehungen zwischen Verkürzung der Luftleitung und gleichzeitig Verlängerung der Knochenleitung genauer zu studieren und daß ich auch hier schon den Eindruck gewonnen habe, daß bei den Schalleitungshindernissen nicht immer eine bestimmte Verlängerung der Knochenleitung einer bestimmten Verkürzung der Luftleitung entspricht, sondern daß es hier wesentlich auch auf die Lokalisation des Schalleitungshindernisses ankommt.

Diskussion.

Bárány: Bezüglich der Stimmgabel möchte ich Folgendes bemerken. Es gibt Stimmgabeln, die sehr kurz, und andere, die sehr lang abklingen. Die demonstrierte gehört zu den kurz abklingenden. Unsere klinischen gehören zu den langsam abklingenden. Wenn man eine kurz abklingende Stimmgabel benutzt, bekommt man allerdings vom Pat. ziemlich gleichlautende Angaben, aber eine wirklich größere Genauigkeit ist damit nicht erreicht. Die Exaktheit ist nur eine scheinbare. Was die Abhängigkeit der Knochenleitung und Luftleitung voneinander betrifft, so möchte ich daran erinnern, daß ich vor zirka einem Jahre Versuche mitgeteilt habe mit Eingießen von Paraffin und Quecksilber in den Gehörgang. Dabei ergab sich, daß zum Beispiel durch einen Tropfen Hg die Knochenleitung bereits ad maximum verlängert wurde, während die Luftleitung nahezu unverkürzt blieb. Etwas ähnliches ist beim sekretorischen Katarrh. Wenn die Flüssigkeit den Steigbügel bedeckt, ist die Luftleitung stark verkürzt, die Knochenleitung verlängert, bei freiem Stapes wird die Luftleitung bedeutend vergrößert, die Knochenleitung bleibt unverändert. Wir sind noch weit entfernt, alle die komplizierten Verhältnisse der Schalleitung zu verstehen, in jedem einzelnen Falle liegen andere komplizierte Verhältnisse vor, die wir auch heute nicht analysieren können.

Es handelt sich hier nicht in erster Linie um die absolute Abklingungszeit der Stimmgabeln, sondern darum, daß sie gegen Ende der Abschwingung nur mehr gehört und nicht mehr gefühlt werden. Das Wesentliche liegt aber, wie ich glaube, in der neuen Vergleichsmethode. Die von Bárány seinerzeit erörterten Verhältnisse bezogen sich meines Erinnerns auf ein ganz anderes Thema als das von mir jetzt besprochene und standen im Zusammenhang mit den Versuchen bei Verschluß des runden Fensters nach Frutiger.

X. J. Braun: **Ein Fall von akuter echter Nekrose des Warzenfortsatzes.**

Ein dreijähriges Kind mit belangloser Anamnese erkrankte im Juli d. J. an linkseitiger Mittelohrentzündung. 3 Wochen Eiterung, hierauf scheinbar Heilung. Anfangs September unter Fieber und Schmerzen neuerdings Ohrenfluß, Schwellung der Hinterohrgegend. In der Annahme eines subperiostalen Abscesses Operation. Eröffnung eines subperiostalen Abscesses, nach Freilegung des Planum mastoideum findet sich der Knochen im Umfang von einem Kronenstück, blaßgrau verfärbt, im Niveau der gesunden Umgebung liegend, von normaler Konsistenz, beim Abmeißeln nicht blutend, die Schleimhaut der Zellen im Bereiche des nekrotischen Gebietes blaß, fetzig, spärliche Granulationsbildung. Die Basis des Herdes an der Oberfläche, gegen das Innere sich ver-

Digitized by Google
Original from UNIVERSITY OF CALIFORNIA
Generated on 2019-10-24 12:34 GMT / http://hdl.handle.net/2027/uc1.b3252758
Public Domain in the United States, Google-digitized / http://www.hathitrust.org/access_use#pd-us-google

jüngend, also einem abgestutzten Kegel ähnelnd, etwa am ehesten einem Infarkte gleichend.

Das Antrum klein, der Amboß durch Granulationen gelockert, wird beim Auskratzen entfernt. Regionäre Drüsenschwellung, die im Verlaufe der Nachbehandlung inzidiert werden mußte (heißer Absceß).

Wir haben es also hier mit einer akuten Nekrose eines Teiles des Warzenfortsatzes zu tun, die im ersten Stadium, bevor es noch zur demarkierenden Entzündung der Umgebung gekommen ist, zur Beobachtung gelangt war. Die Fälle sind, soweit es die Durchsicht der Literatur zu sagen erlaubt, jedenfalls ziemlich selten. Solche Fälle von akuter Nekrose fand ich eigentlich nur bei Heerman und Körner erwähnt, aber auch hier nur nach Scarlatina. Diese Nekrotisierung bei Scarlatina, die ja zuweilen zur Exfoliation des ganzen Knochens oder wenigstens großer Teile desselben führt, kommt aber meistens erst im späten Stadium der chronisch gewordenen Otitis, die eben infolge des als Fremdkörper wirkenden Sequesters nicht zur Ausheilung gelangen kann, entweder bei der notwendig gewordenen Radikaloperation oder bei Ausstoßung durch Fistelbildung zur Beobachtung. Da in unserem Falle trotz genauer Anamnese und guter Beobachtung keinerlei Symptom einer vorausgegangenen akuten Infektionskrankheit (Scarlatina, Morbillen, Diphtherie, Typhus, Erisypel) sich eruieren ließ, muß die Virulenz der bakteriellen Erreger einer scheinbar genuinen Otitis media acuta allein für diese akute Nekrosierung verantwortlich gemacht werden. Nach den vorliegenden Untersuchungen waren es ausschließlich Strepto- und Staphylokokken, die stets fast in Reinkulturen vorgefunden wurden, was wohl auch für diesen Fall gelten dürfte, besonders wenn man erwägt, daß für die so häufige Osteomyelitis der Kinder diese vorher genannten Kokken ausschließlich in Betracht kommen. Den Beweis müssen wir allerdings mangels einer bakteriologischen Untersuchung schuldig bleiben. (Erscheint ausführlich in dieser Monatsschrift.)

Diskussion.

Ruttin: Ich habe auch solche Fälle gesehen und insbesondere besitze ich ein Präparat eines akuten Falles, wo die ganze Corticalis in sehr großer Ausdehnung nekrotisch war. Ich glaube, daß die Warzenfortsatznekrose gerade bei akuten Fällen häufiger ist und bei chronischen Fällen eher Teile der Pyramide, besonders des Labyrinthes betrifft.

XI. Ruttin: Chronische Mittelohreiterung, **vertikales Fistelsymptom.**

Meine Herren! Ich zeige Ihnen hier einen Pat., der bloß durch einen Zufall zur Ohruntersuchung kam. Er hatte gelegentlich eines Besuches in Wien das Bedürfnis gefühlt, sich in der Ohrenklinik vorzustellen. Bei der Untersuchung fand ich eine beiderseitige Mittelohreiterung rechterseits kompliziert mit Cholesteatom. Der Labyrinthbefund bot nichts besonderes, ausgenommen ein vertikales Fistelsymptom, das heißt bei Kompression trat eine langsame Aufwärts-, bei Aspiration eine langsame Abwärtsbewegung der Bulbi ein. (Demonstration.) Über den Pat. werde ich nach der Operation noch berichten.

XII. Ruttin: **Carcinoma auriculae. Amputation der Ohrmuschel mit Auslösung des knorpelig-membranösen Gehörgangs.**

Die Pat. habe ich bereits vor einigen Monaten hier demonstriert.

Es handelt sich um eine 32jährige Frau, die seit 8 Jahren wegen einer flachen, exulcerierenden Geschwulst vor dem linken Ohre verschiedentlich mit

Digitized by Google
Original from UNIVERSITY OF CALIFORNIA
Generated on 2019-10-24 12:34 GMT / http://hdl.handle.net/2027/uc1.b3252758
Public Domain in the United States, Google-digitized / http://www.hathitrust.org/access_use#pd-us-google

Röntgen- und Radiumstrahlen behandelt wurde. Der Erfolg war stets nur ein sehr temporärer. Vor 6 Monaten nahm ich sie auf die Klinik auf. Zu dieser Zeit war bereits der untere Teil der Ohrmuschel und die Haut vor dem Ohre in mehr als Fingerbreite von der Geschwulst zerstört. Außerdem bestand auf diesem Ohre eine chronische Mittelohreiterung. Ich stellte die Diagnose auf Carcinom und nahm die Amputation der Ohrmuschel mit Auslösung des knorpelig-membranösen Gehörgangs vor. Der Defekt ließ sich langsam granulieren, da ich eine Thierschung oder Deckung mit einem Hautlappen wegen der Mittelohreiterung nicht vornehmen wollte. Gegenwärtig ist der ganze Defekt bis auf eine kleine Stelle unter dem Gehörgang mit einer soliden Narbe geheilt. Die Narbe wird jetzt, um einem Rezidiv vorzubeugen, von Kollegen Königsstein mit Radium behandelt. (Demonstration der Moulage und Vorstellung der Pat.) Die histologische Untersuchung eines Stückchens des Tumors ergab Plattencarcinom. (Demonstration des Präparates.)

XIII. Ruttin: Chronische Mittelohreiterung. **Sinusthrombose. Durchbruch eines Extraduralabscesses in die hintere Schädelgrube, Meningitis.** Totalaufmeißelung. Jugularisunterbindung. Ausräumung des Sinus. Exitus. Demonstration des Präparates.

Der 24jährige Pat. K. K. hatte im Alter von 13 Jahren rechts Ohrenfluß ohne bekannte Ursache. Er hatte dann angeblich bis vor 3 bis 4 Monaten Ruhe. Vor 3 bis 4 Monaten wieder Ohrenfluß und Kopfschmerz. Seit einer Woche Fieber mit Schüttelfrost, seit einem Tag Erbrechen, nie Schwindel.

Bei der Aufnahme am 16. VIII. 1910 konstatierte Ruttin rechtseitige chronische Mittelohrentzündung mit Totaldestruktion des Trommelfells und starker Schwellung und Senkung der hinteren oberen Gehörgangswand. Hört Konversationssprache (Lärmapparat l.) a c, c+, C+, c^4+. Rinne —, Weber im Kopf, Kopfknochenleitung verlängert. Spontaner Nystagmus rotatorius II. Grades nach links. Kalorische Reaktion auslösbar, aber schwach. Kein Fistelsymptom. Puls 100, Temperatur 39°. Nacken aktiv steif, passive Bewegung möglich, nicht sehr schmerzhaft. Pupillen reagieren auf L. u. A. Dermographie. Patellarreflexe nicht auslösbar. Bauchdeckenreflexe gut, ebenso die anderen Reflexe. Kein sicherer Kernig. Keine Gleichgewichtsstörungen. Deutliche Ataxie beider oberen Extremitäten.

Bei der von Ruttin vorgenommenen Operation fand sich ein verjauchtes Cholesteatom und der Knochen bis zum Sinus erweicht. Der Sinus und die Dura vor demselben graugrün verfärbt. Es wurde die Jugularis unterbunden und der Sinus ausgeräumt und die Dura bis ins Gesunde freigelegt. Das Lumbalpunktat war eitrig und enthielt neben Eiterzellen nur grampositive Kokken. Bei der Obduktion fand ich nun neben der Sinusthrombose und Pyämie noch eine Meningitis, die infolge eines Durchbruchs eines Extraduralabscesses durch die Dura der hinteren Schädelgrube entstanden war, in welcher sich ein etwa hellerstückgroßes, kreisrundes Loch befand, in dessen Grund die eitrig belegte weiche Hirnhaut lag, die natürlich während der Operation nicht als solche erkannt werden konnte.

XIV. E. Urbantschitsch: **Durch einen Fremdkörper im Gehörgang reflektorisch ausgelöste Schmerzanfälle in der Schläfe.**

Bei dem achtjährigen Mädchen M. H. traten durch zirka 4 Wochen alle $^1/_2$—1—3 Stunden bei Tag (nie bei Nacht) anfallsweise so intensive Schmerzen in der rechten Schläfengegend auf, daß das Kind weinte, schrie und sich vor Schmerzen krümmte, so daß es meist gehalten werden mußte. Nach zwei bis

Digitized by Google
Original from UNIVERSITY OF CALIFORNIA
Generated on 2019-10-24 12:34 GMT / http://hdl.handle.net/2027/uc1.b3252758
Public Domain in the United States, Google-digitized / http://www.hathitrust.org/access_use#pd-us-google

drei Minuten war jeder Schmerzanfall vorbei und dann war das Mädchen wieder heiter, als ob nichts gewesen sei. Der Grund des Leidens konnte nicht ermittelt werden. Die Mutter der Pat. kam in ihrer Verzweiflung auch auf die Ohrenklinik, um zu erfahren, ob nicht vielleicht ein Ohrenleiden vorliege, obwohl die Kleine niemals an direkten Ohrenschmerzen noch an einer Hörstörung litt. Bei der am 21. X. 1910 vorgenommenen Untersuchung fand ich eine Linse im rechten Gehörgang, ungefähr an der Grenze zwischen knöcherner und knorpeliger Wand eingeklemmt; dieselbe war horizontal gestellt, so daß trotz ihres Vorhandenseins das unveränderte Trommelfell gut überblickt werden konnte. Die Extraktion des Fremdkörpers brachte vollständige Heilung: seit diesem Tag — über 5 Wochen — sind keine Schmerzanfälle mehr aufgetreten, so daß diese wohl mit Recht als reflektorisch vom Gehörgang ausgelöste aufzufassen sind.

XV. E. Urbantschitsch: **Akute Labyrinthnekrose bei äußerst lebhaftem Fistelsymptom und teilweise erhaltener kalorischer Reaktion im Verlaufe einer Otit. med. purul. acuta; scheinbare bilaterale Abducensparese.**

Der 59jährige Pat. J. E. (J.-Nr. 27.527) litt bis August 1910 angeblich niemals an Otorrhöe, doch bestand schon länger beiderseits schlechteres Gehör. Im August 1910 trat nach traumatischer Verletzung des rechten Ohres (mit einer Haarnadel) eine akute, eitrige Mittelohrentzündung auf. Die Otorrhöe hielt seither an bei allmählicher Hörverminderung bis zu vollständiger Taubheit. Niemals Ohrensausen, noch Übelkeiten oder Erbrechen. Am 1. X. 1910 trat plötzlich Schwindel auf, der unaufhörlich anhielt, und zwar bei jeder Körperlage, also beim Gehen und Stehen ebenso wie beim Liegen: einmal stürzte Pat. infolge Schwindels zusammen.

Status praesens: Trommelfell zum größten Teil zerstört, Paukenschleimhaut granulierend. Profuse Eiterung; nach Austupfen des Eiters ist Paukenhöhle und Gehörgang sofort wieder mit Eiter erfüllt. Rechts vollständige Taubheit. Kein spontaner vestibulärer, nur leichter optischer Nystagmus. Fistelsymptom ungewöhnlich lebhaft; es ist schon beim leichten Andrücken des Tragus an den Meat. audit. ext. von weitem zu sehen.

Deutliche Steigerung der Sehnen- und Hautreflexe; keine ataktische Störung. Augenbefund (Dr. O. Ruttin): Sehschärfe rechts normal, links 0·2 infolge kongenitaler Amblyopie. Fundus: arteriosklerotische Veränderung.

Außerdem bestand scheinbar eine bilaterale Abducensparese: Pat. konnte den vorgeführten Finger weder nach rechts noch nach links über die Mittellinie verfolgen. Als ich jedoch beide Gesichtsfelder dadurch trennte, daß ich meine Hand als Scheidewand zwischen beide Augen legte, war die Bewegung unbehindert und konnte nach einiger Übung sogar zuweilen bei einfachem Gesichtsfeld ausgeführt werden; es bestand also nur ein Intentionsdefekt.

Radikaloperation am 13. X. 1910: Knochen im weiten Umkreise eitrig zerstört, extraduraler Abceß. In der Facial-Labyrinthgegend zwei Sequester, der zum Teil das Labyrinth enthält. Die Lumina der Bogengänge nach ihrer Entfernung deutlich sichtbar. Der Facialis zieht frei durch die Paukenhöhle und ist an einer Stelle mit Granulationen besetzt. Weitere Eröffnung von Labyrinth und Promontorium. Nach der Operation keine Facialislähmung. 14. X.: Leichte Facialisparese, in den nächsten Tagen zunehmend. Intentionsdefekt des Augapfels nicht mehr vorhanden. Im weiteren Verlaufe normale Wundheilung, Schwindel geringer, doch zeitweise noch vorhanden.

Generated on 2019-10-24 12:34 GMT / http://hdl.handle.net/2027/uc1.b3252758
Public Domain in the United States, Google-digitized / http://www.hathitrust.org/access_use#pd-us-google
Digitized by Google
Original from UNIVERSITY OF CALIFORNIA

Bücherbesprechungen.

Lehrbuch der Ohrenheilkunde. Von Prof. Dr. Viktor Urbantschitsch. Fünfte Auflage, Urban & Schwarzenberg. Wien 1910. Besprochen von Werner Kümmel.

Daß Urbantschitschs Lehrbuch trotz der vielen neuen und neuaufgelegten Konkurrenten jetzt die fünfte Auflage erlebt hat, ist der beste Beweis für seinen Wert und seine Eigenart. Referent sieht diese vor allem in der eingehenden und objektiven Berücksichtigung und Zitierung der Literatur, die das Buch auch für den Bearbeiter von speziellen Fragen unentbehrlich macht. Vielleicht würde dieser Vorzug noch mehr hervortreten, wenn die älteste Literatur zum Teil fortgelassen und dafür die neueste namentlich die zusammenfassenden Arbeiten, noch vollständiger berücksichtigt würde. Für historische Nachforschungen würden dann die älteren Auflagen immer ihren Wert behalten. Die wichtigste neuere Literatur ist aber überall angeführt, wo wirklich Neues gefunden worden ist. Daß der Autor dabei seine eigenen Arbeiten und die aus seiner Klinik besonders eingehend berücksichtigt, gibt dem Buche die subjektive Färbung, die nötig ist. Treu geblieben ist der Verfasser auch der strengen Disposition nach pathologisch-anatomischen Gesichtspunkten. Referent glaubt, daß dadurch die Übersichtlichkeit der klinischen Darstellung hie und da etwas leidet, verhehlt sich aber nicht, daß eine freiere Anordnung des Stoffes auch ihre Schattenseiten hat, namentlich beim Nachschlagen. Theoretisch nicht mehr ganz gerechtfertigt erscheint ihm allerdings die Einordnung der Syphilis und Tuberkulose als „infektiöse Granulome“ unter die Neubildungen; diese alte Virchowsche Auffassung entspricht nicht so recht mehr der heutigen. Aber das alles sind kleine Bemängelungen, die dem Wert des Buches nicht den geringsten Eintrag tun.

Auf den ersten Blick scheint dieses in den Hauptzügen unverändert geblieben zu sein; auch der äußere Umfang ist annähernd derselbe, wie der der 4. Auflage. Genaueres Studium zeigt aber alsbald, daß große Umwälzungen stattgefunden haben, und daß auch der Umfang ganz erheblich vermehrt ist, doch ist durch ausgiebige Verwendung gedrängteren Satzes und durch anderweitige Gruppierung, die manche Wiederholung beseitigt, eine Volumsvermehrung umgangen.

Zunächst hat Verfasser die ganze Anatomie und Physiologie des Gehörorgans im Anfangskapitel zusammengefaßt und auf das Unentbehrlichste eingeschränkt, nur die für die intrakranialen Komplikationen wichtigen Verhältnisse des Schädelinneren und der Blutabfuhrwege sind zweckmäßigerweise in dem betreffenden Kapitel dargestellt.

Bei der Untersuchung des Gehörorgans bedauere ich, daß die Benützung der Lupe für die Inspektion des Trommelfells nicht nachdrücklicher empfohlen ist. Neu beschrieben ist die „Salpingoskopie“ und die Röntgenuntersuchung: kurz, aber ausreichend. Die Röntgenaufnahme vom Munde her konnte wohl noch nicht Berücksichtigung finden. Bedeutend eingehender als früher ist die Funktionsprüfung dargestellt, früher auf 12 Seiten untergebracht, nimmt sie trotz größerer Raumausnützung jetzt fast 25 Seiten ein. Die Prüfung der Vestibularfunktion, die galvanische Untersuchung des Acusticus stellen ganz neue Abschnitte dar. Bei den Simulationsprüfungen vermisse ich den Stengerschen und den Bürstenversuch, die sich vielleicht dem Verfasser weniger als dem Referenten bewährt haben mögen.

Digitized by Google
Original from UNIVERSITY OF CALIFORNIA
Generated on 2019-10-24 12:34 GMT / http://hdl.handle.net/2027/uc1.b3252758
Public Domain in the United States, Google-digitized / http://www.hathitrust.org/access_use#pd-us-google

Die Symptomatologie bringt vieles Neue, so bei den Störungen des musikalischen Gehörs, den subjektiven Gehörsempfindungen und namentlich bei den Störungen des Gleichgewichts und den Scheinbewegungen. Bei den subjektiven Gehörsempfindungen vermißt Referent den (an anderer Stelle gegebenen) Hinweis auf die ganz ausführliche Literaturbearbeitung von Hegener: die Angaben Munks über die Lokalisation der Empfindung von hohen und tiefen Tönen in verschiedenen Rindenbezirken dürften heute als recht fragwürdig erscheinen (vgl. Kalischers auch an dieser Stelle zitierte Untersuchungen). Die zusammenfassenden Abschnitte der 4. Auflage über Ausfluß aus dem Ohre, Reflexerscheinungen, vasomotorische und tropische Störungen, Erkrankung des Fazialis und der Chorda, psycho-akustische Erscheinungen sind zu den Erkrankungen, bei denen sie vorkommen, gestellt. Referent fand gerade die frühere Art der Zusammenfassung instruktiv, wenn auch dabei manche Wiederholungen unvermeidlich waren.

Auch die Bemerkungen über allgemeine Therapie sind gekürzt und zum Teil auf die betreffenden Kapitel der speziellen verteilt, dafür ist ein Abschnitt über die Behandlung mit Röntgenstrahlen hinzugefügt, der namentlich über die Behandlung von chronischem Ekzem, Lupus und Epitheliom des äußeren Ohres berichtet: über die Aussichten dieser Behandlung beim chronischen Mittelohrkatarrh enthält sich Verfasser einer eigenen Meinungsäußerung. Die Desinfektion der Instrumente ist in einem besonderen Kapitel dargestellt.

Die Hörübungen, um die sich der Verfasser so verdient gemacht hat, behandelt er in ähnlicher Weise wie in der früheren Auflage, nur ist manches mehr Theoretische fortgelassen, auch die Hörübungen bei solchen Taubstummen, die nur Hörspuren besitzen, gekürzt. Verfasser besteht trotz vielfachen Widerspruchs darauf, daß nach seinen und anderer Erfahrungen durch die Übungen tatsächlich eine Steigerung des Hörvermögens erzielt werden kann.

Bei den Erkrankungen des äußeren Ohres fällt dem Referenten als neue Zugabe die Behandlung der Otitis externa mit „Druckeinlagen“ auf: eine Empfehlung, der sich Referent nur anschließen kann, ebenso wie der ablehnenden Haltung gegenüber frühzeitigen Furunkelincisionen. Die parasitären und die trophischen Entzündungen des Gehörganges sind neu bearbeitet.

Die durch die strenge Innehaltung der Disposition bedingte Abtrennung der Krankheiten des Trommelfells von denen des Mittelohrs führt notgedrungen zu manchen Wiederholungen (zum Beispiel Anomalien der Verbindung).

Bei den Erkrankungen der Ohrtrompete ist unter anderem die vom Verfasser festgestellte Durchgängigkeit des Trommelfells für Gase erwähnt: hier findet sich ferner eine genaue und instruktive Schilderung des Vorgehens beim Bougieren der Tube, bei der Manometrie etc. Schließlich ist anhangsweise eine ganz summarische Darstellung der für den Otiaten beachtenswertesten Erkrankungen von Nase und Epipharynx und ihrer Behandlung gegeben.

Eingreifende Veränderungen erfuhr die Darstellung der Paukenhöhlenkrankheiten; gerade hier fällt aber dem Referenten die Unruhe in der Darstellung auf, die durch die strenge Einteilung bedingt ist. So schiebt sich notwendig zwischen den „einfachen akuten Katarrh“ und die klinisch ihm zunächst stehende „Tympanitis phlegmon. simpl.“ der „chronische einfache Paukenhöhlenkatarrh“ ein. Dieses letztere Kapitel ist ja überhaupt ein Schmerzenskind in jeder klinischen Darstellung der Otiatrie. Verfasser hat zwar die „Otosklerose“ und alles, was sich auf Stapesfixation bezieht, aus diesem Abschnitt herausgenommen und gemeinsam an das Schlußkapitel der Paukenhöhlenerkrankungen

Digitized by Google
Original from UNIVERSITY OF CALIFORNIA
Generated on 2019-10-24 12:34 GMT / http://hdl.handle.net/2027/uc1.b3252758
Public Domain in the United States, Google-digitized / http://www.hathitrust.org/access_use#pd-us-google

gesetzt. Ein einheitliches Krankheitsbild stellt aber der „chronische Mittelohrkatarrh“ auch so nicht dar, das geht schon daraus hervor, daß Verfasser als ätiologische Faktoren neben Vererbung sowohl harnsaure Diathese und Arteriosklerose, als auch Erkrankungen des Epipharynx erwähnt. Für die Behandlung dieser etwas proteusartigen Erkrankung empfiehlt Verfasser die Luftdusche in ihren verschiedenen Formen, wofür er eingehend die Indikationen angibt, ferner die Injektion von Flüssigkeiten und Dämpfen (aber nur in die Tube, nicht in die Paukenhöhle!) und besonders die Bougierung, um deren Einbürgerung er sich ja besondere Verdienste erworben hat. Er erwähnt die Irradiationswirkungen dabei, die auch in Fällen mit Trommelfellperforationen und mit Luxation des Ambos-Steigbügelgelenkes vorkommen. Für die Anwendung des konstanten Stroms, die sehr empfohlen wird, gibt Verfasser eingehende Regeln und erläutert ihre Wirkung durch Hörkurven. Hier findet auch die Massage in ihren verschiedenen Formen eingehende Erwähnung und Empfehlung, ebenso die medikamentöse und die Röntgenbehandlung. Auch die Möglichkeit einer operativen Behandlung wird kurz erwähnt.

Bei der „Tympanitis phlegmon. simplex“ ist wenig geändert; bei der „Tympanitis phlegmon. purulenta“ ist die Symptomatologie viel eingehender als früher behandelt, ebenso die Ursachen des verschiedenen Verlaufs, wobei auch die Bedeutung des Vorkommens von Kapselbakterien Erwähnung findet. Die Therapie ist viel ausführlicher als früher dargestellt: Parazentese, Luftdusche und Blutentziehungen finden weniger allgemeine Empfehlung als früher, auf die Stauungstherapie geht Verfasser ziemlich ausführlich ein.

Bei der chronischen eitrigen Tympanitis ist eine genaue Schilderung der verschiedenen Sekretarten gegeben; von Interesse sind weiter die Bemerkungen über Senkungsabscesse, und die über den Einfluß der chronischen Mittelohreiterung auf Allgemeinerkrankungen; bei der Besprechung des Diabetes fällt mir hier das Fehlen eines Hinweises auf Körners neuere Arbeit über diesen Gegenstand auf. Die konservative Therapie wird in wünschenswerter Vollständigkeit und und Objektivität dargestellt.

Daß Caries und Nekrose noch als selbständige Erkrankungen behandelt werden, kann Referent nicht mehr berechtigt finden, doch bestehen ja darüber noch erhebliche Meinungsverschiedenheiten. Unter den Neubildungen ist das wahre Cholesteatom nur ganz kurz erwähnt; im übrigen sind die Geschwülste wesentlich ausführlicher dargestellt. Sehr detailliert schildert Verfasser die Neurosen: die Beziehungen zu den Augenmuskeln, die funktionellen Beziehungen zwischen den beiden Ohren, psychische Reflexerscheinungen, sensorische Neurosen. Die Facialiserkrankungen, auch die neueren Vorschläge zu ihrer chirurgischen Behandlung, finden hier eingehende Würdigung.

Unter den Erkrankungen der Gehörknöchelchen findet die „Otosklerose“ ihre Besprechung: Verfasser hebt die Schwierigkeiten der Abgrenzung des Krankheitsbildes gegenüber dem „chronischen Mittelohrkatarrh“ hervor, deren Überwindung er offenbar nicht immer für möglich hält — darin muß Referent ihm voll beistimmen. Weiter folgt eine genaue Darstellung der Operationen an den Knöchelchen. Caries und Nekrose der letzteren wird als fast ausschließlich sekundäre Erkrankung geschildert. Die Erkrankungen an den Paukenhöhlenmuskeln bilden ein kurzes, aber interessantes Kapitel.

Umfangreicher sind die Erkrankungen des Warzenfortsatzes dargestellt, darunter bildet das Cholesteatom ein ganz neues Kapitel. Verfasser betrachtet fast alle Fälle von solchem als Produkte einer chronischen desquamativen

Digitized by Google
Original from UNIVERSITY OF CALIFORNIA
Generated on 2019-10-24 12:34 GMT / http://hdl.handle.net/2027/uc1.b3252758
Public Domain in the United States, Google-digitized / http://www.hathitrust.org/access_use#pd-us-google

Entzündung, worin ihm Referent allerdings nicht ganz beistimmen möchte. Bei der Diagnose der Warzenfortsatzentzündungen wird außer den anderen gebräuchlichen Anhaltspunkten die Durchleuchtung geschildert und empfohlen. Ganz neu und sehr eingehend bearbeitet sind die Eröffnung des Antrum mast. und die Radikaloperation, bei welch letzterer der Verfasser die „tamponlose Nachbehandlung" nicht empfiehlt. Ebenfalls ein ganz neues und vortreffliches Kapitel ist den Entzündungen des Labyrinthes gewidmet, dabei alle diagnostischen Methoden, die Indikationen für die Labyrinthoperationen und das Vorgehen dabei möglichst kurz, aber vollständig gewürdigt.

Viel geändert ist an dem Kapitel über Erkrankungen des Acusticus. Die Abgrenzung zwischen solchen des Stammes und der peripheren Zweige einerseits und der zentralen Acusticusfasern und der akustischen Zentren andrerseits scheint dem Referenten nicht ganz glücklich durchgeführt; doch dürfte sie auch sehr schwierig sein, so lange unsere Autopsieerfahrungen nicht reichlicher sind.

Als weiteres ganz neues Kapitel schließt sich das über Mitbeteiligung des Gehörorgans bei exanthematischen Erkrankungen etc. an. Referent hätte an dieser Stelle auch gern die Beziehungen der Otitis med. zur Pneumonie besprochen gefunden.

Die Kapitel über intercraniale Komplikationen und otitische Pyämie haben entsprechend den neueren Erfahrungen erhebliche Änderungen und Erweiterungen erfahren und geben alles Wichtige in klarer Darstellung.

Die Taubstummheit ist ähnlich wie in der früheren Bearbeitung besprochen. Referent vermißte bei den Angaben über Einfluß der Konsanguinität die wertvollen Mitteilungen Schermanns und hätte für die Häufigkeit der Anomalie in verschiedenen Landesteilen gern die maßgebenden Resultate der beiden neuen Statistiken für das Deutsche Reich an Stelle der älteren Zahlen gesehen.

Bei der Begutachtung des Gehörorgans sind auch die neueren experimentellen Untersuchungen über Schädigung durch Schalleinwirkung angefügt, die hier freilich nicht jeder suchen dürfte.

Das Werk hat eine Anzahl sehr guter neuer Abbildungen erhalten: manche älteren, und von den neuen Fig. 80, dürften aber noch durch bessere ersetzt werden — man ist in dieser Richtung jetzt verwöhnt! Referent zweifelt nicht, daß dem Verfasser eine neue Auflage die Gelegenheit dazu bald verschaffen wird, denn das Buch wird nach dieser ausgiebigen Umarbeitung mit Recht wieder einen weiten Leserkreis erwarten dürfen.

Referate.

I. Allgemeines.

Über Schmerzempfindungen im Bereiche des Gehörorganes. Von Ernst Urbantschitsch. (Med. Klinik, 1910, Nr. 6.)

Urbantschitsch teilt die Ohrenschmerzen in 4 Hauptgruppen: 1. Entzündungsschmerz, 2. Irradiationsotalgie, 3. neurotische Otalgie und 4. traumatischer Schmerz.

Die Heftigkeit der Schmerzen bei Entzündungen der Ohrmuschel beruht darauf, daß Knorpel und Haut speziell an der vorderen Fläche durch kurzes,

Generated on 2019-10-24 12:34 GMT / http://hdl.handle.net/2027/uc1.b3252758
Public Domain in the United States, Google-digitized / http://www.hathitrust.org/access_use#pd-us-google
Digitized by Google
Original from UNIVERSITY OF CALIFORNIA

straffes Bindegewebe fest miteinander verbunden sind. Man findet hier Schmerzen am häufigsten bei phlegmonösen Entzündungen, bei Dermatitiden, bei Carcinomen und Erfrierungen. Im äußeren Gehörgang lösen zuweilen scheinbar leichtere Entzündungen äußerst heftige Schmerzen aus, wogegen bei stark vorgeschrittenen (reifen) Abscessen die subjektiven Erscheinungen mitunter weniger in den Vordergrund treten. Der Grund dafür mag oftmals darin zu suchen sein, daß die Spannung bei multiplen kleinen Abscessen größer zu sein pflegt als bei einem größeren. Ebenso sind die Entzündungen der oberen Wand schmerzhafter als an den anderen Wänden, da hier die größeren Gefäße und Nerven verlaufen.

Unter Otalgie versteht Urbantschitsch einen im Ohr lokalisierten Schmerz, für den sich keine makroskopisch sichtbare pathologische Veränderung im Gehörorgan verantwortlich machen läßt. Hierher gehört jeder Schmerz, der von der Umgebung des Gehörorganes ausgelöst, aber in dieses verlegt wird, und jener Schmerz, der als eine Irritation der Nerven des Gehörorganes aufzufassen ist. Zweifellos spielt hier die dentale Otalgie die erste Rolle, was seinen Grund in der gemeinsamen Versorgung der unteren Zähne und der Paukenhöhle durch den dritten Ast des Trigeminus hat. Auch Kehlkopftuberkulose kann solche Schmerzen erzeugen, wenn der Prozeß das Perichondrium erreicht hat. Unter anderen wären auch Hirntumoren, Caries der Schädelknochen und der Halswirbel etc. zu erwähnen.

Die neurotische Otalgie umfaßt alle jene Ohrenschmerzen, die scheinbar spontan auftreten und durch Reizung eines das Ohr versorgenden Nerven ausgelöst werden. Infektionskrankheiten, Intoxikationen, ferner Neurasthenie, Hysterie, Tabes und Rheumatismus gehören in diese Gruppe.

Natürlich ist auch immer an die nächstliegende Ursache für eine neurotische Otalgie, die Entzündung eines Nerven, zu denken.

Der traumatische Ohrenschmerz umfaßt alle dem Ohr zugefügten Verletzungen. Hierher gehören auch alle bei Ausführung von chirurgischen Eingriffen (Parazentese, Spaltung von Abscessen etc.) dem Ohr zugeführten Schmerzempfindungen; ferner die durch Töne etc. ausgelösten.

Verfasser würdigt die Therapie in den verschiedenen Fällen und belegt seine Ausführungen durch Beispiele aus seiner Praxis.

Oscar Beck (Wien).

II. Äußeres Ohr und Mittelohr.

Fibrome pur du pavillon du l'oreille. Par le Dr. E. Pistre (de Bordeaux). (Rev. hebd. de lar., rhin. et d'otol. 13 mars 1909.)

Der Autor berichtet über einen Fall von Fibrom des Antihelix, ein seltener Fall, da er in der Literatur nur drei analoge Fälle auffinden konnte. Der Tumor wurde in Neu-Kaledonien bei einem Manne von 57 Jahren als Folge einer Verletzung mit einem Dorn beobachtet. Die Diagnose eines reinen

Digitized by Google
Original from UNIVERSITY OF CALIFORNIA
Generated on 2019-10-24 12:34 GMT / http://hdl.handle.net/2027/uc1.b3252758
Public Domain in the United States, Google-digitized / http://www.hathitrust.org/access_use#pd-us-google

Fibroms wurde aus dem Aussehen der Form und der Konsistenz des Tumors gestellt; eine histologische Untersuchung wurde nicht durchgeführt.

Blanluet.

Obstruction nasale et surdité, avec recherches anatomiques sur les rapports du cornet inférieur et de l'orifice tubaire. Par les Drs. Moure et Brindel (de Bordeaux). (Rev. hebd. de lar., rhin. et d'otol., 12 juin 1909.)

Die behinderte Nasenatmung erzeugt respektive verschlimmert Störungen im Schalleitungsapparat des Ohres. Die Wiederherstellung der Wegsamkeit der Nase führt häufig eine Besserung, manchmal eine radikale Heilung der Hörstörung (Schwerhörigkeit oder Ohrensausen) herbei.

Wenn nicht alle Individuen, die an chronischen Schwellungen der Muscheln, Deviation oder Exostosen des Septums leiden, Erscheinungen seitens des Gehörorganes haben, so kann die Erklärung dafür in der Mannigfaltigkeit der Beziehungen gefunden werden, welche zwischen dem hinteren Ende der Muschel und dem Ostium pharyngeum der Tube bestehen. Diese Störungen im Gehörorgan können vollständig erklärt werden durch die Gemeinsamkeit der Blutversorgung von Mittelohr und unterer Muschel. Deshalb hat die sorgfältige Untersuchung der Nasenhöhlen bei Pat. mit Schwerhörigkeit und Ohrensausen dieselbe Bedeutung wie die des Nasopharynx. Blanluet.

Cas d'otites moyennes catarrhales chroniques traités par la thiosinamine. Par le Dr. Bichaton (de Reimes). (Rev. hebd. de lar., rhin. et d'otol., 20 novembre 1909.)

12 Fälle: 1 Verschlimmerung, 7 ohne Resultat, 2 vorübergehend, 2 dauernd gebessert. Blanluet.

Troisième contribution à l'étiologie de l'otosclérose. Par le Dr. P. Cornet (Châlons sur-Marne). (Rev. hebd. de lar., rhin. et d'otol., 12 juin 1910.)

Verfasser berichtet über 9 neue Fälle von reiner Otosklerose und sucht die Häufigkeit der Affektionen zu zeigen, die die normalen Ernährungsbedingungen der Otosklerotiker beeinflussen, wobei er einen Zusammenhang zwischen den Allgemeinstörungen und den Veränderungen im Ohr annimmt. Er glaubt, daß bei diesen Kranken eine Veränderung in der Ausscheidung der Chlorate besteht, da die Otosklerotiker häufig an Dyspepsie mit intestinaler Autointoxikation leiden. Blanluet.

III. Labyrinth und Hörnerv.

Untersuchungen über die Funktion des statischen Labyrinths bei Taubstummen. Aus der k. k. Universitätsklinik für Ohren-, Nasen- und Kehlkopfkrankheiten in Erlangen (Prof. Dr. Denker). Von Oberstabsarzt Dr. Sakutaro Kano, Volontärarzt der Klinik. (Zeitschr. f. Ohrenheilk., Bd. LXI, H. 3—4.)

Verfasser kommt auf Grund seiner Untersuchungen an 75 Taubstummen zu folgendem Ergebnis:

1. Als Hauptursache für erworbene Ertaubung wurden Erkrankungen des Gehirns und seiner Häute gefunden, ihnen zunächst folgen Scharlach und Masern.

Generated on 2019-10-24 12:34 GMT / http://hdl.handle.net/2027/uc1.b3252758
Public Domain in the United States, Google-digitized / http://www.hathitrust.org/access_use#pd-us-google
Digitized by Google
Original from UNIVERSITY OF CALIFORNIA

2. Unter den untersuchten Taubstummen ließ sich ein starkes Überwiegen des männlichen Geschlechtes feststellen.

3. Die körperliche und geistige Entwicklung war bei erworbener Taubheit besser als bei kongenitaler.

4. Augenanomalien (besonders Myopie) fanden sich häufiger bei kongenitaler Taubheit.

5. Pathologische Veränderungen des Trommelfells wurden viel häufiger bei der im Leben erworbenen Taubheit vorgefunden.

6. Spontannystagmus fand sich in 20% der Gesamtzahl der untersuchten 75 Individuen.

7. Das Ergebnis der Nystagmusprüfung mittelst der verschiedenen Methoden war bei den beiderseitig total Tauben meistens negativ.

8. Die Prüfung auf dem Drehstuhl zeigte meistens eine deutlichere und sicherere Reaktion als die anderen Methoden der Prüfung auf Nystagmus.

9. Die galvanische Prüfung stimmte in der Regel mit dem kalorischen Nystagmus auf kalte Einspritzung überein. Dagegen zeigte die Prüfung mit warmem Wasser bisweilen sehr unsichere Reaktion.

10. Die verschiedenen Untersuchungsmethoden des Nystagmus sind nicht gleichwertig, so daß man aus dem Ergebnis einer Untersuchungsmethode allein einen sicheren Schluß nicht ziehen kann; in zweifelhaften Fällen müssen alle bekannten Methoden verwendet werden.

11. Bei den Fällen von erworbener Taubheit ließe sich eine stärkere Zerstörung des statischen Labyrinths konstatieren als bei angeborener.

12. Die Zerstörung des statischen Labyrinths scheint in der Regel geringer als die des akustischen Labyrinths zu sein.

13. Die Prüfung mit dem Goniometer liefert sichere Anhaltspunkte für die Diagnose der Labyrinthzerstörung; wenn bei Tauben eine Winkelhöhe von 20° mit geschlossenen Augen ohne Schwanken ertragen wurde, fielen auch die Prüfungen der Zehenstellung und des Ganges normal aus.

E. Urbantschitsch.

Surdités progressives bilatérales post-traumatiques. Par le Dr. Cornet (de Chalons-sur-Marne). (Bull. de lar., rhin. et d'otol., 1 juillet 1910.)

Bei 2 Kranken, die auf den Kopf aufgefallen waren und kein Zeichen einer Fraktur aufwiesen, zeigten sich nach 6—8 Wochen Erscheinungen einer Labyrinthreizung, später, nach Verlauf von mehreren Monaten, verminderten sich der Schwindel und die subjektiven Geräusche, während die Schwerhörigkeit zunahm. Nachdem Verfasser hysterische Taubheit ausschließt, ebenso auch eine Koinzidenz von Trauma und Otosklerose, nimmt er, sich auf eine Autopsie von Manasse stützend, an, daß in diesen beiden Fällen durch das Trauma eine Fissur der Labyrinthwand erfolgt sei, von wo aus in den Labyrinthhohlräumen eine ossifizierende und obliterierende Periostitis sich entwickelte.

Blanluet.

Digitized by Google
Original from UNIVERSITY OF CALIFORNIA
Generated on 2019-10-24 12:34 GMT / http://hdl.handle.net/2027/uc1.b3252758
Public Domain in the United States, Google-digitized / http://www.hathitrust.org/access_use#pd-us-google

IV. Otochirurgie.

Der gegenwärtige Stand der Otochirurgie. Von Heine (München). (Münchener med. Wochenschr., 57. Jahrg., Nr. 25.)

Der Bericht über den gegenwärtigen Stand der Otochirurgie erstreckt sich auf die eitrigen Mittelohrerkrankungen und ihre Folgezustände, die Indikationen, die Ausführung und den Erfolg der betreffenden Operationen. Er beginnt mit 1. der Paracentese, die er im Gegensatz zu Zaufal nicht warm genug empfehlen kann. Er nimmt dieselbe vor, wenn die Schmerzen so heftig sind, daß sie den Pat. nicht schlafen lassen und bei Ruhe und geeigneter Behandlung nicht abnehmen, ferner wenn der Warzenfortsatz druckempfindlich ist, auch wenn nichts am Trommelfell auf eine Sekretion in der Pauke deutet, sodann wenn ohne Schmerzen eine schnell zunehmende Gehörsverschlechterung auf ein entzündliches Exsudat im Mittelohr schließen läßt. Heine wendet dabei die Lokalanästhesie an. Durch eine rechtzeitige Paracentese kann meistens der Verlauf der Mittelohrentzündung gemildert und abgekürzt werden, ohne daß gefährliche Folgen eintreten. Hierhin gehört zunächst die Mastoiditis, die eitrige Einschmelzung im Innern des Warzenfortsatzes, die dann weiter zu einem Durchbruch in die mittlere oder hintere Schädelgrube führen kann und das Leben des Kranken in Gefahr bringt. In Frage kommt dann 2. die Schwartzesche Operation, die Aufmeißelung, die Antrektomie. Nur heißt es den richtigen Zeitpunkt der Ausführung zu erkennen. Dies ist leicht, wenn die Ohrmuschel absteht infolge fluktuierender Schwellung, ebenso bei Infiltration der Weichteile, doch beobachtete Heine hierbei Heilung, wenn durch eine Paracentese dem Eiter Abfluß verschafft wurde. Bei absoluter Ruhe kann man in solchen Fällen 1—2 Tage warten. Zuweilen bleibt der Proc. mastoid. frei und der Eiter kriecht in die Wurzel des Proc. zygomaticus; hier muß schnell operiert werden. Bei Druckempfindlichkeit des Warzenfortsatzes ohne Schwellung operiert Heine nicht sofort, da dieselbe häufig im Anfang nur der Ausdruck einer periostitischen Neigung ist, welche bald wieder schwindet. Besteht die akute Eiterung jedoch in gleicher Stärke 6—8 Wochen fort, so eröffnet Heine den Proc. mastoid. auch ohne nennenswerte Symptome, besonders bei Personen über 40 Jahren, da er die Erfahrung gemacht hat, daß die Gefahr einer intrakraniellen Komplikation hier eine große ist. Es gibt Fälle, bei denen der anfangs normal weite Gehörgang sich verengert und die hintere obere Wand in der Nähe des Trommelfells sich zu senken scheint; es ist dies ein Zeichen von Eiterverhaltung im Warzenfortsatz, und mit der Operation darf ebenfalls nicht gewartet werden. Schließlich erwähnt er noch die Facialisparese als Anzeige zur Operation, wenn sie im Verlauf einer Otitis auftritt, und wendet sich nun zu den Indikationen zur chirurgischen Behandlung. 3. Radikaloperation bei der chronischen Mittelohreiterung, nachdem er mit kurzen Worten über die Biersche Stauungs- und Saugtherapie als zu gefährlich den

Generated on 2019-10-24 12:34 GMT / http://hdl.handle.net/2027/uc1.b3252758
Public Domain in the United States, Google-digitized / http://www.hathitrust.org/access_use#pd-us-google
Digitized by Google
Original from UNIVERSITY OF CALIFORNIA

Stab gebrochen hat. Verfasser unterscheidet zwischen einer chronischen Entzündung der Schleimhaut und des Knochens des Mittelohres. Während bei der ersteren, die an der zentralen Lage der Perforation zu erkennen ist, die Radikaloperation niemals indiziert ist, kommt diese bei der Knocheneiterung, die durch eine randständige Perforation sich kenntlich macht, unter folgenden Bedingungen in Frage. Der Sitz der Eiterung ist in diesen Fällen der Kuppelraum (Attic). Führt eine konservative Behandlung nach gewisser Zeit nicht zum Ziel, so führt Heine die Radikaloperation aus, um einem Weitergreifen des Prozesses durch das Tegmen tympani in die mittlere oder durch das Antrum in die hintere Schädelgrube vorzubeugen, was bei Komplikation mit Cholesteatom ganz besonders zu befürchten ist. Erst recht muß operiert werden, wenn bei diesen Fällen Symptome eines akuten Nachschubes eintreten, die auf das Labyrinth, das Gehirn mit seinen Häuten und Blutleitern hindeuten, oder wenn eine Mastoiditis auftritt, bei der ja in akuten Fällen mit der Eröffnung desselben ein Zuwarten erlaubt ist. Die Symptome der Labyrintheiterung sind Schwindel mit Übelkeit und Erbrechen, Nystagmus nach der ohrgesunden Seite, eventuell plötzlich auftretende subjektive Gehörsempfindungen und schnell bis zur Taubheit zunehmende hochgradige Schwerhörigkeit. Hier scheut man sich heute nicht mehr, das Labyrinth zu eröffnen mit Ausgang in Heilung. Bei der Diagnose der intrakraniellen Komplikationen ist von großer Wichtigkeit das Symptom des Kopfschmerzes und das Auftreten von Fieber. Verfasser stellt folgende Leitsätze auf:

1. Tritt im späteren Verlaufe einer akuten oder bei einer chronischen Mittelohreiterung Fieber auf und bleibt als einzige Quelle derselben nach genauester Untersuchung des Körpers nur das Ohr übrig, so ist das ein bedenkliches Zeichen. Dann kann es sich nur um eine Meningitis oder Pyämie handeln (Differentialdiagnose).

2. Tritt Temperatursteigerung auf, kann das Fieber nur vom Ohr ausgehen, so legen wir den Sinus transversus in seinem Verlaufe frei.

3. Da bei otitischem Hirnabsceß eine sichere Diagnose nur in wenigen Fällen möglich ist, so bleibt nach Heine in vielen Fällen nichts übrig, als schon auf den bloßen Verdacht hin zu operieren und eine Explorativpunktion des Hirns vorzunehmen.

Den Schluß seines Vortrages bilden interessante statistische Angaben über die Gefährlichkeit der Mittelohreiterung sowie über die Prognose bei operativer Behandlung der einzelnen intrakraniellen Komplikationen. „Werden durch sie auch eine große Zahl der Heilung zugeführt, so bleibt doch immer noch ein recht großer Prozentsatz übrig, den wir nicht mehr retten können."

Reinhard.

Digitized by Google
Original from UNIVERSITY OF CALIFORNIA
Generated on 2019-10-24 12:34 GMT / http://hdl.handle.net/2027/uc1.b3252758
Public Domain in the United States, Google-digitized / http://www.hathitrust.org/access_use#pd-us-google

Contribution au diagnostic et du traitement des complications oto-méningées de la fièvre typhoïde. Par G. Toubert (professeur du Val de Grâce). (Archives intern. de laryng. etc., 1909, Nr. 2.)

Die Frage der Komplikation einer Encephalomeningitis mit Typhus tauchte gelegentlich einer Beobachtung auf. Eine akute linkseitige Mittelohreiterung erschien am 9. XII. 1908 und komplizierte sich nach einer Woche mit Mastoiditis, die am 20. XII. operiert wurde. Am 2. I. 1909 Symptome von Typhus, der sich bis zum 26. normal entwickelte. Die Operationswunde war geheilt. Am 1. II. Aphasie und Agraphie. Am 2. II. Freilegung der Schädelhöhle vom Warzenfortsatz aus. Incision der Meningen und Hirnpunktion. Besserung. Am 4. II. Meningitis. Lumbalpunktion und intrameningeale Kollargolinjektion. Exitus im Koma am 7. II.

Autopsie: Ödem und Infiltration der linken Regio sylvica. Hydrops der Ventrikeln. Keine Läsion des Gehirns oder Sinus. Vernarbte Payersche Plaques. Bei einem Typhuskranken kann sich die Encephalomeningitis direkt oder auf dem Wege des Ohres mit oder ohne Mastoiditis entwickeln. Wenn eine Otitis vorhergeht und besonders, wenn das Typhusfieber sich in diesem Stadium bessert, ist die Diagnose schwer. Blanluet.

Contribution au diagnostic de l'abcès du cerveau. Par H. Aboukler (d'Algier). (Bull. de lar., rhin. et otol., 1 juillet 1910.)

Ist im Original nachzusehen. Blanluet.

Notizen und Personalien.

Privatdozent Stabsarzt Dr. Isemer wurde unter Verleihung des Professortitels zum Direktor der Ohrenklinik in Halle a. S. ernannt.

Prof. Dr. A. Hartmann in Berlin legt zu Beginn des Jahres 1911 seine Stelle als leitender Arzt der Abteilung für Ohren-, Nasen- und Halskrankheiten am Rudolf Virchow-Krankenhaus nieder.

Gestorben: Dr. August Hedinger zu Stuttgart am 25. Februar 1910. Unter seinen Arbeiten sei besonders seine Monographie „Die Taubstummen und die Taubstummenanstalten“ (1882) hervorgehoben. — Dr. Creswell Baber zu London am 14. Mai 1910. Beim internationalen Kongreß zu London hatte er als Generalsekretär fungiert und als solcher die Verhandlungen dieses Kongresses herausgegeben. — Dr. Sakutaro Kano, kais. japanischer Oberstabsarzt, zu Kanasowe in Japan am 18. September 1910. Der Verstorbene hatte längere Zeit als Volontärarzt der Universitäts-Ohrenklinik in Erlangen (Prof. Denker) gearbeitet und aus dieser Klinik seine wissenschaftlichen Studien publiziert (s. Zeitschr. f. Ohrenhk., LXI).

Für den wissenschaftlichen Teil verantwortlicher Redakteur: Dr. Ernst Urbantschitsch, Dr. Otto Kahler.
Herausgeber, Eigentümer und Verleger: Urban & Schwarzenberg.

Druck von Gottlieb Gistel & Cie., Wien, III., Münzgasse 6.

Digitized by Google
Original from UNIVERSITY OF CALIFORNIA
Generated on 2019-10-24 12:34 GMT / http://hdl.handle.net/2027/uc1.b3252758
Public Domain in the United States, Google-digitized / http://www.hathitrust.org/access_use#pd-us-google

Generated on 2019-10-24 12:34 GMT / http://hdl.handle.net/2027/uc1.b3252758
Public Domain in the United States, Google-digitized / http://www.hathitrust.org/access_use#pd-us-google

Digitized by Google

Original from
UNIVERSITY OF CALIFORNIA

Generated on 2019-10-24 12:34 GMT / http://hdl.handle.net/2027/uc1.b3252758
Public Domain in the United States, Google-digitized / http://www.hathitrust.org/access_use#pd-us-google

Digitized by Google

Original from
UNIVERSITY OF CALIFORNIA

Generated on 2019-10-24 12:34 GMT / http://hdl.handle.net/2027/uc1.b3252758
Public Domain in the United States, Google-digitized / http://www.hathitrust.org/access_use#pd-us-google

Digitized by Google

Original from
UNIVERSITY OF CALIFORNIA

DATE DUE SLIP

UNIVERSITY OF CALIFORNIA MEDICAL SCHOOL LIBRARY

THIS BOOK IS DUE ON THE LAST DATE STAMPED BELOW

2m-12,'19

Digitized by Google

Original from UNIVERSITY OF CALIFORNIA

Generated on 2019-10-24 12:34 GMT / http://hdl.handle.net/2027/uc1.b3252758
Public Domain in the United States, Google-digitized / http://www.hathitrust.org/access_use#pd-us-google

Digitized by Google
Original from UNIVERSITY OF CALIFORNIA
Generated on 2019-10-24 12:35 GMT / http://hdl.handle.net/2027/uc1.b3252758
Public Domain in the United States, Google-digitized / http://www.hathitrust.org/access_use#pd-us-google


Digitized by Google
Original from
UNIVERSITY OF CALIFORNIA
Generated on 2019-10-24 12:35 GMT / http://hdl.handle.net/2027/uc1.b3252758
Public Domain in the United States, Google-digitized / http://www.hathitrust.org/access_use#pd-us-google